* Yb 8. 30

R38249

Digitized by the Internet Archive
in 2015

https://archive.org/details/b21904996_0002

GRUNDRISS

DER

CHIRURGIE

VON

DR. C. HUETER,
PROF. DER CHIRURGIE UND DIRECTOR DER CHIRURG. KLINIK DER UNIVERSITÄT GREIFSWALD.

II. HÄLFTE.

SPECIELLER THEIL.

MIT 344 ABBILDUNGEN.

LEIPZIG,
VERLAG VON F. C. W. VOGEL.
1882.

Uebersetzungsrechte vorbehalten.

Inhaltsverzeichniss.

II. SPECIELLER THEIL.

ERSTE ABTHEILUNG.

Die chirurgischen Krankheiten des Kopfes.

Erstes Capitel.

Die Verletzungen und Krankheiten des Schädels und seiner Hüllen.

		Seite
§ 1.	Allgemeines über Schädelverletzungen	1
§ 2.	Die Verletzungen der Galea aponeurotica	2
§ 3.	Die Entzündungen nach Verletzungen der Galea aponeurotica	4
§ 4.	Das aseptische und antiseptische Verfahren bei Wunden der Galea aponeurotica	5
§ 5.	Die Verletzungen der Schädelknochen	7
§ 6.	Die Formen der Schädelbrüche	9
§ 7.	Zur Erkenntniss der Schädelbrüche	12
§ 8.	Die Theilnahme des Gehirns an den Verletzungen des Schädels. Commotio und Compressio cerebri. Blutungen im Schädelraum	15
§ 9.	Die Contusio und Conquassatio cerebri	19
§ 10.	Der Verlauf des einfachen (subcutanen) Schädelbruchs	21
§ 11.	Der Verlauf des complicirten Schädelbruchs	22
§ 12.	Zur Diagnostik der traumatischen Meningitis und Enkephalitis	24
§ 13.	Die Aufgaben des aseptischen Verfahrens bei complicirten Schädelbrüchen	26
§ 14.	Die Technik und Methodik der Trepanation	28
§ 15.	Die Indication zur Trepanation durch frische Verletzungen	31
§ 16.	Die secundäre Trepanation bei Schädelverletzungen. Antiphlogose bei traumatischer Meningitis und Enkephalitis	34
§ 17.	Die nicht-traumatischen Entzündungen der Schädelknochen	37
§ 18.	Die Geschwülste der Galea aponeurotica	38
§ 19.	Die Geschwülste der Schädelknochen	41
§ 20.	Die Geschwülste des Gehirns. Die Enkephalocele	43
§ 21.	Der Hydrocephalus und seine chirurgische Behandlung	46
§ 22.	Die Verletzungen, Entzündungen und Geschwulstbildung des Sinus frontalis	47
§ 23.	Die Verbände am Schädel	49

Zweites Capitel.

Die Verletzungen und Krankheiten der Weichtheile der Gesichtsgegend (Augenlider, Wangen, Lippen).

§ 24.	Die Verletzungen der Weichtheile der Gesichtsgegend	52
§ 25.	Traumatische Entzündungen der Weichtheile der Gesichtsgegend	53
§ 26.	Entzündungen der Gesichtsgegend nicht-traumatischer Entstehung	55
§ 27.	Die granulirende Entzündung der Gesichtshaut. Der Lupus	57
§ 28.	Die Geschwülste der Gesichtshaut	59
§ 29.	Die angeborenen Spaltbildungen der Gesichtshaut. Die Hasenscharten	61
§ 30.	Die doppelseitigen Hasenscharten. Functionsstörungen bei Hasenscharten	63
§ 31.	Die Blepharoplastik	65
§ 32.	Die Meloplastik	68
§ 33.	Die Stomatoplastik	69

Seite

§ 34. Die Indicationen und Vorbereitungen zur Operation der Lippenspalte (Hasenscharte) 71
§ 35. Die Operationsmethoden für die einseitige Hasenscharte 72
§ 36. Anfrischung, Entspannung, Nahtanlegung bei der Operation der Hasenscharte 75
§ 37. Nachbehandlung der Hasenschartenoperation 76
§ 38. Die Operation bei doppelseitiger Hasenscharte 78
§ 39. Die Zurücklagerung des prominenten Zwischenkiefers nach Blandin und Bardeleben 80
§ 40. Die Carcinome der Unterlippe 81
§ 41. Die Exstirpation der Lippencarcinome in Keilform und der plastische Ersatz der excidirten Substanz 83
§ 42. Die Exstirpation der Lippencarcinome in viereckiger Form. Cheiloplastik mit Lappenbildung 85
§ 43. Die Recidive des Lippencarcinoms 88
§ 44. Die chirurgische Behandlung der Nervenkrankheiten der Gesichtsgegend . . 89

Drittes Capitel.

Die Verletzungen und Krankheiten der Nase und der Nasenhöhle.

§ 45. Allgemeines über Nasenverletzungen. Nasenbrüche 91
§ 46. Die Stillung der Nasenblutungen 92
§ 47. Die Rhinoskopie 95
§ 48. Die Fremdkörper in der Nase und ihre Extraction 97
§ 49. Die Entzündungen und Geschwulstbildungen der äusseren Nasenhaut . . . 98
§ 50. Die Entzündungen der Nasenschleimhaut 100
§ 51. Die Geschwulstbildungen der Nasenschleimhaut 102
§ 52. Die Extraction der Schleimpolypen der Nase 105
§ 53. Die Ligatur und die osteoplastischen Resectionen des Nasenskelets zur Entfernung der Nasenpolypen 106
§ 54. Die Krankheiten des Nasenskelets 108
§ 55. Indicationen zur Rhinoplastik. Allgemeine Methoden derselben 110
§ 56. Die totale Rhinoplastik aus der Stirnhaut (Indische Methode) 111
§ 57. Nachbehandlung der Wunde nach totaler Rhinoplastik aus der Stirnhaut . . 114
§ 58. Methoden zur Hebung der Nasenspitze bei totaler Rhinoplastik aus der Stirnhaut 115
§ 59. Die italienische Methode der totalen Rhinoplastik (aus der Oberarmhaut) und die französische Methode (aus der Wangenhaut) 117
§ 60. Die partielle Rhinoplastik 118
§ 61. Plastische Operationen am Nasenseptum 120

Viertes Capitel.

Die Verletzungen und Krankheiten der Kiefer.

§ 62. Die Fracturen des Oberkiefers 122
§ 63. Die Fracturen des Unterkiefers 124
§ 64. Die Behandlung der Brüche des Unterkieferbogens 126
§ 65. Die Luxationen des Unterkiefers 128
§ 66. Die Caries der Zähne in ihren chirurgischen Beziehungen 131
§ 67. Zur Behandlung der Zahncaries 132
§ 68. Zahnfisteln. Andere Formen der Zahnfleischentzündung 134
§ 69. Allgemeines über die Technik der Zahnextraction 136
§ 70. Die wichtigsten Modelle der Zahnzangen und die Technik ihrer Benutzung 137
§ 71. Andere Verfahren zur Extraction der Zähne und der Zahnwurzeln 139
§ 72. Zur Nachbehandlung der Zahnextraction 141
§ 73. Die Nekrose der Kiefer 142
§ 74. Die Entzündung des Antrum Highmori (Sinus maxillaris) 144
§ 75. Die operative Behandlung der entzündlichen Ergüsse in der Kieferhöhle . . 146
§ 76. Die gutartigen Geschwülste der Kiefer 147
§ 77. Die Sarkome der Kiefer 149
§ 78. Die Carcinome der Kiefer 151
§ 79. Allgemeine Methodik der Kieferresectionen. Die Erstickungsgefahr bei ihrer Ausführung 152
§ 80. Die Resection der Alveolarfortsätze 154
§ 81. Die totale Resection einer Oberkieferhälfte. Trennung der Weichtheile . . 155
§ 82. Die Trennung der Knochensubstanz bei der totalen Resection einer Oberkieferhälfte 157

Seite

§ 83. Die Nachbehandlung der Wunde nach Resection einer Oberkieferhälfte . . 159
§ 84. Die Resection einer Unterkieferhälfte 161
§ 85. Varianten der Unterkieferresection. Functionsstörungen nach derselben . . 163
§ 86. Die Neurektomie des N. infraorbitalis 165
§ 87. Die Neurektomie des N. mandibularis 167
§ 88. Die Neurektomie des N. lingualis, des N. supraorbitalis und des N. zygomaticus malae 169
§ 89. Die Kieferklemme. Die Contractionen des Unterkiefers 170
§ 90. Zur Behandlung der Kieferklemme 171
§ 91. Die Verbände an den Kiefern und in der Gesichtsgegend 173

Fünftes Capitel.

Die Verletzungen und Krankheiten der Zunge.

§ 92. Die Untersuchung der Mundhöhle 176
§ 93. Die Mundspecula 177
§ 94. Die Verletzungen und traumatischen Entzündungen der Zunge 179
§ 95. Die nicht-traumatische Glossitis 181
§ 96. Die angeborenen Störungen an der Zunge 182
§ 97. Die Geschwülste der Zunge. Das Zungencarcinom 185
§ 98. Die Exstirpation des Zungencarcinoms 187
§ 99. Die Continuitäts-Unterbindung der A. lingualis in der Submentalgegend . 189
§ 100. Die Exstirpation einer Zungenhälfte nach vorgängiger Unterbindung der A. lingualis 191
§ 101. Das Ecrasement der Zunge. Die Durchsägung des Unterkiefers zur Zungenexstirpation. Die submentale Exstirpation der Zunge 193

Sechstes Capitel.

Die Verletzungen und Krankheiten des harten und weichen Gaumens, einschliesslich der Tonsillen.

§ 102. Die Verletzungen und Entzündungen des harten Gaumens 195
§ 103. Die Entzündungen des Gaumensegels und der Tonsillen 196
§ 104. Klinische Erscheinungen der Tonsillitis 198
§ 105. Zur Behandlung der Tonsillitis 200
§ 106. Die Tonsillotomie oder Amputation der Tonsille 201
§ 107. Die Spalten des Gaumens 204
§ 108. Die functionellen Störungen, welche durch Gaumenspalten bedingt werden, und ihre prothetische Beseitigung 206
§ 109. Die Staphylorrhaphie und die Uranoplastik 208
§ 110. Variationen der Uranoplastik und der Staphylorrhaphie 210
§ 111. Nachbehandlung und functionelle Ergebnisse der plastischen Operationen am Gaumen 212
§ 112. Geschwülste am Gaumen und an der Tonsille. Staphylotomie. Exstirpation der Tonsille 213

Siebentes Capitel.

Die Verletzungen und Krankheiten der Wandungen der Rachenhöhle.

§ 113. Die Verletzungen und traumatischen Entzündungen der Rachenwandungen. Fremdkörper in der Rachenhöhle 215
§ 114. Die Diphtheritis der Rachenschleimhaut vom chirurg. Standpunkt betrachtet 217
§ 115. Sonstige Entzündungen der Rachenschleimhaut und der Rachenwand . . . 219
§ 116. Die Geschwülste der Pharynxhöhle (Nasenrachen-Polypen) 221
§ 117. Die Operationen zur Entfernung der Fibrome der oberen Rachenwand . . 224
§ 118. Die osteoplastische Kieferresection zur Entfernung d. Retromaxillar-Geschwülste 225
§ 119. Die Pharyngotomia subhyoidea. Exstirpation des Pharynx 227

Achtes Capitel.

Die Verletzungen und Krankheiten des Ohrs.

§ 120. Die Verletzungen des Ohrs 229
§ 121. Fremdkörper im äusseren Gehörgang. Otoskopie 230
§ 122. Die Entfernung der Fremdkörper aus dem äusseren Gehörgang 232

Seite

§ 123. Die Entzündungen des Ohrs 233
§ 124. Die chirurgische Behandlung der Entzündungen des Ohrs 235
§ 125. Einige Bemerkungen über weitere Fälle von Schwerhörigkeit, welche einer chirurgischen Behandlung zugängig sind 237
§ 126. Die Geschwülste des Ohrs 239

Neuntes Capitel.

Die Verletzungen und Krankheiten der Speicheldrüsen (Parotis. Glandula submaxillaris. Glandula sublingualis).

§ 127. Verletzungen der Speicheldrüsen, besonders des Ductus Stenonianus . . . 241
§ 128. Die Entzündungen der Speicheldrüsen 243
§ 129. Verlauf und Behandlung der Parotitis und Cynanche Ludwigii acuta . . . 245
§ 130. Speichelsteine und Speichelcysten 246
§ 131. Die Ranula. Das Dermoid am Boden der Mundhöhle 248
§ 132. Die Behandlung der Ranula 250
§ 133. Die Geschwülste der Parotis und der Glandula submaxillaris 251
§ 134. Die Exstirpation der Parotis und der G. submaxillaris 253
§ 135. Die Dehnung des N. facialis 254

ZWEITE ABTHEILUNG.

Die chirurgischen Krankheiten des Halses und der Brust (einschliesslich der Wirbelsäule).

Zehntes Capitel.

Die Verletzungen und Krankheiten des Kehlkopfs und der Luftröhre.

§ 136. Die Brüche des Kehlkopfs 256
§ 137. Offene Wunden der Luftwege 258
§ 138. Fremdkörper in den Luftwegen 260
§ 139. Die Entzündungen des Kehlkopfs und der Luftröhre in ihren chirurgischen Interessen. Entzündliche Laryngostenose 262
§ 140. Die Methoden der operativen Eröffnung der Luftwege 264
§ 141. Die wichtigsten Indicationen zur Crico-Tracheotomie 267
§ 142. Die Methodik der Crico-Tracheotomie, mit besonderer Berücksichtigung der Indication durch diphtheritische Laryngostenose 269
§ 143. Die tracheotomischen Canülen 272
§ 144. Die Tracheotome. Tracheotomie durch Galvano- und Thermokaustik . . . 275
§ 145. Die Nachbehandlung der Diphtheritis nach Tracheotomie 277
§ 146. Die Nachbehandlung und Heilung der tracheotomischen Wunde. Nachkrankheiten nach Tracheotomie 280
§ 147. Laryngostenose. Laryngoskopische Untersuchung 282
§ 148. Die Laryngotomie zur Beseitigung der Laryngostenose 284
§ 149. Methodik der Thyreotomie 286
§ 150. Methodik der Exstirpatio laryngis. Der künstliche Kehlkopf 288

Elftes Capitel.

Die Verletzungen und Krankheiten der Schilddrüse.

§ 151. Verletzungen und Entzündungen der Schilddrüse 290
§ 152. Die Kropfbildung. Aetiologie der Struma 291
§ 153. Die Formen der Struma 292
§ 154. Kropfbeschwerden. Strumitis. Kropftod 294
§ 155. Die Behandlung des Kropfs 296

Zwölftes Capitel.

Die Verletzungen und Krankheiten der Speiseröhre.

§ 156. Die Schnitt- und Risswunden der Speiseröhre 299
§ 157. Die Handhabung der Schlundsonde 301
§ 158. Zur Behandlung der Fremdkörper in der Speiseröhre 303

Seite

§ 159. Die Strictureu der Speiseröhre 306
§ 160. Die Behandlung der narbigen Strictureu der Speiseröhre 309
§ 161. Die Behandlung der carcinomatösen Strictureu der Speiseröhre 311
§ 162. Die Oesophagotomie. Die Resection des Oesophagus 312
§ 163. Die Gastrotomie. Die Exstirpation des Magencarcinoms 314

Dreizehntes Capitel.

Die Verletzungen und Krankheiten der seitlichen Halsgegend.

§ 164. Die Verletzungen der seitlichen Halsgegend 318
§ 165. Die Verletzungen der Halsnerven 320
§ 166. Die Verletzungen der Blutgefässe der seitlichen Halsgegend 322
§ 167. Die Entzündungen in der seitlichen Halsgegend 324
§ 168. Die cystischen Geschwülste der Halsgegend. Fistula colli congenita . . . 326
§ 169. Schwellungen und Geschwülste der Lymphdrüsen der seitlichen Halsgegend . 329
§ 170. Die sonstigen Geschwülste der seitlichen Halsgegend 331
§ 171. Die Unterbindung der A. Carotis comm. 332
§ 172. Die Unterbindung der Carotis ext. und der Carotis int. 335
§ 173. Die Unterbindung der A. anonyma 337
§ 174. Die Unterbindung der A. subclavia oberhalb des Schlüsselbeins. Unterbindung der A. vertebralis 339
§ 175. Die Dehnung des Plexus brachialis und des Plexus cervicalis. Neurektomie aus dem N. accessorius Willisii 341
§ 176. Die Exstirpation der scrofulösen Lymphome der Halsgegend 343
§ 177. Die Exstirpation der Carcinome und Sarkome der seitlichen Halsgegend . . 345

Vierzehntes Capitel.

Die Verletzungen und Erkrankungen der Halswirbelsäule.

§ 178. Allgemeines über Brüche und Verrenkungen der Halswirbel 347
§ 179. Die Mechanik und die Arten der Halswirbel-Luxationen 349
§ 180. Die Rotations-Luxationen 351
§ 181. Die Beugungs-Luxationen 353
§ 182. Die Entzündungen der Halswirbelsäule 355
§ 183. Die Myelitis granulosa (Caries) der Halswirbel. Retropharyngealabscesse . . 357
§ 184. Das Caput obstipum (Torticollis. Schiefkopf. Schiefhals) 359
§ 185. Die Verletzungen und Erkrankungen des Atlas, des Epistropheus und der Gelenke zwischen Hinterhaupt, Atlas und Epistropheus 362
§ 186. Verbände und Apparate zur Feststellung und Stellungscorrection der Halswirbelsäule 364
§ 187. Die Geschwülste der Halswirbelsäule 367

Fünfzehntes Capitel.

Die Verletzungen und Krankheiten der Weichtheile, welche den Brustkorb umgeben, besonders der Brustdrüse.

§ 188. Die Verletzungen und Entzündungen der Weichtheile, welche den Brustkorb umgeben 368
§ 189. Die Ursachen und Erscheinungen der Mastitis suppurativa 370
§ 190. Die Behandlung der Mastitis suppurativa 372
§ 191. Nicht-eiterige Formen der Mastitis 374
§ 192. Die gutartigen Geschwülste der Mamma 376
§ 193. Die bösartigen Geschwülste der Mamma 378
§ 194. Die operative Entfernung der Geschwülste der Brustdrüse 380
§ 195. Nachbehandlung und Prognose der Amputatio mammae 383

Sechszehntes Capitel.

Die Verletzungen und Krankheiten des Brustkorbs, einschliesslich der an der Pleura, den Lungen und dem Pericardium vorzunehmenden Operationen.

§ 196. Die Verletzungen der Rippen. Rippenbrüche 386
§ 197. Die wichtigsten Complicationen der Rippenverletzungen 388
§ 198. Diagnose und Behandlung der nicht mit Hautwunde complicirten Rippenbrüche 390
§ 199. Die in die Pleura und die Lungen perforirenden Wunden der Brustwand . 391

Seite
§ 200. Zur Behandlung der perforirenden Brustwunden 393
§ 201. Die chirurgische Behandlung der nicht-traumatischen exsudativen Pleuritis . 396
§ 202. Verfahren der Punction der Pleurahöhle 398
§ 203. Die Incision der Pleura (Thorakotomie) 400
§ 204. Die Caries der Rippen. Abscesse an der Thoraxwand. Intercostalneuralgie 401
§ 205. Die Geschwülste der Rippen und die Geschwülste im Brustraum 403
§ 206. Die Resection der Rippen 406
§ 207. Die Verletzungen und Erkrankungen des Brustbeins 407
§ 208. Chirurgische Bemerkungen über die Verletzungen und Krankheiten des Herzens und des Herzbeutels. Operationen am Pericardium 409

Siebenzehntes Capitel.

Die Verletzungen und Krankheiten der Brust- und Lendenwirbelsäule.

§ 209. Die Verletzungen der Brust- und Lendenwirbel 411
§ 210. Die Behandlung der Fracturen der Brust- und Lendenwirbel 414
§ 211. Die Myelitis granulosa der Wirbelkörper an Brust- und Lendenwirbeln . . 416
§ 212. Diagnose, Verlauf und Prognose der Myelitis der Wirbelkörper an Brust- und Lendenwirbeln 418
§ 213. Die antiphlogistische Behandlung der Myelitis granulosa der Wirbelkörper . 420
§ 214. Mechanische Behandlung der Myelitis granulosa der Wirbelkörper 422
§ 215. Die nicht-entzündlichen Verkrümmungen der Brust- und Lendenwirbelsäule. Die Arthritis deformans der Wirbelsäule. Die Skoliose 426
§ 216. Die physiologische Entwickelung der Brust- und Lendenwirbelsäule . . . 428
§ 217. Die Entwickelung des Brustkorbs 430
§ 218. Das asymmetrische Wachsthum der Wirbel und der Thoraxringe in ihrer linken und rechten Hälfte und seine Beziehungen zur Entwickelungs-Skoliose 433
§ 219. Klinische Erscheinungen der Entwickelungs-Skoliose 437
§ 220. Die statische Skoliose. Die rachitische Skoliose und die sonstigen rachitischen Missbildungen des Thorax 439
§ 221. Die mechanische Behandlung der Entwickelungs-Skoliose 440
§ 222. Die Geschwülste der Wirbelsäule. Spina bifida 444

DRITTE ABTHEILUNG.

Die chirurgischen Krankheiten der Bauch- und Beckengegend.

Achtzehntes Capitel.

Die Verletzungen und chirurgischen Krankheiten der Bauchdecken.

§ 223. Die Verletzungen der Bauchdecken 447
§ 224. Entzündungen der Bauchdecken 448
§ 225. Angeborene Störungen im Gebiet der Bauchdecken 450
§ 226. Die Geschwülste der Bauchdecken 452

Neunzehntes Capitel.

Die Verletzungen und chirurgischen Krankheiten der Bauchhöhle und der von ihr eingeschlossenen Organe.

§ 227. Die Quetschungen der Bauchhöhle 453
§ 228. Die Stich- und Schnittwunden der Bauchhöhle mit Vorfall von Netz und Darm 455
§ 229. Die penetrirenden Schusswunden der Bauchhöhle 458
§ 230. Ursachen und Formen der traumatischen Peritonitis 460
§ 231. Die klinischen Erscheinungen der septischen Peritonitis 461
§ 232. Die Behandlung der septischen Peritonitis 463
§ 233. Die eiterigen Formen der Splenitis, Hepatitis, Nephritis und Pyelitis in ihren chirurgischen Interessen 465
§ 234. Allgemeine Uebersicht über die Geschwülste der Bauchhöhle 467
§ 235. Zur Erkenntniss der Echinococcengeschwülste der Unterleibshöhle 470
§ 236. Zur Behandlung der Echinococcengeschwülste der Unterleibshöhle 472
§ 237. Die Punction der Peritonealhöhle 474
§ 238. Die Splenotomie. Die Nephrotomie 476

Zwanzigstes Capitel.

Die Verletzungen und chirurgischen Krankheiten des Darmcanals.

Seite

§ 239. Allgemeines über Verletzungen des Darmcanals 479
§ 240. Die Behandlung der Darmwunden. Die Darmnaht 481
§ 241. Die Entzündungen des Darmcanals in ihren chirurgischen Interessen . . . 485
§ 242. Die Diagnostik am unteren Ende des Rectum und an der Analöffnung . . 487
§ 243. Die Entzündungen am Anus und am unteren Abschnitt des Rectum. Fissura ani. Fistula ani 489
§ 244. Die operative Behandlung der Fistula ani 491
§ 245. Die Missbildungen am unteren Ende des Rectum. Atresia ani 494
§ 246. Die Stricturen des Rectum und des übrigen Darmcanals 496
§ 247. Zur Behandlung der Stricturen des Rectums und des S romanum 498
§ 248. Die Geschwülste des Darmcanals, besonders am Rectum und in der nächsten Umgebung des Anus 499
§ 249. Zur Behandlung des Mastdarmvorfalls, der Polypen des Rectum und der pararectalen Lipome 501
§ 250. Klinischer Verlauf und Gefahren der Hämorrhoidalknoten 503
§ 251. Die Operationen zur Beseitigung der Hämorrhoidalknoten 505
§ 252. Die innere Einklemmung in ihren chirurgischen Interessen 506
§ 253. Zur Behandlung der inneren Einklemmung durch Laparotomie 508
§ 254. Die sonstigen Verfahren zur Behandlung der inneren Einklemmung . . . 510
§ 255. Die Colotomie. Anlegung des Anus artificialis 512
§ 256. Die Exstirpatio recti 514

Einundzwanzigstes Capitel.

Die Unterleibsbrüche (Hernien).

§ 257. Begriff und Entwickelung der Hernien 516
§ 258. Der Inhalt der Hernien 518
§ 259. Functionsstörungen, welche die Hernien verursachen. Irreponibilität der Hernien 520
§ 260. Die Mechanik der Einklemmung 522
§ 261. Die klinischen Erscheinungen der Einklemmung 524
§ 262. Die Reposition des eingeklemmten Bruchs. Die Taxis 526
§ 263. Allgemeine Regeln für die Ausführung des gewöhnlichen Bruchschnitts . . 529
§ 264. Abweichungen des Bruchschnitts von der gewöhnlichen Methodik, welche den Bruchsack betreffen 531
§ 265. Abweichungen des Bruchschnitts von der gewöhnlichen Methodik, welche sich auf den Inhalt der Bruchgeschwulst beziehen 534
§ 266. Der Anus praeternaturalis und seine operative Behandlung 536
§ 267. Die Radicaloperationen der Hernien 538
§ 268. Die Behandlung der Hernien durch Bruchbänder 541
§ 269. Der Nabelbruch (Hernia umbilicalis, Omphalocele) 542
§ 270. Zur Behandlung der Nabelbrüche 544
§ 271. Die Brüche der Bauchwand (Herniae abdominales). Zwerchfellbrüche . . . 546
§ 272. Allgemeines zur Anatomie und Classification der Leistenbrüche (Herniae inguinales) 548
§ 273. Unterscheidung des äusseren und des inneren Leistenbruchs 550
§ 274. Klinischer Verlauf der Leistenbrüche 553
§ 275. Der Bruchschnitt bei Leistenbrüchen 554
§ 276. Der Schenkelbruch (Hernia cruralis s. femoralis) in seinen anatomischen Beziehungen 556
§ 277. Klinische Verhältnisse des Schenkelbruchs 558
§ 278. Der Bruchschnitt bei Schenkelbruch 560
§ 279. Die Bruchbänder für Leisten- und Schenkelbrüche 561
§ 280. Die Hernia obturatoria. Die Hernia ischiadica. Die Hernia perinealis. Die Hernia rectalis 563

Zweiundzwanzigstes Capitel.

Die Verletzungen und chirurgischen Krankheiten des Penis und der Harnröhre.

§ 281. Der Catheterismus 565
§ 282. Die verschiedenen Arten und Formen der Catheter 569
§ 283. Indicationen zum Catheterismus 571

Seite

§ 284. Unglücksfälle und Irrthümer bei der Ausführung des Catheterismus . . . 572
§ 285. Urethroskopie und Cystoskopie 574
§ 286. Die Durchquetschung der Harnröhre am Perineum. Harninfiltration . . . 576
§ 287. Zur Behandlung der Durchquetschung der Harnröhre am Perineum. Urethrotomia externa 578
§ 288. Zur Nachbehandlung der Urethrotomia externa nach frischen Verletzungen . 579
§ 289. Die intra-urethralen Verletzungen der Harnröhre. Fremdkörper in der Harnröhre 582
§ 290. Die Extraction der Fremdkörper aus der Harnröhre 583
§ 291. Die angeborene Phimose. Paraphimose 585
§ 292. Zur Operation der Phimose 587
§ 293. Ricord's Operation der Phimosen. Zur Nachbehandlung der Phimosenoperation 589
§ 294. Die Behandlung der Paraphimose. Andere angeborene Störungen im Gebiet der Vorhaut 591
§ 295. Die angeborenen Störungen der Harnröhre. Hypospadie, Epispadie, Divertikel der Urethra 593
§ 296. Zur operativen Behandlung der angeborenen Formfehler der Harnröhre . . 594
§ 297. Die Formen der Entzündung an der Vorhaut und der Eichel 596
§ 298. Der weiche und der harte Schanker in seinen chirurgischen Interessen . . 598
§ 299. Die Excision des harten Schankers 600
§ 300. Die Entzündnng der Harnröhre. Die Gonorrhoe 601
§ 301. Die Folgen der Harnröhrenstrictur. Diagnose 603
§ 302. Die Behandlung der Stricturen der Harnröhre durch allmählige Dilatation . 605
§ 303. Die beschleunigte und die brüske Dilatation der Harnröhrenstricturen . . 607
§ 304. Die Urethrotomie zur Behandlung der Stricturen 610
§ 305. Vergleichende Würdigung der Behandlungsmethoden zur Beseitigung der Harnröhrenstrictur 612
§ 306. Die Geschwülste am Penis 615
§ 307. Zur Behandlung der Geschwülste des Penis. Amputatio penis 617
§ 308. Plastische Operationen am Penis. Urethroplastik 618

Dreiundzwanzigstes Capitel.

Die Verletzungen und chirurgischen Krankheiten der Blase und der Prostata.

§ 309. Die quetschenden Verletzungen der Blase. Die Blasenblutung 620
§ 310. Die perforirenden Wunden der Blase. Die Fremdkörper in der Blase . . 622
§ 311. Die Ursachen der Cystitis 624
§ 312. Die Formen der Cystitis 626
§ 313. Erscheinungen und allgemeine Behandlung der Cystitis 628
§ 314. Die örtliche Behandlung der Cystitis 630
§ 315. Die Schwellungen der Prostata. Prostatitis 632
§ 316. Die Schwierigkeit des Catheterismus bei Prostataschwellungen 635
§ 317. Die Prostatacatheter 637
§ 318. Die sonstige Behandlung der Prostataschwellungen 639
§ 319. Die Erkenntniss und Behandlung der Prostataabscesse 640
§ 320. Die Punctio vesicae supra-pubica 642
§ 321. Die Nachbehandlung der Punctio supra-pubica vesicae. Weitere Methoden der Punctio vesicae 645
§ 322. Allgemeines über die Steinbildung in den Wegen des harn-bereitenden und harn-entleerenden Apparats 646
§ 323. Zusammensetzung, Grösse und Härte der Blasensteine 650
§ 324. Die klinischen Erscheinungen der Blasensteine 652
§ 325. Zur Diagnostik der Blasensteine 654
§ 326. Indicationen zur chirurgischen Behandlung der Blasensteine 656
§ 327. Die Methoden der Cystotomie 658
§ 328. Die Cystotomia supra-pubica 659
§ 329. Varianten der Cystotomia supra-pubica. Nachbehandlung nach der Operation 661
§ 330. Die Cystotomia perinealis lateralis 663
§ 331. Die Nachbehandlung der Cystotomia perinealis. Varianten der Operation . 665
§ 332. Zur instrumentellen Technik der Cystotomia perinealis 667
§ 333. Das Verfahren der Lithotripsie 670
§ 334. Die Nachbehandlung der Lithotripsie 672
§ 335. Antiseptisches Verfahren bei und nach der Lithotripsie. Die Litholapaxie. Zuklemmung der Ureteren mit dem Lithotripter 674

Seite

§ 336. Vergleichende Würdigung der Lithotripsie, der Cystotomia supra-pubica und der Cystotomia perinealis 676
§ 337. Die Behandlung der Blasensteine bei dem Weibe 678
§ 338. Die angeborene Bauchblasenspalte. Ektopia vesicae 679
§ 339. Die operative Behandlung der angeborenen Bauchblasenspalte. Cystoplastik 681
§ 340. Die Geschwülste der Blase und der Prostata 683

Vierundzwanzigstes Capitel.

Die Verletzungen und chirurgischen Krankheiten des Samenstrangs, des Hodens und ihrer Hüllen (einschliesslich des Scrotums).

§ 341. Die Verletzungen des Hodens und des Scrotums 684
§ 342. Die Phlegmone, das Erysipelas, die Furunkel und sonstige Entzündungen des Scrotums 685
§ 343. Die Entzündungen des Hodens und Nebenhodens (Orchitis und Epididymitis) 688
§ 344. Zur Behandlung der Orchitis und Epididymitis 690
§ 345. Allgemeine Aetiologie der Hydrocele. Hämatocele 692
§ 346. Specielle Aetiologie der Hydrocele. Klinische Erscheinungen derselben . . 693
§ 347. Zur Diagnose der gewöhnlichen Hydrocele 695
§ 348. Hydrocele, Hämatocele, Spermatocele 697
§ 349. Die Punction der Hydrocele in diagnostischer und therapeutischer Beziehung 699
§ 350. Die Radicaloperation der Hydrocele durch Schnitt und Drainirung . . . 701
§ 351. Sonstige Verfahren zur operativen Behandlung der Hydrocele 703
§ 352. Angeborene Störungen am Hoden. Neurosen des Urogenitalapparats . . . 704
§ 353. Die Varicen des Samenstrangs, Varicocele 706
§ 354. Die Behandlung der Varicocele 708
§ 355. Geschwulstbildung am Scrotum und am Hoden 710
§ 356. Die Exstirpatio testis (Castratio) 712
§ 357. Der aseptische Verband bei den Operationen am Urogenitalapparat und am Becken 715

Fünfundzwanzigstes Capitel.

Die Verletzungen und Krankheiten der Beckenknochen, einschliesslich der dieselben bedeckenden Weichtheile.

§ 358. Die Verletzungen der Beckenknochen 717
§ 359. Die Luxationen der Beckengelenke 718
§ 360. Die Entzündungen der Beckengelenke 720
§ 361. Die Entzündungen der Beckenknochen 721
§ 362. Die Entzündungen der Muskeln und Schleimbeutel, welche die Beckenknochen umgeben 723
§ 363. Die Geschwülste der Beckengegend 725
§ 364. Allgemeines über die Indicationen zur Unterbindung der Beckenarterie (Aorta, A. A. iliacae, A. A. glutaeae) 727
§ 365. Die Unterbindung der Aorta, der A. iliaca comm. und der A. iliaca int. . . 728
§ 366. Die Unterbindung der A. iliaca externa und der A. A. glutaeae 730

VIERTE ABTHEILUNG.

Die Verletzungen und Krankheiten der oberen Extremität.

Sechsundzwanzigstes Capitel.

Die Verletzungen und Krankheiten des Schultergürtels und des Schultergelenks (einschliesslich des Caput humeri).

§ 367. Die Mechanik der Verletzungen am Schultergürtel 732
§ 368. Die klinischen Erscheinungen der Fracturen des Acromion, des Proc. coracoides, des Scapulakörpers 734
§ 369. Klinische Erscheinungen der Fractura claviculae 736
§ 370. Prognose und Behandlung der Claviculafracturen 738
§ 371. Die Luxationen der Gelenke des Schultergürtels 742
§ 372. Diagnose und Behandlung der Claviculaluxationen 744

Seite
§ 373. Verletzungen des Schultergelenks 746
§ 374. Statistik der Schulterluxationen. Mechanik der Luxatio subcoracoidea . . 748
§ 375. Erscheinungen und Diagnose der Luxatio subcoracoidea. Fractura colli humeri. Fractura colli scapulae 749
§ 376. Die Reposition der Luxatio subcoracoidea 752
§ 377. Nachbehandlung der Distorsion des Schultergelenks und der reponirten Luxation. Habituelle Luxation. Veraltete Luxation. Luxation mit Fractur 754
§ 378. Seltenere Luxationsformen am Schultergelenk. L. axillaris. L. erecta. L. infraspinata. L. subacromialis. L. supracoracoidea. L. congenita . . 756
§ 379. Die Verletzungen und Unterbindungen der grossen Arterien der Schultergegend 758
§ 380. Die Entzündungen des Schultergelenks (Omarthritis) 762
§ 381. Die differentielle Diagnose, Prognose und Therapie der Schultergelenkentzündung 764
§ 382. Die Geschwülste in der Schultergegend 766
§ 383. Die Geschwülste der Clavicula, Scapula und des Humeruskopfs. Resectio scapulae 768
§ 384. Die Indicationen zur Resection des Schultergelenks 769
§ 385. Die Methodik der Resection des Schultergelenks 772
§ 386. Die Nachbehandlung der Schulterresection. Die totale Resection des Schultergelenks 775
§ 387. Die Exarticulatio humeri 776

Siebenundzwanzigstes Capitel.

Die Verletzungen und Krankheiten des Ellnbogengelenks und seiner Umgebungen (einschliesslich der beiden unteren Dritttheile des Oberarms und der beiden oberen Dritttheile des Vorderarms).

§ 388. Die Luxationen des Ellnbogens. Luxation durch Ueberstreckung (= Luxation beider Vorderarmknochen nach hinten) 779
§ 389. Die Reposition der Luxation beider Vorderarmknochen nach hinten. Complicationen derselben. Luxation beider Vorderarmknochen nach aussen . 781
§ 390. Luxationen des Ellnbogens mit Fracturen. Isolirte Luxation des Radiusköpfchens 784
§ 391. Die Fracturen am Humerusschaft 786
§ 392. Die Fractura epicondylica und die Fractura condylica humeri 788
§ 393. Die Fractura olecrani und ihre Behandlung 791
§ 394. Die Fractur des Processus coronoides ulnae. Die Fractura capituli et colli radii. Freie Gelenkkörper im Ellnbogengelenk 794
§ 395. Die Verletzungen und Entzündungen der Weichtheile der Ellnbogengegend. Verletzungen der Arterien 795
§ 396. Die Unterbindung der A. brachialis in der Continuität. Die Aufsuchung der Armnerven 798
§ 397. Die Entzündungen des Ellnbogengelenks. (Olecran-arthritis) 799
§ 398. Zur Behandlung der Entzündungen des Ellnbogengelenks 801
§ 399. Methodik der Resectio cubiti. Der ulnare Längsschnitt nach v. Langenbeck. Der radiale Längsschnitt nach C. Hueter 803
§ 400. Die Nachbehandlung nach Ellnbogenresection 805
§ 401. Statistik der Resectio cubiti und Folgerungen aus derselben. Schlottergelenke nach Resection 808
§ 402. Intermediäre Resectio cubiti. Partielle Resectio cubiti. Resection bei Ankylose 810
§ 403. Geschwulstbildung in der Ellnbogengegend 812
§ 404. Sequestrotomie am Humerus. Amputatio brachii. Exarticulatio cubiti . . 813

Achtundzwanzigstes Capitel.

Die Verletzungen und Krankheiten des Handgelenks und seiner Umgebungen (einschliesslich des unteren Theils des Vorderarms), der Hand und der Finger.

§ 405. Die Luxation des Handgelenks. Fractura radii 815
§ 406. Zur Behandlung der Fractura radii 818
§ 407. Fractura antibrachii. Fractura ulnae 820
§ 408. Verletzungen der Weichtheile am Vorderarm. Complicirte Fracturen . . 821
§ 409. Die Luxationen an den Gelenken der Handwurzel, an den Metacarpalknochen und an den Fingerphalangen 823
§ 410. Die Reposition der Daumenluxation 825

Seite

§ 411. Die Fracturen an den Metacarpal- und Phalangealknochen 827
§ 412. Die Wunden der Weichtheile an Hand und Fingern 829
§ 413. Die Verletzungen der Blutgefässe an der Hand 831
§ 414. Die Unterbindung der A. radialis, der A. ulnaris, der A. interossea, des Arcus volaris sublimis 833
§ 415. Die Entzündungen an der Dorsalfläche der Finger und der Hand. Die dorsale Phlegmone. Die Entzündungen der Sehnenscheiden 835
§ 416. Die Entzündungen an der Volarfläche der Finger und der Hand. Das Panaritium. Die Eiterung in den Beugesehnenscheiden 837
§ 417. Die Behandlung des Panaritiums und der eiterigen Sehnenscheidenentzündung an den Beugesehnen 840
§ 418. Die Entzündungen und Contracturen der Handwurzelgelenke 842
§ 419. Die Entzündungen der Metacarpal- und Phalangealknochen 844
§ 420. Die entzündlich-arthrogenen Contracturen der Fingergelenke. Die Gewohnheits-Contracturen. Schnellende Finger 846
§ 421. Cicatricielle und neuro-myogene Contracturen der Fingergelenke 848
§ 422. Die Geschwülste der Hautdecke an der Hand und den Fingern 850
§ 423. Die Geschwülste der Sehnen und Knochen an der Hand und den Fingern . 853
§ 424. Angeborene Störungen an der Hand und den Fingern 856
§ 425. Die Indicationen zur Resection des Handgelenks 857
§ 426. Die Resection des Radiocarpalgelenks 859
§ 427. Die Methode zur totalen Resection der Handwurzel nach Lister und v. Langenbeck 860
§ 428. Die Resection der Metacarpi und der Fingergelenke 863
§ 429. Die Exarticulatio manus und die Amputatio antibrachii 865
§ 430. Die Exarticulationen an den Fingern. Die Amputationen an den Fingern und an der Mittelhand 866
§ 431. Die typischen Verbände an der oberen Extremität 868

FÜNFTE ABTHEILUNG.

Die Verletzungen und Krankheiten der unteren Extremität.

Neunundzwanzigstes Capitel.

Die Verletzungen und Krankheiten der Hüftgelenksgegend (einschliesslich des Hüftgelenks und der oberen Hälfte des Oberschenkels).

§ 432. Allgemeines über die Verletzungen des Hüftgelenks 870
§ 433. Die traumatische Luxation im Hüftgelenk. Luxation durch Beugung und Adduction 871
§ 434. Luxatio ischiadica und Luxatio iliaca 873
§ 435. Die Reposition der Luxatio ischiadica und iliaca 876
§ 436. Die Luxation des Oberschenkels durch Beugung und Abduction. Luxatio obturatoria 879
§ 437. Die Luxationen durch Ueberstreckung des Hüftgelenks. Luxatio supra-pubica. Luxatio ileo-pectinea. Luxatio supracotyloidea 880
§ 438. Fractura colli femoris. Fractur des Trochanter major 882
§ 439. Diagnose und Prognose der Fractura colli femoris 884
§ 440. Behandlung der Fractura colli femoris 887
§ 441. Zur Erkenntniss und Behandlung der Schussverletzungen des Hüftgelenks . 890
§ 442. Die Fractura femoris 892
§ 443. Die Verletzungen der Blutgefässe in der Hüftgegend. Unterbindung der A. femoralis 894
§ 444. Die Coxitis des Kindesalters 897
§ 445. Coxitis suppurativa. Entzündliche Trennung der oberen Femurepiphyse . . 900
§ 446. Klinischer Verlauf der Coxitis. Das erste und das zweite Initialstadium . . 902
§ 447. Das erste Florescenzstadium der Coxitis. Die secundäre Verschiebung des Beckens. Scheinbare und reale Verlängerung des Beins 904
§ 448. Das zweite Florescenzstadium der Coxitis. Scheinbare und reale Verkürzung des Beins 908
§ 449. Verkürzung des Beines durch entzündliche Ausweiterung der Pfanne, durch entzündliche Luxation und durch entzündliche Epiphysentrennung . . 910

Seite

§ 450. Abnormer Verlauf der Coxitis. Verwechselung mit Krankheiten, welche ähnliche Erscheinungen bedingen 912
§ 451. Die Coxitis Erwachsener 914
§ 452. Die Sterblichkeit der Coxitis. Die functionelle Prognose der Coxitis . . . 915
§ 453. Die Behandlung der Initialstadien der Coxitis 916
§ 454. Die Behandlung der Coxitis in den Florescenzstadien vor Beginn der Eiterung. Wirkung der permanenten Gewichtstraction 918
§ 455. Die Frühresection zur Behandlung der Coxitis 921
§ 456. Contraindicationen gegen die Behandlung der Coxitis durch Resectio coxae. Sterblichkeit nach Resectio coxae 923
§ 457. Die Contracturen des Hüftgelenks und ihre Behandlung 925
§ 458. Die congenitale Luxation des Hüftgelenks 927
§ 459. Die Diagnose und Behandlung der angeborenen Luxation des Hüftgelenks . 928
§ 460. Die entzündlichen Luxationen des Hüftgelenks und ihre Behandlung . . . 932
§ 461. Die Geschwulstbildung in der Hüftgegend und in der oberen Hälfte des Oberschenkels 933
§ 462. Die Methodik der Resectio coxae durch vorderen Schrägschnitt. (Methode von Schede und C. Hueter) 935
§ 463. Aeltere Methoden der Resectio coxae 937
§ 464. Nachbehandlung der Resectio coxae. Functioneller Erfolg derselben . . . 939
§ 465. Operative Behandlung der Contracturen und Ankylosen des Hüftgelenks . . 941
§ 466. Die Exarticulatio femoris 942
§ 467. Die Dehnung des Plexus ischiadicus. Die Ischias 945

Dreissigstes Capitel.

Die Verletzungen und Krankheiten der Kniegegend (einschliesslich des Kniegelenks und der unteren Hälfte des Oberschenkels).

§ 468. Verletzungen des Kniegelenks 947
§ 469. Traumatische Luxationen des Kniegelenks und der Menisken 949
§ 470. Traumatische Luxationen der Patella 951
§ 471. Fractura patellae 953
§ 472. Prognose und Behandlung der Patellafracturen 955
§ 473. Die Schusswunden des Kniegelenks 957
§ 474. Zur Behandlung der Schusswunden des Kniegelenks. Einfache Fracturen am unteren Ende des Femur 959
§ 475. Die Synovitis serosa des Kniegelenks 962
§ 476. Behandlung der Synovitis serosa des Kniegelenks 963
§ 477. Die Synovitis granulosa und andere nicht-traumatische Entzündungen des Kniegelenks 965
§ 478. Die Behandlung der Kniegelenkentzündung. Carbolinjectionen. Permanenter Gewichtszug 967
§ 479. Die operative Behandlung der Kniegelenkentzündung 970
§ 480. Die narbigen, myogenen und congenitalen Contracturen des Knies 971
§ 481. Das Genu valgum 974
§ 482. Die Behandlung des Genu valgum 977
§ 483. Das Genu varum 979
§ 484. Die entzündlich-arthrogenen Contracturen des Kniegelenks und ihre prophylaktische Behandlung 980
§ 485. Das Verfahren der gewaltsamen Streckung der Contracturen in der Narkose 982
§ 486. Behandlung der entzündlichen Contracturen durch Maschinen und durch Tenotomie 984
§ 487. Abmeisselung der ankylotischen Patella. Resection des ankylotischen Kniegelenks. Genu valgum durch Entzündung. Amputationen bei Contracturen und Ankylosen des Kniegelenks 986
§ 488. Die Erkrankungen der Schleimbeutel der Kniegelenksgegend 988
§ 489. Die freien Körper im Kniegelenk. Geschwülste des Kniegelenks und Geschwülste in der Nähe des Kniegelenks 991
§ 490. Die Drainirung und Carbolausspülung des Kniegelenks 993
§ 491. Methoden der Schnittführung bei Resectio genu 995
§ 492. Nachbehandlung der Resectio genu 998
§ 493. Functionelle Ergebnisse der Resectio genu 999
§ 494. Die Osteotomieen am Kniegelenk. Ogston's Operation zur Behandlung des Genu valgum. Sequestrotomie am unteren Ende des Femur 1001

Seite

§ 495. Die Exarticulatio genu. Amputatio femoris transcondylica. Die Amputation am Knie nach Gritti 1003
§ 496. Die Amputatio femoris an der Grenze zwischen mittlerem und oberem Drittheil des Oberschenkels. Die hohe Oberschenkelamputation 1005

Einunddreissigstes Capitel.

Die Verletzungen und Krankheiten am Unterschenkel und am Fuss.

§ 497. Allgemeines über Verletzungen des Unterschenkels und des Fusses . . . 1008
§ 498. Die Fracturen der Unterschenkelknochen 1010
§ 499. Zur Behandlung der Fracturen des Unterschenkels 1011
§ 500. Die Fracturen der Malleolen. Fractur der Malleolen durch forcirte Pronation des Fusses 1014
§ 501. Behandlung und Folgezustände der Malleolenfracturen 1017
§ 502. Fractur der Malleolen durch forcirte Supination. Schussfracturen des Talocruralgelanks 1018
§ 503. Die Luxationen des Talocruralgelenks 1021
§ 504. Die Behandlung der Luxationen des Talocruralgelenks. Seitliche Luxationen. Angeborene Luxationen. Luxationen des Talotarsalgelenks 1024
§ 505. Die Luxationen und Fracturen der Tarsalknochen, der Metatarsalknochen und der Zehen 1026
§ 506. Die Verletzungen der Muskeln und Sehnen am Unterschenkel und Fuss . 1028
§ 507. Die Verletzungen der Nerven und der Gefässe am Unterschenkel und Fuss 1030
§ 508. Die Continuitätsunterbindungen der A. tibialis ant. und der A. tibialis post. 1032
§ 509. Die Entzündungen an der Haut des Unterschenkels und des Fusses. Unguis incarnatus 1034
§ 510. Die subfascialen Phlegmonen. Erfrierung des Fusses. Gangraena senilis an den Zehen und dem Fuss 1037
§ 511. Die Entzündung der Zehengelenke. Arthritis urica 1039
§ 512. Die Entzündungen der kleinen Tarsalgelenke. Caries der Fusswurzel . . 1041
§ 513. Resection und Amputation zur Behandlung der Caries der Fusswurzel . . 1043
§ 514. Die nicht-traumatischen Formen der Entzündungen des Talocruralgelenks . 1045
§ 515. Betheiligung der Knochensubstanz an der granulirenden Entzündung des Talocruralgelenks. Prognose dieser Entzündung 1048
§ 516. Zur Behandlung der Entzündungen des Talocruralgelenks 1049
§ 517. Die Behandlung der Entzündungen des Talocruralgelenks durch Resection 1051
§ 518. Die Entzündungen des Talotarsalgelenks und der Unterschenkelknochen . 1053
§ 519. Die Geschwülste an der Haut des Fusses und des Unterschenkels 1056
§ 520. Die Geschwülste an den Sehnen, Gelenken und Knochen des Fusses und des Unterschenkels 1058
§ 521. Die Contracturen an den Zehen und am Metatarsus. Hallux valgus . . . 1060
§ 522. Die Ursachen der Contracturen des Talocruralgelenks. Aetiologie des myogen-paralytischen Pes equinus 1063
§ 523. Klinische Erscheinungen des Pes equinus. Pes excavatus 1066
§ 524. Die Behandlung des Pes equinus. Tenotomie der Achillessehne 1068
§ 525. Pes calcaneus. Congenitale Defecte der Malleolen. Entzündliche und Gewohnheitscontracturen des Talocruralgelenks 1071
§ 526. Die paralytischen Contracturen des Talotarsalgelenks. Pes varus und Pes valgus paralyticus 1073
§ 527. Der Pes varus congenitus. Anatomische Befunde am Skelet des Pes varus 1074
§ 528. Verhalten der Muskeln bei Pes varus congenitus. Klinischer Verlauf desselben 1078
§ 529. Zur Behandlung des Pes varus congenitus durch Tenotomie und Maschinen 1080
§ 530. Die Behandlung des Pes varus durch den Gypsverband und durch elastische Züge 1082
§ 531. Die Behandlung des Pes varus durch Maschinen, durch brüske Correction in der Narkose und durch Resection 1084
§ 532. Pes valgus und Pes planus congenitus 1085
§ 533. Pes valgus acquisitus. Seine Beziehungen zur normalen Entwickelung des Talotarsalgelenks 1086
§ 534. Klinische Aetiologie des Pes valgus. P. valgo-planus. P. valgus rachiticus und staticus 1090
§ 535. Der entzündliche Plattfuss. Veränderungen an den Knochen bei Pes valgus 1092
§ 536. Veränderungen an den Bändern bei Pes valgus. Behandlung des Pes valgus 1096
§ 637. Die Resectionen an den Zehen, den Metatarsal- und Tarsalknochen . . . 1098
§ 538. Die Resection des Talocruralgelenks nach der Methode v. Langenbeck's 1100

Seite

§ 539. Die Resection des Talocruralgelenks durch vorderen Querschnitt mit Sehnen- und Nervennaht, nach C. Hueter 1103
§ 540. Nachtheile der partiellen Resection des Talocruralgelenks. Nachbehandlung dieser Resection 1106
§ 541. Die functionellen Erfolge und die Sterblichkeit nach Resection des Talocruralgelenks 1108
§ 542. Die Resection des Talotarsalgelenks. Die Entfernung des ganzen Talus . 1110
§ 543. Die Resection der Fusswurzelknochen bei Pes varus, Resection bei rachitischen Verkrümmungen der Unterschenkelknochen 1112
§ 544. Die Exarticulatio digitorum pedis. Die Amputatio metatarsea. Die Exarticulatio metatarsea nach Lisfranc 1114
§ 545. Die Amputationen am vorderen Theil des Tarsus nach Bona, Chopart und Blasius 1117
§ 546. Die Amputation des Fusses nach Pirogoff 1119
§ 547. Die Exarticulatio sub talo (de Lignerolles). Die osteoplastische Amputation der Fusswurzel nach Mikulicz 1121
§ 548. Die Amputation des Fusses nach Syme. Die Amputatio cruris 1123
§ 549. Methodik der Amputatio cruris 1125

VORWORT.

Einheit und Kürze — das sind die Ziele gewesen, welche ich in dem „Grundriss“ anstrebte. Ich weiss sehr wohl, dass in dem Verfolgen dieser Ziele manche Schwierigkeiten entstehen müssen.

Von keinem chirurgischen Schriftsteller kann verlangt werden, dass er jeden einzelnen Theil der gesammten wissenschaftlichen und praktischen Chirurgie in gleicher Weise beherrscht. Die Ungleichheit der Erfahrung und des Wissens, wie sie einem jeden Schriftsteller anhaftet, welcher seine Thätigkeit über ein sehr grosses Gebiet erstreckt, muss sich in einem solchen Werke ausprägen und prägt sich — ich bin mir dessen wohl bewusst — auch in diesem „Grundriss“ aus. So begreift sich auch, dass gerade in unserer Zeit das genossenschaftliche System der Lehrbücher sich entwickelt hat, mit zahlreichen Autoren, von denen jeder ein einzelnes Capitel bearbeitet. Ueber die Berechtigung dieses Systems, über die Vorzüge und Mängel des bunten Mosaiks, welches solche Lehrbücher darbieten, lässt sich streiten; das aber scheint mir unzweifelhaft, dass die Mängel des genossenschaftlichen Systems sich steigern müssten, wenn man dasselbe auf ein knappes Handbuch, auf einen eng umschriebenen Grundriss einer wissenschaftlichen Disciplin übertragen wollte. Für den Anfänger ist eine einheitliche kurze Darstellung mit den ihr anhaftenden Mängeln immer noch besser, als ein ausgedehntes Lehrbuch, in welchem zahlreiche Schriftsteller genossenschaftlich sich vereinigen, und welches in dem bunten Gemisch der Lehrmeinungen die einheitliche Auffassung vermissen lässt. Wenn der Anfänger durch seine Studien ein höheres Maass von kritischer Kraft sich erworben hat, so wird er dann die Schwierigkeiten eines solchen Lehrbuchs, dessen einzelne Hefte bald dieser, bald jener Theorie folgen, besser überwinden.

Was nun die Kürze betrifft, so habe ich dieselbe einmal dadurch angestrebt, dass ich specialistische Gebiete, wie z. B. die Krankheiten des

inneren Ohrs, die Kehlkopfkrankheiten, welche dem laryngoskopischen Gebiet angehören, ferner das grosse Capitel der Gynäkologie, obgleich dasselbe in seinen operativen Interessen mit der Chirurgie so eng verbunden ist, gänzlich ausgeschlossen habe. Diese specialistischen Disciplinen haben eine solche Ausbildung erfahren, dass dem Arzt ein specialistisches Studium derselben nicht mehr erspart werden kann. Deshalb glaubte ich berechtigt zu sein, diese Disciplinen unberücksichtigt zu lassen.

Auch die chirurgische Anatomie ist von mir nur gelegentlich gestreift worden. Den Werth dieser Disciplin stelle ich aber deshalb nicht niedriger, sondern höher, als andere Autoren. Ich kann nicht finden, dass die kurzen anatomischen Beschreibungen, welche man in den Lehr- und Handbüchern der speciellen Chirurgie an die Spitze der chirurgischen Erörterungen der einzelnen Körpergegenden zu stellen pflegt, für den Leser als genügende anatomische Vorbereitung gelten können. Die topographisch-chirurgische Anatomie muss gründlich erlernt werden; dazu genügen solche kurze Beschreibungen nicht. Weil ich eben die anatomische Grundlage der Chirurgie nicht verkümmern will, deshalb habe ich ihr in dem „Grundriss“ keine eigene Stelle gegeben. An einzelnen Stellen schienen mir freilich Ausnahmen von der Regel geboten zu sein. Manche Operationen, auch manche Krankheiten, wie z. B. die Hernien, lassen sich nicht anders darstellen, als unter Bezugnahme auf die anatomischen Verhältnisse. Auch muss ich bekennen, dass ich wieder an einigen Punkten eine eingehendere anatomische Darstellung gegeben habe, als sie in anderen Lehr- und Handbüchern gegeben wird, z. B. bei Gelegenheit der Erörterung der Verkrümmungen der Wirbelsäule, der Contracturen der Fusswurzel u. s. w. Für das Verständniss dieser Krankheiten, deren entwickelungsgeschichtliche Grundlage ich in früheren Arbeiten aufzuklären versuchte, bieten nach meiner Ueberzeugung die Lehr- und Handbücher der Anatomie, weil dieselben der Entwickelungsgeschichte der Gelenke und Knochen noch nicht genügend Rechnung tragen, kein ausreichendes Material. Aber unter Ausschluss dieser kleinen Gebiete muss ich ausdrücklich hervorheben, dass der „Grundriss“ eine ausgiebige Benutzung der anatomischen Lehrbücher und ein gründliches anatomisches Studium voraussetzt und erfordert.

Neben dem Ausschliessen der Disciplinen, welche mit der Chirurgie im engeren Zusammenhang stehen, habe ich dann aber auch versucht, das Ziel der Kürze durch eine knappe Darstellung zu erreichen. Die Grenze, welche in diesem Bestreben nicht überschritten werden sollte, liegt darin, dass der Gegenstand bei zu knapper Darstellung unverständlich bleibt. Nun habe ich mich redlich bemüht, knapp und klar zu schreiben; aber ich kann mich doch der Besorgniss nicht entziehen, dass ich an manchen

Orten, ohne es zu wollen, jene Grenze überschritten habe. In der schweren Kunst der Selbstbeschränkung, welche sich der Lehrer und Schriftsteller darin auferlegen muss, dass er nicht alles sagt und schreibt, was er über den Gegenstand weiss und schreiben könnte, glaube ich manches in dem „Grundriss" geleistet zu haben; aber es ist eine schwere Kunst, deren Regeln einem subjectiven Ermessen unterliegen. Deshalb wird auch kein Schriftsteller sich einer allzu grossen Sicherheit in der Beobachtung ihrer Regeln rühmen dürfen.

Die Lehren der aseptischen und antiseptischen Chirurgie habe ich mich bemüht, in dem „Grundriss" nach allen Seiten zu entwickeln. Dass diese Lehren zu der festen Grundlage der Chirurgie unserer Tage geworden sind, wird heute keinen Widerspruch mehr erfahren. Wenn aber in der heutigen Zeit so viele Collegen in ihrer praktischen und schriftstellerischen Thätigkeit mit grossem Behagen und grosser Befriedigung auf dem Gebiet der aseptischen Chirurgie sich bewegen, so mag der „Grundriss" doch auch einmal an Diejenigen erinnern, welche in schwerer und schlecht gelohnter Pionierarbeit die ersten Pfade zur aseptischen Chirurgie durch das Gestrüpp der festgewurzelten Lehrmeinungen einer früheren Zeit gebahnt haben. Mit innerer Befriedigung darf ich darauf hinweisen, dass ich die Lehren meiner „allgemeinen Chirurgie", nachdem sie zu der Zeit ihres Erscheinens einen lebhaften Widerspruch fanden, im wesentlichsten unverändert in den allgemeinen Theil des „Grundrisses" aufnehmen konnte; sie werden dem Leser heute nicht mehr als fremdartig erscheinen.

Aus der „allgemeinen Chirurgie" habe ich den Abschnitt über Geschwulstbildung, aus der „Klinik der Gelenkkrankheiten" kleinere Abschnitte, welche besonders die Luxationen, die Contracturen und Resectionen der einzelnen Gelenke betreffen, mit unwesentlichen Aenderungen in den „Grundriss" aufgenommen. Ich glaubte nicht, dass es von Vortheil sein würde, wenn ich mich bemühen wollte, über diese Abschnitte in anderen Worten doch wieder dasselbe zu sagen.

Meine Assistenten, Herr Professor Dr. Schüller und Herr Dr. Löbker, haben mich vielfach bei meiner Arbeit an dem „Grundriss" unterstützt. Ich erfülle eine angenehme Pflicht, indem ich denselben hier öffentlich meinen Dank ausspreche. Insbesondere verdanke ich Herrn Dr. Löbker die Anfertigung der meisten Zeichnungen zu den Abbildungen; die mühevolle Arbeit, welcher Herr Dr. Löbker sich bereitwillig unterzog, wird bei den Lesern des „Grundrisses" hoffentlich volle Anerkennung finden.

Der Schriftsteller, welcher unternimmt, eine ausgedehnte und gerade heute zu einer hohen Bedeutung herangewachsene Disciplin in ihrer wissenschaftlichen Grundlage, ihren allgemeinen Lehren und in der praktischen

Anwendung dieser Lehren für den einzelnen Fall zu einer geschlossenen Darstellung zu gestalten, legt in einer solchen Darstellung Rechenschaft über die wissenschaftliche und praktische Thätigkeit seines Lebens ab. Das thue auch ich, indem ich den „Grundriss der Chirurgie“ der Oeffentlichkeit übergebe. Heute, da ich in diesem Vorwort die letzte Zeile des „Grundrisses“ schreibe, denke ich an vieles zurück, was ich erstrebt, was ich erlitten, was ich errungen habe und was mir versagt geblieben ist. Zwanzig Jahre wissenschaftlicher und praktischer Thätigkeit liegen hinter mir, zwanzig Jahre voll schwerer Arbeit und ernstem Kampf. Mag der „Grundriss der Chirurgie“ davon Zeugniss ablegen, dass meine Arbeit nicht erfolglos gewesen ist.

Greifswald, im December 1881.

C. Hueter.

II. SPECIELLER THEIL.

ERSTE ABTHEILUNG.

Die chirurgischen Krankheiten des Kopfes.

ERSTES CAPITEL.

Die Verletzungen und Krankheiten des Schädels und seiner Hüllen.

§ 1. Allgemeines über Schädelverletzungen.

Die dünne Decke der Weichtheile, die Haut mit der Galea aponeurotica, ist der Art über den knöchernen Schädel ausgespannt, dass die verletzenden Gewalten in vielen Fällen auf Weichtheile und Knochen gleichmässig einwirken. Doch ist deshalb keineswegs nothwendig, dass beide Decken, die weiche und die harte Schädeldecke, durch die verletzenden Gewalten eine Continuitätstrennung, eine Wunde in den Weichtheilen, ein Bruch in den Knochentheilen, erleiden. Beide Decken sind elastisch und können aus der Spannung, in welche sie die verletzende Gewalt versetzt, wieder in ihre natürliche Form zurückkehren; dann bezeichnet man die Verletzung als eine einfache Quetschung, *Contusion*. Das weiche Polster der Haut und der Galea aponeurotica ist so dünn, dass von der quetschenden Gewalt durch Compression derselben nicht viel compensirt werden kann und deshalb die Contusion fast in voller Grösse auf das knöcherne Schädeldach übertragen wird. Nur in den Temporalgruben ist das Polster der Weichtheile durch die M. M. temporales verstärkt; hiedurch wird der dünnste und sprödeste Theil des knöchernen Schädeldachs etwas besser vor der Einwirkung quetschender Gewalten geschützt. Die dünnen Platten der M. M. frontales und occipitales spielen in dieser Beziehung keine Rolle; erst von der Linea semicircularis super. ab ist das Os occipitale durch die Insertion der Nackenmuskeln (M. cucullaris, M. splenius capitis u. s. w.) wirksamer geschützt.

Verletzungen durch Hieb und Schnitt erzeugen in der Galea aponeurotica erst dann ein bedeutendes Klaffen, wenn die Trennung der Gewebe durch die ganze Substanz der Galea bis auf das lockere Bindegewebe geht, welches zwischen der Galea und dem knöchernen Schädeldach liegt und als äusseres parosteales Bindegewebe der Schädelknochen bezeichnet werden kann. Dieses Bindegewebe ist langfaserig und gestattet die physiologischen Verschiebungen der Galea auf der Oberfläche der Schädelknochen, ebenso auch das pathologische Klaffen der Wundränder (§. 45, allg. Thl.), wenn die Wunde die Dicke der Galea durchsetzt. Das Gewebe der Galea selbst ist ein starres, kurzfaseriges Bindegewebe; nur die Sehnenfasern des M. frontalis und occipitalis sind länger und in sagittaler Richtung angeordnet, so dass Wunden in frontaler Richtung ein etwas stärkeres Klaffen bedingen als sagittal verlaufende Wunden. Wunden, welche nur die oberflächlichen Fasern

der Galea trennen, ohne die ganze Dicke der Galea zu durchsetzen, klaffen deshalb wenig, weil die noch erhaltenen Fasern ein Zurückweichen der getrennten Fasern verhindern. Stechende Instrumente trennen leicht die gespannten Gewebe der Galea, werden dann aber von dem knöchernen Schädeldach aufgehalten; doch vermag ein kräftig geführtes Messer mit seiner Spitze stechend die Schädelknochen zu durchbohren, um endlich bis in das Gehirn vorzudringen (vgl. § 15).

Die Brüche der Schädelknochen erfolgen mit wenigen Ausnahmen (§ 5) durch directe Gewalt, welche zuerst die weiche Schädeldecke trifft und erst von ihr auf die Schädelknochen übertragen wird. Die Elasticität der weichen Schädeldecke erweist sich als so bedeutend, dass trotz der Ausspannung ihrer dünnen Substanz über die harte Unterlage in vielen Fällen eine offene Wunde in ihr nicht entsteht, während der Knochen bricht. Dann liegt der Fall eines einfachen, nicht complicirten Bruches der Schädelknochen vor, während die Hautdecke in der Continuität erhalten bleibt, freilich in der Regel stark gequetscht, mit Blutergüssen durchsetzt ist. Doch begreift man bei der anatomischen Anordnung der Theile, dass am Schädel die Zahl der mit Hautwunden complicirten Knochenbrüche relativ gross ist.

Die Verletzungen des Schädels und seiner Hüllen erhalten durch die räumlich nahen Beziehungen zu dem Gehirn und seinen umhüllenden Häuten eine ganz besondere Bedeutung. Die verletzenden Gewalten werden theils mittelbar durch die Bewegungen des Schädels auf das Gehirn übertragen, theils wirken sie unmittelbar durch die Oeffnungen, welche sie in dem knöchernen Schädeldach schaffen, auf die Gehirnsubstanz ein. Ferner können auch Entzündungen, welche die Verletzungen an den weichen und harten Schädeldecken hervorrufen, durch radiäre Fortleitung auf die Gehirnhäute und endlich auf das Gehirn selbst übergreifen. Wir werden deshalb in den folgenden §§ fortdauernd die Eventualität der Theilnahme des Gehirns und seiner Häute an den Verletzungen und Entzündungen des Schädeldachs und seiner Hüllen Rechnung tragen müssen.

§ 2. Die Verletzungen der Galea aponeurotica.

Einfache Quetschwunden der Galea ohne Wunde in den Hautdecken heilen in der Regel erscheinungslos und bedürfen kaum einer Behandlung. Das extravasirte Blut pflegt schnell resorbirt zu werden. Von einigem Interesse werden die Blutergüsse in dem parostealen Gewebe (zwischen Periost der Schädelknochen und der Galea) dadurch, dass sie in den lockern Maschen dieses Gewebes weithin wandern können. So kann ein Bluterguss von der Höhe der Sutura coronaria, etwa entsprechend dem vorderen Ende der Sutura sagittalis, in wenigen Tagen bis zu Supraorbitalbögen und selbst in das Bindegewebe der Orbita hinein sich herabsenken. Die blauen, grünen und gelben Verfärbungen der Haut, welche die Resorption des Blutextravasats kennzeichnen (§ 136, allg. Thl.), erscheinen dann in der Gegend der Augenbrauen und oberen Augenlider, während die Verletzung auf der Höhe des Schädels stattfand.

Schon die kleinsten Abschürfungen der Epidermis, noch mehr aber die Wunden der Haut erfordern bei den Contusionen der Galea eine aseptische Controle, damit nicht eine Verjauchung des Blutextravasats eintrete. Da der verletzte Laie oft diese Quetschwunden in ihrer Bedeutung unterschätzt und ärztliche Hülfe nicht aufsucht, so muss man es als ein besonders günstiges Verhältniss betrachten, dass wenigstens kleine Abschürfungen der Epidermis sich mit einem *trockenen Schorf* bedecken und dieser die Wundfläche vor entzündlicher Infection schützt (§ 47, allg. Thl.). Wenn aber wenige Stunden nach der Verletzung noch nicht die

Bildung eines trockenen Schorfs eingetreten ist, so wird der Arzt, falls seine Hülfe in Anspruch genommen wird, immer die Anwendung des sichern Schutzes eines aseptischen Verbandes dem unsichern Schutz des trockenen Schorfs vorziehen müssen.

Bei Schnitt- und Hiebwunden, sowie bei offenen Quetschwunden der Galea wird das Interesse des behandelnden Arztes in erster Linie von der *Blutung* in Anspruch genommen. Die Galea ist von einem weitmaschigen Netz grösserer Arterien durchzogen, in welches die Stämme der A. A. occipitales, der A. A. auriculares post., der A. A. temporales, der A. A. supraorbitales und frontales eintreten. Von den grösseren Arterien aus spinnt sich ein engmaschiges Netz kleiner und kleinster Arterien durch die Galea. Deshalb zeigt auch eine kleine Wunde in der Regel eine ziemlich bedeutende Blutung, theils im continuirlichen Strom kleinerer Aeste, theils im unterbrochenen Spritzen grösserer Zweige. Die Mechanik der spontanen Blutstillung (§ 118, allg. Thl.) stösst hier auf die besondere Schwierigkeit, dass die durchschnittenen Arterien nicht in das paravasculäre Gewebe zurückweichen können; denn das paravasculäre Gewebe wird hier durch die starren Bindegewebsfasern der Galea vertreten, welche, ähnlich der Wandung von arteriellen Knochencanälen, die Arterien festhalten und weder eine contractile Verengerung der durchschnittenen Lichtung, noch ein Zurückweichen des Gefässes in seine Scheide gestatten. Man hat deshalb für eine genügende Stillung der Blutung zu sorgen, und zwar entweder durch genaue Anlegung der Nähte, was für die Blutung aus kleineren Aesten vollkommen ausreicht, oder durch *Umstechung* der grösseren, spritzenden Aeste. Die sonst gewöhnliche Unterbindung (§ 300, allg. Thl.) ist schwierig, zuweilen geradezu an der Galea unausführbar, weil die Schieberpincetten in das starre Gewebe der Galea nicht eingreifen und weil die Fäden an der glatten, starren Schnittfläche abgleiten. Deshalb ist für die Galea die Umstechung (§ 302 Schluss, allg. Thl.) als das geeignete Verfahren für die Blutstillung zu betrachten. Man kann dabei ein Stück der äusseren Haut des Wundrands mit in den Umstechungsfaden aufnehmen; besser aber ist es, die Nadel vom Wundrand her parallel der Hautfläche durchzustechen und so die Umstechung der Hautoberfläche selbst zu vermeiden.

Aus gequetschten Wunden findet eine relativ geringere Blutung statt, weil vor der Trennung die Wandungen der Gefässe zusammen gequetscht und hierdurch die Lichtung verengt, für die Bildung verstopfender Gerinnsel an den gequetschten Arterienhäuten günstige Bedingungen geschaffen werden (§ 120, allg. Thl.). Doch ist auch hier eine sorgfältige Stillung der Blutung zu empfehlen. Es giebt Wunden der Galea, welche zwar durch quetschende Gewalt, z. B. durch einen Stockschlag, entstanden sind, aber in ihrer gradlinigen Anordnung und in der Regelmässigkeit der Wundränder von Schnitt- und Hiebwunden kaum zu unterscheiden sind; es berührt eben ein Stockschlag nur eine Tangente der kugeligen Wölbung des Schädels und kann deshalb in scharfer Linie die Weichtheile trennen. Sehr charakteristisch ist der geradlinige Verlauf solcher Quetschwunden entsprechend dem Supraorbitalrand.

Bei den Quetschwunden der Galea aponeurotica ist ohne Zweifel wieder die Naht, eventuell die Umstechung, das zutreffende Verfahren für die Blutstillung. Bei unregelmässigen Quetschwunden, mit gelappten und eingerissenen Wundrändern kann man über die Zulässigkeit der Naht im Zweifel sein und hat die Anlegung derselben in früheren Zeiten geradezu verboten, weil man heftige Entzündungen und Wundfieber mit tödtlichem Ausgang von genähten Quetschwunden aus sich entwickeln sah. Bevor wir demnach die Zulässigkeit der Naht bei schweren Quetschwunden der Galea prüfen, müssen wir die Entzündungen und Wundfieber in Betracht ziehen, welche den Verletzungen der Galea überhaupt folgen können.

§ 3. Die Entzündungen nach Verletzungen der Galea aponeurotica.

Das Gewebe der Galea ist, wie das starre Bindegewebe der Fascien und Aponeurosen überhaupt zu entzündlichen Procesen an sich nicht geneigt (vgl. § 66, allg. Thl.). Die Gefahr der Entzündung liegt nicht in dem eigentlichen Bindegewebe der Galea, sondern in der festen Hautdecke, welche sie aussen umgiebt, und in dem langfaserigen parostealen Bindegewebe, welches zwischen der Galea und dem Periost der Schädelknochen liegt. In der Hautdecke verläuft die *Wundrose* (Erysipelas), in dem parostealen Bindegewebe die schnelle fortschreitende eiterige Entzündung die *Phlegmone.*

Die Wundrose war früher eine sehr häufige Erkrankung im Verlauf der Wunden der Galea. Wahrscheinlich ist die Disposition der Hautdecke der Galea zur erysipelatösen Entzündung von einer besonderen Entwickelung und Anordnung der Saftcanäle des Rete Malpighi und des Coriums abhängig, von der wir jedoch bis jetzt nichts genaues wissen. Nicht mit Unrecht hat man früher angenommen, dass die Verhaltung faulender Wundsecrete hinter der Nahtlinie den Ausbruch der Wundrose bedingen, die Naht also an der Wundrose schuldig sein könne. Auch wir nehmen an, dass die Fäulniss der Wundsecrete zur Bildung der Noxe der Wundrose führen kann (§ 196, allg. Thl.).

Während im übrigen in Betreff der Erscheinungen der Wundrose an der Kopfhaut auf den allgemeinen Inhalt der §§ 193—199 (allg. Thl.) verwiesen werden kann, muss hier noch eine besondere Erscheinung und eine besondere Gefahr der Wundrose an der Kopfhaut erwähnt werden. Die besondere Erscheinung besteht darin, dass die Wundrose der Kopfhaut ohne deutliche Röthung derselben als eine blasse ödematöse Hautschwellung beginnen und dann als solche sich bis zu den untern Rändern des Schädeldachs forterstrecken kann. Es giebt Fälle, in welchen die Röthung der Haut und die scharfe Abgrenzung der Röthung erst dann hervortritt, wenn die Wundrose etwa von einer Wunde am Scheitel ausgehend, endlich die untere Stirn- oder Schläfengegend, oder die unbehaarte Nackenhaut erreicht. Vielleicht verhindert die Spannung der Haut auf ihrer festen Unterlage der Schädelknochen, dass jene Anhäufung von Blut in den Capillaren eintritt, welche wir als Ursache der Röthung der Haut erkannt haben (§ 197, allg. Thl.). Damit nun die Therapie nicht zu spät eingreift und hierdurch die günstigste Zeit für ihre sichere Wirkung verloren geht, hat man in solchen Fällen besonders die allgemeinen Erscheinungen der Wundrose (Schüttelfrost, Erbrechen, Fieber) zu beachten und jede beginnende ödematöse Schwellung der Galea, welche mit diesen Erscheinungen zusammenfällt, als den Beginn der Wundrose zu betrachten und zu behandeln.

Die besondere Gefahr, welche mit der Wundrose der Kopfhaut verbunden ist, besteht in dem Fortschreiten des septisch-entzündlichen Processes auf die Gehirnhäute. Entsprechend der Wundrose kann in der Arachnoidea eine seröse oder sogar eiterige Entzündung ihren Verlauf nehmen und diese septische Meningitis (Leptomeningitis, Arachnoideitis vgl. § 12) endet in der Regel mit tödtlichem Ausgang. Offenbar nimmt die Gehirnrinde an den entzündlichen Vorgängen Theil; das geht aus den Erscheinungen, heftigen Delirien, endlich Coma hervor.

Die Phlegmone des parostealen Bindegewebs zwischen Galea und Periost der Schädelknochen nimmt oft einen ausserordentlich schnellen Verlauf, indem die Eiterung in kurzer Zeit über grosse Strecken sich verbreitet. Sie ist nicht nur gefährlich durch das hohe Fieber, welches sie begleitet und von der grossen Spannung der starren Galea, beziehungsweise von dem Druck der Galea auf die Entzündungsproducte (§ 201, allg. Thl.) abhängt: sondern sie wird auch noch dadurch gefährlich, dass die venösen Emissarien, welche die Verbindung zwischen den Venen der Galea

und den Venen der Hirnhäute herstellen, zu einer thrombotischen Verstopfung, die Thromben zu eiterigem Zerfall kommen. So pflanzt sich einerseits die Eiterung in das Innere der Schädelhöhle fort und bedroht durch eiterige Meningitis das Leben; andererseits aber kann aus der Fortschwemmung der erweichten Thrombenbrökel eine tödtliche Pyaemia multiplex sich entwickeln.

Man erkennt die fortschreitende Phlegmone weniger an fluctuirenden Ansammlungen des Eiters, welche die unnachgiebige Galea nicht entstehen lässt, als vielmehr an einer starken Spannung der Galea, heftigen Schmerzen, hoher Empfindlichkeit bei dem Druck des tastenden Fingers auf die ödematös geschwellte Galea, endlich an dem hohen Fieber. Wie überall die Wundrose der oberflächlichen Hautschicht gleichzeitig mit einer Phlegmone des Unterhautbindegewebes als sogen. Pseudoerysipelas (§ 194, allg. Thl.) verlaufen kann, so können auch an der Kopfhaut die Wundrose und die parosteale Phlegmone sich vergesellschaften. In ihren ersten Anfängen sind überhaupt die beiden Krankheitsformen diagnostisch nicht sicher zu trennen, bis die scharf begrenzte Röthung der Haut die Wundrose, oder die tiefe Eiterung die Phlegmone, oder beide Erscheinungen die Coexistenz beider Krankheitsformen erkennen lässt. Ueber die Diagnose der Pyaemia multiplex vgl. §. 205, (allg. Thl.).

§ 4. Das aseptische und antiseptische Verfahren bei Wunden der Galea aponeurotica.

Die drohenden Gefahren, welche in § 3, geschildert wurden und früher oft zum tödtlichen Ausgang führten, werden den vorsichtigen Arzt zur strengen Durchführung des Systems der aseptisch-antiseptischen Behandlung bestimmen. Estlander constatirte, dass in seiner Praxis die Mortalität der schweren Wunden der Galea aponeurotica, welche früher 23% betrug, nach Einführung des aseptischen Verbandsystems auf 1,5 % sank. Unter Hinweis auf die allgemeinen Regeln dieses Systems (§§ 34—42, allg. Thl.) mögen hier noch folgende Punkte, welche sich auf die bestimmte Localität der Kopfhaut beziehen, hervorgehoben werden.

Man betrachte als feste Regel: dass *die Kopfhaare an der Wunde und in grösserer Entfernung von derselben mit Scheere und Rasirmesser entfernt werden.* An der Oberfläche der Haare haften besonders zahlreich die staubförmigen Keime der Spaltpilze (Eberth); aber auch ohnedem ist die Entfernung der Haare deshalb geboten, weil dieselben eine genaue Anlagerung des Protectivs auf die Haut verhindern.

Man lege nicht die Suturen an, ohne die gleichzeitige Drainirung im parostealen Bindegewebe auszuführen (vgl. § 251, Fig. 75, allg. Thl.). Nur bei Wunden, welche nicht die ganze Dicke der Galea durchdrungen haben, ist die Drainirung unnöthig. Bei der Drainirung muss man sich an die Kugelform des Schädels erinnern und die Drains so einlegen, dass die Ableitung der Wundsecrete von dem höchst gelegenen Punkt der Wunde bis zu dem tiefst gelegenen Punkt stattfindet; dann wird eine Verhaltung der Wundsecrete nicht eintreten. Ziemlich häufig ist der eigenartige Fall, dass ein Stück der Galea in Form eines Lappens vom Scheitel gegen die Schädelbasis hin abgerissen wurde, so dass die Lappenbrücke dem tiefsten Theil der Wunde entspricht. Dann wird das Einlegen von Drains in die Wundwinkel nicht immer genügen. *Bei Lappen mit unterer Basis schaffe man vor Anlegung der Nähte durch Einstich ein Knopfloch in der Lappenbasis, so dass das hier eingelegte Drainrohr dem tiefsten Punkt der Wundhöhle entspricht.* Schon J. L. Petit hat im vorigen Jahrhundert solche Gegenöffnungen empfohlen.

Dass der Anlegung der Nähte eine sorgfältige antiseptische Berieselung der Wundflächen, eventuell unter Benutzug einer Ausreibung der Wundfläche mit feuchter Carbolwatte (§ 40, allg. Thl.), vorausgehe, versteht sich von selbst. *Mit Hülfe aller dieser Maassregeln ist es sehr wohl gestattet, auch bei stark gequetschten Wundrändern die Naht anzulegen;* man kann sich deshalb von dem alten Verbot der Nahtanlegung bei gequetschten Wunden emancipiren, weil die Erfahrung lehrt, dass bei aseptischem Verhalten der Wunde und bei gutem aseptischen Schutz der Nahtlinie die gequetschten Theile bald wieder ihre normale Ernährung erhalten und weder Wundrose noch Phlegmone eintreten. Uebrigens muss man nach der antiseptischen Berieselung und vor der Anlegung der Naht noch besonders auf Fremdkörper, abgetrennte Haare, Strohfasern, Sandkörner u. s. w. achten und sie sorgsam entfernen.

Der aseptische Verband muss so angelegt werden, dass die Jutepolster den ganzen Schädel umhüllen und die Gazebinden durch Touren vor und hinter den Ohren, sowie durch Touren um den Hals die aseptischen Verbandstoffe vollkommen befestigen. Die Richtung der Touren ist ähnlich den Touren des Kunstverbands, welcher als *Capistrum* bezeichnet wird (vgl. § 23, Fig. 20 und § 91 Fig. 81). Augen, Nase, Mund und Ohren bleiben bei den Verbänden frei. Wenn jedoch eine Wunde der Galea dem Ohr nahe liegt oder mit einem Ende sich dem Ohr nähert, so hüllt man das Ohr mit ein. Das Erhärten der gekleisterten Gazebinden (§ 37 und §. 344, allg. Thl.) giebt einen festen Verband, welcher gegen alle Verschiebungen sicher gestellt ist. Auch der Kranke selbst ist nicht fähig, diese Verbände in Unordnung zu bringen.

Bei sorgsamer thermometrischer Beobachtung des Kranken sind die Abweichungen von dem aseptischen Verlauf und besonders die Anfänge der Wundrose und der Phlegmone leicht zu erkennen. Die correcte Behandlung der beginnenden Wundrose durch Carbolinjectionen (§ 199, allg. Thl.) stösst zwar hier auf die Schwierigkeit, dass die Injectionen wegen der Starrheit des Gewebes der Galea einige Kraft erfordern und schmerzhafter sind, als an anderen Orten; aber ihre Wirkungen sind auch hier sicher und ich möchte sie bei der drohenden Gefahr einer septischen Meningitis besonders dringlich empfehlen. Die beginnende Phlegmone erfordert ebenso dringend Incisionen, wie die beginnende Wundrose der Carbolinjectionen erfordern. Man soll sich bei diesen Incisionen nicht vor der Verletzung der Arterien der Galea scheuen; wohl aber soll man darauf vorbereitet sein, die Blutung durch Umstechung zu stillen (§ 2). Die Wandungen der Eiterherde werden durch Carbolirrigation, durch Carbolimprägnation und endlich durch Chlorzinkimprägnation (§ 40, allg. Thl.) aseptisch gemacht, wie man überhaupt jede Wunde der Galea, welche erst nach Eintritt septisch-entzündlicher Vorgänge zur Behandlung kommt, am besten gleich dem sichersten Verfahren der Ausreibung mit Wattetampons, welche in 5% Chlorzinklösung eingetaucht werden, unterzieht. Man muss immer der Gefahr der Pyämie und der eiterigen Meningitis eingedenk sein und darf sich deshalb nicht mit halben Maassregeln begnügen. Die Drainirung muss um so sorgsamer ausgeführt werden, je weiter die septisch-entzündlichen Vorgänge fortgeschritten sind, welche man durch das antiseptische Verfahren bekämpfen muss.

Mit Benutzung aller dieser Regeln kann jede, auch die schwerste Wunde der Galea zu einer sicheren Heilung geführt werden, mit Ausnahme jener vernachlässigten Fälle, welche erst nach Ausbruch einer septischen Meningitis oder einer Pyaemia multiplex zur chirurgischen Behandlung gelangen. Sogar die *Scalpirungen,* welche auch fern von den Kriegsschauplätzen der Indianer in civilisirten Ländern dadurch vorkommen, dass das rollende Rad eines Wagens oder einer Maschine die ganze Kopfhaut abreisst, nehmen unter der Behandlung mit dem aseptischen

Verband einen günstigen Verlauf. Aus dem Pericranium entwickeln sich bald gesunde Granulationen. Während früher die Ueberhäutung dieser grossen granulirenden Fläche, welche der gesammten Fläche des Schädels entspricht, nur langsam und unvollkommen erfolgte, so hat uns Reverdin in seinen Läppchenüberpflanzungen (§ 59 und § 269, allg. Thl.) das Mittel gegeben, die Ueberhäutung dieser Fläche zu beschleunigen und zu sichern.

§ 5. Die Verletzungen der Schädelknochen.

Die Contusion der Schädelknochen ist nur dadurch möglich, dass zwischen den beiden corticalen Lamellen (Lamina externa und interna s. vitrea) ein gefässreiches Markgewebe, die Diploë, eingeschoben ist. So können hier Blutergüsse im Knochen sich bilden. Da wo die Diploë fehlt, wie an der Schuppe des Schläfenbeins und an den meisten Theilen der Basis, und die knöcherne Schädelhülle nur von compacter Knochensubstanz gebildet wird, muss entweder bei Einwirkung einer Gewalt der Knochen Widerstand leisten und unversehrt bleiben, oder er muss brechen. Man nahm früher an, dass die Contusion der Knochensubstanz häufig zur Nekrose mit nachfolgender Eiterung zwischen Dura und Knochen führt; deshalb betrachtete Pott die Contusion der Knochen als Indication zur Trepanation, was wir als einen Irrthum bezeichnen müssen (§ 15). Indessen sind es doch wohl wesentlich die entzündlichen Processe, besonders die eiterige Periostitis, welche die letzten Ernährungsquellen der gequetschten und hierdurch allerdings in der Ernährung schon gestörten Knochenparthieen vernichtet und so die durch Quetschung vorbereitete Nekrose erst vollendet (vgl. über Nekrose durch Periostitis § 84, allg. Thl.).

Vor dem Brechen sind die Knochenwände des Schädels durch die geringe Biegsamkeit nur mangelhaft geschützt. Die Schädelbrüche betragen nach Gurlt's Statistik 2,78% der Gesammtsumme aller Knochenbrüche. Man darf sich allerdings nicht die Knochenwand der Schädelhöhle als absolut starr vorstellen. v. Bruns wies an Schädeln, welche er in Schraubstöcken zusammenpresste nach, dass der Schädel in einem Durchmesser bis zu 15 Mm. zusammendrückbar sei, und dieser Pressung entsprechend in den andern Durchmessern an Umfang zunehme. Eine Controle dieser Versuche durch W. Baum ergab aber, dass das Wachsen der nicht zusammen gedrückten Durchmesser durchaus nicht regelmässig geschehe, mithin der Schädel nicht als eine einfache elastische Schale anzusehen sei. Dabei kann jedoch die Elasticität des Schädels als solche nicht bestritten werden; denn Felizet liess geschwärzte Schädel auf eine weisse Fläche herabfallen und erhielt auf dieser rundlich und oval geformte Abdrücke. Endlich hat die sehr sorgfältige, neuerdings erschienene Arbeit von Messerer in dieser Frage die Entscheidung gegeben. Es erhellt aus seinen Versuchen, dass die Compressibilität, wie sie v. Bruns angab, bis zur Verkleinerung des gedrückten Durchmessers bis zu 9 Mm. wirklich bestehe; dabei entspricht aber der Verkürzung des gedrückten Durchmessers keineswegs eine entsprechende Verlängerung der anderen Durchmesser, sondern beträgt höchstens 1,3 Mm. Die Formveränderung ist bei Querdruck (frontalem Druck) grösser, als bei Längsdruck (sagittalem Druck) und bricht deshalb der Schädel bei Querdruck schon unter der Belastung von 520 Kg., bei Längsdruck erst unter der Belastung von 650 Kg. Der senkrechte Durchmesser verändert sich bei Quer- und Längsdruck fast gar nicht. In den meisten Fällen brach die Schädelbasis ein, und zwar an der am meisten gedehnten Parthie. Immer verlief der Bruch der Druckrichtung parallel, war ein Querriss bei Querdruck, ein Längsbruch bei Längsdruck. Das wichtigste Ergebniss dieser werthvollen Untersuchungen für die Praxis ist das, dass eben jeder Schädeltheil, wel-

cher von der brechenden Gewalt getroffen wird, für sich eine Formveränderung erfährt, ohne dieselbe in voller Grösse auf die ganze Schädelkapsel zu übertragen, wie man früher angenommen hat. Gewiss schützt diese Compressibilität der Schädelwand in manchen Fällen von Verletzung vor dem Schädelbruch; in anderen Fällen aber erweist sich der Schutz als ungenügend: der Schädel bricht.

Man muss auch bei dem Schädelbruch eine Entstehung durch directe und durch indirecte Gewalt unterscheiden (§ 71, allg. Thl.). Brüche durch directe Gewalt sind bei weitem am häufigsten; ihre einfache Mechanik bedarf keiner weiteren Erörterung. Dagegen ist die Mechanik der selteneren Brüche durch indirecte Gewalt nicht sehr einfach. Man begreift, dass bei Fall aus bedeutender Höhe, mag der Scheitel oder mögen die Füsse zuerst den Boden berühren, die Wirbelsäule die Fallkraft durch den Atlas auf das Hinterhauptsbein übertragen kann. Die Folge ist eine rund verlaufende Trennungslinie an der Schädelbasis, welche der Peripherie des Foramen occipitale magnum ziemlich parallel verläuft. Man hat sich dabei vorzustellen, dass die Schädelhöhle einen Augenblick im Sinne des senkrechten Durchmessers zusammen gepresst wurde und die Grenzen der Dehnbarkeit der Schädelbasis, welche wir nach Messerer's Beobachtungen fast als Null betrachten können, hierbei überschritten wurden. Gewiss würde unter diesen Umständen auch das Schädeldach brechen können, besonders in dem Fall, dass bei dem Sturz der Schädel zuerst mit dem Boden in Berührung kam, jedoch unter der Voraussetzung, dass die Dehnbarkeit des Schädeldachs ebenso gering oder noch geringer wäre, als die Dehnbarkeit der Schädelbasis. Nun besteht die Schädelbasis fast nur aus compacter Substanz, welche sehr starr ist; das Schädeldach aber besitzt zwischen den beiden Corticallamellen eine breite Schicht von Diploë, welche die Dehnbarkeit der Wand vermehrt. So bricht nicht nothwendig der Theil der Schädelwand, welcher zuerst und direct von der brechenden Gewalt getroffen wurde, wie in unserem Fall das Schädeldach; vielmehr kann auch der Theil des Schädels brechen, welcher dem direct getroffenen gerade gegenüberliegt, wenn er sich nur, wie in unserem Fall die Schädelbasis, durch grössere Brechbarkeit auszeichnet, und dabei kann der direct getroffene Theil der Schädelwand unversehrt bleiben. Solche Brüche durch indirecte Gewalt nennt man Brüche durch Gegenschlag, durch *Contrecoup*.

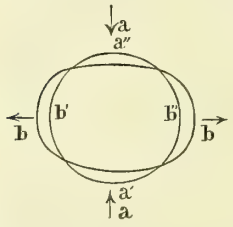

Fig. 1.
Schema für die Wirkung der Zusammenpressung der Schädelhöhle.

Die Mechanik der Brüche durch Contrecoup kann man am besten an einer schematischen Zeichnung zeigen, bei welcher wir uns den Schädel als einen kugeligen Raum vorstellen; dem entsprechend würde der Kreis der Fig. 1 einem grössten Kreis der Kugel entsprechen. Wird nun die Kugel in der Richtung der Pfeile aa zusammen gepresst, so nimmt der grösste Kreis die Form einer Ellipse an, indem die Seitenwände in der Richtung der Pfeile bb sich von einander entfernen. Hierbei machen vier Punkte die grösste Ortsveränderung durch, die beiden Punkte a′a″, welche in der Axe der Einwirkung der Gewalt liegen, und die Punkte b′b″, welche durch eine Axe verbunden sind, die sich mit der Axe der einwirkenden Gewalt rechtwinkelig kreuzt. Wenn nun die Kugel bei a′ durch eine Ebene unterstützt ist, so würde die bei a″ einwirkende Gewalt die Kugelschale entweder bei a′ oder a″ oder endlich bei b′ oder b″ zum Brechen bringen. Der Bruch bei a″ wäre der Bruch durch directe Gewalt, der Bruch bei a′ wäre der Bruch durch Contrecoup. Brüche bei b′ oder b″ müssten als Quadrantenbrüche bezeichnet werden; sie scheinen selten oder gar nicht vorzukommen, wahrscheinlich deshalb, weil die Gewölbsconstruction den Schädel vor dieser Art von Fracturen schützt. Bei a′ und a″ wird das Gewölbe eingedrückt,

bei b′ und b″ dagegen wird das elastische Gewölbe zu einer Krümmung von kürzerem Radius gespannt und diese Spannung kann leichter ertragen werden, als das Eindrücken des Gewölbes.

Eine historische Illustration zu der Mechanik der Fracturen durch Contrecoup bietet die Ermordung Lincoln's, des Präsidenten der Vereinigten Staaten, dar. Die mörderische Kugel drang durch den linken Theil der Schuppe des Hinterhauptsbeins ein und verlief, ohne weiter den Schädel zu berühren durch die Basis des Gehirns zum rechten Vorderlappen des Grosshirns. Man fand eine Splitterfractur im rechten Orbitaldach, welches von der Kugel nicht berührt worden war; die Fractur lag gerade diametral der Stelle gegenüber, an welcher die Kugel die hintere Wand des Schädels durchbohrt hatte; sie war demnach eine echte Fractur durch Contrecoup.

Eine solche Beobachtung zeigt, dass man die Existenz von Fracturen durch Contrecoup nicht ableugnen kann, wenn dieses auch von Aran und in neuerer Zeit von W. Baum geschehen ist. Unzweifelhaft aber hat man diese Fracturen für häufiger genommen, als sie sind, und ihnen eine übergrosse Bedeutung beigelegt. Jedenfalls muss man die alte Anschauung, als ob Erschütterungswellen durch die Knochensubstanz um den Umfang des Schädels verliefen und an dem Punkte, welcher der verletzten Stelle diametral gegenüber liegt, zusammenträfen, so dass ihr Zusammentreffen den Bruch bedinge, fallen lassen. Auch die obige schematische Erläuterung darf insofern nicht unmittelbar auf die Lehre der Fracturen durch Contrecoup übertragen werden, als nach Messerer, wie oben erwähnt wurde, eine Uebertragung der Formveränderung des getroffenen Schädelstücks *in voller Grösse* auf die übrigen Schädeltheile nicht angenommen werden kann. Da aber doch eine geringe Uebertragung dieser Art stattfindet, so behält immerhin die Lehre von der Fractur durch Contrecoup einige Bedeutung.

§ 6. Die Formen der Schädelbrüche.

Der Verlauf der Trennungslinien an den Schädelbrüchen ist so mannigfach, wie die Art der brechenden Gewalten. Spitze Gegenstände, welche den Schädel nur an einer begrenzten Stelle treffen, erzeugen oft einen *Splitterbruch* (Fractura comminuta § 73, allg. Thl.). Bei Einwirkung eines breiteren Körpers kann ein einziges Stück des Schädels aus seinen Verbindungen getrennt werden; diese Fractur wird als *Stückbruch* bezeichnet. Wenn die Trennungslinien, welche die einzelnen Splitter umgränzen, von der Stelle der Einwirkung des spitzen Körpers in radiärer Richtung verlaufen, so bezeichnet man den Bruch als *Sternbruch* (F. stellata). Treibt der verletzende Fremdkörper die Splitter oder das ausgebrochene Stück gegen die Schädelhöhle, so handelt es sich um eine *Depression* der Splitter; und wenn bei seitlicher Verschiebung kleiner Splitter oder bei Depression eines grossen Splitters in der Schädelwand eine Oeffnung entstanden ist, so nennt man diesen Bruch einen *Lochbruch*.

Splitter- Stück- und Lochbrüche werden beispielsweise durch die Bleigeschosse erzeugt; doch führen die Schussverletzungen bei der Vervollkommnung der modernen Präcisionsgewehre auch oft zu einer förmlichen Explosion des Schädels und Gehirns, so dass alle Gewebe weithin von dem kleinen Geschoss zertrümmert werden. Solche Fälle sind ohne praktisches Interesse, weil sie sofort zum Tod führen und nicht Gegenstand der chirurgischen Behandlung werden. W. Busch und neuerdings Kocher haben durch Versuche gezeigt, dass diese Wirkung der Kugel einer *hydrostatischen Druckwirkung* entspricht. Die Flüssigkeit wird in der geschlossenen festen Schädelkapsel von der Kugel zusammen gedrängt und weicht gegen die Wandungen aus, welche sie vollkommen zertrümmert. Die

Temperaturerhöhung und die Rotation des Geschosses sind nach Kocher für diese explosive Wirkung nicht von Belang.

Schon früher ist es den Beobachtern aufgefallen, dass die Splitterbildung an den beiden Laminae des Schädeldachs in verschiedenem Maasse stattfand. *Die Splitterung ist geringer an der Lamina externa, bedeutender an der Lamina interna* des Schädeldachs. Man glaubte dieses Verhalten ohne weiteres auf eine grössere Sprödigkeit der Lamina interna beziehen zu müssen und gab deshalb dieser Lamina die Bezeichnung als „vitrea". Indessen sieht diese innere Corticalschicht einer Glastafel nicht mehr ähnlich, als die äussere; eine genaueste anatomische Untersuchung, wie sie in dieser Beziehung von Luschka angestellt wurde, giebt keinen Anhaltspunkt für die Annahme, dass das physikalische Verhalten der beiden Corticallamellen so sehr verschieden sein könne. Auch fand Luschka ausgeschnittene Scheiben der Lamina int. und der Lamina ext. gleich brüchig. In der That kann man nun, wie es von Teevan geschehen ist, durch Leichenversuche nachweisen, dass es sich bei der bedeutenderen Splitterung der Lamina interna um etwas ganz anderes handelt, als um eine bedeutendere Sprödigkeit derselben, dass mithin das Prädicat „vitrea" gar nicht berechtigt ist. Lässt man nämlich die brechende Gewalt nicht von aussen nach innen, sondern, etwa vom Foramen occip. magnum aus so einwirken, dass zuerst die Lamina int. und dann erst die Lamina ext. getroffen wird, so dreht sich das Verhältniss um: die Splitterung der L. interna wird geringer, die Splitterung der L. externa bedeutender. Hieraus erhellt, dass es sich nur um eine Vermehrung der verletzenden Masse handelt; bei der gewöhnlichen Richtung der brechenden Gewalt von aussen nach innen wird die äussere Lamelle nur von dem andrängenden Fremdkörper, die innere Lamelle aber von dem Fremdkörper und den ausgebrochenen Stücken der äusseren Lamelle betroffen. Deshalb erhalten auch sehr oft die einzelnen Splitter diejenige Form, welche aus der schematischen Zeichnung der Fig. 2 hervorgeht; d. h. der Splitter zeigt eine weniger umfangreiche Fläche an der äusseren Seite, als an der inneren, und erhält so die Form eines abgestumpften Kegels. Der Kegelmantel des Splitters ist von den prismatischen Kanten des übrigen Schädeldachs (cc) überdeckt. Wir werden sehen, dass bei der operativen Behandlung der Splitterbrüche dieses Verhältniss ein besonderes Interesse gewinnt (§ 12).

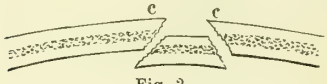

Fig. 2.
Schema der Form der Schädelsplitter.

Bei Einwirkung der Gewalt von Aussen nach Innen kann auch der seltene, aber mechanisch interessante und praktisch bemerkenswerthe Fall sich ereignen, *dass nur die Lamina interna bricht, dagegen die Lamina externa, obgleich sie zuerst getroffen wurde, ganz unversehrt bleibt.* Dieser Fall beruht, wie ebenfalls von Teevan nachgewiesen wurde, auf den Krümmungsverhältnissen der Schädelwölbung. Wenn die Convexität der Schädelwölbung so eingebogen wird, wie Fig. 3 in den gestrichelten Linien darstellt, so werden die Molecule der inneren concaven Lamelle, welche erst zur ebenen Fläche, dann zur convexen Fläche gebogen wird, mehr auseinander gezogen; dagegen werden die Molecule der äusseren Lamelle, welche concav eingebogen wird, mehr zusammengeschoben. Die Lamina int. wird in einen Kreisbogen von grösserem Radius, die Lamina ext. in einen Kreisbogen von kleinerem Radius verwandelt, während normal das Verhältniss umgekehrt ist. Es entsteht so ein ähnliches Verhältniss, wie bei der Infraction der langen Knochen (§ 74, allg. Thl.) und mit ähnlichen Folgen; an der convexen Biegung bricht der Knochen, an der concaven bleibt

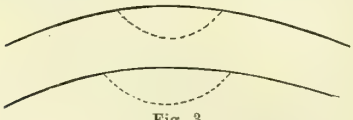
Fig. 3.
Schema für die Depression des Schädeldachs.

er unversehrt. Nach erfolgtem Bruch der inneren Lamelle federt die verbogene, aber nicht gebrochene, äussere Lamelle in ihre normale Lage zurück.

Bei sehr stumpfen Gewalten, welche breit einwirken und die ganze Form des Schädelgewölbes beeinflussen, springt die spröde Schädelwand mit Bildung langer Risse; so entstehen die *Fissuren* (§ 73, allg. Thl.), Spalten, welche einen grösseren oder geringeren Theil der Schädelcircumferenz durchsetzen, auch wohl in Form eines grössten Kreises ringförmig verlaufen und die ganze Schädelwand in zwei Hälften zerlegen. Doch sorgt selbst bei diesen ausgedehntesten Fissuren das Gefüge der Schädelwand dafür, dass die Ränder in genauer Berührung bleiben. Nur im Augenblick der Entstehung der Fissur findet ein Klaffen statt und es ist am Schädeldach nicht allzuselten, dass bei gleichzeitigem Reissen der Weichtheile *die Haare gegen die Fissur eingestülpt und bei dem momentanen Klaffen der Fissurränder durch das Zusammenfedern derselben festgeklemmt werden.* Man hat sogar beobachtet, dass kleine Bleistücke, Theile einer Kugel, in dem Moment des Klaffens in die Schädelhöhle eingedrungen und hinter einer engen Fissur bei der Obduction aufgefunden wurden (Lücke. Bergmann). Friedberg fand in einer Fissur der Schädelbasis die Art. basilaris eingeklemmt.

Die Fissuren haben selten einen geradlinigen Verlauf, weil die einzelnen Theile der Schädelwand doch einen geringen Unterschied in ihrer anatomischen Construction und deshalb auch in ihrer Brechbarkeit zeigen. Ausgedehnte Fissuren des Schädeldachs verlaufen oft eine lange Strecke durch die Nahtsubstanz der Kronennaht, der Pfeilnaht und der Lambdanaht, so dass auch eine förmliche *traumatische Trennung der Knochennähte* unterschieden werden kann. Dann springt oft die Fissur rechtwinkelig in die Linie der Nahttrennung über, um an einer anderen Stelle wieder rechtwinkelig in Form einer ⅂ Figur die Nahtlinie zu verlassen. *Die Schädelbasis zeigt fast ausschliesslich nur Fissuren*, keine andere Art von Bruchbildung, wenn nicht etwa eine Kugel oder ein ähnlicher Fremdkörper direct die Schädelbasis durchbohrt. Die hohe Sprödigkeit der Substanz der Schädelbasis kommt der Bildung ausgedehnter Fissuren zu statten. Am häufigsten verlaufen die Fissuren der Schädelbasis der Quere nach von links nach rechts, viel seltener von vorn nach hinten, vielleicht deshalb, weil zum Längsbruch eine grössere Kraft einwirken muss (vgl. Messerer's Angaben § 5). Besonders häufig berühren die Querfissuren die beiden Seitenränder des Foramen occ. magnum und verlaufen dann gegen die Lambdanaht hin, oder aber die Querfissur durchsetzt die Sella turcica des Keilbeins, geht dann in der mittleren Schädelgrube, oft unter Betheiligung der Pyramide des Felsenbeins (und zwar des vorderen Randes derselben, so dass die Fissur die Paukenhöhle durchsetzt) gegen die Schuppe des Felsenbeins und gegen den grossen Keilbeinflügel. Nicht selten reicht von der Mitte dieser Querfissur noch eine kürzere Längsfissur nach vorn, welche von der Sella turcica durch die horizontale Platte des Siebbeins zur Crista galli sich erstreckt. Endlich verlaufen noch Querfissuren von den kleinen Keilbeinflügeln, durch die beiden Orbitalplatten der Schädelbasis, also durch die vordern Schädelgruben. Felizet betrachtet die Keilbeinflügel und die Felsenbeinpyramiden mit ihren hinteren compacten Partheen als zwei Systeme von Pfeilern, welche die Schädelbasis quer durchsetzen, so dass die Fissuren gewöhnlich vor oder hinter diesen Verstärkungspfeilern verlaufen. Dass alle diese Fissuren der Basis schliesslich bis zum Schädeldach vordringen und auch dieses ganz durchsetzen können, wurde schon erwähnt.

Zwischen den *Stern-, Loch-, Stück- und Splitter*brüchen einerseits und den *Fissuren* andererseits kommen allerlei Uebergänge vor. Bei deprimiten Loch- und Splitterbrüchen, welche sich weiterhin in Fissuren fortsetzen, kann es auch zu einer geringen Dislocation der Fissurränder kommen, wobei der eine Rand den anderen um etwas überragt.

In früheren Zeiten, als im Einzelgefecht mit der blanken Waffe die Hiebwunden der Schädelknochen häufiger waren, als in der neueren Zeit, wurden für die verschiedenen Verletzungen, welche die Hiebwaffe den Schädelknochen zufügen kann, besondere Kunstausdrücke aufgestellt. *Hedra* bedeutete eine einfache Einritzung der Lamina ext., wie sie auch bei Schlägermensuren häufiger vorkommt; *Ekkope* bezeichnete die senkrechte Spaltung der Schädelknochen, einer Fissur ungefähr entsprechend; *Diakope* bedeutet eine schräge Hiebspalte, welche endlich so schräg werden kann, dass ein Stück der Lamina ext. abgehauen wird und an dem Lappen der Kopfhaut hängen bleibt; dieser letzte Fall wurde als *Aposkeparnismus* bezeichnet (nach Bardeleben).

§ 7. Zur Erkenntniss der Schädelbrüche.

Die Erscheinungen, welche wir für die Erkenntniss der Knochenbrüche an den Extremitäten benutzen (§§ 76—79, allg. Thl.), sind für die Erkenntniss der Schädelbrüche von sehr geringem Werth. Eine Untersuchung auf Crepitation ist unmöglich, eine Untersuchung auf abnorme Beweglichkeit aussichtslos oder, wenn es sich um eine Umwandelung des Schädeldachs in viele Splitter oder um eine Lochfractur handelt, sogar gefährlich, weil der tastende Finger die Hirnrinde zerquetschen könnte. Man muss deshalb die Palpation des Schädels, wenn man einen Bruch vermuthet, immer mit grosser Vorsicht ausführen. Die Ergebnisse der Palpation werden noch dadurch vermindert, dass die Blutergüsse in das parosteale Gewebe und in die Galea die betroffene Schädelgegend verhüllt. Diese Blutergüsse sind oft so circumscript, dass man bei der Betastung, indem der Finger überall in einer scharfen Linie von der harten Consistenz des Schädeldachs zu der weichen Consistenz des Blutergusses übergeht, die Ueberzeugung gewinnt, es müsse ein Loch im Schädel, also ein Lochbruch oder ein deprimirter Splitterbruch vorliegen; nach Resorption des Blutergusses überzeugt man sich dann von dem Mangel jeder Formveränderung und von der Irrigkeit der Vorstellung, welche man bei der ersten Untersuchung gewonnen hatte. Ferner muss man sich bei der tastenden Untersuchung auf Depression daran erinnern, dass bei alten Leuten nicht selten eine Atrophie der Lamina ext. in der Mitte der Seitenwandbeine sich entwickelt, welche zu einer napfförmigen Vertiefung der Schädeloberfläche führt (Virchow). Auch sind frühere Verletzungen und syphilitische Zerstörungen der Knochensubstanz zu berücksichtigen (Bergmann). Man muss deshalb in der Deutung solcher zweifelhaften Befunde sehr vorsichtig sein. In manchen Fällen gelingt es aber auch positiv die scharfen Ränder des Schädelbruchs durch die unversehrte Hautdecke hindurch zu fühlen. Am schwersten sind Fissuren zu erkennen; bei der Betastung derselben erkennt man nichts oder doch nur eine leichte Unregelmässigkeit. Wenn der Verletzte bei Besinnung ist, so kann er durch Angabe über die Schmerzhaftigkeit bei Betastung der vermutheten Fissurlinie die Diagnose unterstützen. Die Hoffnung, dass die Percussion der Knochen Aufschluss über Fissuren, Brüche der Lamina int. u. s. w. geben könne, hat sich leider als irrig erwiesen. Auch das exacte Verfahren der Osteophonie (§ 79, allg. Thl.) ergiebt kein Resultat, theils deshalb nicht, weil die physiologischen Unterschiede bei einzelnen Menschen und an einzelnen Orten des Schädels sehr bedeutend sind, dann aber auch deshalb, weil bei genauer Anlagerung der Bruchstücke, wie sie am Schädel fast immer vorliegt, die Fortpflanzung des Schalles über die Trennungslinien der Knochen ungestört stattfindet.

Complicirte Schädelbrüche, d. h. solche, bei denen die Galea durch die brechende Gewalt zerrissen wurde, erleichtern die Erkenntniss der Schädelbrüche.

Man hält die Wundränder mit stumpfen Haken aus einander und kann dann sogar die Fissuren theils durch das Auge, theils durch das Gefühl, z. B. auch durch das Einsetzen des Fingernagels in die Fissurlinie erkennen. Nur muss man sich hüten, die normalen Nahtverbindungen der Schädelknochen nicht für Fissuren zu nehmen und muss auch in dieser Beziehung dem Vorkommen der grösseren Schaltknochen Rechnung tragen, welche am hinteren Ende der Pfeilnaht nicht allzu selten vorkommen. Bei genauer Einsicht in die Wunde gelingt es auch die Einklemmung der Haare in die Fissur (vgl. § 6) zu erkennen. Ferner stellt man eventuell die Splitterung und die Depression der Splitter durch Inspection und Palpation fest. Man darf aber nicht vergessen, dass bei Schädelbrüchen durch Contrecoup der Bruch nicht an der Stelle der Hautverletzung, sondern ihr diametral gegenüber, eventuell unter unverletzter Haut liegt (§ 5).

Bei der grösseren Sicherheit der Diagnostik, welche die Trennung der Galea gewährt, stellt sich die Frage: ob man zur Sicherung der Diagnose bei Blutergüssen die unverletzte Haut spalten, den Bluterguss entleeren und dann die Untersuchung durch Inspection und Palpation vornehmen soll. Diese Frage ist um so mehr in unserer Zeit zulässig, als die Hülle des aseptischen Verbands die Gefahr der Umwandelung eines nicht complicirten Bruchs in einen complicirten Bruch bedeutend mindert. Und doch muss die Frage verneint werden: denn *die ungetrennte Hautdecke ist der sicherste Schutz für den aseptischen Verlauf des Schädelbruchs*, sicherer als der beste aseptische Verband. Wohl sind Erweiterungen schon bestehender Wunden der Galea zum Zweck der Sicherstellung der Diagnose des etwaigen Knochenbruchs gestattet; aber *Spaltungen der ungetrennten Hautdecke über vermuthetem, aber nicht sicher gestelltem Schädelbruch sind bei frischer Verletzung zu verwerfen, sofern sie nur den Zwecken der Sicherung der Diagnose dienen sollen.* Ich werde zeigen, dass im weiteren Verlauf der Verletzung von Seiten des mitverletzten Gehirns Erscheinungen auftreten können, welche eine Incision auf die verletzte Stelle theils zu diagnostischen, theils zu therapeutischen Zwecken nothwendig machen (§ 16). Aber bis jetzt ist mir noch kein Fall von *frischer* Schädelverletzung vorgekommen, welcher mich bestimmt hätte, zur Sicherung der Diagnose sofort die Spaltung der bis dahin ungetrennten Galea vorzunehmen.

Bei den *Brüchen der Schädelbasis* kann von einer Inspection oder Palpation zur Feststellung der Diagnose keine Rede sein. In manchen Fällen findet die Fractur der Schädelbasis direct von den benachbarten Höhlen aus statt, indem die Gewalt durch die Orbita oder die Nasenhöhle oder vom äusseren Gehörgang aus auf die Schädelbasis einwirkt. Roser hat hervorgehoben, dass ohne Verletzung des Trommelfells vom äusseren Gehörgang aus durch spitze Körper die obere Wand des Gehörgangs und damit die Schädelbasis verletzt werden kann, so dass auch die Seitenlappen des Grosshirns betroffen werden. In mehreren Fällen wurde bei Fall auf das Kinn ein Bruch der Schädelbasis beobachtet, indem das Kieferköpfchen die Cavitas glenoidalis zertrümmerte. In diesen Fällen kann man sich in der Diagnose von der Betrachtung der äusseren Wunden aus etwas orientiren. In der Mehrzahl der Fälle fehlen solche Anhaltspunkte. Doch ist man in der Lage, für diese Fälle ziemlich bestimmt die Diagnose eines Bruchs der Schädelbasis zu stellen, wenn man folgende Erscheinungen beobachtet: 1) bedeutende Blutungen aus einem oder beiden Ohren, — hierbei muss man beachten, dass auch Verletzungen des äusseren Gehörgangs, ferner ein Riss des Trommelfells u. s. w. eine Blutung bedingen können, dass aber bedeutende Blutungen gewöhnlich aus der Bruchlinie in der Felsenbeinpyramide stammen (vgl. § 6) und das Blut sich dann durch das zerrissene Trommelfell aus der Paukenhöhle nach aussen entleert; 2) bedeutende Blutungen aus der Nase und Rachenhöhle —

die erstern aus der Bruchlinie des Siebbeins, die letztern entweder aus der Bruchlinie des Keilbeinkörpers oder aus der Tuba Eustachii, von der Paukenhöhle her (vgl. 1), entstammend (König sah in einem Fall Asphyxie durch Einfliessen des Blutes aus der Tuba in die Luftwege eintreten), wobei man wieder darauf zu achten hat, dass auch einfache Risse der Schleimhaut, Quetschungen und Brüche des äusseren Nasengerüsts ebenfalls sehr häufig solche Blutungen bedingen können; 3) Lähmungen einzelner Nerven an der Schädelbasis, besonders des N. facialis und des N. acusticus bei Brüchen, welche in die Felsenbeinpyramide eindringen (nach König in einem Viertheil der Fälle vorhanden, jedoch, wie ich glaube, doch noch etwas seltener); ferner Verlust des Gleichgewichtsbewusstseins bei Verletzung der halbcirkelförmigen Canäle im Labyrinth (wie man nach Menière's Auffassung anzunehmen hätte, während Bergmann und König geneigt sind, diese Erscheinung — schwankender Gang und Reitbahngang — mehr auf Verletzungen des Kleinhirns zu beziehen); sodann Lähmungen des N. oculomotorius, N. trochlearis und des N. abducens, durch Quetschung und Compression von Blutergüssen aus — eine Erscheinung, welche ziemlich selten ist, durch Schielen, Doppelbilder u. s. w. (vgl. die Lehrbücher der Ophthalmologie) sich kundgiebt und dann einen sehr positiven diagnostischen Werth hat; endlich Störungen im Gebiet des N. opticus, Sehstörungen der verschiedensten Art, welche nach Hölder und Berlin in der Mehrzahl der Fälle auf Fracturen zu beziehen sind, welche den Canalis opticus durchsetzen und Blutergüsse in die Scheide der Sehnerven u. s. w. verursachen (Hölder zählt auf 88 Basisfracturen 80, welche das Orbitaldach mit betreffen, und 54 derselben, bei welchen die Bruchlinie durch die Wand des Canalis opticus geht); 4) subconjunctivale Blutergüsse, welche in Schwellungen der Augenlider und in blutiger Verfärbung der Sclera bis zum Hornhautrand sich kundgeben — hierbei hat man zu beachten, dass diese Ergüsse in vielen Fällen nicht unmittelbar nach der Verletzung entstehen, sondern erst von der Bruchlinie des Orbitaldachs langsam, im Verlauf einiger Tage, in dem Bindegewebe nach aussen sich fortverbreiten; auch muss eine directe Verletzung, Quetschung der Augenlider und des Bulbus ausgeschlossen werden können; Blutergüsse, welche erst im subcutanen Bindegewebe des äusseren Augenlids, und dann später im subconjunctivalen Bindegewebe auftreten, beziehen sich wahrscheinlich mehr auf Senkungen von Extravasaten, welche ursprünglich unter der Galea lagen; bei umgekehrter Reihenfolge ist wahrscheinlich die Fractur der Schädelbasis anzunehmen (Hodges; übrigens constatirte *Prescott Hewett* in 23 Fällen von Fractur des Orbitaldachs 8 mal das Fehlen des subconjunctivalen Blutextravasats); 5) das Abfliessen der Cerebrospinalflüssigkeit aus dem äusseren Gehörgang, seltener aus der Nase und der Rachenhöhle — wobei zu beachten, dass geringe Mengen seröser Flüssigkeit auch durch Absonderung der Schleimhaut der Paukenhöhle producirt werden können (vgl. über Verletzungen des Trommelfells ohne Basisfractur § 118). Die letztere Erscheinung kann übrigens bedeutende Dimensionen annehmen, so dass in wenigen Stunden Bettzeug und Kissen durchfeuchtet werden. Man hat die Menge zu 200 Grm. pro Tag bestimmt. Wenn es gelingt, in einem Reagenzglas die wasserhelle Flüssigkeit aufzufangen, so kann man den Gehalt an Zucker, welcher der Cerebrospinalflüssigkeit vor anderen serösen Flüssigkeiten eigenthümlich ist (Claude Bernard) durch die Zuckerprobe nachweisen. Auch zeichnet sich die Cerebrospinalflüssigkeit durch einen auffällig geringen Eiweissgehalt und eine relativ grosse Menge von Kochsalz aus. Das Ausfliessen beweist, dass in der Schädelhöhle ein bedeutender positiver Druck und zwar der Druck des Blutkreislaufs besteht. Hilton beobachtete, dass durch die Exspiration bei geschlossenem Mund und geschlossener Nase die abfliessende Menge gesteigert wurde (Vermehrung des Drucks in der Schädelhöhle durch venöse Stauung). Auch die

Paukenhöhle kann bei Entzündungen viel Secret entleeren; doch ist dasselbe eiweissreich und frei von Zucker. Aehnlich verhält sich das Labyrinthwasser oder auch das Blutserum, welches von einem Extravasat absickert. Uebrigens sei noch erwähnt, dass bei Brüchen des Schädeldachs in den meisten Fällen keine Cerebrospinalflüssigkeit abfliesst, weil die Häute an der Convexität des Gehirns nur geringe Mengen derselben enthalten, es sei denn, dass eine beginnende seröse Meningitis die Menge der Flüssigkeit vermehrt. Nur bei complicirten Brüchen der untern Gegend des Stirnbeins kann es zu einem bedeutenden Abfluss von Cerebrospinalflüssigkeit kommen. Bei Kindern hat man mehrfach beobachtet, dass nach Schädelfissuren ohne Verletzung der Galea sich langsam unter der Galea eine Ansammlung von Cerebrospinalflüssigkeit bildete und zu einer Art cystischer Geschwulstbildung führte. Die Eröffnung solcher Ansammlungen mit dem Messer darf nur unter den sorgfältigsten Maassregeln der Asepsis stattfinden. Die grössere Menge der Cerebrospinalflüssigkeit bei Kindern und der hohe Blutdruck bei denselben mag die Entstehung dieser *Hydrocele cranii traumatica* — so könnte man den Zustand nennen — begünstigen. In einigen Fällen wurde das Pulsiren der Schwellung beobachtet. Lucas wies bei der Section eines Falles den Zusammenhang der äusseren Flüssigkeitsansammlung mit dem Seitenventrikel nach.

Sehr selten sind bei einem Bruch der Schädelbasis alle genannten Erscheinungen vorhanden; oft muss man sich darauf beschränken, aus ein oder zwei Erscheinungen, z. B. Blutung aus Ohr und Nase und subconjunctivalem Bluterguss eine Diagnose nur auf das mögliche oder wahrscheinliche Bestehen eines Bruchs der Schädelbasis zu stellen. In einigen Fällen wurde in meiner Klinik eine Herabsetzung der Schallleitung durch den Knochen bei Aufsetzen der Uhr auf den Schädel beobachtet (Schüller).

§ 8. Die Theilnahme des Gehirns an den Verletzungen des Schädels. Commotio und Compressio cerebri. Blutungen im Schädelraum.

Verletzende Gewalten können auf das Gehirn nur durch Vermittelung der Schädelknochen einwirken. Jedoch kann ohne Bruch der Schädelknochen, selbst ohne deutlich erkennbare Quetschung derselben, die weiche Masse des Gehirns durch *Erschütterung* eine Veränderung erfahren, welche sich in erheblichen Functionsstörungen kundgiebt. Die *Commotio cerebri* wird aus folgenden Erscheinungen erkannt: 1) Verlust oder Trübung des Bewusstseins; 2) blasse Färbung des Gesichts, kleiner Puls, welcher in den meisten Fällen deutlich verlangsamt ist; 3) Erbrechen. Die Athmung ist regelmässig. Man nahm früher eine moleculare Veränderung der Gehirnsubstanz, eine directe Erschütterung derselben an und wollte bei der Obduction der Leichen, nachdem im Leben die Erscheinungen der Commotio cerebri stattgefunden hatten, als Ausdruck dieser Veränderung punktförmige Blutergüsse in der Gehirnsubstanz erkennen. Indessen bewiesen schon frühere Versuche, von Gama und Alquié an Glasgefässen angestellt, welche mit gehirnähnlichen Massen gefüllt waren, dass die Erschütterung der Schädelkapsel nur auf das ganze Gehirn bewegend einwirkt, nicht aber die einzelnen Theile in Oscillationen versetzt. Man musste deshalb nach einer anderen Erklärung der Commotio cerebri suchen. H. Fischer stellte die Hypothese auf, dass es sich bei der Commotio cerebri, ähnlich wie bei dem Shok (§ 119, allg. Thl.) um eine reflectorische Lähmung der bewegenden Herz- und Gefässnerven, also um eine Lähmung der Gehirngefässe handele. Die blasse Farbe des Gesichts lässt sich als ein Beweismittel für diese Hypothese anführen. Versuche an Thieren stossen auf die Schwierigkeit, dass sehr leicht Brüche der Schädel-

knochen und Contusionen des Gehirns bei den Versuchen mit unterlaufen. Doch haben Koch und Filehne diese Schwierigkeit dadurch überwunden, dass sie den Schädel der Versuchsthiere „verhämmerten"; d. h. sie führten eine grosse Zahl von leichten Hammerschlägen (in der Secunde 2) auf den Schädel der Versuchsthiere und erzeugten hierdurch das klinische Bild der Commotio cerebri. Dem Sinken der Pulszahl ging eine kurze Phase der Steigerung voraus, wie die genannten Autoren überhaupt hervorheben, dass bei diesem „Verhämmern" alle Centren des Gehirns erst unmittelbar erregt werden und dann für längere Zeit ihre Leistungen unter den Anfangswerth sinken lassen. Wir hätten uns demgemäss die Commotio cerebri als eine mechanisch angeregte Parese aller Gehirncentren vorzustellen, wenn sich nicht doch noch zwischen der plötzlichen Commotio cerebri des verletzten Menschen und dem langsamen „Verhämmern" des Versuchsthiers Unterschiede herausstellen sollen. Endlich bleibt auch noch der Factor der plötzlichen Verdrängung der Flüssigkeiten aus dem Gehirn zu berücksichtigen, welches bei Compression des Schädels eintritt, und zwar des Bluts, worauf Stromeyer hinwies, indem er die Commotio cerebri auf eine Compressionsanämie zurückführte, oder, was wohl wichtiger ist, der Cerebrospinalflüssigkeit. Duret nimmt an, dass die verdrängte Cerebrospinalflüssigkeit durch den Aquaeductus Sylvii gegen den vierten Ventrikel anpralle und hier im Kleinhirn Extravasate hervorrufe. Bochefontaine hat den Druck, welcher im vierten Ventrikel bei Commotio cerebri ansteigt gemessen und findet ihn zu gering, als dass er die Erscheinung der Commotio cerebri bedingen könne.

Die Dauer der Commotionssymptome ist sehr verschieden. Das Erbrechen tritt oft nur einmal, zuweilen mehrere Male in den ersten Stunden nach der Verletzung auf. Das Bewusstsein kehrt in vielen Fällen schon in den ersten Stunden, zuweilen schon nach einigen Minuten wieder, kann aber auch einige Tage, ja in seltenen Fällen sogar über die erste Woche hinaus aufgehoben sein. Die vasomotorische Störung, welche sich in der Kleinheit des Pulses und der Blässe des Gesichts kundgiebt, pflegt jedoch in den meisten Fällen nicht lange anzuhalten. Zuweilen folgt dieser Störung ein deutlich ausgesprochenes *Reactionsstadium:* das Gesicht wird roth und heiss, der Puls gespannt. Vor Eintritt dieser Reaction ist in vielen Fällen schon das Bewusstsein wieder zurückgekehrt.

Sehr merkwürdig, aber in ihren Bedingungen noch wenig aufgeklärt, sind die Fälle von Diabetes mellitus (Ausscheidung von Zucker durch den Urin), von Diabetes insipidus (Polyurie) und von Albuminurie, welche man in Folge von Commotio cerebri beobachtet hat. Die Erscheinungen können vorüber gehen, aber auch dauernd werden. Man nimmt Störungen in der Gegend des vierten Ventrikels (entsprechend dem bekannten Versuch Claude Bernard's, welcher durch Einstich in den vierten Ventrikel bei Versuchsthieren Diabetes mellitus erzeugte) oder in der Medulla oblongata an.

Die *Compressio cerebri,* der Gehirndruck, geschieht entweder durch die Ergüsse von Flüssigkeit (am häufigsten Blutergüsse, welche sofort nach der Verletzung entstehen, seltener grosse Eiteransammlungen — Gehirnabscesse, über welche § 11 zu vergleichen ist) im Innern der Schädelhöhle oder durch die Depression der Bruchstücke des Schädels und durch eingedrungene Fremdkörper. Letztere Ursachen wirken nur auf einen kleinen Theil des Gehirns ein und, da gleichzeitig diese Parthieen des Gehirns nicht nur gedrückt sondern auch bei der Verletzung gequetscht werden, so ist es kaum möglich, die Erscheinungen der Contusio cerebri (vgl. § 9) und der Compressio cerebri zu trennen. Man hat früher viele Erscheinungen der Compressio cerebri zugeschrieben, welche offenbar der Contusio angehören. Hutchinson bezweifelt sogar, dass eine Depression der Schädelknochen jemals bedeutend genug werden könne, um Cerebralstörungen

hervorzurufen. Durch den Versuch an Thieren mit Injection erhärtender Massen unter die Dura mater kann man den Beweis liefern, dass die Substanz des Gehirns einem bedeutenden Druck ausgesetzt werden kann, ohne in der Function gestört zu werden (Pagenstecher). Wahrscheinlich ist in den meisten Fällen von Splitterbrüchen und Lochbrüchen die Depression der Fragmente durchaus nicht genügend, um durch den Druck auf das Gehirn eine erhebliche Functionsstörung hervorzurufen. Auch muss man wohl berücksichtigen, dass bei zunehmendem Druck die Cerebrospinalflüssigkeit aus den weichen Gehirnhäuten in die Ventrikel und in die Rückenmarkshäute entweichen kann, wie besonders Bergmann hervorhebt. Derselbe Forscher hat gemeinsam mit Althann nachgewiesen, dass auch bei geschlossener Schädelkapsel eine systolische Gehirnpulsation eintritt, weil durch Abfliessen der Cerebrospinalflüssigkeit Raum für die systolische Erweiterung der Arterien geschaffen wird. Der subarachnoideale Bindegewebsraum, in welchem sich die Cerebrospinalflüssigkeit befindet (nicht aber in dem serösen Raum zwischen Dura und Arachnoidea, wie man früher glaubte), communicirt am vierten Ventrikel durch das Foramen Magendii mit demselben, ferner aber auch mit den Scheiden der Nerven, welche aus dem Schädel austreten, endlich auch mit den Lymphgefässen und, wie es scheint sogar in den Pachionischen Granulationen direct mit den Venen. Durch diese zahlreichen Communicationen wird das Ausweichen der Cerebrospinalflüssigkeit sehr erleichtert, und es bedarf eines bedeutenden Drucks, bis endlich auch das Gehirn selbst, wie es scheint durch Compressionsanämie (Bergmann), die wirksame Compression in den weiterhin zu erwähnenden Erscheinungen erkennen lässt.

Pagenstecher hat die Menge der Flüssigkeit bestimmt, welche bei Injection in den Raum zwischen Schädel und Dura mater (wie bei der gleich zu beschreibenden Blutung aus der A. meningea med.) bei Versuchsthieren nöthig ist, um die Compressio cerebri zu erzeugen. Schon vorher hatte Leyden gezeigt, dass man durch Flüssigkeitsdruck auf das Grosshirn der Versuchsthiere Erscheinungen hervorrufen kann, welche mit den Erscheinungen der Compressio cerebri bei Menschen gut übereinstimmen. Pagenstecher fand nun, dass die Versuchsthiere bis zu 6,5% des Inhalts ihres Schädelraumes als supra-durale Injection ertragen, was für den Schädel des Menschen berechnet (der Inhalt des Schädels zu 1400 Gramm angenommen) als ertragungsfähiges Maximum 91 Gramm ergeben würde. In der That stimmt diese Berechnung mit den Erfahrungen am verletzten Menschen gut überein (vgl. unten die Blutmengen, welche bei Oductionen nach tödtlichem Verlauf der Blutung aus der A. meningea med. gefunden wurden.)

Deshalb können auch nur *bedeutende Blutergüsse* im Schädelraum bei der Compressio cerebri in Betracht gezogen werden. Unter diesen Ergüssen gewährt derjenige ein besonderes klinisches Interesse, welcher von der *Zerreissung der A. meningea med.* sich entwickelt. Diese Arterie giebt, nachdem sie durch das Foramen spinosum des Keilbeins in die Schädelhöhle eingetreten ist, einen Ast nach hinten ab, welcher sich entsprechend dem hinteren Theil der Schläfenschuppe verzweigt; der bedeutendere Ast ist der vordere und gerade seine Verletzungen sind die häufigeren. Er verläuft in einer Knochenrinne der mittleren Schädelgrube zu der Verbindung des grossen Keilbeinflügels mit dem Stirn- und Seitenwandbein (vgl. Fig. 12, § 15), um sich hier in zahlreiche Endäste aufzulösen. Die Fissuren, welche die mittlere Schädelgrube durchsetzen, können zu einer Zerreissung der A. meningea führen, welche in das äussere Blatt der starren Dura mater eingebettet ist und deshalb der einwirkenden Gewalt nicht leicht ausweichen kann. Man hat aber auch Verletzungen durch Knochensplitter, Stich- und Hiebwaffen, Kugeln und endlich sogar bei einfacher Compression des Schädels beobachtet, ohne dass der Knochen überhaupt verletzt war. Die Arterie ist in eine starre Scheide der Dura mater

eingeschlossen und deshalb zerreissbarer, als sonst Arterien mit lockerem paravasculären Bindegewebe zu sein pflegen. Auch ist dieses Verhältniss der spontanen Stillung der Blutung nicht günstig (§ 118, allg. Thl.).

Nach der Zusammenstellung von Prescott Hewett konnte von 31 Fällen, in welchen sich grosse Blutextravasate zwischen Dura mater und Knochen fanden, 27 mal die Verletzung der A. meningea med. als Ursache der Blutung nachgewiesen werden. Fig. 4 giebt ein schematisches Bild von einem solchen Blutextravasat und lässt auch erkennen, in welchem Maasse die Grosshirn-Hemisphäre von dem Extravasat zusammen- und flachgedrückt wird. Als Minimum der bei Obductionen gefundenen Blutungen werden 60 Grm., als Maximum bis zu 240 Grm. angegeben (Bergmann).

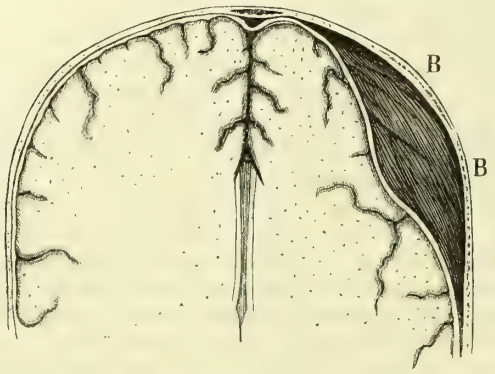

Fig. 4.
Schematische Darstellung der Compressio cerebri durch ein Blutextravasat aus der A. meningea med. (B B), welches zwischen dem knöchernen Schädeldach und der Dura mater liegt. Frontaler Durchschnitt durch den Schädel entsprechend der Scheitelhöhe.

Nun lehrt die klinische Erfahrung, dass bei Zerreissung der A. meningea sich nur langsam der Bluterguss zwischen der Knochenwand und der Dura mater ansammelt, um so langsamer, da oft ein Theil des ergossenen Blutes einen Ausweg aus der Schädelhöhle durch die Fissur in die Fossa temporalis findet und hier sich in die Fasern des M. temporalis infiltrirt oder endlich auch durch eine offene Hautwunde den Weg nach aussen findet. So dauert es zuweilen nur kurze Zeit, zuweilen aber mehrere Stunden nach der Verletzung, bis die Erscheinungen sich kundgeben, welche auf ein allmähliges Zusammendrücken der entsprechenden Gehirnhemisphäre zu beziehen sind. Es treten zuerst *gekreuzte Lähmungen* ein, d. h. bei Verletzung der linken A. meningea med. werden der rechte Arm und das rechte Bein gelähmt. Der Lähmung kann ein kurzes Stadium von unwillkürlichen Muskelzuckungen, von *Krämpfen* vorausgehen, wie sie auch an den Versuchsthieren Leyden's und Pagenstecher's bei bedeutenden Druckschwankungen beobachtet wurden. Dann folgt eine *Verminderung der Zahl der Pulsschläge bei voller Pulswelle.* Die Zahl der Pulse kann bis unter 40 Schläge in der Minute sinken. Sodann schwindet das Bewusstsein, es tritt *Coma* ein. Endlich werden die *Athemzüge seltener* (bis zu 5 in der Minute) und so erlischt langsam das Leben, zuweilen 12, zuweilen 24 Stunden nach der Verletzung oder noch später. Die Verlangsamung des Pulses wird im allgemeinen für alle Fälle der Compressio cerebri, an welcher Stelle der Druck auch stattfindet, als wichtigste Erscheinung angegeben. Die Differentialdiagnose zwischen Commotio und Compressio cerebri ist nicht nur danach zu stellen, dass die erstere sofort bei der Verletzung, die letztere erst später und langsam eintritt; auch die übrigen Erscheinungen sind verschieden. Gemeinsam ist nur der Verlust des Bewusstseins. Der Puls ist bei Commotio durch geringe Höhe der Welle ausgezeichnet und nicht in dem Maasse verlangsamt, wie bei Compressio. Das Gesicht ist bei Commotio blass, bei Compressio von gewöhnlicher Färbung. Die Athmung ist nur bei Compressio verlangsamt, nicht bei Commotio. Bei Compressio spielt offenbar der N. vagus, beziehungsweise sein cerebrales Centrum eine be-

deutende Rolle. Bergmann nimmt an, dass die Compressionsanämie des Grosshirns als Reiz auf das Vaguscentrum wirke. Auch sah Leyden bei seinen Versuchen (s. oben), dass durch Durchschneidung der N. N. vagi sofort die gesunkene Pulsfrequenz trotz weiterer Drucksteigerung sofort weit über die Norm gehoben wurde.

Im Anschluss an die Blutung aus der A. meningea med. mögen hier noch einige kurze Bemerkungen über die Blutungen aus anderen Gefässen des inneren Schädelraums angereiht werden. Verletzungen der Carotis int. innerhalb ihres Verlaufs durch das Felsenbein werden selten beobachtet. Von der A. basilaris berichtet H. Friedberg, dass er bei der Obduction eines Falles von tödtlich verlaufener Querfractur der hinteren Schädelgrube diese Arterie in der Fissurspalte des Körpers des Hinterhauptsbeins eingeklemmt fand (vgl. § 6). *Blutungen aus den venösen Sinus* scheinen im allgemeinen nicht von schlechter Prognose zu sein, wie von Schellmann auch an absichtlich angelegten Wunden des Sinus longitudinalis bei Hunden bestätigt werden konnte. Es gehört nur ein geringer Druck dazu, um die Blutung zum Stehen zu bringen. Dem entsprechen auch zahlreiche Beobachtungen am Menschen, obgleich auch Verblutungen aus dem Sinus transversus, dem Sinus cavernosus u. s. w. beobachtet wurden. Volkmann theilt den ganz vereinzelten Fall mit, dass er bei Eröffnung des Sinns longitudinalis den Eintritt von Luft mit tödtlichem Ausgang beobachtete (§ 124, allg. Thl.). Nach Bergmann ist der positive Druck in den Venen des Schädels so bedeutend, dass in der Regel aus der Wunde des Sinus dauernd Blut ausfliessen muss, statt dass Luft aspirirt wird. Nur bei grösserer Anämie und Sinken der Herzkraft kann Luftaspiration eintreten.

§ 9. Die Contusio und Conquassatio cerebri.

Die Quetschung des Gehirns kann ohne Bruch der Schädelknochen dadurch erfolgen, dass das Schädeldach für einen Augenblick unter der Einwirkung der verletzenden Gewalt sich einbiegt, die Gehirnoberfläche quetscht und dann wieder sofort in seine normale Lage zurückfedert. Die meisten Fälle schwerer Gehirnquetschung erfolgen jedoch durch Splitter, welche in den Schädelraum deprimirt werden oder durch die Fremdkörper, welche durch die auseinander weichenden Splitter auf die Gehirnoberfläche einwirken. Das grob-anatomische *Kennzeichen der Contusio cerebri ist der Bluterguss, welcher aus den zerquetschten Gehirnblutgefässen stammt und das Gehirngewebe durchsetzt.* Die Zartheit dieses Gewebes bedingt jedoch immer eine bedeutende Theilnahme desselben an der Einwirkung der Quetschung; die Fasern des Gehirns und die Schichten seiner Gangliezellen werden zerrissen. So schreitet die Contusio cerebri zu einer wahren Zertrümmerung der Gehirnmasse, der *Conquassatio cerebri* fort. Es kann hierbei die Gehirnsubstanz zu einer Art von molecularem Brei, in welchem Blut und feinste Trümmer der Gehirnsubstanz sich mischen, umgewandelt werden. Zuweilen werden auch grössere Fetzen der Gehirnsubstanz in toto abgerissen und können bei offener Wunde zwischen den Schädelsplittern nach aussen abfliessen.

Geringfügige Quetschungen der Gehirnoberfläche verlaufen wohl ohne deutliche Functionsstörung. Bedeutende Quetschungen und besonders die Zertrümmerungen der Gehirnsubstanz bedingen immer erkennbare Functionsstörungen. Unsere fortschreitenden physiologischen Kenntnisse über die normalen Functionen der einzelnen Gehirntheile befähigen uns immer mehr, die Diagnose der Gehirnverletzungen sicherer und genauer zu stellen. Eine erschöpfende Darstellung aller Functionsstörungen, welche durch Quetschung und Zertrümmerung der einzelnen Gehirntheile hervorgerufen werden, müsste das ganze Gebiet der Gehirnphysiologie

und der Gehirnpathologie mit umfassen. Unter Hinweis auf den Inhalt der Lehrbücher dieser Disciplinen muss es hier genügen, einzelne Fälle und Gruppen von Fällen zu erwähnen, welche für die chirurgische Praxis von besonderem Interesse sind.

Quetschungen und Zerreissungen des Gehirns an seiner Basis bedingen oft einen unmittelbaren oder doch sehr schnellen tödtlichen Ausgang. Die wichtigen Theile des Gehirns an der Basis, wie z. B. die Pedunculi cerebri, der Pons Varoli lassen bei bedeutender Störung ihrer Function den Fortbestand des Lebens nicht zu. Deshalb enden auch viele Fälle von Brüchen der Schädelbasis direct tödtlich, ohne Gegenstand einer anderen Diagnose zu werden, als der anatomischen Diagnose, welche wir am Obductionstisch stellen. Nur die vorderen Theile der Gehirnbasis sind von geringerer vitaler Bedeutung; hier können die Ursprünge die N. N. optici, das Chiasma dieser Nerven, die N. N. olfactorii in Betracht kommen und man kann durch Verlust der Seh- und Riechempfindung Quetschungen der Gehirnsubstanz erkennen. Auf die Störungen der motorischen Nerven für die Augenmuskeln wurde schon in § 7 bei Gelegenheit der Brüche der Schädelbasis hingewiesen.

Die Gehirnrinde an der Oberfläche der Grosshirnhemisphären enthält die Organe für die psychischen Functionen, die Organe des Empfindens, der Bewegungen, des Gedächtnisses, des Willens u. s. w. *Ausgedehnte Quetschungen auf der Höhe der Grosshirnhemisphäre sind in der Regel durch gekreuzte Lähmungen im Gebiet der Extremitäten gekennzeichnet*, und zwar pflegen die Lähmungen der Sensibilität und Motilität ziemlich gleichmässig entwickelt zu sein. Störungen des Gedächtnisses bei Contusio cerebri zeichnen sich oft dadurch aus, dass nur ein bestimmter Theil des Gedächtnisses z. B. für Namen und Zahlen, oder für die Erlebnisse einer bestimmten Zeit, zuweilen gerade bis zum Augenblick der Verletzung vernichtet wird. Sehr merkwürdig sind die Beobachtungen Broca's, welcher gerade durch genaue klinische und pathologisch-anatomische Untersuchung von analogen Fällen von Gehirnverletzung fand, dass die dritte Frontalwindung des Grosshirns an der linken Hemisphäre — also etwa in der Lage entsprechend dem linken Tuber frontale, der Sitz der Coordination der Sprache ist. Die Störung selbst, welche bei Quetschung dieser Gehirnparthie eintritt, wird als *Aphasie* bezeichnet. Der Verletzte ist zwar im Stand zu sprechen; aber er gebraucht falsche Worte für das, was er ausdrücken will, oder es stehen ihm überhaupt nur noch wenige Worte zur Verfügung. Dabei kann er sehr wohl befähigt sein, seine Gedanken schriftlich richtig auszudrücken. Man hat aber auch in einzelnen Fällen eine Störung der Coordination der Worte gerade bei dem Schreiben beobachtet und deren Zustand als *Agraphie* bezeichnet. Uebrigens scheint bei einzelnen Individuen das Centrum der Wortcoordination nicht links, sondern rechts oder auf beiden Seiten zu liegen, so dass eine gesetzmässige Regelmässigkeit der Erscheinungen auch für die Diagnostik dieser Gehirnverletzungen nicht vorliegt.

An dem Vorderlappen des Grosshirns von Versuchsthieren haben Eulenburg und Landois ein Temperaturcentrum nachgewiesen, indem sie nach einseitiger Zerstörung der Corticalschicht des Gehirns Temperaturerhöhungen an den Extremitäten der andern Seite beobachteten. Es ist mir in einigen Fällen von Schädel- und Gehirnverletzung am oberen Ende des Stirnbeins gelungen, durch das Verfahren der Temperaturmessung mit der Thermosäule (§ 26, allg. Thl.) Unterschiede der Temperatur zwischen den Extremitäten beider Seiten bis zu einigen Graden nachzuweisen.

Eine interessante Gehirnparthie für die Diagnostik der Gehirnverletzungen liegt nach vorn und hinten von der Roland'schen Furche, welche ziemlich genau in der Mitte der Seitenfläche des Schädels, gleichweit von der Glabella und der Protuberantia occipitalis entfernt nach oben verläuft. Hier liegen die Willenscentren für die Reizung des N. hypoglossus und des N. facialis. Eine gleichzeitige

Lähmung beider Nerven (über die Erscheinungen vgl. § 44) wird entweder auf eine Verletzung der Wurzeln der Nerven in der Medulla oblongata oder auf eine Verletzung des Gehirns an der Roland'schen Furche zu beziehen sein. Für den N. facialis kommen auch noch die Brüche des Felsenbeins in Betracht; aber in diesem Fall wird gewöhnlich der benachbarte N. acusticus mit gestört, während der N. hypoglossus frei bleibt.

Diese wenigen Beispiele mögen genügen, um zu zeigen, dass die Diagnose der Gehirnverletzungen nur auf eine genaue Kenntniss der Physiologie der Gehirnfunctionen sich stützen kann. Die physiologische Grundlage für diesen Zweig der chirurgischen Diagnostik ist um so bedeutungsvoller, als auch die Physiologie wieder aus gut beobachteten Fällen der chirurgischen Praxis wichtige Folgerungen ziehen kann.

§ 10. Der Verlauf des einfachen (subcutanen) Schädelbruchs.

Einfache, d. h. nicht durch Verletzung der Galea oder durch schwere Verletzungen des Gehirns complicirte Brüche des Schädels verlaufen in der Regel ebenso gutartig, wie die analogen Knochenbrüche an den Extremitäten. Bemerkenswerth ist nur für die Schädelbrüche die geringe Neigung zur Callusproduction. Doch ist die ältere Ansicht, dass die Schädelfracturen überhaupt nicht durch Callus heilen, längst widerlegt. Diese Neigung ist jedoch so gering, dass sogar Fissuren, bei denen doch die Bruchflächen genau auf einanderliegen, zuweilen nur durch Bindegewebe sich vereinigen. In anderen Fällen ist die knöcherne Heilung der Fissuren an einzelnen Stellen durch bindegewebige Vereinigung unterbrochen. Bergmann behauptet, dass gerade die Unverrückbarkeit der Fragmente, der mangelnde Reiz ihrer Bewegungen an einander die geringe Callusproduction verschulde. Bei Verlust eines Stücks des Schädeldachs ergänzt sich gewöhnlich der verlorene Theil gar nicht durch Callusproduction. Die Trepanationslücken (§ 14) werden fast niemals durch Knochensubstanz ergänzt. Dass übrigens die Dura mater, welche als inneres Periost der Schädelknochen fungirt, die geringste Neigung zur Callusbildung zeigt, ist nur als ein günstiges Verhalten zu betrachten; denn gerade die Callusproductionen der Dura mater müssten gegen die Gehirnoberfläche wachsen und würden hier Reizerscheinungen veranlassen. Wenn nun auch in den allermeisten Fällen die Callusbildung ausbleibt oder doch so gering ist, dass die Functionen des Gehirns nicht leiden, so kommen doch wieder einzelne Fälle vor, in welchen wirklich durch übermässige Callusbildung eine Reizung der Gehirnoberfläche eintritt und sogar, wie ich § 16 zeigen werde, eine operative Beseitigung dieses Verhältnisses nöthig werden kann.

Auch die Störungen der Gehirnsubstanz, welche bei erhaltener Continuität der Galea und gleichzeitigem Bruch des Schädels stattfanden, bilden sich in der Regel unter dem aseptischen Schutz der unversehrten Hautdecke ebenso einfach zurück, wie der Knochenbruch heilt. Die Commotio cerebri kann allerdings von dem comatösen Zustand der Verletzten aus in Tod übergehen, und wir haben deshalb Ursache, bei längerem Bestehen der Commotionserscheinungen eine reizende Behandlung eintreten zu lassen. Wir hüllen den Körper in warme Decken ein, flössen dem Verletzten warme Getränke, auch alkoholische, in kleiner Quantität ein, und zwar, wenn der Verletzte nicht schluckt, durch Vermittelung des Klysmas. Dann können Injectionen von Campher unter die Haut zur Hebung der Herzkraft zweckmässig sein. Eisumschläge um den Kopf sind zu vermeiden. Der Kopf wird tiefer gelagert, um die Anämie seiner Gefässe zu heben. Auch werden Umhüllungen der Extremitäten mit gewärmten Tüchern, ferner Senfteige und Vesicatore als Hautreize empfohlen. Nach Bergmann könnten bei sehr kleinem

und häufigem Puls, welcher das Zeichen einer vasomotorischen Lähmung ist, Injectionen von 0,0003 Atropin versucht werden, um den Blutdruck zu heben. Vielleicht wäre auch das Einathmen von Amylnitrit vorsichtig zu versuchen. Diese gesammte Behandlung wird bei Eintritt der Reaction sofort aufgegeben. Man kann dann umgekehrt, um den Blutandrang zum Gehirn zu mässigen, Eiscompressen oder Eisbeutel auf den Kopf appliciren und etwa ein Abführmittel geben, um eine Fluxion des Blutes gegen den Darmcanal zu bewirken.

Bei Compressio cerebri bilden sich die Functionsstörungen allmälig zurück, wenn es gelingt, die Compression zu beseitigen und z. B. dem drohenden tödtlichen Ausgang einer Blutung aus der A. meningea med. durch Unterbindung derselben vorzubeugen (vgl. § 15) oder einen grossen Abscess des Gehirns zur Entleerung zu bringen (§ 16).

Die Contusio cerebri stuft sich der Art von der Zerquetschung der Gehirnsubstanz bis zu kleinen unschuldigen Blutungen ab, dass auch die Reparation der Functionsstörung verschieden schnell und mehr oder weniger vollkommen eintritt. Die gekreuzten Lähmungen der Extremitäten und der Gehirnnerven gehen zuweilen erst nach vielen Wochen und Monaten zurück, zuweilen aber auch im Verlauf weniger Tage. Für die letzteren Fälle kann man eine einfache Resorption des Blutextravasats, für die ersteren eine Art Narbenbildung im Gehirn annehmen. Leider bleiben auch die Erscheinungen der Functionsstörungen in manchen Fällen zurück, ja sie können auch nach günstigem Verlauf der ersten Wochen noch durch Ausbreitung der Ernährungsstörung im Gehirn (rothe und gelbe Erweichung, Enkephalitis, nach Willigk durch eine fortschreitende fettige Entartung der Blutgefässe bedingt) zunehmen und endlich zum Tod führen. Die Umwandelung eines Contusionsheerds des Gehirns in einen Gehirnabscess werden wir später noch berücksichtigen müssen (§ 11 Schluss). Endlich haben die psychischen Functionsstörungen, wenn auch in der grossen Mehrzahl der Fälle ihre Zurückbildung in wenigen Wochen eintritt, doch für einzelne Fälle eine recht ernste Bedeutung. Eine Schwäche des Gedächtnisses kann zurückbleiben, Geisteskrankheiten, Epilepsie u. s. w. können sich entwickeln. Auch Veränderungen des Charakters will man nach schweren Kopfverletzungen beobachtet haben, so dass z. B. ein gutmüthiger Charakter nach der Verletzung in einen bösartigen sich umwandelt.

§ 11. Der Verlauf des complicirten Schädelbruchs.

Bei aseptischem Verlauf des mit Trennung der Galea complicirten Schädelbruchs — mag dieser Verlauf durch zufälliges Ausbleiben der septischen Infection oder durch die Wirkungen des geordneten aseptischen Verfahrens (§ 13) bedingt sein — weicht der Verlauf der Heilung nicht wesentlich von dem Verlauf des nicht-complicirten Bruchs (§ 10) ab. Es entwickeln sich in wenigen Tagen kräftige Granulationen aus der Wunde, welche schnell zur Vernarbung gelangen. Mit dem Eintritt der septischen Infection aber tritt sofort bei diesen Verletzungen die höchste Lebensgefahr ein; nicht nur die Lebensgefahr, welche sonst mit dem Verlauf eines complicirten Knochenbruchs verbunden ist (§ 84, allg. Thl.), sondern auch die viel grössere Gefahr, dass die septische Entzündung auf die Gehirnhäute und endlich auf das Gehirn selbst übergreift. Mit den Gefahren der Wundrose und der Phlegmone, welche hier dieselben sind, wie bei Wunden der Galea allein, hat uns schon § 3 bekannt gemacht. Hierzu kommt noch die Gefahr der eiterigen Osteomyelitis in der Diploë der Schädelknochen, welche die Entstehung der Pyämie besonders begünstigt. Man hat früher oft behauptet, dass bei complicirten Schädelbrüchen besonders häufig metastatische Leberabscesse vorkämen, welche, soweit es sich nicht etwa um die pyämische Schmelzung von Blutextravasaten bei gleichzeitig erlittener Quetschung

der Leber (§ 137, allg. Thl.) handelt, als Ausdruck der Pyaemia multiplex zu betrachten wären. Nun hat neuerdings Bärensprung durch eine Statistik der Leichenbefunde an pyämisch Verstorbenen nachgewiesen, dass bei den Kopfverletzungen die metastatischen Leberabscesse keineswegs häufiger sind, als bei Verletzungen anderer Körpergegenden. Im übrigen ist in Betreff der Pyaemia multiplex, bei Schädelverletzungen, welche übrigens jetzt selten mehr vorkommt, die allgemeine Erörterung der §§ 200—210 allg. Thl. zu vergleichen. Hier müssen wir noch die Formen der Entzündungen der Gehirnhäute (*Meningitis*) und des Gehirns (*Enkephalitis*) kennen lernen, welche häufig den complicirten Schädelbrüchen bei septischem Verlauf folgen und dann gewöhnlich zum Tod führen.

Die Dura mater ist eine starrfaserige bindegewebige Membran, welche glücklicher Weise zu acuten Eiterungen und zu einer schnellen Fortleitung der Entzündungen nicht sehr geneigt ist. Deshalb spielt auch die *Pachy-meningitis* — so bezeichnet man die Entzündungen der harten Hirnhaut — in dem Verlauf der Verletzungen keine erhebliche Rolle, wenn man diesen Namen auf die Entzündungen der Substanz der Dura mater selbst beschränken will. Wohl aber verbreiten sich Eiterungen zwischen der Dura und dem Knochen auf der äusseren Fläche, und endlich zwischen Dura und dem Gehirn auf der inneren Fläche der Dura. Die ersteren, welche ungefähr einer eiterigen Periostitis gleichzusetzen sind, da die Dura das innere Periost der Schädelknochen vertritt, führen gemeinsam mit der Periostitis an der äusseren Fläche des Schädels zu einer *Nekrose*, besonders leicht bei Splitterbrüchen, da die Ernährung der Splitter schon durch die Trennung der Knochencontinuität gefährdet wurde (vgl. § 84, allg. Thl.). Uebrigens ist diese innere Schädelperiostitis an sich nicht allzu gefährlich, da die Eiterung zwischen Schädel und Dura nur langsam und auf kurze Strecken fortschreitet. Indem aber eine Thrombose der Emissarien mit eiterigem Zerfall der Thromben eintreten kann (vgl. § 126, allg. Thl.), droht wiederum einerseits der Ausbruch einer Pyaemia multiplex, andrerseits die Fortpflanzung der Entzündung auf die Innenseite der Dura.

Alle Entzündungen, welche auf der Innenseite der Dura mater sich entwickeln, können unter dem Begriff der *Lepto-* oder *Malako-meningitis* mehr oder weniger zusammengefasst werden, indem es sich um die Entzündung der weichen Gehirnhäute (Arachnoidea als äussere, Pia mater als innere Schicht, zwischen beiden das Gewebe, welches die Cerebrospinalflüssigkeit enthält) handelt. Man pflegt jedoch das Wort „Lepto"- oder „Malako" im gewöhnlichen Sprachgebrauch wegzulassen, und versteht unter „Meningitis" die Entzündung der weichen Gehirnhäute. Diese Meningitis an der Oberfläche des Gehirns entsteht entweder durch Flächeninfection von Entzündungen der Dura aus, oder durch Fortleitung der Entzündung vermittelst der Blutbahnen (Thrombose mit eiterigem Zerfall in den Emissarien, vgl. auch § 3) und der Lymphbahnen (bei Fortpflanzung der Wundrose auf die Arachnoidea § 3), oder endlich durch directe Infection, indem die verletzenden Fremdkörper die Spaltpilze unmittelbar durch die traumatische Oeffnung der Galea, des Schädels und der Dura in das Gewebe der weichen Hirnhaut trugen. Dieses Gewebe ist vermöge seines Reichthums an Blutgefässen und seiner Weichheit zu acuten entzündlichen Processen und zu einer schnellen Fortleitung derselben über grosse Strecken sehr geneigt. Man muss eine seröse und eiterige Form der Meningitis unterscheiden. Schon die seröse Form wird dadurch gefährlich, dass die bedeutende seröse Infiltration eine Functionsstörung der Ganglien der Gehirnrinde bedingt, um so mehr, da die weiche Gehirnhaut sich als Pia mater überall zwischen die Gehirnwindungen in die Tiefe senkt. *Ueberhaupt ist jede Meningitis mit einer flächenhaften Enkephalitis der Hirnrinde verbunden. Bei eiteriger Meningitis ist diese Enkephalitis so bedeutend, dass die eiterige Meningitis als eine fast absolut tödtliche Erkrankung zu betrachten ist.*

Der eben erwähnten flächenhaften Cortical-Enkephalitis, welche wir als Begleiterscheinung der Meningitis zu betrachten haben, steht die circumscripte, eiterige Enkephalitis gegenüber, welche Heerde gegen die Tiefe des Gehirns bildet und deshalb als *Gehirnabscess* passend bezeichnet wird. Mit dem phlegmonösen Charakter der eiterigen Meningitis bildet diese Abscessbildung einen strengen Gegensatz (vgl. § 15, allg. Thl.). Die Gehirnsubstanz leitet die Entzündung durchaus nicht schnell, sondern im Gegentheil sehr langsam fort. Es kann wochenlang dauern, bis ein Gehirnabscess sich um einige Centimeter im Durchmesser vergrössert.

Die Bildung der Gehirnabscesse geht aus: 1) von Fremdkörpern, welche in das Gehirn eingedrungen sind (wie Holzsplitter, abgebrochene Messerklingen, Geschosse u. s. w.), 2) von Quetschungsheerden des Gehirns, wenn in den Heerd von aussen her Spaltpilze eindringen; 3) von traumatischen Blutergüssen, in welche vom Blut aus Spaltpilze gelangten (über diese seltenen Fälle vgl. § 137, allg. Thl.); 4) von dem eiterigen Zerfall eines Venenthrombus (§ 126, allg. Thl.), welcher sich von der Oberfläche in die Tiefe erstreckt (Bergmann). Eine nicht-traumatische Entstehung der Abscessbildung kommt bei der Vereiterung von Syphilomen (Gummiknoten, § 234, allg. Thl.) der Gehirnsubstanz vor.

§ 12. Zur Diagnostik der traumatischen Meningitis und Enkephalitis.

Schon bei frischen Verletzungen, welche eine Oeffnung bis in das Innere der Schädelhöhle schufen, kann noch vor dem Eintritt der Entzündung die interessante Erscheinung der *Gehirnpulsation* sich geltend machen. Das Gehirn wird bei jedem Herzschlag durch die systolische Füllung der zahlreichen Arterien gehoben und drängt sich bei vorhandener Oeffnung im Schädeldach gegen diese Oeffnung vor. Am deutlichsten erscheinen die Pulsationen bei Verletzungen am Scheitel, weniger deutlich bei Verletzungen am Seitenrand des Schädels. Einen geringen Grad der Gehirnpulsation erkennt man am besten dadurch, dass ein Tröpfchen Flüssigkeit, Blut, Serum oder ein Tropfen Wasser, welchen man absichtlich in die Wunde bringt, das Licht reflectirt und gestattet, die pulsatorischen Schwankungen des Spiegelbilds wahrzunehmen. Auch die Respirationen üben einen Einfluss, indem bei der Exspiration das venöse Blut im Gehirn aufgestaut und die pulsatorische Hebung deutlicher wird. Ein inspiratorisches Einschlürfen von Luft in den Schädelraum mit hörbarem Geräusch wurde einige Male von Roser beobachtet.

Die Beobachtung der Gehirnpulsation ist nicht nur dadurch wichtig, dass man aus ihr die Perforation des Schädeldachs erkennt, sondern auch dadurch, dass beginnende intracranielle Entzündungen durch die Raumverengerung, welche sie wegen der Schwellung der Gewebe und der Production von Flüssigkeiten (Serum oder Eiter) ergeben, eine *Steigerung der Gehirnpulsation* bedingen. So kann an einer Wunde, an welcher man anfänglich nur geringe Pulsation wahrnahm, mit dem Eintritt der intracraniellen Entzündung diese durch Eintritt der Pulsation sich kundgeben. Bei bedeutender Spannung kann aber auch das Gehirn, beziehungsweise die Dura, gewissermaassen unbeweglich gemacht werden, so dass die Pulsationen auch bei freiliegendem Gehirn oder freiliegender Dura doch nicht sichtbar sind. Roser hat betont, dass ein unter der Hirnrinde gelegener Abscess eine solche Spannung erzeugen könne und das Fehlen der Pulsation als diagnostisches Zeichen in dieser Richtung verwerthet werden dürfe. Doch giebt es noch, wie H. Braun durch sorgfältige literarische Studien gezeigt hat, andere Ursachen für das Aufhören der Pulsation, beziehungsweise das Nichteintreten derselben nach Eröffnung des Schädels, z. B. die Einklemmung eines Knochenstücks zwischen Dura und Schädel (Beobachtung von Bilguer), ferner das Sinken der Herzkraft,

Anämie (Bergmann), die Verwachsung der Arachnoidea mit der Dura (Roser) u. s.w. So lassen sich aus dem Aufhören der Hirnpulsation keine allzu bestimmten Schlüsse ziehen; zumal da auch schon Abscesse dicht unter der Dura ohne Aufhören der Pulsation beobachtet wurden. Doch ist die Erscheinung des Aufhörens der Pulsation nicht ohne diagnostisches Interesse.

Wichtig für das Erkennen des Beginns intracranieller Entzündungen ist die Beobachtung der Fiebertemperatur. Sobald man bei Eintritt des Fiebers die Wundrose und die parosteale Phlegmone zwischen Galea und Schädel (vgl. § 3) durch die örtliche Untersuchung bei Mangel von Röthe oder äusserer Schwellung ausschliessen kann, so wird es wahrscheinlich, dass in einer intracraniellen Entzündung die Fieberquelle zu suchen ist. *Die acute Meningitis*, besonders die eiterige Form beginnt zuweilen, jedoch nur in einer Minderzahl von Fällen acutester Entwicklung, mit einem Schüttelfrost. Heftige Kopfschmerzen in der Umgebung der Wunde gehören ebenfalls zu den Symptomen der beginnenden Meningitis. Bei sehr acutem Verlauf — und dieser ist bei septischer Meningitis sehr gewöhnlich — hört indessen der Kopfschmerz bald auf, um einer Unbesinnlichkeit und endlich der vollkommenen Bewusstlosigkeit, entsprechend der Betheiligung der Gehirnrinde an der convexen Oberfläche der Grosshirnhemisphäre, Platz zu machen. Dieser Verlauf beweist, dass die Entzündung schnell über die ganze Oberfläche des Grosshirns sich verbreitet. In anderen Fällen findet diese Verbreitung weniger schnell statt; der mehr localisirten Meningitis entspricht dann der Verlauf mit den Erscheinungen der gekreuzten Krämpfe und Lähmungen in den Extremitäten. Bei acuter Meningitis der Basis des Gehirns treten im Gebiet der Gehirnnerven die verschiedensten Erscheinungen ein, z. B. Krämpfe der Augenmuskeln u. s. w. Wenn man im Zweifel wäre, ob eine Meningitis oder eine metastasirende Pyämie (§ 201, allg. Thl.) vorläge, so würde eine Reihe von Schüttelfrösten und eine deutliche Remission der Temperatur zwischen den Fieberanfällen zu Gunsten der Pyämie sprechen. Das Fieber der Meningitis ist in der Regel eine Febris continua (§ 168, allg. Thl.) mit geringen Schwankungen, mindestens ohne bedeutende Remission. Die Zunge wird trocken, der Puls klein. So tritt bald schon nach 24 Stunden, bald nach einigen Tagen der Tod ein.

Die heerdartige Enkephalitis, besonders der Gehirnabscess, verläuft anfänglich sehr langsam und unter vorwiegender Störung der Function einzelner Gehirntheile. Das Fieber beginnt mit leichter Steigerung der Abendtemperatur, ohne Schüttelfrost, bei deutlicher Remission der Temperatur am Morgen. Der Kopfschmerz wird auf den umschriebenen Heerd localisirt. Die peripheren Lähmungen treten anfänglich entweder nur an einer (der oberen oder unteren) Extremität, oder auch nur an einzelnen Muskelgruppen derselben ein. Doch wachsen alle Erscheinungen an und endlich, indem der Gehirnabscess sich bis zu den Hirnhäuten an der Oberfläche entwickelt, schliesst die Krankheit mit einer stürmischen und schnell zum Tod führenden Meningitis unter Entwickelung aller oben erwähnten Erscheinungen ab.

Die Differentialdiagnose zwischen diffuser Meningitis und circumscripter Enkephalitis, von der ich zeigen werde, dass sie von besonderem therapeutischen Interesse sein kann, wird nicht nur dadurch erschwert, dass der enkephalitische Heerd sich jederzeit mit einer diffusen Meningitis compliciren kann; vielmehr liegt die Hauptschwierigkeit darin, dass zwischen den Extremen der ganz cirkumscripten und der ganz diffusen Entzündungen mittlere Fälle liegen, deren Erscheinungen weder ganz zu dem einen, noch ganz zu dem anderen der beiden oben auseinander gehaltenen Krankheitsbilder passt. Besonders tritt bei der Umwandelung der Contusionsheerde der Rindensubstanz in Abscesse sehr früh zu dem Abscess die diffuse Meningitis hinzu. Im ganzen kann man annehmen, dass die Entzündungen der

ersten Tage nach der Verletzung mehr den diffusen Formen, die Entzündungen aber, welche erst Wochen oder Monate nach der Verletzung eintreten, mehr den circumscripten Formen angehören. Indessen lässt sich auch auf dieser Erfahrung keine scharfe Diagnose begründen. Man hat in einzelnen Fällen eine Jahre lange Entwickelung von grossen Hirnabscessen mit fast vollkommenem Fehlen von Fieber und von anderen Functionsstörungen beobachtet. Bei diesem Schwanken und dem möglichen Fehlen von Erscheinungen ist die Diagnose des Gehirnabscesses natürlich sehr schwer. So wird es zuweilen nothwendig, dass wir uns zu dem Zweck der genauen Diagnose den Schädelraum breit eröffnen, um durch Inspection und Palpation des Gehirns und seiner Häute ihre Erkrankung zu erkennen und demgemäss weiter zu handeln. Diese Operationen, welche in erster Linie den Zweck der exacten Diagnose, in zweiter Linie aber den Zweck der exacten Therapie auf Grund der gestellten Diagnose verfolgen, werden uns später (§ 16) weiter beschäftigen.

§ 13. Die Aufgaben des aseptischen Verfahrens bei complicirten Schädelbrüchen.

Die hohe Lebensgefahr, welche hinreichend aus den vorigen §§ erhellt, fordert für die Behandlung des complicirten Schädelbruchs die gewissenhafteste und vollkommenste Durchführung der aseptischen und antiseptischen Wundbehandlung. Die Behandlung muss damit beginnen, dass man sich eine genaue Einsicht von der Verletzung der Knochen verschafft. Wenn die Wunde der Galea hierzu nicht genügend gross ist, so soll man sie mit dem geknöpften Messer dilatiren. Nun sieht man sich nach Fremdkörpern um, welche gerade bei diesen Verletzungen häufig vorliegen, besonders bei Splitterbrüchen. Bei Fissuren achte man auf die etwa zwischen den Fissurrändern eingeklemmten Haare und entferne sie sorgfältig mit der anatomischen Pincette. Bei Verletzungen, welche durch Messerstich entstanden sind, berücksichtige man die Möglichkeit, dass die Spitze der Klinge abgebrochen in den Schädelknochen stecken geblieben ist.

Während man bei Fissuren sich auf diese Revision beschränken kann und nur durch bedeutende Blutungen aus dem Innern der Schädelhöhle sich bestimmen lassen wird, unter operativer Eröffnung die Quelle der Blutung zum Zweck der Blutstillung aufzusuchen, so stellt sich bei Splitter- und Lochbrüchen die Frage: sollen wir einzelne Splitter entfernen? sollen wir die deprimirten Splitter und deprimirte grössere Schädelstücke, welche gegen das Gehirn dislocirt sind, aufrichten und in ihre normale Lage bringen?

Die Frage in Betreff der *Splitterextraction* beantwortet sich, wie bei allen complicirten Splitterbrüchen (vgl. § 87, allg. Thl.), dahin: Splitter, welche ausser allem Zusammenhang mit den Weichtheilen (Dura mater und äusseres Pericranium) stehen, sollen entfernt werden. Ob man weitere Splitter unter Abstreifung des Periosts, resp. der Dura mater, entfernt, ist davon abhängig, ob man der Meinung ist, für einen freien Abfluss der Wundsecrete aus der Tiefe Sorge tragen zu müssen. Wenn man eine Zerreissung der Dura mater und eine Zertrümmerung des Gehirns erkennt, so muss man durch Extraction eines oder einiger Splitter den Abfluss der Wundsecrete reguliren. Die gleiche Pflicht muss um so mehr erfüllt werden, wenn der Verletzte erst einige Zeit nach der Verletzung in Behandlung tritt und demnach ein vollständig aseptischer Verlauf nicht mehr ganz sicher ist. Man wird demnach bei frischer Verletzung, wenn eine Zerreissung der Dura mater und Zertrümmerung des Gehirns nicht nachgewiesen ist, auf die Extraction der Splitter zur Correction des Abflusses der Wundsecrete verzichten dürfen.

Die *Aufrichtung*, resp. die *Entfernung der deprimirten Splitter und*

Schädelstücke hat man früher für viel dringlicher gehalten, als sie wirklich ist. Geringe Depressionen bringen der Function des Gehirns keine besondere Gefahr. Wenn man aber einmal die deprimirten Theile frei gelegt hat, so kann man der geringen Gefahr Rechnung tragen, welche der Depression zukommt (vgl. § 8), und die Aufrichtung vornehmen. Man benutzt zu diesem Zweck die *Elevatorien* (Fig. 124, §. 283, allg. Thl.), welche gerade von diesem Akt des Elevirens der Schädelstücke ihren Namen erhalten haben. Das Hypomochlion für ihre hebelnde und hebende Wirkung sucht man an dem festen Rand des Schädels, aus welchem die Splitter und Stücke durch die Verletzung ausgelöst wurden. Wenn die Ernährung des aufgerichteten Stückes zweifelhaft erscheint, weil dasselbe nur sehr geringe Verbindungen mit den Weichtheilen hat, oder wenn man glaubt, durch die Entfernung für den Abfluss der Wundsecrete sorgen zu müssen (s. oben), so geschieht diese Entfernung, unter Abstreifung der Weichtheile, des Periost und der Dura mater durch das Elevatorium, unter Benutzung der Kornzangen oder der Sequesterzangen, welche im § 285, allg. Thl. abgebildet wurden.

Der Extraction und Elevation der Schädelstücke stellt sich oft die Form derselben, deren Bedingung wir im § 6 kennen lernten und deren schematische Abbildung dort Fig. 2 giebt, hindernd in den Weg. Der überstehende Rand des festen Theils des Schädels verhindert, die Instrumente zum Fassen und Hebeln der Splitter unter den Rand dieser Splitter zu bringen. Auch ist die Oeffnung in der Lamina externa zu klein, um die breitere Fläche der Lamina int., welche dem Splitter angehört, durch die Oeffnung herausziehen zu können. Dann wird die operative Entfernung des vorstehenden Randes (r r) nothwendig. Zu diesem Zweck wendete man früher die *Trepanation* an. Wenn nun auch die eigentliche Trepanation, die Aussägung von Knochenstücken mit der Rundsäge, durch zweckmässigere Methoden der Knochentrennung ersetzt werden kann, so hat doch diese Operation eine solche Bedeutung, dass sie in ihrer Technik und in ihren Indicationen besonders genau erörtert werden muss. Deshalb ist in Betreff der operativen Behandlung der complicirten Schädelbrüche auf §§ 14—16 zu verweisen.

An den sehr elastischen Schädeln von Kindern in den ersten Lebensjahren hat man das spontane Zurückfedern der Depression beobachtet. Volkmann berichtet von einem Fall, in welchem bei einem $^1/_2$ Jahr alten Kind die Depression nach 24 Stunden verschwand. Für dieses Alter ist auch neuerdings wieder die schon von Hildanus erwähnte *pneumatische Traction* empfohlen worden (Larkin). Dieselbe wird mit einem Schröpfkopf ausgeführt, welchen man entweder nach Verdünnung der in ihm enthaltenen Luft durch Erwärmung aufsetzt, oder, wie Larkin die Traction ausführte, erst aufsetzt und dann durch eine Luftpumpe auspumpt.

Nehmen wir nun an, dass unsere therapeutische Aufgabe, soweit sie durch die Splitter bedingt war, erfüllt wurde. Dann erfolgt die antiseptische Reinigung der Wundflächen und der Wundhöhle. Man muss sich bei derselben hüten, dass nicht grössere Mengen von Carbollösung in den Arachnoidealraum einfliessen und auf die Gehirnrinde ungünstig einwirken. *Deshalb verzichtet man auf Spray und Irrigation.* Wohl aber ist ein Austupfen mit gut ausgedrückten Ballen feuchter Carbolwatte, und bei schon bestehender Sepsis und Entzündung mit feuchter Chlorzinkwatte zulässig und geboten. Es ist ein Verdienst Socin's auf die Zulässigkeit dieses Verfahrens (§ 40, allg. Thl.) auch bei Gehirnverletzungen hingewiesen zu haben. Die local beschränkte Wirkung der Chlorzinklösung macht seine Anwendung an dieser Stelle besonders angenehm. Ein Betupfen zertrümmerter und schon septisch inficirter Gehirntheile mit einem Wattetampon, welcher in

5% Chlorzinklösung ausgepresst wurde, ist sehr zu empfehlen. Drainirung, Naht und aseptischer Verband erfolgen nach den im § 4 aufgestellten Regeln.

Was *die Brüche der Schädelbasis* betrifft, so lässt die Lage derselben eine so unmittelbare Behandlung, wie wir sie bei den Brüchen des Schädeldachs durchführen, nicht zu. Soweit es sich nicht um die medicamentöse Behandlung der begleitenden Gehirnerscheinungen (Commotio cerebri § 10, Meningitis § 16 u. s. w.) handelt, müssen wir uns auf folgende Maassregeln der Asepsis beschränken: 1) man stelle einen Dampfspray am Bett des Kranken auf und reinige mit demselben die Luft, welche den Kranken umgiebt, wenigstens für die ersten Tage; 2) bei Ausfluss von Cerebrospinalflüssigkeit aus dem Ohr (§ 7) spritze man den Gehörgang einige Mal täglich mit 3% Carbollösung aus und führe einen kleinen Tampon von Carbolwatte in den äusseren Gehörgang; man erneuere denselben öfters; derselbe darf jedoch nicht den Abfluss verhindern, er soll nur die in der Paukenhöhle stagnirende Flüssigkeit vor Fäulniss schützen.

§ 14. Die Technik und Methodik der Trepanation.

Die Aussägung von Schädelstücken durch die Rundsäge, den *Trepan*, gehört mit zu den ältesten chirurgischen Operationen. Schon Hippokrates und Galen erwähnen dieselben; auch uncivilisirte Völker, wie die alten Mexicaner und die Kabylen, haben die Trepanation cultivirt. Bevor wir die Indicationen zu derselben feststellen, ist es zweckmässig, die Instrumente, welche zur Ausführung der Trepanation bestimmt sind, und ihre technisch-methodische Benutzung kennen zu lernen.

Fig. 5. Rougine zur Ablösung des äusseren Schädelperiosts.

Die Anwendung des Trepans erfordert einen entsprechenden Raum, welcher, wenn nicht schon die Verletzung ihn lieferte, durch Einschnitte gewonnen werden muss. Man empfahl früher zu diesem Zweck einen Kreuzschnitt und präparirte die durch den Kreuzschnitt entstehenden vier dreieckigen Lappen zurück, vgl. Fig. 6. Zweckmässiger ist jedoch statt des Kreuzschnittes die Bildung eines einzigen zungenförmigen Lappens, welcher seine Basis gegen den Scheitel hin erhält, damit er nach Vollendung der Trepanation wie ein Vorhang über die Knochenwunde herabfällt. Mit den Weichtheilen wird auch das äussere Schädelperiost (Pericranium) von der Knochenoberfläche entfernt. In alten Trepanationsbestecken befindet sich für diesen Zweck ein Raspatorium (Rougine), wie es in Fig. 5 abgebildet ist. Da jedoch die Spitze und die scharfen Kanten des Raspatoriums das Periost einreissen, so ziehen wir die modernen Elevatorien (Fig. 124, § 284, allg. Thl.) für diesen Zweck vor. Uebrigens ist die Trepanation unter allen Knochenresectionen die älteste, welche methodisch subperiosteal ausgeführt wurde, während im übrigen die subperiosteale Technik der Resectionen neueren Datums ist (vgl. § 293, allg. Thl.).

Man unterscheidet den *Bogentrepan* (Fig. 6) und den *Handtrepan* (Fig. 7); der letztere wird auch als *Trephine* bezeichnet. Die Führung des Handtrepans erfordert mehr Kraftaufwand und es dringt der Handtrepan sehr langsam in dem harten Gewebe des Schädeldachs vor. Man benutzt deshalb den Handtrepan gewöhnlich nur noch an anderen Orten, als am Schädel; z. B. zur Ausbohrung eines Stückes aus einer weicheren Sequesterlade bei Sequestrotomie (§ 286, allg. Thl.). Für die Trepanation der Schädelknochen ist der Bogentrepan vorzuziehen.

Der Operateur fasst den Knopf des Bogentrepans in die linke Faust und stemmt ihn an seine obere Brustfläche an; die Drehungen erfolgen dann mit der

rechten Hand, welche den Bogen umgreift. Gerade für die ersten Sägezüge muss die *Trepankrone* — so bezeichnet man den sägenden Theil des Trepans, welcher in Fig. 8 besonders abgebildet ist — etwas fest gegen die Schädelfläche angedrückt werden, damit die Sägezähne in die Knochensubstant eingreifen. Zur Erleichterung dieses Eingreifens befindet sich im Centrum des Kreises, welcher die Sägezähne trägt, ein pyramidal geformter Stachel, die *Pyramide* genannt (p, Fig. 8). Dieser Stachel dringt zuerst in die Knochensubstanz ein und bildet die feste Axe, um welche sich die Kreissäge dreht. Sobald die Zähne der Säge eine etwas tiefere Rinne gewonnen haben, stellt man die Pyramide, welche bei dem Aufsetzen der Krone um etwas die Ebene der Sägezähne überragen muss, mit Hülfe der Schraube (S) zurück, weil die Drehung der Pyramide in ihrem Bohrloch die Drehung der Rundsäge erschwert und die Führung der Rundsäge nun schon durch die eigene Sägerinne gesichert ist. Wenn das auszusägende Stück kleiner als der Radius der Krone ist, so findet die Pyramide an dem auszusägenden Stück keinen Stützpunkt. In solchen Fällen hat man Papp- oder Lederscheiben mit einem, der Krone entsprechenden Ausschnitt auf die Schädelfläche gelegt, um der Krone Führung zu geben. v. Bruns construirte sogar eigene Kronenführen aus Metall.

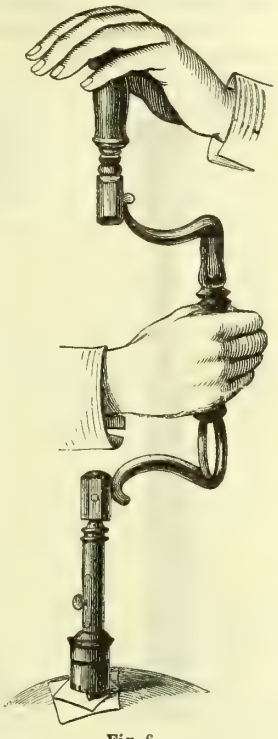

Fig 6.
Führung des Bogentrepans.

Je mehr sich die Säge der Lamina int. nähert, desto weniger drückt man auf den Bogen, desto langsamer lässt man die Säge vordringen und zieht sie zuweilen zurück, um mit einer hebelnden Bewegung des Elevatoriums, welches man in die Sägerinne einsetzt, zu prüfen, ob das ausgesägte Stück schon locker ist. Wenn man diese Vorsichtsmaassregeln missachtet, läuft man Gefahr, plötzlich mit der Trepankrone durch die Dura in das Gehirn vorzustossen und dasselbe zu zerquetschen. Um diese Gefahr sicher auszuschliessen, hat man früher Trepankronen construirt, welche sich kegelförmig gegen die Sägefläche verjüngten, so dass mit dem Vordringen der Krone ihre Bewegung von selbst schwieriger wurde und ihr Durchstossen durch die Schädellücke unmöglich war. Zweckmässiger als diese Construction, welche das Sägen zu sehr erschwert, sind cylindrische Hülsen der Trepankrone (Abaptiston),

Fig. 7.
Handtrepan p. Pyramide.

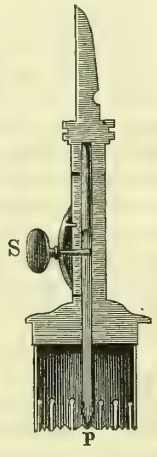

Fig. 8. Trepankrone mit Pyramide (p) im senkrechten Durchschnitt.

welche man beliebig hoch feststellen kann; dieselben haben an ihrem unteren Ende einen Wulst, welcher ein weiteres Eindringen, als man dasselbe bei Feststellen der Hülse projectirt, nicht zulässt.

In den alten Trepanationsbestecken finden sich noch allerlei Hülfsapparate, denen kaum ein anderes als ein geschichtliches Interesse zukommt. Mit dem *Linsenmesser* (Fig. 9) sollte man die Trepanöffnung abglätten, wenn die Lamina int. etwas gesplittert war; die Linse (L) wurde zwischen Dura und Knochen gebracht, um das Gehirn gegen Schnitt- und Stichverletzung zu schützen. Mit der Hey'schen *Brückensäge* (Fig. 10) sägte man, wenn man grosse Schädelstücke entfernen musste, die Knochenbrücken durch, welche zwischen zwei, durch die Trepankrone geschaffenen Oeffnungen stehen geblieben war. Um das Herausziehen des ausgesägten Schädelstücks zu erleichteren, schraubte man in das Bohrloch der Pyramide eine kurze Stahlschraube ein und setzte in eine Oeffnung an dem oberen Ende der Schraube einen Haken ein, mit dem man dann das Schädelstück herauszog. Diesen Apparat nannte man den *Tire-fond* Ferner befindet sich im Trepanationsbesteck eine kleine Bürste, um die Sägespäne zwischen den Sägezähnen zu entfernen. Hiermit ist die Reihe der Apparate, welche zu einem alten Trepanationsbesteck gehörten, zwar noch nicht erschöpft; aber eine weitere Schilderung erscheint um so überflüssiger, weil *der ganze Trepanapparat durch Meissel und Hammer* (Roser) *und durch die Lüer'sche Hohlmeisselzange* (Fig. 117, § 280, allg. Thl.) *zweckmässig ersetzt werden kann.* In der That handelt es sich bei der Trepanation fast niemals um Aufgaben, welche gerade die Entfernung eines *kreisrunden* Stücks aus dem Schädeldach erforderten; oft braucht man nur kleinere Stücke, und zwar Stücke von den verschiedensten Formen zu entfernen. Bei sorgfältiger Handhabung des Meissels, besonders bei schrägem Aufsetzen seiner Schneide (vgl. Fig. 121, § 281, allg. Thl.) wird die Gefahr der Verletzung des Gehirns durch den Meissel vollständig beseitigt. Sobald der Meissel einen genügenden Raum geschaffen hat, so kann man, wie ich es oft zweckmässig gefunden habe, zur Lüer'schen Hohlmeisselzange greifen, welche freilich in Anbetracht der festen Substanz des Schädels aus sehr festem Stahl gearbeitet sein muss; man führt eine Branche der Zange in den Schädelraum zwischen Dura und Knochen ein und kneift soviel von dem Knochenrand weg, als die Umstände erfordern. Wenn man nun auch die Arbeit des Meissels und der Hohlmeisselzange nicht mehr als Trepanation bezeichnen kann, so kann man doch ihre Anwendung am Schädel mit zu den trepanirenden Verfahren rechnen und die Indicationen gemeinsam für diese Verfahren, einschliesslich der Ausführung durch Meissel und Hohlmeisselzange, feststellen.

Fig. 9.
Linsenmesser.

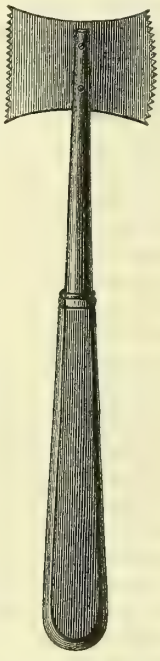

Fig. 10.
Hey's Brückensäge.

Die von J. Wolff angegebene *osteoplastische Resection* der Schädelknochen, welche er an Thieren erprobte, besteht darin, dass man ein viereckiges Schädel-

stück nur an drei Seiten mit dem äusseren Schädelperiost abtrennt, an der vierten Seite aber mit dem äusseren Schädelperiost in Verbindung lässt und in dieser Verbindung nach aussen klappt. Man soll dann das Schädelstück zurückklappen und so wieder zum Einheilen bringen. Am Menschen ist dieses Verfahren wegen der geringen Biegsamkeit des Schädels nicht nur sehr schwer ausführbar, sondern auch — ähnlich wie die älteren Versuche, das heraustrepanirte Schädelstück wieder in die Oeffnung einzuheilen — deshalb zu verwerfen, weil der Abfluss der Wundsecrete aus der Schädelhöhle zu sehr behindert wird (Bergmann). Ein vollständiger knöcherner Ersatz in der Trepanöffnung ist nur in ganz vereinzelten Fällen beobachtet worden. (Ueber prothet. Verschluss der Oeffnung vgl. § 23, Schluss).

Die Statistik der Trepanation aus der vergangenen Zeit hat für die Zukunft deshalb ein geringeres Interesse, weil das System der Asepsis in der Ausführung und Nachbehandlung der Operation die Sterblichkeit erheblich herabsetzen, die Ergebnisse nach allen Richtungen verbessern wird. Doch mögen aus der sehr genauen Statistik Bluhm's folgende Mortalitätsziffern angeführt werden: von 923 Fällen, welche wegen Kopfverletzungen ausgeführt wurden, genasen 450 und starben 473 (51,25%). Aus den alten Trepanations-fanatischen Zeiten stellt Bergmann Fälle zusammen, in welchen an einer Person 12, an einer anderen 27, an einer dritten sogar 52 Trepanationen vorgenommen wurden.

§ 15. Die Indication zur Trepanation durch frische Verletzungen.

Eine unbedingte Indication für die Trepanation ist die Anwesenheit von Fremdkörpern im Innern des Schädelraums, welche ohne Entfernung eines Schädelstücks nicht entfernt werden können. Ein harmloses Einheilen der Fremdkörper in den Gehirnhäuten und dem Gehirn darf auch dann nicht gehofft werden, wenn dieselben vollkommen aseptisch sind (vgl. § 257, allg. Thl.). Schon die pulsatorischen Bewegungen des Gehirns (§ 12) bedingen eine Reibung der Hirnsubstanz an dem Fremdkörper, welche zu bedeutender Functionsstörung, dann zu fortschreitender Erweichung des Gehirns führt. Schwere Körper, wie Bleigeschosse, senken sich in der weichen Gehirnsubstanz von der Oberfläche in die Tiefe und erreichen, auch wenn sie zu keiner Abscessbildung führen sollten, schliesslich die wichtigen Nervencentren im Innern des Gehirns, deren functionelle Störung das Leben zerstört. Es sind zwar Fälle von Einheilung der Kugeln im Gehirn in der Literatur bekannt geworden; aber bei sorgfältiger Prüfung dieser Fälle ergiebt sich, dass manche von ihnen nicht ganz unzweifelhaft sind. Schon v. Bruns hält bei der Zusammenstellung der älteren Literatur eine solche Einheilung für eine seltene Ausnahme, und Bergmann, welcher die neuere Literatur in dieser Beziehung zusammenstellt und eine Prüfung der Angaben vorgenommen hat, kommt zu dem gleichen Schluss. Auch auf eine spontane Ausstossung der Kugel, wie sie in einem Fall Neudörfer drei Jahre nach der Verletzung eintreten sah, wird man nicht hoffen dürfen. Nur sehr leichte und glatte Fremdkörper, wie die § 257, allg. Thl. erwähnte Nadel, welche Simon im Gehirn fand, können zur dauernden, erscheinungslosen Einheilung gelangen. Aehnliche Fälle wurden von Huppert (Schieferstift) und Hodge (Nähnadel) berichtet. Sie beziehen sich wohl sämmtlich auf Mordversuche, welche bei kleinen Kindern mit offener Fontanelle, durch welche man die Körper einstiess, begangen wurden. Man wird bei der fast absoluten Tödtlichkeit der Fremdkörper im Gehirn auch bedeutende operative Eingriffe wagen dürfen, um wenigstens einen Versuch zur Lebensrettung zu machen. Dass auch die Extraction grosser Fremdkörper trotz der Zertrümmerung der Gehirnsubstanz, welche sie bewirkten, noch Hoffnung auf Erhaltung des Lebens gewährt, beweist der in den Annalen der Chirurgie berühmt

gewordene Fall, in welchem bei einer Explosion ein spitzer Eisenstab der Art das Schädeldach, den Vorderlappen des Gehirns und die Schädelbasis durchbohrte, dass die Spitze am Unterkieferwinkel heraustrat. Die Cameraden des Verunglückten zogen den Stab heraus. Der Verletzte genas, freilich mit Verlust der Sehkraft auf dem betreffenden Auge, und lebte noch 13 Jahre nach der Verletzung. Der Schädel befindet sich in der Sammlung der Harvard University (Nordamerika). Fig. 11 giebt die Zeichnung nach einer Originalphotographie. Ausser diesem von Harlow erzählten Fall wurde noch ein ähnlicher mit günstigem Ausgang von Jewett beobachtet.

Um Kugeln im Gehirn aufzusuchen, wird es nicht nur gestattet sein, die Oeffnung der Dura mater zu erweitern, sondern auch vorsichtig zu sondiren, und eventuell das Gehirn zu incidiren. Ich besitze eine Chassepot-Kugel mit den dazu gehörigen Schädelsplittern, welche ich bei einem Verwundeten im französischen Kriege entfernen musste, um die Kugel zu erreichen. Der Verwundete war am 6. Tage nach der Verletzung völlig bewusstlos durch Meningo-enkephalitis, als ich operirte; am Tag nach der Operation, bei welcher erweichte Gehirnsubstanz ausfloss, kehrte das Bewusstsein wieder. Die Genesung erfolgte ohne Zwischenfall.

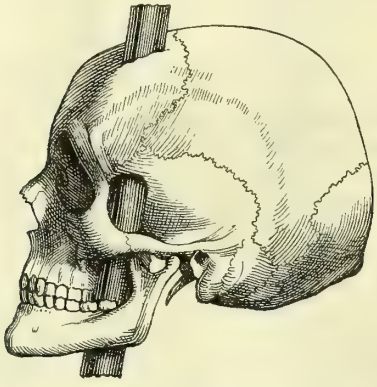

Fig. 11.
Schädel von einer Eisenstange durchbohrt (Fall von Harlow).

Abgebrochene Messerklingen hat man in einigen Fällen erst lange nach verheilter Wunde entdeckt, indem man bei beginnenden Erscheinungen der Enkephalitis die Narbe öffnete und das Schädeldach freilegte, um mit Meissel und Hammer die Messerspitze aus ihrer Einklemmung zwischen den Schädelknochen zu befreien und aus der Schädelhöhle herauszuziehen. Dupuytren extrahirte eine Messerklinge aus dem Schädel, welche erst nach einigen Jahren zur Bildung eines Hirnabscesses geführt hatte. Bonnefons besserte durch eine solche Extraction 2 1/2 Jahr nach der Verletzung eine inzwischen entwickelte Geistesschwäche. Bardeleben erzielte 9 Wochen nach einer solchen Verletzung einen guten Erfolg durch Ausmeisseln der Klinge. Die feste Lage derselben erklärt die geringe Reizung, welche diese Klingen im Gehirn verursachen. H. Fischer stellte Versuche mit dem Eintreiben von Nägeln in das Gehirn der Thiere an und hob hervor, dass der Mangel der pulsirenden Gehirnbewegung bei geschlossener Schädelkapsel diese Verletzung harmlos macht. Wenn man aber in der Nähe des Nagels eine Oeffnung im Schädel macht, so wird durch die nun sich einstellenden Gehirnpulsationen das Gehirn an dem Nagel zerrieben. Aber trotz des Verschlusses des Schädels bei jenen Messerstichverletzungen wird doch immer das Gehirn sehr gefährdet sein.

Als zweite absolute Indication für Trepanation betrachte ich die Blutung aus der A. meningea media, um unterhalb der verletzten Stelle die Umstechung des Stammes dieser Arterie auszuführen. Eine nothwendige Vorbedingung ist die genaue Diagnose dieser Blutung. Nun sind die Erscheinungen, wie ich sie in § 8 schilderte, besonders das Anwachsen des Blutextravasats in der Temporalgrube, der Eintritt der Bewusstlosigkeit und die Verminderung der Zahl der Pulsschläge, welche Erscheinungen sämmtlich erst einige Stunden nach der Verletzung eintreten, zuweilen so charakteristisch, dass die Diagnose mit Sicherheit gestellt werden kann. In anderen Fällen gelingt es, bei operativer Frei-

legung einer Fractur des Schädeldachs (s. unten) die Fissur zu erkennen, welche zur Fossa temporalis führt und aus welcher so viel Blut hervorquillt, dass mindestens ein Ast der A. men. med. die Quelle der Blutung sein muss. Nun haben die Obductionen solcher Fälle, in welchen der Tod durch Blutung aus der A. men. med. eintrat, gezeigt, dass die verletzte Stelle der Arterie in der Regel der Seitenwand des Schädels entspricht. Man kann also hoffen, bei Freilegung der Stelle, an welcher die Arterie an der Seitenwand des Schädels tritt, die Arterie unterhalb der verletzten und blutenden Stelle zu unterbinden und damit die Blutung zu stillen.

Man findet die A. men. med. in der Fossa temporalis unmittelbar über der Stelle des Jochbogens, an welcher der kurze Proc. zygomaticus des Jochbeins mit dem langen Proc. zygomaticus des Felsenbeins sich verbindet. P. Vogt bestimmt den Punkt für die Aufsuchung der Arterie dadurch, dass er den Daumen am hinteren Rand des Jochbeins von oben nach unten, und zwei Finger an den oberen Rand des Jochbogens in horizontaler Richtung anlegt. Wo die Finger mit ihren freien Seitenrändern sich rechtwinkelig treffen (Fig. 12 r), da liegt die Arterie an der Seitenwand des Schädels. Doch wird es sich im ganzen empfehlen noch etwas tiefer (auch tiefer als in Fig. 12) gegen den Jochbogen hin die Arterie aufzusuchen, damit die Umstechung auch möglichst sicher unterhalb der verletzten Stelle ausgeführt wird. Unter Bildung eines grossen Lappens, welcher die Haut, die Fasern des M. temporalis und das Periost umfasst, legt man den Schädel frei. Bei der Anwendung des Trepans muss man beachten, dass der Schädel hier sehr dünn ist. Bis jetzt sind nur wenige (ungefähr 6) Operationen der methodischen Unterbindung der A. meningea med. ausgeführt worden, von diesen waren jedoch schon drei von Erfolg gekrönt. Zwei dieser sechs Operationen führte ich selbst aus. Bei der ersten Operation machte ich die methodische Trepanirung; bei der zweiten erweiterte ich die Fissur mit Meissel und Hammer und endlich mit der Lüer'schen Zange. Jedenfalls darf nach den bisher erzielten Erfolgen die Operation als durch Erfahrung begründet gelten. Man hat gegen die hier vertretene Indication geltend gemacht, dass bei einer Zerreissung der A. men. med. die übrigen Verletzungen des Gehirns zu bedeutend wären, als dass das Leben erhalten werden könnte. Dieser Einwand trifft nicht für alle Fälle zu. Die Mortalität der Verletzung der A. meningea ist eine solche, dass man jedenfalls zum operativen Eingreifen vollauf berechtigt ist. Bergmann zählt auf 99 Beobachtungen nur 16 Heilungen, davon 3, welche durch Trepanation erzielt wurden, 12 bei offenen Wunden, so dass kein Extravasat zwischen Dura und Schädel sich ansammeln konnte, nur eine Heilung bei Fehlen der offenen Wunde.

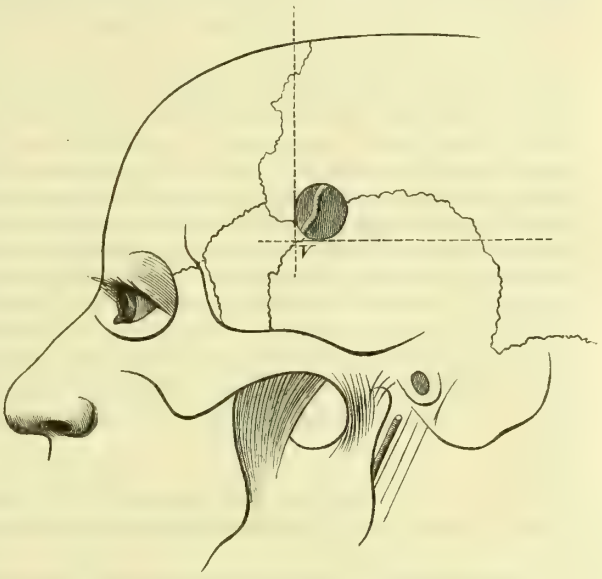

Fig. 12.
Trepanation zur Aufsuchung der A. mening. med.
(nach C. Hueter und P. Vogt).

v. Gräfe d. Aeltere hat einen pincettenartigen Compressor für die A. meningea media angegeben, welcher jedoch viel unsicherer wirkt, als die Umstechung. Die einzige Operation, welche mit der Freilegung der Arterie an der Schädelwand und Umstechung derselben concurriren könnte, ist die *Unterbindung der Carotis comm.* Bergmann berichtet von 7 solchen Operationen bei Blutung aus der A. meningea med., von welchen 3 zur Heilung führten.

Wenn man diese beiden Indicationen zur Trepanation durch Fremdkörper und durch Blutungen aus der A. men. med. gelten lässt, so kann im übrigen eine sichere Indication zur primären Trepanation nicht anerkannt werden. *Es wäre eine irrige,* schon von J. L. Petit und Pott aufgestellte, in der Neuzeit noch von Sédillot vertretene *Lehre, dass man bei jeder Verletzung der Schädelknochen eine prophylaktische Trepanation machen solle,* um der Reizung des Gehirns durch die getrennten Knochen, dem Gehirndruck u. s. w. entgegen zu wirken. *Diese Lehre war besonders irrig für die Verletzungen der Schädelknochen mit ungetrennter Galea,* bei denen man, abgesehen von der etwaigen Blutung aus der A. men. med., die primäre Trepanation geradezu für einen Kunstfehler betrachten muss, weil die Trennung der Galea den besten aseptischen Schutz des Knochenbruchs zerstört. Bei complicirten Schädelbrüchen kann es unter den Indicationen, welche § 13 feststellte, richtig sein, zum Zweck der Extraction und Elevation der Splitter und Schädelstücke schon primär die vorstehenden Ränder des nicht-zersplitteren Schädeltheils durch eine trepanirende Operation zu entfernen. Aber gerade für diesen Zweck genügt oft die Entfernung des Randes in der Breite einiger Millimeter und deshalb ist der Meissel und die Lüer'sche Zange für diese Zwecke der Anwendung des Trepans bei weitem vorzuziehen.

§ 16. Die secundäre Trepanation bei Schädelverletzungen. Antiphlogose bei traumatischer Meningitis und Enkephalitis.

Die secundäre Trepanation in den ersten Tagen und Wochen nach der Verletzung kann nur den Zweck haben, als *antiphlogistische und antiseptische Operation* (§ 41, allg. Thl.) zu dienen, d. h. bei beginnender intracranieller Eiterung einen freien Abfluss des Eiters zu erzielen und die Möglichkeit einer antiseptischen Behandlung der entzündeten Gewebe (§ 40, allg. Thl.) zu gewähren. Es wäre Unrecht, wenn man noch in der heutigen Zeit die Verletzung, welche die Trepanation an sich setzt, fürchten wollte; ihre Gefahr kann mit der Gefahr einer intracraniellen Eiterung, deren Verlauf wir (§§ 11 und 12) kennen lernten, nicht im entferntesten verglichen werden. Im schlimmsten Fall wird man nach Freilegung des Verletzungsheerds des Gehirns, wenn man schon eine diffuse eiterige Meningitis vorfindet, sich sagen müssen, dass die Trepanation zu spät stattfand und vergeblich sein wird; aber einen Schaden wird sie auch in diesen Fällen nicht bringen. Bei rechtzeitiger Ausführung wird gerade die Trepanation das beste antiphlogistische Mittel und deshalb auch das beste prophylaktische Mittel sein, um einer diffusen eiterigen Meningitis vorzubeugen.

Indem man früher die Gefahren der Trepanation scheute, entwickelte man ein System der nicht-operativen antiphlogistischen Behandlung gegenüber der traumatischen Entzündung des Gehirns und seiner Häute, von welchem leider oft die Erfahrung zeigte, dass seine Wirkungen unzuverlässig sind; doch ist die Kenntniss dieses Systems schon deshalb nicht überflüssig, weil bei complicirten Brüchen der Schädelbasis eine operative Antiphlogose nicht möglich ist und deshalb die nicht-operative Antiphlogose allein gehandhabt werden muss. Auch kann man die Wirkungen der operativen Antiphlogose, gerade dann wenn es sich um diffuse

Entzündungen der Gehirnhäute handelt, bei welchen die Trepanation nicht viel helfen kann, durch die Mittel der nicht-operativen Antiphlogose unterstützen.

Diese nicht-operative Antiphlogose besteht: 1) in der Anwendung der Eisbeutel und Eiscompressen; 2) in dem Ansetzen von Blutegeln um das Ohr und an der Stirn; 3) in der Anwendung des Aderlasses; 4) in der Darreichung von Abführmitteln; 5) in der Anwendung grosser Dosen von Quecksilberpräparaten. Der Anwendung des Eisbeutels steht der dicke aseptische Verband im Weg und bei offenen Wunden ist die Wirkung des aseptischen Verbands immer noch bedeutender, als die Wirkung des Eisbeutels. Wo aber, wie z. B. bei complicirten Brüchen der Schädelbasis beide Verfahren nicht concurriren, ist gewiss die Anwendung des Eisbeutels oder der auf Eisstücken abgekühlten Compressen ein zweckmässiges antiphlogistisches Mittel. Das gleiche kann von den Blutentziehungen nicht sicher behauptet werden. Der Schaden derselben ist vielleicht grösser als der Nutzen (vgl. § 43, allg. Thl.). Gesteht man ihnen eine Wirkung zu, so kann die Wirkung doch nur vorübergehend sein. Man hat auch versucht, dadurch dass man immer nur einen Blutegel ansetzte und bei dem Abfallen des einen ihn sofort durch einen anderen ersetzte (*Gama*), die Blutentleerung dauernd zu machen; aber dann wird der Blutverlust bedenklich. Jedes kräftige Abführmittel, z. B. eine grosse Dosis Ricinusöl, bewirkt dadurch, dass es eine Hyperämie der ungeheuren Fläche der Darmschleimhaut erzeugt, eine grössere Anämie des Gehirns, als ein paar Blutegel, und gewährt den Vortheil, dass dem Kranken das Blut nicht definitiv verloren geht. Die Behandlung der traumatischen Meningitis und Enkephalitis durch Quecksilbermittel (grosse Dosen Calomel innerlich, Einreibung mehrerer Gramme von Ugt. hydrarg. ciner. pro die) ist von englischen Chirurgen, in neuester Zeit besonders von Hutchinson, ausgebildet worden. Der bald eintretende Speichelfluss zeigt, dass die Körpersäfte mit Quecksilberverbindungen gesättigt werden; eine antiphlogistische Wirkung dieser Sättigung auch auf die Entzündungsheerde des Gehirns wird kaum bestritten werden können.

Von allen diesen Mitteln kann man aber einen entscheidenden Erfolg nur bei den serösen Formen der Entzündung erwarten; die eiterigen Formen werden trotz Eisbeutel, Abführmittel und Calomel, ihren, wenn auch etwas verzögerten, so doch immer lebensgefährlichen Verlauf nehmen. Insbesondere *wird der Gehirnabscess nicht anders als durch Trepanation und Incision heilbar sein,* wenn auch ganz vereinzelte Fälle von spontaner Perforation des Abscesses nach aussen und nachfolgender Heilung berichtet sind. Um diese thatkräftige Therapie in Anwendung zu bringen, bedarf es nicht nur der Erkenntniss, dass ein Gehirnabscess besteht, sondern auch der Erkenntniss, wo er liegt. Die letztere Erkenntniss ist viel schwerer zu erlangen, als die erstere. Man kann nach Freilegung des Gehirns, wenn man einen Gehirnabscess vermuthet, gezwungen sein, mit einem feinen Scalpell Probeeinstiche zu machen und bei negativem Erfolg derselben auf das weitere zu verzichten. Bei der Obduction findet man dann, dass der Abscess an einer anderen Stelle lag, als da, wo man ihn vermuthete. Aber trotz aller Unsicherheit der Diagnose sind die Versuche zum Auffinden eines Gehirnabscesses gestattet, weil die Krankheit fast sicher tödtlich ist und ein einziger Erfolg unter mehreren Misserfolgen immer schon eine befriedigende Leistung ist. Uebrigens hat Bluhm in seiner Statistik nachgewiesen, dass 44 mal die Trepanation wegen Gehirnabscess ausgeführt wurde und in 22 Fällen, also genau in der Hälfte aller Fälle die Genesung erzielt wurde. Maas hat empfohlen, bei geschlossenem Schädel und unsicherer Diagnose zuerst eine explorative Anbohrung des Schädels und Gehirns mit dem Drillbohrer (Nadeltrephine Fig. 122, § 282, allg. Thl.) vorzunehmen und erst bei dem Hervorquellen von Eitertropfen die Trepanation folgen zu lassen. Bei vorhandener Lücke im Schädel (nach Ausstossung eines Sequesters) führte

Renz die Aspiration des Abscessinhaltes mittelst der Spritze (§ 249, allg. Thl.) aus und erzielte einen Erfolg. Doch gewährt die Trepanation freiere Einsicht und eine grössere Sicherheit der Entleerung; sie gestattet auch durch Inspection der Gehirnoberfläche (Fehlen der Pulsation § 12) und Palpation die Diagnose sicherer zu stellen. Die Trepanation ist deshalb vorzuziehen.

Lange Zeit nach der Verletzung können noch Ernährungsstörungen des Gehirns, welche von hyperostotischen Wucherungen des Schädels oder von deprimirten Schädelstücken ausgehen, den Anlass zur Trepanation geben. Besonders merkwürdig sind die Fälle von *Heilung der Epilepsie durch die Trepanation.* Man hat nach den vorliegenden Erfahrungen alle Berechtigung, wenn man bei einem Epileptiker als Folge einer früheren Schädelverletzung eine auf Druck empfindliche Stelle am Schädel constatirt, dieses Schädelstück durch Trepanation zu entfernen. Auch hier werden Erfolge und Misserfolge einander gegenüberstehen; aber die Epilepsie bedroht ebenfalls das Leben durch fortschreitende Paralyse und so wird auch hier der einzelne Erfolg unter mehreren Misserfolgen befriedigen können. Wenn Echeverria auf 783 Fälle von Epilepsie 63 Fälle von traumatischem Ursprung zählt, so erhellt hieraus die Bedeutung der Kopfverletzungen für die Epilepsie. Bergmann unterscheidet drei Gruppen von Fällen: 1) solche, welche von Wunden der weichen Schädeldecke ausgehen (nach Zeller's Erfahrungen führen diese Wunden häufiger zur Epilepsie, als die Verletzungen der Weichtheile anderer Gegenden); bei ihnen genügt natürlich die Ausschneidung der Narbe; 2) solche, welche von den Wucherungen der Schädelknochen, eventuell von Fracturen und deprimirten Schädelstücken ausgehen; bei ihnen erscheint die Trepanation am meisten indicirt; 3) solche, welche von den Verletzungen des Gehirns und besonders von der Rinde des Gehirns ausgehen. Die letztere Categorie ist dadurch sicher gestellt, dass es Westphal und Hitzig gelungen ist, durch Verletzungen des Gehirns Epilepsie am Versuchsthier zu erzeugen. Ob bei dieser Categorie die Trepanation von Nutzen sein wird, ist zweifelhaft. Nun zählt zwar Echeverria unter allen Trepanationen, welche bei Epileptischen unternommen wurden, 65% Erfolge und König unter 94 Operirten dieser Art 54 Erfolge (22 Todesfälle); aber Bergmann meint, dass wohl manche dieser Erfolge nur vorübergehend gewesen sein mögen. Immerhin ist die Trepanation zur Heilung einer Epilepsie, welche nach Schädelbruch oder Schädelquetschung eintrat, eine wohlberechtigte Operation.

Bei Geisteskrankheiten, welche den Kopfverletzungen folgen, wird man kaum an eine Behandlung durch Trepanation denken können, weil sie auf diffuser Erkrankung des Gehirns und besonders der Gehirnrinde beruhen. Dagegen kann man gekreuzte Lähmungen, welche nach Verletzungen des Schädeldachs zurückblieben, noch nach langer Zeit durch Trepanation heben oder bessern. Mir gelang es, eine fortschreitende gekreuzte Lähmung der oberen und unteren Extremität noch 7 Jahre nach der Verletzung dadurch zur Zurückbildung zu bringen, dass ich eine hyperostotische Stelle mit den darin enthaltenen Bleitheilen einer Revolverkugel aus dem Stirnbein herausmeisselte. Solche Spätoperationen wird man freilich nur so unternehmen dürfen, dass man den zu Operirenden über die Unsicherheit des Erfolgs aufklärt und nur mit seiner Zustimmung die Operation ausführt.

Aus allen hier aufgestellten Indicationen für die Trepanation (vgl. auch § 15) wird man erkennen, dass es ein wissenschaftlicher Irrthum sein würde, wenn wir auf den Standpunkt von Dieffenbach und Stromeyer zurückkehren wollten, welche die Trepanation vollkommen verwarfen. Die genannten Autoren beriefen sich auf die schlechten Erfolge ihrer Zeit; unsere Zeit hat aber bessere Erfolge aufzuweisen. Wir verdanken diese Erfolge den Fortschritten in der Sicherheit der Diagnose und ganz besonders der Methode der aseptischen Ausführung der Operation und der Nachbehandlung mit dem aseptischen Verband (§§ 35—39, allg. Thl.).

§ 17. Die nicht-traumatischen Entzündungen der Schädelknochen.

Wenn die traumatische Nekrose der Schädelknochen nur kurz erwähnt wurde, so geschah dieses deshalb, weil die Extraction der Splitter, welche nach Verletzungen nekrotisch werden, ohne die geringste Schwierigkeit stattfinden kann. Von der Bildung einer Sequesterlade ist bei der geringen Neigung des Schädelperiosts zur Knochenneubildung (vgl. § 10) nicht die Rede und deshalb ist auch die formelle Sequestrotomie (§ 286, allg. Thl.) in den meisten Fällen nicht nöthig. Dass die Nachbarschaft der Dura mater und des Gehirns zur grössten Vorsicht bei der Extraction der Splitter auffordert, bedarf nach den Schilderungen der vorhergehenden Paragraphen keiner besonderen Erwähnung.

Ausser den traumatischen Entzündungen der knöchernen Schädelhülle sind in erster Linie die *syphilitischen* zu erwähnen; denn die acute infectiöse Osteomyelitis (vgl. §§ 91 u. 92, allg. Thl.) und die scrofulös-tuberculöse chronische Form der Markentzündung, die Caries (vgl. § 214 allg. Thl.), kommen selten vor, vielleicht deshalb selten, weil die Summe von Marksubstanz in den Schädelknochen sehr gering, das Wachsthum der Schädelknochen nicht bedeutend ist. Neuerdings wurden freilich von Volkmann mehrere Fälle von echter Tuberculose der Schädelknochen am Stirnbein und den Seitenwandbeinen mitgetheilt, in welchen die miliaren Tuberkel in den Granulationen der Abscesse nachgewiesen wurden. Sie traten in Form von wenig gespannten Abscessen auf. Volkmann und Bergmann haben bei dieser Erkrankung erfolgreich Trepanationen ausgeführt, welche insofern indicirt erscheinen, als die Erkrankung bis zur Dura mater sich erstreckt und einfache Auslöffelung der kranken Gewebe keine sichere Heilung verspricht.

Wenn man von einer *Caries* der Schädelknochen spricht, so bedeutet das gewöhnlich nicht eine Entwickelung dieser Krankheit durch einen scrofulös-tuberculösen Process, sondern durch die Vereiterung der Syphilome, der Gummigeschwülste (§ 234, allg. Thl.) der Schädelknochen. Diese Syphilome kommen ziemlich häufig vor, und, wenn nicht durch eine frühzeitig eingeleitete antisyphilitische Behandlung eine Rückbildung derselben erzielt wird, so führt die eiterige Schmelzung des Knotens zu einer grösseren Oeffnung in der Galea, in deren Grund sich entweder die corticale Lamina ext. der Schädelknochen in unveränderter Form, oder auch ein heerdartiger granulirend-eitriger Zerfall der Knochensubstanz bis in das Gebiet der Lamina int. findet. Danach könnte man eine Art von syphilitischer Nekrose und syphilitischer Caries unterscheiden; jedoch sind diese beiden Formen weder ursächlich noch räumlich von einander getrennt, sie können sogar zeitlich an derselben Stelle auf einander folgen. So kommt es vor, dass man wochenlang die glatte Fläche der Lamina ext. in weisslicher Verfärbung im Grund der syphilitischen Geschwürs wahrnimmt, welches aus der Vereiterung des periostalen Syphiloms hervorgegangen ist; man glaubt nun, es müsse sich ein grosser Schädelsequester abstossen. Aber dann kann es geschehen, dass in der scheinbar abgestorbenen Platte des Knochens von der Diploë aus kleine Granulationsknöpfchen sich entwickeln, die Corticallamelle durchbohren und allmählig die Knochensubstanz derartig verdrängen, dass an die Stelle der nekrotischen Platte eine Fläche granulirenden Gewebes tritt. Bei Syphilis der Schädelknochen ist der letztere Verlauf in der Regel erst das Product einer antisyphilitischen Behandlung. Aehnliches beobachtet man aber auch an den Knochenflächen mit gesunder Substanz, welche man aus operativen Zwecken freilegte (vgl. Rhinoplastik § 56) oder welche durch eine Verletzung mit Abstreifung des Periosts frei gelegt wurden. Nach einiger Zeit, in welcher man ein vollkommen passives Verhalten der scheinbar

todten Knochensubstanz beobachtete, bemerkt man eine rosenrothe Verfärbung der Substanz, welche von den neugebildeten Gefässen der Diploe und ihrem Durchschimmern durch die Corticallamelle herrührt. Da man früher die Fähigkeit der Granulationen, die Knochensubstanz aufzulösen, nicht kannte (vgl. § 92 allg. Thl.) und doch den Knochen, ohne dass eine Abstossung nekrotischer Lamellen erfolgte, verschwinden sah, so stellte man sich vor, dass die Abstossung in kleinen, unerkennbaren Blättchen erfolge und nannte den Vorgang die *Exfoliatio insensibilis.*

In anderen Fällen von traumatischer oder syphilitischer Bloslegung der Schädelknochen kommt es nicht zu der Vascularisation der Corticallamelle, sondern zu einer Abstossung grösserer nekrotischer Platten. Wenn diese Platten auch die innere Lamelle in sich begreifen, so erkennt man nach der Abstossung oder Extraction des Sequesters die Pulsationen des Gehirns.

Die syphilitische Gewebswucherung nimmt nicht immer den Ausgang in Vereiterung, sondern zuweilen auch in Bildung einer sklerotischen Knochensubstanz. So entstehen die syphilitischen Osteome, welchen wir bei den Geschwülsten der Schädelknochen wieder begegnen werden.

Der einzige Theil der knöchernen Hülle des Schädels, welcher eine grössere Menge von Marksubstanz besitzt, nämlich der Proc. mastoides erkrankt auch häufiger an der granulirenden-eiterigen Entzündung des Markgewebes, an der Caries. Bei dem engen Zusammenhang dieser Erkrankung mit den Entzündungen der Paukenhöhle wird die sogen. Caries des Felsenbeins erst bei Gelegenheit der Entzündungen des Ohres ihre Erörterung finden (§ 123).

Ob man die *Rachitis* der Schädelknochen zu den Entzündungen zu rechnen hat, mag dahin gestellt bleiben. Jedenfalls verdient die Rachitis der Schädelknochen von chirurgischem Gesichtspunkt eine kurze Erwähnung. *Die Nähte bilden bei Rachitis,* weil an ihnen das Breitenwachsthum des Knochens stattfindet, *breite wulstartige Erhebungen,* welche mit dem tastenden Finger deutlich erkannt werden können. Die Unregelmässigkeit der Knochenneubildung giebt sich auch in dem Offenbleiben der Fontanellen kund; man hat deshalb den Hydrocephalus (§ 21) mit der Schädelrachitis in Zusammenhang gebracht. Die *rachitische Erweichung des Schädelperiosts* bedingt bei Quetschwunden Ansammlungen von Blut zwischen Periost und Schädel; dieselben entsprechen in ihren klinischen Erscheinungen ganz dem Kephalhämatom der Neugeborenen (§ 19). Die *Craniotabes* (der Schädelschwund) am Hinterkopf der rachitischen Kinder wurde schon § 46, allg. Thl. erwähnt.

§ 18. Die Geschwülste der Galea aponeurotica.

Die allgemeine Erörterung der Geschwülste der Haut (§§ 270—276, allg. Thl.) nahm schon auf die häufigsten Geschwulstformen der Galea gebührende Rücksicht. Der Zahl der Fälle nach stehen in erster Linie die *Atherome.* Ihr multiples Vorkommen, ihre Entstehung bei Erwachsenen charakterisiren das Atherom gegenüber der *Dermoidgeschwulst,* welche immer angeboren ist und immer nur an bestimmten Stellen vorkommt, und zwar, was den Schädel betrifft, nur 1) an dem äusseren Abschnitt des Supraorbitalbogens (vgl. Fig. 13), 2) in sehr viel selteneren Fällen an dem Zusammentreffen des vorderen Endes der Sagittalnaht mit der Sutura coronaria, also entsprechend der grossen Fontanelle, 3) hinter der Ohrmuschel, zuweilen auch vor derselben, wo dann schon die Geschwulst der Gesichtsgegend angehört (vgl. § 126). Das Vorkommen der Dermoide an den bestimmten Standorten, welche eben erwähnt wurden, erleichtert sehr die Diagnose. Doch muss man sich auch an die Möglichkeit von Ausnahmefällen erinnern. Kürzlich fand ich ein Dermoid an der Leiche, welches zwischen den beiden Laminae der Schuppe des Schläfenbeins eingeschlossen lag, also in der Diploë dieses Knochens. Bei den

Dermoiden welche der grossen Fontanelle entsprechen, ist der Inhalt zuweilen wasserhell, wie Giraldès und ich beobachteten. Wernher scheint diese serumgefüllten Dermoidcysten für abgeschnürte Meningo-enkephalocelen (§ 20) gehalten zu haben. Nach Beobachtungen von Giraldès, Prescott Hewett und mir liegt gerade bei diesen Dermoiden öfter eine Oeffnung im Schädeldach als Complication vor. Ueber das sonstige Vorkommen der Dermoide vgl. § 270 allg. Thl., ferner § 96 (Zunge), § 168, (Halsgegend).

Fig. 13.
Dermoid am Supraorbitalbogen.

Vor der Exstirpation einer Dermoidgeschwulst muss man sich immer durch eine sorgfältige Palpation über das Verhalten des Schädeldachs vergewissern. Es kommen Fälle vor, in welchen die Dermoide in einer Oeffnung der Knochen eingebettet liegen und durch die Exstirpation die Dura mater freigelegt wird. Glaubt man durch die Palpation eine Oeffnung im Schädel zu erkennen, so verzichtet man entweder auf die Exstirpation des Dermoids, welches ja doch nur eine sehr harmlose Geschwulst ist, oder man führt die Exstirpation unter gewissenhafter Beachtung der aseptischen Regeln (§§ 34—39, allg. Thl.) aus. Nach Freilegung der Dura kann die geringste Eiterung in der Wunde dem Kranken das Leben kosten. Dass man bei jeder Dermoidexstirpation auf arterielle Blutungen gefasst sein muss, ist nach der tiefen Lage dieser Geschwülste begreiflich. Im Gegensatz zu den Schwierigkeiten der Dermoidexstirpationen wurde § 271 allg. Thl. auf die grosse Leichtigkeit der Exstirpation der Atherome hingewiesen.

Während über die häufigen angeborenen Capillarangiome der Galea den Bemerkungen des § 270, allg. Thl. nichts hinzuzufügen ist, müssen unter den Gefässgeschwülsten der Galea die *Aneurysmen* (vgl. §§ 139 u. 140, sowie §§ 306 und 307, allg. Thl.) ihrer Bedeutung nach hervorgehoben werden. Sie kommen wesentlich in zwei Formen vor: 1) als circumscriptes sackförmiges Aneurysma; 2) als diffuse cylindrische Dilatation der Arterien der Galea, als Aneurysma cirsoides. Das A. sacciforme ist ausnahmlos die Folge der wandständigen Verletzung einer Arterie in dem Netz, welches die Galea durchzieht. Während die Stich- oder Hiebwunde sich schliesst, entwickelt sich in der jungen Narbe die pulsirende Geschwulst. Die Heilung erzielt man hier einfach durch die Exstirpation; die beiden Enden der betreffenden Arterie werden durch Umstechung geschlossen (vgl. § 2). An eine Behandlung durch Unterbindung oder Compression der zuführenden Arterie, etwa der A. temporalis oder der A. occipitalis, kann hier nicht gedacht werden, weil der Collateralkreislauf zwischen den einzelnen Arterien, aus welchen das Netz der Galea gespeist wird, zu entwickelt ist. Man muss sich übrigens hüten, gefässreiche pulsirende Sarkome der Schädelknochen oder Sarkome der Dura mater, welche die Schädelknochen durchwachsen haben (§ 19), nicht mit Aneurysmen zu verwechseln.

Das *A. cirsoides* (von *Κίρσος* = Varix § 141, allg. Thl., auch A. racemosum, Rankenangiom genannt) ist eine eigenthümliche Form der aneurysmatischen Erkrankung, welche fast ausschliesslich an den Arterien der Galea vorkommt. In der äusseren Erscheinung entspricht das A. cirsoides einer erheblichen Dilatation der Lichtung der Arterien in der Breite und einer erheblichen Zunahme in der Länge. Die letztere Veränderung prägt sich in einer bedeutenden *Schlängelung*

der Arterien aus, so dass dieselben wie ein Haufen von Würmern sich in unregelmässigem rundlichen Contour von dem gesunden Theil der Galea abheben. Heine meint, dass die oben erwähnten Capillarangiome später zum A. cirsoides sich ausbilden könnten. Die Ursache für andere Fälle des A. cirsoides ist wahrscheinlich in einer vasomotorischen Lähmung zu suchen. Unter der Annahme einer solchen Störung wird man begreifen, dass das starre paravasculäre Gewebe, welches die Arterie umgiebt, der Dilatation in Länge und Breite derselben keinen Widerstand leistet. Ich beobachtete in einem Fall von Granatsplitterverletzung im Nacken die Entwickelung eines A. cirsoides auf der Höhe des Scheitels, wobei eine Zerquetschung der vasomotorischen Nerven als Ursache angenommen werden konnte. Auch in anderen Fällen hat man die Entwickelung des A. cirsoides nach quetschenden Verletzungen beobachtet (Heine, v. Bruns). In manchen Fällen ist die Ursache des A. cirsoides nicht zu erkennen.

Fig 14.
Aneurysma cirsoides (nach dem Gypsabguss des Falls von Bünger und Roth)

Mit dem A. cirsoides darf man nicht die übrigens sehr seltenen varicösen Erweiterungen der Schädelvenen verwechseln, welche Stromeyer als *Kephalo-hämatocele* bezeichnet hat. Diese Ektasien bekommen ihre grösste Füllung durch die venöse Stauung bei tiefer Exspiration. Auch hat man blutgefüllte Cysten in der Galea beobachtet, welche mit den Venen und zuweilen auch mit dem Sinus longitudinalis in Verbindung stehen. Im letzteren Fall liegen diese *venösen Cysten* in einer Oeffnung des Schädeldachs, entsprechend der Pfeilnaht.

Dieffenbach hat gelehrt, dass man das A. cirsoides durch wiederholte Excision spindelförmiger Stücke heilen kann. Jede Wunde dieser Art muss schnell durch genaue Nähte vereinigt werden, um durch diese Nähte die bedeutende Blutung zu stillen. Nach Heilung der ersten Wunde wird ein zweites Stück excidirt u. s. w. Wollte man das ganze Aneurysma auf einmal excidiren, ohne die Naht anlegen zu können, so müsste man eine Verblutung befürchten. Schon bei der partiellen Exstirpation empfiehlt es sich, dass bis zur Vollendung der Nahtanlegung die Finger eines oder einiger Assistenten die Galea in der Nähe der Wundränder fest auf den Schädel aufpressen und so die Gefässe temporär schliessen, weil sonst der Blutverlust bedenklich werden kann. Wenn man früher die Heilung des A. cirsoides durch Continuitätsunterbindung der zuführenden Arterien, der A. A. temporales am Jochbogen, der A. A. auriculares hinter dem Ohr, der A. A. occipitales in der Nackengegend (zwischen M. cucullaris und M. splenius) zu erzielen versuchte, so trug man den Collateralverbindungen der Arterien nicht genügend Rechnung. Der Erfolg musste ausbleiben. Man hat sogar die Unterbindung einer Carotis comm., und als diese nicht zum Ziel führte, auch der anderen Carotis comm. ausgeführt. Der erste Fall, in welchem das Leben nach Unterbindung beider Carotiden in Deutschland erhalten wurde (Bünger, vgl. § 171), betraf ein A. cirsoides. Doch wird man bei den Anastomosen der A. A. vertebrales (aus den A. A. subclaviae) mit den Carotides cerebrales und bei der Speisung der Galea auch durch Aeste dieser Cerebralarterien (A. A. frontales und supraorbitales) nicht einmal von der Unterbindung beider Carotiden sicheren Erfolg sich versprechen dürfen. Sehr ausgedehnte Aneurysmata cirsoidea, bei denen Dieffenbach's Verfahren nicht mehr angewendet werden kann, sind wohl als unheilbar zu betrachten. Injectionen von Liquor ferri sesquichlorati sind wegen der aus-

gedehnten Gerinnungen, andere Verfahren, wie Umstechungen, Aetzmittel wegen der Gefahr der Nachblutung sehr bedenklich.

Lipome der Galea kommen nur in der Nackengegend und dann gewöhnlich in der Form einer fettreichen Hautfalte vor, welche vom Hinterhaupt zur Nackengegend herabhängt. *Fibrome* kommen in der Stirngegend als kleine, feste, aber schmerzhafte Geschwülste vor (vgl. § 271, Schluss, allg. Thl.); es scheint, als ob ihre Entwickelung von dem Druck des Hutrands an der Stirnhaut abhängig wäre. Auch können Atherome durch Verkalkung und Eindickung des Talginhalts so fest werden, dass sie wie Fibrome sich anfühlen.

Sarkome der Galea sind seltene Geschwülste; sie scheinen mehr an dem occipitalen, als an dem frontalen Theil der Galea vorzukommen. Nach der Exstirpation entwickeln sich Recidive in den Narben. Von Adenomen wurden einzelne Fälle und zwar in der Form von *Talgdrüsenadenom* beobachtet. Sie werden grösser als die Fibrome, hängen fester, als diese mit der äusseren Haut zusammen, gehören dem behaarten Theil der Galea an und bilden gegenüber der diffusen Wucherung der Sarkome mehr circumscripte Geschwülste. Das *Carcinom* der Galea tritt theils als *Ulcus rodens der Stirngegend* (vgl. §. 275, allg. Thl. und § 28), theils als *wucherndes Epithelialcarcinom in vereiterten Atheromsäcken* auf (§ 274, allg. Thl.).

§ 19. Die Geschwülste der Schädelknochen.

Während angeborene Geschwülste der Schädelknochen nicht vorkommen, so wird ziemlich häufig durch die Geburt der Grund zu einer eigenthümlichen Geschwulst der Schädelknochen gelegt, welche man als *Kephalo-hämatom* der Neugeborenen bezeichnet. Wenn der Kopf lange im Beckeneingang stehen bleibt oder sehr lange von einem starren Muttermund umschlossen wird, so werden die Venen am Kopf der Art comprimirt, dass sich am Neugeborenen allerlei Zeichen einer venösen Stase erkennen lassen, z. B. ödematöse Schwellungen der Galea, welche bald nach der Geburt verschwinden, das sogen. *Caput succedaneum.* Bei den höchsten Graden der venösen Stase kommen Zerreissungen der venösen Emissarien an den Seitenwandbeinen, sehr selten an dem Stirn- und Hinterhauptsbein vor; das Blut ergiesst sich zwischen das äussere Periost und die Schädelknochen. Man hat auch den Zusammenhang mit traumatischen Fissuren der Seitenwandbeine beobachtet. In einzelnen Fällen fand man an der Leiche gleichzeitig mit dem äusseren Kephalhämatom einen Bluterguss auch zwischen Schädel und Dura mater. Man hat auf ungefähr 200 Geburten einen Fall von Kephalo-hämatom festgestellt. Das abgehobene Periost beginnt, wenn nicht eine schnelle Resorption des Blutergusses stattfindet, am Rand junge Knochensubstanz zu bilden. Wenn man zu dieser Zeit, einige Wochen nach der Geburt, die Randparthie der Geschwulst betastet, so knittern die dünnen jungen Knochenplatten unter dem Fingerdruck wie starres Papier; man bezeichnet die Erscheinung als *Pergamentknittern.* Einige Zeit später werden die Platten fester, entwickeln sich über die Höhe der Schwellung, und so entsteht endlich ein cystischer, von Knochenwandungen eingeschlossener Raum, welcher als Inhalt die Reste des Blutextravasats einschliesst. Die Behandlung besteht einfach in einer Punction mit einem feinen Scalpell, welche am besten schon einige Wochen nach der Geburt, also vor vollendeter Ossification der oberen Wand ausgeführt wird. Man entleert hierbei eine chocoladenartige Flüssigkeit *ohne Gerinnsel;* es liegt hier der besondere Fall vor, dass der Bluterguss nicht gerinnt (vgl. § 136, allg. Thl.). Der Punction folgt ein leichter Compressionsverband mit Bindentouren (§ 23) oder mit Heftpflasterstreifen. Unter den Maassregeln der Asepsis ist dieses Verfahren sicher nicht bedenklich. Doch wurde aus

Besorgniss auch das Verfahren der Aspiration (§ 249, allg. Thl.) zur Entleerung des Blutes empfohlen (Bergmann). Sollten wiederholte Punctionen nicht zur Heilung führen, so müsste mit allen Cautelen des aseptischen Verfahrens die breite Incision ausgeführt werden und dann die Nachbehandlung durch den aseptischen Verband folgen.

Auch nach der Geburt kann ein Kephalo-hämatom erworben werden, jedoch nur bei rachitischer Veränderung des Periosts in den ersten Kinderjahren. Bei Rachitis wird das Periost des Schädels so weich und blutreich, dass quetschende Verletzungen des Schädels zu subperiostealen Blutergüssen mit den eben geschilderten Folgen führen können (§ 17, Schluss).

Eine sehr merkwürdige Geschwulst der Schädelknochen ist die *Pneumato-cele cranii*, von welcher freilich nur etwa 12 Beobachtungen existiren. So hat man die Ansammlung von Luft zwischen dem Periost und den Knochen bezeichnet. Die nothwendige Voraussetzung für diese Ansammlung ist die Verdünnung (Atrophie) der Knochenbälkchen unter dem Periost, an einer Stelle, von welcher aus die respiratorische Bewegung der Luft dieselbe zwischen Periost und Knochen einpressen kann. Die luftgefüllten Höhlen, um welche es sich hierbei handelt, sind die Paukenhöhle und die Stirnhöhle. In beiden Höhlen setzt die Exspiration die Luft unter solchen Druck, dass das Einpressen derselben zwischen Periost und Knochen möglich wird. Die exspiratorische Bewegung des Niesens ist als Ausgangspunkt der Erkrankung in einzelnen Fällen bezeichnet worden. In den Nahtlinien findet die fortschreitende Ansammlung von Luft keinen genügenden Widerstand; von der Schuppe des Schläfenbeins oder von dem Stirnbein dringt die Luft unter das Periost der Seitenwandbeine und endlich unter das Periost des Hinterhauptsbeins vor. So entsteht eine ballon-ähnliche Aufblähung des ganzen Schädels, jedoch ohne Entzündung, weil offenbar die Luft vor ihrem Eintritt unter das Periost in den schleimhäutigen Höhlen von ihren staubartigen Beimischungen durch Filtration befreit wird. Nur scheinen an der entblössten Knochenfläche des Schädels sich flache Knochenwucherungen zu bilden. Fast alle Fälle beziehen sich auf den Ausgang von dem Proc. mastoides aus; in einigen gelang es, durch Druck die angesammelte Luft in die Trommelhöhle und von hier durch die Tuba Eustachii herauszupressen. Doch sind die Compressionsverbände (§ 23) in der Regel erfolglos geblieben; auch dann, wenn die Entleerung der Luft durch einen eingestochenen Troicart vorausging. Eröffnung durch Incision ist nicht ohne Gefahr; wenigstens wird in einem Fall der tödtliche Ausgang durch Eiterung berichtet. Dagegen erzielte Wernher einen vollständigen Erfolg durch viermal wiederholte Injection von Jodtinctur, und wäre deshalb dieses Verfahren weiter zu prüfen.

Ueber die *Fibrome der Schädelbasis*, welche in der *Rachenhöhle* zum Vorschein kommen, vgl. §§ 116 und 117.

Die *Osteome* der knöchernen Schädelwand sind in der Regel flach und von geringer Ausdehnung; sie stellen mehr Hyperostosen, als Exostosen dar (§ 288, allg. Thl.). Meist ist Syphilis die Ursache der Osteome und deshalb die antisyphilitische Behandlung angezeigt, bevor man daran denkt, das Osteom durch Meissel und Hammer oder durch förmliche Trepanation zu beseitigen. Auch nach Schädelverletzungen hat man die Bildung von Osteomen beobachtet. *Chondrome* der Schädelknochen sind sehr selten.

Sarkome entwickeln sich zuweilen in der Substanz der knöchernen Schädelwand und zwar besonders ausgehend von dem Knochenmark der Diploë (myelogene Sarkome § 288, allg. Thl.). Sie wachsen bald mehr nach aussen, bald mehr nach innen, gegen die Dura mater hin. Bei dem Einwachsen der Geschwulst in die Dura mater kann dieselbe den Eindruck machen, als ob sie von der Dura mater ausginge; zu diesen Geschwülsten gehören wohl auch manche von denen, welche

man früher als *Fungus durae matris* bezeichnete. Unter diesem Sammelnamen hat man Sarkome und auch wohl Carcinome zusammen begriffen, welche in engeren räumlichen Beziehungen zur Dura mater stehen, ohne dass sie deshalb gerade von ihr immer ausgehen. In manchen Fällen geht jedoch wirklich die Sarkombildung von der Dura mater aus. In den Sarkomen, welche von der Innenfläche der Dura mater gegen das Gehirn sich entwickeln, hat Virchow die Kalkconcremente aufgefunden, welche das *Psammom* charakterisiren (vgl. § 20). Die Prognose ist in allen diesen Fällen sehr schlecht zu stellen. Die Exstirpation ist wohl ausführbar und zwar mit Hülfe von Meissel und Hammer oder durch Ansetzen vieler Trepankronen; auch wird der Operirte nicht immer an den unmittelbaren Folgen der Operation sterben, aber auch im günstigsten Fall der Wundheilung wird das Recidiv kaum ausbleiben.

§ 20. Die Geschwülste des Gehirns. Die Enkephalocele.

Für die chirurgische Praxis sind nur diejenigen Geschwülste des Gehirns von Bedeutung, welche an der Oberfläche des Schädels hervortreten und deshalb Gegenstand der chirurgischen Beobachtung, eventuell auch der Behandlung werden. Geschwülste, welche in der Tiefe der Gehirnsubstanz sich entwickeln, wie z. B. Cysticerken, Gliome, Syphilome u. s. w., auch die kleinen unschuldigen Geschwülste der Dura mater und der Plexus chorioidei, welche Kalksalze in Form rundlicher Sandkörner enthalten und deshalb von Virchow als *Psammome* bezeichnet wurden, werden nicht in der Praxis [1]), sondern erst am Sectionstisch beobachtet und bleiben deshalb hier unberücksichtigt. So concentrirt sich das praktisch-chirurgische Interesse wesentlich auf diejenige Form der Gehirngeschwulst, welche, ähnlich wie die Hernien durch die Bauchwand, bruchartig durch die Schädelwand durchtreten und als *Enkephalocele* bezeichnet werden.

Die Enkephalocele muss als *angeborene* und als *erworbene* unterschieden werden. Im letzteren Fall ist sie fast stets im engsten Zusammenhang mit den complicirten Brüchen des Schädeldachs, und zwar mit denen, bei welchen grössere Splitter unmittelbar oder auch im späteren Verlauf als Sequester entfernt wurden; nur selten ist die syphilitische Caries und Nekrose die Ursache der erworbenen Enkephalocele. Wenn sich die Defectstellen mit Granulationen überziehen, so hebt die pulsirende Bewegung des Gehirns, zuweilen wohl auch die entzündliche Schwellung derselben (vgl. § 12) die dünne Granulationsdecke empor und es wächst im Verlauf einiger Wochen eine pilzartige Masse, welche halb aus Gehirn, halb aus Granulationsgewebe besteht und immer durch deutliche Pulsation sich auszeichnet, aus der Defectstelle der Schädelwand hervor. Wenn man nicht schon früh durch Compressionsverbände dem ersten Anfang dieser *Hernia cerebri traumatica* entgegen wirkt, so wird der Zustand ziemlich bedenklich. Bergmann bezeichnet den Zustand als *Prolapsus cerebri*, indem er mit Recht darauf hinweist, dass die Hautdecke fehlt und deshalb der Zustand mit einer Hernie nicht verglichen werden kann. Der Vorfall kann sich bis in die Region der Ventrikel erstrecken, so dass nach Abfall der gangränescirenden Gehirntheile die Ventrikelflüssigkeit nach aussen abfliesst. Spontane Schrumpfung und Zurückbildung des Prolapsus wird gelegentlich beobachtet (Maas); sogar kann eine Ueberhäutung des Prolapsus ohne Zurückbildung stattfinden, so dass nun eine wirkliche Hernia cerebri entsteht (Bergmann). Doch ist der häufigere Ausgang der Tod durch Enke-

1) Vor Kurzem exstirpirte ich eine, von der Innenwand der Orbita gegen den Bulbus hin entwickelte Geschwulst, welche sich als *Psammom* erwies; doch ist dieses Vorkommen so selten, dass es nicht einmal von Virchow erwähnt wird.

phalitis, beziehungsweise durch Gehirnabscesse, welche sich hinter dem Vorfall entwickeln, und durch Meningitis. Adams pflanzte auf die vorgefallene Gehirnparthie einen gestielten Hautlappen mit gutem Erfolg. Eine operative Entfernung der vorgefallenen Gehirnmasse ist gewiss nicht ohne Gefahr, kann jedoch zulässig sein, wenn alle übrigen Mittel erfolglos bleiben. Dem Gebrauch des Aetzmittels oder der Ligatur wird dann gewiss die Abtragung des Vorfalls mit dem Messer unter allen Vorsichtsmaassregeln der Asepsis (§§ 35—39, allg. Thl.) vorzuziehen sein.

Die *angeborene Enkephalocele* ist eine Geschwulstbildung, welche *dem System der Gehirnventrikel* angehört. Bekanntlich ist die erste Anlage des Gehirns eine Blase, an deren Aussenwand die Gehirnsubstanz sich ablagert, um bei normaler Entwickelung die ehemalige Blase endlich auf die kleinen Höhlen der Ventrikel zurückzuführen. Bei abnormer Entwickelung bleiben aber grössere Abschnitte der Gehirnblase bestehen und dann schliesst sich die knöcherne Wand des Schädels nur unvollkommen um das Gehirn herum. So geschieht es, dass Abschnitte der mangelhaft zurückgebildeten Gehirnblase in Oeffnungen des Schädels liegen und eine Hernia cerebri bilden. Wenn man nun eine *Enkephalocele* und eine *Meningocele* unterschieden hat, so ist die letztere Bezeichnung nur dahin zu verstehen, dass die Hirnsubstanz über der mit Ventrikelflüssigkeit gefüllten Geschwulst fehlen kann — sei es, dass sie sich überhaupt nicht über der Gehirnblase bildete, sei es, dass sie später atrophirte. Dass etwa die weichen Gehirnhäute für sich eine Meningocele bilden sollten, worauf der Name hindeutet, ist mindestens selten, wenn es überhaupt geschieht. In praktischer Beziehung ist die Unterscheidung der Enkephalocele, der Meningocele und der Meningo-enkephalocele ohne grosse Bedeutung. Es liegt in dem Gang der Entwickelung des Gehirns begründet, dass die Enkephalocelen nur an bestimmten Stellen des Schädels und zwar entsprechend denjenigen Parthieen des Ventrikelsystems sich bilden können, welche auch bei normaler Entwickelung Fortsätze der Ventrikelhöhle darstellen. Es handelt sich dabei wesentlich um drei Punkte des Schädels: 1) die Enkephalocele der unteren mittleren Stirngegend (der Glabella) entsprechend den Vorderhörnern der beiden Seitenventrikel (wobei jedoch die Enkephalocele keineswegs seitlich von der Mittellinie liegen muss, sondern auch genau in der Mittellinie zwischen den beiden Supraorbitalbogen liegen kann vgl. Fig. 15); 2) die Enkephalocele hinter den Proc. mastoidei entsprechend den Seitenhörnern der beiden Seitenventrikel; 3) die Enkephalocele der Hinterhaupts- und Nackengend, dem vierten Ventrikel entsprechend und deshalb immer genau median gelegen. In ganz seltenen Fällen hat man eine Enkephalocele, ausgehend vom 3. Ventrikel, in der Rachenhöhle gefunden und ihr die Bezeichnung E. spheno-pharyngea gegeben; dieselbe tritt in einer Knochenspalte zwischen Siebbein und Keilbein nach unten. *Mit der Bildung der Fontanellen hat die Enkephalocele congen. nichts zu schaffen;* es wäre ein Irrthum, wenn man die Enkephalocele congen. an der grossen oder kleinen Fontanelle suchen wollte.

Fig. 15.
Enkephalocele der Glabella.

Unter den drei genannten Arten ist die *E. occipitalis* (auch als *Parenkephalocele* bezeichnet, weil das Kleinhirn mit vorgefallen sein kann) am häufigsten, die *E. frontalis* etwas seltener; die Enkephalocele hinter dem Proc. mastoides

ist schon so selten, dass man in praxi auf diese Form kaum Bezug zu nehmen braucht. Die grössten Enkephalocelen gehören der Hinterhaupts- und Nackengegend an und nehmen zuweilen den ganzen Raum der Schuppe des Hinterhauptsbeins ein, so dass dieser Knochentheil gänzlich fehlt. In anderen Fällen, bei kleineren Hernien, ist nur eine Spalte in der Schuppe des Hinterhauptsbeins vorhanden, welche eine Art Bruchpforte für die Hernie bildet. Bei den kleineren Enkephalocelen der Stirngegend, welche zuweilen nur die Grösse einer Haselnuss zeigen, kann der Knochenspalt im Stirnbein so eng sein, dass man erst bei der anatomischen Untersuchung, nicht bei der klinischen, ihn auffindet. In solchen Fällen fehlt dann auch die Erscheinung der Gehirnpulsation gänzlich, welche die Fälle von grosser Enkephalocele mit breiter Verbindung zwischen dem Ventrikel und der äusseren Geschwulst auszeichnet. Aehnlich wie mit der Gehirnpulsation verhält es sich mit der Reponibilität dieser Hernien. In dem einen Fall kann man einen Theil des Inhalts der äusseren Geschwulst in die Schädelhöhle zurückdrängen; doch soll ein solcher Versuch immer sehr vorsichtig geschehen, weil eine Ueberfüllung der centralen Ventrikelhöhle Krämpfe verursachen kann. In anderen Fällen, wie bei kleiner frontaler Enkephalocele, ist ein Zurückdrängen ihres Inhaltes in die Schädelhöhle nur in geringstem Maasse oder gar nicht möglich. Hierdurch wird zwar im ganzen die Diagnose der Enkephalocele sehr unsicher; aber es genügt die Lage der Enkephalocelen zu kennen, um mit Hülfe der Anamnese, da ausser den Dermoiden mit ganz anderen Standorten (§ 18) keine angeborenen Geschwülste ähnlicher Art vorkommen, die Diagnose zu stellen.

Bei nicht-wachsender Enkephalocele congen. ist jeder operative Versuch zu unterlassen. Die Harmlosigkeit dieser Art der Enkephalocele steht ausser allem Verhältniss mit der Grösse der Gefahr irgend eines operativen Versuchs. Es sind schon genug Unglücksfälle vorgekommen, in welchen der Kranke die mangelhaften Kenntnisse des Arztes — der in der Meinung, ein Atherom vor sich zu haben, die Exstirpation versuchte — mit dem Leben bezahlen musste. *Dagegen zwingen anwachsende Enkephalocelen, bei welchen endlich eine Perforation der dünnen Hautdecke mit tödtlichem Ausgang droht, zu dem Versuch einer operativen Behandlung.* Dieselbe soll jedoch nicht in einem Abbinden des Geschwulststiels durch eine Ligatur (§ 245, allg. Thl.) bestehen, so sehr auch in einzelnen Fällen der dünne Stiel der Enkephalocele zu der Ligatur aufzufordern scheint. Die Erfolge der Ligatur sind hier fast immer schlecht, weil bei dem Absterben der Gewebe die Entzündung des Ependyms nicht vermieden werden kann und diese Entzündung gewöhnlich schnell tödtlich endet. Doch erzielte Annandale einen Erfolg, indem er oberhalb der Ligatur die Geschwulst mit dem Messer abtrug. Dagegen kann eine *Punction mit nachfolgender Injection von Lugol'scher Lösung* (Kalii jodati grmm. 1, Jodi puri grmm. 0,5, Aqu. destill. grmm. 30) *versucht werden.* Das beste Verfahren ist folgendes: man saugt mit aseptisch vorbereiteter Pravaz'scher Spritze (§ 31, Fig. 9, allg. Thl.) drei Gramm vom Inhalt der Enkephalocele aus und injicirt die gleiche Menge der Lugol'schen Lösung. Der Einstich der Nadel soll nicht auf der Höhe der Geschwulst, sondern von der Seite her durch unverdünnte Haut geschehen, damit die Stichöffnung sich wieder schliesst, welche übrigens mit Protectiv und Heftpflasterstreifen bedeckt werden muss. Nach 8 Tagen wird das Verfahren wiederholt. Man kann sehr zufrieden sein, wenn man durch 3 oder 5 Punctionen endlich das gänzliche Schrumpfen der Enkephalocele erreicht (vgl. Behandlung der Spina bifida § 222). Sollte aber dieses Punctionsverfahren nicht zum Ziel führen, so ist man berechtigt, unter allen Vorsichtsmaassregeln der Asepsis *die Enkephalocele durch einen spindelförmigen Schnitt an ihrer Basis zu exstirpiren und die Wundränder durch genaue Naht zu vereinigen.* Sollte die Vereinigung

misslingen, so fliesst aus der klaffenden Wunde die Ventrikelflüssigkeit dauernd ab und die Operirten sterben an den Folgen der Operation.

§ 21. Der Hydrocephalus und seine chirurgische Behandlung.

Von dem Wasserkopf, dem Hydrocephalus, ist es unsicher, ob man ihn mehr zu den Geschwulst-bildenden oder zu den entzündlichen Processen rechnen soll. Ohne Zweifel kommen Fälle von Hydrocephalus vor, welche ziemlich rein entzündlichen Ursprungs sind, also von einer *Ependymitis* abhängen, z. B. von einer E. tuberculosa. Dass bei diesen Fällen eine operativ-mechanische Behandlung nichts leisten kann, ist selbstverständlich; leider leistet auch die medicamentöse Behandlung, wie sie in den Lehrbüchern der internen Pathologie verglichen werden kann, in diesen Fällen nicht viel. Nun giebt es aber andere Fälle von nichtentzündlicher Entstehung, oder auch Fälle, in welchen die bedingende Entzündung erlischt und die Exsudation bestehen bleibt. Bei diesen Fällen kann die mechanische und operative Behandlung einiges leisten.

Die Unterscheidung eines H. internus und externus ist für diese Behandlung ziemlich gleichgültig. Man hat früher die Frage, ob ein H. externus, d. h. eine Ansammlung von seröser Flüssigkeit in den Gehirnhäuten, vorkomme, sehr eingehend erörtert. Wenn nun auch solche Fälle vorzukommen scheinen, so ist doch in der sehr grossen Mehrzahl der Fälle der Hydrocephalus ein H. internus, d. h. die Flüssigkeit liegt in den Höhlen der Ventrikel und wird von dem Gehirn eingeschlossen. Sehr oft ist schon bei der Geburt ein mässiger Grad von Hydrocephalus vorhanden, welcher sich dann nach der Geburt weiter entwickelt. In einer kleineren Zahl von Fällen beginnt die Entwickelung des Hydrocephalus erst nach der Geburt. In allen Fällen weichen die Nähte auseinander, die Schädelknochen werden sehr dünn, die Fontanellen vergrössern sich. Innerhalb der Membran, welche die Lücke der Schädelknochen in den Fontanellen ausfüllt, können bei längerem Bestand des Hydrocephalus kleine isolirte Knochenkerne (Anlage von Schaltknochen) zur Entwickelung kommen. Die Rachitis (vgl. § 17) kann die Entwickelung des Hydrocephalus dadurch begünstigen, dass die pathologisch-weiche Nahtsubstanz dem Andrängen des Gehirns wenig Widerstand leistet; doch ist es nicht wahrscheinlich, dass die Rachitis an sich den Anlass zur Entstehung des Hydrocephalus giebt. Die Combination von schwerer Rachitis mit Hydrocephalus ist sehr häufig.

Comprimirende Verbände (§ 23) leisten wenig, können aber immer versucht werden, weil sie wenigstens keinen Schaden bringen. Ein Mittelding zwischen der mechanischen und der medicamentösen Behandlung sind die von Madelung empfohlenen Bepinselungen der Hautdecken von Jodoform-Collodium; die Gerinnung des Collodium bewirkt eine Schrumpfung der Haut und hierdurch einen geringen Druck auf die auseinander weichenden Schädelknochen. Mit der inneren Darreichung von Jodkali, Calomel, von Kalkpräparaten (gegen die Rachitis) u. s. w. versucht man die geringen Erfolge der comprimirenden Behandlung zu vermehren. Leider bleiben oft alle diese Mittel ganz erfolglos.

Von einer operativen Behandlung des Hydrocephalus kann nur in den schwersten Fällen von fortschreitender Anschwellung die Rede sein. Besonders scheint dann der Versuch einer solchen Behandlung geboten zu sein, wenn man bei schneller Zunahme der Flüssigkeit einen baldigen tödtlichen Ausgang oder doch wenigstens ein Erlöschen der psychischen Functionen vorauszusehen ist. Eine absolut tödtliche Prognose kann man auch bei den schwersten Formen des Hydrocephalus nicht stellen; die seltsamen Präparate von hydrocephalen Schädeln Erwachsener in den pathologisch-anatomischen Sammlungen beweisen, dass das Leben auch bei ausgedehntem Hydrocephalus lange bestehen kann, doch selbst-

verständlich in den schwersten Fällen dieser Art nur unter den schwersten psychischen Störungen, unter Blödsinn in schlimmster Form. Es ist also nicht allein die vitale, sonder nauch die psychopathische Indication, welche uns zu dem Versuch der operativen Behandlung des Hydrocephalus drängt.

Dieser Versuch besteht in einer *Punction* mit dem Trocart. Die auseinander gewichenen Nähte des Schädels gewähren für eine solche Punction genügenden Raum; nur muss natürlich die Pfeilnaht wegen des Sinus longitudinalis vermieden werden. Besser aber noch, als die Punction in der Linie der Nähte ist die von Langenbeck empfohlene *Punction durch das Orbitaldach.* Man hebt das obere Augenlid in die Höhe, schiebt die Spitze des Trocarts in die Retrotarsalfalte der Conjunctiva ein und durchsticht nun mit einem kräftigen Stich das Orbitaldach nach oben. Die Knochensubstanz ist in der Regel so dünn, dass sie keinen Widerstand leistet. Die Vortheile des Verfahrens bestehen darin, dass man einen der tiefsten Punkte des Ventrikelsystems, nämlich das vordere Ende des Seitenventrikels mit dem Trocart erreicht, und deshalb die Flüssigkeit leichter abfliesst, ferner dass das Augenlid sich wie eine Klappe vor die Stichöffnung legt und dieselbe sofort zuschliesst. Ueberhaupt kann man nur geringe Mengen der Flüssigkeit entleeren, weil die unelastischen Schädelwandungen zu wenig zusammen rücken, um den Raum der abfliessenden Flüssigkeit einzunehmen. Das Eindringen von Luft muss aber vermieden werden (§ 250, allg. Thl.), wie überhaupt alle aseptischen Maassregeln sehr genau beachtet werden müssen. Man muss deshalb die Punction mehrfach wiederholen, wenn nicht unter Krämpfen inzwischen der Tod eintritt. Die Erfolge dieses Verfahrens sind überhaupt wenig befriedigend gewesen; doch erzielte v. Gräfe in einem Fall nach 11maliger Punction dauernde Heilung. Ob man wagen dürfte, die Punction mit medicamentöser Injection etwa von Lugol'scher Lösung (vgl. § 20) zu verbinden, steht noch dahin; noch zweifelhafter sind die Erfolge einer solchen Behandlung.

§ 22. Die Verletzungen, Entzündungen und Geschwulstbildung des Sinus frontalis.

Der Sinus frontalis bildet eine Nebenhöhle zu der grossen Schädelhöhle, von der er jedoch durch die innere Knochenwand abgeschlossen ist, und zugleich eine Nebenhöhle zu der Nasenhöhle, mit welcher er durch einen Schleimhaut-überzogenen Knochencanal in Zusammenhang steht und von welcher aus er mit Luft gefüllt wird. Im frühesten Kindesalter fehlt noch der Sinus frontalis gänzlich und ist noch im 7. Jahr nur erbsengross (Steiner). Bei Brüchen der Knochenwand des Sinus frontalis ist der Luftinhalt von besonderer Bedeutung; die Luft kann sich zwischen der periostalen Bekleidung der Knochenwand des Sinus und den Schädelknochen infiltriren und so kann, wie schon § 19 erwähnt wurde, die *Pneumatocele cranii* entstehen. In anderen und zwar in zahlreicheren Fällen infiltrirt sich aber die Luft nicht zwischen Periost und Knochen, sondern in das Bindegewebe zwischen Periost und Galea und entsteht ein *Emphysem unter der Stirnhaut.* Auch diesem Emphysem pflegt nicht, ebensowenig wie bei Pneumatocele (§ 19), eine Entzündung zu folgen, weil die Luft auf ihrem Weg zu dem Bindegewebe von staubartigen Beimischungen schon in der Nasenhöhle befreit wird. Bei Brüchen der Knochenwand des Sinus mit Verletzung der äusseren Haut giebt es kein Emphysem, weil die Luft durch die Hautöffnung entweicht; dafür aber tritt die Gefahr der Eiterung in dem Sinus frontalis ein.

Diese Gefahr ist dadurch besonders gross, dass die Eiterung nur durch die dünne innere Platte des Stirnbeins vorzudringen braucht, um sich auf die Gehirnhäute fortzupflanzen. Deshalb sind complicirte Brüche des Stirnbeins, welche

den Sinus frontalis öffnen, kaum weniger gefährlich, als die sonstigen complicirten Brüche der knöchernen Schädelwand, und erfordern dieselbe Behandlung. Besonders kann es nothwendig sein, durch Entfernung von Splittern der äusseren Platte des Stirnbeins einen freien Abfluss für die Wundsecrete zu sichern. Nur wird man die Entfernung grösserer Stücke aus der vorderen Wand des Sinus frontalis deshalb vermeiden müssen, weil sonst bei der Vernarbung der Schleimhautüberzug zur äusseren Haut herumgesäumt und so eine dauernde freie Oeffnung der Stirnhöhle, eine *lippenförmige Fistel* derselben geschaffen wird. Dieser Zustand ist sehr entstellend, weil man in die Krater-artige Oeffnung der Stirnhöhle hinein sieht; er ist aber auch sehr lästig, weil das schleimige Secret der Stirnhöhle aus der Oeffnung sich entleert. Man muss solche Fisteln nach den Regeln der chirurgischen Plastik schliessen; doch genügt hierfür die Zusammenfügung zweier seitlicher, doppeltgestielter Lappen, nach dem Schema der Fig. 100 (§ 266, allg. Thl.), weil das Secret der Heilung der Nahtlinien weniger hinderlich ist, als bei lippenförmigen Fisteln des Darmcanals, der Urethra, und bei Blasenscheidenfisteln. Man löst die Lappen *mit dem Periost* ab, damit eventuell durch eine Knochenneubildung eine neue Lamina ext. des Stirnbeins geschaffen wird (v. Langenbeck).

Bei hochgradiger Eiterung und Sequesterbildung entsteht nach der Verletzung eine *eiternde*, von Granulationen umsäumte, *Fistel*, deren Verschluss besonders dadurch erschwert wird, dass die entzündliche Anschwellung der Schleimhaut den Gang zwischen der Stirnhöhle und der Nasenhöhle zuschliesst und ein Abfliessen des schleimig-eiterigen Secrets in die Nasenhöhle nicht gestattet. Derselbe Zustand, wie er sich durch Verletzungen mit Eiterung bildet, geht auch aus einer Fortpflanzung der Entzündungen der Nasenschleimhaut auf die Schleimhaut der Stirnhöhle hervor; schon die katarrhalische Entzündung der Nasenschleimhaut, der gewöhnliche Schnupfen, kann in einzelnen Fällen diesen bedenklichen Ausgang nehmen. Unter heftigen Schmerzen der vordern Stirngegend und unter fieberhaften Erscheinungen werden die entzündlichen Secrete in dem Sinus frontalis zurückgehalten und es bläht sich unter ödematöser Anschwellung der äusseren Stirnhaut und endlich unter Röthung derselben der Sinus frontalis auf. Schliesslich kann eine eiterige Schmelzung der Knochenwandung zu einer spontanen Perforation nach aussen durch die Stirnhaut führen. In vielen Fällen ist man schon früher genöthigt, durch *Trepanation des Sinus frontalis*, d. h. durch Aufmeisselung der äusseren Platte des Stirnbeins, welches man vorher unter Bildung eines periosteocutanen Lappens entblösst hat, dem entzündlichen Secret einen kunstvollen Abfluss zu verschaffen; man führt diese Operation aus, theils um die Kranken schnell von ihren heftigen Schmerzen und dem begleitenden Fieber zu befreien, theils um der Gefahr einer Perforation der Eiterung gegen die Schädelhöhle vorzubeugen.

Um nun später die eiternde Fistel, sei sie durch eine zufällige Verletzung oder durch spontane Perforation einer von der Nasenhöhle fortgepflanzten Eiterung oder endlich durch kunstvolle Trepanation entstanden, wieder zur Heilung zu bringen, muss man die Verbindung zwischen Nasenhöhle und Stirnhöhle wieder herstellen. Zuweilen gelingt dieses einfach dadurch, dass bei antiseptischer Behandlung der granulirenden Wandungen des Sinus allmälig eine Abschwellung der Schleimhaut eintritt und so die normale Communication wieder gangbar wird. Man merkt dieses dadurch, dass bei dem sogenannten Schnauben — d. h. durch eine kraftvolle Exspiration bei geschlossenen Nasenlöchern, indem man die Nasenflügel mit den Fingern gegen die Nasenscheidewand drängt — Luftblasen durch die Flüssigkeit im Sinus frontalis dringen. In anderen Fällen muss man kunstvoll eine neue Oeffnung dadurch schaffen, dass man einen starken Trocart oder ein kräftiges Elevatorium von dem vordersten Theil des Sinus frontalis durch die Siebbeinzellen in den Nasengang einstösst und diesen Stichcanal drainirt (Soel-

berg-Wells). An dem unteren Ende des Drains — zu welchem man am besten ein silbernes Röhrchen benutzt, weil die elastischen Drains von den Wandungen des Stichcanals zusammengepresst werden — fädelt man einen Faden an, welcher zum Nasenloch herausgeführt wird; an diesem Faden zieht man nach erfolgtem Schluss der äusseren eiternden Fistel das Drainrohr endlich heraus.

Ausser der Anfüllung des Sinus frontalis durch Eiter kommt auch eine seröse Exsudation (*Hydrops des Sinus frontalis*) und die Bildung grosser Schleimcysten (Steiner) im Sinus frontalis vor. Auch bei diesen Zuständen kann die operative Eröffnung des Sinus durch Aufmeisseln der vorderen Wand geboten sein. Bei bedeutender Ausdehnung der Stirnhöhle kann die Schwellung bewirken, dass das Orbitaldach nach unten gedrängt und der Bulbus nach vorn gehoben wird (Exophthalmus).

Unter den Geschwulstbildungen in der Wand des Sinus frontalis sind die *Osteome* besonders hervorzuheben. Im Gegensatz zu den sonstigen, meist kleinen und auf Syphilis beruhenden hyperostotischen Osteomen der übrigen knöchernen Schädelwand (§ 19) wachsen von den Knochenwänden des Sinus frontalis aus grosse, halbkugelige Osteome, welche wirkliche Geschwülste bilden. In einem Theil dieser Fälle wächst das Osteom mehr gegen die Orbitalhöhlen und gegen das Siebbein und die Nasenhöhle hin; in anderen Fällen entwickelt sich das Wachsthum des Osteoms durch die Lamina int. des Stirnbeins gegen den Vorderlappen des Grosshirns hin und erzeugt endlich hier durch Druck auf die Corticalis des Gehirns die entsprechenden Functionsstörungen. Wenn man in solchen Fällen noch versucht, das Osteom durch eine Operation zu entfernen, so stösst man auf die doppelte Schwierigkeit, dass entweder die Substanz des Osteoms und seiner Verbindung mit dem übrigen Schädel zu hart ist, um mit irgend einem Instrument (§ 280, allg. Thl.), auch nicht mit Meissel und Hammer, getrennt zu werden, oder dass man eine grosse Oeffnung in der knöchernen Schädelhöhle machen und das Gehirn weithin freilegen muss. In beiden Fällen führte oft die Operation durch Meningitis und Enkephalitis zum Tod; ob unter Hülfe des aseptischen Systems die Ergebnisse dieser Operationen sich bessern werden, ist vorläufig noch nicht erwiesen, aber doch recht wahrscheinlich. Auch darin kann eine Schwierigkeit liegen, dass die Osteome zu gross sind, um aus der Oeffnung der äusseren Wand des Sinus herausgezogen zu werden. Richet empfiehlt in solchen Fällen die Zerkleinerung des Osteoms durch einen Lithotripter (Cap. XXII). Den schweren Fällen der Operation des Stirnhöhlenosteoms stehen aber auch sehr leichte gegenüber. Man hat nach Trepanation der vorderen Wand des Sinus frontalis (s. oben) Osteome in der Stirnhöhle gefunden, welche nur mit dünnen, knöchernen oder sogar nur schleimhäutigen Stielen (Osteome parostealer Bildung, § 288, allg. Thl.) mit der Lamina int. zusammenhängen und dann mit einem Meisselschlag oder auch durch einfache Abdrehung des Stiels frei gemacht und herausgezogen werden konnten. Man will sogar Osteome gefunden haben, welche ganz frei, ohne alle Verbindung mit der Wand, im Sinus frontalis wie todte Knochenkugeln lagen und dann sehr leicht herausgezogen werden konnten (Dolbeau). Für solche Fälle muss angenommen werden, dass eine spontane Trennung der Ernährungsbrücke der Operation vorausgegangen ist oder die Trennung eines dünnen Stiels bei der Operation nicht bemerkt wurde.

§ 23. Die Verbände am Schädel.

Die Verbandtechnik hat in den allermeisten Fällen am Schädel und seinen weichen Hüllen keine andere Aufgabe zu erfüllen, als das Festhalten der Verbandstücke auf den Wunden. Hierzu verwendete die alte Verbandkunst theils Tücher, theils Binden. Die kunstloseste Benutzung eines Tuchs, wie dieselbe besonders von Laien geschieht, ist das cravattenartige Zusammenlegen desselben, wobei dann

die beiden Enden einfach unter dem Kinn, oder hinter dem Ohr zusammen geknotet werden. Kunstvoller und wirksamer ist die Benutzung des dreieckigen und viereckigen Tuchs als *Capitium triangulare* und *quadrangulare* (nicht zu verwechseln mit den als Capistrum bezeichneten Verbänden, vgl. § 91).

Fig. 16.
Capitium triangulare.

Fig. 17.
Capitium quadrangulare.

Bei dem Capitium triangulare legt man die Mitte der Hypothenuse des dreieckigen Tuchs an die Mitte der Stirn über die Linie der Augenbrauen; dann hängt der Zipfel, welcher dem rechten Winkel entspricht, in der Nackengegend herab und wird hier dadurch befestigt, dass die beiden Zipfel der spitzen Winkel über diesen Zipfel des rechten Winkels gekreuzt, zur Stirn geführt und hier geknotet werden. Vgl. Fig. 16.

Für das Capitium quadrangulare wird ein viereckiges Tuch so zusammengelegt, dass durch die Faltung das Tuch in ein grösseres und in ein kleineres Rechteck zerfällt, d. h. der eine Rand den anderen Rand ungefähr drei Finger breit überragt. Das kleinere Rechteck kommt auf den behaarten Kopftheil zu liegen, seine Zipfel werden vor den Ohren nach unten geführt und unter dem Kinn geknotet. Der Rand des grösseren Rechtecks liegt bis zu den Augenbrauen hin; seine Zipfel werden horizontal nach hinten zum Nacken geführt und hier geknotet (vgl. Fig. 17). Das Capitium quadrangulare liegt fester als das Capitium triangulare.

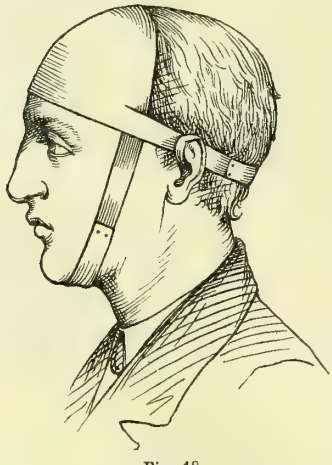

Fig. 18.
Funda frontis.

Zwischen dem Tuch und der Binde liegt die Benutzung der Schleuderbinde (vgl. § 338, allg. Thl.), z. B. als Funda frontis, wobei zwei Köpfe der Funda unter dem Kinn, die zwei anderen im Nacken geknüpft werden. Vgl. Fig. 18.

Der kunstvollste Bindenverband zur Bedeckung des Schädels ist die *Mitra Hippocratis*. Man beginnt sie mit einer zweiköpfigen Rollbinde durch eine Tour an der Stirn, welche schon in Fig. 150a (§ 338, allg. Thl.) abgebildet wurde. Sobald man beide Bindeköpfe im Nacken gekreuzt hat, so schlägt man den Bindenkopf, welcher bei der Kreuzung zu unterst zu liegen kam, über den unteren Rand des andern Bindenkopfs so nach

vorn, dass die Bindentour ein Stück von der Seitenfläche des Schädels zur Stirn hin zudeckt. Inzwischen geht der andere Bindenkopf seinen Weg in horizontaler Richtung vom Hinterhaupt zur Stirn fort, bis er wieder auf die deckende Tour des anderen Kopfs trifft und über ihn hinwegkreuzt. Dann erfolgt wieder ein Umschlag des deckenden Bindenkopfs um den unteren Rand des immer horizontal verlaufenden Bindenkopfs, um wieder auf der andern Seite des Schädels ein Stück zuzudecken; und so wiederholt sich immer das Umschlagen im Nacken und an der Stirn, wobei derselbe Bindenkopf immer mehr und mehr vom Schädel zudeckt, der andere immer horizontal läuft und die deckenden Touren des ersten befestigt. Endlich läuft die letzte Tour des deckenden Bindenkopfs in senkrechter Richtung nach oben über den Scheitel; so ist es gelungen, mit ungefähr je 6 Umschlägen an jeder Seite den Schädel zuzudecken (vgl. Fig. 19). Es lässt sich nicht verkennen, dass die Mitra Hippocratis die Aufgabe, den Schädel mit Binden einzuhüllen, in sehr kunstvoller und malerischer Form löst; aber die Mitra sitzt nicht allzufest und erst die Benutzung feuchter geleimter Gazebinden stellt durch Verklebung der Binden bei dem Eintrocknen einen festeren Verband her.

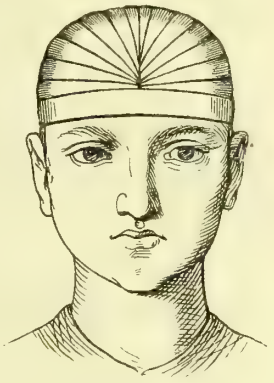

Fig. 19.
Mitra Hippocratis.

Wenn man nun die geleimten Gazebinden für die Befestigung der Stoffe des aseptischen Verbands (§ 37, allg. Thl.) benutzt, so braucht man sich nicht an die genauen Regeln der Mitra Hippocratis zu halten und kann auf die Benutzung der zweiköpfigen Binde verzichten. Auch empfiehlt es sich die deckenden Touren nicht allein durch horizontale Touren um Stirn und Hinterhaupt, sondern auch noch durch schräge Touren zu befestigen, welche vor und hinter dem Ohr und endlich um den Hals verlaufen. Diese Touren, den Touren des Capistrum (Fig. 81, § 91) ähnlich, befestigen in solider Weise den ganzen deckenden Verband, wobei die Ohrmuschel als Stützpunkt benutzt wird, damit die Binden sich nicht gleitend verschieben. Fig. 20, eine Seitenansicht des Kopfs nach Anlegung eines solchen Verbands, giebt eine Anschauung von den Kreuzungen der Binde in der seitlichen Kopfgegend.

Fig. 20.
Touren des aseptischen Verbands für Einhüllung des Schädeldachs.

Durch festes Anziehen der Bindentouren eines solchen, mit Jutepolstern unterfütterten Verbands kann man selbstverständlich auch eine *drückende Wirkung* ausüben. Die Indicationen zu drückenden Verbänden wurden in den vorhergehenden Paragraphen (§§ 19 bis 21) mehrfach berührt. Will man den Druck noch mehr steigern, so kann man Gummibinden zu diesem Zweck anlegen (vgl. § 350, allg. Thl.). Doch darf man nicht übersehen, dass die Ränder der Gummibinden leicht einschnüren und an der nervenreichen Kopfhaut durch diese Schnürung unerträgliche Schmerzen entstehen können. Man muss deshalb die Gummibinden mit flachen Wattelagen unterpolstern. Leider ist schon die Wärmeempfindung, welche die Gummibinden erzeugen, sehr lästig und wird hierdurch die Benutzung derselben sehr gestört.

Die alte Chirurgie kannte noch einen drückenden Kopfverband von kunstvoller Technik, die *Fascia nodosa*. Sie war dazu bestimmt, die Blutungen aus der A. temporalis zu stillen, an welcher man ehemals auch durch absichtliche Arteriotomie Blutentziehungen anstellte. Die Fascia nodosa wurde mit einer zweiköpfigen Binde so angelegt, dass unter dem Wechsel von senkrecht und horizontal-verlaufenden Bindentouren die Köpfe in der Schläfengegend um einander zu einem halben Knoten gedreht wurden. Diese Knoten übten den Druck auf die verletzte Arterie aus. Niemand wendet mehr die Fascia nodosa zur Stillung der Blutung aus der A. temporalis an. Die Umstechung der Arterie ist sicherer und schmerzloser, als der fast unerträgliche Bindendruck.

Die prothetischen Vorrichtungen, welche wir bei Defecten im knöchernen Schädeldach nach Verletzungen — in seltenen Fällen auch bei congenitalen Oeffnungen im Schädel — anwenden, um das Gehirn vor zufälligen Quetschungen zu behüten, fanden schon im § 351 allg. Thl. kurze Erwähnung. Will man nicht feste Leder- oder Metallplatten in die Kopfbedeckung einfügen, so kann man auch solche Platten direct auf die Hautdecke mit Gummischnüren befestigen.

ZWEITES CAPITEL.

Die Verletzungen und Krankheiten der Weichtheile der Gesichtsgegend (Augenlider, Wangen, Lippen.)

§ 24. Verletzungen der Weichtheile der Gesichtsgegend.

Stich- und Schnitt- oder Hiebwunden der Weichtheile im Gesicht ergeben in der Regel eine bedeutende Blutung, weil der Reichthum der Gesichtshaut an arteriellen Gefässen sehr bedeutend ist. Doch erfordern nur die grössten dieser Arterien, wie z. B. der Stamm der A. maxillaris ext. nach der Verletzung eine gesonderte Unterbindung. Schon bei Verletzung der A. transversa faciei oder der A. A. coronariae labii (vgl. § 41) genügt die Blutstillung durch festes Zusammenziehen der Suturen.

Dieser Reichthum der Gesichtshaut an kleineren Blutgefässen bedingt auch die vorzügliche Neigung der Hautwunden dieser Gegend zu einer Heilung per primam intentionem. Sogar stark gequetschte Wundränder kann man mit bester Aussicht auf Erfolg durch Suturen vereinigen. Das Absterben von Theilen der Gesichtshaut in Folge der Quetschung bei Verletzungen ist sehr selten. Um diese Wirkung zu erzielen, bedarf es der stärksten Grade der Quetschung, wie z. B. bei der Verletzung der Gesichtsgegend durch Granatsplittter.

Bei traumatischer Entfernung grösserer Stücke der Hautdecken ohne allzu bedeutende Quetschungen (z. B. durch Hiebwunden im Duell, Abbeissen der Lippen durch Pferdebiss u. s. w.) soll man primär zu dem plastischen Ersatz schreiten, wie schon § 265, allg. Thl. erwähnt wurde. Nur wenn bei starker Quetschung eine weitere Nekrosirung der Gewebe zu erwarten steht, muss man die Vernarbung abwarten, bevor man zur plastischen Ergänzung schreitet. Dieselbe geschieht nach den Regeln der Blepharoplastik (§ 31), der Meloplastik (§ 32) und der Cheiloplastik (§§ 41—43).

Verletzungen durch heisse und ätzende Flüssigkeiten, also Verbrennungen und Verätzungen, sind in der Gesichtsgegend ziemlich häufig. Sie geschehen theils durch das Herumspritzen der Flüssigkeiten bei dem Zerbrechen der Gefässe oder auch durch Explosionen, theils dadurch, dass bei dem irrthümlichen Versuch, solche Flüssigkeiten zu trinken, in dem Augenblick der Schmerzempfindung an den Lippen und der Zunge das Gefäss verschüttet wird und seinen Inhalt über die Unter-

lippe und die vordere Halsgegend ergiesst. Die eigenthümliche narbige Verziehung, welche aus solchen Verletzungen hervorgeht und von der Sternalgegend bis zu den unteren Augenlidern sich geltend macht, wird noch weiterhin bei den Verletzungen der Halsgegend erörtert werden (vgl. § 164). Man hüte sich bei der ersten Untersuchung einer frischen Brand- oder Aetzwunde der Gesichtsgegend vor einer allzu günstigen Beurtheilung der Verhältnisse. Die Aetzschorfe erstrecken sich zuweilen tiefer, als es bei dem ersten Betrachten den Anschein hat; erst nach ihrer Demarkation lässt sich der Schaden übersehen und ein Urtheil über die voraussichtliche narbige Verziehung der Ränder der Augenlider und der Lippen bilden. Diese *narbigen Ektropien der Augenlider und Lippen* müssen dann durch die plastischen Operationen beseitigt werden, welche in den §§ 31 und 43 beschrieben werden. Es handelt sich bei der Beseitigung dieser Ektropien nicht allein um die Beseitigung des Schönheitsfehlers, sondern auch um die Wiederherstellung wichtiger Functionen. Bei Ektropien der untern Augenlider fliessen die Thränen über die Wangen, bei Ektropien der Unterlippen ergiesst sich der Mundspeichel über die vordere Fläche des Halses; bei ersteren ist der entblösste Bulbus gefährdet, bei letzteren ist die Sprache, die Bildung der Lippenlaute gestört.

Bei Pulverexplosionen bleiben die Körner oft in der vernarbten Haut liegen. Man kann dieselben mit einer starken Staarnadel ausgraben. Nach Hebra wird dieses dadurch erleichtert, dass man die Haut durch Bepinseln mit 1% Sublimatlösung etwas wund und dadurch weich macht.

Besondere Complicationen der Wunden der Gesichtshaut bestehen in der Verletzung der Parotis oder ihres Ausführungsgangs, des Ductus Stenonianus, welche Complication in § 127 weiter erörtert werden wird, sowie endlich in der gleichzeitigen Verletzung der äusseren Haut und der benachbarten Schleimhaut. So kann bei Wunden der Augenlider die Conjunctivalschleimhaut, bei Wunden der Wangenhaut die Schleimhaut der Mundhöhle, bei Wunden der Lippen auch die Lippenschleimhaut mit verletzt werden. Bei Anlegung der Nähte empfiehlt es sich in solchen Fällen, die Wirkung der äusseren Nahtlinie durch eine zweite Reihe von Schleimhautnähten zu unterstützen. Wenn auch nur die Schleimhautnähte ihren Dienst thun, so bringt eine Vereinigung der äusseren Wundränder durch secunda intentio doch keinen allzu grossen Schaden. Bei Verletzungen der Wangenhaut mit gleichzeitiger Verletzung der Mundschleimhaut kann eine Heilung durch Eiterung und Granulationsbildung bewirken, dass durch narbige Umsäumung der Mundschleimhaut zur äusseren Haut eine *lippenförmige Wangenfistel,* eine Art abnorme Mundöffnung entsteht, aus welcher Mnndschleim und ein Theil der getrunkenen Flüssigkeiten ausfliesst. In der Regel wird es gelingen, durch einfache Anfrischung in Spindelform und genaue Naht diese Fisteln zu schliessen.

Ausgedehnte Narbenbildungen, welche an der seitlichen Wangengegend stattfinden, hemmen die Bewegungen des Unterkiefers und bedingen *narbige Kieferklemme,* deren Behandlung erst in den §§ 89 und 90 erörtert wird.

§ 25. Traumatische Entzündungen der Weichtheile der Gesichtsgegend.

Der schon im vorigen § hervorgehobene Blutreichthum der Gesichtshaut bedingt eine bedeutende Entzündungsfähigkeit ihrer Gewebe, welche sich ebensowohl nach Verletzungen, als auch in Entzündungen nicht-traumatischen Ursprungs kundgiebt.

Was zunächst die eitrigen Entzündungen nach Verletzungen betrifft, so sorgt die Anordnung des Unterhautbindegewebes dafür, dass sie selten einen phlegmonösen Charakter annehmen. An der Wange und an den Lippen ist das Unter-

hautbindegewebe kurzfaserig; seine Fasern verlaufen zum grossen Theil nicht parallel der Hautfläche, sondern mehr senkrecht in die Tiefe zur Schleimhaut hin, mit deren submucösem Gewebe sie zusammenhängen. Auf diesem Verlauf schliessen sie die verschiedenen Hautmuskeln (M. orbicularis oris, M. depressor labii, M. levator anguli nasi u. s. w.), sowie kleinere und grössere Fettmassen, die letzteren besonders auf der Höhe der Wange ein. Die Fasern sind übrigens nicht starr und immerhin lang genug, um bei Schnitt- und Hiebwunden jeder Richtung ein nicht unbedeutendes Klaffen der Wundränder zu bewirken (wobei jedoch auch die Retraction und Contraction der getrennten Gesichtsmuskeln in Betracht kommt), aber auch andererseits nicht so lang, um eine phlegmonöse Ausdehnung der traumatischen Eiterung zu gestatten. Doch trägt die traumatische Eiterung auch nicht ganz das Gepräge einer panaritialen Entzündung, weil eben die Fasern ziemlich weich sind und mithin die Erscheinung der Einklemmung der entzündeten Gewebe fehlt (vgl. § 49, allg. Thl.).

Die Augenlider verhalten sich in diesen Beziehungen anders, als Wange und Lippe. Ihr Unterhautbindegewebe ist langfaserig, dem M. orbicularis palpebrarum parallel ringförmig angeordnet. In ihm schreitet die Eiterung mit phlegmonösem Charakter fort; die Phlegmonen sind an dieser Stelle noch dadurch besonders gefährlich, als sie leicht zu einem Absterben der dünnen Augenlidhaut und dann durch narbige Verziehung der Augenlidränder wieder zu einer Herauskehrung der Conjunctiva, einem narbigen Ektropion (§ 31) führen. Wenn die Entzündung aber durch die Fascia palpebrae super. oder infer. in das Orbitalbindegewebe vordringt, so trifft sie in diesem wieder ein fettreiches Gewebe an, welches die Muskeln und Nerven des Bulbus umhüllt und am meisten mit dem Bindegewebe der Wange verglichen werden kann. Demgemäss ändert sich auch wieder der Charakter der traumatischen Eiterung innerhalb dieses Gewebes; jedoch ist das parosteale Gewebe, zwischen dem Periost und dem Fettgewebe, welches den Bulbus umhüllt, wieder sehr langfaserig und gestattet ein phlegmonöses Fortschreiten der traumatischen Eiterung in der Richtung gegen die Fissura orbitalis inf. und sup. hin. Dann droht sogar die Fortpflanzung der Entzündung längs der Nervenstämme zu den Gehirnhäuten.

Allen traumatischen Eiterungen der Gesichtsgegend kommt die Erscheinung einer ausgedehnten ödematösen Schwellung der Haut in der Umgebung der Eiterung zu; diese Schwellung ist zum Theil als collaterale seröse Entzündung, zum Theil auch als Folge der lymphatischen und venösen Stauung (§ 129, allg. Thl.) aufzufassen. Nicht selten entwickelt sich aus diesen ödematösen Schwellungen das *Erysipelas*. Wenn auch die Neigung der Wunden der Gesichtshaut zu dieser Complication nicht so gross ist, wie die Neigung der Wunden der weichen Schädeldecken und besonders der behaarten Kopfhaut (§ 3), so ist sie doch immer gross genug, um volle Beachtung zu verdienen, besonders auch deshalb, weil das Erysipelas faciei oft zur Stirn und über die behaarte Kopfhaut fortschreitet und dann dieselben Gefahren hervorruft, wie die Erysipele, welche dort unmittelbar entstanden.

Die Pyaemia metastatica war früher durchaus keine seltene Folge der traumatischen Eiterungen der Gesichtshaut. Insbesondere ist die Neigung der Vena facialis, welche in schräger Richtung das Bindegewebe der Wange geradlinig vom innern Augenlidwinkel zur Gegend der Glandula submaxillaris durchzieht, zu thrombotischen Vorgängen, zum eiterigen Zerfall der Thromben und zur Bildung von thrombo-embolischen Metastasen (§ 202, allg. Thl.) hervorzuheben. Aber auch die Venen der Orbita, welche zu den Venenplexus der Fissura orbitalis inf. hinziehen, zeigen ähnliche Neigungen.

Aus diesen Bemerkungen erhellt, dass die traumatischen Eiterungen der Gesichtsgegend mit nicht unerheblichen Gefahren für das Leben verbunden sind und mithin eine sorgfältige Beachtung der Regeln des aseptischen und antiseptischen

Systems (§§ 34—42) ganz besonders auch an dieser Stelle bei Behandlung der Wunden empfohlen werden muss. Doch bedarf es in dieser Beziehung nicht der Wiederholung der schon so oft dargelegten Principien. Es sei nur erwähnt, dass nach Entwickelung der eiterigen Entzündung man sich nicht durch das Bedenken der Blutung und durch Besorgniss vor später entstellenden Narben von der Ausführung langer Incisionen soll abschrecken lassen. Die Anlegung des aseptischen Verbandes stösst für die Gesichtsgegend auf die besondere Schwierigkeit, dass man hierbei die Oeffnung des Mundes, die Nasenlöcher und die Lidspalten offen lassen muss. In der That ist die Sicherheit der aseptischen Verbände für diese Gegend nicht allzugross und gerade deshalb sind auch heute noch die traumatischen Eiterungen dieser Gegend selbst bei sorgfältiger Behandlung nicht ausgeschlossen. Wie man nun versucht, diese Schwierigkeiten für den aseptischen Verband zu beseitigen, wird § 91 lehren.

§ 26. Entzündungen der Gesichtsgegend nicht-traumatischer Entstehung.

Ueber die unbedeutenden Entzündungen der äussersten Hautschicht, z. B. das bei Kindern in den ersten Lebensjahren so sehr häufige Ekzem und Impetigo (§ 58, allg. Thl.) kann auf die Handbücher der Dermato-pathologie verwiesen werden. Es entbehren allerdings diese Entzündungen keineswegs des chirurgischen Interesses, weil aus ihnen heraus die entzündlichen Anschwellungen der Lymphdrüsen am Unterkieferwinkel oft hervorgehen (vgl. § 169). Deshalb mag auch hier die kurze therapeutische Bemerkung eingeschaltet werden, dass die Quecksilbermittel für die Behandlung dieser Ekzem gute Dienste leisten, und zwar sowohl in der Form der inneren Darreichung des Calomel, wie in der Form der äusseren Anwendung des Ugt. hydr. praecip. rubri und albi. Wenn die entzündete Hautfläche von dicken Krusten bedeckt ist, welche aus der Vertrocknung des Secrets der geborstenen Bläschen hervorgehen, so muss man erst diese Krusten entfernen, damit die Salben auf die Hautfläche einwirken können. Zu diesem Zweck empfiehlt sich das Auflegen von Watteplatten, welche mit Seifenwasser getränkt sind. Die Alkalien der Seife weichen die Krusten auf und erleichtern dann die mechanische Entfernung.

Für die Entstehung anderer Formen der nicht-traumatischen Entzündungen der Gesichtshaut sind die Oeffnungen der Haarbälge von ganz besonderer Bedeutung. Die fortwährende Berührung der Oeffnungen der Follikel mit dem Luftstaub bedingt die Möglichkeit der Ansiedelung von allerlei Pilzkeimen in denselben. Auch spielen hier die Fadenpilze eine Rolle, indem sie bedeutende Hautkrankheiten erzeugen, deren Erörterung jedoch nicht mehr in das Gebiet der chirurgischen Praxis fällt. Die wichtigsten Formen derselben seien hier nur genannt; und zwar in erster Linie der *Favus*, welcher der behaarten Kopfhaut angehört und in dessen borkigen Producten Schoenlein durch das Auffinden des Fadenpilzes (*Achorion* Schoenleinii) zuerst den epiphytischen Charakter dieser Krankheit nachwies; sodann die Bartflechte, am Kinn als *Mentagra,* an den Lippen als *Sycosis* bezeichnet; ferner die *Blepharadenitis ciliaris* an den Wimpern. Allen diesen Fadenpilzkrankheiten kommt ein anderer Charakter zu, als den Spaltpilzkrankheiten, mit welchen sich wesentlich die chirurgische Praxis zu beschäftigen hat. Bei jenen wiegt der *epi*-phytische Charakter vor, d. h. die Pilzwucherung auf der Oberfläche der Haut mit geringfügigen Reizungserscheinungen an den Geweben, welche kaum die Bezeichnung als entzündliche Erscheinungen verdienen; bei diesen hat die Erkrankung einen *ento*-phytischen Charakter,

die Spaltpilze dringen in die Tiefe der Gewebe und erzeugen hier echte, unter Umständen sehr schwere Entzündungen.

Die geringste Form der acuten Entzündung der Talgdrüsen wurde schon als *Akne*-pustel § 271 allg. Thl. erwähnt. Diese kleinen, mit Eiter gefüllten Pusteln, welche immer der Mündung eines Haarbalgs entsprechen, steigern sich unter Verbreitung der Entzündung in die Tiefe und unter Zunahme der entzündlichen Schwellung in der Umgebung des Haarbalgs zum *Furunkel* (§ 50, allg. Thl.). Als ein Mittelding zwischen Aknepustel und Furunkel kann noch das *Hordeolum* (Gerstenkorn) an den Augenlidern, ausgehend von den Talgdrüsen der Cilien bezeichnet werden. Die bedeutende Länge dieser Drüsen bewirkt einen grösseren Umfang der entzündlichen Schwellung, welche sich in einem entzündlichen Oedem des ganzen Augenlids auszuprägen pflegt. Von den Furunkeln finden endlich allmälige Uebergänge zu den *Carbunkeln* (§ 51, allg. Thl.) statt. Insbesondere ist das Bindegewebe der Lippen vermöge der etwas grösseren Starrheit seiner Fasern geneigt, der Entzündung durch Constriction der Blutgefässe einen carbunculösen Charakter zu geben. Aber auch an der Wange kommen Carbunkel zur Entwickelung. Sogar am Augenlid ist der carbunculöse Charakter der Entzündung nicht ganz ausgeschlossen, wenn auch das lockere, langfaserige Bindegewebe derselben den Entzündungen eher einen phlegmonösen, als einen carbunculösen Charakter giebt.

Von den Carbunkeln der Lippen und der Wange ist es bekannt, dass sie sehr lebensgefährlich sind. Sie compliciren sich besonders leicht mit einem tödtlich verlaufenden Erysipelas der Kopfhaut; auch führen sie durch Thrombose der Vena facialis (vgl. oben § 25) zur Pyämie. Man beachte bei allen Furunkeln der Lippen und Wangen den hohen Werth der frühen Spaltung und bei den Uebergängen zum Carbunkel die ausgezeichnete Wirkung der Peritomie (Fig. 14 § 62, allg. Thl.), welche ich gerade an den Lippen und der Wange sehr oft erprobte. Bei entwickeltem Carbunkel scheue man sich nicht, trotz der späteren Entstellungen durch tief eingezogene Narben, die gründliche Spaltung durch tiefe Kreuzschnitte mit Aufblätterung der Segmente von innen her durch das Scalpell oder mit Auskratzung des Eiters aus dem Bindegewebe durch den scharfen Löffel auszuführen (vgl. § 62, allg. Thl.). Hier gilt es, durch energisches Einschreiten das Leben zu retten.

Dem Verlauf des Carbunkels der Wange steht die eigenthümliche Erkrankung nahe, welche man als *Noma* oder *Cancer aquaticus* (Wasserkrebs) bezeichnet hat. Sie beginnt als diphtheritische Entzündung der Wangenschleimhaut und schreitet in der Form einer *diphtheritischen Gangrän* von innen nach aussen fort. Unter bedeutender Schwellung der ganzen Gesichtshaut bildet sich in der dunkelblau gefärbten Hautfläche ein schwarzer Fleck, der schnell an Grösse zunimmt. Wenn inzwischen nicht die diphtheritische Infection des gesammten Körpers das Leben vernichtet, so schliesst der örtliche Process mit einer Ausstossung der nekrosirten Gewebe der Wange durch ausgedehnte Eiterung und endlich durch Vernarbung der Granulationen ab. Durch den Zug der Narbe wird der Mundwinkel weit nach aussen verzogen, oder wenn die Nekrosirung der Gewebe bis zum Lippensaum reichte, entsteht eine colossale Verbreiterung der Mundöffnung, so dass die Zahnreihen frei zu Tag liegen (vgl. Fig. 21). Endlich werden die beiden Kiefer durch die Narbenstränge fest auf einander geheftet. So werden später, nachdem der Kräftezustand des Kranken sich wieder gehoben hat, ausgedehnte Operationen nothwendig, um die Functionen wieder herzustellen, die Meloplastik (§ 32) zur Ergänzung der Wange, und die Operation der narbigen Kieferklemme (§ 90) zur Wiederherstellung der Kaubewegungen.

Hinsichtlich der Aetiologie der Noma ist noch zu bemerken, dass diese Krankheit am häufigsten bei Kindern, besonders am Schluss des Scharlachs, aber auch nach anderen fieberhaften Infectionskrankheiten, z. B. nach Typhus sich ent-

wickelt. Man hat die Ansicht ausgesprochen, dass der übertriebene Gebrauch von Quecksilbermitteln, besonders des Calomels den Ausbruch der Noma begünstige; auch kann man hierfür geltend machen, dass die Diphtheritis der Wangenschleimhaut in der Regel in der Umgebung der Oeffnung des Ductus Stenonianus beginnt und der quecksilberhaltige Speichel bei Speichelfluss den Anlass geben könnte. Jedenfalls ist bei Benutzung der Quecksilberpräparate zur Behandlung der genannten Krankheiten Vorsicht zu empfehlen.

Fig. 21.
Makrostomie nach Noma.

Die Behandlung der Noma soll in breiter Spaltung der diphtheritisch infiltrirten Gewebe und in Chlorzinkimprägnation derselben, eventuell mit Benutzung des Thermokauters bestehen (vgl. über Behandlung der Wunddiphtheritis § 192, allg. Thl.).

Die Lehrbücher der internen Pathologie führen als besondere Krankheit ein *Erysipelas faciei* ohne Verletzung auf. Doch betonen viele Schriftsteller die Möglichkeit, dass kleine Hautrisse, auch kleine Aknepusteln den Ausgang für die erysipelatöse Infection bilden können. Sehr oft beginnt das E. faciei von der Nasenspitze aus; die breiten Oeffnungen der Talgfollikel dieser Gegend können auch wohl ohne Bildung einer Aknepustel den Infectionsstoff aufnehmen und zur Entwickelung bringen. Manche Individuen zeigen grosse Neigung zu wiederholten Schüben von E. faciei, so dass eine anatomische Prädisposition für die Aufnahme des Infectionsstoffs angenommen werden muss. Der Verlauf des E. faciei entspricht so genau dem Verlauf der Wunderysipele, dass eine Identität beider Erkrankungen angenommen werden muss. Die in § 199 allg. Thl. gerühmte Therapie der Carbolinjectionen, welche freilich hier etwas schmerzhaft sind, leistet auch bei E. faciei gute Dienste.

Endlich mögen hier noch als häufige Entzündungen der Lippen der *Herpes der Lippe*, ferner die *Schrunden* (Rhagaden) *der Lippe* kurze Erwähnung finden. Die letzteren bilden lineare Geschwüre an den Mundwinkeln und können von einer epidermidalen Verdickung der Lippenschleimhaut abhängig sein, welche die Lippen unelastisch macht und zum Aufspringen bringt. Zuweilen sind *die Rhagaden eine Erscheinung allgemeiner Syphilis.* Der Herpes labialis ist ohne chirurgisches Interesse.

§ 27. Die granulirende Entzündung der Gesichtshaut. Der Lupus.

Die Gesichtshaut ist ein so bevorzugter Sitz der granulirenden Hautentzündung, des sogen. Lupus, dass jede allgemeine Schilderung der Krankheit, wie auch die des § 52 und des § 64 allg. Thl., nothwendig gerade auf den Lupus der Gesichtshaut Rücksicht nehmen muss. Es kann sich hier nicht um eine Wiederholung des Inhalts jener Paragraphen, sondern nur um eine Ergänzung derselben durch einige Bemerkungen handeln, welche sich auf die localen Verhältnisse der Krankheit an der Gesichtshaut beziehen. Der Lupus der Nase wird in § 49 noch eine ähnliche Erörterung finden.

Nächst den vorderen Abschnitten der Nase (den Nasenflügeln und der Nasenspitze) sind es besonders häufig die den Nasenflügeln zunächstliegenden Theile der Wange, welche am häufigsten vom Lupus zuerst befallen werden. Von hier aus hat der Lupus besondere Neigung, sich gegen die Ober- und Unterlippe, sowie gegen die Kinngegend hin zu entwickeln; dagegen ist das Fortschreiten gegen

die Ohrgegend und das untere Augenlid nur in einer Minderzahl von Fällen zu beobachten. Reine granulirende Hyperplasien mit Erhaltung der Epidermisdecke, also die eigentliche hypertrophische Form des Lupus, sind an der Wange selten, jedenfalls viel seltener, als an den vorderen Theilen der Nase. Dagegen gehören die wenigen Fälle von Lupus der Augenlider, d. h. von demjenigen Lupus, welcher an den Augenlidern seinen Ursprung nimmt, relativ oft gerade dieser einfach hypertrophischen Form ohne Geschwürsbildung an. Auch schreitet er an den Augenlidern — und zwar wohl gerade wegen des Ausbleibens des eiterigen Zerfalls — fast niemals tiefer als durch die äussere Hautdecke fort.

Wenn nun an der Wange die rein hypertrophische Form des Lupus selten vertreten ist, so pflegt doch auch der ulcerative Zerfall, welcher oft vorliegt, selten sehr tief zu greifen. Es sind also am häufigsten flach-ulcerirende Formen des Lupus, welchen wir an der Wange begegnen. Das Geschwürssecret vertrocknet gewöhnlich auf den eiternden Flächen des Granulationsgewebes und bildet so schmutzige Borken, welche die granulirende Fläche bedecken. Das Fettgewebe unter der Epidermis und dem Papillarkörper der Wange scheint der Granulationswucherung Widerstand zu leisten, wie ja auch bei gewöhnlicher entzündlicher Granulationsbildung auf fettreichen Wundflächen das Fettgewebe erst spät in Granulationsgewebe sich umwandelt. So kommt es fast niemals zu einer eigentlichen Vernichtung der Wangensubstanz, wie etwa der Lupus der Nase die Substanz der Nase vernichtet. Ein Durchwachsen des Lupus von der äusseren Haut der Wange in die Wangenschleimhaut kommt fast niemals, und jedenfalls nur bei sehr langem Bestand des Lupus vor.

Anders verhält sich die Lippensubstanz gegenüber dem Lupus. Wenn derselbe auch selten an den Lippen seinen Anfang nimmt, so wächst er doch häufig von der Nase und der Wange her in die Lippen vor. Sehr früh tritt im Lupus der Lippen ein bedeutender geschwüriger Zerfall ein. Die Granulationen durchwachsen die ganze Substanz der Lippen, welche weniger Fett- und mehr Muskelgewebe als die Wangenschleimhaut enthält; so dringt der granulirende Process bis zu der Schleimhaut vor. Die ganze Lippe wird zu einer granulirenden, eiterig zerfallenden Masse; auf der eiternden Fläche treten die granulirenden Massen oft warzenartig hervor. Endlich geht die Krankheit von den Lippen auf das Zahnfleisch über.

Die milde Form des Lupus exfoliativus findet sich an der Gesichtshaut häufig in der Peripherie der granulirenden Heerde und schreitet auch auf die Halshaut fort. Es giebt aber auch Fälle, in welchen die exfoliative Form für sich zur Entwickelung kommt. Sie hat die Eigenthümlichkeit, weithin in der Fläche aber gar nicht nach der Tiefe fortzuschreiten.

Während bei dem Lupus exfoliativus die einfach medicamentöse Behandlung, welche der § 64 allg. Thl. am Schluss erwähnt, vorzugsweise Berücksichtigung verdient, erfordern die schweren Formen die Anwendung der in jenem Paragraphen zusammengestellten mechanischen, thermischen und chemischen (ätzenden) Mittel, welche die lupösen Gewebe zerstören. *Der Lupus der Gesichtshaut kann aber auch in doppeltem Sinn Gegenstand plastischer Operationen werden:* einmal, wie allgemein anerkannt ist, insofern, als die Ulceration und die Vernarbung des Lupus Substanzverluste ergiebt, Verziehungen am unteren Augenlid und an dem Lippensaum, Ektropien der Schleimhäute an diesen Theilen und Defecte der Nase hervorruft, welche plastisch beseitigt werden müssen (§ 31); dann aber auch insofern, als man *die lupösen Gewebe exstirpiren und, wenn nothwendig, zur Ergänzung der durch Exstirpation entstandenen Defecte sofort den plastischen Ersatz vornehmen kann.* Das letztere Verfahren übe ich nun schon seit langer Zeit und ich habe es sehr bewährt gefunden. Bei Wangenlupus handelt es sich in der Regel nur um die Excision eines runden Hautstücks und die so geschaffene Wundfläche lasse

ich dann durch Bildung gesunder Granulationen und Epidermisirung derselben, eventuell unter Zuhülfenahme der Reverdin'schen Läppchen (§ 269, allg. Thl.) heilen. An den Augenlidern decke ich die entstandenen Defecte sofort durch Reverdin'sche Läppchen (vgl. § 269, allg. Thl. und Wecker's Methode der Blepharoplastik § 31) zu und erziele so eine primäre Heilung. An der Nase und an den Lippen aber führe ich nach Exstirpation der lupösen Gewebe sofort den plastischen Ersatz durch die grösseren Operationen der Rhinoplastik (§ 55 u. ff.) und Cheiloplastik (§ 43) aus. Man braucht hierbei in der Entfernung der lupösen Gewebe nicht allzu ängstlich sein; ja man kann gesunde Lappen mitten in die lupösen Gewebe einpflanzen, ohne Gefahr zu laufen, dass der granulirende Process diese Lappen wieder verzehre. *Vielmehr wirkt die plastische Operation als ein directes Heilmittel auf die nicht-exstirpirten Reste des Lupus*, wenn nur die Hauptmassen des granulirenden Gewebes entfernt wurden. Wie es kommt, dass auch diese Reste nach Einpflanzung der gesunden Haut zur Vernarbung sich anschicken, weiss ich nicht zu erklären; für die Thatsache selbst stehe ich mit vielen Beobachtungen ein. Man spart durch diese Operationen viel Zeit, indem man sonst erst durch eine mehrmonatliche Behandlung den Lupus zur Vernarbung führen muss, um endlich nach vollendeter Vernarbung den plastischen Ersatz folgen zu lassen.

Der vernarbende Lupus der Lippen führt nicht nur zu Defecten derselben, sondern auch bei ringförmig verbreitetem Lupus beider Lippen, zu einer narbigen Verengerung der Mundöffnung, zu dem *Mikrostoma*, welches wieder eine eigene Operation (§ 33) erfordert. Durch frühzeitige Exstirpation des Lupus mit sofortiger Cheiloplastik kann man der Entstehung des Mikrostoma vorbeugen.

§ 28. Die Geschwülste der Gesichtshaut.

Von den angeborenen Geschwülsten sind an der Gesichtshaut die Capillarangiome und die pigmentirten Naevi (vgl. § 270, allg. Thl.) besonders häufig vertreten. Die Capillarangiome zeichnen sich durch ihre besondere Neigung des Wachsthums in der Fläche aus, so dass kleine Angiome der Wange bei Neugeborenen oft im Verlauf des Wachsthums die ganze Gesichtshälfte überziehen. Ueber Behandlung vgl. allg. Thl. § 270. Bei der Exstirpation dieser Angiome kann ein plastischer Ersatz (§§ 31—32) nothwendig sein.

Von papillomatösen Geschwülsten kommen ausser den pigmentirten Naevi, welche zuweilen einen warzig zerklüfteten Bau zeigen, nur in seltenen Fällen noch die sogenannten Hauthörner *(Cornua cutanea)* vor; am häufigsten noch an dem Schleimhautrand der Unterlippe, wo sie der Vorbote des Carcinoms (§ 40) zu sein pflegen. Auch an der Wange können sie eine ähnliche Bedeutung haben. Sie entstehen zuweilen auf Narben, welche von Verletzungen oder von geheiltem Lupus herrühren. Die Hornschicht deckt in diesen Hörnern in der Mächtigkeit von mehreren Linien die gewucherten Papillen zu. Roser unterscheidet noch ein *entzündliches Papillom*, d. h. eine Wucherung granulirend-warziger Massen an der Wangenhaut, zwischen welchen auch Eiterungen sich entwickeln; sie sollen unter Bleiwasserumschlägen heilen.

Besonders reich an Geschwülsten sind die Lippen, so dass hier eine ganze Musterkarte von Geschwülsten zu erwähnen ist. Ausser den eben erwähnten Angiomen und Naevi kommen angeborene *Hyperplasien* der Lippensubstanz vor, und zwar zuweilen unter vorwiegender Entwickelung der Lymphgefässe als *Lymphangiom* (Makrochilie, Billroth). Diese Geschwulstform zeigt eine blasse, sehr weiche Schwellung der Lippen, aus welcher man die Lymphe durch Fingerdruck leicht entfernen kann. Die Hyperplasie kann auch mehr die Schleimhaut, als die ganze Lippensubstanz betreffen, so dass ein hyperplastischer Schleimhautwulst

hinter dem Lippensaum nach aussen tritt. Diese Zustände bezeichnet man als *Doppellippe*. Mit diesen wirklichen Hyperplasien ist nicht das *scrofulöse Oedem* der Lippen zu verwechseln, welches besonders an der Oberlippe zu bedeutenden Schwellungen führt. Dasselbe hat die Bedeutung einer scrofulösen serösen Entzündung und steht mit Ekzemen (§ 212, allg. Thl.), kleinen Schrunden u. s. w. oft im Zusammenhang. König empfiehlt zur Behandlung solcher Zustände den Gebrauch der elastischen Binde (§ 350, allg. Thl.). Ferner kommen cystische Bildungen an der Innenfläche der Lippe, ausgehend von einer Retention des Schleims in den Drüsen, die *Schleimcysten*, häufig vor. Sie bilden erbsen- bis haselnussgrosse, halbkugelige Hervorragungen, durch deren dünne Wand man den hellen Inhalt hindurchschimmern sieht. Ausser diesen Retentionscysten beobachtete Volkmann lymphangi-ektatische angeborene Cysten unter der Wangenschleimhaut. Die *Cysticercen* (C. cellulosae), welche nicht allzu selten in der Nähe der Mundöffnung vorkommen, dürfen nicht mit diesen Schleimcysten verwechelt werden. Sie entsprechen allerdings ihren Grössenverhältnissen, sind aber tiefer eingebettet in die Gewebe, so dass sie nur flache Schwellungen darstellen, welche übrigens bald der Schleimhaut, bald auch der äusseren Haut angehören. Auch ist das Gewebe in der Umgebung der weichen Cysticercenblase gewöhnlich ringförmig fest infiltrirt. *Adenome* sind an den Lippen sehr selten.

Während *Atherome* an den Lippen trotz der zahlreichen Haarbälge fast niemals vorkommen, so sind sie an der Haut der Wange und der Augenlider nicht selten. Ueber *Dermoide* der Wangengegend vgl. § 126. Auch *Lipome* und *Fibrome* kommen an der Wangenhaut vor, während sie an den Augenlidern und Lippen sehr selten sind. Die Lipome der Wange gehen gewöhnlich von dem tiefen Fettlager in der Mitte der Wange aus.

Eine merkwürdige Geschwulstform der Gesichtshaut ist ihre halbseitige Hyperplasie, welche in der Regel bei der Geburt kaum angedeutet ist, dann aber im Verlauf des Wachsthums sich ausbildet. An der Wange entstehen lappenartige Hautfalten, welche weit herabhängen und das Gesicht zu einem löwen-ähnlichen machen. Deshalb hat man diese Zustände als *Leontiasis* bezeichnet. Auch die Lider nehmen an der Anschwellung Theil, so dass die Lidspalte nicht mehr geöffnet werden kann. In dem in Fig. 22 abgebildeten Fall hing die Oberlippe als ein grosser Fleischlappen so zum Kinn herunter, dass die Kranke genöthigt war, mit der linken Hand den Lappen in die Höhe zu halten, während die rechte Hand die Speisen in die Mundöffnung einführte. Es gelang durch eine Reihe grosser spindelförmiger Excisionen die Zurückbildung dieses enormen Lappens zu erzielen. Während man diese Form von Leontiasis als eine halbseitige Elephantiasis bezeichnen kann, kommen auch Fälle von echter *Elephantiasis* vor, welche sich über beide Gesichtshälften, auch wohl über die behaarte Kopfhaut verbreiten und schliesslich durch Verschluss der Lidspalte, der Nasenlöcher, des Gehörgangs und der Mundöffnung die grössten Störungen in der Function der Sinnesorgane bewirken. Carnochan hat in einem solchen Fall mit Erfolg beide Carotides comm. am Hals unterbunden (vgl. über Elephantiasis § 272, allg. Thl., über den Erfolg der Unterbindung der zuführenden Arterien § 308, allg. Thl.).

Fig. 22.
Leontiasis der linken Gesichtshälfte.

Die *Schweissdrüsenadenome* (Verneuil, Stilling) bilden flache Geschwülste,

welche nur um wenige Millimeter das Niveau der gesunden Haut überragen und in Folge einer bedeutenden Entwickelung der Blutgefässe tiefroth erscheinen. Sie zeigen mit der hypertrophischen Form des Lupus einige Aehnlichkeit, sind aber immer von geringer Breitenausdehnung. Virchow und König meinen, dass sie aus Capillarangiomen hervorgingen; König statuirt auch ihre Verwandtschaft mit Carcinomen. Sie haben ihren bevorzugten Sitz an den Theilen der Wangenhaut, welche den Uebergang zur Nasenhaut bilden.

Von den *Carcinomen*, welche fast ausnahmlos in der Form der Epithelialcarcinome auftreten, sind die Lippencarcinome am häufigsten, so häufig, dass man Dutzende von ihnen beobachtet, bevor man einen Fall von Carcinom der Wangenhaut oder eines Augenlids sieht. Die Cheiloplastik wird uns Gelegenheit geben, auf die Eigenthümlichkeiten der Lippencarcinome zurückzukommen (§ 40). Die Carcinome der Wangenhaut und der Augenlider treten meistens in der Form der flachen fressenden Geschwüre, des *Ulcus rodens* (vgl. § 275, allg. Thl.) auf. Auch hat man beobachtet, dass diese Carcinomgeschwüre auf Narben sich entwickelten, welche von geheilten Brandwunden und von Lupus herrührten. Bei ihrem langsamen Verlauf können sogar Vorgänge narbiger Schrumpfung in dem Geschwürsgrund auftreten, so dass bei Carcinomen der Wange narbige Verziehungen der Mundwinkel, bei Carcinomen der Augenlider Eversionen des Lidrands und Ektropien der Conjunctiva entstehen, Die operativen Interessen dieser Carcinome werden ebenfalls bei Gelegenheit der betreffenden plastischen Operationen (Blepharoplastik § 31, Meloplastik § 32) ihre Erörterung finden. An der inneren Schleimhaut der Wange kommen stark wuchernde Papillome und Carcinome mit papillomatösem Bau vor, welche nicht mit den syphilitischen Plaques muqueuses (Schleimpapeln, vgl. § 40) verwechselt werden dürfen; doch sind sie seltener, als die Carcinome der äusseren Wangenhaut. Ueber Differentialdiagnose von Carcinom, Syphilis und Lupus vgl. § 40 und § 49).

§ 29. Die angeborenen Spaltbildungen der Gesichtshaut. Die Hasenscharten.

Die fötale Entwickelung der Gesichtshaut bedingt das Vorkommen von Spaltbildungen, welche als ein Stehenbleiben auf früheren fötalen Entwickelungszuständen zu betrachten sind. Die Gesichtshaut bildet sich aus einem medianen Stirnlappen, welcher von der Stirn aus nach unten sich entwickelt, um die Haut und Skelettheile der Nase und der Oberlippe zu bilden, und aus zwei seitlichen Wangenlappen, welche von der Seite her dem mittleren Stirnlappen entgegen wachsen. Die unteren Rändern aller drei Lappen bilden zugleich die obere Begrenzung der Kiemenspalte, als deren letzten Rest wir die Mundöffnung zu betrachten haben. Durch mangelhafte Verschmelzung der verschiedenen Lappenränder und der Kiemenspalte entstehen folgende Spaltbildungen:

1) die *senkrechte Wangenspalte*, bei mangelhafter oder auch gänzlich ausbleibender Verschmelzung des betreffenden Wangenlappens mit dem Stirnlappen, in der grössten Ausdehnung bis in die Substanz des unteren Augenlids reichend und dasselbe in Form eines Coloboms so theilend, dass die Conjunctiva beiderseits mit dem Schleimhautüberzug der Ränder der Wangenspalte und durch diese mit der Umgrenzung der vergrösserten Mundspalte zusammenhängt; auch kann der Spalt durch das obere Augenlid zur Stirn sich fortsetzen (Hasselmann); endlich auch mit der Nasenhöhle zusammenhängen (Verneuil);

2) die *horizontale Wangenspalte*, bei Ausbleiben der Verwachsung der Ränder des obersten Kiemenbogens, einer enormen Mundspalte entsprechend und deshalb auch *Makrostoma* genannt. Es kann hierbei der Mund von einem Ohr

zum andern reichen. Bemerkenswerth ist das Vorkommen von Hautanhängseln bei dem Makrostoma vor der Ohrmuschel, vgl. Fig. 24 a.

Während diese Wangenspalten immer als grosse Seltenheiten bezeichnet werden müssen, so sind nun 3) die angeborenen *Lippenspalten,* die *Hasenscharten* (Labium fissum, Labium leporinum, franz. bec-de-lièvre, engl. hare-lip) sehr gewöhnliche Erkrankungen, mit welchen die chirurgische Praxis eingehender sich beschäftigen muss und welche wir deshalb im folgenden etwas genauer betrachten wollen.

Die *Hasenscharte gehört ausschliesslich der Oberlippe an;* denn die Unterlippe entspricht dem zweiten Kiemenbogen und bildet schon von der ersten Anlage her ein geschlossenes ganzes. Jedenfalls gehören Fälle von medianer Spalte der

Fig. 23.
Senkrechte Wangenspalte
(nach Fergusson).

Fig. 24.
Horizontale Wangenspalte
(nach Fergusson).

Unterlippe, wie ein von Ribell mitgetheilter und der von Parise beobachtete Fall von medianer Spaltung der Unterlippe mit gleichzeitiger Spaltung des Unterkiefers und der Zunge in zwei Hälften, zu den sonderbarsten Vorkommnissen, welche für die Praxis keine Bedeutung haben. Etwas häufiger sind die *angeborenen Unterlippenfisteln,* von welchen Fritzsche 15 Fälle zusammengestellt hat. In fast allen Fällen war gleichzeitig eine Hasenscharte in der Oberlippe vorhanden. Diese Fisteln sind von Schleimhaut ausgekleidet und führen nahe bis zur Schleimhaut der Mundhöhle ohne jedoch mit dieser zu communiciren; sie können auch die Form einer queren Spalte, gleichsam einer zweiten Mundöffnung annehmen. In einigen Fällen wurde dabei eine rüsselförmige Vergrösserung der Unterlippen constatirt.

Die Spalten der Hasenscharte liegen fast ausschliesslich lateral, nicht median — also nicht entsprechend der Rinne des medianen Philtrums, sondern entsprechend den Linien, welche man von den Nasenlöchern senkrecht nach unten zur Mundspalte ziehen kann — weil die Hasenscharte eben aus einer mangelhaften Vereinigung des seitlichen Wangenlappens mit dem medianen Stirnlappen hervorgeht. Nur wenn der Stirnlappen gänzlich fehlt oder doch nur ganz rudimentär entwickelt ist, kann eine genau median gelegene Lippenspalte entstehen. Von dieser sehr seltenen Form liegen nur einige genaue Beobachtungen vor; es wurde festgestellt, dass bei dieser Form auch die Knochentheile fehlen, welche sich aus

dem mittleren Stirnlappen entwickeln, nämlich der Zwischenkiefer, der Vomer, die Ossa nasi, die Nasenmuscheln und das Siebbein.

Die gewöhnlichen lateralen Hasenscharten kommen in der Mehrzahl der Fälle *einseitig*, in der Minderzahl *doppeltseitig* vor. Bei den einseitigen Hasenscharten überwiegen die *linksseitigen* an Zahl so sehr die *rechtsseitigen*, dass man eine einseitige rechtsseitige Spalte geradezu als eine Seltenheit betrachten kann. Zur Erklärung kann man nur das anführen, dass eine unvollkommene Entwickelung auf der linken Körperhälfte häufiger vorkommt als auf der rechten, während Excesse der Entwickelung, wie z. B. überzählige Finger und Zehen wieder häufiger rechts vorkommen sollen.

Man kann bei der einseitigen Hasenscharte drei Grade der Ausbildung unterscheiden: 1) den Lippeneinkniff, welcher wenig über das Gebiet des rothen Lippensaums hinausgeht; 2) den mittleren Grad, wobei die Spaltbildung nach oben bis nahe an das Nasenloch reicht, dieses selbst aber noch von Haut allseitig um-

a b c

Fig. 25.

Die drei Grade der Lippenspalte (a Lippeneinkniff, b Hasenscharte ohne Spaltung bis zur Nase, c vollständige Hasenscharte).

schlossen ist, und 3) den höchsten Grad, wobei Lippenspalte und Nasenloch in eine einzige Spalte zusammenfliessen. Bei dem ersten Grad ist in der Regel, bei dem zweiten Grad wenigstens gewöhnlich die Lippenspalte durch keine Veränderung der Knochen complicirt, während wieder bei dem 3. Grad diese Veränderung fast niemals fehlt. Sie besteht in einer *Spaltung des Alveolarbogens* und zwar gewöhnlich zwischen dem mittleren und äusseren Schneidezahn der betreffenden Seite. An diesen Spalt des Alveolarfortsatzes kann sich eine Spaltung des harten und weichen Gaumens (*Wolfsrachen*, Rictus lupinus, [franz. gueule de loup], vgl. auch § 107) anschliessen; doch geschieht dieses keineswegs in allen Fällen und ziemlich häufig ist bei einseitiger Hasenscharte die Spaltung des Alveolarfortsatzes mit Abplattung des betreffenden Nasenflügels die einzige sichtbare Theilnahme des Skelets an der Spaltbildung.

§ 30. Die doppeltseitigen Hasenscharten. Functionsstörungen bei Hasenscharten.

Die *doppeltseitigen Hasenscharten* kommen ebenfalls in verschiedenen Graden der Spaltbildung vor; doch überwiegen hier am meisten die schweren Fälle, in welchen die Spaltbildung der Lippe beiderseits bis in die Nasenlöcher reicht und der beiderseitige Spalt des Alveolarfortsatzes den Zwischenkiefer aus der Verbindung mit dem übrigen Alveolarbogen aussondert. Nach den physiologischen Verhältnissen des Zwischenkiefers, dessen Bedeutung als besonderer Knochen des Gesichtsskelets Goethe richtig gestellt hat, sollte man annehmen, dass dieses ausgesonderte Stück des Zwischenkiefers alle vier Schneidezähne tragen müsste. In der Regel trägt aber dieses ausgesonderte Stück nur drei Schneidezähne, während ein seitlicher Schneidezahn noch rechts oder links am Alveolarfortsatz des Oberkiefers sitzt. Doch kommt auch eine Ueberzahl von Zähnen (mehr als vier) im

Zwischenkiefer vor. Da nun jedes Os intermaxillare jeder Seite wieder aus zwei Knochenkernen zusammengesetzt wird (Albrecht), so scheint es, als ob bei der Spaltbildung im Skelet gerade auf einer Seite die Spalte zwischen den beiden Knochenkernen zu entstehen pflegt. Kölliker stellt jedoch das Vorkommen zweier Knochenkerne auf jeder Seite in Abrede und bezieht die Unregelmässigkeit der Zahnbildung auf mehr selbstständige Störungen der Schmelzplatte, aus welcher die Zahnkeime hervorgehen. Wie dem aber auch sein möge, so spielt der Zwischenkiefer bei der Bildung der doppeltseitigen Hasenscharte jedenfalls eine wichtige Rolle. Er bildet mit dem Vomer, auf dessen vorderem Rand er aufgepflanzt ist, das Skelet des medianen Stirnlappens und dieses Skelet erreicht auch weiter nach hinten nicht die Verbindung mit den Gaumenplatten der Oberkiefer, welche das Skelet der seitlichen Wangenlappen repräsentiren. Das entspricht dann der completen Wolfsrachenbildung, wobei der untere Rand des Vomer als isolirte Knochenleiste in die Mundhöhle ragt. In manchen Fällen erreicht wenigstens auf einer Seite der Gaumenfortsatz des Oberkiefers den Vomer und dann ist die Wolfsrachenbildung nur einseitig. Das Gaumensegel ist in allen Fällen der Wolfsrachenbildung, mögen sie ein- *oder* doppeltseitig sein, genau in der Mittellinie gespalten.

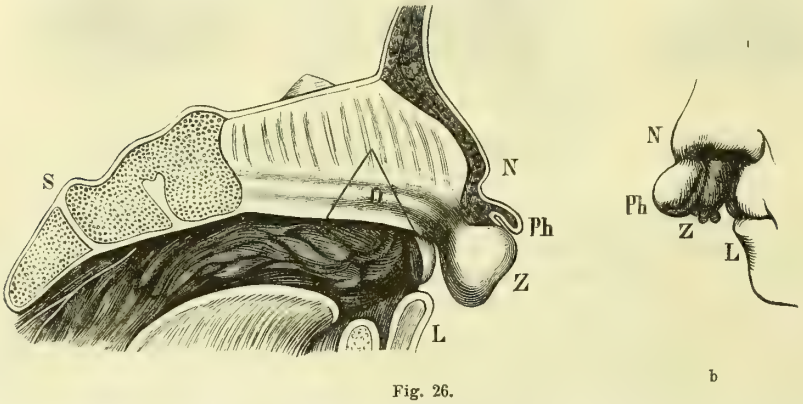

Fig. 26.
a Prominenter Zwischerkiefer (Z) bei doppelter Hasenscharte im sagittalen Durchschnitt. b Derselbe (Z) in Profilansicht. N. Nasenspitze. Ph. Philtrum. L. Lippe. S. Synchrondosis sphenooccipitalis. D. Blandin's Dreieck (vgl. § 40).

Der Zwischenkiefer, indem er frei zwischen den Processus alveolares der Oberkiefer liegt, folgt unter diesen Umständen ungehindert dem Wachsthum des Vomer und wird von ihm meist über seine normale Lage hinaus nach vorn und oben geschoben. So entsteht die *Prominenz des Zwischenkiefers,* welcher dem operativen Verschluss der doppeltseitigen Hasenscharte oft grosse Schwierigkeiten in den Weg legt (§ 39). Man erkennt die Prominenz am besten in der Profillinie (Fig. 26 b). Von der Nasenspitze ab geht im normalen Profil die Linie spitzwinkelig nach hinten; hier aber setzt sich die Profillinie nach einer geringen Einsenkung, welche die Nasenspitze markirt, in der Linie des Nasenrückens weiter nach unten fort. Schon bei den Neugeborenen beträgt die Entfernung zwischen dem Seitenrand des prominenten Zwischenkiefers und dem Vorderrand des Alveolarbogens bis zu 2 Ctm. Das Hautstück, welches von oben her den prominenten Zwischenkiefer zudeckt und dem normalen Philtrum entspricht, ist gewöhnlich sehr verkümmert, so dass der schleimhäutige Ueberzug des Zwischenkiefers nach allen Seiten hin über das Philtrum hinaus ragt und unter der Berührung mit der austrocknenden atmosphärischen Luft eine mehr epidermidale Beschaffenheit

annimmt. Uebrigens nimmt fast der ganze Gesichtsschädel durch Veränderung der Knochenformen an der Störung des Skelets Theil. Engel hat nachgewiesen, dass die Formveränderung bis zur Schädelbasis sich forterstreckt.

Wichtiger, als eine detallirte Kenntniss dieser Störung der Knochenformen, ist für den chirurgischen Praktiker die Kenntniss der Functionsstörungen, welche die höheren Grade dieser Spaltbildungen veranlassen. Bei geringen Lippeneinkniffen und mässig ausgebildeten einseitigen Hasenscharten sind die Functionsstörungen noch gering und tritt mehr der Schönheitsfehler in den Vordergrund. Bei ausgebildeten einseitigen Lippenspalten und bei den bedeutenden doppeltseitigen Spalten muss, wenn auch der Schönheitsfehler noch viel bedeutender ist, als bei jenen, doch das Hauptgewicht auf die schwere Schädigung der Functionen gelegt werden. Dahin gehört: 1) *die Unfähigkeit des Saugens*, welches einen engen Anschluss der Lippen um die Brustwarze erfordert, damit die Bewegungen der — als Stempel einer Saugspritze fungirenden — Zunge nicht Luft, sondern den Inhalt der Milchgänge ansaugen; 2) *das Einathmen von Luft, welche nicht,* wie dieses für die normale Athmung durch die Wandungen der Nasenhöhle geschieht, *auf dem Weg zum Kehlkopf von ihren staubartigen Beimengungen befreit wird und deshalb leicht Bronchitis und Pneumonie hervorruft.* An mangelhafter Ernährung und an diesen entzündlichen Erkrankungen der Athmungsorgane gehen viele Kinder mit Hasenscharten im Säuglingsalter zu Grunde. Wenn sie aber dieses Alter passirt haben und auch ferner nicht das Opfer von Bronchitis und Pneumonie werden, so bleiben endlich noch 3) *die Functionsstörungen in der Lautbildung* übrig. Soweit es sich nur um Lippenspalten handelt, ist es wesentlich die Unfähigkeit der Bildung der Lippenlaute; bei gleichzeitiger Spaltung des harten und weichen Gaumens kann aber kein Abschluss der Nasenhöhle von der Mundhöhle gewonnen werden und der Luftraum der Nasenhöhle klingt bei *allen* Lautbildungen mit. Hierdurch erhält die ganze Sprache einen *nasalen Charakter* und bei bedeutender Ausprägung des Leidens kann dieser Charakter so vorwiegen, dass fast kein Wort mehr verständlich ist. Es gehört zu den edelsten Aufgaben der plastischen und prothetischen Kunst, auf der einen Seite jene Lebensgefahr, auf der anderen Seite diese Functionsstörungen zu beseitigen (vgl. §§ 34—39 und §§ 108—111).

Ueber die Ursachen der Hasenschartbildung ist nur so viel bekannt, dass sie in Familien erblich vorkommen. Die Mütter beziehen die Entstehung der Hasenscharten ihrer Kinder zuweilen auf „Versehen" während der Schwangerschaft.

§ 31. Die Blepharoplastik.

Nach der kurzen Schilderung der angeborenen Spaltbildungen in den vorigen Paragraphen haben wir nun die wichtigsten Krankheitsformen kennen gelernt, welche die Ausführung plastischer Operationen im Bereich der Gesichtshaut erfordern, und gehen zu der Schilderung dieser Operationen über, wobei indessen immer wieder Bezug auf die indicirenden Erkrankungen genommen werden muss.

Die plastische Augenlidbildung, *Blepharoplastik,* wird in den meisten Fällen durch *die narbige Verziehung der Augenlider* indicirt. Man hat dieser Verziehung deshalb den Namen des *Ektropium* gegeben, weil die Conjunctiva des Augenlids durch den Zug nach aussen gedreht wird. Als Ursache des narbigen Zugs haben wir schon kennen gelernt: 1) Verletzungen durch ätzende Flüssigkeiten und durch Verbrennung; 2) die Heilung der Substanzverluste der äusseren Haut, welche durch Gangrän bei dem Verlauf schwerer Phlegmonen entstehen; 3) die Heilung des Lupus. Hierzu ist nur als 4) hinzuzufügen die narbige Schrumpfung bei Knochenentzündung am Infraorbitalrand des Oberkiefers, welche ebenfalls

zum Ektropion des unteren Lids führt, während Ektropien des oberen Lids durch analoge Processe am Supraorbitalrand des Stirnbeins wegen der grösseren Entfernung des Lidrands vom Knochenrand kaum vorkommen.

Ausser dem narbigen Ektropion unterscheidet die Augenheilkunde noch ein Ektropion sarkomatosum, wobei es sich jedoch keineswegs um ein Sarkom des Augenlids, sondern nur um eine granulirende Wucherung der Conjunctiva in Folge von chronischen Entzündungen handelt. Narbige Schrumpfungen der Conjunctiva können umgekehrt zu einem *Entropion* führen, dessen weitere Erörterung einschliesslich der Therapie wir indessen hier unterlassen, um nicht in das Gebiet der Augenheilkunde überzugreifen. Auch die Behandlung des Ektropion sarkomatosum kann diesem Gebiet überwiesen werden.

Wenn nun ein narbiges Ektropion durch Operation beseitigt werden soll, so muss man zunächst die evertirte conjunctivale Fläche durch Incision von dem narbigen Boden ablösen und hierdurch wieder den Lidrand in seine normale Stellung bringen. Die erste Methode, nach der dieses geschehen kann, bezieht sich auf ein *partielles Ektropion*, wie es in Fig. 27 abgebildet ist; hier kann man das Ektropion durch eine V förmige Incision umgrenzen, von diesen Schnitten aus die Ab-

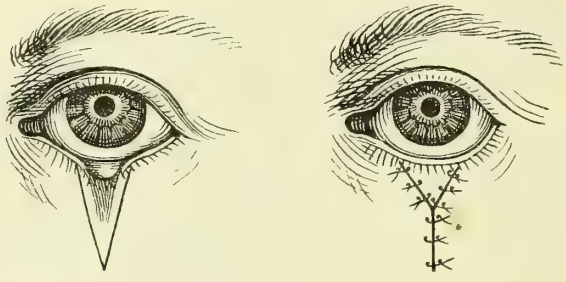

a b

Fig. 27.
Narbiges Ektropion des unteren Lids: a V förmige Anfrischung, b Y förmige Vereinigung.

lösung bewirken und die normale Stellung des Lidrands durch ein Y förmige Nahtvereinigung sichern (Fig. 27 b). Hierdurch wird der dreieckige Lappen so weit nach oben gerückt, dass das Ektropion beseitigt wird. Die Methode gehört zu den plastischen Operationen *durch Verschiebung* (§ 266, allg. Thl.). Bei ausgedehnten Ektropien, welche die Bildung eines sehr grossen Dreiecks erfordern würden, könnte die Nahtvereinigung unterhalb des nach oben geschobenen Dreiecks nicht mehr beschafft werden.

In solchen Fällen ist es besser, hart am Wimperrand die Incision zu führen, von welcher aus die Ablösung der Conjunctiva von dem narbigen Boden erfolgt. Nach Richtigstellung des Lidrands ergiebt sich dann eine Wundfläche, wie sie schon in Fig. 104, § 266 allg. Thl. abgebildet wurde. Nun gilt es, diese Wundfläche zu decken. Nach *der Methode von Fricke* geschieht dieses *durch Bildung eines entsprechend geformten Hautlappens der Temporalgegend;* hier hat die Haut vermöge ihrer dünnen Beschaffenheit die besten Verhältnisse, um die Augenlidhaut zu ersetzen, während die starre Haut der Stirngegend und die Haut der Wangengegend mit ihrem starken Unterhautfettpolster hierzu ungeeignet sind. Die Basis des Fricke'schen Lappens kommt unterhalb des äusseren Augenlidwinkels zu liegen, wie es in Fig. 104 allg. Thl. abgebildet ist. Die Drehung des Lappens beträgt 90^0; dabei kann jede Torsion der Substanz der Lappenbrücke vermieden werden (vgl. § 267, allg. Thl.). Bei der grossen Verschiebbarkeit der Haut der Schläfengegend

auf der Fascia temporalis gelingt es leicht, den ganzen Defect, welcher durch Entnahme des Lappens entsteht, durch Naht der Defecträndер zu decken. Die Schrumpfung der Lappensubstanz ist der Art, dass der Lappen doppelt so gross wie das Bedürfniss erscheint, ausgeschnitten werden muss (vgl. § 268, allg. Thl.).

Statt den Defect nach der Methode Fricke's mit *einem* grossen gestielten Lappen zu decken, kann man auch nach *der Methode* v. Wecker's die Deckung durch eine Zahl Reverdin'scher Läppchen vornehmen (vgl. § 269, allg. Thl.), welche man am besten den beiden seitlichen Temporalgegenden dicht vor der Haargrenze entnimmt. Hier sind die kleinen Narben, welche den Läppchen später entsprechen, am wenigsten sichtbar. Dass die Läppchen mit ihren Rändern dicht aneinander gelegt werden müssen, wurde schon § 269 allg. Thl. hervorgehoben. Sowohl bei der Blepharoplastik nach Fricke, wie nach der v. Wecker's, sind kleine Recidive durch narbige Schrumpfung des Lappens oder der Läppchen nicht ausgeschlossen, welche man durch kleine Nachoperationen ausgleicht. Dieser Ausgleich kann wieder nach jeder der genannten Methoden geschehen. Doch sei hier noch eine kleine, der Ophthalmiatrik angehörige Operation erwähnt, welche bei den geringfügigsten Graden des Ektropions ausgeführt werden kann. Man schneidet nämlich nach aussen von dem Lidwinkel ein kleines V förmiges Hautstück aus und verlängert von dem oberen Ende des inneren Schenkels des V den Schnitt in horizontaler Richtung in die Haut des ektropirten Lids. Indem man nun das V zusammennäht, ergiebt sich ein Zug in der Querrichtung, welcher den Lidrand richtig stellt.

Ausser den narbigen Ektropien kann es sich bei der Blepharoplastik noch um die Defecte handeln, welche aus der *Exstirpation des carcinomatös degenerirten Augenlids* entstehen. Haben diese Defecte die Form eines grossen V, so kann man noch an die Operation von Dieffenbach's denken, welcher (vgl. Fig. 28) durch einen Parallelschnitt zum äusseren Schenkel des V einen grossen viereckigen Lappen bildete, ihn nach innen lagerte und den aussen zurückbleibenden dreieckigen Defect durch Granulationsbildung und Vernarbung der Fläche heilen liess. Diese Operation ist verlassen worden, weil die seitliche Wangenhaut weniger geeignet zum Ersatz des Augenlids, als die Schläfenhaut ist, und überdies der narbige Zug des heilenden Defects das neue Augenlid wieder nach aussen zieht. Man deckt lieber diese Defecte nach der Methode von Fricke und ändert die Form der Schläfenlappen gemäss der Form der Defecte ab.

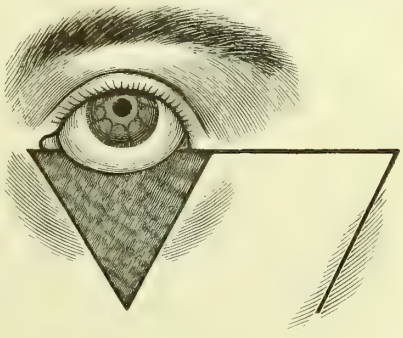

Fig. 28.
Dieffenbach's Blepharoplastik.

Alle diese Methoden sind unter der Voraussetzung beschrieben, dass das *untere Lid* zu bilden ist. In der That sind die meisten Operationen der Blepharoplastik an dem untern Lid auszuführen. Für das obere Lid gelten dieselben Regeln, nur dass bei Fricke's Operation die gerade Begrenzungslinie des Lappens nach vorn, die bogenförmige Begrenzungslinie nach hinten (umgekehrt wie in Fig. 104, allg. Thl.) zu liegen kommt und bei der V förmigen Incision mit Y artiger Vernähung die Buchstaben umzudrehen sind. Für den seltenen Fall des Ektropions an beiden Lidern desselben Auges könnte man noch an das Verfahren der *Tarsorrhaphie* denken, welches früher auch in einfachen Fällen von französischen Chirurgen vielfach geübt wurde. Man nähte nach Correction der Stellung der Lidränder diese Ränder durch Suturen

zusammen und verschloss so die ganze Lidspalte, so dass der Bulbus verdeckt wurde. Nun wartete man mehrere Monate bis zur soliden Verheilung der Defectwunden und schlitzte nun die Nahtlinie wieder auf, um den Bulbus seiner Function wieder zu geben. Das Verfahren ist sehr umständlich, wenn man auch zugestehen muss, dass es gegen die Recidive des Ektropions am besten sicher stellt; das temporäre Blindmachen ist für den Kranken eine sehr unangenehme Zugabe.

Allerlei kleinere plastische Operationen an den Augenlidern bieten keine hervorragenden chirurgischen Interessen und können in den Lehrbüchern der Augenheilkunde verglichen werden.

§ 32. Die Meloplastik.

Bei der Meloplastik handelt es sich um so verschiedene Indicationen, dass hier ähnlich bestimmte Regeln für die Operation, wie bei Blepharoplastik (§ 31) und Cheiloplastik (§§ 41—43) nicht gegeben werden können. Ueberdies gehört die Meloplastik zu den seltneren plastischen Operationen. Bei Defect der gesammten Wangenhaut würde man auf den Versuch angewiesen sein, durch grosse Lappen von der vorderen Halsgegend oder von der Stirngegend den Defect zu decken. Die ernährenden Brücken würden für diese Lappen gegen den vorderen Rand des Ohres hin zu legen sein. Die Benutzung der Halshaut ist im Erfolg sehr fraglich, weil die dünne Hautdecke der vorderen Halsgegend sehr schrumpft und viel mangelhafter ernährt ist, als die Gesichtshaut. Auch kann die narbige Schrumpfung an der Defectfläche Contracturen des Halses hervorrufen. Glücklicher Weise handelt es sich in den meisten Fällen von Meloplastik nur um partielle Defecte der Wangenhaut, so dass man die übrig gebliebenen Theile der Wange zur Deckung des Defects verwenden kann.

Ob man nun durch Verschiebung oder durch Lappenbildung die Aufgaben der Meloplastik erfüllen soll, entscheidet die Eigenthümlichkeit des einzelnen Falles. Jede der in § 266, allg. Thl. beschriebenen Fundamentalmethoden kann hier in Frage kommen. Lappen mit einer einzigen schmalen Ernährungsbrücke kann man bei der ausgezeichneten Ernährung der Wangenhaut sehr wohl bilden; leider kommt man nur mit dieser Lappenbildung leicht an die Ränder der Lippen und des unteren Augenlids heran und muss wohl bedenken, dass die narbige Schrumpfung der Defecte, welche die Lappenbildung hinterlässt, narbige Verziehung dieser Ränder, Ektropien des Augenlids oder der Lippen mit allen ihren schlimmen functionellen Folgen hinterlassen kann. Auch gegen die Nase hin ist der Meloplastik eine Grenze gesetzt. Unter diesen Umständen muss man sich oft an Stelle der Lappenbildung mit den unvollkommeneren Erfolgen der Hautverschiebung zufrieden geben. Es ist dieses um so mehr zu bedauern, weil ein unvollkommener Ersatz der Wangenhaut die Oeffnungsbewegung des Unterkiefers zu hemmen im Stande ist.

Ein besonders übeler Umstand für die Erfolge der Meloplastik ist die narbige Schrumpfung der durch Verschiebung oder Lappenbildung gewonnenen Haut auf der Innenfläche, welche der Schleimhautseite des Defects entspricht. Bei der Exstirpation von Geschwülsten soll man, so weit die Art der Erkrankung es zulässt, die Wangenschleimhaut thunlichst schonen, weil sie kaum zu ersetzen ist. Denn wenn man auch aus den übrigen Theilen der Wange Lappen mit der Schleimhaut, also aus der ganzen Dicke der Wange, bilden kann, so bleibt doch in der Schleimhaut der Mundhöhle wieder der Defect entsprechend derEntnahme des Lappens.

Die schwierigsten Aufgaben für Meloplastik bieten die grossen Defecte der Wange, welche aus der Gangrän aller Weichtheile bei Noma hervorgehen (Fig. 21 § 26). Hier muss der Meloplastik in der Regel der schwierige Akt der Lösung der Narben vorausgehen, welche den Unterkiefer an den Oberkiefer heften und die Kiefer-

sperre bedingen. Bei der Operation der Kiefersperre werden wir diese Schwierigkeit noch einmal berühren und zeigen, wie man dieselbe unter Umständen durch Bildung einer neuen beweglichen Verbindung am Unterkiefer umgehen kann (§ 100). Es wäre aber durchaus irrig, diese Operation am Kiefer zur feststehenden Regel zu machen; vielmehr kann es durch Dehnung der Narben, dann durch Spaltung und endlich durch Excision der Narben und im letzteren Fall durch Einpflanzung dehnbarer Hautstücke in die geschaffenen Wundflächen gelingen, den Unterkiefer ohne weitere Verletzung und Beeinträchtigung seiner Function wieder beweglich zu machen. Gussenbauer pflanzte nach Spaltung der Wange doppelte Lappen ein, so dass die Haut des inneren Lappens gegen die Mundhöhle sah und die Schleimhaut ersetzte. Ueber diesen Lappen kam ein zweiter, welcher die äussere Haut ergänzte. Um diesem Beispiel zu folgen, ist die nöthige Voraussetzung, dass viel gesunde Haut in der Nähe der narbigen Theile zur Verfügung steht.

Die Schilderung einzelner meloplastischer Operationen würde ohne besonderen Werth sein. Die Verfahren der plastischen Kunst lassen sich nicht in allzu feste Regeln einzwängen und gerade für die Meloplastik ist dieses am wenigsten möglich, weil jeder einzelne Fall besondere Verhältnisse bietet. Nicht selten reichen auch die Defecte der Wange bis in die Substanz der Augenlider oder bis in die Mundspalte hinein und dann muss die Meloplastik mit Blepharoplastik und Cheiloplastik verbunden werden. Die für die letzteren aufgestellten Regeln (§ 31 und § 43) sind dann dahin abzuändern, dass durch Verschiebung oder Lappenbildung noch grössere Flächen von Haut zur Ergänzung genommen werden müssen.

§ 33. Die Stomatoplastik.

Von der Aufgabe der Wiederherstellung verlorener Lippentheile, der eigentlichen *Cheiloplastik*, kann man einige plastische Operationen unter dem Namen der *Stomatoplastik* abgrenzen, bei welchen es sich mehr um die Beseitigung pathologischer Mundformen, als um den Ersatz von Lippentheilen handelt. Die Trennung ist freilich etwas willkürlich, weil ja jede stomatoplastische Operation an der Substanz der Lippen stattfinden muss und demnach an dieser Substanz plastische Umbildung vornimmt. Im wesentlichen umfasst die Stomatoplastik die Operationen zur Heilung der *Makrostomie* und *Mikrostomie*, sowie endlich des Ektropions der Lippe. Nun ist der Fall einer angeborenen Makrostomie ziemlich selten (vgl. § 29) und die Aufgabe der Heilung besteht einfach in der Anfrischung und dem Zusammennähen der Spalträndер, welche in solchen Fällen von angeborener Makrostomie sehr nahe zusammenliegen. In Fällen von erworbener Makrostomie, z. B. nach Abreissungen der Gesichtshaut, nach Noma (§ 26), fehlt ein Theil der Lippensubstanz und dann wird die Operation der Makrostomie zu einer Cheiloplastik, weil eben nun die fehlende Lippensubstanz ergänzt werden muss. Die narbige Verwachsung der Lippen mit dem Zahnfleisch, *Anchylochilie* genannt, ist ebenfalls ohne operatives Interesse. Wir haben uns demnach hier wesentlich mit der operativen Behandlung der Mikrostomie (Stenochorie) zu beschäftigen.

Die *Mikrostomie* ist selten angeboren; die meisten Fälle der Mikrostomie entstehen durch narbige Schrumpfung bei Heilung eines Lupus der Lippe; endlich kommt noch eine Mikrostomie durch schlecht ausgeführte Cheiloplastik zu Stande (vgl. §§ 41 und 42). Die Methode der Stomatoplastik bei Mikrostomie ist schon von Dieffenbach festgestellt worden. Man exstirpirt (vgl. Fig. 29) von der äusseren Haut einen schmalen Streifen in der Form einer flachen liegenden Spindel; in derselben Linie trennt man die Schleimhaut, ohne aber von ihr etwas wegzunehmen, in horizontaler Richtung und erhält so zwei Streifen Schleimhaut, welche man zur äusseren Haut umsäumt. Die Nachtheile der Dieffenbach'schen

Methode bestehen darin, dass die neue Mundspalte mehr einer Oeffnung, als einer Spalte entspricht und dass von den Winkeln des neuen Mundes her in der Regel wieder die Schnittflächen ein Stück weit narbig zusammenwachsen, der Mund also wieder zu klein wird. Dem ersten Missstand entgeht man dadurch, dass man von der äusseren Haut nichts entfernt, sondern äussere Haut und Schleimhaut in einer Linie einfach spaltet; dann ist freilich das Umsäumen der Schleimhaut zur äusseren Haut etwas schwieriger, aber doch ausführbar, besonders dann, wenn man mit einigen Schnitten die Schleimhaut von ihrer Unterlage ablöst und dadurch verziehbar macht. Dem anderen Missstand kann man dadurch entgegen arbeiten, dass man gerade an der Stelle, wo der Mundwinkel gebildet werden soll, die Ablösung der Schleimhaut etwas ausgedehnter ausführt und die Incisionslinie hier in zwei kurze Schenkel, in Form eines ⋈ verlängert. Der so gewonnene kleine dreieckige Schleimhautlappen wird nun nach der äusseren Haut durch Suturen herumgeschlagen und bildet, wie in Fig. 29 auf der rechten Seite angedeutet ist, die Umsäumung für den Mundwinkel. Es ist dieses die Wiederholung einer Methode, welche bei der Operation der Phimose an der Vorhaut von Roser angegeben wurde (vgl. § 292).

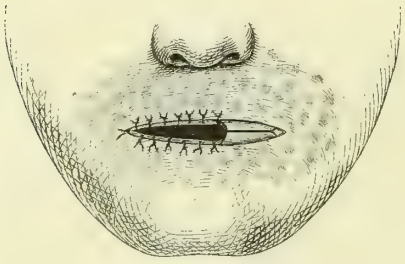

Fig. 29.
Dieffenbach's Stomatoplastik bei narbiger Mikrostomie nach Lupus. Links ist die Schnittführung zu erkennen; rechts sind die Nähte schon angelegt.

Mit allen Vorsichtsmassregeln kann man indessen doch nicht den Kranken gegen das Recidiv der Mikrostomie sicher stellen. Fast die ganze neue Mundöffnung ist von narbigen Geweben umgeben und die Neigung zur narbigen Schrumpfung ist gerade hier sehr bedeutend. Nachdem ich bei einzelnen Kranken zu einer mehrfachen Wiederholung der Operation der Mikrostomie durch fortwährendes Recidiviren des Zustands gezwungen wurde, liess ich endlich aus Hartgummi eine Art von *künstlichem Mund* anfertigen, welchen die Operirten nach Heilung der Wunde täglich mindestens für eine Stunde — und bei Neigung zur narbigen Schrumpfung mehrere Stunden — tragen müssen. Die horizontale Platte hh kommt zwischen die Zähne und die Lippen zu liegen, so dass sich der künstliche Mund von selbst festhält. Die Kranken lernen bald den Vortheil des Apparats begreifen, welcher sie für die Zukunft sicher stellt. Ich kann die Benutzung desselben dringend empfehlen. Eine ältere, sehr zeitraubende, aber im Erfolg keineswegs sichere Methode zur Behandlung des Mikrostoma ist das Verfahren Rudtorffer's. Derselbe durchbohrte die Haut an der Stelle, welche später Mundwinkel werden soll, und legte Bleidraht ein, bis die narbige Ueberhäutung der Löcher erfolgt war; dann wurde von diesen Löchern aus quer gespalten. Gegen narbige Wiederverwachsung von den Mundwinkeln her stellt diese Methode durchaus nicht sicher.

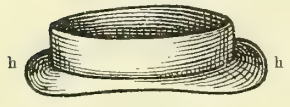

Fig. 30.
Der künstliche Mund.

Fälle von Ektropion der Lippen werden nach denselben Methoden operativ behandelt, welche wir bei dem Ektropion der Lider schon kennen lernten. Insbesondere ist die V förmige Incision mit Y artiger Vereinigung an den Lippen (Fig. 27, § 31) sehr gut anwendbar. Dagegen kann die Methode v. Wecker's hier selbstverständlich keine Wiederholung finden, weil eben nicht die zarte Sub-

stanz des Augenlids, sondern die fleischige Substanz der Lippe zu ergänzen ist. Hierzu kann man Reverdin'sche Läppchen nicht verwenden; sondern muss nach den Methoden der Cheiloplastik (§§ 42 und 43) durch Verziehung oder Lappenbildung dicke fleischige Substanz gewinnen; so treffen auch hier wieder die Aufgaben der Stomatoplastik und Cheiloplastik zusammen. Man löst z. B. den Lippensaum von seiner narbigen Unterlage ab, stellt ihn in die richtige Linie und pflanzt dann in die so formirte Wunde einen genügend grossen Lappen ein, um den Lippensaum in seiner richtigen Stellung zu erhalten.

§ 34. Die Indicationen und Vorbereitungen zur Operation der Lippenspalte (Hasenscharte).

Diese Operationen müssen in das Gebiet der plastischen Operationen gerechnet werden und können mithin unter den allgemeinen Begriff der Cheiloplastik gestellt werden; doch ist die Aufgabe dieser Operationen wieder so eigenartig, dass sie eine besondere Beschreibung erfordern. Die Häufigkeit der Hasenscharte, die Lebensgefahren, welche mit ihrem Bestehen (§ 30), aber auch mit der Operation selbst verbunden sind, die Nothwendigkeit, dass auch der Nicht-Fachchirurg, der praktische Arzt der Ausführung dieser Operationen sich unterziehe — alle diese Verhältnisse geben der Operation ein besonderes und schwer wiegendes Interesse.

Was den Zeitpunkt für die Ausführung der Operation betrifft, so haben französische Autoren, besonders der bekannte Geburtshelfer Dubois, mit Recht darauf hingewiesen, dass der erste Lebenstag oder die ersten Lebenstage für die Ausführung der Operation besonders günstige Verhältnisse darbieten. Die Neugeborenen bedürfen nur wenig Nahrung und schreien in den ersten Lebenstagen weniger, als später. Auch ist es für die Mutter, welche das missgestaltete Kind nicht gern sieht, eine psychische Beruhigung, dass schon nach wenigen Tagen eine mehr normale Form des Gesichts erzielt wird. Endlich spricht die Erfahrung durchaus zu Gunsten der Frühoperation. Aber selbst wenn die Operation in den ersten Tagen versäumt wurde, so soll man doch möglichst bald die Operation ausführen. G. Simon hat mit Recht auf die Lebensgefahren hingewiesen, welche mit dem Bestehen der Lippenspalte verknüpft sind, auf die mangelhafte Ernährung und auf die Gefahr der Bronchitis und Pneumomie (§ 30). Wir haben die Pflicht, das Kind aus diesen Gefahren möglichst bald herauszubringen. Eine Contraindication kann man gegen die frühe Ausführung der Operation nur in den schwersten Formen der doppelten Hasenscharte mit Prominenz des Zwischenkiefers finden; für diese Fälle sind die Operationen so schwierig und mit soviel Blutverlust verbunden, dass man besser das zweite Lebensjahr abwartet. Man muss für diese Fälle den Angehörigen besondere Sorgfalt für die Ernährung des Kindes empfehlen; bei Wolfsrachenbildung muss der Löffel, mit Milch gefüllt, bis zur Zungenbasis eingeführt werden, weil sonst die Kinder nichts herunter schlucken; auch muss die Mundhöhle sehr rein gehalten werden, damit nicht die Zersetzung von Milchresten, z. B. in der Gaumenspalte, zur Bildung von Aphthen führt. Zu letzterem Zweck kann man das Auswaschen der Mundhöhle mit Läppchen, welche in eine Lösung von Kali hypermanganicum eingetaucht wurden, empfehlen. Wenn man als fernere Contraindicationen gegen die Ausführung der Operation auch noch den schlechten Ernährungszustand des Kindes oder das Bestehen einer Bronchitis, ja sogar den Schnupfen anführt, so geschieht dieses insofern mit Recht, als in der That unter solchen Umständen die Ausführung der Operation bedenklich, der Ausgang der Operation nicht selten tödtlich ist; doch muss man bei Erwägung dieser Contraindicationen auch das berücksichtigen, dass die Lippenspalte selbst an der schlechten Ernährung und an der Bronchitis Schuld trägt und mithin ihre operative

Beseitigung das beste, unter Umständen das einzige Mittel ist, die Kinder in eine bessere Ernährung zu bringen und ihre Bronchitis zu beseitigen.

Ueber die Anwendung der Narkose für die Ausführung der Operation sind die Stimmen der Autoren getheilt. Diejenigen, welche die Narkose empfehlen, machen geltend, dass ohne Narkose das Schreien der Kinder zu einer stärkeren Blutung führt; doch liegt andrer Seits bei Anwendung der Narkose wieder die Gefahr vor, dass die Kinder bei Unempfindlichkeit der Glottis grössere Mengen von Blut in die Luftwege aspiriren und grössere Mengen von Blut in den Magen herabschlucken. Hierdurch können wieder Bronchialcatarrhe und Magendarmcatarrhe entstehen. Ich pflege die Narkose nicht anzuwenden, gestehe aber gern zu, dass auch die Anwendung der Narkose vortheilhaft sein kann. Wenn man auf die Narkose verzichtet, so muss man den ganzen Körper des Kindes, einschliesslich der Extremitäten, in ein Betttuch einhüllen, um zu verhüten, dass die ungestümen Bewegungen der Arme und Beine die Ausführung der Operation stören. Will man die Narkose anwenden, so hat man *die Möglichkeit congenitaler Missbildungen am Herzen* zu beachten. Nicht allzu selten liegen gleichzeitig mit äusseren Bildungsfehlern auch Bildungsfehler am Herzen, besonders mangelhafte Entwickelung der Scheidewand zwischen den Ventrikeln und zwischen den Vorhöfen mit Mischung des arteriellen und venösen Bluts und cyanotischer Beschaffenheit des gesammten Blutes vor. Dann ist jedenfalls die Narkose, vielleicht aber auch besser die ganze Operation zu unterlassen.

Bei sehr kleinen und zarten Kindern ist immer der Blutverlust bei der Operation sehr beachtenswerth. Man kann vor dem Beginn der eigentlichen Operation sich gegen die Blutung aus den A. A. coronariae entweder dadurch sicher stellen, dass man Compressorien an diesen Arterien anbringt oder einen Faden, welchen man in der Mitte der Höhe der Lippe durch ihre ganze Dicke mittelst einer Nadel durchführt, auf dem freien Lippenrand fest knotet. Im letzteren Fall muss nach Vollendung der Operation und nach Sicherung der durchschnittenen Enden der A. A. coronariae durch genau angelegte Suturen diese Fadenschlinge wieder durchschnitten und der Faden herausgezogen werden. Was die Compressorien betrifft, so benutzte man früher ein eigenes Instrument, die Lippenzange von Beinl, ein Kornzangen-ähnliches Instrument, dessen *Branchen* durch einen Schieber geschlossen werden. Man kann aber auch mit gewöhnlichen Kornzangen, welche man von Assistenten halten lässt, dasselbe erreichen; nur sind die Hände der Assistenten bei der Ausführung der Operation etwas hinderlich. Da der Verschluss der Beinl'schen Zange nicht sehr sicher ist und überhaupt durch das Schreien der Kinder die Compressorien leicht verschieben, so habe ich neuerdings die Zangen von Köberlé und Péan (Fig. 141, § 300, allg. Thl.), sowie die zur Fixation der Lippen bestimmten breiten Pincetten, welche zum cheilangio-skopischen Apparat gehören (Fig. 33 pp § 166, allg. Thl.) bei den Hasenschartoperationen mit grossem Vortheil benutzt. Beide Apparate hängen fest und nehmen wenig Raum ein.

§ 35. Die Operationsmethoden für die einseitige Hasenscharte.

Wir unterscheiden die Operation des Lippeneinkniffs von der Operation der eigentlichen Hasenscharte. Die erstere geschieht so, dass man ein lanzenförmiges Messer (Fig. 42b, § 241, allg. Thl.) ungefähr 8 Mm. über dem Winkel des Einkniffs durch die Lippe sticht und, während der Lippensaum mit einer Hakenpincette fest angezogen und die Lippensubstanz gespannt wird, nun parallel den Rändern des Einkniffs einen A Schnitt ohne Verletzung des rothen Lippensaums durch die Dicke der Lippensubstanz, einschliesslich ihrer Schleimhaut führt. Nun setzt man in den Winkel des A ein scharfes Häkchen ein und zieht die Lippensub-

stanz, welche von den Schenkeln des A eingeschlossen ist, so weit nach unten, dass eine rhombische Wunde (vgl. Fig. 31 b) entsteht und der Lippensaum an Stelle des Einkniffs nun rüsselartig über die normale Linie der Lippe hervorragt. Dann näht man die rhombische Wunde von links nach rechts zusammen. Die narbige Contraction in der Längswunde sorgt dafür, dass die rüsselartige Hervorragung sich wieder zurückbildet. Auch hier handelt es sich, wie bei vielen anderen plastischen Operationen, um eine operative Uebercorrection, welche erst durch die Vorgänge der Vernarbung zu der definitiven und richtigen Correction zurückgebildet wird.

Fig. 31.
Operation des Lippeneinkniffs. a. Aförmige Anfrischung. b. rhombische Verziehung.

Bei den einseitigen Hasenscharten genügt in den seltensten Fällen die einfache Anfrischung und Vernähung der Spaltränder. Durch dieses einfache Verfahren würde man im besten Fall mindestens noch einen Lippeneinkniff zurücklassen, weil die Narbencontraction der Längswunde immer den Lippensaum nach oben verziehen würde. Man muss deshalb versuchen, *die Spaltränder kunstvoll zu verlängern.* Die erste Methode, welche einen solchen Versuch darstellt, ist die Methode Dieffenbach's, welcher den Spalträndern *eine concave Anfrischung* gab. Die concave Wunde entspricht einem Kreisbogen, zu welchem der Spaltrand die Bogensehne bildet, und ist deshalb länger als der Spaltrand selbst. Diese Methode ist aber mit Recht vollständig verlassen worden, weil sie zu viel von der Substanz der Lippe aufopfert und, im Gegensatz z. B. zu der Operation des Lippeneinkniffs, welche oben geschildert wurde und deren Misslingen mindestens keinen Schaden bringt, bei misslungener Operation eine breitere Spalte zurückbleibt, das Verhältniss also wesentlich verschlimmert wird.

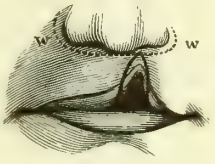

Fig. 32.
Dieffenbach's Methode der concaven Anfrischung. ww. Wellenschnitt (§ 36).

Die zweite Methode vermeidet diesen Uebelstand; sie rührt von Malgaigne her und besteht in der Bildung zweier kleiner Läppchen an den beiden Spalträndern, deren Basis nach unten gegen den freien Rand der Lippe liegt; dieselben werden so nach unten geschlagen, dass sie nach ihrer Vereinigung durch die Naht wieder eine rüsselförmige Hervorragung bilden, wie eine solche auf anderem Weg durch die oben beschriebene Operation des Lippeneinkniffs erzielt wird. Gegenüber der Operationsmethode Dieffenbach's hat die Methode Malgaigne's den Vorzug, dass sie nichts entfernt und demnach im Fall des Misslingens keine Verschlimmerung zurücklässt.



Fig. 33.
Malgaigne's Methode. b. Bildung der beiden Läppchen. b. Vereinigung durch die Naht.

Doch nimmt die Methode Malgaigne's noch nicht genügende Rücksicht auf den verschiedenen Verlauf der beiden Spalträndern. Indem Mirault diesem Verlauf Rechnung trug, war es ihm vorbehalten, diejenige Methode zu construiren, welche wir für die meisten Fälle als die maassgebende bezeichnen müssen. In

der Regel *verläuft* nämlich *der laterale Spaltrand fast senkrecht nach unten, der mediane aber schräg von oben und aussen nach unten und innen* (vgl. Fig. 25 c). Der letztere mediane Spaltrand ist mithin (als Hypothenuse eines rechtwinkeligen Dreiecks, dessen eine Kathete von dem lateralen Spaltrand, dessen andere Kathete von der queren Mundspalte gebildet wird) länger, als der laterale; *deshalb soll man das Läppchen nur am lateralen Spaltrand bilden, um diesen zu verlängern.* Man bezeichnet dieses Verfahren als *das Verfahren mit Bildung des* Mirault'schen *Läppchens* (Fig. 34 m). Hierzu fügte v. Langenbeck noch die Modification, dass er, wie es in Fig. 34 angedeutet ist, *eine stumpfwinkelige Anfrischung des medialen Stumpfrands ausführte.* Indem Mirault's Läppchen am lateralen Spaltrand nach unten verzogen wird, entsteht auch an ihm eine stumpfwinkelige Linie und die beiden stumpfen Winkel α und α' können nun sehr gut aufeinander genäht werden. So erzielt man eine Verschränkung der Wundflächen, welche die Erfolge der Naht noch mehr sichert.

Fig. 34.

Methode von Mirault-Langenbeck. a. Stumpfwinkelige Anfrischung des rechten Rands (v. Langenbeck) und Bildung des Mirault'schen Läppchens am linken Rand (m). b. Vereinigung durch die Naht.

Die Methode Mirault's hat auch den grossen Vorzug, dass sie sich schnell ausführen lässt. Alle kunstvolleren Methoden haben den Nachtheil, dass sie mehr Zeit zur Ausführung gebrauchen und deshalb zu grösserem Blutverlust führen. Als Beispiel sei die Methode von Giraldès angeführt, welche ausser einem nach unten zu schlagenden Mirault'schen Läppchen (links) noch ein anderes Läppchen mit oberer Basis bildet (rechts); dieses Läppchen wird nach oben gezogen, um den Rand des Nasenlochs bilden zu helfen. Der treppenartigen Wundlinie, welche der mediale Spaltrand durch die Bildung beider Läppchen erhält, muss dann eine treppenartige Anfrischung des lateralen Spaltrands entsprechen. Die doppelte Verschränkung (Procédé par engrénement ou par mortaise), welche hierdurch entsteht, wird als besonderer Vorzug der Methode gerühmt. Doch soll man bei der Operation an Neugeborenen und bei Kindern in den ersten Lebensjahren von diesem complicirten Verfahren absehen und die Form des Nasenlochs unberücksichtigt lassen; ist es ja doch Aufgabe der Operation, unter thunlichster Einschränkung des Blutverlusts durch einfache Verschliessung des Spalts das Kind aus der Lebensgefahr zu bringen, welche mit dem Bestehen des Spalts verbunden ist (§ 30 Schluss). Dabei ist die Feinheit in der Form der Lippe und des Nasenlochs vorläufig noch gleichgültig. Erst nach langen Jahren, vor der Pubertät, braucht man dann an den fleischig gewordenen grossen Theilen durch kleine Nachoperationen eine schöne Form herzustellen. Diese Nachoperationen sind zu dieser Zeit ganz unbedenklich; die Eitelkeit der heranwachsenden Kinder bestimmt sie leicht dazu, sich denselben zu unterziehen. Besondere Regeln lassen sich für diese Nachoperationen nicht

Fig. 35.

Methode von Giraldès. a. Anfrischung. b. Vereinigte Wunde. Die Buchstaben a b c correspondiren in beiden Zeichnungen; b wird nach der Anfrischung nach unten, c nach oben durch die Naht gerückt.

aufstellen, weil in jedem Fall die Verhältnisse etwas anders liegen. Die wesentlichste Aufgabe ist, neben etwaigen Correctionen am rothen Lippensaum, die Ablösung des Nasenflügels, um denselben mehr nach innen zu stellen und so das breite, flache Nasenloch in ein schmales und hohes zu verwandeln.

Es kann mithin auf die Schilderung anderer complicirter Methoden verzichtet werden, weil ihre Anwendung bei Neugeborenen und Kindern in den ersten Lebensjahren, also für die Zeit, in welcher man gerade die Operation ausführen soll, nicht gerechtfertigt erscheint.

§ 36. Anfrischung, Entspannung, Nahtanlegung, bei der Operation der Hasenscharte.

Das lanzenförmige Messer (Fig. 42b § 241, allg. Thl.) ist das beste Instrument zur Bildung des Mirault'schen Läppchens und eignet sich auch für die übrige Anfrischung, indem man die feine Spitze des Messers durch die Substanz des Spaltrands durchsticht. Die Spannung für die Schnittführung soll mit einer feinen Hakenpincette oder durch Einsetzen eines feinen scharfen Häkchens in den Spaltrand geschehen. Ueberall soll man eine recht *breite Wundfläche* durch die Anfrischung zu erzielen versuchen, weil diese die Verklebung der Wundränder durch prima intentio am besten sichert. Um bei diesem Bestreben nicht zu viel von dem Spaltrand wegzuschneiden, könnte man dem Rath von Galliet und Collis folgen und die Messerspitze parallel der Aussenfläche der Lippe in den Spaltrand einstechen und in dieser Richtung durchführen, so dass gar nichts abgetragen, aber durch Auseinanderziehen der Wunde eine doppelt breite Wundfläche gewonnen wird. Das Verfahren ist als Doublirung des Spaltrands zu bezeichnen. Leider ist jedoch an den feinen Spalträndern der kleinen Kinder das Verfahren kaum ausführbar oder doch so zeitraubend, dass die Blutung bedeutend wird.

Ob man die Scheere bei der Anfrischung dem Scalpell oder Lanzenmesser vorziehen will, ist ohne grosse Bedeutung. Sie schneidet sicherer, weil sie die Theile vor der Durchschneidung durch Einklemmung feststellt, aber sie bewirkt durch diese Einklemmung auch einige Quetschung. (Vgl. § 244, allg. Thl.).

Bevor man die Nähte anlegt, hat man für eine solche Entspannung der Wundränder zu sorgen, dass ein Durchschneiden derselben durch die Fadenschlingen (§ 251 Schluss, allg. Thl.) nicht erfolgen kann. Hierzu kann man verschiedene Entspannungsschnitte führen. Am sonderbarsten ist der Vorschlag Sédillot's, den Erfolg der Nahtanlegung bei linksseitiger Spalte dadurch zu sichern, dass man rechts die Lippe von oben nach unten durchschneidet, also eine neue, kleinere Spalte auf der gesunden Seite anlegt, welche später Gegenstand einer zweiten Operation werden soll. Diesem Vorschlag wird wohl kaum ein Chirurg zu folgen Neigung haben. Sehr vollkommen entspannend wirkt der *Wellenschnitt* von Dieffenbach, so benannt, weil er der wellenförmigen Linie der Furche folgt, welche den Nasenflügel von der Lippe trennt. Dieser Schnitt, durch die gestrichelte Linie ww in Fig. 32 (§ 35) bezeichnet, trennt die Lippe gänzlich von der Nase ab und bildet eine Fortsetzung des Anfrischungsschnitts nach oben; aber er verletzt, so sehr man seine entspannende Wirkung anerkennen muss, so zahlreiche Aeste der A. maxillaris ext., dass der Nachtheil der grösseren Blutung den Vortheil der besseren Entspannung wohl mehr als ausgleicht. Dagegen ist folgendes Verfahren zur Entspannung der Wundränder sehr empfehlenswerth: man drängt die Lippensubstanz der Art mit der Spitze des linken Zeigefingers von dem Kiefer nach oben und aussen ab, dass die Verbindung der Schleimhaut der Lippe mit der Schleimhaut des Zahnfleisches stark angespannt wird, und diese Verbindung schneidet man mit einer Scheere hart am Kieferperiost durch. Die Scheere darf nicht in die

Substanz der Wange gerichtet werden, weil man sonst den Stamm der A. maxillaris ext. verletzen könnte, sondern muss sich gegen die Knochenfläche des Oberkiefers richten; dann ist die Blutung sehr gering. Das Verfahren wird auf beiden Seiten ausgeführt. Am medialen Spaltrand löst man das Frenulum der Operlippe mit ab; eine Verziehung desselben scheint nicht so nachtheilig zu sein, als man behauptet hat. Aeussere Wunden entstehen bei diesem Anfrischungsverfahren gar nicht; die inneren Wundflächen werden durch die Nahtspannung etwas verzogen, heilen aber dann gewöhnlich per primam, weil sie fest aufeinander liegen. Die entspannende Wirkung des Verfahrens ist sehr befriedigend, denn gerade diese Schleimhautverbindung mit dem unbeweglichen Zahnfleisch hält die Lippenränder fest, ihre Durchschneidung aber mobilisirt die Lippenränder der Art, dass sie ohne Spannung dem Zug der Naht nach vorn folgen.

Die erste Naht soll bei der Mirault'schen Operation die stumpfen Winkel ($\alpha\,\alpha'$ Fig. 34 § 35) aufeinander heften; diese erste Naht stillt auch durch ihre Knotung die Blutung aus den A. A. coronariae. Auch bei anderen Methoden muss die erste Naht so angelegt werden, dass sie die durchschnittenen Arterienenden fest aufeinander heftet. Im übrigen legt man einige entspannende und einige vereinigende Nähte, d. h. einige breit und einige schmal fassende Nähte (vgl. Fig. 77 § 252, allg. Thl.) wechselnd an. Auf den rothen Lippensaum muss man besonders Acht haben, damit durch die Naht eine regelmässige Linie desselben hergestellt wird. Auch kann es von Nutzen sein auf der Innenfläche der vereinigten Lippe nahe dem Lippensaum noch eine besondere Naht durch die Wundflächen der Schleimhaut zu legen.

Die gewöhnliche Knopfnaht — jedoch mit Seidenfäden angelegt, nicht mit Catgut, welches zu einer zu schnellen Lösung (§ 254, allg. Thl.) kommen könnte — ist für die Zwecke der Hasenschartoperation vollkommen ausreichend. Wohl erfand Dieffenbach gerade für die Zwecke der Hasenschartnaht das Verfahren der umschlungenen Naht (§ 255, allg. Thl.), und neuerdings tauchen wieder gerade für diese Operation die Empfehlungen besonderer Nahtverfahren, wie z. B. der Perlennaht mit Metallsuturen (§ 255, allg. Thl.) auf; aber der etwaige Misserfolg der Operation liegt sicher nicht in der mangelhaften Wirkung der Knopfnaht an sich, sondern eher in der mangelhaften Anlegung derselben, z. B. in der Nichtberücksichtigung der entspannenden Wirkung breit- und tiefgreifender Nähte. Eine gut angelegte Knopfnaht leistet ohne Zweifel das gleiche in Sicherheit des Erfolgs, wie jede andere Art kunstvoller Nahtanlegung.

§ 37. Nachbehandlung der Hasenschartenoperation.

Nach Abwischung der Nahtlinie mit feuchter Carbolwatte stellt sich die Frage: Ob man nun einen deckenden Verband anlegen soll? Mit G. Simon glaube ich diese Frage verneinen zu sollen. Die Berührung des Gesichts mit Verbandstoffen irgend welcher Art reizt das Kind zum Schreien und deshalb bringt der Verband mehr Schaden als Nutzen; auch halten die meisten Verbände nicht fest, verschieben sich gegen die Mundöffnung, decken die Nasenlöcher zu und erschweren die Athmung. Auf die Athmung muss man ohnehin Acht haben; man will Erstickungsanfälle beobachtet haben, welche darauf beruhten, dass die Kinder bis zur Operation gewohnt waren, mühelos durch den breiten Spalt zu athmen, und nun nach der Operation, welche meist das eine Nasenloch sehr verengt, versäumen, den Mund zum Athmen zu öffnen. Nach alledem ist hier das System der offenen Wundbehandlung jedem Verband vorzuziehen.

Auch die federnden Apparate, welche der Spannung der Theile an der Nahtlinie entgegenwirken sollen, und von denen ein Beispiel in Fig. 36 abgebildet ist,

sind zu verwerfen. Bei Kindern wird der Druck der Federn auf der Wangenhaut nicht ertragen; die Schmerzen, welche der Druck verursacht, reizen das Kind zum Schreien und dieses Schreien bewirkt mehr Nahtspannung, als der Apparat beseitigt. Bei Erwachsenen aber, bei denen wir ohnehin fast niemals Hasenschart-operationen zu machen haben, sind die Apparate überflüssig, weil hier die Operationen im übrigen leicht ausführbar und die Spannungen durch Entspannungsschnitte (Fig. 100 § 266, allg. Thl.) leicht zu beseitigen sind.

Fig. 36.
Federapparat zur Nachbehandlung der Hasenschartoperation (nach Fergusson).

In den ersten Stunden und Tagen nach der Operation muss man alles thun, um das gefährliche Schreien der Kinder zu mässigen. Sofort nach der Operation sollen die Kinder Milch erhalten. Die Mutter oder Wärterin muss Tag und Nacht bemüht sein, durch Herumtragen, Wiegen, Darreichung von Nahrung u. s. w. das Kind thunlichst zu beruhigen. G. Simon empfiehlt, dass der Operateur in den ersten Tagen das Kind gar nicht ansehen soll, um durch sein Erscheinen dasselbe nicht zum Schreien zu veranlassen.

Schon während der Operation soll durch Auswischen der Mundhöhle mit Schwämmchen, welche auf einen Schwammhalter gesetzt sind, dafür gesorgt werden, dass nicht allzuviel Blut von dem Kind verschluckt und auf den Kehlkopfseingang aspirirt wird. Diese Aspiration kann sogar während der Operation Erstickungsanfälle veranlassen, welche erst durch sorgsames Auswischen des Blutes beseitigt werden. In den ersten 24 Stunden erfolgen meist einige schwarz gefärbte Stuhlgänge, durch welche das verschluckte Blut wieder ausgeschieden wird. Sollten dieselben ausbleiben, so kann man durch Darreichung milder Abführmittel (bei Säuglingen genügen schon einige Theelöffel von Syrup. mannae und Syrup. rhei) nachhelfen.

Die Entfernung der Suturen soll nicht vor dem 4. Tag geschehen und wird am besten auf den 6. bis 8. Tag verschoben: man entfernt zuerst die Vereinigungsnähte, erst 1—2 Tage später die Entspannungsnähte. Meist sind die Suturen durch eingetrocknete Wundsecrete unter Borken verdeckt, welche man mit der Pincette abheben muss. Während der Entfernung der Suturen drängt ein Assistent, welcher den Kopf des Kindes, ebenso wie es bei der Operation selbst geschehen muss, zwischen zwei Händen hält, mit den Fingern beider Hände die Wangen gegen die Medianlinie zusammen und wirkt so den Muskelbewegungen des Kindes entgegen, welche bei dem Schreien die Wundränder auseinander zu reissen drohen.

Wenn nur an irgend einer Stelle die Heilung durch prima intentio fest erfolgt ist, so ist auch der Erfolg wenigstens im ganzen und grossen gesichert. Vielleicht klafft nach Entfernung der Suturen, oder auch schon vor derselben in Folge des Durchschneidens derselben die Hälfte der ganzen Wundlinie auseinander und doch kann man mit Befriedigung wahrnehmen, wie in den folgenden Tagen von dem Theil der Wunde aus, welcher per primam heilte, langsam ein narbiger Verschluss der übrigen granulirenden Flächen stattfindet. Freilich kann bei dieser unvollkommenen Heilung ein Theil des Spalts gegen das Nasenloch unvereinigt bleiben oder es resultirt gegen die Mundöffnung hin ein Lippeneinkniff. Das sind

aber nur Schönheitsfehler, welche man später durch Nachoperationen leicht beseitigen kann. Mit der Vollendung des Lippenrings ist doch mindestens das gewonnen, dass die Ernährung und die Athmung ziemlich normal wird und hierdurch die Gefahren der Lippenspalte (§ 30) schwinden. Endlich genügt auch eine unvollkommene Heilung der Lippenspalte, um auf etwa vorhandene Spalten des Alveolarbogens (§ 30) den günstigsten Einfluss zu üben. *Nach Schluss der Lippenspalte bewirkt der Druck, welchen die vereinigte Oberlippe auf die Knochenränder der Alveolarspalte ausübt, eine langsame Vereinigung dieser Spalte*, so dass der Processus alveolaris zu einem einheitlichen zahntragenden Bogen sich zusammenschliesst. So weit reicht der Einfluss der Hasenschartoperation auf die begleitende Spaltbildung des Gesichtsskelets, aber auch nicht weiter. Wenn man die Hoffnung hegte, dass eine frühe und gelungene Ausführung der Hasenschartoperation auch noch eine Verengerung der Spalte im harten und weichen Gaumen herbeiführen würde, so hat sich leider diese Hoffnung als vergeblich erwiesen.

Wenn nach einigen Tagen schon die ganze Wundlinie auseinander klafft, so kann man versuchen, durch eine secundäre Naht (vgl. § 254 Schluss, allg. Thl.) die granulirenden Flächen noch aufeinander zu heften; doch erzielt diese secundäre Naht nur sehr vereinzelte Erfolge. Nach Misslingen der ersten Operation muss man mindestens vier Wochen, besser noch einige Wochen mehr verstreichen lassen, bis man die Operation wiederholt. Die Theile müssen ihre normale Consistenz wieder erhalten haben, bevor man sie wieder vernäht; denn bei entzündlich erweichten Theilen erfolgt zu leicht das Durchschneiden derselben durch die Nähte (vgl. § 251 Schluss, allg. Thl.).

Der tödtliche Ausgang der Operation wird durch Erschöpfung in Folge des Blutverlustes und durch Bronchitis und Pneumonie bedingt und ist nicht selten bei den Operationen, welche man an sehr herunter gekommenen Individuen zuweilen wagen muss (§ 34).

§ 38. Die Operation bei doppeltseitiger Hasenscharte.

Bei geringer oder fehlender Prominenz des Zwischenkiefers (§ 30) kann man die Operation der doppelten Hasenscharte ungefähr unter denselben Indicationen wie die Operation der einfachen Hasenscharte (§ 34), also möglichst früh unternehmen. Erst die, freilich sehr häufige, Complication mit Prominenz des Zwischenkiefers macht die Operation so schwierig, dass man, wie schon § 34 erwähnt wurde, zu der Ausführung derselben besser das zweite Lebensjahr abwartet.

Für den operativen Verschluss der doppelten Lippenspalte ist es nicht richtig, dass man, wie es früher geschah, das kleine Hautläppchen, welches als Philtrum den Zwischenkiefer bedeckt, wegschneidet und hierdurch die doppelte Spalte in eine breite einfache Spalte verwandelt. Auch ist es nicht zweckmässig, das Philtrum abzulösen, nach oben zu verschieben und mit ihm das Septum zu verlängern. Vielmehr kann man sich durch eine geschickte Benutzung jenes kleinen Philtrumhautstücks den Verschluss der Doppelspalte sehr erleichtern. Dasselbe besitzt in der Regel eine viereckige Form und diese Form lässt eine Anfrischung in Form von Anlegung eines unteren und zweier seitlicher Wundränder am zweckmässigsten erscheinen. Mit einer solchen Anfrischung beginnt die Operation. Nun folgt an den beiden lateralen Spalträndern nach Art der Methode Malgaigne's (§ 35) die Bildung je eines Läppchens mit unterer Basis. Diese Läppchen sind dazu bestimmt, die niedrige Ausbildung des Philtrums nach unten zu ergänzen. Sodann folgt die Anfrischung der lateralen Spalträndern nach oben von den Läppchen bis zu den Nasenflügeln hin; ferner die Ablösung der beiden Lippen-

hälften von dem Oberkiefer nach der in § 36 empfohlenen Methode mit der Scheere. Dieselbe Scheere benutzt man sofort zur Abstutzung der Spitzen der Läppchen, so dass jedes Läppchen einen medianen Wundrand erhält. Man gewinnt so zwei kleine Wundflächen, welche man mit zwei Suturen vereinigen kann. Hierdurch wird eine schmale Brücke gebildet, welche durch die Suturen s s mit dem unteren Wundrand des Philtrums vereinigt wird. Die Winkel, welche durch Herunterschlagen der Läppchen an den lateralen Spalträndern entstanden, passen nun ganz gut in die rechten Winkel der Anfrischung des Philtrums und werden mit diesen durch Suturen vereinigt. Endlich folgen die Suturen an den senkrechten Wundlinien (11). So entsteht eine doppelt verschränkte Nahtlinie, welche gerade durch das Eingreifen der Winkel in einander sehr fest liegt. Deshalb ist auch die viereckige Anfrischung des Philtrums der dreieckigen vorzuziehen, welche früher ebenfalls empfohlen wurde. Diese letztere Anfrischung führt zu einer Y förmigen Nahtlinie; sie gewährt aber nur den einen spitzen Winkel, in welchem die beiden oberen Schenkel des Y zusammen stossen, und ist deshalb der doppelt-rechtwinkeligen Nahtlinie der Fig. 37 nicht vorzuziehen.

a b

Fig. 37.
Operation der doppelten Hasenscharte. a. Anfrischung. b. Vereinigung durch die Naht.

Der Schutz gegen die Blutung wird ebenso gehandhabt, wie bei der Operation der einfachen Hasenscharte (vgl. § 34). Die Nachbehandlung ist ebenfalls für beide Operationen identisch und braucht deshalb nur auf § 37 verwiesen zu werden.

Bei geringen Graden der Prominenz des Zwischenkiefers gelingt ohne weiteres die Vereinigung der Spalten der Weichtheile und die geschlossene Oberlippe übt einen so günstigen Druck auf den Zwischenkiefer aus, dass derselbe allmälig in seine normale Stellung zurückweicht und sich mit den Processus alveolares beider Seiten endlich vereinigt. Bei entwickelter Prominenz des Zwischenkiefers — und hierhin ist die überwiegende Mehrzahl aller Fälle von doppeltseitiger Hasenscharte zu rechnen — wird es unmöglich die Weichtheile über diese Prominenz zu vereinigen. Dann bedarf es *besonderer Operationen, um die Prominenz des Zwischenkiefers zu beseitigen.* Das nächstliegende Verfahren ist das *Wegschneiden des Zwischenkiefers* mit der Liston'sche Zange (Fig. 116 § 280 allg. Thl.), wie es früher oft geübt wurde. Man muss aber dieses Verfahren als *verstümmelnd* und deshalb unzulässig bezeichnen. Der Zwischenkiefer trägt, wie § 30 erwähnt wurde, mindestens drei Zahnkeime, welche durch das Wegschneiden verloren gehen; nun rücken aber auch die Alveolarbogen der beiden Oberkieferhälften unter dem Zug der vereinigten Lippe in den Defect zusammen und bilden einen spitzen Winkel, so dass die Zahnreihen mit denen der Zähne des Unterkiefers nicht mehr correspondiren. Dadurch wird der Kauakt und die Bildung der Zischlaute, welche die Annäherung der Schneidezähne an einander voraussetzt, wesentlich gestört. Durch das Zusammenrücken der beiden Oberkiefer leidet aber auch die ganze Gesichtsbildung; die obere Gesichtsgegend wird schmal, der Unterkiefer tritt dagegen hervor und es entsteht ein sehr hässliches Gesicht. Wer einmal diese Folgen an einem Erwachsenen gesehen hat, bei welchem im Kindesalter die verstümmelnde Exstirpation des prominenten Zwischenkiefers ausgeführt wurde, wird niemals Neigung haben, das Verfahren zu wiederholen.

Die Erhaltung des Zwischenkiefers gelingt durch folgende Verfahren: 1) das gewaltsame Zurückdrängen unter Einbrechen des Vomer mit der Kornzange (Gensoul), ein Verfahren, welches leider nur ausführbar ist, wenn der Vomer voll-

ständig verknöchert ist, also in den ersten Lebensjahren an den weichen, knorpeligen Gebilden nicht ausgeführt werden kann; 2) die Excision eines Dreiecks aus dem Vomer hinter dem Zwischenkiefer (Blandin), ein Verfahren, welches wir sofort (§ 39) noch besonders besprechen werden; 3) die Vereinigung langer Lippenwangen-lappen mit dem Philtrum (G. Simon), um unbekümmert um die Lippenform zunächst einen Weichtheilsring zu schliessen und zu erwarten, dass der Druck dieses Rings den Zwischenkiefer in die normale Lage zurückführt, und endlich dann noch durch eine plastische Nachoperation die normale Lippenform herzustellen. Diese letztere Methode beruht auf durchaus richtigen Erwägungen; die Bildung der langen streifenartigen Lappen (11 Fig. 38) giebt denselben eine solche Dehnbarkeit, dass sie sich gut mit dem Philtrum vereinigen lassen. Leider ist das Verfahren etwas weitläufig, weil es nur mittelbar und langsam zum Ziel führt. Dagegen hat die Blandin'sche Dreiecksexcision den Vortheil, eine unmittelbare Zurücklagerung zu gestatten.

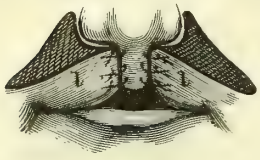

Fig. 38.
G. Simon's Lippenwangenlappen zur langsamen Rücklagerung des Zwischenkiefers.

§ 39. Die Zurücklagerung des prominenten Zwischenkiefers nach Blandin und Bardeleben.

Indem man nun zahlreiche Operationen nach der Methode Blandin (vgl. Fig. 26, § 30) ausführte, lernte man zwei Nachtheile des Verfahrens kennen: 1) die Blutung aus den beiden durchschnittenen A. A. septi narium, welche dicht am freien Rand des Vomers zwischen Periost und Schleimhaut verlaufen; 2) das Ausbleiben einer festen Verbindung des Zwischenkiefers mit den hinteren Theilen des Vomer. Den ersten Uebelstand bekämpfte man, weil eine Unterbindung der Arterien bei ihrer engen Anlagerung an die Vomerplatte nicht möglich war, durch die Berührung der Arterienstümpfe mit einem feinen Glüheisen. v. Bruns schlug vor, hinter der projectirten Excisionsstelle den Vomer zu durchstechen und einen Faden durchzuführen, dessen Knoten, über den freien Rand des Vomer geknüpft, die zuführenden Arterien temporär schloss, bis man mehrere Tage nach der Operation die Fadenschlinge wieder entfernen konnte. Misslich blieb aber die lockere Verbindung des Zwischenkiefers mit den übrigen Theilen; die Geheilten konnten mit der Zungenspitze den Zwischenkiefer hin und her bewegen; er heilte nicht in den Alveolarfortsatz ein und die Zähne konnten zum Beissen nicht verwendet werden. Versuche des Einnähens des Zwischenkiefers in den Alveolarfortsatz durch Periost- oder Knochennaht (Broca, vgl. § 282, allg. Thl.) blieben ohne befriedigenden Erfolg; insbesondere stiess die Knochennaht auf die Schwierigkeit, dass man bei Anlegung der Knochenwundflächen mit der schneidenden Zange die Zahnkeime zerstört.

Da wurde 1868 gleichzeitig von verschiedenen Autoren (Bardeleben, A. Guérin, Delore, Mirault) diejenige Modification des Blandin'schen Verfahrens angegeben, welche sich als vollständig zweckentsprechend erwiesen hat und alle seine Nachtheile beseitigt: nämlich *die subperiostale Excision eines dreieckigen Stücks aus dem Vomer.* Man beginnt die Operation mit einem *Längsschnitt* (Fig. 39), welcher genau auf den freien Rand des Vomer fallen muss und dann *zwischen* den beiden A. A. septi narium verläuft. Der Schnitt trennt Schleimhaut und Periost. Mit einem feinen Elevatorium (Fig. 124a § 283, allg. Thl.) hebelt man nun die Weichtheile mit dem Periost vom Vomer ab, lässt mit scharfen Häkchen die mucös-periostalen Decken zurückhalten und excidirt mit einer starken Scheere ein dreieckiges Stück aus dem Vomer. Die knorpelige Platte des Vomer trägt nach unten auch schon bei Neugeborenen einen Streifen

knöcherner Substanz, welcher die Excision etwas erschwert. Nun drängt man den Zwischenkiefer in die normale Stellung zurück und hat dann die Wahl, ob man sofort die Operation der Lippenspalte folgen lassen will, oder ob man erst die Einheilung des Zwischenkiefers abwarten will, bevor man die Lippenspalte schliesst. Im ersteren Fall dient die Nahtspannung in den Weichtheilen der Lippe dazu, den zurückgelagerten Zwischenkiefer in der richtigen Stellung zu erhalten. Im zweiten Fall muss man mit quer übergelegten Heftpflasterstreifen die letztere Aufgabe erfüllen. Die Combination beider Operationen in einer Sitzung ist im ganzen vorzuziehen, weil sie die sicherste Feststellung für den Zwischenkiefer ergiebt; auch erfolgt bei der Schonung der A. A. septi narium die erste Operation mit so geringem Blutverlust, dass man die zweite unbedenklich sofort folgen lassen kann. Die Vereinigung der Lippenspalte erfolgt nach den im § 38 gegebenen Regeln.

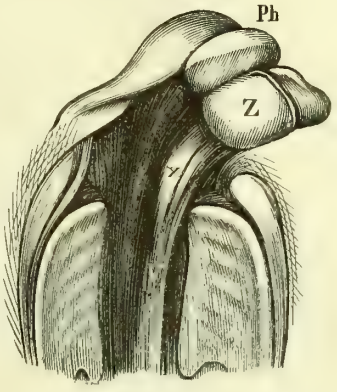

Fig. 39.
Doppelte Hasenscharte von unten gesehen. V. der scharfe Rand des Vomer. Z. Zwischenkiefer. Ph. Philtrum. x. Längsschnitt zur subperichondralen Resection des Vomer (nach Bruns).

Die Erfolge dieser Operation sind sehr befriedigend, sogar die Form der Lippen lässt wenig zu wünschen übrig. Die Einheilung des Zwischenkiefers in den Alveolarfortsatz erfolgt ziemlich schnell, und das Periost, welches an der Stelle der Excision aus dem Vomer zurückgelassen wurde, sorgt durch Neubildung von Knochensubstanz für eine *feste* Vereinigung. So genügt diese Methode allen Ansprüchen, welche man an dieselbe zu stellen berechtigt ist. Es bedarf deshalb auch nicht der von E. Rose kürzlich angegebenen Modification, wonach man den Vomer nur senkrecht einschneiden und dann das vordere Stück an dem hinteren vorbeischieben soll.

§ 40. Die Carcinome der Unterlippe.

Für die Cheiloplastik giebt das Carcinom der Unterlippe und seine Excision die grundlegende Indication. Die Zahl der übrigen cheiloplastischen Aufgaben ist klein gegenüber der grossen Zahl von Fällen, in welchen das Carcinom der Unterlippe erst die Exstirpation und nach derselben die cheiloplastische Ergänzung des exstirpirten Lippenstücks erfordert.

Das Carcinom der Unterlippe ist eine Krankheit, welche fast ausschliesslich dem männlichen Geschlecht angehört. v. Winiwarter fand auf 61 Fälle bei Männern nur einen Fall bei einer Frau. Ob das Rauchen Anlass zur Bildung des Carcinoms giebt, muss deshalb fraglich bleiben, weil auch Nichtraucher befallen werden. Landleute sollen mehr der Erkrankung ausgesetzt sein als die städtische Bevölkerung.

Die ersten Anfänge des Lippencarcinoms treten fast immer an derselben Stelle auf, nämlich an der Grenze zwischen dem rothen Lippensaum und der äusseren Haut und zwar ungefähr in der Mitte zwischen dem Mundwinkel und der Medianlinie. Hier entstehen epidermidale Verdickungen, welche sich an der Grenzlinie zwischen der rothen Lippenhaut und der derben Haut des Gesichts hinziehen. Zuweilen nehmen, wie es auf der linken Seite der Fig. 40 gezeichnet ist, diese Wucherungen einen mehr warzigen Charakter an und bilden endlich sogar wirkliche *Hauthörner* (Cornua cutanea). Bei Berührung mit dem Finger fangen diese

Verdickungen an zu bluten, und so bilden sich Schorfe auf ihnen, unter denen sich dann kleine Geschwüre entwickeln. Das Geschwür vergrössert sich im ganzen mehr in die Breite, besonders gegen den Mundwinkel hin, als in der Höhe; doch kommen auch Fälle vor, in welchen die Geschwulstwucherung und ihr geschwüriger Zerfall die ganze Höhe der Schleimhaut und der äusseren Haut bis zum Kinnrand durchsetzt. Bei den langbestehenden Fällen dringt die Wucherung continuirlich vom Mundwinkel in die Substanz der Oberlippe und nach der anderen Seite über die Mittellinie der Lippe zum anderen Mundwinkel vor.

Fig. 40.
Beginnendes Lippencarcinom.

Schon früh werden die Lymphdrüsen ergriffen, in welche die Lymphgefässe der Unterlippe einmünden, besonders häufig die Lymphdrüsen, welche auf der Glandula submaxillaris unter dem Unterkieferwinkel liegen, dann aber auch nicht selten die Lymphdrüsen der mittleren Unterkinngegend, welche zwischen der Haut und dem M. mylo-hyoideus oder zwischen diesem Muskel und dem M. genio-hyoideus liegen. *Bei keinem Fall von Carcinom der Unterlippe darf eine genaue Betastung dieser beiden Gruppen von Lymphdrüsen versäumt werden.* Eine besondere Aufmerksamkeit verdienen gerade die Lymphdrüsen, welche an der A. maxillaris liegen, wo dieselbe in geschlängeltem Verlauf in einer tiefen Furche der Glandula submaxillaris zum Kieferrand zieht. Diese Gegend liegt etwas hinter dem Kieferbogen und weicht vor dem tastenden Finger noch weiter hinter den Kieferbogen zurück. Man muss dann mit dem Zeigefinger der linken Hand von der Mundhöhle aus zwischen Zunge und Kiefer die Theile nach unten drängen, damit die Finger der rechten Hand genau tasten können. So entdeckt man noch erbsengrosse Lymphdrüsenschwellungen, welche sonst leicht der Erkenntniss sich entziehen und deren Zurücklassen den Erfolg der Carcinomexstirpation stören. Man kann in dieser Untersuchung auf secundäre Lymphdrüsencarcinome nicht sorgfältig genug sein.

Gäbe es einen ärztlichen Catechismus, so müsste in einem Satz desselben *die Pflicht der frühen Erkenntniss und der frühen Exstirpation des Carcinoms der Unterlippe* ausgesprochen sein. Man würde hierdurch viele Menschen vor dem traurigen Carcinomtod schützen. Eine Verwechselung kann bei kleiner Geschwulst überhaupt nur mit einer einzigen anderen Erkrankung, nämlich mit *der primär-syphilitischen Induration der Lippe* stattfinden. Nun wäre es nicht einmal ein Fehler, wenn auch diese Induration durch frühe Excision entfernt würde (vgl. § 299); wenn man aber bei Individuen vor dem 30. Lebensjahr ein carcinom-ähnliches Geschwür an der Lippe mit speckigem Grund und starr infiltrirtem Rand findet, so kann man immer eine Inunctionscur einleiten und bringt entweder hierdurch das Geschwür zum Heilen — dann ist es eben ein syphilitisches gewesen — oder man überzeugt sich durch die Erfolglosigkeit der Inunctionscur nach einigen Wochen, dass ein Carcinom vorliegt und hat dann doch nur einige Wochen verloren. Vom 30. Jahr an aufwärts nimmt die Wahrscheinlichkeit der syphilitischen Induration immer mehr ab, die Wahrscheinlichkeit des Carcinoms immer mehr zu, so dass man dann besser thut, die Zeit nicht mehr mit den Versuchen einer Inunctionscur zu verlieren.

Die syphilitische Induration kommt ebenso oft an der Oberlippe als an der Unterlippe vor. Es ist nicht unwahrscheinlich, dass man Fälle von syphilitischer Induration der Oberlippe zuweilen als *Carcinome der Oberlippe* aufgefasst hat. Es soll hierdurch aber keineswegs die Möglichkeit des Vorkommens eines Oberlippencarcinoms bestritten werden. Ich selbst habe freilich unter weit mehr als

hundert Fällen von Lippencarcinom kein einziges Carcinom der Oberlippe gesehen. Indessen zählt die Statistik v. Winiwarter's aus der Billroth'schen Klinik gegenüber 62 Fällen von Carcinom der Unterlippe 5 Fälle von Oberlippencarcinom. Jedenfalls wird man gut thun, bei der ferneren Statistik nicht etwa diejenigen Carcinome, welche in der Wange entstehen und in die Oberlippensubstanz fortschreiten, und noch weniger die Carcinome, welche von der Unterlippe aus zur Oberlippe sich forterstrecken, zu den Oberlippencarcinomen zu rechnen.

Bei secundärer Syphilis entstehen *auf der Schleimhaut an der Innenfläche der Lippen*, ebenso auch wie an der Innenfläche auf der Schleimhaut der Wange flache, weissliche Erhebungen, welche die französischen Syphilidologen als *Pläques muqueuses*, die deutschen als *Schleimpapeln* bezeichnen. Sie gehören zu der Gruppe der flachen Hautsyphilome, welche am häufigsten an den Genitalien als *flache* oder *breite Condylome* vorkommen (vgl. § 298). Eine Verwechselung mit Carcinom ist schon dem Standort nach, dann aber auch in der äusseren Erscheinung kaum möglich.

§ 41. Die Exstirpation der Lippencarcinome in Keilform und der plastische Ersatz der excidirten Substanz.

Das beginnende Carcinom, jene epidermidale Verdickung am Saum der rothen Substanz, ist am besten durch eine von links nach rechts verlaufende Incision in Form einer liegenden Spindel zu excidiren (Richerand), wie dieses in Fig. 41 durch die gestrichelten Linien angedeutet ist. Doch finden gerade diese Formen bei den Kranken und Aerzten so wenig Beachtung, dass man diese Art der Excision fast niemals auszuführen bekommt. Ihr Ergebniss ist nach Anlegung der Nähte eine leichte Eversion der Lippenschleimhaut, welche jedoch bei der Dehnbarkeit derselben durchaus keine Entstellung hinterlässt.

Wenn nun das Carcinom begonnen hat, sich mehr in der Höhenrichtung zu entwickeln, so führt man dann die *keilförmige Excision* aus. Für kleinere Carcinome ist dieses die häufigst ausgeführte Form der Exstirpation. Man hat darauf zu achten, *dass auf beiden Seiten des Carcinoms noch ungefähr ein Centimeter der scheinbar gesunden Substanz mit entfernt wird,* weil sich das Carcinom in Form kleinster disseminirter Heerde in den Geweben fort verbreitet. So sticht man, indem man die carcinomatöse Gewebsparthie zwischen die Finger der linken Hand nimmt und nach oben ausspannt, mindestens 1 Ctm. unterhalb der makroskopisch erkennbaren Grenze des Krankheitsheerds die Spitze des Scalpells durch die Substanz der Lippe von der äusseren Haut zur Schleimhaut durch und schlitzt dann von unten nach oben die Substanz durch, immer unter Beachtung der Regel, dass der Schnitt 1 Ctm. von der Krankheitsgrenze entfernt bleiben muss. Sodann erfolgt in gleicher Weise die Durchschlitzung wieder von unten nach oben auf der anderen Seite. Man gewinnt hierbei die Vortheile, welche überhaupt mit den von der Tiefe zur Oberfläche gerichteten Schnitten (dem Schneiden von innen nach aussen, vgl. § 243 allg. Thl.) verbunden sind. Während die Finger eines Assistenten rechts und links von dem excidirten Dreieck die Lippenränder und in ihnen die A. A. coronariae zusammen pressen, revidirt man noch einmal an dem excidirten Stück, ob der Schnitt nicht trotz der genommenen Distanz durch Carcinomgewebe oder in dichtester Nähe von demselben gefallen ist. Ich habe jetzt die Gewohnheit angenommen, dass ich den excidirten Lippenkeil durch einen grossen Flächenschnitt (geführt parallel der Fläche der äusseren Haut und der Schleimhaut) aufspalte, um zu sehen, ob der Schnitt überall in einiger Entfernung von der makroskopischen Grenze des Carcinoms gefallen ist. Man kann dann, wo es nothwendig erscheint, noch eine weitere Schicht mit dem

Messer abtragen. Nun erfolgt die Vereinigung der Wunde durch die Naht. Die erste Naht fasst die obere Lippengegend, dicht unterhalb des rothen Lippensaums, entsprechend den durchschnittenen A. A. coronariae zusammen, um zugleich die Blutung aus diesen Arterien zu stillen. Diese Naht muss, wie einige folgende bis nahe an die Schleimhaut die ganze Lippensubstanz umfassen, um als entspannende Naht zu wirken. Zwischen den Entspannungsnähten, welche zugleich die ganze Blutung beseitigen, legt man nun noch einige flach greifende Vereinigungsnähte durch die äussere Haut, endlich auch durch den rothen Lippensaum, auf dessen genaue Vereinigung besondere Aufmerksamkeit zu verwenden ist, und zuweilen noch eine oder einige Nähte an der Innenfläche der Lippe durch die Schleimhaut an.

Die ganze Operation verläuft so schnell, dass sie auch ohne Narkose ausgeführt werden kann. Deshalb kann man auch auf das Verfahren Langenbuch's verzichten, welcher empfiehlt, an beiden Seiten des zu excidirenden Keils durch Massenligatur die Gefässe zuzuschnüren, um die Blutung zu vermindern. Nach der Nahtanlegung soll man erst diese Ligaturen entfernen. Es genügt vollkommen, die Blutung dadurch zu ermässigen, dass man bis zur Anlegung der ersten Sutur die Lippensubstanz mit den Fingern zusammendrückt. Auch kann man zu Gunsten der offenen Wundbehandlung (§ 37 Schluss, allg. Thl.) auf die Anlegung eines aseptischen Verbands verzichten; die Lippensubstanz ist vorzüglich zu einer prima intentio geeignet, accidentelle Wundkrankheiten, wie Erysipelas, Lymphangioitis u. s. w. sind bei dieser Operation nicht zu befürchten. Auch ist ein vollkommen aseptischer Abschluss der Wunde nicht zu gewinnen, weil die Mundöffnung zum Einnehmen der Speisen und Getränke offen bleiben muss. Ich lege gewöhnlich, mehr um die Schmerzen zu mässigen, als um den aseptischen Verlauf zu sichern, eine feuchte Carbolplatte (§ 60, allg. Thl.) auf die äussere Wunde und befestige sie durch einige Touren mit einer Gazebinde, entsprechend den Capistrumtouren (vgl. § 91). Die Platte muss täglich zweimal erneuert werden.

Die Lippensubstanz ist so dehnbar, dass nach Excision von Keilen, welche die Hälfte der Unterlippe umfassen, immer noch die Nahtvereinigung ohne wesentliche Entstellung und schädliche Verengerung der Mundöffnung möglich ist. Wenn aber der Keil mehr als die Hälfte der Lippe umfasst, so ergiebt sich aus der Nahtvereinigung eine entstellende und lästige Verengerung der Mundöffnung. Ich habe in solchen Fällen nach Anlegung der Naht sofort die Operation durch eine kleine Stomatoplastik ergänzt. Wenn z. B. die rechte Hälfte der Unterlippe durch Keilexcision entfernt wurde, so verzieht die Naht den linken Mundwinkel meist

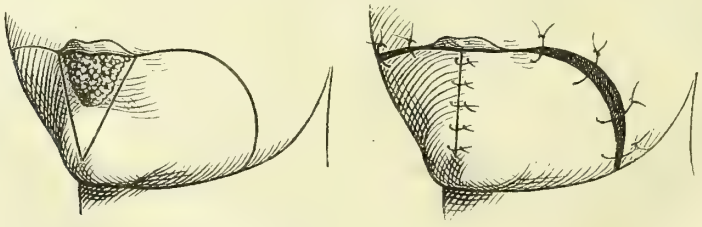

Fig. 41.
Jaesche's Bogenschnitt zur Cheiloplastik. a. Anfrischung. b. Vereinigung durch die Naht.

zur Mittellinie und verengt die linke Hälfte der Mundöffnung, so dass man nun vom verzogenen linken Mundwinkel aus durch Stomatoplastik nach den Regeln des § 33 die Mundöffnung erweitert. Man erzielt hierdurch gewiss nicht schlechtere

Resultate, als durch die grossen plastischen Operationen, welche man zur Deckung ausgedehnter dreieckiger Defecte empfohlen hat.

Zu diesen Methoden gehört: 1) das Verfahren Dieffenbach's, welches schon Fig. 102 § 266 allg. Thl. abgebildet wurde; 2) das Verfahren von Burow, welches ebenfalls schon § 266 allg. Thl. beschrieben und in Fig. 103 abgebildet wurde; 3) der Bogenschnitt von Jaesche. Während Dieffenbach's Cheiloplastik wegen der zurückbleibenden beiden dreieckigen Defecte, Burow's Cheiloplastik wegen der grossen Verletzung und der Aufopferung gesunder Theile nicht allzu günstig beurtheilt werden können, so hat Jaesche's Bogenschnitt den Vorzug, dass er nichts aufopfert, auch keine Defecte hinterlässt. Aber auch diese Schnittführung ist, wie aus Fig. 41 erhellt, sehr verletzend; sie besteht in langen bogenförmigen Entspannungsschnitten, welche von den beiden Mundwinkeln aus gegen die Kieferwinkel geführt werden und die untere Wangenhaut so mobilisiren, dass die dreieckige Wunde durch die Naht geschlossen und endlich auch die verzogenen Ränder der Entspannungsschnitte durch Nähte vereinigt werden können.

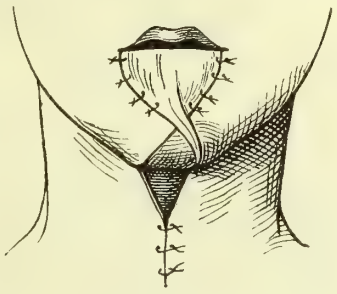

Fig. 42.
Cheiloplastik nach Delpech.

Aeltere Verfahren, wie das von Delpech (Fig. 42), bildeten grosse Lappen aus der vorderen Halsgegend und führten sie unter Drehung der Lappenbrücke um 180° nach oben in den dreieckigen Defect. Die Halshaut ist aber wegen ihrer dünnen Beschaffenheit zum Ersatz der Lippensubstanz wenig geeignet, zum Schrumpfen geneigt und überdies schlecht ernährt. Man hat diese Methoden, welche auch bei der viereckigen Excision noch eine kurze Erwähnung finden werden, mit Recht verlassen.

§ 42. Die Exstirpation der Lippencarcinome in viereckiger Form. Cheiloplastik mit Lappenbildung.

Das Breitenwachsthum der Lippencarcinome legt dem Operateur nahe, dass er die Exstirpation nicht in Keilform sondern in Form eines flachen Rechtecks vornehme. Dann fällt die directe Vereinigung durch die Naht, wie bei Keilexcision fort; ebenso sind die am Schluss des vorigen Paragraphen angeführten Methoden der Cheiloplastik nicht mehr anwendbar. Nehmen wir nun z. B. an, es sei die Exstirpation des rothen Lippensaums auf der Hälfte oder drei Viertheilen der Lippenbreite nothwendig gewesen. Dann kann man nach v. Langenbeck folgende plastische Operation ausführen, welche zwischen der Verziehung und der Lappenbildung (§ 266, allg. Thl.) in der Mitte steht.

Man setzt von den Winkeln des Rechtecks, welches durch die Exstirpation gebildet wurde, die Incision längs des Randes des rothen Lippensaums über die Mundwinkel hinaus, nach Bedürfniss sogar gegen die Mitte der Oberlippe fort. Hier muss natürlich für den abgelösten rothen Lippensaum eine kleine Ernährungsbrücke bleiben; sie genügt aber auch schon in schmaler Form, und zwar deshalb, weil in der Mittellinie der Oberlippe kleine Arterien von dem Septum narium her in den Kranz der A. A. coronariae eintreten und dieser Kranz die ganze abgelöste Substanz mit Blut versieht. Nach dieser Ablösung hat man die beiden gewonnenen langen Lippenlappen zuerst durch einige Nähte (nn) mit einander zu vereinigen und bildet so eine kleine rundliche Mundöffnung (m), welche einem Fischmund ähnlich sieht.

Der Lippenring dieser neuen Mundöffnung besteht nun aus so dehnbarer Substanz, dass es leicht gelingt, durch ausspannende Nähte (a a a) überall diesen Ring mit der peripheren Wundfläche zu vereinigen und so wieder die Mundöffnung gehörig breit zu machen. Als Maass für eine genügende Breite kann man annehmen, dass jede Mundöffnung, in welche man drei Finger einschieben kann, allen An-

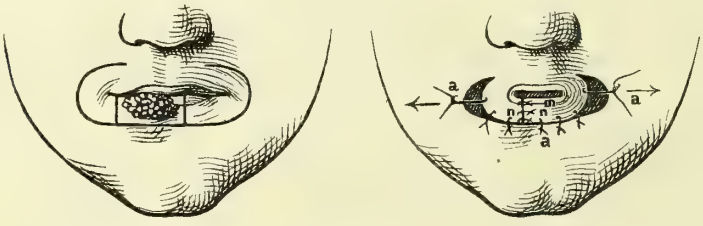

Fig. 43.
Cheiloplastik mit Lippenverziehung nach v. Langenbeck.
a. Anfrischung. b. Vereinigung durch die Naht.

forderungen genügt. Dieser so gebildete Mund hat den Vorzug, dass er überall von normaler Lippensubstanz begrenzt ist. Die Mundwinkel erscheinen nach Vollendung der Operation immer zunächst etwas rundlich; aber schon nach wenigen Wochen stellt sich durch den Druck, welchen Ober- und Unterlippe auf einander ausüben, die spitzwinkelige Form der Mundwinkel her. Dann ist das Resultat vollkommen befriedigend.

Wenn es nothwendig wird, mit der Exstirpation über die Substanz des rothen Lippensaums in die tieferen Theile der Lippe vorzugehen, so kann man immer

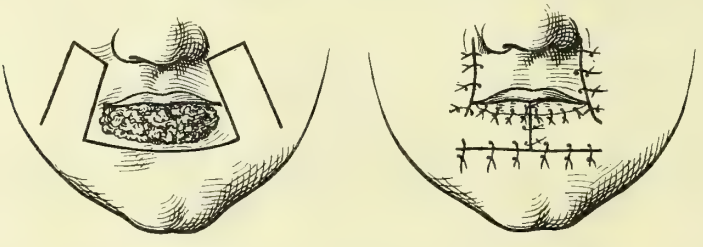

Fig. 44.
Cheiloplastik nach v. Bruns, mit Bildung zweier Wangenlappen.
a. Anfrischung. b. Vereinigung durch die Naht.

wieder in derselben Weise die Verziehung der übrigen Lippensubstanz ausschliesslich der Oberlippe ausführen; nur ist die Dehnbarkeit der Substanz dann nicht so gross, als wenn man nur den rothen Lippensaum abgelöst hätte. Endlich wird es bei Exstirpation der ganzen Unterlippe nothwendig, statt der Cheiloplastik nach v. Langenbeck die Methode nach v. Bruns auszuführen, dessen Lappenbildung in Fig. 44 dargestellt ist.

Beide Methoden haben den grossen Vorzug, dass sie Lippe aus Lippensubstanz, also aus vollkommen äquivalentem Gewebe bilden. Dieser Vorzug kommt auch noch zum Theil der Methode Esthlander's (Fig. 45) zu, welcher aus der Substanz der Oberlippe, jedoch unter Schonung ihres rothen Saums einen dreieckigen Lappen ausschneidet, dessen Ernährungsbrücke sehr schmal ist, jedoch

die A. coronaria enthält und dicht neben den Mundwinkel zu liegen kommt; dieser Lappen wird dann in den Defect der Unterlippe vernäht. Doch muss man bei Esthlander's Operation befürchten, dass bei dem Vernähen des Defects in der Oberlippe eine Verziehung ihres Randes und eine Verkleinerung der Mundöffnung erfolge.

a b

Fig. 45.
Cheiloplastik nach Esthlander. a. Anfrischung. b. Vereinigung durch die Naht.

Den eben genannten Operationsmethoden, welche Lippe aus Lippensubstanz bilden, stehen diejenigen Methoden nahe, welche Lippe aus Wangensubstanz inclusive ihrer Schleimhaut bilden; den Uebergang bildet die schon oben erwähnte Methode von Bruns, wobei man die beiden Lappen, welche um 90° gedreht und zu der Lippe vereinigt werden, bald aus der oberen (Fig. 44), bald aus der unteren Wangengegend entnehmen kann. Diese Lappenbildung ist immer sehr verletzend, aber doch nicht ganz entbehrlich, wenn man die *ganze* Unterlippe zu ersetzen hat; denn in solchen Fällen ist durch Verziehung der Oberlippe und durch Lappenbildung aus derselben nichts genügendes mehr zu leisten. Bei der Lappenbildung von Fig. 44 wird die A. maxillaris verletzt; auch ist die Narbenbildung an der Wange entstellend. Man könnte deshalb eine zweite Methode v. Langenbeck's, nämlich die Bildung eines Kinnlappens (Fig. 46) bevorzugen, welcher so geformt

a b

Fig. 46.
Cheiloplastik mit Bildung eines Kinnlappens nach v. Langenbeck.
a. Anfrischung. b. Vereinigung durch die Naht.

wird, dass man zwischen dem Defect und dem oberen Lappenrand ein schmales Dreieck (dr dr) stehen lässt; dieses Dreieck nimmt dann nach Drehung des Lappens um ungefähr 45° den unteren Rand des Lappenrands auf und gewährt ihm eine gute Stütze. In der That haben Unterlippen, welche durch solche Kinnlappen gebildet wurden, unmittelbar nach der Operation eine sehr befriedigende Form. Da die Lappen aber auf der Innenfläche keine Schleimhaut tragen, so schrumpfen sie narbig zusammen und verlieren ihre erste Form. Jene Wangenlappen von

Bruns, wenn man sie aus der ganzen Wangensubstanz mit der Schleimhaut bildet, haben den Vorzug, dass die Schleimhaut sie vor späterer narbiger Schrumpfung besser schützt.

Bei Entfernung der ganzen Unterlippe hat man auch wieder die Halshaut (vgl. Fig. 42, § 41) benutzt, um eine Ergänzung zu schaffen. Die Hervorragung des Unterkiefers in der Kinngegend ist sehr hinderlich, um die Lappen aus der Halshaut nach oben zu führen. Durch die sehr complicirte Schnittführung, welche Fig. 47 darstellt, hat Zeis versucht diese Schwierigkeit zu umgehen. Der Lappen (l)

a b

Fig. 47.
Cheiloplastik nach Zeis. a. Anfrischung. b. Vereinigung durch die Naht.

läuft in zwei Ernährungsbrücken (b b) aus, welche die Kinnprominenz zwischen sich lassen. Die Substanz der Lappenbrücken muss weithin isolirt werden, um den Lappen so weit verschiebbar zu machen, dass er in den Defect geführt werden kann. Wie wenig geeignet die Halshaut wegen ihrer mangelhaften Ernährung überhaupt zu plastischen Zwecken, wegen der dünnen Substanz aber auch gerade für den Ersatz der Lippe wenig geeignet erscheint, wurde schon § 41 erwähnt. Nur im Fall der Noth wird man zu diesem Material greifen. Bei Exstirpation beider Lippen wegen Carcinom hat Mazzoni neuerdings eine sehr originelle Cheiloplastik dadurch ausgeführt, dass er unter Erhaltung breiter seitlicher Ernährungsbrücken die gesammte vordere Halshaut, wie eine Maske, vor das Gesicht zog und später eine Mundöffnung in der Mitte dieses enormen Lappens anlegte.

Wenn die Cheiloplastik wegen anderer Indicationen, als nach Exstirpation eines Carcinoms vorgenommen werden soll, z. B. wegen Lupus, Verbrennung, Verätzung der Lippen, Zerstörung durch Noma (vgl. §§ 26 und 32), so kann sie selbstverständlich auch die Oberlippe betreffen. Viele Methoden der Cheiloplastik, welche im vorhergehenden (auch in § 41) beschrieben wurden, lassen sich auf die Cheiloplastik der Oberlippe unter geringen Abänderungen übertragen, so dass eine weitere Erörterung der Cheiloplastik der Oberlippe unterlassen werden kann.

§ 43. Die Recidive des Lippencarcinoms.

Nach jeder Exstirpation eines Lippencarcinoms hat man den Geheilten in Betreff der Recidivbildung sorgfältig zu überwachen. Es sind wesentlich zwei Arten der Recidivbildung zu berücksichtigen: 1) das locale Recidiv an der Lippe selbst; 2) das Recidiv in den nächst gelegenen Lymphdrüsen. Wie man den Kranken gegen das locale Recidiv durch ausgiebige Entfernung des Krankheitsheerdes schützen soll, wurde § 41 schon hervorgehoben. Die kleinste Induration in der Narbe, die Bildung des kleinsten Knötchens in der Nähe der Narbe, muss den Operateur sofort bestimmen, durch eine zweite Exstirpation die verdächtigen Gewebe zu entfernen. Erst nachdem ungefähr ein Jahr ohne örtliches Recidiv verstrichen ist, darf man hoffen, dass die erste Exstirpation vollständig ihren Dienst gethan hat. Die Indolenz der Kranken ist oft bei den Recidiven fast ebenso

gross, wie bei den ersten Anfängen der Krankheit und wird leider hier wie dort durch die Unachtsamkeit der Aerzte nicht selten unterstützt. Man kann nicht bestimmt genug hervorheben, dass *bei der ersten Erkrankung, wie bei dem Recidiv nur die ersten Anfänge gute Aussicht auf den günstigen Erfolg der Exstirpation gewähren.*

Die Bedeutung der Lymphdrüsen für die Multiplication des Carcinoms wurde § 233, allg. Thl. im allgemeinen, und § 40 im besonderen für die Lippencarcinome hervorgehoben. Sobald man bei der ersten Untersuchung an den Lymphdrüsen der Submaxillargegend und der Submentalgegend Anschwellungen findet, so soll man nicht mit der Annahme sich beruhigen, dass diese Schwellungen einfacher entzündlicher Art sein könnten. Diese Möglichkeit ist zwar an sich nicht auszuschliessen; aber die Wahrscheinlichkeit ist dafür, dass die Schwellungen Secundärcarcinome sind, und das ist genügend, um ihre Exstirpation zu bestimmen. Besonders leicht ist die Entfernung der Submentallymphdrüsen. Hier kommt man höchstens mit der kleinen A. mylo-hyoidea in Conflict, welche über die Aussenfläche des gleichnamigen Muskels verläuft. Dagegen führen die Exstirpationen der submaxillar gelegenen Lymphdrüsen fast immer in die nächste Nachbarschaft der A. maxillaris ext. In dem Bogen, welchen diese Arterie bei ihrem Verlauf durch die Furche der Submaxillarspeicheldrüse macht, liegt fast typisch bei Carcinom der Unterlippe eine angeschwollene Lymphdrüse, und zwar oft, obgleich das primäre Carcinom nur der einen Seite angehört, *auf beiden Seiten.* Die Drüse liegt der Wand der Arterie so nahe, dass ihre Entfernung nur durch vollständiges Freipräpariren der Arterie oder auch nur mit Durchschneidung derselben erfolgen kann. Aber trotz dieser Schwierigkeit muss die Exstirpation erfolgen, und zwar gleichzeitig mit der Exstirpation des Lippencarcinoms, wenn man sich nicht dem traurigen Verlauf aussetzen will, dass unmittelbar nach Heilung der Exstirpationswunde der Lippe ein grosser Carcinomknoten unter dem Kieferwinkel hervorwächst.

Nachdem ein solcher Knoten sich entwickelt hat, welcher den Raum zwischen der Submaxillarspeicheldrüse und dem Periost an der Innenfläche des Kieferbogens ausfüllt, so erfolgt schnell eine derartige Verwachsung des Knotens mit diesem Periost, dass dann eine Entfernung des Carcinoms nur noch durch Entfernung des betreffenden Theils des Kieferbogens, also mit Resectio mandibulae (vgl. §§ 84 und 85) erzielt werden kann. Solche Operationen sind zwar für den Fachchirurgen noch ausführbar, aber sie sind mühsam, sehr blutig und gefährlich für den Kranken, endlich, was das schlimmste ist, auch in dem besten Fall eines günstigen Verlaufs doch schlecht lohnend im Enderfolg. In solchen Fällen ist nämlich in der Regel die Infection durch Carcinom schon auf die tief gelegenen Lymphdrüsen, auch auf diejenigen, welche an der Halswirbelsäule liegen, übergegangen. Aus den granulirenden Flächen der Wunde wachsen neue tief gelegene Knoten hervor, welche mit der Halswirbelsäule verschmolzen sind und nicht mehr entfernt werden können. Unter Verjauchung der Knoten, unter furchtbaren Schmerzen erfolgt der Tod des Kranken. Diese entsetzlichen Krankheitsbilder zeigen auf das deutlichste, was durch die Versäumniss einer frühen und vollständigen Exstirpation des Lippencarcinoms und der ersten Drüsenschwellungen gesündigt wird.

§ 44. Die chirurgische Behandlung der Nervenkrankheiten der Gesichtsgegend.

Die Krankheiten der Nerven der Gesichtshaut gehören theils der motorischen, theils der sensibeln Sphäre an; in manchen Fällen liegen gleichzeitig Störungen

in der Motilität und Sensibilität vor, so dass eine sorgfältige Unterscheidung nothwendig wird, ob die primäre Erkrankung den sensibeln oder motorischen Nervenästen angehört.

Bei der *Lähmung des N. facialis*, welcher fast alle kleine Gesichtshautmuskeln mit motorischen Aesten versieht, unterscheidet die Nervenpathologie die Fälle centralen und peripheren Ursprungs. Wenn nun auch an manchen Nerven die moderne Operation der Nervendehnung (§ 318, allg. Thl.) eine chirurgisch-mechanische Einwirkung bis zu den Centralnervenapparaten gestattet, so ist es doch gerade bei dem N. facialis, welcher durch den winkeligen Knochencanal an der Basis der Felsenbeinpyramide verläuft, kaum denkbar, dass eine Nervendehnung, welche immer nur vor dem Foramen stylo-mastoideum vorgenommen werden kann, rückwärts bis zu dem Kern des Facialis in der Medulla oblongata einwirke. Die central bedingten Störungen des N. facialis dürften mithin kaum in das Gebiet der chirurgischen Therapie zu ziehen sein.

Die peripheren Lähmungen des N. facialis gehen von den Erkrankungen des Felsenbeins (§ 123) und der Parotis (Cap. IX) aus, sofern es sich nicht um Ernährungsstörungen der Nervensubstanz selbst, unabhängig von Krankheiten der benachbarten Gewebe handelt. Indem ich in Betreff der Caries des Felsenbeins, der Geschwülste der Parotis, welche Krankheiten zu einer Lähmung des N. facialis führen können, auf die citirten Paragraphen und ferner in Betreff der Durchschneidung des N. facialis und seiner Aeste bei Resectionen des Oberkiefers und des Unterkiefers auf § 81 und § 84 verweise, bleibt nur noch die sogenannte *rheumatische Lähmung des N. facialis* zu erwähnen. Diese räthselhafte Krankheit, welche in der Regel auf eine plötzliche Abkühlung der Haut, eine sogenannte Erkältung von den Kranken zurückgeführt wird, besteht in einer plötzlich eintretenden Lähmung des N. facialis. Ueber ihre Erscheinungen (Aufhören der mimischen Bewegungen der Gesichtsmuskeln, mangelhafter Lidschluss, Verziehung des Mundwinkels der gesunden Seite nach unten u. s. w.) muss ich auf die Handbücher der Nervenpathologie verweisen; ihre Behandlung geschieht durch die Anwendung des elektrischen Stroms, und zwar besonders des constanten Stroms. Der Erfolg ist in der Regel ein guter; die Leitung stellt sich in einigen Wochen wieder her. So bedarf auch diese Form der Lähmung des N. facialis keiner besonderen chirurgischen Behandlung. Wenn jedoch einmal nach mehreren Wochen die elektrische Behandlung fruchtlos bliebe, so könnte wohl die Dehnung des N. facialis zur Hebung der Ernährung des Nerven versucht werden (vgl. § 135). In ganz vereinzelten Fällen geht die Lähmung des N. facialis von entzündlichen Schwellungen der Wange aus. Ich sah eine Parese des N. facialis bei periostaler Zahnfleicheiterung (§ 68) und nachfolgender Wangenschwellung; sie bildete sich nach Extraction des schuldigen Zahns zurück.

Dagegen kann die *Reizung des N. facialis, der mimische Gesichtskrampf*, erkennbar aus den fortdauernden Zuckungen der Gesichtsmuskeln einer Seite, besonders auch des M. orbicularis palpebrarum, dessen krampfartige Contractionen die Augenlidspalte schliessen und als *Nystagmus* bezeichnet werden, in doppelter Richtung eine operativ-chirurgische Behandlung erfordern. In einem Theil dieser Fälle sind nämlich die Krämpfe der Gesichtsmuskeln nur *reflectorisch angeregt und beruhen auf einer gesteigerten Empfindlichkeit der sensibelen Verzweigungen des N. trigeminus.* Man erkennt diesen Character einmal aus der Schmerzhaftigkeit der Zweige des Trigeminus, sodann aber besonders dadurch, dass man durch *einen festen Fingerdruck auf die Austrittsstelle der sensibeln Zweige die Krämpfe der Gesichtsmuskeln sofort unterbrechen kann.* Die zutreffende Behandlung besteht dann entweder in *Neurektomie der betreffenden sensibeln Aeste* oder auch in dem Versuch der Dehnung derselben (s. unten).

In anderen Fällen ist *die Reizung des N. facialis eine esentielle*, d. h. sie besteht für sich und ist auf Ernährungsstörungen der Nervensubstanz zu beziehen. Während man nun in früheren Zeiten nichts anderes zu thun wusste, als die Neurotomie oder Neurektomie des N. facialis auszuführen, so hat man bemerkenswerthe Erfolge in neuester Zeit in solchen Fällen mit der *Dehnung des N. facialis* erzielt. Die Methodik der Operation ist so eng mit dem Gebiet der Glandula parotis verknüpft, dass die Schilderung derselben dem Capitel über die Operationen an den Speicheldrüsen (§ 135) vorbehalten bleiben mag.

Die Neuralgien der Gesichtshaut haben ihre allgemeine Schilderung schon im § 317, allg. Thl. gefunden. Hier sei nur noch erwähnt, dass in der Häufigkeit die Neuralgie des N. infraorbitalis, dann die Neuralgie des N. mandibularis (inframaxillaris) an der Spitze stehen. Sodann folgen der N. supraorbitalis, N. frontalis, N. zygomaticus malae, der N. naso-ciliaris und endlich der N. lingualis. Die neurotomischen Trennungen der Nervenverzweigungen in der Gesichtshaut, welche man früher oft so ausführte, dass man ein Tenotom zu der Austrittsstelle der Nervenäste aus den Knochencanälen, z. B. an der Austrittsstelle des N. mandibularis als N. mentalis im Foramen mentale, oder an der Austrittsstelle des N. infraorbitalis im gleichnamigen Foramen einstach und die Verzweigungen quer durchschnitt, sind von geringem oder gar keinem Nutzen, wie aus § 317, allg. Thl. hinlänglich erhellt. Die zutreffenden Operationen sind Neurektomien und Nervendehnungen in den Knochencanälen und jenseits der Knochencanäle, welche durch Ober- und Unterkiefer verlaufen. Es soll deshalb die Schilderung der Neurektomie und Dehnung des N. infraorbitalis und des N. mandibularis auf das Capitel der Operationen an den Kiefern verschoben, und dann an diese wichtigsten Nervenoperationen eine kurze Erörterung der minder wichtigen Nervenoperationen (am N. supraorbitalis, lingualis etc.) angereiht werden (vgl. §§ 86—88).

DRITTES CAPITEL.

Die Verletzungen und Krankheiten der Nase und der Nasenhöhle.

§ 45. Allgemeines über Nasenverletzungen. Nasenbrüche.

Isolirte Verletzungen der äusseren Hautdecke der Nase sind in der Regel von sehr geringfügiger Bedeutung; diese Decke ist so dünn und hängt so genau mit dem Periost der Nasenknochen und dem Perichondrium der Nasenknorpel zusammen, dass schon flache Hieb- und Stichwunden oft bis auf das Periost und das Perichondrium gehen und besonders häufig die Nasenknorpel, seltener die Knochen trennen. Alle Hieb- und Stichwunden eignen sich sehr wohl für die prima intentio durch die Naht; auch begleitende Wunden der Knorpel und Knochen lassen die Anlegung der Naht zu und es genügt in der Regel, dass man die Fäden nur durch die äussere Hautdecke legt. Die Nahtspannung sorgt dann dafür, dass auch die Wundflächen der Knorpel und Knochen in die richtige Lage kommen und ebenso, wie jene der Hautdecke, per primam heilen.

Abgehauene Nasenspitzen oder Stücke der Nasenflügel sollen, nachdem man sie durch Abwaschen von Sand und Staub befreit hat, sofort durch die Naht wieder vereinigt werden. Gar nicht selten vascularisiren sich solche Theile wieder, wie ein Reverdin'sches Läppchen (§ 59, allg. Thl.), und heilen dann per primam ein. Auch noch einige Stunden nach der Verletzung scheint ein Aufheilen des getrennten Stücks nicht unmöglich zu sein. Sollte aber das abgehauene Stück nicht aufzufinden sein, *so schreite man* nach den in § 265, allg. Thl. dargelegten

Principien und nach den in den §§ 55—60 zu erörternden Methoden *sofort* zur plastischen Ergänzung. Ob eine ganze Nase, welche an ihrer Basis von dem Gesicht abgehauen wurde, auch noch zum Anheilen zu bringen ist, kann eher bezweifelt werden, weil eine Vascularisation von der Basis bis zur Spitze immer nur schwer sich entwickeln kann. Verzichtet man auf den Versuch, so sollte sofort bei frischer Wunde schon der rhinoplastische Ersatz der ganzen Nase aus der Stirnhaut (§ 56) vorgenommen werden.

Brüche der Nasenknochen und Nasenknorpel durch bedeutende quetschende Gewalten, z. B. durch Faust- oder Stockschlag, erfolgen ziemlich häufig. Die Dislocation der Fragmente findet gegen die Nasenhöhle statt, so dass die Convexität der Nase sattelartig abgeflacht erscheint; auch kann bei Bruch der Nasenscheidewand eine seitliche Verbiegung und Abknickung des ganzen Nasenskelets erfolgen. Die Entstellungen, welche dadurch entstehen, dass man solche Brüche in der dislocirten Stellung der Fragmente heilen lässt, sind sehr bedeutend; auch gesellen sich zu der Entstellung durch Verengerung oder Verschluss des einen oder anderen Nasengangs functionelle Störungen, Erschwerung der Athmung durch die Nase und mangelhafte Geruchsempfindung. *Man soll deshalb die Reposition der Fragmente unmittelbar nach der Fractur vollziehen.* Auch darf man sich nicht durch äussere Blutergüsse in der Beurtheilung der Dislocation täuschen lassen; in zweifelhaften Fällen muss man das Blutextravasat durch wiederholten Fingerdruck gegen die Wange oder die Stirn hin etwas verdrängen, um durch Palpation die etwaige Dislocation festzustellen. Die Reposition der Fragmente kann nur unvollkommen durch Fingerdruck von aussen allein bewirkt werden; besser führt man die Reposition *mittelst einer Kornzange* (Fig. 93 § 259, allg. Thl.) aus, welche mit geschlossenen Branchen in den Nasengang eingeführt wird. Mit hebelnden Bewegungen, welche die rechte Hand der Kornzange giebt, richtet man von innen nach aussen die Fragmente auf, welche gegen den Nasengang dislocirt wurden und controlirt durch Betastung mit den Fingern der linken Hand von aussen die Wirkung der Bewegungen der Kornzange auf die Fragmente. Dislocationen der Nasenscheidewand kann man auch dadurch heben, dass man bei geöffneten Branchen der Kornzange jede der Branchen in den einen und anderen Nasengang einführt, die Substanz der Nasenscheidewand zwischen die Branchen fasst und nun gerade richtet. Soviel über die Reposition. Was die Retention der reponirten Fragmente betrifft, so nutzen selbstverständlich äussere Verbände, z. B. Bindenverbände (Accipiter nasi § 91), so gut wie nichts. Das einzige Retentionsmittel ist das Ausstopfen der Nasengänge von innen her mit Watte, ein Verfahren, welches zugleich durch die Blutung (§ 46) angezeigt sein kann. In manchen Fällen bedarf es nicht der Anwendung einer Retention, weil die Fragmente von selbst in der reponirten Stellung bleiben. Auch hat Adams einen besonderen Apparat zur Retention des gebrochenen Septums angegeben, zwei Stahlplatten, welche in die beiden Nasenhälften eingeführt und durch Schrauben zusammengepresst werden.

§ 46. Die Stillung der Nasenblutungen.

Das *Nasenbluten* ist nicht allein eine wichtige Begleiterscheinung der Verletzungen der Nase durch Trennung der Schleimhaut; vielmehr tritt Nasenbluten noch häufiger als bei Verletzungen durch Rhexis der Gefässwandungen bei Wallungen des Blutes zum Kopf, bei Herzfehlern, bei venösen Stauungen und entzündlichen Hyperämieen (acute Rhinitis, Ulcerationen der Schleimhaut § 50, Entwickelung von Geschwülsten § 51 u. s. w.), zuweilen auch bei Dissolution des Blutes, bei Hämophilie, im Beginn acuter Infectionsfieber, besonders des Typhus,

u. s. w. auf. Es ist nicht Aufgabe der Chirurgie, das Heer von Krankheiten aufzuzählen, welche mit Nasenbluten verbunden sein können; wohl aber ist es Aufgabe der Chirurgie, die Mittel ausfindig zu machen, durch welche man schweres Nasenbluten bekämpfen und stillen kann.

Ein einfaches Mittel für leichtere Fälle, welches wohl verdiente populär bekannt zu werden, ist das tiefe Inspiriren, um durch Ansaugung des Blutes in die Thoraxhöhle die Schleimhaut der Nase etwas blutleerer zu machen, und sodann das inspiratorische Anziehen des ausfliessenden Blutes nach der Nasenhöhle, wobei das Blut gewisser Maassen an den offenen Lumina fixirt wird und durch seine Gerinnung dieselben zuschliesst. Andere Mittel, welche der Laie dann noch anwenden kann, sind: Eiswasserumschläge über die äussere Nase und das Aufziehen von Eiswasser aus der Hohlhand in die Nasenhöhle durch die inspiratorische Bewegung des Einschnupfens. Die sonstigen Mittel werden besser von der Hand des kundigen Arztes angewendet und bestehen:

1) in Injectionen von Eiswasser mittelst einer Spritze, deren Ausflussrohr man möglichst weit in den Nasengang einführt. Man kann auch wohl die sogenannten styptischen Arzneimittel, wie Alaun, Tannin u. s. w., in wässrigen Lösungen zu diesen hämostatischen Einspritzungen verwenden, doch muss man sich an die ätzenden Eigenschaften dieser Mittel erinnern. So würde z. B. eine Einspritzung von stärkerer Lösung des Liquor ferri sesqui-chlorati eine Nekrose der ganzen Nasenschleimhaut zur Folge haben. Man wird sich lieber an das folgende mechanische und unschädliche Verfahren halten.

2) in der *Tamponade der Nasenhöhle* und zwar in der vorderen, unvollständigen und in der doppelten vollständigen Tamponade. Die vordere Tamponade ist sehr einfach auszuführen. Man verstopft die beiden Nasenlöcher, oder wenn die Blutung nur aus einem Nasenloch erfolgt, nur dieses mit fest zusammengepresster Watte. So staut sich das Blut in der Nasenhöhle auf und seine Gerinnungen können die Blutung stillen. Doch kann offenbar dieses Verfahren, wenn es auch für manche Fälle genügt und immer versucht werden kann, in anderen Fällen deshalb keinen genügenden Dienst leisten, weil das Blut durch die Choanen in die Rachenhöhle einströmt und dann in den Magen verschluckt oder durch den Mund ausgehustet wird. *Deshalb müssen zur Erzielung einer vollkommenen Tamponade der Nasenhöhle nicht nur die Nasenlöcher, sondern auch die Choanen verstopft werden.* Es bleibt dann freilich noch der Thränen-nasenkanal offen und wirklich sah Bardeleben aus den Thränenpunkten nach der Tamponade Blut ausfliessen; doch stört das die hämostatische Wirkung der Tamponade nicht.

Zu diesem Zwecke hat Bellocq ein eigenes Instrument angegeben, die Bellocq'sche Röhre. In der geradlinigen, nur vorn etwas abgebogenen Röhre, von ungefähr 16 Ctm. Länge, welche vom Nasenloch aus gegen die Rachenhöhle vorgeschoben wird, bis das abgebogene Ende der Röhre (Fig. 48 RR) auf dem Gaumensegel aufliegt, befindet sich eine lange Stahlfeder und an ihrem vorderen Ende ein Knopf mit einem Oehr. Man stösst nun an dem Griff (G Fig. 48) die Feder (F) vor, so dass sie um das Gaumensegel herumfedert und der Knopf vor dem Gaumensegel zum Vorschein kommt. Man zieht ihn mit den Fingern oder Pincette oder Kornzange bis vor die Lippen vor und knüpft nun einen seidenen Faden in das Oehr ein; am anderen Ende umfasst der Faden mit einem Knoten den Wattetampon (T), welcher in Grösse und Form der Choane ($2^1/_2$ Ctm. Höhe, 2 Ctm. Breite bei Erwachsenen, ungefähr der Länge und Breite des vorderen Daumenglieds) entsprechen muss. Endlich hängt an dem Tampon noch ein zweiter Seidenfaden festgeknotet. Indem man nun an dem Griff die Stahlfeder, an ihr den geöhrten Knopf anzieht und endlich das ganze Instrument aus der Nasenhöhle

auszieht, folgt der erste Seidenfaden von hinten nach vorn dem Instrument und tritt zum Nasenloch heraus; an dem Faden zieht man den Tampon nach, wobei man jedoch gut daran thut, diese Bewegung des Tampons dadurch zu unterstützen, dass man mit der Spitze des Zeigefingers den Tampon über den freien Rand des Gaumensegels auf seine hintere Fläche schiebt. Sonst bleibt der Tampon am Rand des Gaumensegels hängen und erzeugt durch die Reizung des Gaumensegels Würge- und Brechbewegungen. Das Anziehen des ersten Fadens sorgt nun dafür, dass der Tampon in der Oeffnung der Choane festgeklemmt wird, und den Faden

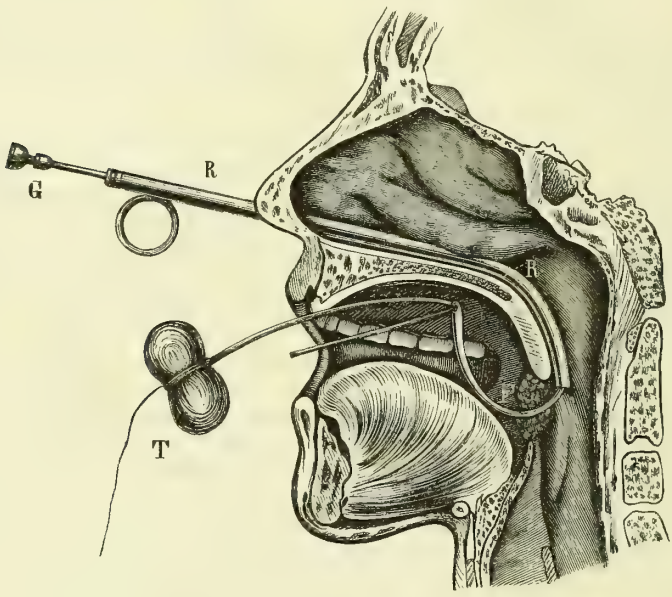

Fig. 48.
Sagittaler Durchschnitt durch die Mitte des Gesichtsschädels, um die Anwendung der Bellocq'schen Röhre zu zeigen.

fixirt man nun durch den äusseren Tampon, mit welchem man das Nasenloch verstopft. Der zweite Faden hängt zur Mundhöhle heraus. Beide Fäden werden durch eine Heftpflasterschlinge an der Wange befestigt. Der zweite Faden dient dazu, den hinteren Tampon wieder aus der Mundhöhle herauszuziehen, wenn die Blutung sicher gestillt ist, was man nach ungefähr zwei Tagen annehmen kann. Auch würde sich der Kranke durch Anziehen des zweiten Fadens aus Erstickungsgefahr befreien können, wenn der Tampon aus der Choane sich lockern und auf den Kehlkopfseingang fallen würde.

Man ersieht aus dieser Schilderung des Bellocq'schen Verfahrens, dass dasselbe keineswegs einfach und für den Kranken ziemlich lästig ist. Das Instrument kann übrigens dadurch entbehrlich gemacht werden, dass man einen weichen elastischen Katheter (§ 282) benutzt. Derselbe lässt sich bequem zur hinteren Pharynxwand vorschieben, kann hier mit einer Kornzange gefasst und aus der Mundöffnung hervorgezogen werden. Die Oeffnung am vorderen Katheterende benutzt man zum Einknüpfen des Seidenfadens. Noch mehr aber kann empfohlen werden, *die doppelte Tamponade der Nasenhöhle durch ein vollständiges Ausstopfen der Nasenhöhle mit Watte vom Nasenloch aus zu ersetzen.* Zu diesem Zweck stösst man durch eine Kornzange mit geschlossenen Branchen ein

feines Leinwandstück von der Grösse einer Hand derartig gegen die Choane vor, dass die Mitte der Leinwand wie ein leerer Sack in die Choane zu liegen kommt; diesen leeren Sack füllt man nun mit kleinen Ballen Watte aus, und stopft die Watte so fest zusammen, dass die Blutung zu stehen kommt. Leinwand und Watte bilden zusammen eine weiche Wurst, welche alle Recessus der Nasenhöhle gut ausfüllt. Ein Anziehen an den Zipfeln des Leinwandstücks, welche vor dem Nasenloch aussen liegen, genügt, um die ganze Wurst zu entfernen. Dieses Verfahren ist offenbar bequemer, wenn auch kunstloser, als das Verfahren Bellocq's.

An Stelle des Leinwandstücks sind besondere Caoutchouc-ballons von Küchenmeister, Englisch u. A. empfohlen worden, welche mit Flüssigkeit gefüllt werden können. Doch bietet das Verfahren mit dem Leinwandstück den Vortheil, dass man dasselbe mit jedem Taschentuch improvisiren kann.

§ 47. Die Rhinoskopie.

Zur Erkenntniss der Fremdkörper in der Nase, der Entzündungen und Geschwulstbildungen an der Schleimhaut der Nase und in der Nasenhöhle bedarf man oft einer besseren Einsicht in die Tiefe, als das einfache Hineinsehen in die Nasenlöcher gewährt. Freilich kann man dadurch, dass man mit dem Daumen während die übrigen Finger auf der Stirn aufgesetzt werden, die Nasenspitze nach hinten und oben drängt, die Nasenlöcher mit ihrem Niveau nach vorn stellen, und dann den vordersten Theil der beiden seitlichen Nasenwände bis zu dem Rand der Muscheln und den entsprechenden Theil des Septums übersehen; aber für Fremdkörper und für Gewebsveränderungen, welche weiter hinten liegen, ist mit diesem Verfahren nichts gewonnen. Hier bedarf man *dilatirender Instrumente*, welche die Nasenflügel von dem Septum seitlich entfernen und das Licht besser in die Tiefe fallen lassen. Dass man diesen dilatirenden Instrumenten den Namen der *Nasenspecula* oder *Nasenspiegel* gegeben hat, beruht theils auf der spiegelnden Eigenschaft ihrer Flächen, theils aber auch auf dem Umstand, dass man die dilatirenden Instrumente benutzt, um reflectirtes Licht, sei es Sonnen- oder Tageslicht oder auch Lampenlicht, mit einem Reflexspiegel in die Tiefe zu werfen.

Das einfachste Instrument dieser Art ist ein Trichter aus Neusilber (Fig. 49), wie wir ihn auch für die Untersuchung des äusseren Gehörgangs und des Trommelfells benutzen (vgl. Otoskopie § 211). Die Handhabung dieses Instruments bedarf keiner Erklärung. Die Fläche, welche man an dem vorderen Ende des Trichters von der Schleimhaut übersieht, ist im Verhältniss zu der Grösse der Gesammtfläche der Schleimhaut immer nur sehr klein. In dieser Beziehung leisten die *zweiklappigen Nasenspiegel* bessere Dienste. Bei dem Druck auf die Handhaben (H H Fig. 50) weichen die nach rechts und links gestellten Klappen auseinander und drängen den Nasenflügel nach aussen, das Septum gegen den anderen Nasengang hin, und lassen nun das Licht in die Tiefe einfallen.



Fig. 49. Trichterförmiges Speculum. 1/2 d. nat. Gr.

Neuerdings hat der Nasenspiegel von Fränkel vielfach Anwendung gefunden (Fig. 51). Er ist dazu bestimmt, die *beiden* Nasenflügel bei dem Antreiben der Schraube (S) durch das Auseinanderweichen der gefensterten Platten (P P Fig. 51) auseinander zu drängen und dadurch *beide* Nasengänge mit einem Mal der Beleuchtung zugängig zu machen. Auch hält sich das Instrument nach dem Antreiben der Schraube durch die Berührung mit der Innenwand beider angespannter Nasenflügel von selbst fest, so dass man eine Hand frei bekommt und um so bequemer den Reflexspiegel gebrauchen kann. Dieses Instrument erweist sich als sehr zweckmässig.

Man kann nun unter Benutzung des reflectirten Lichts die unteren und vorderen Theile der Nasenhöhle sehr gut durchmustern; von dem Septum übersieht man den unteren Abschnitt der vorderen Hälfte, von den Muscheln das vordere Ende der unteren und den unteren Rand der mittleren Muscheln. Weiter nach oben und auch nach hinten nähern sich die Muscheln so sehr an das Septum an, dass ein deutliches Sehen mit den besten Hülfsmitteln nicht mehr erzielt werden kann. Nur am Boden der Nasenhöhle verläuft der untere Nasengang in einer Breite, welche für das Passiren der in- und exspiratorischen Luft genügend ist. Neuerdings hat Zaufal lange schmale cylindrische Röhren in Anwendung gebracht, um wenigstens die Umgebung dieses Nasenganges bis zur Choane hin beleuchten zu können.

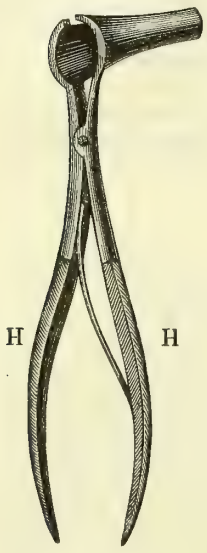

Fig. 50.
Zweiklappiges Speculum.
1/2 d. nat. Gr.

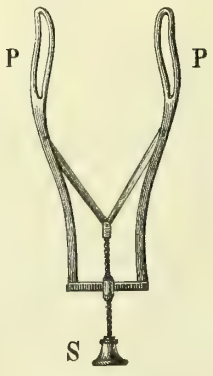

Fig. 51.
Fränkel's Nasenspiegel.

Die Entwickelung der Laryngoskopie hat dahin geführt, dass man die Rachenhöhle benutzte, um mit kleinen Reflexspiegeln, ähnlich wie man bei der Stellung ihrer Fläche von vorn oben nach hinten unten die Lichtstrahlen gegen die Kehlkopfshöhle wirft, nun mit der Stellung ihrer Fläche von vorn unten nach hinten oben die Lichtstrahlen gegen die Choanen und den hinteren Theil der Nasenhöhle zu werfen. Das Gaumensegel, welches in seiner gewöhnlichen Stellung diese Procedur hindert, muss mit einem breiten stumpfen Haken von hinten nach vorn angehakt und stark nach oben gezogen werden, damit der Reflexspiegel, welcher sich vor dem Auge des Beobachters befindet, das Licht auf den kleinen Spiegel an der hinteren Pharynxwand werfen kann. So wird die *Rhinoskopia posterior* ermöglicht, welche besonders von Voltolini ausgebildet worden ist. Das interessante Bild, welches Voltolini von den normalen Verhältnissen dieser Gegend entwirft, ist in Fig. 52 wieder gegeben. Es ist kaum zu bezweifeln, dass das Verfahren der Rhinoskopia posterior von Voltolini für die chirurgische Diagnostik der Krankheiten im hinteren Abschnitt einen besonderen Werth erlangen wird.

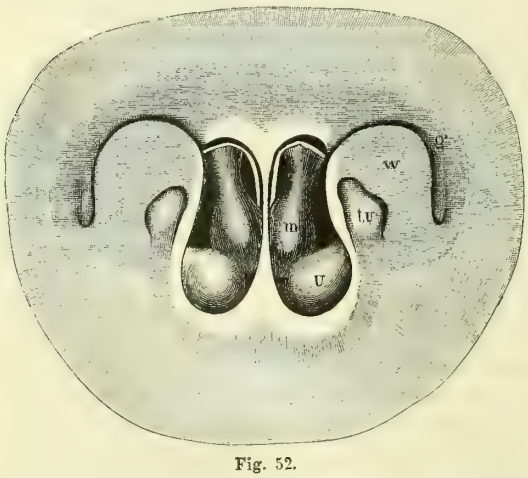

Fig. 52.
Bild der Rhinoskopia posterior nach Voltolini. m. mittlere Muschel. u. untere Muschel. tu. Eingang der Tuba Eustachii. w. Tubenwulst. g. Rosenmüller'sche Grube.

§ 48. Die Fremdkörper in der Nase und ihre Extraction.

Fremdkörper in kleinster Form werden als Luftstaub fast mit jeder Inspiration auf die Nasenschleimhaut geführt. Man kann es als eine Art von physiologischer Function der Nasenschleimhaut und der von ihr umkleideten Luftrecessus betrachten, dass die Schleimhaut die Luftstäubchen aus der Luft abfiltrirt; vielleicht ist diese Function wichtiger, als die Vorwärmung der inspirirten Luft, welche die Physiologie besonders hervorhebt. Es wurde schon bei Gelegenheit der Hasenscharte erwähnt (§ 30), dass das Athmen durch den Mund wegen des Mangels einer solchen Filtration zur Entstehung von entzündlichen Erkrankungen der tieferen Luftwege, besonders der Bronchien, leicht Veranlassung giebt. Diese Stäubchen nun, welche auf der Nasenschleimhaut hängen bleiben, werden theils wohl durch die Bewegung der Flimmerhärchen der Epithelien nach aussen geführt, theils wohl von dem Nasenschleim eingeschlossen und mit ihm nach Aussen befördert. Die entzündliche Vermehrung der Schleimproduction bei dem Schnupfen ist ein Mittel, um die entzündungserregenden Noxen des Luftstaubs, welche die catarrhalische Entzündung veranlassten, auch wieder aus der Nase herauszuschaffen und so die Entzündung selbst zu einer Resolution zu führen.

Die chirurgische Praxis hat es nur mit den groben Fremdkörpern zu thun, welche fast ausnahmslos dadurch in die Nasenhöhle gelangen, dass Kinder bei dem Spielen mit den Fremdkörpern dieselben mit den eigenen Fingern sich in die Nasenlöcher stecken. Diese Fremdkörper sind vorzugsweise Knöpfe, Glasperlen, Erbsen, Bohnen u. s. w. Nur in seltenen Fällen werden bei dem Brechakt Fremdkörper von der Rachenhöhle aus, z. B. Speisetheile durch die Choanen in den hinteren Theil der Nase eingepresst. Man sollte denken, dass ein Fremdkörper, weil er fast niemals tiefer als bis zum Niveau des Nasenlochs eingeschoben wird, sehr leicht müsste entfernt werden können; und sicher würde es keiner grossen chirurgischen Anstrengungen zum Herausbefördern dieser Fremdkörper bedürfen, wenn nicht die unrichtigen Versuche des Kindes selbst und seiner Angehörigen, welche mit den Fingern den Fremdkörper herausziehen wollen, denselben weiter in die Tiefe schieben würden. Zu diesen Laienversuchen kommen dann zuweilen noch verunglückte Versuche eines Arztes, welcher mit der chirurgischen Technik nicht allzu vertraut ist und mit der Pincette oder Kornzange, weil dieselben an der Convexität des Fremdkörpers abgleiten, denselben noch mehr in die Tiefe schiebt. So geschieht es auch, dass Fremdkörper in der Nasenhöhle liegen bleiben und dann Concretionen von Kalk- und Magnesia-salzen sich um den Kern der Fremdkörper lagern. Hierdurch entstehen die sogenannten *Nasensteine.* Ob auch ohne den Kern von Fremdkörpern solche Steinbildungen vorkommen, ist noch nicht sicher erwiesen. Die Steine können eine solche Grösse erreichen, dass man sie zertrümmern muss (vgl. Lithotripsie Cap. XXIII), um sie zu entfernen. Endlich mögen noch als Fremdkörper die *Ascariden* erwähnt werden. Diese Rundwürmer kriechen aus dem Darmcanal in den Magen, von hier durch die Speiseröhre zur Rachenhöhle und können von hier in die Trachea oder in die Mundhöhle oder in die Nasenhöhle gerathen.

Man soll bei der Extraction der Fremdkörper aus der Nasenhöhle immer den Instrumenten den Vorzug geben, welche hinter den Fremdkörper geführt werden und ihn dann von hinten nach vorn herausbefördern (vgl. § 259, allg. Thl.). Vorzügliche Dienste leistet hier die Leroy'sche Curette (Fig. 95, allg. Thl.); aber auch mit dem kleinen Löffel (Fig. 94, allg. Thl.) und mit seiner improvisirten Nachbildung durch Abbiegen des stumpfen Endes der Haarnadel kann man recht gut die Extraction bewerkstelligen. Auch ist es gar nicht schwer, diese Instrumente hinter den Fremdkörper zu bringen; man braucht nur das eine

oder andere dieser Instrumente vom untersten Punkt des Nasenlochs auf dem Boden der Nasenhöhle, also im untersten Nasengang nach hinten zu führen. Dann drückt man bei dem nicht-gegliederten Löffel den Griff nach unten und hebt so den Löffel mit dem vorderen Ende etwas in die Höhe, oder an der Curette stellt man den Löffel durch Druck auf die Feder senkrecht: nun zieht man in dieser Haltung das Instrument von hinten nach vorn durch die Nasenhöhle durch.

Wenn andere Aerzte schon misslungene Extractionsversuche gemacht haben, so muss man sich daran erinnern, dass die Schleimhaut von den Muscheln abgekratzt sein kann und dann die nackte Knochenfläche für die Sonde den Eindruck eines Fremdkörpers machen kann. Man soll sich deshalb mehr auf das Sehen oder auf das Fühlen mit der Fingerspitze, als auf die Untersuchung mit der Sonde verlassen. Auch daran muss man denken, dass ängstliche Mütter zuweilen glauben, das Kind habe sich einen Knopf in die Nase gesteckt, ohne dass dieses der Fall ist. Nun giebt es aber freilich auch Fälle, in welchen man den Fremdkörper nicht sieht und nicht fühlt, während er doch in der Nase liegt; *es kann* nämlich — besonders durch misslungene Extractionsversuche — *ein Fremdkörper sich unter den vorderen Rand der unteren Muschel stellen.* Dann ist er aber für die gewöhnlichen Extractionsinstrumente nicht erreichbar. Man muss, wenn man nach der Anamnese mit grosser Wahrscheinlichkeit die Anwesenheit eines Fremdkörpers in der Nase anzunehmen hat und der Versuch mit Leroy's Curette erfolglos blieb, den Nasenflügel durch eine Incision, welche genau dem äusseren Rand des Nasenflügels folgt, von der Wange ablösen. Nun hält man ihn mit scharfen Häkchen in die Höhe und macht so den vorderen Rand der unteren Muschel dem Auge, dem Finger und den Extractionsinstrumenten zugängig. Die Richtung des Schnittes ist dadurch bedingt, dass die Narbe fast unsichtbar wird, indem sie genau der Furche zwischen Nasenflügel und Wange entspricht. Wenn es nicht gelingt die Fremdkörper zu entfernen, so erzeugen dieselben Eiterungen der Schleimhaut, Geschwulstbildungen, unter Umständen sogar Nekrose der Muscheln durch eiterige Periostitis.

§ 49. Die Entzündungen und Geschwulstbildungen der äusseren Nasenhaut.

Die Hautdecke der äusseren Nase ist zu acuten Entzündungen nicht besonders geneigt. Phlegmonöse Entzündungen können in dem kurzfaserigen Bindegewebe, welches die äussere Haut mit dem Periost und dem Perichondrium verbindet, nicht verlaufen. Dagegen entstehen in den weiten Haarbälgen der Nasenhaut, besonders an der Nasenspitze, oft Aknepusteln und kleine Furunkel. Von diesen Haarbälgen aus kann sich auch ohne Wunde, wie es scheint, ein Erysipelas faciei durch Sesshaftmachen einer septischen Noxe in den Haarbälgen entwickeln, wie schon § 26 erwähnt wurde.

Unter den *chronischen Entzündungen* der äusseren Nasenhaut sind von chirurgischem Interesse:

1) die *Akne rosacea,* ein zuweilen mehr hyperplasirender, als entzündlicher Vorgang, wenn auch wiederholte entzündliche Schübe in den Talgdrüsen, wie die Bezeichnung „Akne" (§ 26) lehrt, die Grundlage des Vorgangs bilden können. Die Akne rosacea bildet Wucherungen des Hautgewebes mit vorwiegender Entwickelung der Blutgefässe, so dass die Schwellung hellroth, oder auch, wenn später mehr venöse Stase sich entwickelt, mehr blau-roth erscheint. Die Wucherungen sind ungleichmässig, so dass höckerartige Erhebungen, zuweilen auch unter vorwiegender Wucherung des Papillarkörpers warzenartige Auswüchse entstehen. Man bringt die Erkrankung, welche sich gewöhnlich erst im späteren Alter ent-

wickelt, mit dem Abusus spirituosorum in Verbindung. Doch kann sie zweifellos auch ohne diese Ursache entstehen und dann sind die Kranken schlimm daran, weil man sie allgemein für Potatoren hält. Dieffenbach hat gelehrt, dass man durch wiederholte spindelförmige Excisionen und Nahtvereinigung der Ränder eine allmälige Zurückbildung der Hyperplasie erzielen kann. Ollier hat in neuester Zeit die Abhäutung der ganzen Nasenspitze (Decortication) ausgeführt, so dass vom Perichondrium Granulationen aufwachsen und mit Narbenepidermis sich überhäuten müssen. Riedinger hat neuerdings Injectionen von Lösungen des Extr. secal. cornuti (über die Formel vgl. § 311, allg. Thl.) empfohlen. Diese Mittel, besonders das Verfahren Dieffenbach's, sind wohl zuverlässiger, als die medicamentöse Behandlung (z. B. das Aufstreuen von Schwefelblumen), über welche die Handbücher der Dermato-pathologie zu vergleichen sind.

2) der *Lupus*, die Dermatitis granulosa (vgl. § 52, allg. Thl. u. § 27). Die Krankheit entwickelt sich, im Gegensatz zur Akne rosacea, in der Regel bei jugendlichen Individuen, ungefähr vom 8. Lebensjahr an aufwärts. Sie beginnt gewöhnlich an der Nasenspitze und schreitet von da auf die Nasenflügel, dann theils auf die Oberlippe und die Wangen, theils nach oben gegen die Nasenwurzel fort. Anfänglich sind es in der Regel hyperplasirende Granulationswucherungen der äusseren Haut (Lupus hypertrophicus nach alter Nomenclatur, vgl. § 52, allg. Thl.); sobald aber die eiterige Schmelzung in ihnen eintritt (L. exculcerans), so greift die Krankheit in die Tiefe, durchdringt die Nasenknorpel und bringt endlich auch diese und die Schleimhaut zum eiterigen Zerfall. So entwickelt sich die *lupöse Zerstörung der Nase*. Bei dem Fortschreiten nach oben erreicht die Krankheit die Nasenknochen (die Ossa nasi in der Mitte, die Proc. nasales der Oberkiefer an den Seiten). Es lässt sich nicht verkennen, dass die Knochensubstanz dem lupösen Process besseren Widerstand leistet, als die Knorpelsubstanz; man erkennt dieses besonders daraus, dass in dem Knorpelgewebe der Nasenscheidewand der Process Innen oft weit in die Tiefe greift, während er Aussen an dem Knochenrand des Nasenskelets stehen bleibt. Dann kann das äussere Skelet, indem es durch die Zerstörung der Nasenscheidewand seine mediane Stütze verliert, allmälig einsinken und endlich mit der Aussenfläche der Oberfläche in ein Niveau treten, so dass die Hervorragung der Nase verloren geht. Es kann aber auch endlich der Lupus in die Knochensubstanz vordringen und auch sie durch granulirend-eiterige Erweichung gänzlich zerstören.

Zu *Geschwulst-bildungen* ist die äussere Nasenhaut durchaus nicht geneigt. In der Gegend der Nasenwurzel kommen ausser spärlichen Atheromen auch einzelne Fibrome und einzelne Fälle von den § 28 schon erwähnten Schweissdrüsenadenomen vor. Auch muss hier die frontale Form der Enkephalocele (§ 20) noch einmal erwähnt werden, weil diese Geschwulst gerade die Grenze zwischen Nasenwurzel und Stirn einnehmen kann. Im übrigen drängt sich das ganze chirurgische Interesse, was die Geschwulstbildung der äusseren Nasenhaut betrifft, auf die Entwickelung des *Epithelial-carcinoms* zusammen.

Dieses Carcinom tritt meist als flaches Geschwür der äusseren Haut, und zwar im Gegensatz zum Lupus und der Akne rosacea nicht zuerst an der Nasenspitze, sondern an den *Nasenflügeln* auf. Von Lupus unterscheidet sich das Epithelialcarcinom auch noch dadurch, dass das Carcinom erst im höheren Alter, der Lupus aber im jugendlichen Alter beginnt; auch tritt der Lupus oft in Form von mehreren räumlich getrennten Heerden auf, das Carcinom in der Regel nur in einem Heerd. In Betreff der Differentialdiagnose des Carcinoms und der syphilitischen Zerstörung der Nase vgl. § 54. Das Geschwür schreitet nach oben und gegen den Nasenrücken fort, ohne jedoch gewöhnlich die Mittellinie zu überschreiten; auch greift dasselbe bei langem Bestand über den freien Rand des

Nasenflügels auf, die Schleimhaut über und dann kann es endlich zu einer Zerstörung des Nasenflügels kommen. Doch kann das Geschwür auch lange Zeit auf die äussere Hautdecke beschränkt bleiben, ohne an der Form der Nase eine andere Störung zu verursachen, als dass die narbige Schrumpfung des Geschwürsgrunds, wie sie eben dieser Form des Ulcus rodens (§ 28 Schluss) zukommt, den Rand des Nasenflügels langsam nach oben verzieht. Die carcinomatöse Infection der Lymphdrüsen findet erst sehr spät statt, so dass die Exstirpation des primären Carcinoms auch dann noch Aussicht auf guten Erfolg gewährt, wenn sie erst ziemlich spät ausgeführt wird.

Lupus und *Carcinom* indiciren neben den syphilitischen Zerstörungen der Nase (§ 54) besonders häufig die Operation der Rhinoplastik, so dass wir in Betreff der Behandlung auf die §§ 55—60 und in Betreff der sonstigen Behandlung des Lupus auf § 64, allg. Thl. verweisen müssen.

§ 50. Die Entzündungen der Nasenschleimhaut.

Der gewöhnliche Schnupfen, die catarrhalische Flächenentzündung der Nasenschleimhaut (Rhinitis, Goryza), hat trotz ihrer Häufigkeit kein bestimmtes Interesse für die praktische Chirurgie, wenn auch die Aetiologie des Schnupfens, welche § 48 schon kurz berührt wurde, für die allgemeine Frage der Entzündungserregung nicht ohne Bedeutung ist. Indessen können wiederholte Anfälle von Schnupfen zu Krankheiten führen, deren Behandlung in das Gebiet der Chirurgie fällt, z. B. zur Bildung der Nasenpolypen (§ 51), zur Hypertrophie der Schleimhaut an den unteren Muscheln, endlich auch zur Bildung flacher Geschwüre (Ozaena, s. unten). Die locale medicamentöse Behandlung der acuten Rhinitis hat unter Laien und Aerzten immer mehr Boden gewonnen. Der grosse Nutzen und die bequeme Anwendung der Terpenthininhalationen (Ol. terebinthinae auf heisses Wasser gegossen, so dass der Kranke über die Schüssel gebeugt die Mischung von Wasser- und Terpenthin-Dämpfen einathmet; ferner Inhalationen zerstäubter Lösungen von Tannin, Alaun, Kali chloricum u. s. w.) mögen hier wenigstens vorübergehend erwähnt werden. Die Entzündung des Sinus frontalis, welche aus der Fortleitung der Rhinitis nach oben entstehen kann, wurde schon § 22 erwähnt; eine ähnliche Beziehung der Entzündung der Sinus maxillaris (Antrum Highmori) zu der Rhinitis wird § 74 Erwähnung finden.

Entzündungen der Nasenschleimhaut mit geschwürigem Zerfall hat die frühere Chirurgie, indem sie sich auf die gemeinsame Erscheinung eines *stinkenden* Ausflusses aus der Nase stützte, unter dem Namen der *Ozaena* zusammengefasst. Als man nun anfing, die Krankheiten mehr ätiologisch zu trennen, stellte man die verschiedenen Formen der Ozaena als O. scrofulosa, syphilitica etc. auf. Da jedoch das Stinken des Nasensecrets eine, wenn auch für den Laien besonders unangenehm auffallende, so doch für das Wesen der Krankheit oft nur nebensächliche Erscheinung ist, so wäre es besser, den Begriff der Ozaena fallen zu lassen und einfach die verschiedenen Entzündungen als Rhinitis chronica oder ulcerosa mit ihren verschiedenen ätiologischen Prädikaten zu unterscheiden.

Die catarrhalische Rhinitis kann bei langem Bestand und öfterer Wiederholung bei gesunden Menschen zu einer oberflächlichen Geschwürsbildung führen. Diese Geschwüre sind in der Regel an der mittleren und oberen Muschel und an den gegenüberliegenden Flächen des Septum gelegen, so dass die rhinoskopische Untersuchung dieselben nicht zu erkennen vermag. Das klinische Zeichen für das Bestehen solcher Geschwüre ist die gelegentliche Entleerung von Krusten und Borken, welche dem vertrockneten Geschwürssecret entsprechen. Auf der Aussenfläche dieser Borken, d. h. auf der Fläche, mit welcher sie der Schleim-

haut anlagen, befindet sich in der Regel noch eine Spur flüssigen und sehr stinkenden Eiters. Das Secret des Geschwürs verhält sich eben hinter den Borken und seine Fäulniss führt zu dem Stinken des Sekrets. Diese Erscheinungen treffen so ziemlich auf alle Geschwürsbildungen der Nasenschleimhaut zu, nicht allein auf die catarrhalischen Geschwüre, bei denen im Gegentheil oft die faulige Zersetzung des Geschwürssecrets nur geringfügig ist.

Bei scrofulösen Individuen, deren Geweben eine gewisse Neigung zur Verbreitung und zur längeren Dauer entzündlicher Processe zukommt (§ 212, allg. Thl.) wird natürlich der Catarrh der Nasenschleimhaut noch viel leichter zu Geschwürsbildung führen, als bei gesunden Menschen. Auch kann man sich vorstellen, dass die allgemeinen Kreislaufstörungen, welche der Scrofulose eigenthümlich sind (§ 217 allg. Thl. Schluss), die Geschwürsbildung und die Fäulniss der Geschwürssecrete unterstützen. So ist die scrofulöse Ozaena eine sehr häufige Krankheit. Sie verbindet sich ziemlich früh mit der scrofulösen Lymphadenitis (§ 213 allg. Thl.), indem die Lymphdrüsen der Submaxillargegend anschwellen.

Von diesen Fällen scrofulöser Geschwürsbildung können ätiologisch und therapeutisch die Fälle der syphilitischen Geschwürsbildung getrennt werden. Diese Trennung wird insofern erleichtert, als die schweren syphilitischen Erkrankungen des Nasenskelets bei Erwachsenen, welche § 54 schildern wird, mit der scrofulösen Rhinitis der Kinder kaum verwechselt werden kann. Aber die angeborene Syphilis, welche ohnehin schon mit der Scrofulose in Beziehung stehen kann (§ 212, allg. Thl.), führt zu Geschwürsbildungen in der Nase, welche den einfach scrofulösen sehr ähnlich sind. Als einziges Unterscheidungsmerkmal, wenn man überhaupt eine solche Unterscheidung für wichtig hält, lässt sich anführen, dass bei angeborener Syphilis häufig ausser der Schwellung der Schleimhaut auch noch Periostanschwellungen auftreten, und zwar auch an dem äusseren Periost des Nasenskelets, so dass man dieselben durch Betastung wahrnehmen kann. Aber auch bei dem Fehlen dieser Erscheinung kann man immerhin bei scrofulöser Rhinitis eine Quecksilberbehandlung, und zwar am besten mit innerer Darreichung von kleinen, oft wiederholten Dosen von Calomel (0,005—0,015, je nach dem Alter des Kindes, vier Dosen täglich und mindestens 4—5 Tage hinter einander zu geben), versuchen, besonders dann, wenn die örtliche Behandlung keinen Erfolg hat.

Diese örtliche Behandlung, welche ungefähr für alle Fälle der Ozaena, aber natürlich unter der Voraussetzung der Unterstützung einer allgemeinen Behandlung mit Berücksichtigung der Ursachen, eventuell einer antiscrofulösen Behandlung (§ 221, allg. Thl.), als zutreffend gelten kann, muss in der Beseitigung der Krustenbildung und in einer antiseptischen Einwirkung auf die Geschwürsflächen bestehen. Das Einathmen von Terpenthin- und Wasserdämpfen wurde schon oben für die acute Rhinitis gerühmt, und leistet auch für die chronisch-ulcerirende Rhinitis gute Dienste. Hierzu fügt man das Aufziehen von antiseptischen Lösungen durch inspiratorische Bewegung in die oberen Theile der Nase und bevorzugt hierbei das Kali chloricum (grm. 3 auf grm. 100 H_2O); auch Alaun, Tannin und ähnliche Mittel können von Nutzen sein. Dann wendet man in schlimmen Fällen die *Nasendouche* an, und zwar entweder so, dass man das Ansatzrohr eines Caoutchoucballons von vorn her in die Nasenlöcher einführt und die antiseptischen Flüssigkeiten (dünne Salicyllösungen von $^1/_2$ %, Kali chloricum-Lösungen von 1—2 %) von vorn nach hinten einspritzt, oder so, dass das Abflussrohr eines hochgestellten oder aufgehängten Irrigators in das eine Nasenloch eingeführt wird (wobei das Gaumensegel instinctiv an die Rachenwand herangezogen wird, die Nasenhöhle gegen die Rachenhöhle abschliesst und die Irrigationsflüssigkeit zwingt, aus dem freien Nasenloch wieder abzufliessen),

oder auch so, dass man die Spritze von Lennox Browne mit ihrer Spitze hinter das Gaumensegel führt und so die Flüssigkeit von hinten nach vorn durchpassiren lässt. Das letztere Verfahren muss zwar von der Hand des Arztes ausgeführt

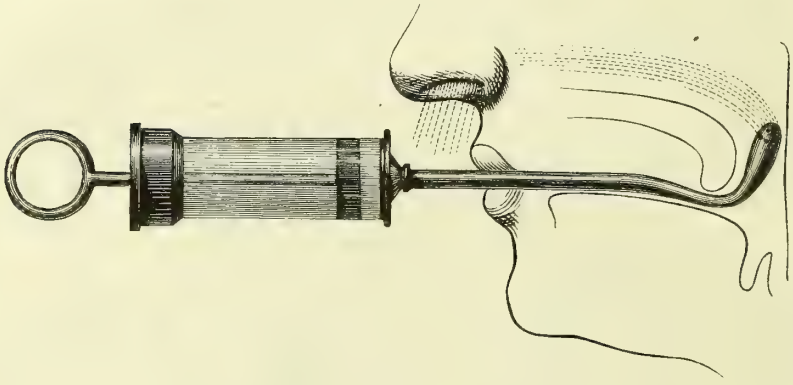

Fig. 53.
Spritze für die Bespülung der Nase von Lennox Browne.

werden, ist aber wirksamer als das erstere, und besonders für die Fälle von Entzündungen an den hinteren Theilen der Nasenhöhle und bei gleichzeitiger Entzündung der Pharynxhöhle (§ 115) dringend zu empfehlen.

Die *Rotzgeschwüre* der Nasenschleimhaut dürfen hier nicht unerwähnt bleiben. Sie entstehen durch Uebertragung der furchtbaren Rotzkrankheit (*Malleus*) vom Pferd auf den Menschen, welche sehr häufig tödtlich endet. Auf das Bestehen dieser Rotzgeschwüre, welche immer multipel in beiden Nasenhälften und auf den verschiedensten Stellen der Schleimhaut auftreten, wird man nicht immer erst durch das Abfliessen des Geschwürssecrets, sondern schon vorher durch die begleitenden Anschwellungen der Gesichts- und Kopfhaut aufmerksam gemacht. Diese Anschwellungen stellen ein Mittelding von Phlegmone, Erysipelas und Lymphangioitis dar. Vor den gewöhnlichen Erysipelen der Gesichts- und Kopfhaut zeichnen sie sich durch die bedeutende phlegmonöse Anschwellung des Bindegewebes aus. Sobald man solche Anschwellungen mit hohem Fieber und ohne gleichzeitiges Bestehen einer eiternden Wunde sich entwickeln sieht, so muss man an die Möglichkeit einer Rotzinfection denken, besonders wenn man weiss, dass die Krankheit unter den Pferden zu irgend einer Zeit und an irgend einem Ort verbreitet ist. Ob es möglich wäre, bei frühzeitiger Erkenntniss der Rotzinfection durch operative Eröffnung der Nasenhöhle (etwa durch die in § 53 erwähnten Methoden) und durch Ausglühen der Geschwüre der Fortverbreitung der Infection wirksam entgegen zu treten, müsste erst durch die Erfahrung entschieden werden. Versuche dieser Art würden immerhin nicht irrationell erscheinen.

§ 51. Die Geschwulstbildungen der Nasenschleimhaut.

Die Beziehung der Nasenschleimhaut zu den geschwulstbildenden Processen sind ausserordentlich mannigfach, wenn man das Einwuchern von Geschwülsten in die Nasenhöhle von den Nachbartheilen her berücksichtigt. So werden wir Geschwülste des Oberkiefers kennen lernen (§§ 77 und 78), welche in der Nasen-

höhle sich entwickeln, ferner Geschwülste der Fossa pterygo-palatina und der Schädelbasis, von denen einzelne Abtheilungen ebenfalls die Nasenhöhle erreichen und dieselbe sogar ziemlich vollständig ausfüllen können (§ 116). Wenn wir aber vorläufig von diesen Geschwülsten der Nachbartheile absehen, so bleibt nur eine einzige Geschwulstform übrig, welche der Schleimhaut der Nase selbst und ihr ausschliesslich angehört und deshalb hier erörtert werden muss, nämlich *die Polypen der Nasenschleimhaut.*

Der Nasenpolyp — so bezeichnet man im kurzen klinischen Ausdruck diese Krankheit — ist eine geschwulstartige Hyperplasie der Schleimhaut, welche in den meisten Fällen auf den Reiz chronischer oder oft wiederholter acuter Schleimhautentzündung sich entwickelt. Selten führen andere Reize zu der gleichen Bildung; doch ist es bemerkenswerth, dass bei dem Vordringen der eben erwähnten Oberkiefer- und Schädelbasisgeschwülste die Schleimhaut der Nase neben diesen Geschwülsten von sich aus noch Polypen producirt.

Die Nasenpolypen haben eine blasse, graue Farbe und sind von weicher Consistenz. Ihr Gewebe enthält sehr viel Gewebsflüssigkeit, so dass die Substanz halb durchscheinend wird. Hierdurch entsteht eine gewisse Aehnlichkeit mit den Meerespolypen, besonders mit den hellgrauen Quallen. Bei der anatomischen Untersuchung findet man eine bedeutende Entwickelung der Schleimdrüsen in dem Gewebe und das submucöse Bindegewebe in der Anordnung des Schleimgewebes, die spärlichen Zellen eingelagert in eine fast homogene Grundsubstanz. Will man den Nasenpolyp in die gewöhnliche Nomenclatur der Geschwülste einreihen, so müsste man ihn als gutartiges Adeno-myxom der Schleimhaut bezeichnen.

Fast niemals gehen die Nasenpolypen von der Schleimhaut der Nasenscheidewand, sondern fast immer von dem Schleimhautüberzug der Muscheln aus. Nach meiner persönlichen Erfahrung möchte ich annehmen, dass *die überwiegende Mehrzahl aller Polypen* (vgl. P Fig. 54) *von dem unteren Rand der mittleren Muschel ausgeht.* Doch liegt die obere Muschel der mittleren ziemlich nahe und es ist möglich, dass, wie Voltolini behauptet, auch von dieser oberen Muschel viele Polypen ausgehen. Zweifellos giebt es auch manche Polypen, deren Wurzeln nach oben von der oberen Muschel in dem Schleimhautüberzug der Siebbeinzellen wurzeln.

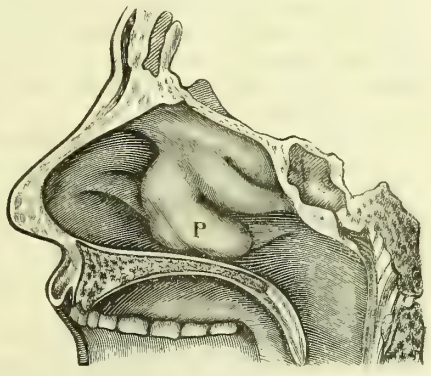

Fig. 54.
Schleimhautpolyp (P) von dem unteren Rand der mittleren Muschel ausgehend.

In den meisten Fällen findet die erste Entwickelung des Polypen nach vorn gegen das Nasenloch zu statt, so dass man, mit oder ohne künstliche Beleuchtung, den Nasengang mit einer spitzig convex geformten, glattflächigen, hellgrauen Gewebsmasse ausgefüllt findet. Später wachsen die Polypen auch gegen die Choane hin, und können sich derartig in die Pharynxhöhle vorschieben, dass sie für den tastenden Finger, welchen man hakenförmig gekrümmt an der hinteren Fläche des Gaumensegels in die Höhe führt, fühlbar werden. Diese Untersuchung sollte nicht versäumt werden, damit man sich über die Ausdehnung der Polypen orientire und unter Umständen vom Pharynx her die Entfernung des Polypen unterstütze (vgl. § 52). Je weiter der Nasenpolyp nach vorn hin zum

Nasenloch vorrückt, desto leichter entstehen auf seiner Oberfläche flache Geschwüre. Polypen, welche das Niveau der Nasenlöcher erreichen, zeigen in der Regel eine breite ulcerirende Fläche. Dann kann auch der chronisch-entzündliche Reiz zu einer fibrösen Induration des Gewebes führen und die Consistenz des Polypen fest werden. Unter diesen Umständen treten auch oft Blutungen aus der Oberfläche ein, während sonst nicht leicht Blutungen aus den gewöhnlichen Nasenpolypen stattfinden.

Diagnostische Verwechselungen kommen besonders insofern vor, als Geschwülste des Oberkiefers, der Fossa pterygo-palatina und endlich der Schädelbasis in die Nasenhöhle einwachsen und dann leicht für gewöhnliche Nasenpolypen gehalten werden. Wenn ein Nasenpolyp, wie oben erwähnt wurde, sich vor der anderen Geschwulst entwickelt, so wird die Differentialdiagnose noch schwieriger; sie stützt sich auf die weissliche Färbung, undurchscheinende Beschaffenheit und feste Consistenz jener Geschwülste, sowie besonders auf ihre sonstigen Erscheinungen, welche wir §§ 77 und 78, sowie § 116 kennen lernen werden. In Folge chronischer Katarrhe kann auch eine *einfache Hyperplasie der Schleimhaut des vorderen Randes der unteren Muschel* entstehen, so dass dieser Muscheltheil am unteren Abschnitt des Nasenlochs sichtbar wird. Dabei verliert aber die Schleimhaut ihre rothe Farbe nicht und wirkliche Polypen pflegen aus diesem Muscheltheil nicht hervorzugehen. Ich habe dieses Verhalten der unteren Muschel bis jetzt in den Büchern nicht erwähnt gefunden und vermuthe, dass man diesen keineswegs seltenen Zustand der unteren Muschel mit Unrecht mit zu den Polypen gerechnet hat.

Endlich müssen die echten Schleimpolypen noch erwähnt werden, welche *vom hinteren freien Rand der Nasenscheidewand zwischen den Choanen entspringen und, ohne die Nasengänge zu verstopfen, an der hinteren Fläche des Gaumensegels* herabhängen. Es sind diese die einzigen Polypen der Nasenscheidewand; wir werden ihnen unter dem Begriff der *Nasen-rachen-polypen* wieder begegnen (§ 116).

Während die letzteren die Nasenhöhle nicht verengern, so *ist die Verengerung der Nasengänge, beziehungsweise ihre Verschliessung die gewöhnlichste Erscheinung der gewöhnlichen Nasenpolypen.* Schon der Verschluss eines Nasenganges stört beträchtlich die Athmung, weil durch einen einzigen Nasengang für längere Zeit nicht genug Luft inspirirt werden kann und der Kranke gezwungen wird, *mit offenem Mund zu athmen.* Noch nothwendiger wird diese Art der Athmung, wenn die Nasenpolypen, was sehr häufig geschieht, *auf beiden Seiten* sich entwickelt haben und beide Nasengänge verengen oder verschliessen. Das Athmen mit offenem Mund disponirt, ähnlich wie bei den Hasenscharten (§ 29), zu entzündlichen Erkrankungen des Kehlkopfs, der Bronchien und Lungen; es führt aber auch zu dem unangenehmen *Schnarchen* im Schlaf, welches den anderen Familienmitgliedern so lästig wird. Das Gaumensegel wird bei Erlöschen der Muskelcontractionen von dem respiratorischen Luftstrom hin- und hergetrieben, sogar asthmatische Beschwerden sind von Schleimpolypen der Nase abgeleitet worden. Endlich leidet der Geruch und die Sprache, die letztere besonders dadurch, dass bei dem Vordringen des Polypen in die Rachenhöhle das Gaumensegel nicht mehr den Luftraum der Nasenhöhle von dem Luftraum der Rachenhöhle abschliessen kann. Dann tönt bei jeder Lautbildung der Luftraum der Nasenhöhle mit; *die Sprache erhält den nasalen Beiklang.* Endlich kann noch eine äussere Entstellung des Gesichts dadurch bedingt werden, dass doppeltseitige grosse und zahlreiche Nasenpolypen das Skelet der Nase auseinander drängen und zu einer Formstörung der äusseren Nase führen.

§ 52. Die Extraction der Schleimpolypen der Nase.

Man hat zwar auch eine medicamentöse Behandlung der Schleimpolypen empfohlen, z. B. das Aufschnupfen von Pulvern mit Tannin und Alaun, das Aufziehen von Kochsalzlösungen, das Bepinseln mit Jodtinctur u. s. w.; doch darf man nicht eine grosse Wirkung von diesen Mitteln erwarten. *Die chirurgische Behandlung der Schleimpolypen der Nase besteht in ihrer Entfernung.*

Das althergebrachte Verfahren besteht in dem *Herausziehen der Nasenpolypen mit der Kornzange oder mit besonderen Polypenzangen.* Die letzteren sind kornzangen-ähnliche Instrumente, deren Branchen vorn einen längeren, fassenden Theil tragen, als die gewöhnlichen Kornzangen (Fig. 93 § 259, allg. Thl.); auch hat man ihnen ringartige Verschluss-vorrichtungen hinter dem Schloss und endlich besondere Krümmungen an den Branchen gegeben. So könnte man der in Fig. 127 § 286, allg. Thl. abgebildeten Zange auch die Bezeichnung einer Polypenzange geben. Doch werde ich zeigen, dass gerade diese Krümmungen, welche uns bei der Sequestrotomie bei dem Fassen der Sequester um die Ecke herum so gute Dienste leisten, für die Entfernung der Nasenpolypen nicht tauglich sind. Ueberhaupt kann die Operation mit jeder Kornzange, deren Branchen nicht allzu kurz sind, ganz gut ausgeführt werden.

Da das Nasenloch mehr von oben nach unten, als von rechts nach links entwickelt ist, so hat man Neigung, die Branchen der Kornzange so einzuführen, dass die eine Branche nach oben, die andere Branche nach unten sieht. Diese Stellung ist aber sehr unzweckmässig, weil bei dem Oeffnen und Schliessen der Branchen das Instrument in dieser Stellung sich an den Seitenflächen des Polypen, an der inneren oder äusseren, bewegt und nur Theile desselben, nicht aber den Stiel, zwischen sich fasst. *Um den Stiel mit der Zange zu fassen, muss dieselbe so eingeführt werden, dass eine Branche an der Nasenscheidewand, die andere an der seitlichen Wand der Nase zwischen unterer und mittlerer Muschel* (im sogenannten mittleren Nasengang) *nach hinten vordringt; die Branchen werden dann,* nicht von oben nach unten, sondern *von links nach rechts geschlossen.* So kommt der Stiel des Polypen zwischen die Branchen zu liegen. Nachdem man nun durch kräftigen Schluss der Faust den Stiel fest gefasst hat, so führt man *zur Abquetschung des Stiels rotatorische* (Pro- und Supinations-) *Bewegungen des Instruments um seine eigene Längsachse aus;* dann erst zieht man das Instrument heraus und findet nun, dass der Stiel fest eingeklemmt zwischen den Branchen ruht und an ihm nach unten der ganze Polyp hängt. Sehr häufig ist mit dem Stiel der untere Rand der mittleren Muschel abgetrennt worden; das ist aber keineswegs ein ungünstiges Ereigniss, vielmehr der beste Schutz gegen die Recidive. Mit einiger Uebung kann man es dahin bringen, dass man jedes Mal den unteren Rand der Muschel mit herauszieht.

Wenn der hintere Theil des Polypen durch die Choane in die Rachenhöhle hängt, so soll man mit der Spitze des Zeigefingers der linken Hand, welcher hinter das Gaumensegel geführt wurde, diesen Theil des Polypen den Branchen der Zange entgegen von hinten nach vorn drängen. Zerreisst der Polyp in der Zange, so muss man die einzelnen Theile nachträglich herausziehen, oder man lässt den Kranken, während das andere Nasenloch durch Andrängen des Nasenflügels gegen die Scheidewand geschlossen wird, die lockeren Stücke durch eine kräftige exspiratorische Bewegung ausschnauben.

Die Blutung ist nur in den ersten Augenblicken für den Laien etwas beängstigend; sobald der aufgeregte Kranke anfängt, wieder ruhig zu athmen, so vermindert sich die Blutung schnell. Zur Stillung derselben habe ich in Hunderten von Fällen nie eines anderen Mittels bedurft, als höchstens das Einspritzen von

Eiswasser. Im Nothfall müssten freilich die im § 46 zusammengestellten Mittel zur Anwendung kommen. Bedeutende Entzündungen, Wundkrankheiten u. s. w. kommen nach dieser Operation nicht vor; die Wundfläche scheint trotz der Quetschung in wenigen Tagen zu heilen. Man muss nur in den ersten Tagen darauf achten, ob nach Entfernung des grossen Polypen etwa kleinere Polypen aus der Gegend der oberen Muschel und Siebbeinzellen nach unten rücken und nun im Nasengang sichtbar werden. Das geschieht ziemlich häufig und bestimmt ihre sofortige Entfernung durch das gleiche Verfahren.

Man hat diesem Ausziehen der Nasenpolypen den Vorwurf gemacht, es sei ein rohes, verletzendes und doch im Erfolg sehr unsicheres Verfahren. Wenn man den oben gegebenen Regeln folgt, so wird man sich davon überzeugen, dass diese Einwürfe übertrieben sind. Ich glaube nicht, dass die gleich zu beschreibenden Ligaturverfahren schmerzloser oder sicherer im Erfolg sind. Nur das rohe Herumarbeiten mit der Zange in der Nasenhöhle, ohne Beachtung des Sitzes des Polypenstiels, der Stellung der Branchen, kurz aller oben zusammengestellter Regeln, ist verwerflich. Man kann sogar die Extraction der Nasenpolypen mit der Zange in eleganter Form und mit grosser Präcision ausführen. Gegen Recidive stellt kein Verfahren sicher und oft handelt es sich dabei nur um das Weiterwachsen anderer kleiner Polypen, welche vor der Extraction des grossen Polypen keinen Raum zur Entwickelung fanden. Die Schmerzen des Verfahrens sind so gering, dass ich noch keinen Kranken gefunden habe, welcher sich bei beiderseitigen Polypen, nachdem er auf der einen Seite schon die Schmerzen empfunden hatte, nicht sofort auf der anderen Seite die Extraction machen liess, oder im Fall der Recidivbildung nicht auf eine Wiederholung des Verfahrens eingegangen wäre. Dem Ausziehen der Schleimpolypen mit der Zange ist das Verfahren von Hamond sehr ähnlich. Derselbe führte einen Schwamm an einem Faden, wie bei der Tamponnade der Nasenhöhle (§ 46) in die Choane ein, und zog ihn von hinten nach vorn durch, um den Polypen abzureissen. Das Verfahren ist sehr unzuverlässig.

§ 53. Die Ligatur und die osteoplastischen Resectionen des Nasenskelets zur Entfernung der Nasenpolypen.

Die alte Fadenligatur, welche man früher aus Furcht vor der Blutung unter Anwendung von allerlei Schlingenführern und Schlingenschnürern (vgl. § 245, allg. Thl.) anlegte, ist neuerdings wieder dadurch rehabilitirt worden, dass man mit Hilfe der Bellocq'schen Röhre zwei Seidenfäden der Art einführte, dass man die Ricord'sche Ligatur mit Durchschlingung der beiden Seidenfäden ausführen konnte. Diese Art der Ligatur werden wir bei der *Varicocele*, wo sie grosse Vortheile hat (Cap. XXIV), noch genauer kennen lernen. Für die Nasenpolypen ist das Verfahren nicht vortheilhaft, weil die Nekrose und Fäulniss der Gewebe des Polypen nicht nur örtlich durch die Entzündung an den Wundflächen, sondern auch bei Aspiration der Spaltpilzkeime in die Luftwege durch die Entzündung der Schleimhäute der Bronchien bedenklich werden kann. Das Verfahren *der Ligatur mit der galvano-kaustischen Schlinge*, welches besonders von Voltolini ausgebildet und empfohlen worden ist, theilt diesen Nachtheil nicht und bietet überdies den Vortheil der hämostatischen Wirkung des heissen Platindrahts; indessen erfordert das Umführen der Schlinge um den Stiel des Polypen soviel Geschick, wie sich wohl leicht ein Specialist, weniger leicht aber ein praktischer Arzt erwerben kann. Nach v. Bruns soll man die „kalte" Schlinge anwenden, d. h. mit Weglassung der galvanischen Heizung die Schlinge wie einen Drahtconstricteur gebrauchen (§ 264, allg. Thl.).

Bei zahlreichen Polypen und öfteren Recidiven kann man in Erwägung ziehen, ob man die Nasenhöhle sich operativ freilegen soll, um eine gründliche Entfernung der Polypen unter deutlichem Erkennen ihrer Stiele vorzunehmen. Die einfachste Art, um diese Aufgabe zu erfüllen ist die mediane Spaltung des Nasenrückens, vom Nasenloch in der Mittellinie aufwärts bis zu dem Knochenrand der Ossa nasi. Wenn es sich um Polypen in den beiden Nasenhöhlen, rechts und links handelt, ist es deshalb nicht nöthig, zwei getrennte Incisionen am Nasenrücken zu führen; man kann, wenn man rechts die erste Incision machte, vom linken Nasenloch aus die Incision in die schon vorhandene Schnittlinie der äusseren Haut eintreten lassen. So entsteht *eine* äussere Wunde, in welche die Incisionen beider Nasenhöhlen von unten her ausmünden. Die Narbe, welche genau der Mittellinie entspricht, ist nicht wesentlich entstellend; doch gewährt leider diese einfache Operation nur freien Raum für das Gebiet des vorderen Abschnitts der Nasenmuscheln. Wenn man den hinteren Abschnitt der Muscheln oder sogar das Labyrinth des Siebbeins freilegen will, so muss man sich zu *osteoplastischen* oder *temporären* Resectionen des Nasenskelets entschliessen.

Die älteste Methode dieser Resection hat v. Langenbeck angegeben; sie stellt sich die Freilegung *einer* Nasenhöhle zur Aufgabe. Zu diesem Zweck führt man von der Spitze des betreffenden Nasenlochs bis zur Nasenwurzel einen Schnitt, welcher genau dem Nasenrücken entspricht und im vorderen Theil auch den Nasenknorpel trennt. Ein zweiter Schnitt verläuft vom Winkel des Nasenflügels ebenfalls nach oben zur Nasenwurzel und zwar in der Linie, in welcher sich die Nase von der Wange abgrenzt. Auch dieser Schnitt trennt mit den Weichtheilen zugleich den Nasenknorpel bis zum Rand des knöchernen Nasenskelets. Man kann auch, wie es von v. Langenbeck in den letzten Operationen dieser Art geschehen ist, den Rand des Nasenlochs unversehrt lassen, indem man beide Schnitte erst einige Linien hinter dem Rand des Nasenflügels beginnt und diese Punkte mit einem Querschnitt verbindet. Nun ergänzt man im Nasenskelet die Trennung der Weichtheile dadurch, dass man mit der Stichsäge median die beiden Ossa nasi trennt und an der Seite, wieder entsprechend dem Schnitt durch die äussere Haut den Proc. nasalis des Oberkiefers vom Körper bis zum Thränenbein abtrennt. Mit einem starken Elevatorium hebelt man nun den Lappen, welcher von den beiden Schnitten eingegrenzt ist, nach oben gegen die Stirn empor, wobei das Os nasi und der Proc. nasalis des Oberkiefers in ihrer Nahtverbindung mit dem Stirnbein sich lockern und der Abhebelung folgen. So wird temporär der Knochen-Knorpel- und Weichtheildeckel, welcher die betreffende Nasenhöhle zudeckt, entfernt; man kann nun die Polypen, indem man die Muscheln und das Labyrinth des Siebbeins deutlich übersieht, entfernen und klappt endlich den Deckel von der Stirn nach unten zurück, um ihn in seiner normalen Stellung durch genaues Vernähen der beiden Schnittwunden in der äusseren Haut zu befestigen. Die Heilung der äusseren Wunden, auch der Knochenwundflächen erfolgt ohne Störung. Die Narben sind wenig entstellend, weil die eine Narbe genau auf den Nasenrücken, die andere genau in die Grenzlinie zwischen Nase und Wange fällt.

Da oft Polypen aus *beiden* Nasenhöhlen zu entfernen sind, so wurden von Ollier und v. Bruns Methoden zur osteoplastischen (temporären) Resection des ganzen Nasenskelets angegeben. Ollier führt einen Schnitt durch die Weichtheile, welcher, wie der zweite Schnitt v. Langenbeck's, vom Winkel des Nasenflügels zur Nasenwurzel verläuft, dann aber quer über den Nasenrücken geht und nun an der Grenze zwischen Nase und Wange bis zum anderen Nasenflügel zurückläuft, also die ganze Hautdecke der Nase von beiden Wangen und von der Stirnhaut ablöst. Man setzt nun eine Stichsäge an der Nasenwurzel ein und sägt das Nasenskelet in einem Sägeschnitt einschliesslich der Nasenscheidewand

im Niveau des Hautschnitts ab; nach unten kann die Trennung der Knorpel durch das Messer die Wirkung der Säge vervollständigen. Man hebelt nun das Nasenskelet *nach unten*, wobei die Hautdecke der Nasenscheidewand die wesentliche Ernährungsbrücke für die dislocirten Theile darstellt. Nach Entfernung der Polypen wird das Nasenskelet nach oben zur normalen Stellung zurückgeführt und durch Hautnähte befestigt. v. Bruns endlich führt nur die eine Hälfte des Ollier'schen Schnitts aus, fügt aber die Trennung der Nasenscheidewand hinzu und klappt die äussere Nase *nach aussen* um. Wenn z. B. am linken Nasenflügel und am Seitenrand bis zur Nasenwurzel die Trennung der Theile vorgenommen wurde, so wird nach Spaltung der Nasenscheidewand die Nase gegen die rechte Wange herangeschlagen (vgl. Fig. 55). Die breite Ernährungsbrücke gestattet wie v. Bruns zeigte, die Nase Tage und Wochen (bis über drei Wochen) hindurch in ihrer dislocirten Stellung zu lassen, damit man anfänglich die Blutung, später die Recidivbildung überwachen kann; so braucht man erst spät, und eventuell unter neuer Anfrischung der Wundränder die Nase in ihre normale Stellung zurückzuführen.

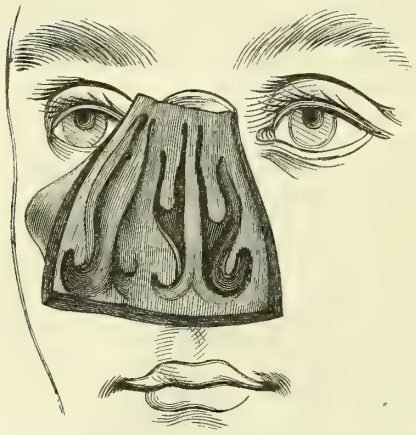

Fig. 55.
Osteoplastische Resection der Nase nach v. Bruns.

Ob man nun die eine oder andere dieser Methoden bevorzuge, so wird man in jedem Fall an die Gefahr denken müssen, dass bei tiefer Narkose Blut aus den Choanen in die Rachenhöhle und von hier in den Larynx, Trachea und Bronchien einfliessen und Erstickung bewirken kann (vgl. § 79). Dieser Gefahr kann man dadurch entgegenwirken, dass man vor dem Beginn der eigentlichen Operationen durch das Verfahren Bellocq's (§ 46) die beiden Choanen mit Tampons gegen den Pharynx abschliesst. Eventuell kann man auch nach den in § 73 zu erörternden Methoden am hängenden Kopf operiren oder nach vorausgeschickter Tracheotomie die Tampon-canüle einlegen.

§ 54. Die Krankheiten des Nasenskelets.

Entzündungen des Nasenskelets entwickeln sich fast ausschliesslich auf der Grundlage der allgemeinen syphilitischen Infection; selbst schwere Verletzungen des Nasenskelets, z. B. complicirte Fracturen desselben verlaufen gewöhnlich mit so geringer Entzündung, dass eine eiterige Periostitis mit Nekrose der Nasenknochen sehr selten nach Verletzungen sich entwickelt. Dagegen zeigen die Knochen und Knorpel des Nasenskelets für syphilitische Erkrankungen eine ganz besondere Neigung.

Von geringerem Belang sind die Erkrankungen der Nasenflügel und des vorderen Randes der Nasenscheidewand, wenn auch durch sie schon unangenehme Entstellungen entstehen können. Hier beginnt die Erkrankung gewöhnlich nicht von der Haut aus, wie bei Lupus und Epithelialcarcinom (§ 49), sondern meist als perichondrale Infiltration, welche zur eiterigen Schmelzung gelangt und so zu Substanzverlusten an den Nasenflügeln und am vorderen Rand des Septum führt. Von den inneren Theilen der Nase ist besonders das Periost der Nasen-

scheidewand zur syphilitischen Induration geneigt; die eiterige Schmelzung der infiltrirten Gewebe führt hier zwar nicht unmittelbar zu äusserlich sichtbaren Entstellungen und kann sich auf die Bildung von Oeffnungen in der Nasenscheidewand beschränken, welche man erst bei genauer Inspection, nach hinten erst mit Hilfe der Rhinoskopie erkennt. Uebrigens sind nicht alle Oeffnungen in der Nasenscheidewand syphilitischen Ursprungs; so giebt Casabianca an, dass Arbeiter, welche Kali bichromicum herstellen oder mit Arsen oder Sublimat arbeiten, solche Löcher bekommen. In der Regel kann man aber, sobald man eine solche Oeffnung erkennt, auf Syphilis schliessen. Sobald die syphilitischen Zerstörungen der Nasenscheidewand bedeutend werden, *so sinkt das ganze Nasengerüst ein.* Natürlich kommen hierin verschiedene Grade vor, wechselnd von einer geringen Abflachung der Nasenprominenz bis zu einem vollständigen Einsinken der Nase auf das Niveau der Oberkiefer. In den letzteren schlimmen Fällen kann man annehmen, dass die Zerstörung sich nicht auf die Nasenscheidewand beschränkt, sondern auf die seitlichen Wände der Nase und auf die Muscheln übergriff. Endlich kann auch die äussere Hautdecke der Nase von der Zerstörung erreicht werden; doch ist die äussere Hautdecke in der Regel von der syphilitischen Erkrankung weniger ergriffen, als das Nasenskelet und die Schleimhaut. Es ist dieses ein wesentlicher Unterschied gegenüber dem Lupus und dem Epithelialcarcinom, welche ebenfalls die Substanz der Nase durch Geschwürsbildung zerstören. Die beiden letztgenannten Krankheiten sind primäre Krankheiten der äusseren Hautdecke und dringen erst nach Vernichtung der letzteren in das Skelet vor; *die syphilitische Ulceration beginnt häufiger von innen her und dringt dann erst nach Zerstörung des Skelets gegen die äussere Hautdecke vor, besonders in jenen Fällen, welche von der Nasenscheidewand ausgehen.* Deshalb ist häufig nach Heilung des syphilitischen Geschwürs die Hautdecke nicht wesentlich zerstört, sondern nur narbig nach der Nasenhöhle hin verzogen. Wir werden sehen, dass man bei der operativen Behandlung dieser Art der Nasendefecte von diesem Verhalten der äusseren Haut einen grossen Nutzen ziehen kann (§ 56).

Bei Erwachsenen sind *tuberculöse Geschwüre* und tuberkelhaltige Granulationswucherungen am Septum neuerdings von Riedel und Trendelenburg beobachtet worden.

Bei scrofulösen Kindern kommen *subperichondrale Abscesse an der Nasenscheidewand* vor, von welchen ich glauben möchte, dass sie nicht zu den syphilitischen Erkrankungen zu rechnen sind, wenn auch die angeborene Syphilis in einzelnen Fällen zu denselben Zerstörungen des Nasenskelets führen kann, wie die erworbene Syphilis Erwachsener. Diese Abscesse machen dadurch einen eigenthümlichen Eindruck, dass sie *auf beiden Seiten eine Schwellung erzeugen* und deshalb wie eine Geschwulst der Nasenscheidewand erscheinen, welche beide Nasengänge verschliesst. In der Regel reicht die Abscessbildung soweit nach vorn, dass man mit beiden Zeigefingern durch Betastung die Fluctuation nachweisen kann. Ein einfacher Einstich auf *einer* Seite genügt für die Entleerung des Eiters — ein Beweis dafür, dass der Knorpel von der Eiterung durchbrochen sein muss. Dann aber legt sich das Perichondrium wieder an und es entsteht keine dauernde Oeffnung in der Nasenscheidewand, wie bei der eiterigen Schmelzung syphilitischer Indurationen.

Bei den letzteren kann anfänglich von einer chirurgisch-operativen Behandlung nicht die Rede sein; man sucht durch eine eingreifende antisyphilitische Allgemeinbehandlung so viel von der Nase zu erhalten, als sich erhalten lässt; örtlich kann man nur durch die für Ozaena angegebene Behandlung (§ 50) die allgemeine Behandlung unterstützen. Die Entstellungen, welche die Vernarbung der syphilitischen Geschwüre zurücklässt, sucht man durch plastische Operationen zu beseitigen (vgl. §§ 55—61).

Nicht-syphilitische Geschwulstbildungen, welche am Nasenskelet entstehen, gehören zu den grössten Seltenheiten. Es ist dieses um so auffälliger, weil das Skelet der Oberkiefer, welche sich seitlich an das Nasenskelet anschliessen, so sehr zu Geschwulstbildungen neigt. Doch hat man einzelne Fälle von Chondrom, Myxom, Sarkom und Osteom am Septum beobachtet, welche mit den oben erwähnten subperichondralen Abscessen des Septum nicht verwechselt werden dürfen. Im übrigen werden die Knochen und Knorpel des Nasenskelets häufig von den Geschwülsten, welche in die Nasenhöhle sich hinein entwickeln, auseinander gedrängt, z. B. von den grossen Nasenpolypen (§ 51), von den Geschwülsten der Oberkiefer (§§ 76 u. 77) und von den sogenannten Nasenrachenpolypen (§ 116). Die bösartigen Geschwülste der Oberkiefer, Sarkome und Carcinome, wachsen der Art in die Nasenknochen hinein, dass dieselben in der Geschwulstmasse verschwinden; auch die Osteome der Oberkiefer können in die Nasenknochen hinein sich erstrecken. Den übrigen Geschwülsten gegenüber verhält sich das Nasenskelet mehr passiv.

§ 55. Indicationen zur Rhinoplastik. Allgemeine Methoden derselben.

Die Krankheiten, welche Anlass zu rhinoplastischen Operationen geben, wurden sämmtlich schon in den vorhergehenden Paragraphen erwähnt: ganz besonders häufig indiciren diejenigen Zerstörungen der Nase die Rhinoplastik, welche durch die Geschwürsbildung *des Lupus* (§ 49), *des Hautcarcinoms* (§ 49) und der *syphilitischen Induration* (§ 54) entstehen. Aber auch traumatische Defecte, Entstellungen durch Verletzungen des Skelets, endlich Geschwulstbildungen in der Nasenhaut u. s. w. geben gelegentlich die Indication zu plastischen Operationen. Bei der Vielseitigkeit der indicirenden Erkrankungen ist es nicht thunlich, diese Operationen nach den indicirenden Erkrankungen zu trennen und die Schilderung der Operation an die indicirende Erkrankung anzuknüpfen, wie dieses bei der Cheiloplastik geschah. Vielmehr trennen wir äusserlich die *totale Rhinoplastik* von der *partiellen* Rhinoplastik und werden bei der Beschreibung der beiden Operationen den wichtigsten Indicationen Rechnung tragen, soweit sie die Ausführung der Operation beeinflussen.

Man kann auch die Methoden der Rhinoplastik von dem Gesichtspunkt aus scheiden, dass man die Orte, von welchen aus die Substanz entnommen wird, in den Vordergrund stellt. Der wichtigste Ort, von welchem aus die Substanz zur Deckung der Nasendefecte gewonnen werden kann, ist die *Stirnhaut*. Das Volk, welches diese Methode zuerst ausgebildet und von uralten Zeiten her geübt hat, ist das Volk der Inder; danach wird diese Methode als die *indische Methode* bezeichnet (vgl. § 266, allg. Thl.). Englische Zeitungen haben am Ende des vorigen Jahrhunderts (1793) die Nachricht von diesen indischen Operationen nach Europa gebracht. Die Entwickelung der Operation in Indien ist davon abhängig gewesen, dass das Abschneiden der Nase dort eine sehr übliche Strafe war und die Mitglieder einer niederen Priesterkaste, die Koomas, sich bemühten, diese Verstümmelungen zu beseitigen. Einzelne englische Chirurgen (Lucas, Carpue u. s. w.) ahmten die indische Methode nach: aber erst unter den Händen des deutschen Altmeisters der plastischen Chirurgie, Dieffenbach's, ist die Methode der Inder zu einer gedeihlichen Entwickelung gelangt (1822—47). Noch heute ist die indische Methode die wichtigste Methode der Rhinoplastik und noch heute ist man bemüht, in Verfolgung der Bestrebungen Dieffenbach's die Mängel der indischen Methode thunlichst zu beseitigen (vgl. § 56).

Etwas jünger als die indische Methode ist die *italienische Methode*, welche die Substanz für die Nasenbildung aus der Armhaut entnimmt. Sie wurde von

Kaspar Tagliacozzi in Bologna am Ende des 16. Jahrhunderts genau beschrieben (1547), nachdem schon um das Jahr 1400 der Sicilianer Branca durch die Ausführung solcher Operationen sich grossen Ruf erworben hatte. Lange Zeit hielt man diese Operation für ein Märchen, die Pariser Facultät entschied sich sogar 1742 dafür, dass ein solcher Ersatz ganz unmöglich sei. Aber v. Gräfe d. Ä. nahm im Beginn dieses Jahrhunderts (1816) die Operation wieder auf, und führte sie mit Erfolg aus. Die Gründe, weshalb diese Methode zu keiner besonderen Entwickelung gelangen konnte, werden wir § 59 noch genauer kennen lernen. Dort wird auch die Modification, welche v. Gräfe bei dieser Operation einführte und welche gelegentlich auch als *deutsche Methode* bezeichnet worden ist, ihre kurze Erwähnung finden.

Ausser Stirnhaut und Armhaut hat man neuerdings noch die *Nasenhaut* selbst und die *Wangenhaut* zur Rhinoplastik benutzt. Bei Benutzung der Nasenhaut ist die selbstverständliche Voraussetzung, dass nur ein kleinerer Theil der Nase fehlt und die übrige gesunde Hautdecke der Nase ausgedehnt genug ist, um die Substanz für die Deckung des partiellen Defects herzugeben. Es ist das grosse Verdienst v. Langenbeck's, gezeigt zu haben, dass man einen Nasenflügel aus der Hautdecke des andern gesunden Nasenflügels ergänzen kann (vgl. über diese Operation § 60). Wenn man die nationalen Prädikate, welche die rhinoplastischen Methoden erhalten haben, fortsetzen wollte, so könnte diese Methode am passendsten als *deutsche* bezeichnet werden, während die früher so genannte Methode nur eine unwesentliche und nicht einmal sehr passende Modification der italienischen Methode darstellt (vgl. § 59). Was endlich die Benutzung der Wangenhaut betrifft, so hat zwar schon Dieffenbach Versuche in dieser Richtung angestellt, aber erst Nélaton hat die Methode des Ersatzes der Nase aus der Wangenhaut entwickelt; diese Methode könnte mithin als *französische* bezeichnet werden.

Das beste Material zur Bildung von Nasentheilen ist ohne Zweifel die Nasenhaut selbst; es ist zu bedauern, dass dieses Material eben nur für kleinere Aufgaben der partiellen Rhinoplastik (§ 60 und § 61) benutzt werden kann. Im übrigen steht unter den sonstigen Materialien die Stirnhaut der Nasenhaut am nächsten in der anatomischen Zusammensetzung. Dass die Stirnhaut dicker ist als die Nasenhaut, ist dabei nur als ein Vortheil zu betrachten, weil ja in den meisten Fällen nicht nur die Haut der Nase, sondern auch das Knorpel- und Knochenskelet der Nase zu ergänzen ist. Armhaut und Wangenhaut sind so sehr von der Nasenhaut in der Structur verschieden, dass sie auch bei dem Mangel anderer Schwierigkeiten, welche wir § 59 noch kennen lernen werden, doch kaum verdienen würden, für die Rhinoplastik benutzt zu werden.

§ 56. Die totale Rhinoplastik aus der Stirnhaut. (Indische Methode).

Der Begriff der totalen Rhinoplastik im eigentlichen Sinn des Wortes setzt voraus, dass von der Nase nichts mehr existirt und deshalb alles ersetzt werden muss. Diese Voraussetzung trifft aber fast in keinem Falle zu; denn irgendwo sind in der Regel noch Nasenreste irgend welcher Art vorhanden und verdienen dann auch erhalten oder sogar zur Rhinoplastik mit benutzt zu werden. *In der Regel nennt man diejenige Operation eine totale Rhinoplastik, welche die beiden Nasenflügel, die Nasenspitze und das Septum bis rückwärts zu dem vorderen Rand des knöchernen Nasenskelets ersetzen soll.* Bei schwerer lupöser Erkrankung ist gerade dieser Fall ziemlich häufig und wir wollen bei der Beschreibung der Operation von diesem typischen Fall ausgehen.

Man beginnt die Rhinoplastik mit Anlegung der Wundlinien und Wund-

flächen, in welche der Stirnlappen später eingefügt werden soll. Dieses ist der erste Act der Operation. So beginne ich bei Lupus, wenn ich mit der Entfernung des Lupus nach dem im § 27 begründeten Verfahren sofort den plastischen Ersatz verbinden will, mit der Exstirpation der lupösen Gewebe. Wenn der Lupus schon vernarbt ist, so begnügt man sich, die Wundlinien zu ziehen, welche die Seitenränder des Nasendefects begrenzen, und fügt an der Stelle, wo ehemals das Septum stand, einen kleinen Querschnitt für die Einpflanzung des neuen Septums hinzu. Bei syphilitischer Zerstörung, wo so oft Theile der Nasenflügel narbig in die Tiefe gezogen sind, beginnt man mit der Auslösung dieser Theile, um sie zu erhalten, wie bei Gelegenheit der partiellen Rhinoplastik genauer geschildert werden wird (§ 60). Bei Carcinom handelt es sich in der Regel nur um einen Nasenflügel, also um die Aufgabe der partiellen Rhinoplastik. Nach der von Bardeleben zuerst erwähnten, dann von Volkmann und mir ausgebildeten Methode, welche eine Duplicirung (vgl. § 268, allg. Thl.) der vorderen Theile der Nase anstrebt, erfolgt nun *die Bildung eines Nasenwurzellappens* aus der Hautdecke, welche die Nasenwurzel bedeckt. Die hufeisenförmigen Schnittlinien zur Begrenzung dieses Lappens sind aus Fig. 56 bei N zu erkennen.

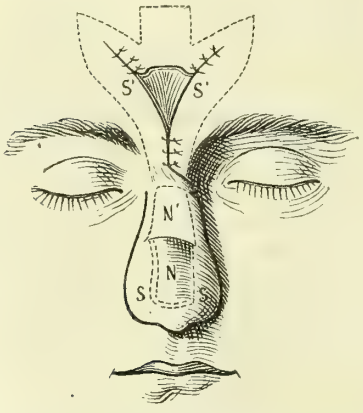

Fig. 56.
Bildung des Nasenwurzellappens (N) und des Stirnlappens (SS). N' und S' S' sind die Defecte, welche den verlagerten Lappen entsprechen.

Fast in jedem Fall findet man hier noch Hautsubstanz, welche man zu der Bildung des Nasenwurzellappens gebrauchen kann; es macht dabei nicht viel aus, ob diese Haut narbig verändert ist, sogar eine geringe lupöse Erkrankung halte ich für keine Contraindication zur Benutzung dieser Substanz, weil die Erfahrung lehrt, dass diese lupösen Veränderungen nach der Operation ohne weiteres verschwinden (§ 27). Der Nasenwurzellappen wird bis nahe zu der Defectgrenze von dem Periost der Nasenwurzelknochen abgelöst, so dass er nach unten geschlagen werden kann. Die schmalen Ernährungsbrücken an der Seite sind vollständig genügend.

Die Vortheile, welche die Bildung dieses Nasenwurzellappens bietet, sind folgende: 1) die Duplicirung der Substanz, welche den Defect ergänzt; 2) das Emporfedern des Lappens nach seiner alten Stellung hin, wodurch die Gegend der Nasenspitze eine erhöhte Lage bekommt; 3) die Bildung einer grossen Wundfläche und einer breiten Wundrinne an der Nasenwurzel, in welche sich die Lappenbrücke des Stirnlappens einfügt, so dass fast der ganze Stirnlappen mit seiner Wundfläche nicht in die Luft, sondern auf eine andere breite Wundfläche zu liegen kommt, mithin seine spätere narbige Schrumpfung vermindert wird. Diese Vortheile sind so schwer wiegend, dass *die Bildung des Nasenwurzellappens als eine wesentliche Ergänzung der indischen Methode bezeichnet werden darf.*

Nun erfolgt als II. Akt die Bildung des Stirnlappens. Man hat empfohlen, zur Sicherung einer guten Grösse und Form des Stirnlappens Modelle aus Wachs zu bilden, oder aus Heftpflaster oder aus Papier auszuschneiden, und diese Modelle auf die Stirnhaut zu legen. Besser ist es an der Leiche sich so einzuüben, dass man freihändig den Stirnlappen ausschneiden kann. Die Inder gaben dem Lappen die Form eines Dreiecks, welchem später das Septum angefügt wurde; so entstand die Form von Fig. 57 a. In der That kann man sich an einem, in dieser

Form ausgeschnittenem Papierstück überzeugen, dass man durch Zurückbiegung des Septalstücks (l) und durch Zusammenbiegen beider Hälften in der Mittellinie (m m) die Form einer Nase erhält. Die Inder hatten aber dabei keine Rücksicht auf die spätere Schrumpfung der Theile und auch nicht auf den bogenförmigen Verlauf der Nasenränder genommen. So hat sich allmälig aus dem alten indischen Modell das Modell von Fig. 57 b entwickelt, wie es v. Langenbeck für die totale Rhinoplastik benutzt. Die eigenthümliche Form des oberen

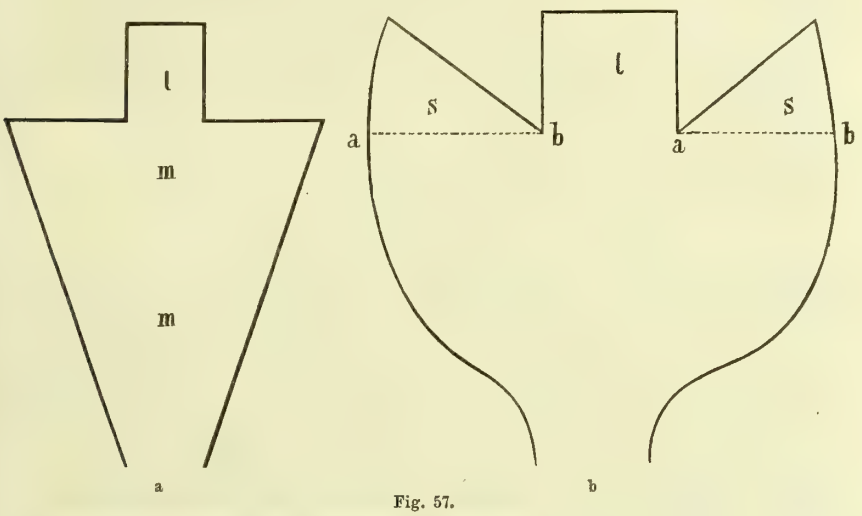

Fig. 57.
Modelle der Stirnlappen. a. älteres Modell nach Dieffenbach. b. neueres Modell nach v. Langenbeck.

Abschnitts bedarf einer besonderen Erklärung. Die beiden Spitzen (s s) sollen in den Linien a b a b umgeschlagen werden, um so eine Umsäumung für den Rand der Nasenflügel zu gewinnen. Der Lappen für das Septum (l) hat die doppelte Breite des gewöhnlichen Septum; er soll von links nach rechts zusammen gefaltet werden, um so eine Verdoppelung der Septalsubstanz zu gewinnen. Delpech hat zuerst eine ähnliche Duplicirung der Substanz für Nasenflügel und Septum ausgeführt.

Die Ablösung des Stirnlappens soll so geschehen, dass das Pericranium frei gelegt wird; die Ablösung erfolgt demnach in dem lockeren parostealen Gewebe, welches die Galea mit dem Schädelperiost verbindet. Die Höhe des Lappens bringt es mit sich, dass das Septalstück bei etwas niedriger Stirn bis in die Haargrenze reichen muss. Bei der Ablösung der Lappenbrücke muss die Messerschneide gegen das Pericranium gerichtet werden, damit die Lappensubstanz, welche hier die Ernährungsgefässe (Aeste der A. A. supraorbitales und frontales) enthält, nicht von der Schneide getroffen wird. Der Lappen wird gegen ein Augenlid, in der Regel gegen das linke Augenlid, was für die Führung des Messers in der rechten Hand bequemer ist, verlängert, damit bei dem Drehen nach unten keine Torsion erfolgt (vgl. § 267, allg. Thl.). Nach Vollendung der Ablösung lässt man den Lappen nach unten hängen, und beschäftigt sich nun, damit der Lappen ausbluten kann (§ 268, allg. Thl.), zuerst mit der Naht zur Verkleinerung des Stirndefects, welche zugleich zur Stillung der Blutung dient.

Die Defectform von Fig. 57 b gewährt den Vortheil, dass man nicht nur an der Lappenbrücke die Supraorbitalhaut mit Nähten zusammenziehen kann,

sondern auch die kleinen Dreiecke (vgl. die Nahtlinien bei S′ S′ Fig. 56) durch die Naht schliessen kann. So bleibt nur die Hälfte des ganzen Defects zur Heilung durch Granulationsbildung und Vernarbung übrig.

Nun geschieht erst die oben erwähnte Faltung der Nasenflügel und des Septum, und zwar durch Catgutnähte, welche nur durch das Unterhautbindegewebe angelegt werden. Endlich wird das Werk durch Einnähen des Stirnlappens in die Wundränder des Nasendefects gekrönt. Man sorgt dafür, dass der Nasenwurzellappen in die richtige Lage kommt und den Stirnlappen tragen hilft. Als Nahtmaterial wählt man feine Seide, weil die Suturen mindestens 8 Tage liegen müssen und Catgut zu früh sich auflösen könnte. Das Septum erhält zur Befestigung an der Oberlippe 2 bis 3 Nähte; zu jeder Seite sind etwa je 6 Nähte nothwendig. Das Nähen soll mit grosser Sorgfalt geschehen, damit die Heilung per primam auf der ganzen Länge der Wundlinie gesichert werde.

§ 57. Nachbehandlung der Wunde nach totaler Rhinoplastik aus der Stirnhaut.

Obgleich der Blutverlust bei dieser Operation ziemlich bedeutend ist und die Verletzung eine grosse Fläche betrifft, so ist doch die Prognose quo ad vitam günstig zu stellen. Einen tödtlichen Ausgang nach dieser Operation habe ich nie gesehen. Die Stirnwunde bedarf, wie jede schwerere Wunde der Galea, eines entsprechend sorgfältigen Wundverbands (vgl. § 37 allg. Thl.); die neue Nase kann unbedeckt bleiben (offene Wundbehandlung § 37 Schluss, allg. Thl.); wenn man es nicht vorzieht, wie ich es thue, auch sie mit einem aseptischen Verband zu bedecken (vgl. § 91). Eine ganz feste Lagerung dieser Verbände kann man nicht erzielen, zumal da man die Augen freilassen oder durch die Entfernung eines Stückes des Verbands freilegen muss. Nicht selten sah ich gerade an der Stirnwunde die minimale Form der Wunddiphtheritis (§ 187 u. f. allg. Thl.) sich entwickeln; sie ging aber auch stets in 1 bis 2 Tagen unter dem Verband mit feuchten Carbolplatten wieder zurück (§ 192 allg. Thl.). Das freigelegte Periost des Stirnbeins entwickelt entweder nach wenigen Tagen Granulationen oder es wird nekrotisch, so dass die Knochenfläche frei liegt. Nur sehr selten kommt es aber zu einer nekrotischen Abstossung der Lamina ext. des Stirnbeins; gewöhnlich wird der Knochen durch Vascularisation von der Diploe aus rosenroth und dann brechen kleine Granulationsknöpfchen durch die Lamina ext. durch, bis endlich die ganze Knochenfläche durch Granulationen bedeckt wird und diese langsam vernarben. Die Narbe ist nicht sehr entstellend, doch immerhin sehr sichtbar, besonders in den ersten Monaten nach der Heilung, so lange die Narbe noch roth ist.

Mehr Aufmerksamkeit hat man auf die neue Nase, als auf den Stirndefect zu verwenden. Dass der ganze Lappen oder auch nur ein Theil desselben abstirbt, kann nur etwa einem Anfänger bei mangelhafter Ausführung begegnen. Ich sah niemals auch nur einen Streifen der Lappensubstanz absterben, während bei der Ausführung anderer Methoden (§ 59) die Aussichten für die Ernährung des Lappens viel ungünstiger sind. Schon nach 24 Stunden, bei dem ersten Verbandwechsel, hat die neue Nase gewöhnlich die rosige Färbung der übrigen Gesichtshaut gewonnen. Bei der Prüfung der Sensibilität ergiebt sich, dass in den ersten Tagen die Kranken bei Betastung der neuen Nase die Berührung noch auf die mittlere Stirngegend beziehen; hierfür sorgen die Nervenäste, welche in der Lappenbrücke erhalten blieben. Dann aber ändert sich die Empfindung um, sei es, dass in den Gehirncentren die Localisation umgebildet wird, sei es, dass neue Verbindungen der überpflanzten Nervenäste mit den Nerven in ihrer

Umgebung sich bilden. Schon nach 8 Tagen ist die Localisation richtig und endlich entwickelt sich eine recht gute Sensibilität in der neuen Nase.

Die wichtigste Sorge ist nicht die für die Ernährung der neuen Nase, sondern für ihre spätere Form und Function. Von den ersten Tagen ab muss man schon beginnen, dafür zu sorgen, *dass die Nasenlöcher offen bleiben.* Trotz der Umsäumung derselben giebt sich eine beträchtliche Neigung zur narbigen Verengerung und endlich zum narbigen Verschluss kund. In den ersten Wochen führt man am besten bei jedem Verbandwechsel cylindrische Tampons ein, welche man bequem aus zusammengerollter und angefeuchteter Verbandgaze herstellt. Später ersetzt man dieselben durch Zinkröhren, welche die Geheilten sich selbst in die Nasenlöcher einführen können. Bei der Entlassung muss man den Geheilten einprägen, dass sie anfänglich jeden Tag mindestens zweimal, später mindestens einmal täglich die Zinkröhren sich einführen und stundenlang, am besten auch die Nacht hindurch, liegen lassen. Noch nach Monaten kann die Vernachlässigung dieser Regel auch nur um einen einzigen Tag eine so schnelle narbige Verengerung der Nasenlöcher zu Stande kommen lassen, dass am andern Tag schon die Röhrchen nicht mehr eingeführt werden können. Das Athmen durch die neue Nase, welches allein auch die Riechempfindung gestattet — und diese ist in der Regel nicht erloschen, weil in dem Siebbeinlabyrinth immer einzelne Theile der Schleimhaut normal geblieben sind — kann nur durch diese Art der Nachbehandlung dauernd erhalten werden.

Früher gab man als Regel an, dass man einige Wochen nach der Operation, sobald der Stirnlappen von allen Seiten her neue Ernährung gewonnen hatte, die gedrehte Lappenbrücke exstirpiren solle, weil sie hässlich aussehe. Mit der Bildung des Nasenwurzellappens erhält die Lappenbrücke eine so breite Einfügung, dass die Substanz derselben nicht torquirt wird. Deshalb ist eine regelmässige Exstirpation der Lappenbrücke nicht mehr nöthig; wohl aber kann man kleine Unregelmässigkeiten in der Gegend der Nasenwurzel, z. B. die asymmetrische Lage der Lappenbrücke, durch kleine Excisionen und Nahtverziehung corrigiren.

§ 58. Methoden zur Hebung der Nasenspitze bei totaler Rhinoplastik aus der Stirnhaut.

Indem man unter Befolgung der in den §§ 56 und 57 gegebenen Regeln ziemlich befriedigende Formen der neuen Nasen erzielte, wurde der früher kaum beachtete Missstand immer mehr empfunden, dass die neuen Nasen keine gut erhobene und gut geformte Spitze besitzen. v. Langenbeck hat die ersten Versuche angestellt, diesem Missstand abzuhelfen. Seine Methode beruht auf der schon erwähnten Thatsache, dass das knöcherne Skelet der Nase zwar oft eingesunken und dislocirt, seine Substanz aber doch erhalten ist. So kann man den Knochenrand der Apertura pyriformis freilegen und in der Mitte ihrer Seitenränder mit der Stichsäge in horizontaler Richtung einsägen. Indem man nun die Stichsäge erst nach oben und dann nach unten dreht (über die Möglichkeit dieser Drehung vgl. § 281 allg. Thl.) kann man beiderseits zwei Knochenstreifen mit der Säge abgrenzen, von denen der obere durch eine obere, der untere durch eine untere Brücke mit dem übrigen Knochen in Zusammenhang steht. In der Substanz dieser Brücken soll man nun die Knochenstreifen so nach oben abbiegen, dass sie sich wie *Dachsparren* aufrichten und so ein Knochengerüst mit zwei Knochenbalken für den Stirnlappen bilden (vgl. Fig. 58). Wenn man in dem Stirnlappen noch das Periost mit aufnimmt, so kann das Lappenperiost mit dem Balkenperiost prompt verschmelzen.

Diese Operation giebt, wo sie ausführbar ist, vorzügliche Resultate; leider lehrt aber die Erfahrung, dass sie nur in einer kleinen Minderzahl von Fällen ausgeführt werden kann. Die Methode v. Langenbeck's setzt eine grosse Biegsamkeit der Knochensubstanz am Rand der Apertura pyriformis voraus; jedoch geht diese Biegsamkeit fast immer durch die sklerosirende Veränderung verloren, welche der Knochen bei der Narbenbildung erleidet. Dann lassen sich die Sparren nicht abbiegen, sondern sie brechen bei dem Versuch des Abbiegens vollends ab. Hiermit wird die Aufrichtung unmöglich; auch kann nun leicht Nekrose der Knochenstreifen eintreten.

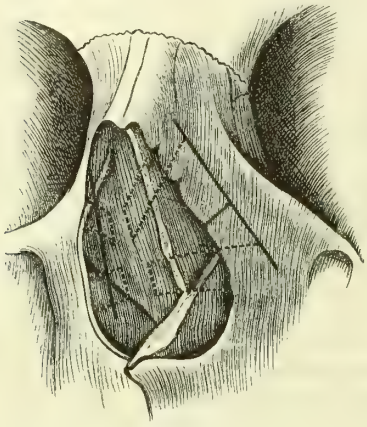

Fig. 58.
Dachsparrenaufrichtung (v. Langenbeck). Die gestrichelten Linien entsprechen der aufgerichteten Stellung der Sparren.

Die Bildung des nach oben federnden Nasenwurzellappens, welche im Beginn des § 56 empfohlen wurde, kann zu den Methoden gerechnet werden, welche eine bessere Stellung der Nasenspitze anstreben. In der That erhält die Gegend der Nasenspitze eine gute Erhebung durch die Unterfütterung des Nasenwurzellappens; aber statt der spitzen Form der normalen Nase erhält man immer nur eine flache Erhebung. Ich habe nun kürzlich den Versuch gemacht, in diese flache Erhebung eine besondere Nasenspitze unter Benutzung des Reverdin'schen Verfahrens (§ 59, allg. Thl.) einzupflanzen. Man führt in der Gegend, wo die Nasenspitze sein müsste, eine ziemlich tiefe, quere Incision durch die Substanz der neuen Nase, so dass der klaffende Schnitt in dem Profildurchschnitt ein ⊱ bildet. Sodann führe ich zwei Catgutfäden an den Wundrändern und unter dem Niveau des Wundwinkels durch. Nun exstirpire ich *von der Hautkuppe an der Plantarfläche der Vorderphalange der kleinen Zehe* durch elliptischen Längsschnitt ein solches keilförmiges Stück, dass sich dasselbe in die vorbereitete Wunde der Quere nach als Nasenspitze einfügt. Die beiden locker geknüpften Catgutfäden halten das Hautstück an seiner Stelle fest. Das Ergebniss ist sehr zufriedenstellend. Es giebt an dem ganzen Körper kein Hautstück, welches in der Form so geeignet wäre, eine Nasenspitze darzustellen, als jene Hautkuppe an der kleinen Zehe. Die Wunde an der letzteren wird selbstverständlich vernäht. Sollte die Spitze der neuen Nase durch die eine Zehenkuppe nicht genügend gross und spitz werden, so kann man nach einigen Wochen von dem anderen Fuss dieselbe Kuppe zu der ersten durch dasselbe Verfahren hinzugesellen.

Es sei noch kurz erwähnt, dass Thiersch in neuester Zeit durch zwei von den Wangen her entnommene und in der Mitte vereinigte Lappen eine neue Nasenscheidewand bildete, über welche er dann den Stirnlappen legte; ferner versuchte Wood durch Unterfütterung eines Hautstreifens, welchen er der Substanz der Oberlippe entnahm, die Nasenspitze zu erheben. Das Verfahren hat den Nachtheil, dass dadurch die Oberlippe entstellt wird. Endlich hat Leisrink empfohlen, Gerüste aus feinem Golddraht der Art unter den Stirnlappen zu legen; dann soll das Metallgerüst einheilen und für die Lebenszeit eine Stütze der neuen Nase darstellen. Die Erfahrung muss lehren, ob diese prothetischen Verfahren der Unterstützung der Nase aus lebendigen Geweben vorzuziehen ist.

§ 59. Die italienische Methode der totalen Rhinoplastik (aus der Oberarmhaut) und die französische Methode (aus der Wangenhaut).

Tagliacozzi bildete die neue Nase der Art aus der Haut des Oberarms vor, dass er an der Vorderfläche, entsprechend der Mitte des M. biceps durch die Haut zwei Incisionen führte, welche einen rhomboidalen Hautlappen mit oberer und unterer Brücke einschlossen; nach Ablösung des Lappens von der Fascie wurden Verbandstoffe untergeschoben, um eine Wiederverwachsung mit der Fascie zu verhindern. Man wartet nun — ungefähr eine Woche — bis zur vollen Granulationsbildung auf der Hinterfläche des Hautlappens und trennt dann die obere Ernährungsbrücke; nun beginnt der Lappen, welcher an der unteren Ernährungsbrücke hängt, narbig zu schrumpfen und nimmt hierdurch die Form einer Nase an. Endlich, etwa in der dritten Woche, ist die Zeit zur Einpflanzung in den Defect gekommen. Zu diesem Zweck stellt man den Oberarm in der Stellung, welche Fig. 59 zeigt, dem Gesicht gegenüber, macht die Ränder der neuen Nase wund und näht sie in die Defectränder, welche ebenfalls angefrischt wurden, genau ein. Eine sehr complicirte Bandage hält den Arm für 8 Tage in dieser Stellung fest. Nun hat die neue Nase genügende Gefässverbindungen an den Wundrändern von der Gesichtshaut aus bekommen, und man kann die Lappenbrücke am Arm trennen.

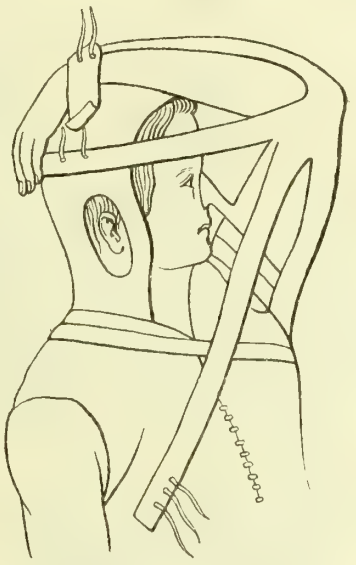

Fig. 59.
Italienische Methode der Rhinoplastik.

Diese Methode ist schon insofern fehlerhaft, als an eine genaue Nachbildung der Nasenflügel und des Septums kaum gedacht werden kann; von einer Elevation der Nasenspitze kann nicht die Rede sein. Im besten Fall gelingt es eben, einen narbig geschrumpften, unregelmässigen Hautklumpen in die Nasengegend zu pflanzen, an dem man auch durch Nachoperationen nicht viel wird bessern können. Die lange Zeitdauer ist durch v. Gräfe dadurch abgekürzt worden, dass er dem Hautlappen am Arm nur eine Brücke liess und ihn sofort in den Nasendefect einpflanzte (sog. deutsche Methode); doch ist hierbei die Ernährung des Lappens sehr gefährdet (vgl. § 267, allg. Thl.) und die spätere narbige Schrumpfung wird dann von dem Lappen nicht viel übrig lassen, während Tagliacozzi einen breiten Lappen umschnitt und einen Theil der narbigen Schrumpfung schon am Arm zur Vorbildung der Nase sich vollziehen liess. Die schlimmste Seite der italienischen Methode bleibt aber, mit oder ohne v. Gräfe's Modification, die qualvolle Haltung des Oberarms, welche von den meisten Kranken nicht ertragen werden kann. Alle diese Missstände haben dahin geführt, dass die italienische Methode der Rhinoplastik aus der Praxis verschwunden ist und nur noch ein geschichtliches Interesse darbietet.

Nélaton's Methode erhellt ohne Beschreibung aus Fig. 60. Man combinirt die neue Nase aus zwei Wangenlappen, von denen einer (in Fig. 60 der rechte) das Septum liefern muss. Auch diese Methode wird in der Praxis selten zur Nachahmung kommen. Sie schafft in beiden Wangen Defecte, welche ent-

stellende Narben hinterlassen und überdies durch die Vernarbung entstellende Verziehungen an der Oberlippe und am unteren Augenlid hervorrufen können. Die Ernährung der Wangenlappen wird dadurch sehr gefährdet, dass man die A. maxillaris ext. entweder am unteren Lappenrand trennt, oder doch den Lappen von den Aesten, welche diese Arterie in die Haut sendet, ablöst. Ich habe einige Mal die Methode Nélaton's ausgeführt, aber ich sah zwei Mal breitere Streifen am unteren Lappenrand nekrotisch werden, was ich bei der Stirn-rhinoplastik niemals erlebte. Endlich ist das Fettgewebe unter der Wangenhaut sehr lästig; dasselbe gestattet nicht, den Lappen in ganz gleichmässiger Dicke abzulösen, und die narbige Schrumpfung desselben führt zu einer unregelmässigen Wulstung der Lappen nach ihrer Einheilung. Meine Erfahrungen sind der Art ungünstig, dass ich vor der Benutzung dieser französischen Methode warnen möchte.

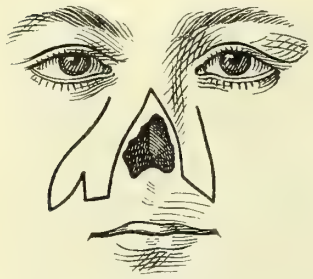

Fig. 60.
Nélaton's Rhinoplastik aus der Wangenhaut.

Trotz dieser negativen Beurtheilung der italienischen und der französischen Methode ist es für den Chirurgen wichtig, dieselben zu kennen, weil es Fälle der Noth giebt, in welchen man gezwungen sein kann, von der einen oder der anderen Methode Gebrauch zu machen. Lupus und Syphilis können weit über das Gebiet der zerstörten Nase hinaus auch an der Stirn einen geschwürigen Zerfall der Haut und nachfolgende narbige Entartung derselben veranlassen. Nun kann man zwar den Versuch machen, unter Ablösung der narbigen Haut der Stirn mit dem Periost (v. Langenbeck) lebensfähige Stirnlappen zu bilden. Wenn aber dieser Versuch gescheitert ist, so bleibt nur das Material der Wangenhaut und Armhaut übrig. Hat man zwischen beiden die Wahl, so wird man der französischen Methode den Vorzug geben. Nur dann, wenn auch die Wangenhaut narbig verändert und deshalb unbrauchbar ist, kann man die italienische Methode als letztes Mittel benutzen.

§ 60. Die partielle Rhinoplastik.

Im eigentlichsten Sinne des Worts ist fast jede Rhinoplastik eine partielle, indem man übrig gebliebene Theile der Nase zum Aufbau der neuen Nase mit benutzt. *Besonders wichtig ist die Erhaltung von Theilen der Nasenflügel und des Septums.* Bei den syphilitischen Affectionen, welche so häufig eine narbige Verziehung von Resten der Nasenflügel in das Innere der Nase veranlassen (§ 54), ist es eine wesentliche Aufgabe für den ersten Akt der Operation (vgl. § 56), dass man diese Reste mit dem Messer auslöst, in ihre richtige Lage stellt und bei der Vereinigung dieser Reste mit dem einzupflanzenden Stirnlappen dieselben dauernd in dieser Stellung zu erhalten sucht. Nun fallen bei solchen Operationen von dem Modell des Stirnlappens (Fig. 57 b § 56) selbstverständlich einzelne Theile, z. B. Stücke der Nasenflügelsubstanz fort. Gerade deshalb ist es so wichtig, dass sich der Chirurg an das freihändige Ausschneiden des Stirnlappens ohne Modell gewöhne; denn gerade bei diesen Operationen kann man erst nach Vollendung des ersten Aktes erkennen, welche Form der Stirnlappen haben muss; und man wird nun nicht erst noch zwischen dem ersten und zweiten Akt die Zeit mit Ausschneiden von Modellen aus Papier oder Heftpflaster verlieren wollen.

Schon Dieffenbach hat ganz richtig bemerkt, dass die Operationen der Rhinoplastik um so schwieriger werden, je kleinere Theile zu ersetzen sind. Hier

zeigt sich gerade die Meisterschaft des plastischen Künstlers in geschickter Ausnutzung der gegebenen Verhältnisse. Bei der ungeheuren Mannigfaltigkeit der Aufgaben, welche die partielle Rhinoplastik stellt, bleibt für die theoretische Erörterung nur der eine Ausweg, dass man bestimmte typische Fälle für die Beschreibung der Methoden der partiellen Rhinoplastik herausgreift. Zu diesem Zweck mögen drei Typen genügen: 1) die Erhebung der eingesunkenen Nase; 2) die Herstellung eines Nasenflügels; 3) die Herstellung des Nasenseptums.

Für den ersten Fall, welcher nach syphilitischer Zerstörung der Nasenscheidewand nicht selten ist, hat Dieffenbach folgende Methode aufgestellt. Man spaltet die Hautdecke der eingesunkenen Nase gerade in der Mittellinie, und pflanzt einen länglichen Stirnlappen zwischen die Wundränder ein. Nach vollendeter Einheilung des Stirnlappens trennt man wieder mit dem Scalpell die beiden Nasenhauthälften von dem Stirnlappen ab und führt sie durch Ablösung von der Unterlage über die Oberfläche des Stirnlappens in der Mittellinie durch die Naht zusammen. So wird der Stirnlappen zu einer Unterlage für die Haut der alten Nase. Es versteht sich von selbst, dass nach Art der Einsenkung verschiedene Modificationen dieser Methode nothwendig werden können, z. B. auch die Modification, dass nur ein Theil des Stirnlappens als Unterlage, ein anderer Theil aber zur Ergänzung etwa fehlender Theile der alten Nasenhaut benutzt wird.

Der zweite Fall, betreffend die Herstellung eines Nasenflügels, wird dadurch typisch, dass das Carcinom der Nase gewöhnlich seinen Verlauf zur Zerstörung eines Nasenflügels nimmt (vgl. § 49). Sobald nun die carcinomatöse Infiltration das Perichondrium und den Knorpel ergriffen hat, kann an eine Ueberpflanzung der Exstirpationswunde mit Reverdin'schen Läppchen (vgl. § 269, allg. Thl.) nicht mehr gedacht werden. Dann muss die Methode v. Langenbeck's, welche schon § 55 erwähnt wurde, nach folgenden Regeln zur Ausführung kommen.

Unter der Annahme, dass die gründliche Exstirpation des carcinomatösen Nasenflügels einen viereckigen Defect hinterlassen hat, führt man von dem obersten Punkt der Exstirpationswunde einen Längsschnitt (Fig. 61 ll), welcher auf der anderen Seite jenseits der Kuppe der Nasenspitze den Rand des gesunden Nasenflügels erreicht. Diesem ersten Schnitt parallel wird ein Schnitt an der Grenze zwischen der gesunden Nasenhälfte und der Wange bis zum untersten Winkel des Nasenflügels geführt (l′l′). Beide Schnitte werden durch einen horizontal verlaufenden Schnitt (h h) verbunden, welcher an dem freien Rand des Nasenlochs verläuft. So wird ein rhomboider Lappen mit oberer Brücke begrenzt und muss derselbe nun von dem Perichondrium des gesunden Nasenflügels abgelöst werden. Eine Ablösung ist dadurch schwierig, dass die Verbindung der Nasenhaut mit dem Perichondrium aus kurzfaserigem Bindegewebe besteht. Man muss einerseits die Schnittverletzungen der Nasenknorpel vermeiden, andrerseits darf man aber auch die dünne Lappensubstanz nicht durchschneiden. Der Lappen wird nach oben, wo übrigens seine Ablösung durch das mehr langfaserige Bindegewebe der Haut des Nasenrückens erleichtert wird, so weit beweglich gemacht, dass man ihn zu der Defectstelle überheben kann. Das kleine Hautdreieck, welches von der Nasenspitze ab stehen

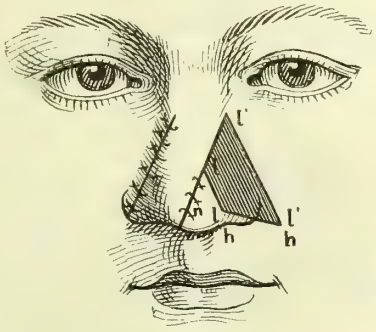

Fig. 61.
v. Langenbeck's Methode der Bildung eines Nasenflügels aus der Hautdecke des anderen.

blieb, dient nun dazu, den Hautlappen an der Mittellinie festzunähen. Eine zweite Reihe von Nähten vereinigt den Lappen mit der Wangenhaut. So wird der Nasenflügel aus der Hautdecke des gesunden Nasenflügels ergänzt. An dem letzteren bleibt eine perichondrale Wundfläche zurück, welche durch Granulationsbildung heilen muss. Indessen schützt die feste Unterlage des Knorpels den Nasenflügel gegen bedeutende narbige Verziehung. Das endliche Ergebniss der Operation kann als ein vorzügliches bezeichnet werden; eine Entstellung ist weder auf der Defectseite, noch auf der Seite, auf welcher die Hautdecke entnommen wurde, zu bemerken.

Ueber den 3. typischen Fall der partiellen Rhinoplastik vgl. den folgenden §.

§ 61. Plastische Operationen am Nasenseptum.

Eine vollständige Zerstörung der Hautdecke des Septum und der vordersten Theile des Septum, welche dicht unter der Haut liegen, kommt durch Syphilis vor. Wenn gleichzeitig auch die Nasenflügel zerstört sind — und das ist der häufigere Fall — so kann es sich bei dem plastischen Ersatz nur um eine partielle Rhinoplastik mit Benutzung der Stirnhaut handeln (vgl. vor. § im Anfang). In den selteneren Fällen, in welchen nur das Septum bis zur Nasenspitze zerstört ist, kommen folgende Operationsmethoden in Betracht:

1) die Bildung des Septum aus der Haut der Vola manus, nach italienischer Methode. Die Fixirung der Hand vor der Nasenspitze ist nicht ganz so lästig, als die Fixirung des ganzen Arms für den Zweck der totalen Rhinoplastik nach italienischer Methode (vgl. Fig. 59 § 59), aber immerhin lästig genug. Die Methode wird deshalb in neuerer Zeit nicht mehr geübt.

2) die Bildung des Septum aus der Substanz der Oberlippe nach der Methode Dieffenbach's. Man hat hierbei die Wahl, ob man aus dem Philtrum der Oberlippe einen Längsstreifen (Fig. 62 1a) ausschneiden will, welchen man so nach oben kehrt, dass die Schleimhaut der Lippe an die Stelle der äusseren Haut kommt, oder ob man denselben Lappen ausserdem noch so um seine Längsaxe um 180° dreht, dass die äussere Haut nach aussen, die Schleimhaut gegen die Nasenhöhle hin zu stehen kommt. Auch kann man den Lappen mehr aus den Seitentheilen der Lippe entnehmen, so dass die Drehung nach oben um einen kleinen Winkel stattfinden kann (1a′ Fig. 62). Alle diese Lappenbildungen bringen eine Entstellung der Oberlippe mit sich und liefern, wie die Erfahrung lehrt, eine ungenügende Substanz, weil diese Lappen mit der Zeit atrophiren. An Stelle des anfänglich gut gebildeten Septum bleibt schliesslich nur ein dünner Hautfaden übrig, welcher schlechter aussieht, als wenn das Septum ganz fehlen würde. Will man übrigens die Lappen aus der Lippe trotzdem verwenden, so kann man wenigstens jene Drehung des Lappens um die eigene Längsaxe ersparen und die Schleimhaut der Lippe nach aussen stehen lassen. Diese Schleimhaut nimmt unter dauernder Berührung mit der äusseren Luft bald einen epidermidalen Charakter an; sie wird blass, fest und trocken.

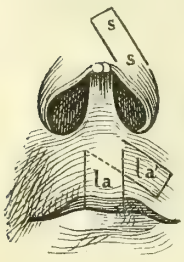

Fig. 62.
Methoden zur Bildung des Septum.

3) die Bildung des Septum aus der Decke der Nase selbst, nach einer von mir mehrfach benutzten Methode, welche sich im Princip der im vor. § erwähnten Methode des Ersatzes eines Nasenflügels aus der Haut des andern anschliesst. Der Lappen wird aus dem Nasenrücken so gebildet, dass er von der Nasenspitze aus

etwas schräg gegen die Nasenwurzel hin verläuft (Fig. 62 ss). Diese schräge Richtung erleichtert die Drehung, welche man dem Lappen geben muss, um ihn in die Stelle des Septum zu bringen. An den oberen Theilen des Lappens, welche zu den unteren Theilen des neuen Septums werden, kann man das Periost von dem Proc. frontalis des Oberkiefers mit in die Lappensubstanz aufnehmen. Dieses Periost liefert, wie ich erprobte, bei jugendlichen Individuen einen Streifen neuer Knochensubstanz in dem neuen Septum und giebt dadurch demselben eine feste Stütze, so dass die secundären Atrophien, welche ich als bedenkliche Erscheinung bei Benutzung der Lippenlappen oben erwähnte, bei dieser neuen Methode nicht zu befürchten sind. Die Drehung des Stiels gerade an der Nasenspitze giebt dieser Spitze, welche meist durch den Verlust des Septums etwas abgeflacht wurde, ihre normal-spitzige Form wieder. Die Ergebnisse dieser neuen Methode kann ich als sehr befriedigend rühmen.

Am Nasenseptum kommt noch eine zweite Reihe plastischer Operationen zur Ausführung, welche sich *auf die Verbiegungen der Knorpel- und Knochenplatte des Nasenseptum* beziehen. In einem Theil der Fälle ist dieser Zustand gewissermassen als Entwickelungsstörung zu bezeichnen; er entsteht von der Geburt ab durch das asymmetrische Wachsthum der Septalplatte, welches in ihren fötalen Verhältnissen schon angelegt sein kann. In einer anderen Reihe von Fällen ist die Verbiegung des Septum die Folge von schlecht geheilten und schlecht behandelten Fracturen. Eine nicht unwesentliche Functionsstörung kommt allen hochgradigen Fällen zu, mögen dieselben von einer Verletzung oder von einem fehlerhaften Wachsthum herrühren: der eine Nasengang, gegen welchen die Hervorragung des Septum gerichtet ist, wird so verengt, dass die Respiration gestört und der Kranke gezwungen wird, Tag und Nacht mit offenem Mund zu athmen. Hierdurch entstehen oft Catarrhe der Schleimhaut des Respirationstractus (vgl. § 51) und ein sehr lästiges Schnarchen im Schlaf. Deshalb wird dem Chirurgen zuweilen die Aufgabe gestellt, bedeutenden Verbiegungen dieser Art — denn die leichteren, welche sehr häufig sind, haben keine solche Erscheinungen zur Folge — operativ zu beseitigen. Sehr leicht ist dieses bei denjenigen Verbiegungen zu bewerkstelligen, welche weit nach vorn, dicht hinter der äusseren Septalhaut liegen, wie es bei den Fällen fehlerhafter Entwickelung nicht selten ist. Man incidirt der Länge nach die Schleimhaut und das Perichondrium, welche auf der prominenten Kante des Nasenknorpels liegen, schiebt von diesem Schnitt aus das Perichondrium mit der Schleimhaut von dem ganz prominenten Theil der Scheidewand ab und excidirt den Knorpel dieses Theils mit der Scheere. Bei sorgfältigem Verfahren kann es vermieden werden, dass eine Oeffnung zwischen beiden Nasenhöhlen durch das Septum hindurch übrig bleibt, indem die zurückgeschobene Schleimhaut und das Perichondrium den Knorpeldefect schliessen. Doch ist eine solche Oeffnung mit keinem weiteren Missstand verbunden, als dass man sie später vielleicht für eine syphilitische Perforation (§ 54) halten könnte. Rupprecht hat sogar ein eigenes Instrument erfunden, welches dem Apparat ähnlich sieht, mit welchem die Eisenbahnschaffner Oeffnungen aus den Eisenbahnbillets auskneifen; mit diesem Apparat, dessen Branchen in die beiden Nasenhöhlen eingeführt werden, soll man den prominenten Theil des Septum mit Perichondrium und Schleimhaut aus dem übrigen Septum auskneifen. Dann muss natürlich eine runde Oeffnung zwischen beiden Nasenhöhlen entstehen. Wenn die Verbiegung, wie in den meisten Fällen, traumatischen Ursprungs weit nach hinten liegt, so muss man durch Spaltung des Nasenrückens vom Nasenloche aus sich Zugang zu den verbogenen Theilen schaffen; auch hat man es hier nicht mehr mit Knorpel, sondern mit Knochen und oft mit callös verdicktem Knochen zu thun, dessen Entfernung den Gebrauch der schneidenden Knochenzangen (§ 280 Schluss, allg. Thl.) erfordert. Diese Operationen

sind schon recht verletzend und sollten nur in dem Fall schwerer Functionsstörung unternommen werden.

VIERTES CAPITEL.

Die Verletzungen und Krankheiten der Kiefer.[1]

§ 62. Die Fracturen des Oberkiefers.

Der Körper des Oberkiefers besitzt so dünne Wandungen, dass die Fracturen derselben sehr häufig vorkommen müssten, wenn nicht die aus fester Knochensubstanz construirten Ränder und Fortsätze diese Wandungen vor den brechenden Gewalten schützen würden. Jeder stumpfe Körper, welcher gegen den Oberkiefer andringt, z. B. ein geschleuderter Stein, der Pferdehuf bei Hufschlag, der Knüppel beim Kampf u. s. w., werden theils vom Proc. alveolaris, theils vom Margo infraorbitalis und besonders von der festen Wölbung des Jochbeins aufgenommen. Deshalb sind es in der Regel nur beträchtliche Gewalten, welche zu einer Fractur des Oberkiefers führen, und die Fracturen der Fortsätze sind häufiger als die des Kieferkörpers. Wenn Fortsätze und Körper zugleich gebrochen sind, so sind es wieder die Erscheinungen der Brüche der Fortsätze, welche besonders das Interesse des Chirurgen in therapeutischer Hinsicht in Anspruch nehmen. Die Verletzungen des Körpers beschränken sich meist auf bedeutungslose Fissuren in den Wandungen des Antrum Highmori; auch der Bluterguss im Antrum, welcher mit diesen Fissuren verbunden sein muss, pflegt erscheinungslos zu verlaufen. In einzelnen Fällen wurde das Eindringen von Luft von dem Antrum in das Bindegewebe der Wange (Emphysem) beobachtet. Eine typische Verletzung, welche aber doch recht selten vorkommt, ist die *Querfractur beider Oberkieferkörper* unterhalb der Tubera zygomatica. A. Guèrin zeigte, dass diese Brüche experimentell durch einen Hammerschlag auf die Vorderfläche des Oberkiefers unterhalb der Nase herzustellen sind. Auch wies Guèrin auf die klinischen Erscheinungen dieser Querfractur hin: man kann nämlich von der Mundhöhle die innere Platte des Proc. pterygoides berühren, welcher immer mit gebrochen ist, und constatirt an diesem Processus entweder die abnorme Mobilität oder doch wenigstens den Bruchschmerz (vgl. § 78, allg. Thl.). Ferner wurde bei Zerreissung des N. infraorbitalis durch Querbruch oder durch Schrägbruch des Oberkiefers und Jochbeins die Lähmung im Gebiet dieses Nerven (äussere Wangenhaut und vordere Zähne des Oberkiefers) nachgewiesen. Cloquet und Lannelongue beobachteten bei Stoss gegen das Kinn senkrechte Fracturen zwischen beiden Oberkiefern, die mediane Naht am Gaumen durchsetzend; sie nehmen an, dass die Zahnreihe des Unterkiefers keilartig das Gaumengewölbe auseinander treibt. Uebrigens sind alle diese Fracturen nicht sehr bedenklich. Nur bei complicirten und gesplitterten Brüchen ist eine Verjauchung des Blutextravasats zu befürchten; bei Eintritt desselben hat man die operativen Mittel in Anwendung zu bringen, welche wir für die Behandlung der eiterigen Entzündung im Antrum § 75 kennen lernen werden. Bei Schussverletzungen des Oberkiefers und anderen complicirten Brüchen ähnlicher Art kann die A. maxill. int. hinter dem Oberkiefer zerrissen werden und den Anlass zu lebensgefährlichen Blutungen geben. Man hat in solchen Fällen sogar die Unterbindung der Carotis

1) Wir sondern die Krankheiten des Gaumens, und mithin auch die Krankheiten des Proc. palatinus des Oberkiefers für ein besonderes Capitel (Cap. VI) von den Krankheiten des Oberkiefers ab. Dagegen betrachten wir das Os palatinum und das Os zygomaticum, welche mit dem Oberkiefer fest verschmolzen sind, als zugehörig zu der chirurgisch-anatomischen Einheit des Oberkiefers.

comm. (§ 171) ausgeführt, ohne jedoch in jedem Fall die Blutung zu stillen, weil die Anastomosen der A. maxillaris mit den Schädelarterien, welche auch von den A. A. vertebrales gespeist werden, zu bedeutend sind (vgl. § 305, allg. Thl.). Sicherer und ungefährlicher wäre die Aufsuchung der verletzten Stelle der Arterie durch partielle Resection des Oberkiefers, um durch Ligatur oder Thermokauter oder Tamponnade in der Wunde die Blutung an Ort und Stelle zu stillen.

Die häufigste und wichtigste Art der Fracturen des Oberkiefers sind die *Fracturen des Processus alveolaris.* Meist wird ein ausgebrochenes Stück des Processus oder es werden einige ausgebrochene Stücke desselben gegen die Mundhöhle dislocirt. Auch können solche Stücke in seltenen Fällen gegen die Höhle des Antrum nach oben, oder gelegentlich auch nach aussen dislocirt werden. Alle diese Dislocationen sind sehr leicht zu erkennen und zu beseitigen. Schwieriger ist es die ausgebrochenen Stücke so in ihrer normalen Lage zu befestigen, dass sie ohne Dislocation einheilen; besonders handelt es sich um die Bewegungen der Zunge, welche leicht Dislocationen während der Dauer der Fracturheilung bewirken. Bevor man nun zu dem Verfahren der Retention der ausgebrochenen Stücke schreitet, beachte man noch folgende Regeln.

Man vermeide es, ausgebrochene Stücke des Alveolarfortsatzes zu entfernen, auch wenn sie nur noch an einer schmalen Brücke des Zahnfleisches festhangen. Wenn man Neigung hat, mit der Scheere das Stück abzutragen, so muss man wohl bedenken, dass mit demselben die dazu gehörigen Zähne dem Kranken verloren gehen; auch lehrt die Erfahrung, dass solche Stücke fast niemals nekrotisch werden; eine kleine Zahnfleischbrücke genügt für die Ernährung. *Auch soll man die gelockerten Zähne nicht herausziehen,* sondern sie in ihren Alveolus wieder fest eindrücken. Wir werden sehen, dass sogar ganz ausgezogene Zähne wieder zum Einwachsen gebracht werden können (Greffe dentale § 72); man kann deshalb fast sicher sein, dass unter diesen Umständen der gelockerte Zahn wieder seine festen Verbindungen mit dem Alveolus erhalten wird.

Der Erfolg dieser conservativen Maassregeln muss nun durch eine sorgfältige Retention des ausgebrochenen Stücks gesichert werden. Das beste Mittel für die Retention ist *das Zusammenbinden der Zähne,* welche den Bruchrändern entsprechen, *mit feinem Gold- oder Silberdraht.* Will man noch etwas mehr thun, so kann man mit Caoutschoucstreifen, welche man in kochendem Wasser erweicht hat, durch festes Andrücken derselben an die Zähne eine Art von Schiene bilden (Morel-Lavallé). Den besonderen Nutzen solcher Schienen für die Behandlung der Unterkieferbrüche werden wir noch kennen lernen. Für die Brüche des Oberkiefers ist es leider viel schwieriger, eine Befestigung der Schienen zu gewinnen. Der Apparat v. Gräfe's, Fig. 63, leistet in dieser Beziehung nicht allzu viel. Der Stirnring liegt nicht sehr fest und die Stahlspangen SS, welche von ihm ab über den Rand der Oberlippe verlaufen, können die Schienen nicht

Fig. 63.
v. Gräfe's Apparat zur Behandlung der Brüche des Alveolarfortsatzes des Oberkiefers.

sicher fest halten. v. Gräfe selbst benutzte noch einfache Metallrinnen, um sie mehr über die Zähne zu legen und mit den Spangen festzuhalten; diese Rinnen lagen noch viel unsicherer, als die modernen Caoutschoucrinnen, welche wir nach Art der Contentivverbände für jeden Fall genau formen. Wenn nun auch das Zusammenbinden der Zähne in der feststellenden Wirkung den Rinnen durchaus vorzuziehen sind, so sind doch diese Rinnen wieder für alle Fälle unentbehrlich, in welchen gerade die Zähne am Rand des Bruchs in ihren Alveolen so gelockert sind, dass ein Zusammenbinden derselben nicht möglich ist. In Betreff der sehr zweckmässigen Interdentalschienen vgl. § 64.

Durch sehr bedeutende Gewalten kann das Jochbein aus allen seinen Nahtverbindungen mit dem Oberkiefer, Stirnbein und Schläfenbein ausgelöst werden. Französische Autoren haben diese Verletzung als *Luxation des Jochbeins* bezeichnet. Doch fehlt jede Aehnlichkeit mit einer wirklichen Luxation; die Reposition vollzieht sich wie bei andern Splitterfracturen.

Bruchlinien, welche den Infraorbitalrand durchsetzen, können auch durch den Canalis infraorbitalis verlaufen. Dann wird der Nerv. infraorbitalis entweder durch die brechende Gewalt zerrissen, so dass die Sensibilität in der Haut der Wange und der Lippen erlischt, oder aber kann die Entwickelung des Callus zu neuralgischen Zuständen im Gebiet des N. infraorbitalis führen (vgl. § 44).

§ 63. Die Fracturen des Unterkiefers.

Auch am Unterkiefer unterscheidet man die Fracturen der einzelnen Fortsätze und die Fracturen des Unterkieferkörpers oder des Unterkieferbogens. Die Fracturen des Proc. alveolaris am Unterkiefer bieten durchaus die gleichen Verhältnisse, wie am Oberkiefer (vgl. § 62). Nur sind die Caoutchoucschienen, welche man auch am Unterkiefer formen kann, sehr gut zu befestigen und zwar nach denselben Methoden, welche man auch zur Retention der totalen Brüche des Kieferbogens benutzt und welche wir § 64 kennen lernen werden.

Am aufsteigenden Ast des Unterkiefers kommen horizontale Fracturen des ganzen Astes, dann Fracturen des Collum und des Proc. coronoides mandibulae vor. Alle diese Arten der Fractur sind sehr selten; die betreffenden Knochentheile sind durch das weiche Polster der Parotis und des M. masseter geschützt, so dass directe Gewalten unmittelbar auf die Knochensubstanz nicht einwirken können. Indirecte Gewalten können nur durch den Bogen des Unterkiefers auf den aufsteigenden Ast desselben übertragen werden; aber der Bogen ist brechbarer als der aufsteigende Ast. Dass von dem Kieferköpfchen die brechende Gewalt auf die Schädelbasis übertragen werden kann, wurde schon § 7 erwähnt. Am Proc. coronoides hat man Fracturen durch die Muskelcontractionen des M. temporalis beobachtet, dessen Sehne den Knochenfortsatz scheidenartig umfasst. Auch hat man constatirt, dass diese Abreissungen des Proc. coronoides nur durch Bindegewebe heilen, weil das Periost durch die gefässlose Sehne des M. temporalis vertreten ist und diese Sehne keinen Callus produciren kann. In dieser Beziehung schliessen sich die Fracturen des Proc. coronoides an die Fracturen des Olecranon und der Patella (vgl. IV. u. V. Abth.) an. Im übrigen kommt jedoch diesen Fracturen ein klinisches Interesse nicht zu. Schmerz bei Betastung von der Mundhöhle aus, von wo man den Proc. coronoides viel freier betasten kann, als von der äusseren Wangengegend, ferner Schmerzen bei einer ausgedehnten Oeffnungsbewegung des Unterkiefers (Oeffnen des Mundes), sowie bei dem festen Schluss der Zahnreihen auf einander — in dem ersteren Fall durch passives Auseinanderziehen, im letzteren Fall durch actives Auseinanderziehen — das sind die Erscheinungen, nach denen man eine Fractur des Proc. coronoides vermuthen kann.

Ungleich zahlreicher und klinisch viel wichtiger sind die totalen Fracturen des Kieferbogens, welche in bald mehr senkrechtem Verlauf, bald in mehr schrägem Verlauf die Continuität des Bogens trennen und den ganzen Kiefer in zwei grosse Fragmente spalten. Diese Fracturen entstehen theils durch directe Gewalt (Schussverletzungen, Verletzungen durch Hufschlag), theils aber auch durch indirecte Gewalt, indem z. B. bei einem Sturz auf das Kinn der Kieferbogen eingedrückt oder bei gleichzeitigem Druck auf die Gegend beider Kieferwinkel der Bogen bis zum Brechen seiner Substanz angespannt wird. Man sollte in den letzteren Fällen annehmen, dass die Trennungslinie genau in der Mitte des Bogens, also in der Linie zwischen beiden mittleren Schneidezähnen zum Kinnrand verlaufen müsste. Aber gerade diese medianen Unterkieferfracturen sind ziemlich selten, weil die Knochensubstanz hier durch die Protuberantia mentalis und durch die Spina menti einen viel grösseren Querschnitt besitzt, als an den mehr seitlich gelegenen Parthien. Dieses Verhalten schützt gerade die Mitte des Unterkiefers gegen die Brüche durch directe und indirecte Gewalt. Die meisten Totalfracturen des Kieferbogens verlaufen in der Gegend des Eckzahns oder des ersten Backenzahns. Uebrigens muss bei den Brüchen des Kieferbogens immer die A. mandibularis und der gleichnamige Nerv im Knochenkanal zerreissen. Gefährliche Blutungen aus der A. mendibularis hat man bei Kieferfracturen selten beobachtet, wahrscheinlich weil die Torsion bei dem Riss (§ 120, allg. Thl.) die Lichtung schliesst. Dagegen constatirt man die Durchreissung des Nerven an dem Verlust der Sensibilität in den Zähnen und an der Kinnhaut (N. mentalis).

Der Umstand, dass die Bruchlinie meist seitwärts verläuft, führt zu einer eigenthümlichen Dislocation bei diesen Fracturen des Kieferbogens. Derselbe ist durch den Bruch in zwei ungleich lange Stücke getrennt worden, z. B. bei dem Bruch am rechten Eckzahn in ein kürzeres rechtes und ein längeres linkes Stück. An dem kurzen Stück bleiben die Insertionen aller wichtigen Kaumuskeln (M. temporalis, M. masseter, M. M. pterygoidei), welche die Schliessungsbewegung des Unterkiefers ausführen, zurück; dagegen gehören die Insertionen der Muskeln, welche die Oeffnungsbewegung des Unterkiefers ausführen, wie der MM. mylohyoidei und der M. M. genio-hyoidei ausschliesslich dem langen Bruchstück an. So geschieht es, *dass das kurze* (im obigen Beispiel das rechte) *Bruchstück durch die Kaumuskeln an den Oberkiefer aufwärts bis zur Berührung der Zahnreihen gezogen wird;* dagegen *sinkt das lange Bruchstück* (im obigen Beispiel das linke) *nach unten.* Es entsteht eine beträchtliche *Dislocatio ad latus* (§ 76, allg. Thl.). Dabei kann auch noch das kurze Bruchstück durch die Wirkung des M. pterygoideus int. mit seinem unteren Rand nach innen gegen die Zunge hin so weit dislocirt werden, als die Mechanik des Kiefergelenks diese Bewegung gestattet.

Diese Dislocation bringt nun besondere Functionsstörungen mit sich. Der Mund steht offen und der Speichel fliesst aus dem Mund ab; die Kaubewegung ist unmöglich, die Schluckbewegung gestört, die Sprache wird undeutlich, weil die Lippenlaute nicht mehr gebildet und die Zahnreihen zur Bildung der Zischlaute nicht mehr genähert werden können. Zu diesen Functionsstörungen gesellt sich aber noch eine nicht zu unterschätzende *Lebensgefahr.* Fast alle Fracturen des Kieferbogens sind *complicirte Fracturen,* nicht allein durch die freilich ebenfalls sehr häufigen Zerreissungen der Kinnhaut und der Substanz der Unterlippe, sondern auch schon durch die fast unvermeidliche *Zerreissung des Zahnfleisches.* Da es nun in der Mundhöhle nie an Spaltpilzkeimen fehlt, so ist zur septischen Entzündung des Knochenmarks die günstigste Bedingung gegeben. Nun wäre es vielleicht bei der immerhin oberflächlichen Lage des Kieferbogens nicht allzuschwer, durch Incisionen diese septischen Entzündungen und Eiterungen zu be-

herrschen: aber auch die geringste Jauchung kann an dieser Stelle dadurch besonders gefährlich werden, dass *die inspirirte Luft über die Oberfläche der faulenden Stoffe streicht und Spaltpilzkeime direct mit der Luft in die Bronchien getragen werden.* Dann entwickelt sich septische Bronchitis und im Anschluss an diese *septische Pneumonie.* Bei dem tödtlichen Ausgang dieser Krankheit hat man Gelegenheit, sich davon zu überzeugen, dass sich diese Art der Infection durch die Entwickelung zahlreicher, lobulärer Heerde in dem Lungengewebe auszeichnet.

Bei Splitterbrüchen können neben der typischen Dislocation der grossen Bruchstücke ad latus auch die einzelnen Splitter noch verschiedene Verschiebungen erleiden. Die Gefahr dieser Splitterbrüche ist natürlich noch grösser, als die einfacher Brüche. Die Erkenntniss der Brüche des Kieferbogens kann nur dadurch erschwert sein, dass in einzelnen Fällen, z. B. bei sehr schrägem Verlauf der Bruchlinie, die Dislocation fehlt. Dann muss man den Kieferbogen rechts und links zwischen Daumen und Zeigefinger beider Hände fassen und durch die abnorme Mobilität des Kieferbogens die Diagnose feststellen.

Sehr selten bricht der Bogen des Unterkiefers an zwei Stellen, so dass sein mittleres Stück von den Aesten isolirt wird. Dieses Stück wird dann von den M. M. mylo-hyoidei nach unten gezogen.

§ 64. Die Behandlung der Brüche des Unterkieferbogens.

Wie jede complicirte Fractur würde auch diese die Anlegung eines aseptischen Verbands dringend erfordern; aber hier kann von keinem aseptischen Verband die Rede sein, weil Mund- und Nasenöffnung wegen der Athmung und die erstere auch zum Einnehmen der Nahrung offen bleiben muss. Man muss sich deshalb mit anderen antiseptischen Maassregeln zu helfen suchen. Dahin gehört besonders ein fleissiges Ausspülen der Mundhöhle mit dünnen Lösungen von übermangansaurem Kali. Irrigationen mit Carbol- und Salicyllösungen sind nicht gut ausführbar wegen des schlechten Geschmacks dieser Substanzen; wohl aber kann man Morgens und Abends den vorderen Theil der Mundhöhle mit feuchter Carbolwatte auswischen. Besonders zweckmässig sind diese antiseptischen Reinigungen unmittelbar nach Einnahme der Nahrung, welche in den ersten Wochen eine flüssige sein muss (Milch, Eier, Bouillon). Am besten ernähren sich die Kranken mit Hilfe einer Kanne (Fig. 64), deren langes Ansatzrohr bis zu der Basis der Zunge eingeschoben wird. Wenn das Schlucken auf grosse Schwierigkeiten stösst, so kann die Ernährung durch das Schlundrohr (§ 157) oder durch ernährende Klystiere (am besten die Fleischpankreasclystiere von Leube) stattfinden. Selten verläuft ein Bruch des Unterkieferbogens ohne leichte fieberhafte Bewegungen in der ersten Woche. Mit sorgfältiger Durchführung der hier bezeichneten Maassregeln gelingt es indessen der Art, die septischen Vorgänge zu beschränken, dass der tödtliche Ausgang der Verletzung doch selten ist. Es kann sehr zweckmässig sein, besonders unter Benutzung einer eventuell durch die Verletzung schon geschaffenen Hautwunde am Kinnrand, eventuell aber auch unter Incision desselben, ein Drainrohr so einzulegen, dass dasselbe die Wundsecrete von dem Innenrand des Unterkiefers an der Zungen-

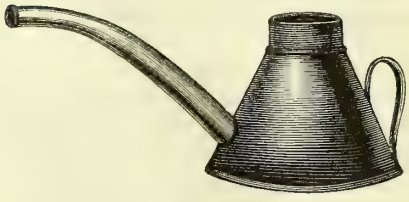

Fig. 64.
Kanne zur Ernährung nach Verletzungen der Kiefer, Zunge u. s. w.

basis nach aussen zur Unterkinngegend abführt. Die äusseren Wunden der Lippe und des Kinns werden mit feuchten Carbolplatten (§ 60, allg. Thl.) bedeckt.

Neben dieser antiseptischen Behandlung hat man nun die mechanische Behandlung des Bruchs zu leiten. Die Schwierigkeiten dieser Behandlung sind so gross, dass der Scharfsinn vieler Chirurgen sich abgemüht hat, durch besondere Methoden dieselben zu bekämpfen. Wir heben unter diesen Methoden nur die folgenden als die wichtigsten hervor:

1) das Verfahren von Rütenik. Man legt unter den Kiefer in der Unterkinngegend eine hölzerne Platte (Fig. 65 aa), welche noch mit einem flachen Polster bedeckt wird. Diese Platte wird mit Fadenbändchen an ein Kopfnetz, die sogenannte Köhler'sche Mütze (vgl. Fig. 65 mm) befestigt. Auf die Zahnreihe wird eine Metallrinne gelegt und diese wird durch zwei eiserne Spangen (s s) an der hölzernen Platte befestigt. Die Befestigung geschieht durch Schrauben, welche von unten her in die hölzerne Platte eingreifen;

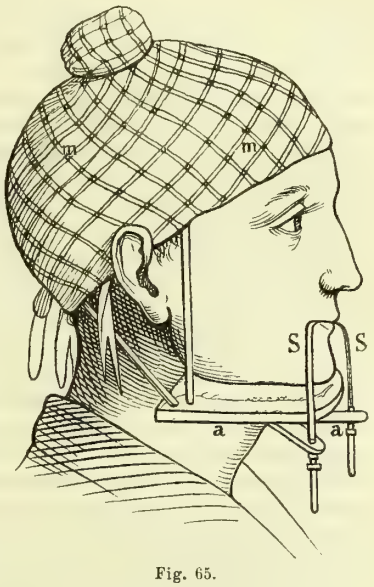

Fig. 65.
Rütenik's Apparat für Unterkieferbrüche.

2) das Verfahren von Boyer. Man schneidet einen Kork keilförmig zu und schiebt ihn zwischen die Backenzahnreihen entsprechend dem nach oben gezogenen kurzen Bruchstück, um dasselbe so weit nach unten zu drängen, bis seine Bruchfläche der Bruchfläche des nach unten gesunkenen langen Bruchstücks genau gegenüber steht. Die Fixation wird durch ein Kopftuch vermehrt, welches cravattenartig zusammengefaltet ist und bei starkem Anziehen des Knotens auf dem Scheitel auch wohl im Stande ist, das gesunkene Bruchstück etwas in die Höhe zu ziehen;

3) das Verfahren von Szymanowski. Man führt einen Holzstab quer zwischen die Mundwinkel entsprechend den hinteren Backzähnen; derselbe hat dieselbe Bestimmung, wie der Kork Boyer's, nämlich das kurze Bruchstück nach unten zu drängen. In der Stellung des Holzstabes, welche diesem Zweck entspricht, wird derselbe nun durch Gypscompressen befestigt, welche ähnlich dem Kopftuch Boyer's um die Unterkinngegend und dann auch über die Convexität des Kinns angelegt werden;

4) das Verfahren von Morel-Lavallé. Dieser Autor ersetzt die hölzerne Platte des Rütenik'schen Verbands und die Metallrinnen, welche dabei auf die Zähne gelegt werden, durch *Caoutchoucplatten* und *Streifen* aus derselben Substanz. In heissem Wasser werden diese Platten und Streifen weich, modelliren sich nun genau um das Kinn und um die Zahnreihe, und bilden so genau umgreifende Schienen, welche wieder mit eisernen Spangen an einander befestigt werden. Hohl und Süersen haben die Benutzung von *interdentalen Caoutchoucschienen* zur Behandlung der Kieferfracturen noch weiter ausgebildet; diese Autoren nehmen Gypsabdrücke von den Zahnreihen beider Fragmente und formen um die Modelle, welche sie aus den Gypsabgüssen herstellen, genau umfassende Schienen, welche wie künstliche Gebisse an die Zähne befestigt werden;

5) das Verfahren der *Knochennaht*. Unter Benutzung einer etwa schon

vorhandenen Wunde am Kinn oder nach vorausgeschickter Incision bohrt man mit dem Drillbohrer durch jeden Bruchrand eine Oeffnung, führt einen Silberdraht in die Bohrcanäle ein und befestigt durch Drehungen der Enden des Silberdrahts die Bruchflächen auf einander (vgl. über Technik der Knochennaht § 282, allg. Thl.). Im Nothfall, d. h. bei starker Neigung zur Dislocation, können zwei Knochennähte nothwendig werden, von welchen eine nahe am Kinnrand, die zweite dicht unterhalb der Zahnalveolen durch die Substanz des Kieferbogens hindurch geführt werden muss.

6) das Verfahren von Robert. Man formt eine Zahnrinne aus Caoutchouc wie bei dem Verfahren von Morel-Lavallé. Die Befestigung derselben auf der Zahnreihe geschieht durch eine oder durch zwei Schlingen von Silberdraht, deren Enden mit Hilfe einer Nadel so an der vorderen und hinteren Fläche des Unterkieferbogens durch die Weichtheile geführt werden, dass beide Enden nahe am Kinnrand zum Vorschein kommen und über eine dicke Heftpflasterrolle geknüpft werden. Die Heftpflasterrolle schützt die Haut vor dem Druck der Drahtschlinge, welche ihrerseits viel genauer die Rinnen auf die Zahnreihen befestigt, als die Spangen des Rütenik'schen Verbands dieses leisten können.

Die beiden letzteren Verfahren sind ohne Zweifel den übrigen vorzuziehen. Bei äusseren Hautwunden, welche die Bruchflächen freilegen, ist das Verfahren der Knochennaht so leicht, dass man dasselbe wohl dem letzterwähnten Verfahren Robert's vorziehen kann; bei dem Mangel einer solchen Wunde wird man dem Verfahren Robert's den Vorzug geben müssen.

Die Callusbildung ist gewöhnlich bei den Brüchen des Unterkieferbogens reichlich; schon von der 3. Woche an gewinnen die Bruchstücke eine festere Verbindung, so dass man in der 4. Woche die Drähte, welche bei dem 5) und 6) Verfahren eingelegt werden, entfernen kann. Pseudarthrosen scheinen kaum vorzukommen. Auch wenn mehrere Knochensplitter sich nekrotisch abstossen, so genügt der Callus, welcher sich als Sequesterlade (§ 92, allg. Thl.) bildet, für die feste Vereinigung. Etwa verloren gegangene Zähne können vom Zahntechniker durch künstliche Zähne ersetzt werden. Eine eigenthümliche Folge der Callusentwickelung hat Wernher beschrieben. Der Callus verschloss die Dentalarterien und führte zur Atrophie des Alveolarfortsatzes und dem Ausfallen der Zähne.

Bei dislocirt geheilten Fracturen hat Süersen gezeigt, dass man mit Hilfe genau gearbeiteter *interdentaler Schienen* (s. oben), welche man den beiden Fragmenten anpasst und dann durch Holzkeile allmälig auseinander drängt, den Callus dehnen und so eine allmälige Geraderichtung der Fragmente erzielen kann.

§ 65. Die Luxationen des Unterkiefers.

Das Kiefergelenk, durch welches das Köpfchen des Unterkiefers mit der Schädelbasis in Verbindung steht, ist ein *Doppelgelenk,* d. h. ein Meniscus trennt die beiden Gelenkflächen von einander. Das Köpfchen des Unterkiefers zeigt eine convex-cylindrische Gestalt und bewegt sich um eine Axe, welche durch beide Kieferköpfchen von links nach rechts verläuft. Um diese Axe finden die beiden Hauptbewegungen des Unterkiefers statt, seine Oeffnungsbewegung, wobei der untere Rand des Kieferbogens sich an die vordere Fläche des Halses annähert und die Mundspalte weit geöffnet wird, und eine Schlussbewegung, welche die Zahnreihen beider Kiefer zusammenführt. Ausser dieser Hauptbewegung finden noch seitliche Verschiebungen statt, wobei das eine Kieferköpfchen nach vorn, das andere nach hinten tritt. Die zerreibende Mahlbewegung der Zähne hängt von diesen Verschiebungen ab. Die Schliessungsbewegung des Unterkiefers wird durch das Aufeinandertreten der Zahnreihen so früh gehemmt, dass sie zu einer Luxation nicht

führen kann. Auch liegt nach hinten von der Cavitas glenoidalis des Os temporum die feste Knochenplatte des Tegmen tympani, und nur bei Zertrümmerung dieser Knochenplatte würde eine Luxation des Kieferköpfchens, wie sie etwa bei übertriebener Schlussbewegung des Kiefers denkbar wäre, nach hinten stattfinden können. Wir haben es deshalb wesentlich nur mit der *Luxation der Kieferköpfchen nach vorn durch übertriebene Oeffnungsbewegungen des Kiefers* zu thun.

Die Oeffnungsbewegung führt das Kieferköpfchen mit dem Meniscus auf das *Tuberculum articulare*. Wenn nun die hintere Kapsel zwischen Meniscus und dem hinteren Rand der Cavitas glenoidalis an der Schädelbasis einreisst, so kann sich das Kieferköpfchen mit dem Meniscus nach vorn stellen und die Kaumuskeln sind dann unfähig, den Meniscus wieder auf die Cavitas glenoidalis zu bringen (Henke) und so die Schlussbewegung des Kiefers einzuleiten, bei welcher der Meniscus mit dem Köpfchen von dem Tuberculum articulare nach der Cavitas glenoidalis zurückgleiten soll (vgl. Fig. 66, wo m die Richtung der Fasern des M. masseter und Zugrichtung dieses Muskels, der mit × bezeichnete Pfeil die Richtung des M. temporalis bezeichnet). Uebrigens meint Mathieu, dass die Luxation mehr in dem Gelenk zwischen dem Meniscus und dem Kieferköpfchen verlaufe. Maisonneuve beschuldigt weniger die Muskeln, vielmehr die Spannung der Bänder als Ursache des Stehenbleibens in luxirter Stellung.

Eine häufige Ursache der Luxation beider Kieferköpfchen nach vorn ist das Einführen eines grossen Bissens zwischen die Zahnreihen; eine andere Ursache ist ein übertriebenes Gähnen. Auch äussere Gewalten führen gelegentlich zu einer Luxation des Unterkiefers. Bei jungen Mädchen mit Bleichsucht kommt zuweilen unter relativ leichten Anlässen, wie z. B. Gähnen, die Luxation zu Stande; man nimmt an, dass die mangelhafte Ernährung der Theile leichter die Dehnung der Kapsel gestattet. Auch giebt es *habituelle* Luxationen (§ 101, allg. Thl.) des Unterkiefers, d. h. solche, welche sich bei einem Individuum häufig wiederholen. Man darf wohl für diese Fälle annehmen, dass die erste Luxation unter Bildung einer allzubreiten Kapselnarbe, also mit Verlängerung der hinteren Kapselwand heilte.

Früher hat man irrthümlicher Weise ein Anhaken des Processus coronoides um den vorderen Rand des Arcus zygomaticus (Nélaton) als ein Hauptmoment für die Entstehung der Luxation und als Haupthinderniss für ihre Reposition angenommen. Die beiden Proc. coronoides stehen gar nicht so weit auseinander, dass sie beide sich in dieser Weise um die Arcus zygomatici anhaken könnten; auch erreicht bei der grössten Oeffnungsbewegung die Spitze des Proc. coronoides nicht den Arcus zygomaticus, dessen vordere Fläche überdies durch den M. masseter von dem Proc. coronoides des luxirten Kiefers getrennt ist. Ferner haben die Versuche Mathieu's an der Leiche gezeigt, dass diese angenommene Anhakung wirklich nicht geschieht. Im frühen kindlichen Alter kommen Luxationen des Unterkiefers nicht vor. Man hat als Grund hierfür früher irrthümlich die stumpfwinkelige Knickung bezeichnet, in welcher sich bei Kindern der aufsteigende Ast des Unterkiefers mit dem Bogen vereinigt, während bei Erwachsenen der Ast mit dem Bogen beinahe einen rechten Winkel bildet. Der wahre Grund liegt in dem von mir aufgefundenen Mangel eines Tuberculum articulare im frühen kindlichen Alter. Dieses Tuberculum entwickelt sich erst während des Knochenwachsthums, und erst bei entwickeltem Tuberculum ist die Luxation möglich, indem das Tuberculum das Zurückgleiten des Meniscus nach hinten verhindert.

Die Luxation beider Kieferköpfchen nach vorn ist im klinischen Bild nicht zu verkennen. Der Mund steht weit offen und der Speichel fliesst frei über die Unterlippe ab. Die Linie der Schneidezähne des Unterkiefers steht nach unten

weit von der Linie der Schneidezähne des Oberkiefers ab und ist, wie bei den Bulldoggen, im Niveau vor die Linie der Schneidezähne des Unterkiefers gerückt. Dicht vor der Ohrmuschel fühlt man auf beiden Seiten die Vertiefung unter der Wurzel des Arcus zygomaticus, welche man auch bei der normalen Oeffnungsbewegung des Unterkiefers deutlich fühlen kann. Dagegen fühlt man die Prominenz der Seitenflächen der Kieferköpfchen weiter nach vorn unter der Mitte des Jochbogens. Bei dem Einführen der Fingerspitze in den äusseren Gehörgang fühlt man an der vorderen Wand desselben die Vertiefung, welche man auch bei der normalen Oeffnungsbewegung des Unterkiefers erkennt.

Es lohnt kaum, die alte rohe Methode anzuführen, welche man früher zur Reposition versuchte, nämlich die Ohrfeige auf beide Wangen, wobei man durch den Schlag auf die linke Wange das rechte Kieferköpfchen und durch den Schlag auf die rechte Wange das linke Kieferköpfchen zurückzudrängen suchte. Unsere Aufgabe ist nur die, unter Herabdrängung der beiden Kieferköpfchen unter die Prominenz der Tubercula articularia eine Schlussbewegung des Unterkiefers herbeizuführen. Diese Aufgabe erfüllt man am besten mit folgendem Handgriff: man legt die Daumen beider Hände auf die beiden Backzahnreihen des Unterkiefers, wobei die Spitze der Zeigefinger und der anderen Finger an den unteren Rand des Kieferbogens, die beiden kleinen Finger an den Kinnrand zu liegen kommen, und drückt nun die hintersten Backzähne nach unten, während man mit den beiden kleinen Fingern die Kinngegend in die Höhe hebt (vgl. Fig. 66 die Pfeile a a). Bei frischen Luxationen gelingt dieser Handgriff fast immer bei dem ersten Versuch. Nélaton empfahl einen Druck auf den Proc. coronoides vom Mund aus, wodurch man etwa noch das Repositionsverfahren unterstützen könnte. Monteggia und Hey geben den Rath, erst das eine, dann das andere Köpfchen zu reponiren, also die doppeltseitige Luxation erst in eine einseitige zu verwandeln. Aeltere Luxationen können grössere Schwierigkeiten machen. Für solche Fälle hat Stromeyer eine grosse Zange construirt, deren Platten einerseits auf die Zahnreihen, andrerseits auf die Unterkinngegend angelegt werden; mit derselben kann man dieselbe Bewegung, wie bei jenem Handgriff, am längeren Hebelarm der Zange etwas kraftvoller ausführen. Bei sehr langem Bestand der Luxation und fruchtlosem Bemühen zur Reposition kann man beide Kieferköpfchen durch die Resection entfernen (§ 85) und hierdurch das Hinderniss der Reposition beseitigen.

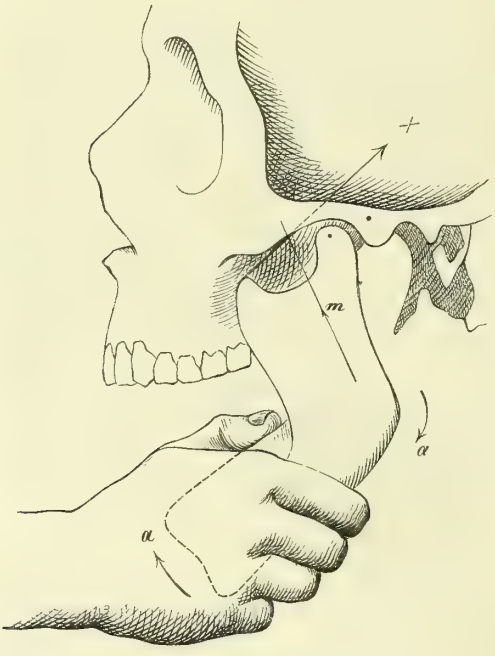

Fig. 66.
Handgriff zur Reposition der Unterkiefer-Luxation.

Einseitige Luxationen des Unterkiefers, wobei nur ein Köpfchen durch die Mahlbewegung des Unterkiefers nach vorn zu stehen kommt und das Kinn sich

gegen die andere Seite dreht, sind viel seltener, als die doppeltseitigen, und ihre Reposition ist noch einfacher unter einseitiger Benutzung des erwähnten Handgriffs zu erzielen.

§ 66. Die Caries der Zähne in ihren chirurgischen Beziehungen.

Die Entzündungen der Kiefer, besonders die Periostitis derselben, stehen in so zahlreichen Fällen mit der Caries der Zähne in ätiologischer Beziehung, dass eine Erörterung dieser Zahnkrankheit der Schilderung der Kieferperiostitis vorausgeschickt werden muss. Aber auch im übrigen bietet die Zahncaries so mannigfache Interessen für den Chirurgen, dass sie hier nicht übergangen werden kann, wenn auch die Behandlung dieser Krankheit oft den specialistischen Zahnärzten überlassen werden muss. Selbstverständlich kann hier die Aufgabe einer erschöpfenden Schilderung, wie sie in einem Handbuch der Zahnheilkunde nothwendig wäre, nicht erfüllt werden; es handelt sich nur um eine kurze Skizze dieser Krankheit, soweit dieselbe für ein Verständniss der chirurgischen Interessen genügt, welche sich an die Caries der Zähne anknüpfen.

Die Bezeichnung „Caries" ist offenbar darin begründet, dass zwischen der Caries der Knochen (§ 93, allg. Thl.) und der Caries der Zähne gewisse äussere Aehnlichkeiten vorliegen; bei beiden Krankheiten handelt es sich um die Schmelzung einer sehr festen Substanz, in dem einen Fall der Knochen- in dem andern Fall der Zahn-substanz. In dieser äusseren Aehnlichkeit sind aber auch alle Beziehungen zwischen der Zahncaries und der Knochencaries erschöpft; innere Beziehungen giebt es zwischen beiden Krankheiten nicht und kann es schon deshalb nicht geben, weil der Zahn — mit Ausnahme der dünnen Wurzelrinde — nicht ein Knochen, sondern ein epidermidales Gebilde ist. Die wichtigen ätiologischen Betrachtungen, welche wir bei der Caries der Knochen über das Entstehen der granulirenden Markentzündung und über ihre Beziehungen zu der Scrofulose anstellten (§ 93 und § 214, allg. Thl.), fallen für die Caries der Zähne gänzlich weg. *Die Zahncaries ist im Gegensatz zur Knochencaries eine ganz locale Krankheit. Die Ursachen der Zahncaries sind in den Fäulnissvorgängen der Speisereste in der Mundhöhle zu suchen,* wie zuerst von Leber und Rottenstein überzeugend nachgewiesen wurde.

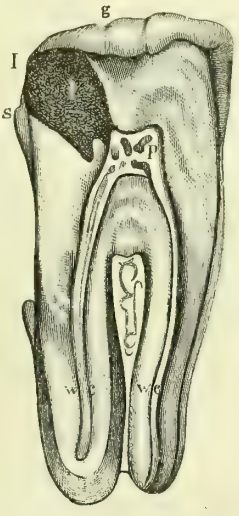

Fig. 67.
Invasion der Spaltpilze in die Zahnsubstanz (J J). P. Pulpa. wc wc. Wurzelcanäle. (Nach Leber und Rottenstein.)

Der Anfang der Zahncaries kennzeichnet sich durch die Entstehung *bräunlicher Flecke an der Oberfläche des Zahnschmelzes.* Schon die Lage dieser Flecke deutet auf den Zusammenhang derselben mit den Fäulnissvorgängen der Speisereste hin. Wir finden nämlich die Anfänge der Zahncaries 1) an allen Zähnen entsprechend der Furche zwischen dem Zahnfleisch und dem Zahn, 2) an den Schneide- und Eckzähnen an den Seitenrändern der Zähne, entsprechend dem Zwischenraum zwischen je zwei Zähnen und zwar besonders gegen das Zahnfleisch hin, 3) an den Backzähnen entweder an den Flächen, welche mit den benachbarten Zähnen in Berührung stehen (Fig. 67 s), oder in der Mitte der Kaufläche, entsprechend der kleinen Grube, welche die centrale Vertiefung dieser Fläche bildet (Fig. 67 g). Es wäre in allen zahllosen Fällen von Zahncaries fast unerhört, wenn einmal der Beginn der

Erkrankung auf der Mitte der Vorderfläche oder in der Mitte des schneidenden Randes eines Schneidezahns, oder an der äusseren oder inneren Seitenfläche in der Mitte der zahnfleischfreien Parthie eines Backzahns auftreten sollte. Alle jene Punkte, an welchen die Caries beginnt, zeichnen sich dadurch aus, dass Speisereste leicht an ihnen haften können. Bei Untersuchung der braunen Flecke auf Zahnschliffen mit starken Vergrösserungen erkennt man, *dass Spaltpilze sich zwischen die Schmelzprismen eingedrängt haben.* Die Form dieser Invasion entspricht einem Kegel, dessen Spitze gegen die Pulpa hin gerichtet ist (vgl. Fig. 67 J J).

Fraglich ist es, ob eine stark saure Reaction des Mundschleims durch eine chemische Erweichung des Zahnschmelzes dieser Invasion vorarbeitet. Ebenso möglich ist es, dass die Pilze selbst den Weg für das Eindringen der sauren Mundsecrete in die Spalten der Prismen bahnt. Jedenfalls handelt es sich bei der Zahncaries, indem an den braunen Stellen später die Zahnsubstanz vollständig zerstört wird, neben der Wirkung der Spaltpilze um eine *chemische* Lösung der festen Substanz, gerade so, wie wir bei der Knochencaries die Kohlensäure des in den Granulationen strömenden Blutes als Lösungsmittel für die Kalksalze der festen Knochensubstanz betrachten mussten (§ 92, allg. Thl.). Da aber bei der Zahncaries die Höhlen nicht durch Granulationen gebildet werden, so spielen hier wohl die sauren Mundsecrete diese lösende Rolle. Auch hat man bei Leuten mit bedeutend entwickelter Zahncaries eine saure Reaction des sonst alkalischen oder neutralen Mundschleims gefunden.

Sobald die Spaltpilze durch Vorschieben ihrer kegelförmigen Invasion die Pulpa des Zahnes erreichen, so treffen sie hier zuerst auf ein gefäss- und nervenhaltiges Gewebe. Die Folge der Invasion, welche bis dahin erscheinugslos — mit Ausnahme der Verfärbung der Zahnsubstanz — sich entwickelte, in dieses Gewebe ist nun eine Entzündung, eine *Pulpitis.* Dass diese Entzündung mit den bedeutendsten Schmerzen verbunden ist, erklärt sich leicht aus der Unfähigkeit der entzündlich-anschwellenden Pulpa sich nach irgend einer Seite auszudehnen. Deshalb ist auch der erste Anfall der Pulpitis der schmerzhafteste; wenn später erst die Zahnsubstanz in grossen Parthieen zerstört ist, so giebt es Oeffnungen, in welche die anschwellende Pulpa eintreten kann, und dann ist die Einschnürung der Pulpanerven nicht so bedeutend. Bei diesen wiederholten Schüben der Pulpitis in schon sehr hohlen Zähnen beobachtet man zuweilen, dass die Pulpa einen förmlichen Granulationsknopf bildet, welcher aus der Höhle des Zahns hervorragt.

Indessen bleibt gewöhnlich die Krankheit nicht bei einer Entzündung der Pulpa stehen; vielmehr dringt diese Entzündung durch die Wurzelcanäle (w c w c Fig. 67) zum Periost des Alveolarfortsatzes vor und erzeugt hier die *Wurzelperiostitis* am cariösen Zahn. Pulpitis und Wurzelperiostitis sind die Ursachen der Zahnschmerzen. Bevor wir die Geschichte der Wurzelperiostitis weiter verfolgen (§ 68), bedarf es noch einiger therapeutischer Bemerkungen für die Behandlung der beginnenden Zahncaries.

§ 67. Zur Behandlung der Zahncaries.

Bei beginnender Zahncaries kann die Behandlung eine medicamentöse und eine mechanische sein. Die erstere Art der Behandlung hat die Zersetzung der Speisereste und die saure Reaction der Mundflüssigkeiten zu berücksichtigen. So kann man prophylaktisch gegenüber der Zahncaries den Gebrauch antiseptischer und alkalischer Mundwässer empfehlen, z. B. von dünnen Lösungen des Kali chloricum. Die mechanische Reinigung der Zähne, ihre Befreiung von Speiseresten, gehört mehr in das Gebiet der populären Gesundheitspflege, als in das Gebiet der Zahnheilkunde. Die letztere aber hat für die mechanische Entfernung der schon

von Spaltpilzen durchsetzten Theile der Zahnsubstanz, ferner für eine antiseptische Behandlung der Pulpa, wenn der Process schon bis hiehin vorgedrungen ist, zu sorgen. Das letztere trifft fast für alle Fälle zu, welche zur ärztlichen Behandlung gelangen; denn die braunen Flecke des Schmelzes werden in der Regel nicht beachtet und die Schmerzen beginnen erst mit dem Auftreten des ersten Anfalls von Pulpitis.

Das zahntechnische Verfahren, welches unter diesen Umständen angewendet werden muss, ist das Verfahren der *Plombirung*. Wenn nun auch der Arzt und der Chirurg dieses Verfahren nicht selbst zu üben hat, so muss er doch von dem Wesen desselben unterrichtet sein, damit er zur rechten Zeit seine Kranken zum Ausführen der Plombirung dem Zahntechniker überweisen kann. *Die Plombirung kann in gewissem Sinne als eine antiseptische Operation bezeichnet werden.* Die erweichten Theile des Zahns werden ungefähr nach demselben Princip entfernt, wie die erweichte Knochensubstanz bei der Osteomyelitis granulosa durch das Evidement (§ 287, allg. Thl.) entfernt wird. Nur bedarf es bei diesen kleinen Heerden im Zahn feinerer Instrumente, z. B. feiner Feilen, zur Entfernung der kranken Theile. Nun muss die Pulpa vernichtet werden, was bei dem Publikum unter dem Namen des *Tödten des Zahnnerves* bekannt ist. Dieses geschieht durch Ausbrennen der Pulpahöhle mit einem glühenden Draht oder durch Ausätzen mit Arsenpaste. Indem man nun die kranken Theile zerstört hat, muss man den geschaffenen Defect durch eine aseptische Masse, durch die *Plombe* ausfüllen. Hierzu wählte man früher weiche Metalle, wie Blei (daher der Ausdruck „Plombiren"), dann Gold, neuerdings auch Aluminium, Cadmium u. s. w.; jetzt wird die Plombe auch häufig aus erhärtenden Substanzen, z. B. aus Caoutchouc oder aus Cement unter Hinzufügung von Carbol oder Chlorzink hergestellt und fast jeder Zahnarzt benutzt, als Geheimniss seiner Kunst, einen besonderen Stoff dieser Art.

Die Wurzelperiostitis ist durch Plombirung nicht mehr zu beseitigen. Wohl schützt die Plombe, wenn sie nach vorgängiger Desinficirung der Defectwandungen genau die Höhle des Defects ausfüllt, gegen das Entstehen einer Wurzelperiostitis und in diesem Schutz liegt der eigentliche Werth der Plombirung. Wenn aber schon Entzündungserreger bis zu dem Grund des Alveolus vorgedrungen sind, dann kommt die Plombirung zu spät. In solchen Fällen kann leider die Zahnextraction nicht vermieden werden. Auch sie spielt dann die Rolle einer antiseptischen Operation, welche den Entzündungsheerd breit eröffnet, wie man an anderen Orten einen Eiterheerd mit dem Messer öffnet.

Wenn bei heftigen Zahnschmerzen die Hülfe des Zahntechnikers — sei es zur Plombirung, sei es zur Entfernung des schuldigen Zahnes — nicht sofort zu erreichen ist, so kann man vorläufig Mittel anwenden, welche wenigstens die Schmerzen mindern. Man träufelt etwas Opiumtinctur oder Chloroform auf Watte und schiebt einen kleinen Wattetampon mit diesen Flüssigkeiten in die Höhle des cariösen Zahns ein. Zu diesem Zweck kann man aber auch sehr wohl Carbolsäure benutzen und hat dann nicht nur eine schmerzstillende Wirkung, sondern auch eine echt antiphlogistische Wirkung von derselben bei florider Pulpitis zu erwarten. Nur gegenüber der Wurzelperiostitis leisten diese kleinen Mittel nichts und überhaupt haben sie nur eine sehr vorübergehende Wirkung.

Wenn die Wurzelperiostitis zur Eiterung sich entwickelt, so kann der subperiostale Abscess aus dem Inneren der Alveole nach aussen unter das Zahnfleisch fortschreiten. Durch Eröffnen eines solchen Abscesses mit dem Messer leisten wir dem Kranken einen Dienst, indem die Entzündung und die Schmerzen rückgängig werden. Auch kann die Incisionswunde nach einigen Tagen sich schliessen und eine scheinbare Heilung eintreten; man darf aber nicht vergessen, dass diese Incisionen am Zahnfleisch den eigentlichen Entzündungsheerd an der Zahnwurzel und am Grund des Alveolus nicht eröffnen, und dass demgemäss entweder eine

eiternde Oeffnung, eine Fistel (vgl. über Zahnfleischfisteln den folgenden §) zurückbleibt oder dass später neue Schübe der Entzündung von dem Alveolus aus sich entwickeln und dann jene Heilung nur eine vorübergehende ist. Das radicale Mittel ist auch hier wieder die Extraction des schuldigen Zahnes.

§ 68. Zahnfisteln. Andere Formen der Zahnfleischentzündung.

Die eiterige Wurzelperiostitis nimmt in günstigen Fällen einen solchen Verlauf, dass der Eiter das äussere Periost des Alveolus einschmilzt und so ein Zahnfleischabscess entsteht, welcher entweder durch das Messer geöffnet wird (vgl. Schluss des vor. §) oder von selbst durch eiterige Einschmelzung des Zahnfleisches in die Mundhöhle perforirt. In beiden Fällen tritt entweder ein spontaner Schluss der Abscessöffnung und eine vorläufige Heilung ein (d. h. so lange, bis von dem cariösen Zahn aus eine neue Wurzelperiostitis sich entwickelt) oder es bleibt eine eiternde Oeffnung zurück, welche aus der Tiefe des Alveolus fortdauernd kleine Eitermengen in die Mundhöhle entleert. Diesen Zustand bezeichnet man als *Zahnfleischfistel*. Die Oeffnungen sind oft so fein, dass man Mühe hat, sie zu erkennen; zuweilen füllt auch ein kleines Knöpfchen von Granulationen die Oeffnung aus.

Wenn nun aber der Eiter, welcher zwischen dem Periost und der Knochenfläche des Alveolus sich fort verbreitet, nicht das Periost und das Zahnfleisch nahe dem schuldigen Zahn perforirt, sondern weiter fortschreitet, so entstehen ausgedehnte entzündliche Anschwellungen am Zahnfleisch und längs des Alveolarfortsatzes, welche die alte Chirurgie als *Parulis* (*παρὰ τὸ οὖλον*) bezeichnete (über den Gegensatz von Parulis und Epulis vgl. § 77). Der Ausgang der Parulis kann wieder eine Zahnfleischfistel sein; nur öffnet sich dann der eiternde Gang oft in weiterer Entfernung von dem Alveolus, an welchem die Eiterung ihren Anfang nahm, und diese langen Gänge haben wegen der unvollkommenen Entleerung des Eiters durchaus keine Neigung zu einer spontanen Heilung, so dass sie meist bis zu der Extraction des schuldigen Zahnes dauernd fortbestehen. Der Ausgang der Parulis kann aber auch der sein, dass der Eiter nicht nur längs des Zahnfleisches zwischen Periost und Knochen fortschreitet, sondern auch nach anderen Richtungen, am Unterkiefer gegen den Rand des Kieferbogens, am Oberkiefer auf der äusseren Fläche gegen den Infraorbitalrand, seltener am harten Gaumen seinen Weg nimmt. So entstehen endlich Abscesse an der äusseren Haut, nach deren Spaltung oder spontaner Eröffnung wieder eiternde Fistelgänge zurückbleiben. Die meisten Oeffnungen dieser *äusseren Zahnfisteln* liegen am unteren Rand des Unterkiefers, oder, wenn der Process von einem Zahn des Oberkiefers ausging, in der Mitte und oberen Hälfte der Wange. Die Vereiterung des Antrum Highmori, welche von diesem schlimmen Verlauf einer Zahnwurzelperiostitis des Oberkiefers sich entwickeln kann, wird in § 74 noch besondere Berücksichtigung finden.

Ein solcher Verlauf der Parulis zu einer ausgedehnten *eiterigen Periostitis* am Kiefer ist immer mit bedeutender Anschwellung der äusseren Haut, heftigen Schmerzen und zuweilen mit hohem Fieber verbunden. Sogar das Leben kann durch diesen Verlauf gefährdet werden, am Oberkiefer dadurch dass die eiterige Periostitis längs der Nerven bis zur Schädelbasis vordringt, an beiden Kiefern durch die Entwickelung einer *Pyaemia multiplex* (§ 207 u. f., allg. Thl.). So kann die Versäumniss der rechtzeitigen Zahnextraction dem Kranken bei eiteriger Wurzelperiostitis das Leben kosten. In der grossen Mehrzahl der Fälle freilich ist der Verlauf gutartig; nach Eröffnung des Abscesses an der Wange oder am Rand des Unterkiefers sinkt das Fieber, die Schwellung geht zurück und man hat es endlich nur noch mit der Fistel zu thun. Diese aber ist entstellend und lästig

genug, so dass messerscheue und zahnextractionsscheue Kranke, wenn sie eine Zeitlang die Folgen ihrer Unentschlossenheit in Form einer Zahnfistel mit sich herumgetragen haben, dann sich willig der nothwendigen Operation unterziehen. Diese muss immer in der Extraction des schuldigen Zahnes, resp. seiner Wurzeln bestehen; zuweilen aber hat man noch die Spaltung des Fistelganges und die Extraction von Corticalsequestern der Kiefer hinzuzufügen, wenn der stürmische Verlauf der eiterigen Periostitis zu einer Nekrose der Corticallamellen geführt hatte. In einzelnen Fällen entstehen auch ausgedehnte Partial- und Totalsequester der Kiefer, bei welchen eine förmliche Sequestrotomie (vgl. § 286 allg. Thl., u. § 73) nothwendig wird.

Diesen schlimmsten Formen der eiterigen Periostitis der Kiefer, an welchen immer das Zahnfleisch Theil nimmt, stehen nun sehr unschuldige Formen der Zahnfleischentzündung gegenüber. Die Reizung des Zahnfleisches, welche durch das Vordrängen der durchbrechenden Zähne verursacht wird, darf zwar nicht eigentlich als Entzündung bezeichnet werden, bedarf aber doch hier der Erwähnung, weil durch die Schmerzen dieser Reizung die Spaltung des Zahnfleisches mit dem Messer zur Erleichterung des Durchbrechens der Zähne indicirt sein kann. Bei dem ersten Zahnen der Kinder leitet man sogar krampfartige Erkrankungen von diesen Schmerzen ab, welche reflectorisch auf die Gehirncentren einwirken sollen, wenn auch schwerlich alles das, was Publikum und Aerzte zu den „Zahnkrämpfen" rechnen, auf dieser Reizung beruhen mag. Auch der Durchbruch der hintersten Backzähne, der sogenannten Weisheitszähne, bei Erwachsenen kann noch so schmerzhaft sein, dass man zu der kleinen Operation der Zahnfleischspaltung gezwungen wird. Besonderer Regeln bedarf es für diesen einfachen Schnitt nicht. Das Zahnfleisch ist so empfindungslos, dass dieser Schnitt nicht einmal mit einem nennenswerthen Schmerz verbunden ist.

Die *Gingivitis* — wenn wir so die Entzündung des Zahnfleisches für sich nennen wollen — tritt zuweilen in der eigenthümlichen Form einer *Gingivitis circularis* (Roser) auf, d. h. es entzündet sich der Länge nach der Rand des Zahnfleisches, welcher die Zähne umfasst, und so können selbst lang gestreckte Geschwüre am Zahnfleischrand entstehen. Offenbar gehen diese Entzündungen von einer septischen Zersetzung der Speisetheile und Mundflüssigkeiten aus. Sie können epidemisch und endemisch auftreten; d. h. zu gewissen Zeiten und an gewissen Orten beobachtet man zahlreiche Fälle. So können mehrere Kinder einer Familie erkranken und überhaupt ist das zarte Zahnfleisch der Kinder der G. circularis häufiger unterworfen, als das feste Zahnfleisch der Erwachsenen. Man bestreicht die entzündeten Flächen mit feuchter Carbolwatte und lässt Mundwasser von dünnen Lösungen von Kali hypermanganicum oder Kali chloricum gebrauchen. Mit dieser Behandlung erzielt man sehr schnell die Heilung.

Bei Scorbut treten ähnliche Geschwüre am Zahnfleisch auf, nur in grösserer Ausdehnung. Da auch der Scorbut auf der Ernährung mit schlechten Speisen beruht, so wäre vielleicht auch hier an eine septische Infection des Zahnfleisches zu denken. Im übrigen sind über Scorbut die Lehrbücher der Pathologie zu vergleichen.

Bei *Bleivergiftung* tritt eine eigenthümlich *blassgraue Verfärbung des Zahnfleischrandes* ein, welche der Chirurg kennen muss, um keine diagnostischen Missgriffe zu begehen. Eine andere, chirurgisch nicht uninteressante Erscheinung der Bleivergiftung, die Lähmung der Streckmuskeln des Vorderarms, werden wir noch kurz berühren (IV. Abth.). Im übrigen muss in Betreff der Bleivergiftung auf die Lehrbücher der Toxicologie verwiesen werden. Nach Quecksilbergebrauch kann bei *Stomatitis mercurialis* ebenfalls ein geschwüriger Zerfall des Zahnfleisches eintreten.

§ 69. Allgemeines über die Technik der Zahnextraction.

Dem Chirurgen muss die Technik der Zahnextraction genau bekannt sein. Wenn auch der Arzt im allgemeinen geneigt ist, die Zahnextraction dem Zahntechniker zu überweisen, so wäre es doch besser, dass jeder Arzt die Technik der Zahnextraction kennen würde. Denn einzelne Zahnextractionen sind so schwierig, dass sie den Charakter einer ernsten chirurgischen Operation annehmen und dann besser von dem Fachchirurgen, als von dem Zahntechniker ausgeführt werden. Auch muss der Chirurg manchen Operationen die Extraction eines Zahnes (vgl. Kieferresectionen § 81 u. § 84) vorausschicken. Schliesslich ist die Zahnextraction eine Operation, deren Methodik nach wissenschaftlichen Principien ausgebildet werden muss. Wer glaubt, dass diese Operation eines Chirurgen nicht würdig sei, der möge selbst einmal die Empfindungen nach dem Abbrechen eines Zahnes durch misslungenen Extractionsversuch durchkosten.

Die Zahnextraction besteht wesentlich gar nicht in einem Herausziehen, und noch weniger in einem Herausreissen des Zahnes; vielmehr ist das Herausziehen des Zahnes nur der einfache Schlussakt der Operation, dessen Ausführung erst dadurch ermöglicht wird, dass man *durch Auseinanderhebeln der Alveolarwände* die Verbindung zwischen dem Alveolus und dem Zahn lockert. In diesem Auseinanderhebeln der Alveolarwände liegt der eigentliche Schwerpunkt der Zahnextraction. Man muss dem Zahn solche Bewegungen geben, dass von den vier Wänden, welche jeder Alveolus besitzt, zwei gegenüberliegende Wände sich lockern. Diese Wände sollen immer die *freien* Alveolenwände sein, d. h. diejenigen, welche nicht gegen einen Nachbarzahn, sondern gegen die Mundhöhle und gegen Lippen und Wangen hin gerichtet sind. Für die Schneidezähne sind die vordere und hintere Wand die freien Alveolenwände, für die Backzähne sind die linke und rechte Wand die freien Alveolenwände, während die vordere und hintere Wand gegen den Nachbarzahn gerichtet sind. Man kann sich an jedem Schädel überzeugen, dass *die freien Alveolenwände die dünneren Wandungen besitzen.* Wenn man irriger Weise die Alveolenwände, welche gegen die Nachbarzähne hin gerichtet sind, auseinander hebeln wollte, so müsste man nicht nur eine weit grössere Kraft aufwenden, sondern man käme auch in die Gefahr, bei diesen Bewegungen die Nachbarzähne aus ihren Alveoli herauszuheben. In der That kommt es bei ungeschickter und irriger Ausführung der Hebelbewegungen vor, dass der eine oder andere Nachbarzahn aus seinem Alveolus herausgehoben wird.

Für die Extraction der Schneidezähne ist es nothwendig, dass man ihnen Bewegungen giebt, bei denen die breiten Flächen (die vordere und hintere Fläche) sich nach vorn und hinten abwechselnd bewegen. Umgekehrt müssen den Backzähnen bei der Extraction solche Bewegungen gegeben werden, dass die Seitenflächen der Zähne sich von links nach rechts bewegen. Die geeignetesten Instrumente für die Ausführung dieser Bewegungen sind die *Zangen*, welche die betreffenden Flächen der Zähne genau umfassen. Wir werden zwar noch einige ältere Instrumente anderer Construction, welche von geschichtlichem Interesse sind, kurz erwähnen (§ 71); jedoch sind die Zangen, welche, nach amerikanisch-englischen Modellen gearbeitet, mit den fassenden Branchen die Form der einzelnen Zähne berücksichtigen, ohne Zweifel diejenigen Instrumente, welche mit möglichst geringer Verletzung der Weichtheile die Zahnextraction bewirken. Bevor wir die einzelnen Modelle kennen lernen, bedarf es nur noch einiger allgemeiner Regeln für die Handhabung.

Die Branchen der Zahnzangen sollen zwischen dem Zahnfleisch und dem Zahn möglichst weit gegen die Wurzel hin geschoben werden, damit sie einen möglichst grossen Theil des Zahnes umfassen. Zu diesem Zweck muss der vordere Rand der Branche etwas scharf gekantet sein. Dadurch werden die kleinen Raspatorien

überflüssig, mit welchen man früher eine besondere Ablösung des Zahnfleisches vor Anlegung des extrahirenden Instrumentes vornahm. Wenn die Zangen nicht bis zu den Wurzeln hin an dem Zahn anliegen, sondern nur die Krone umfassen, so folgt der Zahn den Bewegungen der Zange nicht und die Krone bricht von den Wurzeln ab.

Die Branchen der Zange sollen nicht allzu fest zusammengepresst werden, damit ihre vorderen Ränder nicht eine abkneifende Wirkung auf den Zahn ausüben. In diesem Punkt fehlen die meisten Anfänger, indem sie viel zu kräftig mit der Hand die Zangenarme zusammen pressen. Dann wird einfach der umfasste Theil des Zahnes von dem nicht umfassten Wurzeltheil abgekniffen. Man kann nun schon durch die Construction des Instruments gegen diese abkneifende Wirkung dadurch Vorkehrung treffen, dass man den fassenden Branchen ein enges Zusammentreten der Ränder nicht gestattet. Aber diese Art der Construction schützt doch nicht sicher gegen die abkneifende Wirkung. Man kann deshalb dem Anfänger empfehlen, dass er immer den kleinen Finger zwischen die Zangengriffe legt und mit ihm dem Zusammenpressen der übrigen Finger etwas entgegen wirkt. Besonders aber soll sich der Anfänger immer daran erinnern, dass die Zange nur so fest zu liegen braucht, dass der Zahn der Bewegung der Zange folgt, dass mithin die Zange nur ein hebelndes Instrument, kein kneifendes sein soll. In der richtigen Beachtung dieses Umstandes erwirbt man sich am leichtesten und schnellsten einige Gewandtheit und Sicherheit in der Handhabung der Zangen.

Niemals dürfen Drehungen des Zahns um seine Längsaxe vorgenommen werden. Entweder folgt der Zahn diesen Bewegungen überhaupt nicht, oder er bricht ab, oder er hebelt die gesunden Nachbarzähne aus ihren Alveolen heraus. Besonders der Anfänger muss sich immer der oben schon präcisirten Aufgabe bewusst bleiben: *dass es gilt, die freien Alveolenwände auseinander zu hebeln*, dass jede andere Bewegung, als die in diesem Sinne wirkende, überflüssig oder schädlich ist, und dass nach Vollendung jener Auseinanderhebelung ein einfaches Anziehen des Zahns in seiner Längsaxe genügt, um ihn aus der Alveole herauszuziehen.

§ 70. Die wichtigsten Modelle der Zahnzangen und die Technik ihrer Benutzung.

Die Zangen für die oberen und unteren Backzähne sind dadurch verschieden, dass bei den Zangen für obere Zähne die fassenden Branchen und die Zangengriffe in einer Längsaxe liegen, dagegen bei den Zangen für untere Zähne die Griffe rechtwinkelig zu den fassenden Branchen stehen (vgl. Fig. 68 u. Fig. 69). Die Benutzung eines Modells von Fig. 68 für untere Zahne würde auf die Schwierigkeit stossen, dass die Zangengriffe hoch nach oben zu stehen kämen und auch die Hände des Chirurgen so hoch gestellt werden müssten, dass eine volle Kraftentfaltung der Hand nicht mehr möglich wäre. Aber auch die umgekehrte Verwendung des Modells von Fig. 69 für obere Zähne würde die Hand, welche die Zange bewegen soll, in eine unvortheilhafte Stellung bringen.

Man braucht nun in Betreff der fassenden Branchen mindestens für die oberen und unteren Zähne drei Modelle, eines für die Schneidezähne, eines für die beiden vorderen Backzähne, ein drittes für die drei hinteren Backzähne. Die Eckzähne können theils mit der für Schneidezähne bestimmten Zange, theils mit der für die vorderen Backzähne bestimmten Zange entfernt werden. Die drei Modelle für die oberen Zähne sind in Fig. 68 a—c abgebildet; Modell a eignet sich vermöge der schmalen Branchen, deren vordere Enden ziemlich nahe zu-

sammentreten, für die Schneidezähne. Die vorderen Backzähne erfordern etwas breitere Branchen, welche nicht so nahe zusammentreten (b). Die hinteren Backzähne, welche wegen ihrer Lage und ihrer Grösse immer die schwierigsten für die Extraction sind, besitzen die Eigenthümlichkeit, dass an ihrer äusseren Fläche zwei Wurzeln auseinander weichen, während an der innern Fläche sich eine breitere Wurzel findet. Dieser Eigenthümlichkeit muss die Zange Rechnung tragen; sie besitzt eine Branche mit einfach concavem Rande, welcher die innere breite Wurzel umfassen soll (Fig. 68 c und d: i), dagegen an der äusseren Branche eine

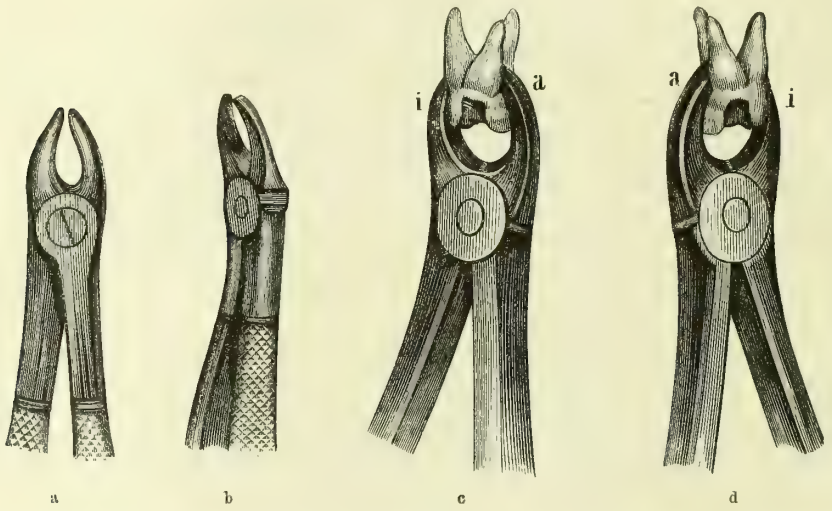

Fig. 68.

Englische Zahnzangen für obere Zähne. a. für Schneidezähne. b. für vordere Backzähne. c. für hintere Backzähne links. d. für hintere Backzähne rechts. — Bei c und d bedeutet i die innere, a die äussere Branche.

Spitze in der Mitte des Randes (a), welche sich zwischen die beiden divergirenden äusseren Wurzeln legen soll. Nun erfordert die nach hinten gelegene Stellung dieser Zähne, dass das Branchenende gegen das Griffende etwas concav zurückgebogen sein muss. Deshalb kann man nicht das Modell von Fig. 68 c durch einfaches Drehen für links und rechts verwendbar machen. Man muss für jede Seite ein eigenes Instrument haben; wie das Modell Fig. 68 c nur für die linke Seite dienen kann, so ist das Modell von Fig. 68 d nur für die rechte Seite verwendbar. Hierdurch steigt die Zahl der für obere Zähne nothwendigen Zangen auf vier. An den unteren Zähnen fällt die Schwierigkeit, welche für die hinteren oberen Backzähne zwei Zangen nöthig macht, fort. Die Wurzeln der hinteren unteren Backzähne sind in eine vordere und hintere Wurzel verschmolzen; deshalb müssen beide Branchen eine Spitze haben (vgl. Fig. 69 b), welche zwischen die Wurzeln eingreift. Diese Zange lässt sich ebensowohl für die rechte wie für die linke Seite verwenden.

Die Zangen für untere Zähne, wie sie in Fig. 69 a u. b abgebildet sind, werden durch Pro- und Supinationsbewegungen der Hand für die Auseinanderhebelung der freien Alveolenwände nutzbar gemacht. Für die Schneide-, Eck- und vorderen Backzähne ist die Kraft dieser Bewegungen gewöhnlich, dagegen für die hinteren Backzähne nicht in allen Fällen ausreichend. Man hat deshalb für diese hinteren unteren Backzähne noch die sogenannten Rabenschnabelzangen, welche mit ihren

Branchen nicht von vorn her, sondern von der Seite her (vgl. Fig. 69 c) über den Zahn greifen und eine kraftvollere Bewegung gestatten. Man darf nur bei dieser grösseren Kraftentwickelung nicht vergessen, dass sie auch eine grössere Gefahr des Abkneifens mit sich bringt und man in dieser Beziehung die in § 69 (Schluss) gegebenen Vorsichtsmaassregeln doppelt beachten muss.

Sehr oft handelt es sich nur um einzelne Wurzeln, sogenannte Stifte, sei es, dass eine mangelhafte Extraction durch Abbrechen der Krone, sei es, dass eine weit fortschreitende cariöse Zerstörung nur noch diese Stifte zurückliess. Dann müssen die Zangen besonders spitzige Branchen bekommen, wie etwa in Fig. 69a. Es kann aber auch die Anwendung besonderer Instrumente nöthig werden (vgl. über dieselben § 71).

Zuweilen hat die Caries die seitliche Hälfte eines Backzahnes bis in die Wurzeln hinein zerstört, so dass nur eine Hälfte, etwa die äussere übrig geblieben ist. Dann kann man mit Vortheil eine Zange nach dem Modell von Fig. 70 benutzen, wie sie von de la Fons angegeben wurde. Die zangenförmige Branche

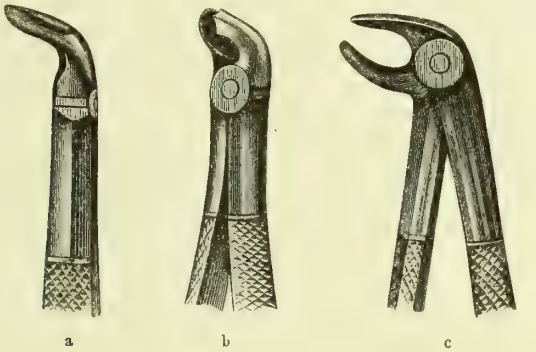

Fig. 69.
Englische Zahnzangen für untere Zähne. a. für Schneidezähne. b. für Backzähne. c. Rabenschnabelzunge. (In allen Figuren sind die unteren Griffenden weggelassen.)

Fig. 70.
Ueberwurfzange (de la Fons).

dient als Widerlage gegen die Alveolenwand; die Haken der anderen Branche umgreifen die Seitenfläche des Zahns; eine einzige kraftvolle Hebelbewegung um den fixen Punkt der zungenförmigen Branche muss den Zahn herauswerfen. Die Handhabung dieser Zangen ist recht schwierig.

Für die hintersten Backzähne hat man noch eine besondere Bajonettknickung zwischen dem Griffende und den fassenden Branchen angegeben, um recht bequem von vorn her die hintersten Zähne erreichen zu können. Doch sind diese Bajonettzangen keineswegs unentbehrlich.

§ 71. Andere Verfahren zur Extraction der Zähne und Zahnwurzeln.

Bei dem Zahnwechsel der Kinder werden oft die alten Zähne von den hervordrängenden neuen Zähnen so gelockert, dass sie entweder von selbst in den Mund fallen oder dass man die Finger benutzen kann, um den Zahn durch eine leichte Hebelbewegung aus seinen Verbindungen zu lösen. Bei alten Leuten tritt eine senile Lockerung zwischen Zahn und Alveolus ein, welche ähnliche Verhält-

nisse ergiebt. Hier ist es in der Regel eine Zahnsteinbildung, vom Zahnfleischrand ausgehend und in den Alveolus sich fortschiebend, zusammen mit der senilen Atrophie der Knochensubstanz der Alveolen, welche zu dieser Lockerung der Zähne führt. Wo man die Finger zur Entfernung der gelockerten Zähne benutzen kann, ist diese Benutzung sehr zu empfehlen, weil man die Kranken damit überraschen kann und der Schreck meist erst mit der Einführung des Instruments in die Mundhöhle beginnt.

Da hier der Zahnstein erwähnt wurde, so darf auch kurz bemerkt werden, dass die mechanische Entfernung dieser Bildungen, welche aus einer Mischung von Pilzlagern mit anorganischen Abscheidungen (besonders Kalksalzen) aus den Mundflüssigkeiten zusammengesetzt sind, unter allen Umständen geboten erscheint. Der Zahnstein kann auch jederzeit Gingivitis und Geschwürsbildung am Zahnfleisch hervorrufen. Die Entfernung grosser Zahnsteinmassen geschieht am besten dadurch, dass man sie zwischen den Branchen einer anatomischen Pincette zerdrückt (Roser). Dann springen die Stücke vom Zahn ab. Kleinere Massen müssen mit stumpfen Häkchen herausgenommen werden.

Bevor die zweckmässige Construction der Zangen diesen Instrumenten den vorwiegenden Gebrauch sicherte, war der Zahnschlüssel das beliebteste Extractionsinstrument. Ein Haken (vgl. Fig. 71 h) wird über den Zahn geworfen, der Bart des Schlüssels kommt an die seitliche Alveolenwand zu liegen und eine kräftige Drehbewegung, ähnlich der Bewegung wie bei dem Aufschliessen eines Schlosses, wirft den Zahn aus der Alveole heraus. Die Hebelbewegung findet um das Hypomochlion des Bartes (Fletsche), beziehungsweise der Alveolenwand, an welcher er anliegt, statt. Die Kraft des Instruments ist sehr gross, auch die Handhabung einfach, aber die Quetschung der Alveolenwände bedeutend. Oft kommt es zu einem Abbrechen der Alveolenwand, welche den Stützpunkt für den Schlüsselbart abgab. Der Anwendung des Schlüssels konnte man mit Recht die Bezeichnung des „Zahnausbrechens“ geben. Dem Schlüssel gegenüber stellt die Zange das feinere Instrument dar, dessen Handhabung zwar ein grösseres Geschick erfordert, aber dafür die geringere Verletzung ergiebt. Der Zahnschlüssel wird bald zu den nur noch geschichtlich bemerkenswerthen Instrumenten zählen. Der *Pelikan,* welcher ehemals neben dem Schlüssel eine Rolle spielte, hat diese Stellung bereits erreicht. Es lohnt kaum mehr, von ihm ein Bild zu geben; doch mag dasselbe (Fig. 72) an Stelle einer weitläufigen Beschreibung genügen. Die Wirkung des *Pelikan's* ist ähnlich der Wirkung des Schlüssels.

Fig. 71.
Zahnschlüssel. 1/2 d. nat. Gr.

Dagegen kann man einem älteren Instrument auch heute noch einen gewissen Wirkungskreis geben, nämlich dem *Geissfuss* (Fig. 73). Derselbe stellt einen einarmigen Hebel dar, mit welchem man Zahnwurzeln aus ihren Alveolen herausheben kann. Die Anwendung des Geissfusses setzt freilich voraus, dass der Alveolus weich genug ist, um die Spitze des Hebels eindringen zu lassen. Auch muss man auf den Gebrauch des Geissfusses gut eingeübt sein. Die Extraction der Zahnwurzeln mit der spitzen Wurzelzange (Fig. 68 a u. 69 a, § 70) ist leichter zu erlernen, als das Ausheben der Wurzeln mit dem Geissfuss.

Indessen ist auch die Extraction der Zahnwurzeln mit der Zange immer nur dann leicht, wenn die Substanz des Alveolus so weich ist, dass es gelingt, die fassenden Branchen in die Substanz einzustossen und mit ihnen die Wurzel zu umfassen. Ist die Substanz des Alveolus fest, so bleibt nichts übrig, als den

ganzen Alveolus mit der Zange zu umgreifen und durch kräftigen Druck den Alveolus so zu sprengen, dass die Wurzeln entweder von selbst in den Mund fallen oder doch locker genug werden, um nun einfach herausgezogen zu werden.

An die Stelle dieser Zersprengung des Alveolus kann man auch nach Roser die Durchschneidung des Alveolus mit der Liston'schen Knochenzange (Fig. 116 § 280, allg. Thl.) setzen. Für die unteren Backzähne hat Roser der Zange eine Biegung gegeben, so dass wie bei den betreffenden Zahnzangen (Fig. 69 a und b) die fassenden, so hier die schneidenden Branchen rechtwinkelig von den Griffenden abstehen. Ich habe es sehr bequem gefunden, statt dieser Liston-Roser'schen Zangen die Zange von Lüer (Fig. 117 § 280, allg. Thl.) zu verwenden. Mit den Hohlmeisselenden derselben kann man sehr leicht den ganzen Alveolus mit der Wurzel ausschneiden. Es geht dabei freilich ein kleines Stück des Alveolarfortsatzes verloren; aber es ist bekannt, dass nach Entfernung des Zahnes doch eine langsame Atrophie des Alveolus eintritt. Das endliche Resultat ist deshalb gleich, auch wenn man den Alveolus direct aus dem Alveolarfortsatz herausschneidet.

Endlich können bei sehr fester Knochensubstanz, wie man sie zuweilen bei jugendlichen Individuen findet, auch Meissel und Hammer (§ 280, allg. Thl.) zur Entfernung der Zahnwurzeln mit der umfassenden Alveolarsubstanz nothwendig werden.

Fig. 72. Pelikan. 1/2 d. nat. Gr.

Fig. 73. Geissfuss.

§ 72. Zur Nachbehandlung der Zahnextraction.

Unter Umständen kann man der Zahnextraction unmittelbar die *Reimplantation* des extrahirten Zahnes (Mitscherlich) folgen lassen. Man drückt dann den Zahn wieder fest in den Alveolus ein. Es kann demnach ein förmliches Wiedereinwachsen des Zahnes mit Wiederherstellung seiner Ernährung folgen, oder es wird der Zahn, ohne seine Ernährung wieder zu erhalten, doch in der Alveole so fest, dass er wie ein gut eingesetzter künstlicher Zahn fungirt. Man soll jedoch diese Reimplantation immer nur mit ziemlich normalen Zähnen versuchen. Unbedingt ist sie indicirt, wenn man irrthümlich einen gesunden Zahn extrahirt hat, was bei ungenauen Angaben des Kranken über die Schmerzempfindungen und bei heftigen Bewegungen des Kranken in dem Augenblick der Anlegung der Zange geschehen kann. Für solche Fälle ist die Reimplantation ein sehr angenehmes Verfahren, indem man mit demselben das geschehene Unglück wieder gut macht. Cariöse Zähne aber zu reimplantiren, ist eine missliche Unternehmung, weil die Caries nach der Wiedereinpflanzung recidiviren kann und weil die günstige Wirkung der Zahnextraction auf eine etwa vorhandene Wurzelperiostitis durch die Reimplantation wieder verloren geht. Für solche Fälle ist es besser, nach vollendeter Heilung der kleinen Wunde und nach vollzogener narbiger Schrumpfung des Alveolus durch den Zahntechniker einen künstlichen Zahn in die Lücke einsetzen zu lassen.

Die Blutung nach der Zahnextraction ist in der Regel bedeutender, als man bei dem kleinen Umfang der getrennten Rami dentales erwarten sollte. Es liegt

aber hier der besondere Fall vor, dass die Arterien in Knochencanälen verlaufen und deshalb eine spontane Stillung der Blutung nur schwerer erfolgt (vgl. § 118, allg. Thl.). Sowohl im Interesse einer schnelleren Wundheilung, wie im Interesse der prompteren Blutstillung soll man nach der Extraction den leeren Alveolus, dessen freie Wände auseinander gebogen wurden, wieder mit den Fingern zusammendrücken. In einer kleinen Zahl von Fällen genügt aber dieses Verfahren nicht zur Blutstillung; vielmehr dauert die Blutung fort und zwar nicht nur bei Hämophilen, sondern zuweilen auch bei ganz gesunden Menschen, so dass man annehmen muss, dass besondere locale Bedingungen die Bildung eines obturirenden Thrombus verhindern. Wenn diese Blutungen länger als 24 Stunden anhalten, können sie sogar das Leben gefährden. Das sichere Mittel für die Stillung dieser Blutungen ist *das Einführen eines kleinen Glüheisens in die Tiefe des Alveolus.* Minder verlässliche Mittel, zu deren Anwendung aber man gezwungen sein kann, weil die Kranken das Glüheisen scheuen, sind: 1) das Einlegen kleiner Eisstückchen in den Alveolus; 2) das Einpressen kleiner Tampons von Eisenchloridwatte in den Alveolus; 3) das Einpressen einer Wachskugel in den Alveolus. Selbstverständlich wenden Aerzte, welche mit der mechanischen Stillung der Blutung nicht vertraut sind, auch hier mit Vorliebe allerlei styptische Mittel an (§ 303, allg. Thl.), deren Wirkung ganz unzuverlässig ist.

Wundkrankheiten gehen von den kleinen Wunden, welche die Zahnextraction hinterlässt, in der Regel nicht aus. Die Irrigation der Wunde durch den Mundspeichel genügt für die Regelung eines aseptischen Verlaufs, wie überhaupt die Wunden in der Mundhöhle im ganzen auch ohne antiseptische Maassregeln einen günstigen Verlauf zu nehmen pflegen. Nur bei starker Quetschung der Alveolenwände, wie z. B. auch nach dem früher üblichen Gebrauch des Schlüssels kommen periostale Eiterungen vor, welche zur nekrotischen Abstossung eines Theils der Alveolenwand führen. Sogar in solchen Fällen, in welchen man bei dem Bestehen einer periostalen Eiterung in Folge von Wurzelperiostitis die Extraction ausführt und bei der Extraction eine grössere Menge Eiter sich entleert, legt sich in der Regel nach der Extraction das Periost wieder an den Alveolus an und die Entzündung bildet sich sehr schnell zurück.

Leider kommt es nicht allzu selten vor, dass die Zahnextraction unter irriger Indication ausgeführt wird, z. B. bei Epulis (§ 77), bei Carcinom des Alveolarfortsatzes (§ 78), bei Neuralgien des N. infraorbitalis und des N. mandibularis (§ 86 und 87). Dann erwartet man natürlich vergeblich, dass nach der Zahnextraction die Krankheitserscheinungen zurückgehen, welche zu der Extraction Veranlassung gaben.

§ 73. Die Nekrose der Kiefer.

Die häufigste Ursache der Kiefernekrose haben wir schon in der eiterigen Wurzelperiostitis als Folge der Zahncaries kennen gelernt. Dabei handelt es sich aber gewöhnlich nur um kleine Sequester des Alveolarfortsatzes, selten schon um Corticalsequester des Kieferkörpers, fast niemals um totale Sequester. Die seltenen Ursachen, welche ausser der Zahncaries eine eiterige Periostitis der Kiefer bedingen, zeichnen sich dadurch aus, dass sie auch gewöhnlich zur Bildung sehr ausgedehnter Sequester führen; diese seltenen Ursachen der Kiefersequester sind: 1) die Phosphornekrose; 2) die acute infectiöse Osteomyelitis (§ 91, allg. Thl.).

Die Phosphornekrose, welche früher sehr häufig war, ist durch die gesundheitspolizeilichen Maassregeln, welche in den Zündholzfabriken durchgeführt worden, zu einer seltenen Krankheit geworden. Das wesentliche dieser Maassregeln besteht in einer guten Ventilation der Fabrikräume und in dem Verbot, Arbeiter

mit cariösen Zähnen in die Fabriken zuzulassen. In Deutschland scheinen nur noch in einzelnen Gegenden von Thüringen zahlreichere Fälle von Phosphornekrose vorzukommen, weil sich hier die Herstellung der Zündhölzer als Hausindustrie erhalten hat und diese Industrie bis jetzt noch nicht unter gesundheitspolizeiliche Controle genommen wurde (Ried).

Wenn man nun nicht bezweifeln kann, dass die Phosphordämpfe, welchen cariöse Zähne den Weg zum Alveolarperiost bahnen, die eiterige Periostitis bedingen, so fehlt uns doch für den eigentlichen Zusammenhang noch das Verständniss. Die Entzündung selbst weicht von den Entzündungen gewöhnlicher Entstehung in ihren Erscheinungen nicht wesentlich ab; der starke Fäulnissgeruch des eiterigen Secrets zeigt deutlich, dass auch hier die Fäulniss-erregenden Spaltpilze eine bedeutende Rolle spielen, so dass wir keinen Grund haben, an dem septischen Charakter der Entzündung zu zweifeln. Wie nun etwa die Phosphordämpfe die Fäulnissvorgänge in der Mundhöhle beeinflussen und eventuell die entzündungserregenden Eigenschaften der Spaltpilze steigern, bleibt noch zu untersuchen. G. Wegner hat übrigens experimentell an Kaninchen, welche er Phosphordämpfen aussetzte, nachgewiesen, dass regelmässig die Kieferperiostitis sich entwickelt, wenn man ein Stück Zahnfleisch und Periost von dem Alveolarfortsatz entfernt.

Eine besondere Eigenthümlichkeit der Phosphornekrose besteht darin, dass die Sequester sich langsam und spät vom lebendigen Knochen demarkiren, und dass die Sequesterladen, welche zuweilen ziemlich dick sind, unter der fortdauernden Einwirkung der Phosphordämpfe Neigung zu weiterem eitrigen Zerfall oder zu neuer Nekrose zeigen (Roser).

Die septische Infection des gesammten Körpers, welche von den intensiven Fäulnissvorgängen im Eiter unterhalten wird, findet noch eine Steigerung in der Einathmung der Luft, welche über die Fäulnissherde hinweg geht, so dass leicht Bronchitis und Pneumonien septischen Charakters eintreten. So kann man schon früh zu einer antiseptischen Regulation des Entzündungsherdes, schon vor Abgrenzung des Sequesters und vor der Bildung einer stärkeren Sequesterlade, gezwun genwerden. Diese Regulation muss in der Entfernung der abgestorbenen Theile des Knochens bestehen; da aber der abgestorbene Theil erst künstlich von den lebendigen Theilen des Knochens getrennt werden muss und die Sequesterlade bei diesen Operationen keine wesentliche Rolle spielt, so erhalten diese Operationen mehr den Charakter von Kieferresectionen als von Sequestrotomien (§ 286, allg. Thl.). Wir werden deshalb unter den Indicationen zur Resection der Kiefer der Phosphornekrose begegnen (§ 79 u. f.) und in der Methodik und Technik der Kieferresectionen den Verhältnissen der Phosphornekrose besonders Rechnung tragen müssen. Wenn die Eiterung und das Allgemeinbefinden gestatten, die Entwickelung der Sequesterlade abzuwarten, so hat man den Vortheil, die Sequesterlade erhalten zu können, und sichert so die Reproduction des Kiefers. Dann kann man nach der Extraction der Sequester, welche intrabuccal, d. h. ohne äussere Schnitte, vom offenen Mund aus bewirkt werden kann, eine förmliche Wiederbildung des ganzen Unterkiefers beobachten.

Die acute infectiöse Osteomyelitis kann nur am Unterkiefer vorkommen, da nur dieser eine eigentliche Markhöhle enthält. Nur sehr selten tritt indessen die acute Osteomyelitis am Unterkiefer auf und muss in diesen seltenen Fällen immer als eine sehr lebensgefährliche Krankheit betrachtet werden. Salter hat das Vorkommen dieser Form von Osteomyelitis bei acuten Exanthemen der Kinder (Scharlach u. s. w.) hervorgehoben. Frühe und grosse Incisionen müssen diese Gefahr bekämpfen (§ 285, allg. Thl.). Wenn die Schwellung der Weichtheile — welche sich übrigens bis zum Kehlkopfeingang erstrecken und sogar Erstickungs-

erscheinungen hervorrufen kann — durch Entleerung des Eiters zurückgegangen ist, so bilden sich grosse Sequester des Unterkieferbogens; mit der Extraction derselben muss man zögern, bis eine kräftige Sequesterlade sich gebildet hat, welche die Continuität des Kieferbogens wieder herstellt. Die Sequestrotomie kann oft so ausgeführt werden, dass man das Zahnfleisch vom Munde aus ablöst, so den Sequester frei legt und ihn aus dem Mund herauszieht. Bei dieser Ausführung der Sequestrotomie, welche man als *intrabuccale* bezeichnet, vermeidet man die äusseren Incisionen und die entstellenden Narben, welche an ihre Stelle treten. Doch darf man im Nothfall nicht zögern, durch Incisionen am unteren Rand des Kieferbogens, wenn es sein muss sogar unter Durchschneidung der am vorderen Rand des M. masseter gelegenen A. maxillaris ext., die Ausführung der Sequestrotomie zu unterstützen und ihren Erfolg zu sichern.

Eine Art von Myelitis granulosa (Caries) auf scrofulöser Basis (§ 93 und § 214, allg. Thl.) kann sich in dem spärlichen Markgewebe des Infraobitalrands am Oberkiefer und Jochbein entwickeln, zuweilen auch in der Form einer Caries necrotica (§ 109, allg. Thl.). Die Fisteln heilen, eventuell nach Auslöffelung des Herdes (§ 94, allg. Thl.) oder nach Entfernung des kleinen Sequesters mit tief eingezogener Narbe. Die bedeutende narbige Schrumpfung führt nicht selten zu einem *narbigen Ektropion des unteren Augenlids,* so dass eine Blepharoplastik zur Beseitigung desselben (§ 31) nothwendig werden kann.

§ 74. Die Entzündung des Antrum Highmori (Sinus maxillaris).

Das Antrum Highmori ist der Art von entzündungsfähigen Wandungen umgeben, dass eine Fortleitung der Entzündung von ihnen auf die Schleimhaut des Antrum sehr begreiflich ist. Schon die catarrhalische Rhinitis kann durch die Oeffnung, welche das Antrum mit dem unteren Nasengang verbindet, auf die Schleimhaut des Antrum übergreifen; jede Entzündung der Nasenschleimhaut, soweit sie sich in den unteren Nasengang erstreckt, kann denselben Verlauf nehmen. Dass dieses Uebergreifen nicht allzu häufig stattfindet, lässt sich durch den Befund Wernher's erklären, welcher bei der anatomischen Untersuchung die Verbindung zwischen Antrum und Nase in vielen Fällen geschlossen fand. Die Zahnwurzeln, besonders diejenigen der hinteren Backzähne reichen so nahe an die Schleimhaut des Antrum heran, dass jede Wurzelperiostitis auf diese Schleimhaut übergreifen kann. Jede eiterige Periostitis der Wandungen des Oberkiefers bringt die Gefahr eines Uebergreifens der Eiterung auf das Antrum. Nur im frühen kindlichen Alter kann von einer Entzündung des Antrum deshalb nicht die Rede sein, weil bei Neugeborenen das Antrum noch gar nicht besteht und erst im Verlauf des Höhenwachsthums des Oberkiefers sich entwickelt.

Die *seröse Form* der Schleimhautentzündung der Kieferhöhle ist ziemlich häufig und wird in ihrem Ausgang in der Regel als *Hydrops antri Highmori* bezeichnet. Die gewöhnlichste Ursache dieser Entzündungsform mag wohl eine catarrhalische Rhinitis sein, welche auf die Schleimhaut der Kieferhöhle fortschreitet. Die Oeffnung, welche die Kieferhöhle mit der Nasenhöhle verbindet, ist so eng, dass eine geringe entzündliche Schwellung der Schleimhaut an dieser Stelle genügt, um die Oeffnung zu schliessen. Dann sammelt sich das entzündliche Secret in der Kieferhöhle an und übt einen Druck auf die knöchernen Wandungen aus, welcher genügt, die Wandungen auseinander zu treiben. So entsteht eine Schwellung der ganzen Gesichtshälfte, welche mit der Schwellung bei Entwickelung von Sarkomen und Carcinomen im Oberkiefer (§§ 77 u. 78) die grösste Aehnlichkeit hat. Auch darin stimmen beide Arten der Anschwellung überein, dass gerade diejenige Stelle der Kieferwand, welche unter physiologischen Ver-

hältnissen am tiefsten liegt, nämlich die Fossa canina unter dem Infraorbitalrand, am meisten prominent wird. Während aber jene bösartigen Geschwülste in den harten Gaumen und in die Nasenhöhle durch Umwandelung der harten Knochensubstanz in weiche Geschwulstmasse hinein wachsen, zeigen bei dem Hydrops der Kieferhöhle gerade diese Wandungen der Kieferhöhle die geringsten Veränderungen, weil die feste Knochensubstanz dem Druck der Flüssigkeit Widerstand leistet. Auch *die Knochenwand der Fossa canina wird* nicht, wie bei der Entwickelung jener Geschwülste, in eine weiche Masse umgewandelt, wohl aber *so verdünnt, dass bei Betastung derselben eine Empfindung eintritt, welche man als Pergamentknittern bezeichnet* (vgl. über diese Erscheinung bei Kephalo-hämatom § 19). Die Knochenwand wird eindrückbar und federt bei dem Nachlass des Fingerdrucks wieder zurück; hierbei entsteht das knitternde Geräusch, ähnlich wie bei dem Eindrücken von Pergamentpapier. Es giebt übrigens auch Fälle von Hydrops der Kieferhöhle, in welchen das Pergamentknittern fehlt, weil die Knochensubstanz entweder ihre normale Consistenz behält, oder sogar unter dem entzündlichen Reiz eine Verdickung erfährt. So kann es sehr schwer werden, den Hydrops der Kieferhöhle von festen Geschwülsten des Oberkiefers zu unterscheiden, wie z. B. von dem Osteom. Die operative Behandlung (§ 75) muss auf diese Schwierigkeit Rücksicht nehmen.

Andere Ursachen des Hydrops der Kieferhöhle sind in der Entwickelung von *polypösen Wucherungen der Schleimhaut* und in *dem perversen Wachsthum des hintersten Backzahns* zu suchen. Von den ersteren ist es schwer zu bestimmen, ob sie den Hydrops bedingen oder nur einfache Begleiterscheinungen desselben sind; denn diese Polypen der Kieferhöhle sind den Polypen der Nasenhöhle durchaus analog und können also, wie der Hydrops selbst, auf der Grundlage einer chronischen Entzündung der Schleimhaut sich entwickeln (vgl. § 51). Im Operationscursus habe ich bei der Resection gesunder Kiefer an der Leiche öfter Polypen in der Kieferhöhle gefunden, ohne dass von Hydrops eine Spur vorhanden war. Uebrigens fanden Adams und Giraldès eine cystöse Entartung der Schleimhaut, und Wernher ist der Ansicht, dass alle Fälle von Hydrops antri aus solchen Schleimhautcysten hervorgehen. Was endlich das perverse Wachsthum des letzten Backzahns, des sogen. Weisheitszahns, betrifft, so ist die Thatsache selbst unzweifelhaft, dass es Fälle giebt, in welchen dieser Zahn, indem sein Keim aus dem Zahnkeim des 4. Zahns sich abschnürt, mit der Krone gegen die Schleimhaut der Kieferhöhle wächst. Ob aber die Reizung der Schleimhaut durch die andrängende Zahnkrone genügt, um einen Hydrops zu erzeugen, mag dahin gestellt sein. Einen abnormen Zahn, welcher von dem Proc. nasalis des Oberkiefers in das Antrum Highmori sich entwickelt hatte, fand M'Coy, als er wegen Hydrops das Antrum eröffnete.

Die Wurzelperiostitis der hinteren Backzähne kann in ihren verschiedenen Formen auch verschiedene Formen entzündlicher Reizung der Schleimhaut der Kieferhöhle bedingen. Doch wiegt bei dem meist eiterigen Character der Wurzelperiostitis auch die *Eiterung der Kieferhöhle* als Folge vor. Auch giebt es zweifellos Uebergänge der serösen zu den eiterigen Formen, so dass beispielsweise auch ein von catarrhalischer Rhinitis fortgeleiteter Reiz in erster Linie zwar zu einem Hydrops, dann aber unter allmähliger Trübung des schleimigen Secrets mit ausgewanderten weissen Blutkörperchen zu einer Eiterung führt.

Mit dem Eintritt der Eiterung in der Kieferhöhle sind lebhafte Schmerzen, Fieberbewegungen und ödematöse Anschwellungen der Wangenhaut verbunden. *Auch schmilzt die Eiterung* schnell die Knochensubstanz der Wandungen der Kieferhöhle und zwar, wie meine Beobachtungen zeigen, besonders früh *die Wand am innersten Abschnitt des Infraorbitalrands ein.* Hier entsteht eine fluctuirende Anschwellung, welche alle Zeichen eines Abscesses zeigt. Die Beziehung

der Eiterung der Kieferhöhle zur Bildung der Sequester kann eine doppelte sein; entweder entsteht die Eiterung dadurch, dass eine eiterige Periostitis, welche zur Bildung der Sequester führte, endlich auf die Schleimhaut der Kieferhöhle übergreift, oder die Eiterung der Schleimhaut führt zu einer eiterigen Periostitis, welche die Bildung der Sequester bedingt. Der Zusammenhang lässt sich oft im einzelnen Fall nicht klar übersehen. Jedenfalls trifft man bei Eröffnung des Eiterheerds der Kieferhöhle oft auf Sequester oder auch auf einen halb-nekrotischen, halb-cariösen Zustand der Kieferwandungen.

§ 75. Die operative Behandlung der entzündlichen Ergüsse in der Kieferhöhle.

Die serösen, wie die eiterigen Formen der Entzündung der Kieferhöhle bedingen gewöhnlich ein operatives Eingreifen, die serösen deshalb, weil sie nicht zu einer spontanen Zurückbildung gelangen, die eiterigen aber deshalb, weil das Princip der antiphlogistischen Behandlung die Entleerung des Eiters fordert (§ 41, allg. Thl.). Bei den serösen Ergüssen ist es die Dauer der Krankheit, bei den eiterigen Ergüssen die Gefahr der Krankheit, welche uns zum operativen Eingreifen zwingen.

Bei Verdünnung der Knochensubstanz der Fossa canina, welche sich in der Erscheinung des Pergamentknitterns (vgl. vor. §) kundgiebt, liegt es am nächsten, durch diese dünne Substanz hindurch die Incision zu führen. Auch kann dieses ohne äussere Verletzung geschehen; man hebt den Lippenrand und die Wangenhaut mit dem Finger nach oben und stösst ein starkes Scalpell, eventuell ein Resectionsmesser (Fig. 128 § 293, allg. Thl.) vom Zahnfleisch aus zur Kieferhöhle durch. Bei cariösen Zähnen, besonders dann, wenn man zu der Annahme Grund hat, dass ihre Wurzelperiostitis die Erkrankung der Kieferhöhle bedingt, ist der gegebene Weg zur Eröffnung der Kieferhöhle die Extraction des Zahnes oder der Zahnwurzeln; man braucht dann nur ein Elevatorium (Fig. 124 § 283, allg. Thl.) vom Grund der Alveole aus durch die in der Regel erweichte Knochensubstanz nach oben zu stossen, um die Kieferhöhle zu eröffnen und ihren Inhalt zu entleeren. Mit dieser Entleerung erreichen wir in zweifelhaften Fällen (vgl. über die Schwierigkeit der Erkenntniss des Hydrops und der Tumoren der Kieferhöhle den vor. §) die Sicherheit der Diagnose und nicht selten hat diese Incision oder die Perforation des Alveolus gegen die Kieferhöhle den Character einer Probepunction zur Feststellung der Diagnose. Dann aber muss auch für die Heilung gesorgt werden und das mindeste hierfür ist die Drainirung der Kieferhöhle; denn ohne Einlegen eines Drain würde die Oeffnung in wenigen Tagen sich schliessen und die Flüssigkeit wieder in der Kieferhöhle sich ansammeln.

Fig. 74. Drainrohr für das Antrum Highmori.

Elastische Drainröhren sind für die Drainirung der Kieferhöhle nicht gut zu gebrauchen, weil sie von der Wangenhaut oder von der Knochenwand des Alveolus zusammen gepresst werden. Silberne oder neusilberne Drainröhren etwa von der Form und Grösse der Fig. 74 sind vorzuziehen. Man fädelt das äussere Ende des Drainrohrs an einen seidenen Faden an, welchen man aussen an der Wange befestigt oder in die Mundhöhle hängen lässt; der Faden dient zum Herausziehen des Drainrohrs, wenn dasselbe in die Kieferhöhle gerathen sollte. Der Druck der Theile hält in der Regel das Drainrohr fest und verhütet auch, dass es in die Mundhöhle fällt. Die Kranken müssen dieses Rohr lange Zeit tragen, weil bei dem frühen Entfernen desselben sehr gewöhnlich ein Recidiv eintritt. Man kann auch dieses Rohr zu antiseptischen oder adstringirenden Einspritzungen benutzen.

Bei Eiterungen im Antrum kann ebenfalls die oben beschriebene Drainirung, verbunden mit Injectionen, ausreichend sein; doch empfiehlt es sich bei ihnen — was übrigens auch für die Incision des Hydrops der Kieferhöhle nicht unzweckmässig ist — den ersten Schnitt so gross zu machen, dass man den Finger in die Kieferhöhle einführen und mit dem Finger die Wandungen auf etwaige Complicationen, Polypen, falsch gewachsene Weisheitszähne und ganz besonders auf die bei Eiterungen so häufigen Sequester zu untersuchen. Diese Sequester sind in der Regel dann sofort zu entfernen und ist diese Entfernung auch gewöhnlich sehr leicht. Auch etwaige Polypen sind mit der Kornzange abzudrehen. Sollte man einmal einen pervers gewachsenen Weisheitszahn als Ursache finden, so müsste derselbe extrahirt werden. Das Heraushebeln desselben mit dem Elevatorium würde wohl zweckmässiger sein, als der Gebrauch einer Zahnzange, welche doch schwer anzulegen sein würde.

Wenn die Eiterung die Knochenwand unter dem Infraorbitalrand nach aussen durchbrochen hat, so verbindet man die Incision in dieser Gegend mit der Anlegung einer Oeffnung zur Mundhöhle hin und verbindet beide Oeffnungen mit einem Drainrohr. Bei allmähliger Kürzung des Drainrohrs lässt man dann die äussere obere Oeffnung sich schliessen und hält die Oeffnung, welche zur Mundhöhle führt, dauernd offen. Die Eiterung der Kieferhöhle kann nur langsam heilen und erst spät, nachdem das Secret längst einen schleimigen Character angenommen hat, darf man den Versuch einer Entfernung des Drainrohrs machen. Wenn dann die Verbindung der Kieferhöhle mit der Nasenhöhle frei geworden ist, wird der Versuch gelingen; im andern Fall sammelt sich wieder das Secret in der Kieferhöhle an und es entsteht ein Recidiv. Man hat wohl auch daran gedacht, in der Gegend der normalen Verbindung zwischen der Kiefer- und der Nasenhöhle eine breite Oeffnung zu schaffen, damit die Bildung von Recidiven verhütet werde; doch ist leider diese Gegend der Nasenhöhle schwer zugängig und es würde schon einer temporären Resection des Nasenskelets (§ 53) bedürfen, um diese Gegend frei zu legen. Ob dann nicht doch später wieder ein narbiger Verschluss der breiten Oeffnung eintreten kann, wird immer fraglich bleiben. Das letzte Mittel bei fortdauernden Recidiven ist *die definitive Resection der äusseren Knochenwand der Kieferhöhle.* Hierzu muss man die äussere Wangenhaut durch einen Querschnitt trennen, die Knochenwand freilegen und mit der schneidenden Knochenzange oder mit Meissel und Hammer abtragen. Endlich bleibt eine entstellende Narbe der Haut und eine entstellende Depression der Wangengegend durch narbige Schrumpfung der Kieferhöhle zurück. Aber trotz dieser Folgen giebt es schwere Fälle, in welchen man auf diese radicale Behandlung nicht verzichten kann.

§ 76. Die gutartigen Geschwülste der Kiefer.

Kein Knochentheil des ganzen Skelets ist so geneigt zu Geschwulstbildung, wie die Kiefer. Die eigenthümlichen Entwickelungsvorgänge der Kiefer, die Zahnbildungen in beiden Kiefern, die Bildung der Kieferhöhle im Oberkiefer, die Reize, welche von der Mundhöhle aus auf die Kiefer einwirken — alle diese Momente und vielleicht noch andere unbekannte Momente mögen die Neigung der Kiefer zur Geschwulstbildung bedingen.

In der Mitte zwischen den entzündlichen und geschwulstbildenden Vorgängen steht die Entwickelung der *subperiostalen Cysten der Alveolarfortsätze,* welche besonders von Magitot aufgeklärt wurde. Sie entstehen aus uneröffneten subperiostalen Abscessen und entsprechen deshalb in der Regel cariösen Zähnen oder Zahnwurzeln (Parulis, § 68). Das abgelöste Periost bildet eine neue Knochenschicht,

welche ebenfalls die Erscheinung des Pergamentknitterns (vgl. § 74) darbieten kann. Der Eiter erfährt eine eigenthümliche Umwandelung zu einer klaren, schleimigen, mit Cholestearincrystallen gemischten Flüssigkeit. Die Cysten wachsen selten über die Grösse einer Haselnuss hinaus. Bei dem Anwachsen der Cysten gegen das Antrum scheint eine Berstung der Cyste in diese Höhle stattzufinden; wenigstens ist es nicht unwahrscheinlich, dass vereinzelte Beobachtungen von dem butter-ähnlichen Inhalt solcher Cysten, welcher sich aus dem Antrum entleerte (Kyste butireux von Maisonneuve) so gedeutet werden können. Magitot, welcher eine sehr sorgfältige Arbeit über die Cysten der Kiefer gemacht hat, bezeichnet diese subperiostalen Cysten als Kystes néogènes (neugebildete) und stellt diese in strengen Gegensatz zu den Kystes progènes, welche durch die Zahnkeime (daher auch die von Magitot parallel gebrauchte Bezeichnung der „Follicularcysten") vorgebildet sind und den Uebergang zu den eigentlichen Odontomen (s. unten) bilden. Endlich wird noch der sehr seltene Fall, dass um Fremdkörper herum eine Cyste sich bildet, als K. périgène angeführt. Zweifellos sind unter diesen Gruppen die neogenen, d. h. die durch subperiostale Eiterung gebildeten die häufigsten und für die Praxis wichtigsten. Wenn die äussere Knochenwand durch Knochenbildung vom Periost aus sehr fest geworden ist, so fühlt sich die Cyste so fest wie ein Osteom an. Zweimal wurden mir Kranke mit solchen Cysten zur Ausführung der Kieferresection wegen Osteombildung zugeschickt; die Extraction der cariösen Zahnwurzeln genügte zur Heilung. Höchstens könnte man, wenn der Inhalt der Cyste sich nicht nach Extraction der Zahnwurzeln entleert, gezwungen sein, mit einem starken Scalpell die verknöcherte Wandung der Cyste zu incidiren.

Fibrome der Kiefer entwickeln sich ebenfalls an den Processus alveolares und zwar besonders *zwischen den Knochenplatten des Proc. alveolaris der Schneidezähne* im Unter- und im Oberkiefer. Die Fibrome erreichen Wallnuss- bis Eigrösse und drängen die Knochenplatten des Alveolarfortsatzes der Art auseinander, dass die Lippe in entstellender Form vorgewölbt wird. Auch diese Fibrome bieten die Consistenz von Osteomen dar, theils weil ihre eigene Substanz sehr fest ist, theils weil die Knochenplatte des Alveolarfortsatzes die Geschwulst bedeckt. Diese Fibrome sind übrigens ziemlich selten; sie entwickeln sich bei jugendlichen und kräftigen Individuen, vor und nach dem 20. Lebensjahr. Sie sind absolut gutartig. Nach ihrer Entfernung durch die Resection des Alveolarfortsatzes (§ 80) treten niemals Recidive auf. Ueber *Fibrome des Zahnfleisches* vgl. § 77.

Sehr merkwürdig und in ihrer Entstehung offenbar der Theorie Cohnheim's (§ 228, allg. Thl.) entsprechend ist die Entwickelung der *Odontome.* Sie kommen besonders am Unterkieferbogen unterhalb der letzten Backzähne vor und bilden von Knochenwandungen umgebene cystische Räume (s. oben progene Cysten des Alveolarfortsatzes), welche entweder mehrere Zähne oder einen verschmolzenen Riesenzahn enthalten. In anderen Fällen sind es mehr fibromatöse oder chondromatöse Gewebsmassen, welche den verirrten Zahnkeim umgeben. Die meisten dieser Geschwülste, deren Gesammtzahl freilich überhaupt klein ist, gehören der Gegend des Weisheitszahns (5. Backzahns) des Unterkiefers an. Dabei handelt es sich offenbar um verirrte Zahnkeime, um eine Abschnürung von Zahnkeimen in einer falschen Richtung. Ueber die Grösse einer Wallnuss gehen diese Geschwülste kaum hinaus; auch sie finden sich an jugendlichen Individuen. Von den eigentlichen Odontomen sind die schaligen Osteombildungen zu unterscheiden, welche sich um die Zahnwurzeln bilden (Virchow) und ohne besonderes klinisches Interesse sind.

Das *Osteom* der Kiefer ist zwar ebenfalls eine gutartige Geschwulst, aber die Störungen, welche das Osteom verursacht, werden dadurch bedeutender, dass

das Osteom im Verlauf langjährigen Wachsthums eine bedeutende Grösse erreichen kann. Es ist schwer zu entscheiden, von welchem Theil des Kiefers das Osteom seinen Ursprung nimmt, indem es sich bei seinem Wachsen bald über alle Theile der Kiefer erstreckt. Wenn auch das Wachsthum an sich nicht bedeutend ist, so erstreckt es sich, da die Geschwulstbildung schon in der Jugend beginnt, oft über mehrere Jahrzehnte und führt dann zur Bildung *riesenhafter* Geschwülste. Die Osteome des Oberkiefers können beispielsweise den Bulbus so nach vorn drängen, dass sein Niveau um mehrere Centimeter vor den Bulbus der gesunden Seite rückt. Der N. opticus erfährt hierbei eine beträchtliche Dehnung, kann aber trotzdem functionsfähig bleiben, weil diese Dehnung sehr langsam sich steigert. Auch sonstige Störungen im Gebiet der Nerven pflegen die Entwickelung des Osteoms nicht zu begleiten. So bleibt wesentlich die Entstellung des Gesichts übrig, welche freilich sehr störend ist. Die Osteome des Oberkiefers können endlich sich gegen die Schädelbasis hin entwickeln und Cerebralstörungen zur Folge haben.

Von den übrigen Geschwulstvarietäten der Kiefer kommen noch Fälle vor, welchen man wenigstens eine relative Gutartigkeit nicht absprechen kann. So werden wir im folgenden § noch eine ziemlich gutartige Varietät der Sarkome kennen lernen. Doch sind im ganzen genommen die anderen Varietäten, mit Ausnahme der hier beschriebenen Cysten, Fibrome, Odontome und Osteome, schon zu den bösartigen Geschwülsten zu rechnen. Die *Chondrome* und *Adenome* der Kiefer mögen ungefähr in der Mitte stehen; sie sind bei weitem seltener, als die Sarkome und Carcinome, welche wir noch in den §§ 77 u. 78 kennen lernen werden, und schliessen sich in ihrem äusseren Erscheinen an diese an.

§ 77. Die Sarkome der Kiefer.

Unter den Sarkomen der Kiefer sind genau zu trennen die *Sarkome des Alveolarfortsatzes* und die *Sarkome der Kieferkörper*. Die Sarkome der Alveolarfortsätze nehmen überhaupt in der ganzen Gruppe der Kiefergeschwülste eine eigenthümliche Stellung ein, welche genauer dargelegt werden muss.

Die Sarkome des Alveolarfortsatzes gehen von dem Zahnfleisch, beziehungsweise von dem äusseren Periost der Alveolen aus, mit welchem das Zahnfleisch genau zusammenhängt. Die beginnende Geschwulst kann in der That den Eindruck machen, als ob sie ausschliesslich dem Zahnfleisch angehöre, und deshalb haben diese Sarkome früher die Bezeichnung *Epulis* (ἐπὶ τὸ οὖλον = auf dem Zahnfleisch, engl. myeloid tumour, franz. tumeur à myeloplaques) erhalten. Man wusste damals nicht, welche Geschwulstform hier vorlag, und stellte einfach nach dem äusseren Bild die Epulis mit den entzündlichen Anschwellungen des Zahnfleisches, der *Parulis* (vgl. § 68) zusammen. Die beginnende Geschwulst ist schon im klinischen Bild durch eine eigenthümliche Färbung ausgezeichnet, welche durch die dünne Schleimhaut des Zahnfleisches durchschimmert. Diese Färbung ist eine Mischung von Blau, Roth und Braun, und wird in den Lehrbüchern als *Weinhefenfarbe* bezeichnet. Im mikroskopischen Bild erkennt man als Ursache der Färbung ein bräunliches körniges Pigment, welches durch die ganze Geschwulstmasse zerstreut ist. Wir haben es demnach mit einem *pigmentirten Sarkom* zu thun; aber auch unter den pigmentirten Sarkomen nimmt die Epulis eine Ausnahmestellung dadurch ein, dass die Epulis (s. unten) als gutartiges Sarkom bezeichnet werden muss, während alle übrigen pigmentirten Sarkome zu den bösartigsten Geschwülsten zu rechnen sind (§ 273, allg. Thl.).

Bei der mikroskopischen Untersuchung entdeckt man ausser jenem Pigment noch eine zweite Eigenthümlichkeit der Epulis, nämlich eine auffällig grosse Zahl

von Riesenzellen. Nun sind zwar die Riesenzellen schon als normaler Bestandtheil des Knochenmarks bekannt, und auch in anderen Knochensarkomen kommen Riesenzellen vor; in der Epulis aber ist die Riesenzelle so vorwiegend, dass Virchow mit gutem Recht den alten klinischen Namen der Epulis durch den Ausdruck „Sarkoma gigantocellulare" ersetzt hat. In der That giebt es Epulisgeschwülste, welche im wesentlichen aus nichts anderem als nur aus Riesenzellen bestehen; in anderen Fällen sind nur einzelne Riesenzellen oder Gruppen derselben zwischen die sonstigen runden und spindelförmigen Zellen von normaler Grösse eingestreut.

Die Färbung der Epulis lässt schon in den ersten Anfängen diese Geschwulst von den kleinen *Fibromen des Zahnfleisches* unterscheiden. Diese Fibrome bilden kleine feste Anhängsel an das Zahnfleisch, welche ganz die normale rothe Farbe des Zahnfleisches zeigen, und sind ohne jede besondere Bedeutung; man braucht sie nur mit einem Scheerenschnitt abzutragen. Das genügt aber leider für die Epulis nicht, indem die einfache Entfernung des Zahnfleisches in dem Periost Geschwulstreste zurücklässt und aus diesen die Geschwulst wieder sich entwickelt. Wenn man die Epulis ihrem Verlauf überlässt, so verbreitet sie sich längs des Alveolarfortsatzes, lockert erst einen, dann im Fortschreiten auch einige Nachbarzähne und dringt endlich auch in dem Höhendurchmesser in der Knochensubstanz vor, am Oberkiefer gegen das Antrum, am Unterkiefer in die Substanz des Kieferbogens gegen seinen freien Rand hin. So kann endlich die Epulis eigrosse Geschwulstmassen bilden. *Wenn man aber die Geschwulst der Epulis durch Resection des Proc. alveolaris vollständig entfernt* (über die Methode dieser Resection vgl. § 80), *so kann man auch sicher sein, dass ein Recidiv nicht eintritt.*

Durchaus verschieden ist *das Sarkom der Kieferkörper.* Ihm fehlt das Pigment und der Gehalt an Riesenzellen, und ihm fehlt leider auch die Gutartigkeit der Epulis. In der Knochensubstanz des Oberkieferkörpers oder des Unterkieferbogens entwickeln sich schnell wachsende, weiche Geschwülste, meist aus kleinen runden Zellen mit spärlicher Intercellularsubstanz zusammengesetzt. Die Sarkome am Oberkiefer sind häufiger als am Unterkiefer; sie durchwachsen schnell die Wandungen der Kieferhöhle und dringen in die Nachbarhöhlen vor, durch den harten Gaumen zur Mundhöhle, durch die innere Wand der Kieferhöhle zur Nasenhöhle, durch die Infraorbitalplatte zur Orbita und zum Bulbus. Ferner können sie sich durch das Siebbein zur Schädelbasis fortverbreiten und oft geschieht eine ausgedehnte sarkomatöse Zerstörung der Schädelbasis, so dass die Geschwülste gegen die untere Fläche des Gehirns andrängen. Ferner wachsen diese Sarkome in die Haut der Wange ein, nachdem sie dieselbe eine Zeitlang vor sich her getrieben haben. Endlich entstehen in der gespannten und gerötheten Wangenhaut grosse Geschwüre, in welchen die verjauchende Geschwulstmasse frei liegt.

Die Sarkome des Unterkiefers zeigen ebenfalls eine beträchtliche Entwickelung nach allen Richtungen. Durch Entwickelung von weichem Schleimgewebe innerhalb des festeren Sarkomgewebes können innerhalb des Sarkoms cystische Räume entstehen, welche der Geschwulst das Gepräge eines *Cystosarkoms* geben.

Uebrigens entwickeln sich diese Sarkome des Oberkieferkörpers und des Unterkieferbogens selten bei jugendlichen Individuen, meist erst vom 40. und 50. Jahr an aufwärts. Sie haben einen durchaus *bösartigen* Charakter. Auch nach der sorgfältigsten Entfernung der Geschwulst durch Resection des Ober- und Unterkiefers (§§ 81—85) treten in der Regel Recidive ein und zwar in der Narbe der geheilten Resectionswunde oder in unmittelbarer Nähe derselben.

§ 78. Die Carcinome der Kiefer.

Das *Epithelial-carcinom* kommt an beiden Kiefern ziemlich oft im Bereich der Alveolarfortsätze zur Entwickelung, und zwar am Unterkiefer viel häufiger, als am Oberkiefer. Aber auch hier ist es wieder ein bestimmter Theil des Alveolarfortsatzes des Unterkiefers, welchen das Epithelialcarcinom bevorzugt, nämlich die Gegend des 2., 3. und 4. Backzahns. Auch die Epulis zeigt eine gewisse Vorliebe für diese Gegend; doch kommen Epulisgeschwülste auch im Gebiet der Schneide- und Eckzähne vor, während ich mich nicht entsinnen kann, in dieser Gegend jemals ein Epithelialcarcinom beobachtet zu haben. Vom 3. Backzahn ab findet die extra-uterinale Entwickelung des Unterkieferbogens statt; mit Abschnürung des 4. und 5. Zahnkeims vollzieht sich auch die Entwickelung der hintersten Theile des Kieferbogens, welche dem 4. und 5. Backzahne entsprechen. Diese Entwickelung scheint den Anstoss zur Bildung der Epulisgeschwülste und besonders der Epithelialcarcinome des Unterkiefers zu geben, so dass auch hier die Theorie Cohnheim's, wonach eine fötale oder entwickelungsgeschichtliche Anlage für die Bildung der Geschwülste anzunehmen ist, zuzutreffen scheint (§ 228, allg. Thl.).

Indem Epulis und Epithelialcarcinom sich an demselben Ort entwickeln, fällt es doch im übrigen nicht schwer, eine Differentialdiagnose zwischen diesen beiden Geschwülsten zu stellen. Die diagnostische Scheidung beider Geschwulstarten ist zwar insofern überflüssig, als beide die Resection des Alveolarfortsatzes, beziehungsweise die Resection des Bogens des Unterkiefers erfordern; aber in prognostischer Beziehung ist ein wesentlicher Unterschied gegeben, indem die Epulis nach vollständiger Entfernung eine sehr gute Prognose quo ad recidivum giebt, während das Epithelialcarcinom auch nach vollständiger Entfernung ein Recidiv entweder in der Narbe oder in den nächst liegenden Lymphdrüsen in Aussicht stellt. Das Epithelialcarcinom entwickelt sich niemals, wie die Epulis es häufig thut, bei jugendlichen Individuen. Von den ersten Phasen der Entwickelung an hat das Epithelialcarcinom eine besondere Neigung zum geschwürigen Zerfall, wie wir diese Neigung auch bei dem Epithelialcarcinom der Unterlippe (§ 40) hervorheben mussten. Nun zeigt zwar auch die Epulis bei beträchtlicher Entwickelung zuweilen die Anfänge des geschwürigen Zerfalls, besonders da, wo die gelockerten Zähne ausfielen oder ausgezogen wurden. Aber bei dem Epithelialcarcinom fehlt nicht nur die Weinhefenfärbung, sondern die Geschwürsbildung ist viel allgemeiner, die Zähne fallen sehr früh aus, und die ganze Geschwulst tritt als grosses jauchendes Geschwür auf, während die Epulis immer nur einen theilweisen geschwürigen Zerfall zeigt. Endlich werden bei der Epulis die Lymphdrüsen am Kieferwinkel niemals, bei dem Epithelialcarcinom aber sehr regelmässig befallen.

Am Oberkiefer ist es sehr schwer, wenn nicht unmöglich, eine Grenze zwischen den Sarkomen und Carcinomen zu ziehen. Es soll dabei nicht behauptet werden, dass es unmöglich sei, bei der anatomischen Untersuchung das Medullarcarcinom von dem Sarkom des Oberkiefers zu scheiden; im klinischen Bild fliessen die beiden Geschwulstformen zusammen und in Betreff der Malignität stehen sie sich gleich. Wenn man von der ziemlich allgemein gültigen Erfahrung ausgehen will, dass die Sarkome nicht die Lymphdrüsen in Mitleidenschaft ziehen (§ 233, allg. Thl.), so wären die meisten bösartigen Tumoren des Oberkiefers zu den Sarkomen zu stellen, weil in den meisten Fällen die Halslymphdrüsen frei bleiben.

Die Anfänge der bösartigen Geschwülste des Oberkiefers verlaufen so erscheinungslos, dass sie fast niemals Gegenstand der Behandlung werden können. Wir müssen demnach hier die Hoffnung aufgeben, dass wir durch frühe Operationen den Verlauf der bösartigen Krankheit unterbrechen können. Meist treten

die Kranken erst mit gross entwickelten Geschwülsten in die chirurgische Behandlung und diese vermag nicht viel gutes zu leisten. Es ist zwar Sitte, dass man einen Exstirpationsversuch durch Kieferresection (§ 79 u. f.) macht; aber die Recidive bilden hier die Regel und die Recidivbildung ist ein schlechtes Ergebniss der kunstvollen und lebensgefährlichen Operation. In der That wäre es begreiflich, wenn der Chirurg gegenüber den bösartigen Geschwülsten des Oberkiefers die operative Behandlung ablehnen und den Kranken ohne Operation sterben lassen würde; nur sehr vereinzelte Erfolge, welche zeigen, dass auch die Bildung der Recidive sich verzögern oder auch einmal ganz ausbleiben kann, berechtigen zu der Operation, zu welcher ohnehin der Chirurg von den verzweifelnden Kranken gedrängt wird.

§ 79. Allgemeine Methodik der Kieferresectionen. Die Erstickungsgefahr bei ihrer Ausführung.

Die Unterscheidung der Kieferresectionen in *partielle* und *totale* kann in verschiedenem Sinn definirt werden. Die Resection einzelner Fortsätze der Kiefer, ganz besonders *die Resection der Alveolarfortsätze* (§ 80), gehört zweifellos zu den partiellen Resectionen. Die Schwierigkeit liegt in der Definition der *totalen* Resection. Eine Operation, welche genau eine Oberkieferhälfte aus ihren Verbindungen in den anatomischen Grenzen auslösen würde, ist kaum denkbar; man bezeichnet als totale Oberkieferresection in der Regel diejenige Operation, welche den ganzen Oberkiefer mit dem Jochbein und dem Gaumenbein zusammen entfernt, weil die bösartigen Geschwülste in der Regel schnell vom Oberkiefer in diese beiden Nachbarknochen hinein wuchern. Wir werden deshalb die totale Oberkieferresection nach einem gewissen Typus schildern müssen, welcher sich auf eine bedeutende Grössenentwickelung einer bösartigen Geschwulst bezieht. Nun giebt es aber doch auch kleinere bösartige Geschwülste, bei denen das Jochbein, oder die Infraorbital- oder die Gaumenplatte erhalten werden kann. Das sind dann in der That schon partielle Resectionen; aber sie schliessen sich doch an die Methodik der totalen Resection an und werden unter der totalen Resection (§ 81) Erwähnung finden.

Am Unterkiefer kommen totale Resectionen in dem Sinn, dass der ganze Unterkiefer entfernt wird, nur selten vor; dagegen ist die Entfernung einer Unterkieferhälfte eine typische und häufige Operation, von welcher die Schilderung der totalen Unterkieferresection ausgehen kann, zumal da auch bei wirklich totaler Resection des Unterkiefers derselbe am besten in zwei Hälften entfernt wird.

Die Schnitte durch die Weichtheile, welche die Kiefer für die Trennung der Knochensubstanz freilegen sollen, sind so auszuführen, dass einerseits die Entstellung durch die späteren Narben nicht zu bedeutend wird, andererseits aber auch die Ausführung der Operation nicht zu sehr erschwert wird. Bei der Aufstellung der verschiedenen Methoden der Schnittführung (§ 81) ist bald mehr die eine, bald mehr die andere Rücksicht beachtet worden.

Die Blutung bei den Kieferresectionen ist immer bedeutend. Die ersten Kieferresectionen gaben Anlass zu der Erwägung der Frage, ob man die Unterbindung der A. carotis am Hals der Operation vorausschicken solle (vgl. § 171). Diese Frage ist entschieden zu verneinen; jedoch bildet die Blutstillung eine wichtige Frage in der Methodik der Operation. Die Blutung ist um so mehr zu beachten, als bei tiefer Narkose die unempfindlichen Stimmbänder ein *Einfliessen von Blut in die Luftwege* gestatten; die aspiratorischen Bewegungen des Thorax vergrössern durch die Ansaugung des Blutes aus der Mund- und Rachenhöhle die Gefahr. Nachdem es bekannt wurde, dass während der Kieferresection der Tod

durch Erstickung in Folge der Füllung der Bronchien durch heruntergeflossenes und aspirirtes Blut zuweilen eintrat, hat man verschiedene Methoden der Operation empfohlen, um dieser Gefahr entgegen zu treten. Bei Eintritt der Erstickung führte man sofort die Tracheotomie aus und saugte mit dem elastischen Catheter, welchen man von der tracheotomischen Wunde aus zur Bifurcation der Trachea einführte, das Blut aus den Bronchien heraus; derselbe Catheter diente dann nach Aussaugung des Blutes zur Ausführung der künstlichen Respiration (vgl. § 334, allg. Thl.). Ferner versuchte man, dem Eintritt der Erstickungsgefahr durch folgende Verfahren vorzubeugen:

1) *Ausführung der Operation in halber Narkose*, so dass die Thätigkeit der Stimmbänder des Kranken das Einfliessen von Blut in die Luftwege verhütet. Das Verfahren ist bei der grossen Schmerzhaftigkeit der Kieferresectionen, bei deren Ausführung fast in jedem Augenblick sensible Nervenäste getrennt werden, etwas grausam; doch kann man sich bei Ausführung der Resectionen der Alveolarfortsätze auf dieses Verfahren beschränken, da hier der Blutverlust geringer, die Schmerzen nicht so bedeutend sind. Jedenfalls ist der geringe Grad der Narkose zu vermeiden, bei welchem die Kranken heftig schreien, weil hierdurch die venöse Blutung vermehrt wird.

2) *Die präliminare Tracheotomie* (vgl. § 141), damit der Kranke durch eine Trachealcanüle athmet und die Verbindung zwischen der Mund- und Rachenhöhle einerseits und den Luftwegen andrerseits künstlich unterbrochen werden kann. Diese Unterbrechung kann geschehen: a) nach v. Nussbaum durch eine achtfach zusammengelegte, geölte Leinwandcompresse, welche man vom Mund her auf den Kehlkopfeingang legt und an die Wandungen der Pharynxhöhle genau andrückt, damit nicht noch zwischen der Wandung und der Compresse Blut zum Kehlkopf fliessen kann; b) nach Trendelenburg durch Einlegen einer Tamponcanüle (vgl. Fig. 117 § 143). Diese Canüle trägt am unteren Ende eine elastische Umhüllung, welche man von aussen so mit Luft aufblasen kann, dass der so hergestellte Tampon die unteren Theile der Trachea gegen die oberen hermetisch abschliesst. Die respiratorische Bewegung der Luft findet durch die Lichtung der Canüle statt. Man kann die Tamponcanüle auch in den ersten Tagen nach der Operation liegen lassen, um den respiratorischen Luftstrom nicht über die Wunde gehen zu lassen und so die Gefahr der septischen Bronchitis und Pneumonie zu verhüten (vgl. § 63 und § 83); doch schliesst der Tampon für längere Zeit nicht fest und ist deshalb der Schutz unsicher.

3) *Die Ausführung der Operation am hängenden Kopf nach* Rose. Man legt ein Rollkissen an den Rand des Operationstisches unter den Hals des Kranken und lässt den Kopf so über den Tischrand herabhängen, dass das Kinn hoch, der Scheitel niedrig zu stehen kommt. Der Operateur befindet sich nun hinter dem Kopf des Kranken. Der Larynx liegt höher als die Rachen- und Mundhöhle; deshalb fliesst das Blut nicht in die Luftwege herab, sondern aus dem Mund heraus. Der Operateur muss sich an die sonderbare Lage des Kopfs gewöhnen, weil bei der gewöhnlichen Lage mit erhobenem Kopf die linke Gesichtsseite der rechten Hand des Chirurgen gegenüber steht, am hängenden Kopf aber die rechte Seite des Kranken der rechten Hand des Chirurgen entspricht. Der Kopf wird durch die Erschwerung des venösen Rückstroms blauroth und ödematös und nimmt nach Rose selbst um 3 Ctm. an Umfang zu; auch treten die Bulbi aus den Orbitae etwas hervor; doch verläuft die Narkose ohne Störung. Sehr schwere venöse Blutungen sind bei dem Verfahren als Folge der venösen Stauung am hängenden Kopf in einigen Fällen beobachtet worden; einmal wurde die Transfusion nöthig, um das Leben zu retten. Diese Erfahrungen sind nicht sehr günstig, doch wird die weitere Erfahrung noch entscheiden müssen, ob die Operation

am hängenden Kopf der präliminaren Tracheotomie vorzuziehen ist. Beide Verfahren werden neben einander geübt.

Bei der präliminaren Tracheotomie giebt zwar die Tamponcanüle Trendelenburg's einen genaueren Abschluss, als die Compresse v. Nussbaum's; aber der ganze Apparat der Tamponcanüle ist etwas complicirt und besonders dadurch unzuverlässig, dass die eingeblasene Luft aus dem Tampon zuweilen entweicht und die abschliessende Wirkung, ohne dass man es weiss, aufhört. Das Chloroformiren geschieht nach Ausführung der Tracheotomie und Einlegen der Canüle der Art, dass der Chloroformkorb (Fig. 149, § 331, allg. Thl.) auf die vordere Halsgegend über die äussere Oeffnung der Canüle gelegt wird.

§ 80. Die Resection der Alveolarfortsätze.

Die meisten gutartigen Geschwülste (§ 76), einschliesslich der gutartigen Sarkomform, welche wir unter dem Namen der *Epulis* (§ 77) kennen lernten, können durch Resection des Alveolarfortsatzes entfernt werden, wobei am Oberkiefer kleine Stücke des Körpers und am Unterkiefer kleine Stücke des Bogens eventuell mit entfernt werden, wenn die betreffenden Geschwülste sich in dieselben hinein erstrecken. Die Mundspalte bietet genügenden Raum, um die trennenden Instrumente an den Alveolarfortsatz zu bringen. Nur bei Resectionen, welche sich in das Gebiet der hinteren Backzähne erstrecken, sind Schnitte durch die äusseren Theile nothwendig, um den Alveolarfortsatz für die knochentrennenden Instrumente zugängig zu machen. Für den Oberkiefer hat Fergusson eine sehr praktische Schnittführung angegeben, welche unter gleichzeitiger Benutzung der Mund- und der Nasenlochspalte die Blosslegung des gesammten Alveolarfortsatzes und des untersten Theils des Oberkieferkörpers gestattet. *Man trennt nämlich nach* Fergusson *die Oberlippe zwischen Nasenloch und Mundspalte von oben nach unten durch* (vgl. Fig. 75, § 81) und kann nun unter Verziehung des Nasenlochs und des Mundwinkels nach aussen weithin die Weichtheile vom Oberkiefer ablösen. Wenn es sich um den Alveolarfortsatz des Unterkiefers handelt, so sind Spaltungen der Unterlippe deshalb misslich, weil die lange Wundlinie auch bei guter Heilung per primam intentionem eine narbige Verziehung des rothen Lippensaums nach unten und hierdurch eine Entstellung des Mundes ergiebt. Hier sind *Längsschnitte am Kinnrand* vorzuziehen; man löst mit schräg nach oben gestellter Messerschneide die Weichtheile vom vorderen Rand des Kiefers ab, trennt die Lippenschleimhaut, und verzieht nun mit hakenförmig gekrümmten Fingern oder mit stumpfen Haken die ganze Unterlippe so nach oben, dass der Unterkiefer und sein Alveolarfortsatz frei wird. Wenn der hintere Theil des Alveolarfortsatzes frei gelegt werden muss, so muss am Kinnrand bei Trennung der Weichtheile eventuell die A. maxillaris ext. durchschnitten werden. Man unterbindet sofort die beiden Schnittenden; die Unterbindung des centralen Schnittendes ist nicht ausreichend, weil der Collateralkreislauf von der anderen Gesichtshälfte her viel Blut zu dem peripheren Schnittende führt und die Blutung aus diesem peripheren Ende fast ebenso bedeutend ist, als aus dem centralen.

Der Trennung des Knochens muss die Extraction derjenigen beiden Zähne vorausgehen, zwischen welchen der Alveolarfortsatz entfernt werden muss. Oft sind schon diese Zähne gelockert, oder an der Stelle der Zähne nur noch Wurzeln oder Reste von Wurzeln vorhanden. Auch diese Wurzeln müssen vor dem Gebrauch der knochentrennenden Instrumente nach den Regeln des § 71 entfernt werden, weil die Zahnwurzeln diesen Instrumenten einen bedeutenden Widerstand entgegen setzen und z. B. die Durchsägung einer Zahnwurzel durch die Stichsäge sehr viel Zeit erfordert.

Man hat nun die Wahl zwischen verschiedenen im § 280, allg. Thl. zusammengestellten Instrumenten. Nur die Anwendung der Kettensäge wäre für die Resection des Alveolarfortsatzes sehr unbequem, weil man erst ein Bohrloch in der Mitte der Trennungslinie anlegen müsste, um die Stichsäge durch den Knochen zu führen und von hier nach beiden Seiten hin die Durchsägung zu bewerkstelligen. Der Gebrauch des Meissels und Hammers ist ebenfalls nicht zu empfehlen, weil hier leicht Stücke absplittern und die ganze Operation sehr unregelmässig wird. Die besten Instrumente für die Trennung der Knochen bei Resectionen des Alveolarfortsatzes sind ohne Zweifel die *schneidende Knochenzange* und die *Stichsäge*. Die Liston'sche Zange (Fig. 116, § 280, allg. Thl.), welche vielfach gerade für diese Operation verwendet wird, arbeitet schneller als die Stichsäge; aber wenn Theile des Oberkieferkörpers oder des Unterkieferbogens mit dem Alveolarfortsatz zusammen entfernt werden sollen — eine Aufgabe, welche gerade bei Epulis häufig sich darbietet — so trifft die Liston'sche Zange auf spröde Substanz und kann versagen, wenn sie nicht vorzüglich gearbeitet ist. Im ganzen kann man dann der Stichsäge den Vorzug geben; sie bietet (vgl. § 280 und Fig. 112, allg. Thl.) gerade für das Ausschneiden von Stücken aus dem Alveolarfortsatz denVortheil, dass man der Trennungslinie nach Belieben die verschiedensten Formen geben kann.

Die Knochenblutung ist bei Resectionen der Alveolarfortsätze in der Regel gering. Nur wenn am Unterkiefer die Resection sich soweit in die Substanz des Bogens erstreckt, dass die A. mandibularis getrennt wird, muss man nach den Regeln, welche § 84 mittheilt, die Blutung stillen. Am Unterkiefer kommen so tief nach unten greifende Resectionen des Alveolarbogens vor, und man muss es immer noch als einen besonderen Vortheil betrachten, wenn man auch nur eine dünne Knochenspange am unteren Rand des Kiefers erhalten kann, weil die schweren functionellen Folgen der Entfernung eines Stücks aus der gesammten Höhe des Kieferbogens (vgl. über diese Folgen § 85) dadurch vermieden werden. Nur bei den Epithelialcarcinomen der Alveolarfortsätze soll man sich hüten, aus functionellen Gründen mit der Entfernung der Knochensubstanz zu sparsam zu sein, weil sonst die Gefahr der Recidivbildung wächst. Bei Epithelialcarcinomen am Proc. alveolaris des Unterkiefers, welche eine grössere Ausdehnung erreicht haben, ist die Entfernung der ganzen Unterkieferhälfte den schonenderen Verfahren vorzuziehen. Man erreicht dabei auch leicht und sicher die etwa carcinomatös infiltrirten Lymphdrüsen der Submaxillargegend.

Die Wunden der äusseren Theile werden am Schluss der Operation durch Naht geschlossen. Die antiseptische Behandlung geschieht wie bei den Knochenbrüchen der Kiefer (§ 64).

§ 81. Die totale Resection einer Oberkieferhälfte. Trennung der Weichtheile.

Die Freilegung des Oberkiefers für die knochentrennenden Instrumente erfordert grosse Schnitte durch die Wangenhaut. Von den Methoden der Schnittführung sind folgende die wichtigsten:

1) Der H-schnitt von Gensoul (Fig. 75 ••••), welcher zuerst 1827 die Resection einer Oberkieferhälfte auszuführen wagte. Man begreift bei der Schwierigkeit der Unternehmung, dass Gensoul durch ausgiebige Trennung der Weichtheile die Operation sich erleichtern wollte. Diese Schnittführung ist verlassen worden, weil sie ohne Noth die Weichtheile in zu grosser Ausdehnung verletzt.

2) Der Schrägschnitt von Velpeau (Fig. 75 -••••), von der Höhe des Jochbogens in der Richtung nach innen und unten zum Mundwinkel verlaufend;

ein Schnitt von einfacher Form, welcher durch seinen Uebergang in die Mundspalte sehr viel Raum gewährt, aber dadurch schwere Functionsstörungen bedingt, dass er den Ductus Stenonianus und zahlreiche Aeste des N. facialis trennt. Aus der Verletzung des Ductus Stenonianus kann eine Speichelfistel (§ 127) hervorgehen. Die Durchschneidung der Aeste des N. facialis bedingt Lähmung der Gesichtsmuskeln, und zwar in diesem Fall auch des M. orbicularis palpebrarum, so dass der Lidschluss unmöglich wird und die Thränen an der Wange herabträufeln. Auch der M. orbicularis oris wird in seiner oberen Hälfte gelähmt und hierdurch die Form des Mundes entstellt; hierzu kommt die narbige Schrumpfung in der Richtung des Schnittes, welche den Mundwinkel nach oben und aussen verzieht.

Fig. 75.
Schnittlinie durch die Weichtheile bei Resection einer Oberkieferhälfte.
+++ Gensoul. -•-•- Velpeau.
---- Dieffenbach. ——— v. Langenbeck.
— (an der Oberlippe) Fergusson (vgl. § 80).

3) Der *rechtwinkelige Schnitt* von Dieffenbach; welcher in der Richtung der Linie ---- Fig. 75 vom seitlichen Rand der Oberlippe zum Rand des Nasenflügels, von hier aufwärts an der Grenze zwischen Nase und Wange zum inneren Augenlidwinkel geht, hier rechtwinkelig zum Infraorbitalrand umbiegt und auf dem Jochbein endigt. Von diesem Schnitt aus kann man die Wange in Form eines dreieckigen Lappens mit äusserer unterer Basis vom Oberkiefer abpräpariren. Der Ductus Stenonianus, der Stamm der A. maxill. ext. und sämmtliche Aeste des N. facialis lässt man bei diesem Schnitt unberührt. Sein einziger Nachtheil ist die Neigung der Wange, bei der Wundheilung auf die Basis des Lappens sich zurückzuziehen, so dass die Wange gewissermaassen nach unten fällt. So trennt sich gerade am inneren Augenlidwinkel oft die Nahtlinie und es entsteht hier eine breite, auf dem Knochen adhärente entstellende Narbe. Im übrigen freilich liegen die beiden Schnitte, welche sich am Augenlidwinkel rechtwinkelig treffen, in den natürlichen Falten des Gesichts und sind deshalb die resultirenden Narben wenig sichtbar.

4) Der *Lappenschnitt* nach v. Langenbeck (Fig. 75 ———). Derselbe beginnt an der Grenze zwischen knorpeliger und knöcherner Nase und geht nach unten bis zur Falte zwischen Lippe und Wange, um von hier bogenförmig zu dem Jochbein zurückzukehren. So wird ein rundlicher Lappen mit oberer Basis umschrieben, welchen man von der Aussenfläche des Oberkiefers ablöst. Bei dieser Lappenbildung werden allerdings der Ductus Stenonianus, der Stamm der A. maxillaris ext. und mehrere Aeste des N. facialis durchschnitten, aber die Nervenäste für den M. orbicularis oris und, wenn man das äussere Schnittende nicht zu weit nach oben führt, auch die Nervenäste für den M. orbicularis palpebrarum werden erhalten. Die Narbe vom innern Theil des Schnittes wird wenig entstellend, weil sie in die Nasolabialfalte fällt. Der Lappen legt sich, weil er obere Basis besitzt, wie ein Vorhang vor die Knochenwundhöhle und giebt beste Aussicht auf eine Anheilung per primam intentionem. Die Form des Mundes bleibt ungestört. So steht in vielen Beziehungen dieser Lappenschnitt in der Mitte zwischen den allzu verletzenden Methoden von Gensoul und Velpeau

und zwischen der wenig verletzenden Methode Dieffenbach's, welche nicht allzu viel freien Raum gewährt. Doch wird man bei den sonstigen Vorzügen der Dieffenbach'schen Schnittführung zwischen ihr und der v. Langenbeck's wählen können. Wenn das Jochbein erhalten werden kann, endet der Lappenschnitt v. Langenbeck's mit seinem äusseren Ende am unteren Rand des Jochbeins.

Die Abpräparirung des Lappens geschieht, nachdem die beiden Lumina der A. maxillaris ext. unterbunden sind, der Art, dass überall die Sägelinie freigelegt wird. Zu derselben gehört auch der Boden der Orbita. Man muss demnach von der hinteren Fläche des Lappens, welcher ganz zur Stirn emporgezogen wird, die Membrana tarsea inferior von dem Knochenrand abtrennen und das Orbitalbindegewebe mit dem Finger oder dem Elevatorium vom Boden der Orbita abheben. Nun kann man den Bulbus mit dem Fettgewebe der Orbita auf den Löffel legen, welchen Wagner für die Operation der Neurektomie des Infraorbitalnerven (§ 86) zu dem gleichen Zweck bestimmte (Fig. 78); oder man benutzt zu dem Emporhalten des Bulbus breite Augenlidhalter oder den Finger eines Assistenten. Ein solcher Schutz ist bei der Durchsägung der Infraorbitalplatte nothwendig, damit die Säge nicht die Gewebe des Bulbus und der Orbita zu bedeutend quetscht. Erst nachdem man sich überzeugt hat, dass die ganze Sägelinie, welche projectirt wurde, frei von Weichtheilen ist, geht man zur Trennung der Knochensubstanz über. Wenn das Jochbein mit entfernt werden muss, so gehört auch noch zur Freilegung der Sägelinie am Proc. frontalis des Jochbeins eine Ablösung der Insertion des M. temporalis durch das Messer von dem Knochen, wo derselbe durchsägt werden soll.

Wenn man in halber Narkose operiren will (vgl. das erste der im § 80 zusammengestellten Verfahren), so kann man in tiefer Narkose durch die Schnittführung, welche wir im § 86 kennen lernen werden, *den Stamm des N. infraorbitalis subcutan in der Fissura orbitalis inf. durchschneiden;* man erspart hierdurch dem Kranken die Schmerzen der Durchtrennung der einzelnen Aeste und der Durchsägung des Stammes in der Infraorbitalplatte.

§ 82. Die Trennung der Knochensubstanz bei der totalen Resection einer Oberkieferhälfte.

Die weitere Beschreibung der Operation bezieht sich auf die Benutzung des Lappenschnitts nach v. Langenbeck (vgl. 4. Methode des vorigen Paragraphen); die geringen Aenderungen, welche bei der Benutzung eines anderen Weichtheilschnitts eintreten müssen, ergeben sich von selbst. Ferner berücksichtigt die nachfolgende Schilderung in erster Linie den Gebrauch der Stichsäge für die Trennung der Knochensubstanz. Ueber den Gebrauch anderer Instrumente vgl. den Schluss des §.

Während der Lappen von einem Assistenten nach oben gehalten wird, dringt das Messer am vorderen Rand der Apertura pyriformis durch den Nasenknorpel ein und schafft so eine Oeffnung, durch welche die Stichsäge in die Nasenhöhle eingeführt wird. Die Schneide der Säge kommt nach oben zu stehen und die Führung der Säge muss nun so geschehen, dass die Säge in ziemlich senkrechter Richtung den Proc. frontalis des Oberkiefers trennt, dann aber in der Gegend des Thränenbeins einen leichten Bogen beschreibt (Fig. 252aa), damit die Säge in horizontaler Richtung den Boden der Orbita trennen kann. Wie die Construction der Stichsäge eine solche bogenförmige Schnittführung gestattet, wurde im § 280, allg. Thl., erörtert. In der Tiefe trennt die Säge die Verbindungen des Oberkiefers mit dem Siebbein. Die Sägelinie läuft nun leicht sich erhebend am äusseren Ende des Orbitalbodens in der Richtung der Linie bb durch den Processus frontalis des Jochbeins durch. Dann wird die Stichsäge mit ihrer Schneide nach unten gestellt

und trennt den Jochbogen in der Linie c c. Soll das Jochbein erhalten werden, so muss schon von der Mitte der Orbita aus die Stichsäge die Richtung nach unten bekommen, um am unteren Rand des Jochbeins herauszutreten. Sobald sich die Säge in die Substanz des Jochbeins verirrt, wird die Durchsägung bei der Härte seiner Substanz sehr mühsam und zeitraubend.

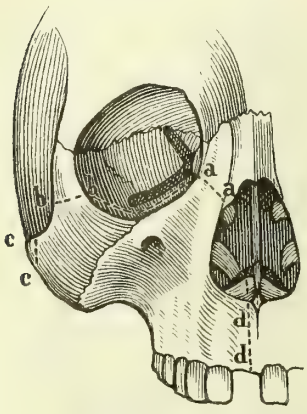

Fig. 76.
Schnittlinien für die Stichsäge bei Resection einer Oberkieferhälfte.

Nun bleibt noch die Aufgabe, nachdem bisher der Oberkiefer aus seinen Verbindungen mit dem Siebbein, Stirnbein und Schläfenbein getrennt wurde, auch noch die Verbindungen mit dem anderen Oberkiefer und dem Keilbein zu trennen. Hierzu bedarf es noch einer ergänzenden Ablösung der Weichtheile, wenn man mit dem Lappenschnitt operirt. Man fasst die Oberlippe mit den Fingern der linken Hand, zieht sie vom Oberkiefer ab und trennt mit dem spitzen Scalpell die Schleimhaut der Oberlippe, wo sie sich an den Oberkiefer inserirt. Entsprechend dem Nasenloch muss das Scalpell bis in die Nasenhöhle eindringen, damit man unter der nach oben verzogenen Oberlippe die Stichsäge in die Nasenhöhle einführen kann. Die Schneide der Stichsäge kommt nach unten zu stehen und in der Linie d d wird der harte Gaumen nahe der Insertion der Nasenscheidewand getrennt. Da, wo die Stichsäge den Proc. alveolaris trennen soll, muss vorher der betreffende Schneidezahn extrahirt worden sein.

Wenn es möglich ist, die Weichtheile des Gaumens zu erhalten — was leider bei grossen bösartigen Geschwülsten nicht geschehen kann — so hat v. Langenbeck folgende Methode zur *Erhaltung des mucös-periostealen Ueberzugs des harten Gaumens* angegeben. Man führt einen Schnitt von den mittleren Schneidezähnen bis zum letzten Backzahn durch das Zahnfleisch an seinem inneren Rand bis durch das Periost der Alveolen und hebelt nun von diesem Schnitt aus mit einem Elevatorium (Fig. 124 § 283, allg. Thl.) das Periost mit der Schleimhaut von der Knochenplatte des Palatum durum bis über die Mittellinie ab. Mit einem lanzenförmigen Messer (Fig. 101 b § 109) muss man dann die Insertion des Gaumensegels am Knochenrand von links nach rechts trennen. Dann erst führt man den oben erwähnten Sägeschnitt d d. Es hängt der Ueberzug des harten Gaumens, mit dem Velum im Zusammenhang, wie ein Vorhang an der Mittellinie des Gaumens herab. Man kann aber durch die Naht diesen Vorhang an die Wangenschleimhaut befestigen und hierdurch schwere functionelle Schädigungen verhüten, welche sonst mit der Oberkieferresection verbunden sind und § 83 geschildert werden.

Nun besteht nur noch die Verbindung des Oberkiefers mit dem Keilbein und zwar in der Verschmelzung des Os palatinum mit dem Proc. pterygoides des Keilbeins. Auf eine kunstgerechte Trennung dieser Verbindung muss man bei der tiefen Lage derselben verzichten; überdies ist gerade in diesem Augenblick die Blutung aus allen Sägeflächen so stark, dass man sich beeilen muss, den Oberkiefer herauszuschaffen, um zur Blutstillung übergehen zu können. Bei der Durchsägung jener Verbindung zwischen Os palatinum und Proc. pterygoides würden die venösen Plexus, welche in der Fissura pterygo-palatina die Nerven dieser Gegend (das Ganglion spheno-palatinum) umhüllen, und die Aeste der A. maxillaris int. zu einer neuen Quelle der Blutung werden. Deshalb bricht man diese

Verbindung mit einem Druck auf das Elevatorium entzwei, welches zu diesem Zweck in die Linie bb (Fig. 76) zwischen Stirn- und Jochbein eingesetzt wird und welches man mit dem Griff gegen das Kinn bewegt. Man gewinnt so den günstigsten Hebelarm für die Wirkung des Elevatoriums, und in der That ist das Abbrechen jener Verbindung zwischen Keilbein und Oberkiefer das Werk eines Augenblicks. Man dreht nun den vollkommen gelockerten Kiefer, welchen man mit der vollen Faust fasst, aus seinen letzten Verbindungen mit den Weichtheilen heraus. Es ist dieses zwar ein rohes und schmerzhaftes Verfahren; aber die Torsion der Gefässe wirkt günstig auf die Blutstillung, so dass man z. B. an den Aesten der A. maxill. int. keine Unterbindungen zu machen braucht, und überdies erfordert die Blutung eine schnelle Entfernung des Kiefers.

In dem Augenblick, in welchem der Kiefer herausgezogen wird, ist freilich die Blutung beängstigend, und zwar besonders aus der Tiefe der Fissura orbit. inf. und der Fossa pterygo-palatina. Man presst sofort einen grossen Ballen Carbolwatte gegen die blutende Fläche und lässt diesen Druck ungefähr eine Minute fortbestehen. Vorsichtig ist es, ein Glüheisen oder den Thermokauter neben dem Operationstisch zu haben, damit man eine etwa fortbestehende Blutung auf thermischem Weg (§ 303, allg. Thl.) stillen kann. Von Anlegung der Ligaturen in dieser Tiefe und in den zerrissenen Geweben kann ohnehin nicht die Rede sein. Auch kann das Glüheisen in der Zerstörung etwaiger Geschwulstreste, besonders gegen die Schädelbasis hin, von gutem Nutzen sein. Erst nach vollständiger Blutstillung, eventuell unter Zurücklassung von Eisenchloridtampons (§ 303, allg. Thl.), welche man auf die Wundflächen presst, schreitet man zur Nahtanlegung (§ 83).

Die Anwendung der schneidenden Zangen zur Oberkieferresection bedarf keiner besonderen Erläuterung. Dieselben müssen die Trennung der Knochensubstanz in denselben Linien bewirken, welche oben definirt wurden. Dass auch die Kettensäge zu dieser Trennung benutzt werden kann, beruht auf dem Verfahren, dieselbe durch stark gekrümmte Nadeln um die betreffenden Theile herumzuführen. Man beginnt damit, dass man die Nadel von der Nasenhöhle aus durch das Thränenbein durchsticht; so wird die Trennungslinie aa hergestellt. Dann führt man die Nadel durch die Fissura orbitalis inf. um den Proc. frontalis des Jochbeins herum, um die Kettensäge in der Richtung von bb wirken zu lassen. Endlich führt man mit der Bellocq'schen Röhre (§ 46) die Kettensäge um den harten Gaumen und bewirkt die Trennung in der Linie dd. Die Verbindung in der Linie cc ist ebenfalls leicht mit der Kettensäge zu trennen. Immerhin bleibt das Verfahren mit der Kettensäge sehr zeitraubend. Von der Anwendung des Meissels und Hammers kann nur bei der Auslösung sehr fester Osteome die Frage sein, weil hier die Knochensubstanz für die Stichsäge zu fest ist. Im übrigen ist bei der Entwickelung bösartiger Geschwülste die Knochensubstanz des Oberkiefers und seiner Fortsätze so weich, dass die Stichsäge schnell arbeitet. Wenn man an der Leiche den Gebrauch der Stichsäge für die Resection des Oberkiefers sich eingeübt hat, was sehr zu empfehlen ist, so staunt man bei der Operation am Lebenden über die grössere Schnelligkeit ihrer Wirkung. Die Trockenheit der todten Knochen erschwert freilich auch die Wirkung der Stichsäge.

§ 83. Die Nachbehandlung der Wunde nach Resection einer Oberkieferhälfte.

Bei der breiten Communication der Wundhöhle mit der Mundhöhle muss man erwarten, dass die Wundsecrete in die Mundhöhle abfliessen. Man kann deshalb den ganzen Lappen durch Nähte wieder in seine normale Lage einfügen. Höchstens empfiehlt es sich an der tiefsten Stelle des Lappens ein Drainrohr einzu-

legen, welches die Secrete aus der Wundhöhle nach aussen auf die Wange ableitet. Die Tampons, welche man etwa zur Blutstillung in der Tiefe der Wunde zurücklassen musste, sollen angefädelt sein, und man muss die Fäden zur Mundhöhle herausleiten, damit man die Tampons, sobald sie durch die Eiterung gelockert wurden, durch die Fäden herausziehen kann. Nur wenn in der im § 82 beschriebenen Modification der Ueberzug des harten Gaumens erhalten wird, müssen andere Maassregeln getroffen werden. Man beginnt dann mit den Nähten, welche den Wundrand der Gaumendecke mit dem Wundrand der Wangenschleimhaut vereinigen; hierdurch wird die Mundhöhle von der Wundhöhle abgeschlossen und die Wundsecrete würden ihren Weg nach der Pharynxhöhle suchen müssen, wenn man ihnen nicht durch Drainröhren den Weg nach aussen weisen würde. Man legt dann mindestens zwei Drainröhren so ein, dass sie nach unten der tiefsten Stelle des Hautlappens entsprechen und kann nun dieselbe Oeffnung in der äusseren Wunde benutzen, um die Tamponfäden herauszuleiten und die Tampons später aus dieser Oeffnung herauszuziehen.

Die Sorge für die Asepsis der Wundhöhle darf bei dieser Operation um so weniger vernachlässigt werden, als einerseits bei der offenen Verbindung der Wunde mit den Luftwegen eine totale Asepsis überhaupt nicht erreicht werden kann und andrerseits eine Aspiration septischer Stoffe in die Bronchien mit septischer Bronchitis und Pneumonie (vgl. § 63) sehr leicht geschehen kann. Man muss deshalb sehr oft den Verband wechseln, eine antiseptische Irrigation der Wundhöhle ausführen und den Operirten in eine möglichst reine Luft bringen, eventuell die Luft durch den Carbolspray in der Umgebung des Bettes antiseptisch reinigen. Der äussere Verband kann nur ein einfacher Deckverband sein und wird einen vollen Abschluss der Wunde von der Luft schon deshalb nicht erzielen können, weil die Nasenlöcher und die Mundspalte für die Athmung frei bleiben müssen. Den ersten Verband kann man so anlegen, dass man einen leichten Druck auf den Hautlappen und hierdurch auf die Wunde ausübt, um die Blutstillung zu unterstützen. Uebe rdie Technik des Verbands vgl. § 91. Wenn man die Tracheotomie der Operation vorausschickte (2. Verfahren des § 79), so kann man die ersten Tage die tracheotomische Canüle liegen lassen, damit der Operirte durch dieselbe eine Luft athmet, welche nicht über die septisch inficirte Wunde hinstreicht.

Der Tod kann nach dieser Operation ziemlich schnell unter den Erscheinungen des Shoks (§ 119, allg. Thl.) eintreten. Blutverlust und übermässige Reizung der sensibelen Nerven gesellen sich zusammen, um den tödtlichen Ausgang vorzubereiten. Die septischen Entzündungen der Luftwege, die Bronchitis und Pneumonie, deren charakteristische Erscheinungen in § 63 geschildert wurden, bedingen eine weitere Lebensgefahr, welche sich besonders in den ersten 8 Tagen nach der Operation geltend machen kann. Die hohe Gefahr der Oberkieferresection erhellt auch aus der Statistik von Rabe, welcher auf 606 Operationen 112 Todesfälle zählt, wobei die partiellen und oft sehr harmlosen Resectionen des Oberkiefers sogar noch mitgezählt sind. Rabe berechnet für die Totalresection des Oberkiefers wegen Geschwulstbildung die Mortalität auf mehr als 25%. Sind die ersten Wochen glücklich überstanden, so naht schon, wenn die Operation bei bösartigen Geschwülsten ausgeführt wurde, die Zeit, in welcher die Recidive sich entwickeln, und es ist keineswegs ungewöhnlich, dass vor vollendeter Vernarbung der Wunde sofort das Recidiv sich kundgiebt. Bei gutartigen Geschwülsten werden nach Heilung der Operationswunde die Functionsstörungen von besonderem Interesse, welche diese verstümmelnde Operation hinterlässt, während bei bösartigen Geschwülsten das Recidiv die Sorge um diese Functionsstörungen gewöhnlich überflüssig erscheinen lässt.

Die äussere Entstellung des Gesichts ist in der Regel nicht so schlimm, als

man sich vorstellen möchte, wenn man bedenkt, dass ein so grosser Theil des Gesichtsskelets entfernt wurde. Die Wundhöhle zieht sich narbig zusammen, aber sie füllt sich auch vor dem narbigen Verschluss mit üppigen Granulationen aus, welche die Lücke im Skelet etwas ergänzen. Durch Einsetzen eines künstlichen Gebisses an Stelle der verloren gegangenen Zähne kann man die Lücke noch weiter ergänzen und der Oberlippe und unteren Wangengegend die richtige Stellung geben. Endlich kann man, indem man das Gebiss mit einem Obturator (vgl. § 108) verbindet, auch den harten Gaumen ersetzen. Besser freilich als der künstliche Ersatz ist die oben beschriebene Erhaltung des Ueberzugs des harten Gaumens; durch denselben wird von vornherein die Wundhöhle von der Mundhöhle abgeschlossen, so dass schon in den ersten Tagen nach der Operation die Sprache normal und das Einnehmen der Speisen ungehindert ist. Wenn diese Erhaltung nicht geschehen kann, so muss die Ernährung durch die Kanne (Fig. 64 § 64) stattfinden; anderenfalls würden die Speisen in die Wundhöhle eindringen und sich zersetzen. Oft tritt in den ersten Tagen nach der Operation eine solche entzündliche Schwellung der Pharynxschleimhaut ein, dass die Ernährung durch die Schlundsonde (§ 157) oder durch ernährende Klysmata stattfinden muss.

Auch der Bulbus ist zuweilen in seinen Functionen gefährdet, weniger durch die Quetschung, welche er bei der Operation erleidet und gegen welche man ihn (vgl. § 81) schützen muss, als vielmehr dadurch, dass die bösartigen Geschwülste, nachdem sie den Boden der Orbita durchwachsen haben, in die Umgebung des Bulbus eindringen. Dann muss man Theile des Orbitalbindegewebes entfernen, zuweilen bis zur Sklera hin. Unter diesen Umständen muss man darauf gefasst sein, dass der Bulbus vereitert oder dass er hinter den Wangenlappen in die Wundhöhle hinein sinkt; in beiden Fällen geht die Sehfähigkeit verloren. Leichte narbige Verziehungen des Bulbus sind gegenüber der Schwere der Operation von geringem Belang; sie führen gewöhnlich zu der Entstehung von Doppelbildern. Wenn es möglich ist, die Orbitalplatte bei der Resection zurückzulassen, so wird die Function des Bulbus geschützt; aber nur bei gutartigen Geschwülsten ist diese Erhaltung in der Regel zulässig.

Von der gleichzeitigen Entfernung beider Oberkieferhälften bedarf es nur einer kurzen Erwähnung. Die Operation wurde zuerst von Heyfelder sen. ausgeführt und ist nach ihm nur in wenigen Fällen (ungefähr 20) wiederholt worden. Sie wird nur durch schnellwachsende Sarkome indicirt, welche sich von einem Oberkiefer auf den anderen fort verbreiten; die Prognose quo ad recidivum ist demnach immer sehr schlecht. Man führt auf beiden Seiten den Schrägschnitt von Velpeau (§ 81) und präparirt die ganze Gesichtsmaske mit der Oberlippe nach oben ab. Der Sägeschnitt verläuft, von einem Proc. frontalis des einen Jochbeins anfangend, durch die entsprechende Orbita und die Nasenwurzel, dann durch die andere Orbita und endlich durch den Proc. frontalis des anderen Jochbeins. Da eine Trennung des Palatum durum erspart wird, so verläuft die Operation ziemlich schnell. — Auch bei Phosphornekrose kann es zur Entfernung beider Oberkieferhälften kommen; dann pflegt man aber die kranke Hälfte zuerst zu entfernen, und erst später, wenn die erste Wunde geheilt ist, folgt eventuell bei weiterem Fortschreiten der Krankheit auf die andere Hälfte die Resection auch dieser Hälfte nach. Ueber osteoplastische oder temporäre Resection einer Oberkieferhälfte vgl. § 118.

§ 84. Die Resection einer Unterkieferhälfte.

Nachdem man den entsprechenden mittleren Schneidezahn extrahirt hat, sticht man mit einem spitzen Scalpell am Kinnrand der Art ein, dass die Schneide des Messers an der vorderen Fläche des Unterkiefers vordringt und die Spitze an dem

Frenulum labii inferioris zum Vorschein kommt. Dann sticht man das Scalpell von demselben Einstichspunkt am Kinnrand, aber nun am hinteren Rand des Kiefers so ein, dass die Spitze am Frenulum linguae hinter dem Alveolarfortsatz heraus tritt. Beide Stichwunden schaffen um den Kiefer eine Rinne, welche für das Einführen der Stichsäge genügenden Raum gewährt. Man gewinnt hierdurch den bedeutenden Vortheil, dass man den langwierigen Akt der Durchsägung des Unterkiefers in der Mittellinie ohne weitere Verletzung der Weichtheile, also fast ohne Blutung ausführen kann. Die Stichsäge wirkt bei niedrig gelagertem Kopf am besten von vorn nach hinten. Auch die Kettensäge kann in der Richtung von hinten nach vorn benutzt werden, nachdem sie mittelst einer Nadel hinter dem Kiefer durchgeführt wurde. Für die schneidenden Zangen, welche überdies gegenüber der festen Substanz den Dienst versagen können, muss durch breitere Incision erst Raum geschafft werden.

Nachdem die Trennung des Kieferbogens mit Stich- oder Kettensäge fast unblutig erfolgt ist, muss nun die blutige Aufgabe erfüllt werden, die kranke Kieferhälfte aus den bedeckenden Weichtheilen auszulösen. Zu diesem Zweck führt man mit einem kräftigen Resectionsmesser von dem Einstichspunkt am Kinn auf den freien unteren Rand des Kieferbogens einen Schnitt bis zum Kieferwinkel; dieser Schnitt trennt am vorderen Rand des M. masseter die A. maxillaris ext., so dass die beiden Enden der Arterie sofort durch die Ligatur gesichert werden müssen. Nun setzt man den Schnitt von dem Kieferwinkel am hinteren Rand des aufsteigenden Astes des Unterkiefers fort, jedoch nur bis 1 Ctm. unterhalb der Insertion des Ohrläppchens; früher pflegte man diesen Schnitt bis zu dem Köpfchen des Unterkiefers unter dem Jochbogen fortzuführen, wobei jedoch alle Aeste des N. facialis und die A. transversa faciei, sowie die ganze Höhe der Glandula Parotis durchschnitten wurden. Der Schnitt in der angegebenen Ausdehnung, welcher unter dem Ohr endigt, trennt nur den unteren Rand der Parotis und die unteren Aeste des N. facialis, welche zur Kinngegend verlaufen, während die wichtigen oberen Aeste für die Wangen- und Augenlidmuskeln unberührt bleiben.

Von diesem Schnitt aus löst man nun die Weichtheile zuerst von der vorderen Fläche des Kieferbogens ab, indem man die Unterlippe mit den Fingern der linken Hand nach oben anspannt. Das Scalpell muss hier in grossen Zügen die Wangen- und Lippenschleimhaut von dem Alveolarfortsatz ablösen; ebenso wird der M. masseter von dem Unterkiefer getrennt. Dann fängt man an den Unterkiefer nach unten zu drücken, so dass die Sägefläche in dem inneren Wundwinkel zum Vorschein kommt. Zugleich hebelt man die Sägefläche etwas nach aussen ab und erzielt hierdurch eine Spannung der Weichtheile an der Innenfläche des Kieferbogens, wodurch die Ablösung derselben erleichtert wird. Es handelt sich dabei um die Insertion des M. mylo-hyoideus und M. genio-hyoideus, die innere Schleimhaut, welche das Zahnfleisch mit der Schleimhaut der Zunge verbindet, ferner um die Glandula submaxillaris und endlich um den M. pterygoideus int. am Kieferwinkel. Nachdem alle diese Theile von dem Unterkiefer abgelöst wurden, kann man nun die betreffende Hälfte so weit nach unten disloci ren, dass der Proc. coronoides zum Vorschein kommt. Die Ablösung der Sehne des M. temporalis, welche den Proc. coronoides völlig einschliesst, ist bei der Festigkeit dieser Sehne ziemlich schwer; man hat sogar empfohlen, mit der schneidenden Knochenzange unterhalb der Sehne den Proc. coronoides vom aufsteigenden Kieferast abzutrennen (Chassaignac).

Nachdem so die wichtigsten Muskelinsertionen vom Unterkiefer entfernt wurden, streift man mit dem Elevatorium die Glandula Parotis und die Innenfläche des M. masseter von dem aufsteigenden Kieferast ab. Die ganze Unterkieferhälfte hängt jetzt nur noch an der Kapsel des Kiefergelenks, den Gelenkbändern und

der Insertion des M. pterygoideus ext. am Collum mandibulae. Zur Trennung dieser Theile das Messer zu gebrauchen ist nicht rathsam, weil die A. maxillaris int. mit ihrem Stamm dicht hinter dem Collum mandibulae verläuft. Man fasst den Kieferbogen in die volle Faust und dreht das Kieferköpfchen aus der Cavitas glenoidalis gewaltsam heraus. In der Regel löst sich dabei das Periost vom Collum mandibulae ringförmig ab, so dass die A. maxillaris int. unversehrt bleibt. Auch wird gewöhnlich die A. mandibularis mit dem gleichnamigen Nerven aus dem Kiefercanal herausgerissen, so dass die Torsion dieser Arterie zuweilen das Anlegen einer Ligatur überflüssig macht.

Zur sorgfältigen Stillung der Blutung gehört auch die Beachtung der A. mandibularis der anderen Seite, welche aus der zurückgelassenen Sägefläche des Kieferbogens spritzt. In der Mitte ist freilich diese Arterie sehr klein, aber, wie alle Knochenarterien, nicht sehr geneigt zur spontanen Stillung der Blutung. Man presst entweder eine Wachskugel in den Knochencanal hinein oder man berührt den Arterienstumpf mit einem glühenden Draht oder einem spitzen Thermokauter.

Durch eine Reihe von Schleimhautnähten, welche die Schnittfläche der Schleimhaut am Boden der Mundhöhle mit der Schnittfläche der Wangenschleimhaut vereinigt, kann man die Mundhöhle gegen die Wundhöhle abschliessen, so dass den Wundsecreten der Weg nach aussen zur Wange gewiesen wird. In jedem Fall muss man zwischen den äusseren Nähten, welche die Hautwunde vereinigen, kleine Lücken für die Drainröhren lassen, welche den Abfluss der Wundsecrete regeln. Auch empfiehlt es sich, am unteren Wundwinkel ein Drainrohr bis zum Boden der Mundhöhle hindurch zu legen, weil der Abschluss der Mundhöhle durch jene Schleimhautnähte nicht ganz sicher ist. Ueber Anlegung des Verbands vgl. § 23 u. § 91. Die antiseptische Reinigung der Mundhöhle ist besonders deshalb nicht zu unterlassen, weil auch nach dieser Operation eine Aspiration septischer Stoffe in die Luftwege und hierdurch septische Bronchitis und Pneumonie eintreten kann (§ 63).

Der Eingriff, welchen diese Operation darstellt, ist bei weitem nicht so bedeutend, als die Resection einer Oberkieferhälfte. Die Mortalität ist viel geringer. Auch die Gefahr der Blutaspiration bei der Operation ist nicht so gross, wie bei der Resection einer Oberkieferhälfte, aber doch beachtenswerth, so dass man eines der im § 79 zusammengestellten Schutzverfahren benutzen kann.

§ 85. Varianten der Unterkieferresection. Functionsstörungen nach derselben.

Eine wichtige Variante der Unterkieferresection wird durch eine mehr mediane Entwickelung von gut- oder bösartigen Geschwülsten indicirt: *die Resection eines Stückes aus dem Kieferbogen.* Die Neigung der Geschwülste zur Entwickelung in den seitlichen Theilen des Kieferbogens wurde § 78 betont; doch kommen auch Ausnahmen vor und besonders ist es nicht ungewöhnlich, dass eine Geschwulst über die Mittellinie hinaus von der einen Hälfte auf die andere Hälfte übergeht. *Sobald es nothwendig wird, das Mittelstück des Kieferbogens mit zu entfernen, muss man sich an die bedeutende Lebensgefahr erinnern, welche mit der Entfernung des Insertionspunkts beider M. M. genio-glossi verbunden ist.* Diese Muskeln haben allein die Fähigkeit, die Zunge nach vorn zu ziehen. Wenn ihnen der feste Punkt der Knocheninsertion genommen wurde, so kann *durch Rückwärtssinken der Zungenbasis gegen die Pharynxwand eine tödtliche Erstickung* eintreten, wie dieses zuerst von Bégin hervorgehoben wurde. Bégin erzählt, dass Lallemand wegen einer solchen Erstickung die Tracheotomie ausführen musste. Die Gefahr macht sich nicht nur während der Operation, sondern auch in den ersten Tagen nach derselben geltend. Man muss

deshalb vor Beginn der Operation in einiger Entfernung hinter dem Frenulum linguae einen starken Seidenfaden durch die Zungenbasis mit einer krummen Nadel durchführen und diesen Faden vor der Mundöffnung knoten, so dass ein Assistent nach Abtrennung der M. M. genio-glossi die Fadenschlinge nach vorn anziehen kann. Nach Vollendung der Operation befestigt man die Schlinge in leicht angezogenem Zustand mit Heftpflasterstreifen sorgfältig auf der Wange, lässt den Kranken dauernd in halbsitzender Stellung, d. h. mit nach vorn gestelltem Kopf, verharren und giebt ihm und dem Wärter die Weisung, bei Erschwerung der Athmung die Schlinge nach vorn anzuziehen. Gegen den 4. Tag kann die Schlinge entfernt werden. Delpech nähte die Zungenbasis an die Halshaut fest. Die M. M. genioglossi erhalten in der Narbe ein neues Punctum fixum für ihre Wirkung.

Die Entfernung auch des kleinsten Stücks aus der Höhe des Kieferbogens lässt sofort die beiden erhaltenen Theile des Kiefers, welche den aufsteigenden Aesten entsprechen, gegen die Mundhöhle hin zusammenfedern, so dass der Parallelismus der Zahnreihen des Ober- und Unterkiefers, und besonders der Kauakt verloren geht. Alle Versuche, durch Einpflanzung von Metallstücken zwischen die Sägeflächen die Kieferreste in ihrer normalen Lage ausgespannt zu erhalten sind misslungen. Nur eine Knochenreproduction von Seiten des etwa erhaltenen Periosts kann wenigstens der späteren Steigerung der Dislocation der Kieferhälften durch narbige Schrumpfung entgegen wirken. Doch ist diese Erhaltung nur in wenigen Fällen möglich, z. B. bei Entfernung von Stücken des Kieferbogens wegen Phosphornekrose, bei Entfernung der gutartigen Fibrome, Odontome u. s. w., während bei Sarkomen und Carcinomen das Periost nicht erhalten werden kann.

Bei Phosphornekrose kann es nothwendig sein, beide Unterkieferhälften nach einander zu entfernen. Diese Operation wird bei dieser Indication immer *subperiostal* ausgeführt, und soweit es möglich ist auch *intrabuccal*, d. h. ohne weitere Verletzung der äusseren Weichtheile von der Mundhöhle aus. Wenn man einige Monate nach der Extraction der einen Kieferhälfte warten kann, bis die zweite entfernt werden muss, so hat inzwischen das erhaltene Periost auf der ersten operirten Seite einen Knochenbogen von solcher Festigkeit erzeugt, dass nun auch das erhaltene Periost auf der zuletzt operirten Seite in ziemlich normaler Stellung bleibt und den Knochenbogen durch seine Productionen ergänzt. So kann eine *Reproduction des ganzen Unterkiefers nach subperiostaler Resection* eintreten, wie ein von J. R. Wood (New-York) gewonnenes Präparat zweifellos nachweist. Nur bei alten Leuten findet eine solche Reproduction nicht statt. Ich kannte einen alten Mann, bei welchem von G. Simon und mir wegen Phosphornekrose successive beide Oberkieferhälften und beide Unterkieferhälften resecirt worden waren, ohne dass eine Reproduction der Knochensubstanz eintrat. Bei diesem „kieferlosen" Menschen fiel die Gesichtslarve von der Stirn aus gegen die Pharynxwand zurück; er musste mit flüssigen Speisen ernährt werden.

Die Resection des Kiefergelenks (zuerst von Bottini, dann von König, Maas u. s. w. ausgeführt) ist deshalb selten indicirt, weil Entzündungen und Eiterungen dieses Gelenks auffallend selten sind. Am häufigsten wird noch die Abtragung des Kiefergelenks durch ankylotische Zustände des Gelenks indicirt, welche durch fortgeleitete Entzündung bei Parotitis u. s. w. entstehen können. Wir werden deshalb der Operation bei dem Verfahren zur Beseitigung der Kieferklemme noch einmal begegnen (§ 90). Der Schnitt zur Freilegung des Kieferköpfchens wird vom unteren Rand des Jochbogens in einer Entfernung von 1,5 Ctm. vom vorderen Rand der Ohrmuschel geführt. Legt man den Schnitt näher an die Ohrmuschel, so verletzt man den Stamm der A. temporalis. Führt man den Schnitt etwas weit nach unten, so durchschneidet man die A. transversa faciei nahe an ihrem Ursprung. Nachdem man mit dem Elevatorium die Weichtheile vom Collum

mandibulae abgedrängt hat, kann man mit einem Meisselschlag das Collum trennen und das Köpfchen herausziehen. Bei dem Gebrauch der Stichsäge oder schneidenden Knochenzange würde der Stamm der A. maxillaris int., welcher der inneren Fläche des Collum nahe liegt, gefährdet werden. Bei der Nachbehandlung muss man durch frühzeitige und methodische Bewegungen des Unterkiefers dafür sorgen, dass eine bewegliche Verbindung an der Resectionsstelle resultirt.

§ 86. Die Neurektomie des N. infraorbitalis.

Der Verlauf des N. infraorbitalis durch den gleichnamigen Knochencanal am Boden der Orbita bedingt, dass die Neurektomie dieses Nerven, über deren Indication § 317, allg. Thl. und § 44 zu vergleichen sind, sich bei den meisten Methoden zu einer Art von partieller Resection des Oberkiefers gestaltet. Deshalb wird diese Operation den Kieferresectionen am zweckmässigsten angereiht.

Die Operation beginnt mit einem Akt, welcher allen Methoden gemeinsam ist, mit *der Aufsuchung der Nerven an seiner Austrittsstelle aus dem Canalis infraorbitalis*. Diese Stelle entspricht der oberen Grenze der Fossa canina und kann in der Längsrichtung so bestimmt werden, dass man von der Spalte zwischen dem ersten und zweiten oberen Backzahn eine senkrechte Linie sich nach oben gezogen denkt. Einige Millimeter unterhalb des Margo infraorbitalis führt man, ihm parallel, also in einer nach unten leicht convexen Querlinie einen Schnitt durch die Haut und durch den M. orbicularis palpebrarum, dessen Fasern ebenfalls dem Verlauf der Schnittlinie entsprechen. Nun gelangt man in eine tiefere Muskelschicht, welche die Fossa canina ausfüllt; ihre Fasern (M. levator anguli oris u. s. w.) verlaufen senkrecht, so dass nun die Messerschneide in senkrechter Richtung zwischen diesen Fasern nach unten vordringen muss. Wenn der erste Hautschnitt hierfür keinen genügenden Raum gewährt, so kann man einen kleinen senkrechten Schnitt in der Richtung nach der Fossa canina auf den ersten horizontalen Schnitt aufsetzen. Man findet nun am unteren Ende der Fossa canina zwischen den Muskelfasern und dicht auf dem Periost die ausstrahlenden Nervenfasern des N. infraorbitalis und kann sie leicht nach oben zum Foramen infraorbitale verfolgen. Hier führt man ein Nervenhäkchen (Fig. 77) um den Nerven herum und kann nun eventuell den Nerven mit einer Fadenschlinge anschlingen. Will man nur die *Dehnung des N. infraorbitalis* ausführen, so kann dieses unter Benutzung des Häkchens geschehen (vgl. § 318, allg. Thl.).

Für die Neurektomie bedarf es nun der Aufsuchung und Trennung des Nerven an einer anderen, mehr central gelegenen Stelle. Malgaigne wählte hierzu die Mitte des Bodens der Orbita. Man verzieht den horizontalen Hautschnitt ein wenig nach oben, trennt die Membrana tarsea inf., hebt das Orbitalbindegewebe nach oben, und setzt nun, indem man sich an den schräg nach hinten und aussen zur Fissura orbitalis infer. gerichteten Verlauf des Nerven erinnert, einen Meissel auf den Boden der Orbita auf. Ein einziger Hammerschlag trennt dann den Nerven mit der Knochenplatte; der Meissel dringt hierbei in das Antrum Highmori ein. Man kann nun den Nerven an dem peripheren Ende anziehen und so das Stück des Nerven aus dem Canal ziehen. Zu diesem Zweck nimmt man den Nerven am besten am Foramen infraorbitale zwischen die platten und breiten Branchen eines Dieffenbach'schen Nadelhalters (Fig. 81 § 253, allg. Thl.) und dreht diesen so um seine eigene Längsaxe, dass der Nerv aus dem Canal heraus gewickelt wird.

Diese älteste Methode der Neurektomie des N. infraorbitalis hat den Nachtheil: 1) dass ein Stück des Nerven im Knochencanal zurückbleibt, also die Indication, wie sie im § 317, allg. Thl. entwickelt wurde, nicht ganz erfüllt wird, 2) dass das excidirte Stück des Nerven kurz ist, mithin leicht reproducirt werden kann

(§ 151, allg. Thl.), 3) dass das Antrum Highmori verletzt wird und eine Eiterung desselben (§ 74) der Operation folgen kann.



Fig. 77. Nervenhäkchen. 1/3 d. nat. Gr.

Fig. 78. Spiegelnder Hohlhebel nach Wagner für die Neurektomie des N. infraorbitalis. 1/3 d. nat. Gr.

Bei den mangelhaften Erfolgen dieser Operationsmethode fing man nun an, den Nerven centralwärts in der Fissura orbitalis inf. aufzusuchen. Nach dem Verfahren von A. Wagner geschieht dieses so, dass man das löffelartige Instrument (Fig. 78) benutzt, um das ganze Orbitalgewebe bis zur Fissura orbit. inf. aufzuheben, und an der spiegelnden convexen Fläche im Spiegelbild die Eintrittsstelle des Nerven in das centrale Ende des Canals erkennt. Wagner hat diesem Instrument den Namen des *spiegelnden Hohlhebels* gegeben. Man nimmt nun unter Beihülfe der spiegelnden Beleuchtung den Nerven auf ein Häkchen und schneidet ihn durch. Auch kann man nun mit einem besonders geformten Meissel die *obere* Platte des Knochencanals absprengen und so den Nerven mühelos und sicher herausbefördern.

Um die bedeutende Verletzung in der Orbita zu verhüten, welche mit der Anwendung des Verfahrens Wagner's verbunden ist, habe ich die *subcutane Trennung des Nerven in der Fissura orbitalis infer.* nach folgenden Regeln ausgeführt. Man sticht ein feines Scalpell an der Grenze zwischen der äusseren und unteren Orbitalwand ein. In die Stichwunde führt man ein feines Elevatorium (Fig. 124 a § 283, allg. Thl.) ein und lässt dasselbe auf dem Boden der Orbita in horizontaler Richtung bis in die Fissura infer. fortgleiten. Dass man die Fissur erreicht hat, erkennt man daran, dass man den Griff des Elevatoriums gegen die Stirn aufrichten kann, wobei die Spitze des Elevatoriums an die hintere Wand des Oberkieferkörpers tritt. Auf demselben Weg, welchen das Elevatorium bahnte, führt man nun ein geknöpftes concaves Scalpell (Fig. 53 § 243, allg. Thl.) ein, welches jedoch eine sehr feste Klinge besitzen muss, um jede Möglichkeit eines Abbrechens der Klinge zu beseitigen. Bei der Aufrichtung des Scalpells in der Fissura orbitalis inf. sorgt man dafür, dass die Schneide nach innen gerichtet wird, und schneidet nun unter kräftigem Andrängen der Schneide nach innen alle Theile in der Fissur durch. Der Nerv liegt am innersten Punkt der Fissur und wird mit der gleichnamigen Arterie zusammen getrennt; man fühlt den Widerstand, welchen der Nerv dem Messer leistet, und das Aufhören desselben im Augenblick der Durchschneidung. Das Orbitalbindegewebe füllt sich sofort mit einem ziemlich bedeutenden Blutextravasat, welches jedoch unter einem leichten Druckverband nach wenigen Tagen verschwindet.

Endlich hat man formelle Resectionen des oberen Theils des Oberkiefers ausgeführt, um das Foramen rotundum freizulegen und so den Nerven, den ganzen 2. Ast des N. trigeminus an seiner Austrittsstelle aus der Schädelbasis zu erreichen. Carnochan empfiehlt zu diesem Zweck die Anwendung einer Trepankrone, mit welcher man die vordere Wand des Oberkiefers einschliesslich des Canalis infraorbitalis und sodann die hintere Wand bis zum Foramen rotundum ausbohrt, um hier den Nerven an der Austrittsstelle aus dem Schädel zu trennen. Billroth und v. Nussbaum führten sogar die osteoplastische Oberkieferresection (§ 118) zu gleichem Zweck aus. Auf alle diese eingreifenden Operationen wird man Verzicht leisten, nachdem Lücke gezeigt hat, dass man unter temporärer Resection des Jochbeins von der Schläfengrube aus das hintere Ende der Fissura orbit. inf.

und von da den Nerven bis zur Schädelbasis erreichen kann. Die definitive Resection des Jochbeins ist zu gleichem Zweck schon früher von M. Schuppert ausgeführt worden.

Nach Lücke führt man einen oval geformten Lappenschnitt, welcher am äusseren Orbitalrand in der Mitte seiner Höhe, 1 Ctm. oberhalb des äusseren Augenlidwinkels beginnt, nach aussen über den Jochbogen verläuft und am unteren Rand des Jochbeins zu dem Proc. zygomaticus des Oberkiefers zurückkehrt. Zwischen den beiden Endpunkten des Schnitts bleibt nur eine Hautbrücke von etwa 4 Ctm. Breite stehen. Man trennt nun erst den Jochbogen und führt nun eine Kettensäge, welche sich für diese Operation besonders gut eignet, so um die Basis des Jochbeins hinter dem Jochbogen ein, dass die beiden Enden der Stichsäge den Endpunkten des äusseren Schnitts entsprechen. Dann sägt man das Jochbein ab und klappt den Lappen, welcher die Haut und das abgesägte Knochenstück enthält, in die Höhe [1]). Der M. temporalis muss mit seinem vorderen Rand nach aussen verzogen werden und so erreicht man die Fissura orb. inf., um den Nerven zu finden und möglichst weit centralwärts zu durchschneiden. Dann wird der Lappen in seine normale Stellung zurückgeführt und durch Nähte vereinigt. Die Operation ist zwar verletzend, gewährt aber die Möglichkeit, den Nerven nahe an seinem Austritt aus der Schädelbasis zu erreichen.

§ 87. Die Neurektomie des N. mandibularis.

Auch hier gilt es, den Nerven centralwärts von seinem Eintritt in den Knochenkanal zu erreichen. Aeltere Operationsmethoden, welche den Nerven an seiner Austrittsstelle am Foramen mentale aufsuchten, verdienen keine Beachtung mehr.

Wenn man von dem Angulus mandibulae zu dem analogen Winkel, welchen der vordere Rand des aufsteigenden Kieferastes mit dem oberen Rand des Kieferbogens bildet, eine Linie (Fig. 79 aa) zieht, so grenzt dieselbe den aufsteigenden Ast von dem Kieferbogen ab und kreuzt mit ihrer Mitte den Verlauf des Nerven ungefähr 1 Ctm. unterhalb seiner Eintrittsstelle in den Canal. An dieser Stelle kann man den Nerven in dem Canal freilegen, um ihn aufwärts bis zu der Eintrittsstelle zu verfolgen.

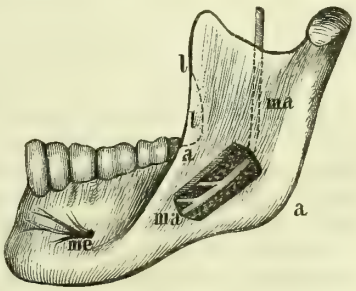

Fig. 79.
Der N. mandibularis, freigelegt durch Wegmeisseln der Corticallamellen des Unterkiefers. ma N. mandibularis. me N. mentalis. ll Meisselinie für die Aufsuchung des N. lingualis (§ 87).

Zu diesem Zweck bildet man einen Lappen, welcher mit der Basis der Fläche des aufsteigenden Kieferastes, mit den Seitenrändern dem vorderen und hinteren Rand dieses Astes, mit dem unteren Rand dem Rand des Kieferbogens vom Kieferwinkel bis zum vorderen Rand des M. masseter entspricht. Die Schnitte werden überall bis in das Periost geführt, und nun hebt man den M. masseter, dessen unterster Rand eingeschnitten wird, im Zusammenhang mit Haut und Periost von der Knochenfläche des Kiefers ab. Da der Verlauf des Nerven ziemlich genau der Mitte der Höhe des Kieferbogens entspricht, so beginnt man nun in dieser Linie mit Meissel und Hammer die Schichten der äusseren Knochenplatte des Kiefers abzulösen, bis man auf das spärliche Markgewebe gelangt. Hier findet man den Nerven, von der gleichnamigen Arterie begleitet, und man verfolgt ihn

1) Die Beschreibung der Operation weicht etwas von der Beschreibung Lücke's ab; doch habe ich gefunden, dass das hier beschriebene Verfahren sehr gut und leicht ausführbar ist.

nun nach oben, indem man die deckenden Knochenschichten immer weiter ausmeisselt. Sobald man soweit gelangt ist, dass hinter dem Nerven keine Knochenlamelle mehr liegt, so hat man die Lingula, unter welcher der Nerv in den Canal eintritt, überschritten und wird nun das freigelegte Stück Nerv ausgeschnitten. Nerv und Arterie liegen so dicht zusammen, dass eine Isolirung beider voneinander kaum ausführbar ist und deshalb die gleichzeitige Excision des Stücks der gleichnamigen Arterie nicht wohl vermieden werden kann. So entsteht aus beiden Schnittenden eine nicht unbedeutende Blutung. Am peripheren Schnittende kann man die Blutung durch eine in den Canal eingepresste Wachskugel stillen; am centralen Ende wäre die Blutstillung durch eine Ligatur zu beschaffen, wenn diese nicht auch den Nerven umfassen und lebhaften Schmerz bedingen würde. Man muss sich hier durch Tamponnirung zu helfen suchen. In dem letzt operirten Fall dieser Art trennte ich Nerv und Arterie mit dem Thermokauter (Fig. 67 § 247, allg. Thl.) ohne Blutung. Der Muskelhautlappen wird an seine normale Stelle zurückgeführt und durch Nähte mit der Umgebung vereinigt. Eine Drainöffnung am unteren Lappenrand dient auch zu dem Herausleiten der Fäden, mit welchen man die Tampons angefädelt hat, um sie nach einigen Tagen ohne Störung der Lappenwunde herausziehen zu können. Die Heilung pflegt ohne weitere Störung, auch ohne wesentliche Functionsstörung — mit Ausnahme der gewünschten Insensibilität in der Kinngegend — zu erfolgen. Die Neigung zu Recidiven der Neuralgie ist nach dieser Operation nicht so gross, wie nach der Neurektomie des N. infraorbitalis; doch sind die Recidive auch hier nicht selten.

Roser empfiehlt die Anwendung einer Trepankrone oder Trephine zur Entfernung der äusseren Platte des Kieferbogens. v. Linhart führte die Resection eines viereckigen Stückes mit dem Winkel des Kiefers und dem eingeschlossenen Nerven durch Heine's Osteotom (Fig. 120 § 281, allg. Thl.) aus. Der Meissel ist jedoch diesen Instrumenten vorzuziehen. — Bei sehr alten Leuten muss man beachten, dass die senile Atrophie der Knochensubstanz des Unterkieferbogens, abgesehen von den schrumpfenden Alveoli, mehr den unteren, als den oberen (alveolaren) Rand betrifft und mithin der Nerv nicht in der Linie der Fig. 79, sondern etwas näher dem unteren Rand des Unterkiefers liegt.

Schon früher ist von Paravicini, in neuerer Zeit wieder von Meusel, dann von Billroth der N. mandibularis *intrabuccal* an seiner Eintrittsstelle unter der Lingula aufgesucht und ausgeschnitten worden. Bei weit geöffnetem Mund sucht man mit dem Finger den scharfen vorderen Rand des Proc. coronoides am aufsteigenden Kieferast auf und schneidet die Schleimhaut auf diesem Rand von oben nach unten ein. Nun drängt man mit dem Elevatorium die Weichtheile, besonders den M. pterygoideus von der Innenfläche des aufsteigenden Kieferastes ab und kann, indem man den spitzen Fortsatz der Lingula mit der Spitze des Zeigefingers fühlt, den Nerven mit einem Nervenhäkchen umgehen und ein Stück aus ihm herausschneiden. Ein längeres Stück kann auf diesem Weg nicht entfernt werden. Auch ist die Operation schwer und unsicher, weil sie gewissermaassen im Dunkeln stattfindet; der schwerste Vorwurf aber, welchen man dieser, scheinbar so wenig verletzenden und die Knochensubstanz ganz schonenden Methode machen muss, ist die Gefahr der Eitersenkung zwischen dem Kiefer und dem M. pterygoideus int. Nachdem einige Todesfälle durch diese Eitersenkungen vorgekommen sind, wäre es besser, auf die Ausführung dieser Methode zu verzichten. Prognostisch besser ist das Verfahren, welches von Lücke ausgeführt wurde. Derselbe ging, indem er einen grossen bogenförmigen Schnitt am Unterkieferwinkel durch die Weichtheile führte, von hier aus auf die Lingula ein und vermied so die Knochenverletzung. Doch ist die Methode bei der tiefen Lage der Nerven nicht leicht auszuführen.

§ 88. Die Neurektomie des N. lingualis, des N. supraorbitalis und des N. zygomaticus malae.

Während die Neurektomieen des N. infraorbitalis und des N. mandibularis theils durch die relative Häufigkeit ihrer Ausführung und die Schwierigkeiten der Operation von grosser Bedeutung sind, kommt den Neurektomieen der anderen Aeste des N. trigeminus eine geringere Bedeutung nach beiden Beziehungen zu, so dass einige kurze Bemerkungen über die Neurektomie dieser Aeste genügen.

Der *N. lingualis* erkrankt sehr selten an Neuralgien, doch hat man in den leider ziemlich häufigen Fällen von inexstirpabelen Zungencarcinomen (§ 98) die Neurotomie und Neurektomie des Nerven centralwärts von dem Krankheitsherd empfohlen. Sehr leicht ist der N. lingualis am Seitenrand der Zunge aufzufinden, wo ein einfacher Schnitt durch die Schleimhaut, ungefähr an der Stelle des Uebergangs der Schleimhaut vom Seitenrand der Zunge zu dem Boden der Mundhöhle (Fig. 80 nn) genügt, um den Nerven frei zu legen. Da aber gerade diese Theile zuerst vom Carcinom befallen werden (vgl. § 97) und auch die sonstigen Neuralgien mehr centralen Ursprung haben, so ist man gewöhnlich genöthigt, den Nerven weiter centralwärts aufzusuchen. Die einfache Durchschneidung des Nerven bei unheilbarem Zungencarcinom kann man intrabuccal so ausführen, dass man ein Tenotom an der Innenfläche des aufsteigenden Kieferastes vor der Lingula einsticht und alle Theile bis zum freien Rand des aufsteigenden Kieferastes durchschneidet. Der N. lingualis liegt hier zwischen M. pterygoideus int. und dem Periost des Unterkiefers. Eine solche Durchschneidung hebt aber die Nervenleitung nur für kurze Zeit auf. Bei Neuralgien des N. lingualis kann es besser sein, zum Zweck der Neurektomie den Nerven von aussen her frei zu legen. Das kann nun durch eine Operation geschehen, welche der Neurektomie des N. mandibularis (§ 87 erste Methode) sehr ähnlich ist. Man meisselt den vorderen Rand des aufsteigenden Kieferastes in der Linie 11 (Fig. 79) ab und findet hier den Nerven auf der Aussenfläche des M. pterygoideus int. aufliegend. Bei Neuralgien, welche gleichzeitig den N. mandibularis und den N. lingualis betrafen, habe ich von derselben Wunde aus mit dem Meissel beide Nerven freigelegt und aus beiden ein längeres Stück ausgeschnitten.

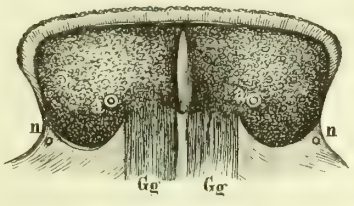

Fig. 80.
Frontaler Durchschnitt durch die Zunge, entsprechend dem letzten Backzahn
aa. Art. lingualis. nn. Nerv. lingualis.
Gg Gg. M. M. genio-glossi.

Die Neuralgien des *N. supraorbitalis* sind etwas häufiger als die des N. lingualis. Zuweilen gelingt es, durch Palpation eine entzündliche Anschwellung des Periosts am Stirnbein nachzuweisen, so dass eine Compression des Nerven in dem kurzen Canalis oder Semicanalis am Supraorbitalrand als Ursache der Neuralgie angenommen werden kann. Die Neurektomie des N. supraorbitalis muss centralwärts von jenem Canal in der Orbita vorgenommen werden. Zu diesem Zweck trennt man die Haut und den M. orbicularis palpebrarum auf dem Supraorbitalbogen durch einen Schnitt, welcher der nach unten concaven Linie dieses Bogens folgt. Die Membrana tarsea sup. wird in ihrer äusseren Hälfte in der Breite einiger Centimeter von dem Supraorbitalbogen abgelöst, damit man nun das fettreiche Orbitalbindegewebe vom Knochendach der Orbita ab nach unten drängen kann. Nun erkennt man den N. supraorbitalis, welcher auf dem Orbitalgewebe aufliegt und bei dem Abwärtsdrängen desselben sich isolirt nach dem Canal hin ausspannt. Man löst den Nerven bis zum Grund der Orbita von dem Fettgewebe

los und kann ein Stück von 4 Ctm. Länge bequem ausschneiden. Die Wunde wird vernäht und pflegt bei genauer Beachtung der aseptischen Maassregeln per primam zu heilen.

Die Neurektomie des *N. zygomaticus malae* kommt sehr selten zur Ausführung. Man schneidet auf den *äusseren* Orbitalrand bis auf das Periost ein, hebt mit einem Elevatorium das Periost von der äusseren Orbitalwand vorsichtig ab und erkennt bei dieser Gelegenheit die Stelle, an welcher der Nerv von dem Orbitalbindegewebe aus sich in den Knochencanal des Jochbeins einsenkt. Man isolirt den feinen Nervenfaden vom Canal gegen das Orbitalbindegewebe hin und schneidet ein Stück desselben aus. v. Gräfe hat gerade von diesem Nerven gezeigt, dass seine sensible Reizung einen mimischen Gesichtskrampf auf reflectorischem Weg bedingen kann (vgl. § 44). Ein fester Druck auf die Temporalgrube hinter dem äusseren Orbitalrand bringt in solchen Fällen den Gesichtskrampf sofort zum Stillstand. Wenn diese Erscheinung zutrifft, so ist Aussicht vorhanden, durch Neurektomie des N. zygomaticus malae den Gesichtskrampf zu heilen.

Die Neurektomien des N. frontalis, des N. supra- und infratrochlearis und des N. nasociliaris kommen so selten in Betracht, dass auf die Aufstellung besonderer Operationsmethoden wohl verzichtet werden kann. Mosetig empfiehlt beispielsweise für den N. nasociliaris die Aufsuchung an der Innenwand der Orbita, wo der Nerv am Foramen ethmoid. ant. in die Siebbeinplatte eindringt.

§ 89. Die Kieferklemme. Die Contractionen des Unterkiefers.

Unter Kieferklemme versteht man die Unfähigkeit, die Oeffnungsbewegung des Unterkiefers auszuführen. Die Zahnreihen des Ober- und Unterkiefers können nur wenig von einander entfernt werden, so dass die Einnahme der Speisen, besonders das Kauen fester Speisen erheblich gestört oder bei hohen Graden der Kieferklemme ganz unmöglich wird. Man würde die Kieferklemme geradezu als Contractur des Unterkiefers, und zwar im Sinn der Schliessungsstellung der beiden Zahnreihen, definiren können, wenn man nicht bei der Bezeichnung von Contractur von den Extremitäten her gewöhnt wäre, in erster Linie an Störungen des Gelenkapparats zu denken (vgl. § 111, allg. Thl.). Für die Kieferklemme trifft es aber durchaus nicht zu, dass dieselbe wesentlich durch Erkrankungen des Kiefergelenks bedingt wären; vielmehr ist die *arthrogene* Form der Kieferklemme ziemlich selten. Die Störungen der Bewegung liegen häufiger im Gebiet des Kieferbogens und in den unteren Theilen des aufsteigenden Astes, als in dem Kiefergelenk und am Proc. coronoides des Kiefers (vgl. Schluss des §).

Besonders zahlreich sind *die Fälle von Kieferklemme, welche durch eine entzündliche Anschwellung des parostealen Bindegewebes in der Gegend des Kieferbogens und an dem aufsteigenden Ast bedingt werden.* Die Drehungsaxe der Bewegung der Oeffnung und Schliessung des Unterkiefers verläuft durch die beiden Kieferköpfchen in frontaler Richtung. Sehr kleine Bewegungen im Kiefergelenk bedingen an dem langen Hebelarm des aufsteigenden Astes und des Kieferbogens schon ziemlich bedeutende Bewegungsexcursionen. Wenn nun das lockere Bindegewebe, welches den Unterkiefer umgiebt, durch entzündliche Anschwellung seine Dehnbarkeit verliert, so werden die Bewegungen des Unterkiefers nicht nur sehr schmerzhaft, sondern auch bei höheren Graden der entzündlichen Anschwellung mechanisch unmöglich, weil das starre Gewebe den Bewegungen nicht folgen kann. Die Entzündungen, welche diese Art der Kieferklemme bedingen, sind: 1) die Periostitis am Kieferbogen (vgl. § 68 und § 73), wenn die entzündliche Schwellung bei hohen Graden der Periostitis auf das parosteale Bindegewebe übergreift; 2) die Entzündungen der Lymphdrüsen in der Submental- und

Submaxillargegend (§ 169), sobald sich dieselben zur Paraadenitis (§ 147, allg. Thl.) steigern; 3) die Entzündung der Submaxillarspeicheldrüse (§ 129); 4) die Parotitis (§ 129); 5) die acuten Formen der Tonsillitis, welche mit einer Paratonsillitis verbunden sind (§ 104). Die Glossitis (§ 95) führt an sich deshalb nicht zur Kieferklemme, weil die Zunge im ganzen der Bewegung des Unterkiefers folgt; doch können höhere Grade der Glossitis, welche auf das parosteale Gewebe des Unterkiefers übergreifen, ebenfalls Kieferklemme bedingen. Sogar Schwellungen der Wange bei Entzündungen des Oberkiefers können so weit nach unten sich fortsetzen, dass die Bewegungen des Unterkiefers gestört werden. Es bedarf kaum der Erwähnung, dass Geschwulstbildungen in den Organen, deren Entzündungen hier als Ursachen der Kieferklemme angeführt wurden, durch Veränderungen des parostealen Gewebes, z. B. durch starres Oedem in Folge venöser Stauung oder durch Umbildung des Gewebes in unnachgiebige Geschwulstmasse, zu denselben mechanischen Störungen der Kieferbewegung führen können, wie die entzündlichen Vorgänge.

Seltener als diese entzündliche Form der Kieferklemme ist *die narbige Form der Kieferklemme*, aber von grösserer Bedeutung wegen der Schwierigkeit ihrer Behandlung (§ 90). Alle Eiterungen im parostealen Gewebe, welche aus den oben genannten Entzündungen hervorgehen, können durch Bildung von grossen Massen von Granulationsgewebe und durch narbige Schrumpfung desselben eine narbige Kieferklemme erzeugen. Die acuten, phlegmonösen Eiterungen, welche sich über grosse Gewebestrecken verbreiten, sind in dieser Beziehung besonders gefährlich. Keine Entzündung aber führt zu so schweren Formen der narbigen Kieferklemme, wie die *Noma*, deren Verlauf in § 26 geschildert wurde. Die gangränöse Zerstörung der Gewebe greift hier oft auf die Muskeln und das Periost des Ober- und Unterkiefers fort und so entstehen fingerdicke harte Narbenstränge im parostealen Gewebe und endlich Periostwucherungen, welche vom Ober- und Unterkiefer her zusammenwachsen und schliesslich eine *knöcherne Verwachsung beider Kiefer*, die schwerste Form der Kieferklemme hervorrufen.

Die Seltenheit der *arthrogenen Form der Kieferklemme*, welche schon oben erwähnt wurde, ist von der Seltenheit der Entzündungen und Eiterungen des Kiefergelenks (vgl. § 85 Schluss) abhängig. Doch kommen alle Formen der Contractur und Ankylose, welche von Entzündungen der Gelenke ausgehen, auch an diesem Gelenk vor. Insbesondere hat man auch die schwerste Form der Ankylose, *die knöcherne Ankylose des Kiefergelenks* beobachtet.

Endlich können *Erkrankungen des Proc. coronoides* zu einer Kieferklemme führen, wenn auch Verletzungen und Entzündungen an diesem Knochenfortsatz recht selten vorkommen. Auch der Proc. coronoides kann mit dem Oberkiefer verwachsen. Einen sonderbaren Fall dieser Art hat v. Langenbeck beobachtet, indem mit der knöchernen Verwachsung zwischen dem Proc. coronoides und dem Oberkiefer ein Zurückbleiben des Wachsthums des Unterkiefers verbunden war. In demselben befanden sich nur je zwei Backzähne auf jeder Seite, so dass die Grösse des Kiefers des erwachsenen Kranken der Grösse des Kiefers eines Neugeborenen entsprach. Die Kieferklemme wurde durch Trennung der knöchernen Verwachsungen (vgl. § 90 Schluss) geheilt.

§ 90. Zur Behandlung der Kieferklemme.

So mannigfaltig die Ursachen der Kieferklemme sind, so verschiedenartig ist auch ihre Behandlung. Bei allen Fällen, welche von der entzündlichen Anschwellung des parostealen Bindegewebes abhängig sind (§ 89 Anfang), ist selbstverständlich die antiphlogistische Behandlung der bedingenden Entzündung die wesentlichste

therapeutische Aufgabe und sind über die Behandlung der Periostitis des Kiefers § 73, über die Behandlung der Lymphadenitis § 176, der Entzündung der Submaxillarspeicheldrüse § 129, der Parotitis § 129, der Tonsillitis § 105 zu vergleichen. Doch kann man auch unmittelbar in solchen Fällen gegen die Kieferklemme ein sehr bequemes Mittel anwenden. Man schneidet einen gewöhnlichen Flaschenkork keilartig zu und führt die scharfe Kante des Korkkeils zwischen die Schneidezähne. Die Substanz des Korks quillt nach einigen Minuten im Mundspeichel auf und die elastische Substanz des Korks presst die Schneidezähne etwas auseinander. Nun schiebt man den Korkkeil etwas tiefer ein, und zwar an den Eckzähnen oder bei geringen Graden der Kieferklemme zwischen den vorderen Backzähnen. Die Kranken lernen selbst schnell den einfachen und harmlosen Apparat gebrauchen und sind im Stand, zuweilen schon in wenigen Stunden, zuweilen wenigstens in einigen Tagen durch immer tieferes Einschieben des Korkkeils eigenhändig und ohne Schmerzen die Kieferklemme zu beseitigen.

Das gleiche Verfahren empfiehlt sich bei der beginnenden Bildung der *narbigen* Kieferklemme; sogar bei ausgebildeten Narben, wenn dieselben nicht schon zu alt und zu starr sind, kann man die Wirkungen des Korkkeils versuchen; sie sind oft besser, als die Ergebnisse der *operativen Behandlung der narbigen Kieferklemme.* Was diese Operationen betrifft, so hat man in tiefer Narkose die Narben gewaltsam gedehnt, indem man Holzkeile zwischen die Zahnreihen schiebt, wobei man freilich die Zähne leicht abbrechen kann. Auch kann man die Narben mit dem Tenotom oder mit dem Scalpell trennen. Aber weder die Dehnung noch die Durchschneidung der Narben pflegen mehr als eine schnell vorübergehende Besserung zu ergeben; an den Riss- und Schnittstellen entsteht neues Granulationsgewebe, welches wieder narbig sich verdichtet und die Kieferklemme wieder entstehen lässt. Etwas besser in der Wirkung ist *die Excision des narbigen Gewebes,* eventuell unter plastischer Einpflanzung dehnbarer Hautlappen in die Defecte, welche diese Excision schafft. Besonders bei den Zerstörungen durch Noma kommt neben der Entfernung der Narben der plastische Ersatz der Wangenhaut in Betracht, weil diese durch Gangrän vernichtet wurde. Es können recht complicirte Operationen nach Noma nothwendig werden, welche theils die Beseitigung der Narben, theils die plastische Ergänzung der verloren gegangenen Theile, theils die Verhütung eines Recidivs der narbigen Kieferklemme sich zum Ziel setzen. So ergänzte Gussenbauer (vgl. § 32) die narbigen Theile durch gedoppelte Hautlappen, indem die unteren Lappen mit der Epidermis gegen die Mundhöhle zu liegen kamen und die Schleimhaut ersetzten. Bestimmte Regeln können aber über diese Operationen nicht aufgestellt werden, weil jeder einzelne Fall besondere Verhältnisse zeigt, welchen man Rechnung tragen muss.

Knöcherne Verwachsungen müssen ebenfalls getrennt, eventuell mit Meissel und Hammer entfernt werden; indessen können auch hier wieder Recidive eintreten. So giebt es nicht allzu selten Fälle, bei welchen man sich wegen allzu complicirter Verhältnisse entschliessen muss, *ein künstliches Gelenk vor der narbigen oder knöchernen Verwachsung im Kieferbogen anzulegen.* Die Operation ist zuerst von Esmarch geplant, von Wilms zuerst ausgeführt worden. Das Verfahren Esmarch's besteht darin, dass man ein kurzes Stück des Kieferbogens, 2—3 Ctm. breit, durch Resection entfernt und nun durch geregelte Bewegungen der gesunden Kieferhälfte dafür sorgt, dass an der Resectionsstelle eine bewegliche Verbindung, eine Nearthrose entsteht. Der Kauact findet dann nur in dem Kiefergelenk der gesunden Seite statt; das Kiefergelenk der kranken Seite mit dem narbigen verwachsenen Theil des Kiefers wird ausser Function gestellt. Die Erfahrung hat gezeigt, dass diese Operation gute functionelle Ergebnisse liefert, der Kauact kraftvoll stattfinden kann. Fast gleichzeitig mit

Esmarch hat Rizzoli denselben Gedanken verfolgt; sein Verfahren unterscheidet sich von dem Verfahren Esmarch's nur dadurch, dass Rizzoli, statt ein Stück des Kieferbogens zu entfernen, eine einfache Durchsägung desselben vornimmt. Die Nachbehandlung hat dann die schwierige Aufgabe, durch Bewegungen zu verhindern, dass keine knöcherne Verwachsung der Sägeflächen stattfindet. Die Erfolge dieses einfacheren Rizzoli'schen Verfahrens werden wohl etwas unsicherer sein, als die des Verfahrens Esmarch's.

Bei krampfartiger Kieferklemme hat man früher die subcutane Myo- und Tenotomie (§ 278, allg. Thl.) der Kaumuskeln ausgeführt. Abgesehen von der Schwierigkeit der Durchschneidung der breiten und zum Theil tief gelegenen Kaumuskeln muss man erwägen, dass die Wirkung der Tenotomie mit der Heilung wieder verschwinden wird. Zweckmässiger wird man hier auf eine chirurgische Behandlung verzichten, und unter Berücksichtigung der zu Grunde liegenden Nervenleiden eine elektro-therapeutische oder medicamentöse Behandlung bevorzugen.

Die Contracturen und Ankylosen des Kiefergelenks werden durch *Resection des Kieferköpfchens* behandelt. Nach Trennung des Collum mandibulae (vgl. § 85 Schluss) kann es schwierig sein, das Köpfchen aus der Cavitas glenoidalis herauszuschaffen, mit welcher es durch fibröse oder knöcherne Adhäsionen verbunden ist. Bei Gebrauch des Meissels wird man immer vorsichtig sein müssen, dass die A. maxillaris int. nicht verletzt werde. Was endlich *die Verwachsungen des Proc. coronoides mit dem Oberkiefer* betrifft, so muss die Trennung, eventuell die Beseitigung der verbindenden Knochenmassen bald mit der Stichsäge, bald mit Meissel und Hammer ausgeführt werden. Bestimmte Regeln lassen sich für solche Operationen nicht aufstellen.

§ 91. Die Verbände an den Kiefern und in der Gesichtsgegend.

Wir führen zunächst die alten Verbände auf, welche uns die Verbandlehre überliefert hat. Sie beziehen sich besonders auf die Anlegung von Verbänden an dem Unterkiefer und sind folgende:

1) die *Funda maxillae infer.*, von welcher schon in Fig. 151, § 338, allg. Thl. eine Abbildung gegeben wurde und welche mithin einer weiteren Beschreibung nicht bedarf.

2) Das *Capistrum duplex* (Fig. 81). Die erste Tour steigt vom Scheitel abwärts vor dem vorderen Rand des linken Ohrs, schlingt sich in der Unterkinngegend um den Unterkiefer herum und kehrt vor dem vorderen Rand des rechten Ohres auf den Scheitel zurück, wo sich die Binde mit dem Anfangspunkt der ersten Tour kreuzt. Nun verläuft die zweite Tour zur linken Seite des Hinterhaupts um den Nacken zur vorderen Halsgegend und deckt dann als *aufsteigende* Tour den absteigenden Schenkel der ersten Tour am linken Ohr so zu, dass die zweite Tour die erste um etwas nach vorn überragt. Die dritte Tour läuft vom Scheitel zur rechten Seite des Hinterhaupts um den Nacken zur linken vorderen Halsgegend und bildet die zweite aufsteigende Tour vor dem rechten Ohr, wobei wieder der Rand der zweiten Tour den Rand der ersten um etwas nach vorn überragt. Die vierte Tour beginnt am Scheitel wie die zweite, und läuft wie diese zur rechten vorderen Halsgegend; statt aber, wie diese, von der Unterkinngegend zum Rand des linken Ohrs zu laufen, geht sie *über die Vorderfläche des Kinns* und läuft nun circulär um den Hals herum, um nun zur fünften Tour überzugehen, welche die dritte aufsteigende Tour am linken Ohr bildet. Die sechste Tour ist der dritten wieder ganz analog und bildet die dritte aufsteigende Tour am rechten Ohr. Die siebente (Schluss-) Tour verläuft von der linken Seite des Hinterhaupts — nicht wie die vorhergehenden zum

Nacken — sondern circulär um Hinterhaupt und Stirn, so dass sie alle übrigen Touren bedeckt und befestigt. Das Endresultat ist das, dass vor jedem Ohr drei Bindentouren liegen, welche — mit Ausnahme des absteigenden Schenkels der ersten Tour — sämmtlich in aufsteigender Richtung eingelegt wurden, um den Unterkiefer gegen den Oberkiefer anzuziehen. Die eigenthümliche vierte Tour zieht das Kinn nach hinten an.

Fig. 81.
Capistrum duplex.

3) Das *Capistrum simplex* zeigt zwar ähnliche Touren wie das C. duplex, aber noch complicirterer Art. Das Endergebniss ist das, dass vor einem Ohr drei, vor dem andern Ohr nur eine aufsteigende Tour liegen. Beide Capistra (auch Halfterbinden benannt) sind zur Behandlung der Kieferverletzungen, besonders der Brüche des Unterkiefers bestimmt; insbesondere zeigt das Capistrum simpl. deutlich die Bestimmung, das herabgesunkene lange Bruchstück (vgl. § 63) zu heben. Indessen sind für diese Zwecke beide Verbände nicht genügend und mithin wäre ihre Kenntniss überflüssig, wenn wir nicht oft die Aufgabe hätten, nach Verletzungen und Operationen Verbandstücke, besonders auch die Bestandtheile des aseptischen und antiseptischen Verbands an der Kinn- und Unterkiefergegend zu befestigen. Das geschieht am besten mit den Touren des Capistrum duplex und deshalb wurde auf eine genaue Schilderung des Capistrum simplex verzichtet.

Wenn wir uns nun auch nicht mehr an die bestimmte Reihenfolge der einzelnen Bindentouren des Capistrum duplex kehren, sobald wir die Bestandtheile des aseptischen Verbands in der Kinn- und Unterkiefergegend mit Gazebinden anlegen, so ist doch dieser Wechsel von Touren, welche die Unterkinngegend umfassen, das Kinn bedecken, an dem vorderen Ohrrand emporsteigen und auf dem Scheitel kreuzen, andererseits auch in der Nackengegend einen Stützpunkt gewinnen, so zweckmässig, dass *dem Anfänger die Einübung des Capistrum duplex auch heute noch dringend empfohlen werden muss.* Der Verband gewinnt noch dadurch an Festigkeit, dass man nicht alle Touren *vor* dem Ohr, sondern einen Theil *hinter* dem Ohr aufsteigen lässt; hierdurch werden beide Ohren zu Stützpunkten des Verbands.

Wir reihen den Verbänden, welche die alte Verbandlehre für die Kiefer bestimmte, eine kurze Erwähnung des *Monoculus* und des *Binoculus* an. Wenn diese Verbände für die Augenoperationen, also für die Ophthalmiatrik besonders wichtig sind, so hat doch auch der Chirurg oft die Aufgabe, Verbandstücke am Auge zu befestigen. Vor allem soll man bei Anlegung der aseptischen Verbände für die Stirn- und Wangengegend sich nicht scheuen, auch ein Auge mit dem Verband zuzuschliessen, wenn es gilt, die Luft wirksam abzuschliessen. So benutzen wir oft Verbände, welche dem Monoculus und Binoculus ähnlich sind; deshalb muss der Chirurg die Bindentouren dieser Verbände kennen.

Bei dem *Monoculus* (Fig. 82) läuft die erste Bindentour von der seitlichen

Halsgegend unterhalb des Ohres schräg über die Wange und das Auge zum entgegengesetzten Tuber parietale und kehrt von hier um den Nacken zum Ausgangspunkt unter dem Ohr zurück. Die beiden folgenden Bindentouren verlaufen wie die erste, nur dass sie mit derselben auf dem Auge kreuzen, so dass unterhalb des Auges 1, 2, 3 von oben nach unten, oberhalb desselben aber 1, 2, 3 von unten nach oben folgen (vgl. Fig. 82). Den Beschluss macht eine circuläre vierte Tour um Hinterhaupt und Stirn.

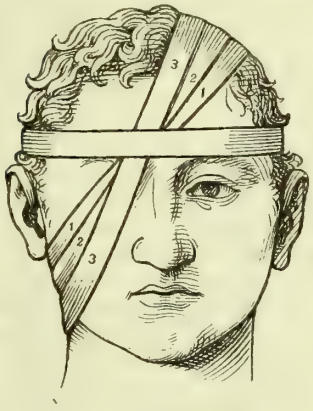

Fig. 82.
Monoculus.

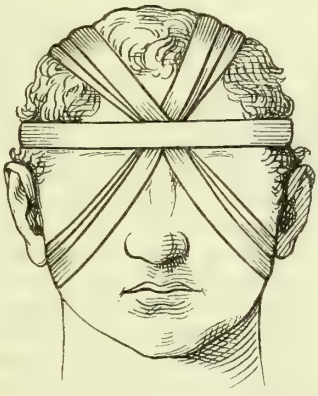

Fig. 83.
Binoculus.

Bei dem *Binoculus* (Fig. 83) läuft die erste Tour, welche wie bei dem Monoculus beginnt, vom Tuber parietale um das Hinterhaupt zum anderen Tuber parietale, um nun in absteigender Richtung das zweite Auge zuzudecken. Die Binde wird dann um den Nacken herumgeführt und kehrt zu ihrem Ausgangspunkt zurück. Die beiden folgenden Touren verlaufen genau wie die erste; nur findet immer auf jedem Auge die analoge Kreuzung statt, wie bei dem Monoculus (vgl. Fig. 82).

Oft combinirt der Chirurg bei seinen vielfachen Aufgaben Touren des Monoculus und Binoculus mit Touren des Capistrums, um grosse aseptische Verbände bei ausgedehnten Verletzungen und Operationswunden der Gesichtsgegenden zu befestigen. Auch die Nase kann durch einen Verband gedeckt werden, welcher dem Binoculus ähnlich sieht; nur kreuzen sich die Touren nicht auf der Stirn, sondern auf der Nasengegend. Fügt man dann Touren hinzu, welche circulär über die Oberlippe und theils über, theils unter dem Ohr verlaufen, so erhält der Verband einige Aehnlichkeit mit der alten Sperberbinde, dem *Accipiter nasi*, deren Details besser den alten Handbüchern der alten Verbandlehre überlassen bleiben. Auch eine *Funda nasi* kann noch angeführt werden, bei welcher die oberen Bindenköpfe nach unten unterhalb der Ohren zur Nackengegend geführt und hier geknüpft werden, während die unteren Bindenköpfe oberhalb der Ohren zum Hinterkopf verlaufen.

Wenn man grosse aseptische Verbände mit den oben erwähnten Touren durch Gazebinden befestigt, so kann man nach Vollendung des Verbands durch Ausschneiden mit der Scheere diejenigen Bestandtheile wieder entfernen, welche besonders störend sind, z. B. diejenigen, welche ein Auge oder die Nasenlöcher oder die Mundöffnung verschliessen.

FÜNFTES CAPITEL.

Die Verletzungen und Krankheiten der Zunge.

§ 92. Die Untersuchung der Mundhöhle.

Von den Organen, welche die Mundhöhle begrenzen, wurden schon die Wangenschleimhaut (im zweiten Capitel) und die Alveolarfortsätze des Kiefers mit ihrem Schleimhautüberzug einschliesslich der in ihnen wurzelnden Zähne (im vierten Capitel) erörtert. Für die Diagnose der Krankheiten dieser Theile ist es nicht schwierig, durch Verziehung der Lippen eine Einsicht der Krankheitsheerde zu gewinnen. Die Schwierigkeit der Untersuchung beginnt erst an denjenigen Theilen, welche von den Zahnreihen eingeschlossen werden, besonders an der Zunge, dem harten und weichen Gaumen und den von den Bogen des weichen Gaumens eingeschlossenen Tonsillen; dieselbe Schwierigkeit gilt auch für die Untersuchung der Pharynxhöhle. Wir müssen deshalb eine Erörterung der Untersuchung dieser Organe an dieser Stelle einschalten, wenn auch diese Erörterung die Diagnostik der Zungenkrankheiten nur beiläufig berührt. Die Inspection und Palpation ist für alle diese letztgenannten Theile nur bei der Oeffnungsstellung des Unterkiefers möglich. Wenn nun auch verständige Kranke durch freiwillige Oeffnung des Mundes die Untersuchung sehr erleichtern, so können doch auch schon bei ihnen Apparate nothwendig werden, um die Oeffnungsstellung des Unterkiefers für längere Zeit zu erhalten, besonders dann, wenn die Untersuchung längere Zeit in Anspruch nimmt und wenn derselben operative Eingriffe folgen, welche eine Unterbrechung durch Contraction der Kaumuskeln nicht zulassen. Bei Kindern und willensschwachen Erwachsenen kann schon für die erste flüchtige Untersuchung die Anwendung solcher Apparate nothwendig sein. Man hat diesen Apparaten die Bezeichnung der *Mundspecula* gegeben, obgleich von spiegelartigen Vorrichtungen dabei nicht im mindesten die Rede ist.

Bevor wir die Mundspecula aufzählen, müssen wir uns fragen, wieviel wir ohne diese Apparate durch unsere Finger leisten können; denn es ist sehr angenehm, dass wir in vielen Fällen bei richtiger Anwendung der Finger jener Apparate entbehren können. Wie wir bei krampfhafter Contraction der Kaumuskeln mit dem Zeigefinger hinter die hintersten Backzähne eingehen und den Kiefer aufklemmen können, wurde schon bei Gelegenheit der Chloroform-Asphyxie § 332, allg. Thl. erwähnt. Bei schreienden Kindern kann man noch einfacher die gelegentliche Oeffnungsstellung des Kiefers bei dem Schreien benutzen, um mit dem Zeigefinger zwischen die Reihen der Schneidezähne einzudringen; nur muss man sich gegen die Gefahr schützen, dass man in den Finger gebissen wird. Man hat zu diesem Zweck handschuhfinger-artige Metallhülsen construirt; doch ist ihre Anwendung nicht angenehm, weil der Finger in der starren Hülse seine Beweglichkeit verliert und auch die Sensibilität in der Fingerspitze herabgesetzt wird. Bei Kindern empfehle ich für eine kurzdauernde Palpation der Mund- und Rachenhöhle folgenden Kunstgriff: *man streife mit dem Finger, welcher zwischen die Reihen der Schneidezähne eingeführt wird, die Unterlippe des Kindes so zwischen die Zahnreihen, dass die Unterlippe zwischen dem untersuchenden Finger und der Kante der unteren Zähne liegen bleibt.* Wenn nun das Kind beisst, so beisst es nicht nur auf den Finger des Untersuchenden, sondern auch auf die eigene Unterlippe und hütet sich deshalb, allzu fest zuzubeissen.

Ferner kann man bei geöffneten Zahnreihen den hakenförmig gekrümmten Finger benutzen, um *die Zunge nach unten zu drücken* und so eine Inspection des Gaumensegels und des Pharynx vornehmen zu können. Statt des Fingers kann man auch eine dünne Metallplatte, den Spatel (Fig. 84) benutzen, um die Zunge niederzudrücken. Dieses Instrument, welches übrigens auch zu anderen Zwecken, wie z. B. zum Pflasterstreichen benutzt wird, befindet sich oft in den chirurgischen Taschenbestecks; es ist aber deshalb ziemlich entbehrlich, weil jeder Löffelstiel als Mundspatel benutzt werden kann. Endlich kann man stumpfe Haken benutzen, bei welchen der Griff gegen die Metallplatte im stumpfen Winkel

Fig. 84.
Zungenspatel.
¼ d. nat. Gr.

Fig. 85.
Stumpfer Haken zum Herabdrücken der Zunge (nach Fränkel).

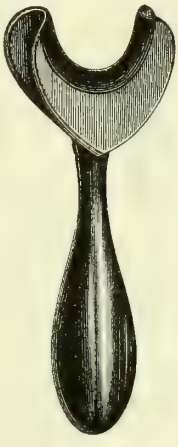

Fig. 86.
Mundwinkelhalter von Lüer.
½ d. nat. Gr.

wie in Fig. 85 abgebogen ist (Fränkel). Diese Knickung verhindert, dass, wie bei der Benutzung des Spatels, die Hand, welche das Instrument hält, das Licht von der Mundhöhle absperrt. Die haltende Hand steht unterhalb der deprimirenden Platte und lässt das Licht frei in die Mundhöhle einfallen. Selbstverständlich kann man auch bei der Untersuchung der Mund- und Rachenhöhle reflectirtes Licht, wie bei der Rhinoskopie, durch einen Spiegel mit centraler Oeffnung in diese Höhlen werfen (vgl. § 47).

Zum Auseinanderhalten der Mundwinkel kann man die aus Holz gearbeiteten Mundwinkelhalter von Lüer (Fig. 86) benutzen.

§ 93. Die Mundspecula.

Die erste Gruppe der Mundspecula umfasst diejenigen Apparate, welche zum gewaltsamen Aufklemmen der geschlossenen Zahnreihen bestimmt sind. Das einfachste nnd zugleich recht brauchbare Instrument für diese Zwecke, welches wohl verdient, in jedem ärztlichen Instrumentarium einen regelmässigen Bestandtheil zu bilden, ist ein Holzkeil (Fig. 87). Man schiebt die zugeschärfte Kante zwischen die Zahnreihen und richtet dann durch eine rotatorische Bewegung am Griff die Platte so in die Höhe, dass die Kante in senkrechter Stellung gegen die Mundhöhle sieht und die Seitenflächen des Keils zwischen den Zähnen liegen. Diese

Keile können aus ziemlich weichem Holz hergestellt sein, damit die Gefahr des Abbrechens der Zahnkronen gemindert wird. Man kann auch nach erzwungener Aufklemmung einen dicken Korkkeil zwischen die geöffneten Zahnreihen schieben.

Noch grössere Kraft und ein geregeltes Anwachsen derselben gestattet das bekannte und mit Recht viel gebrauchte Mundspeculum von Heister (Fig. 88). Die Kante (k) wird zwischen die vorderen Backzähne so weit eingeschoben, dass die Rinnen (rr) die betreffenden Zahnkronen oben und unten aufnehmen. Die Bewegungen der Schraube S sorgen nun dafür, dass die beiden Branchen langsam auseinander weichen.

Fig. 87.
Holzkeil zum Auseinanderdrängen der Zahnreihen. 1/4 d. nat. Gr.

Fig. 88.
Heister's Mundspeculum. Das Instrument ist halb geöffnet. 1/2 d. nat. Gr.

Eine andere Vorrichtung, welche denselben Zweck verfolgt, ist die sogenannte Diebsschraube, ein Conus, an welchem von der Spitze aus ein Schraubengang in schnell aufsteigender Windung verläuft. Die Spitze wird zwischen die Zähne eingesetzt und die Drehung der Schraube drängt die Zahnreihen auseinander.

Die zweite Gruppe der Mundspecula umfasst diejenigen Instrumente, welche bei schon geöffneten Zahnreihen eingelegt werden sollen, um dieselben für längere Dauer auseinander zu halten. Diese Instrumente sind sehr zahlreich, so dass wir uns beschränken müssen, die wichtigsten Typen hier anzuführen. Die meisten von ihnen besitzen besondere Vorrichtungen zur Depression der Zunge und sind dann wesentlich dazu bestimmt, die Ausführung von Operationen am Gaumen und in Rachenhöhle zu unterstützen. Wir nennen hier:

1) das Mundspeculum von König, nur für das Auseinanderhalten der Zahnreihen bestimmt. Zwei gerinnte Platten sind zur Aufnahme der Zähne bestimmt. Der Druck auf die Griffe entfernt die Platten von einander und ein Stellhaken fixirt die dilatirte Stellung, bis ein Druck die Stange mit dem Stellhaken zur Seite schiebt und dann die Platten wieder aufeinander fallen.

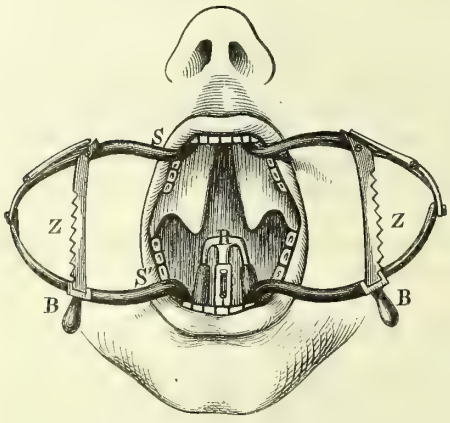

Fig. 89.
Mundspeculum von Whitehead. 1/2 d. nat. Gr.

2) Das Mundspeculum von Chassaignac. Eine breite Platte deckt die Zunge nach unten zu. Durch Druck auf eine Feder richtet sich ein Ring senkrecht zur Platte auf und stützt sich gegen den hinteren Rand des harten Gaumens. Hierdurch werden indirect auch die Zahnreihen von einander entfernt.

3) Das Mundspeculum von Thomas Smith, auch mit dem englischen Ausdruck Gag bezeichnet. Dieses Instrument ist etwas einfacher als das von Whitehead, welches in Fig. 89 abgebildet ist und eine entschiedene Vervollkommnung

des Smith'schen Instruments darstellt, so dass wir unter Verzicht auf eine genaue Beschreibung des Smith'schen Instruments uns mit der Erklärung des Instruments von Whitehead begnügen können. Die Stahlstangen (SS') kommen auf die Schneidezähne zu liegen. Der Rahmen (R) ist zur Depression der Zunge bestimmt; er kann nach Belieben durch Ausziehen nach hinten verlängert werden und überdies in jedem gewünschten Winkel zu der unteren Stange (S') gestellt werden. Die Oeffnungsstellung wird durch das Einfedern der gezahnten Stangen (ZZ) in die Bügel (BB) von selbst erhalten. Wenn man jedoch diese gezahnten Stangen gegen die Mittellinie etwas zusammen drückt, so lassen die Zähne los, die Stangen SS' fallen zusammen und das Instrument kann wieder entfernt werden. Auf den ersten Blick erscheint das Instrument sehr complicirt; aber seine Formen schliessen sich sehr genau an die Formen der Theile an, zu welchen sie gehören, und das Instrument erweist sich als sehr nützlich für die Ausführung von Operationen am Gaumen, den Tonsillen und der Pharynxhöhle.

§ 94. Die Verletzungen und traumatischen Entzündungen der Zunge.

Die geschützte Lage der Zunge, welche vom „Zaun der Zähne" eingeschlossen ist, verhütet in der Regel schwere Verletzungen derselben; insbesondere dient der Bogen des Unterkiefers als Schutzwall gegen Gewalten, welche von aussen her in der Richtung auf die Zunge einzuwirken streben. Schussverletzungen finden an der Zunge gewöhnlich nur dann statt, wenn das Geschoss vorher den Unterkiefer oder, in der Richtung von oben nach unten verlaufend den Oberkiefer und den harten Gaumen durchbohrt hat. Nur bei weit zum Nacken zurückgebeugtem Kopf kann von der Unterkinngegend aus ein Geschoss oder eine stechende Waffe vom Boden der Mundhöhle ohne Knochenverletzung in die Substanz der Zunge eindringen. Eine ähnliche Gelegenheit ist bei weit geöffnetem Mund gegeben, wie z. B. nicht selten das selbstmörderische Geschoss die Zunge zerreisst, wenn die Mündung der Waffe durch den absichtlich geöffneten Mund in die Mundhöhle eingeführt wurde. Eine andere Gefahr entsteht durch das „Herausstrecken" der Zunge, wobei sie zwischen die Reihen der Schneidezähne tritt. Eine unwillkürliche Schlussbewegung des Kiefers, auch ein Auffallen auf die untere Fläche des Kieferbogens, kann dann zu einer Bissverletzung der Zungenspitze führen; insbesondere kommen bei epileptischen Anfällen, welche bei aufgehobenem Bewusstsein zu unwillkürlichen Muskelcontractionen Veranlassung geben, schwere Bissverletzungen an der Zungenspitze nicht selten vor. Endlich können bei dem Akt des Essens Verletzungen der Zunge geschehen. Erhebliche Verbrennungen und Verätzungen der Zunge sind deshalb selten, weil bei dem irrigen Schlucken heisser und ätzender Flüssigkeiten dieselben entweder schnell ausgespieen oder schnell zur Pharynxhöhle weiter befördert werden; doch sind leichte Verbrennungen der Zunge ziemlich häufig, dann aber auch ohne Belang. Etwas bedenklicher ist die Gefahr, welche der Zunge bei hastigem Essen von den Spitzen der Gabel droht. Endlich können Glas- und Knochensplitter, auch Nadeln, welche durch unglücklichen Zufall in die Speisen gekommen sind, Riss- und Stichwunden an der Zunge bewirken.

Eine besondere Gefahr ist mit diesen zufälligen Verletzungen der Zunge in der Regel nicht verbunden. Eine bedeutendere Blutung kommt in der Regel nur bei tiefen Risswunden vor, wie sie etwa der Selbstmordversuch mit Einführung der Waffe in den Mund erzeugt. Aber auch diese *Blutungen sind durch tiefgreifende Nähte leicht zu stillen* (s. Schluss des §). Die Schmerzen der Zungenwunden sind in den ersten Stunden bedeutend; man kann sie dadurch mässigen, dass man kleine Eisstückchen in der Mundhöhle des Verletzten schmelzen lässt.

In einem Fall sah ich von einer Gabelstichverletzung, welche das vordere Ende des N. lingualis betroffen hatte, eine Neuralgie des N. lingualis sich entwickeln und war genöthigt, die Neurektomie dieses Nerven auszuführen (§ 88).

Die Entzündungen, welche den Verletzungen der Zunge folgen, sind geringfügig, obgleich ein rein aseptischer Verlauf nicht erzielt werden kann. Die musculöse Substanz der Zunge ist ebenso wenig zu höheren Entzündungen geneigt, wie ein Muskelbauch (vgl. § 67, allg. Thl.); eine phlegmonöse Verbreitung der Entzündung ist in den durcheinander gewebten Fasern der Zungenmuskeln, welche ein Gitter- und Maschenwerk von Muskelbündeln bilden, nicht möglich. So beschränkt sich in der Regel die traumatische Entzündung der Zunge auf die seröse Form; es tritt bei schwereren Verletzungen der Zunge eine bedeutende ödematöse Anschwellung des ganzen Zungenkörpers ein, während auf den Wundflächen selbst sehr geringe Mengen Eiter sich bilden können. Dieses entzündliche Zungenödem ist eine mehr lästige, als bedenkliche Erscheinung; die Zunge wird starr und schwer, das Schlucken und Sprechen schmerzhaft, für eine kurze Zeit wohl auch ganz unmöglich. Vom 3. oder 4. Tag ab pflegt diese Schwellung rückgängig zu werden. Ich habe keinen Fall von traumatischer Glossitis gesehen, welcher eine andere Therapie als ein aseptisches Mundwasser (dünne Lösungen von übermangansaurem Kali oder Kali chloricum) und Einlegen von kleinen Eisstückchen erfordert hätte; doch wird für die schwersten Fälle der entzündlichen Anschwellung die Anwendung von Scarificationen, d. h. das Einstechen eines spitzen Scalpells empfohlen, um Blut und Ernährungsflüssigkeit aus den Stichwunden zu entleeren. Das Ansetzen von Blutegeln an dio Zunge, welches vormals üblich war, ist jedenfalls überflüssig und weit unangenehmer, als die Scarification. Wenn die Respiration durch die Anschwellung der Zunge bedeutend erschwert werden sollte, so darf man gewiss nicht zögern, mit Scarificationen vorzugehen. Man wird dabei den Seitenrand der Zunge, wo die grossen Aeste des N. lingualis liegen (vgl. Fig. 80 § 88), vermeiden und das Scalpell etwas langsam einstechen, damit grössere Aeste der A. lingualis vor der Messerspitze ausweichen können.

Fig. 90.
Zungenzange (nach Houzé.) ½ d. nat Gr.

Die Zungenwunden eignen sich auch dann zur Vereinigung durch die Naht, wenn sie sehr unregelmässig und ihre Ränder stark gequetscht sind. Die Heilung per primam erfolgt oft auch bei den schwersten Risswunden. Die Anlegung der Nähte gewährt auch den Vortheil der prompten Stillung der Blutung. Wo man spritzende Arterien erkennt, muss man eine tiefgreifende Naht anlegen, um mit dem Anziehen derselben die Lichtung der Arterie sicher zu schliessen. Die tiefe Lage der Zunge und ihre Bewegungen erschweren die Anlegung der Nähte. Deshalb kann man sich diese Arbeit dadurch sehr erleichtern, dass man mit grossen Lüer'schen Zangen (Fig. 52 § 242, allg. Thl.) die Spitze und die Seitenränder der Zunge hervorzieht. Dieses Verfahren ist schmerzloser und weniger verletzend als das Eingreifen mit scharfen Haken oder Muzeux'schen Zangen (Fig. 51 § 242, allg. Thl.) in die Zungensubstanz. Man kann auch eine erst angelegte Naht vor Abschneidung der Fadenenden oder eine zu diesem Zweck durch die Substanz der Zunge eingelegte Fadenschlinge zum Herausziehen und Fixiren der Zunge benutzen. Endlich ist neuerdings eine eigene Zungenzange in den Handel gekommen, mit demselben Verschluss, wie ihn die Zangen von Koeberlé und Péan (Fig. 141 § 300, allg. Thl.) besitzen; sie fasst mit den eigenthümlich geformten Branchen die ganze Länge und Breite der Zunge.

§ 95. Die nicht-traumatische Glossitis.

Wenn wir mit dem Wort Glossitis alle Entzündungen der Zunge zusammenfassen, so müssen wir doch die entzündlichen Vorgänge an der Schleimhaut der Zunge von den Entzündungen der eigentlichen Zungensubstanz trennen.

Die mehrfachen Epithelschichten, welche auf dem Rücken der Zunge die Papillen bedecken, bilden einen wirksamen Schutz gegenüber den acut entzündlichen Processen. Aber da, wo die Schleimhaut der Zunge am Seitenrand vom Zungenrücken zum Boden der Mundhöhle sich herabsenkt, wird die Epithelschicht dünner und der Schutz hört auf. Deshalb sind hier, am Boden der Mundhöhle und an den Seitenflächen der Zunge acute Entzündungen der Schleimhaut nicht selten. Der Ausgang derselben ist zuweilen in den kleinen Verletzungen zu suchen, welche am Seitenrand der Zunge durch die Berührung derselben mit dem scharfen Rand cariöser Zähne entstehen. Es kann dabei sogar zur Bildung kleiner Geschwüre kommen, welche erst dann heilen, wenn man die Ursache, den cariösen Zahn, durch Extraction entfernt hat. Auch die Diphtheritis kann sich von den Tonsillen und der Rachenhöhle her an dem Boden der Mundhöhle fortentwickeln, während der Rücken der Zunge fast stets frei bleibt (vgl. § 114). Eine eigenthümliche Geschwürsbildung am Boden der Mundhöhle zu beiden Seiten des Frenulum linguae wird noch bei den Zuständen des Anchyloglosson (§ 96) Erwähnung finden.

Auf dem Rücken der Zunge kommen an der Schleimhaut chronische Hyperplasieen vor, welche in der Mitte zwischen Entzündung und Geschwulstbildung stehen. So unterscheidet man eine *Psoriasis des Zungenrückens,* welche sich durch die Bildung breiter Heerde von wucherndem Epithel mit weisslicher Verfärbung und starrer Infiltration der Schleimhaut auszeichnet und bei starken Rauchern sich entwickelt. Bei allgemeiner *Syphilis* kommen neben der Bildung gefässreicher Papillome (*Condylome,* auch Plaques muqueuses genannt, vgl. § 40 (Schluss) und § 298) ähnliche Wucherungen und Verdichtungen des Epithels vor; es ist noch eine unentschiedene Frage, ob mindestens die meisten Fälle von Psoriasis als syphilitische Psoriasis aufgefasst werden können. Auch tritt die Psoriasis zuweilen als Vorläufer des Zungencarcinoms (§ 97) auf (Billroth). Endlich kommt auch *Lupus* (vgl. § 52, allg. Thl., und § 27) an der Zungenschleimhaut vor.

Das *tuberculöse Geschwür* der Zunge, auf dessen Bedeutung neuerdings von verschiedenen Autoren (Ranke, Körte) hingewiesen wurde, sitzt in der Regel nahe der Zungenspitze am Seitenrand der Zunge und an der unteren Seite und wurde besonders häufig bei Männern beobachtet; dasselbe ist oft nur eine Begleiterscheinung einer schon deutlich entwickelten Lungentuberculose. Wenn aber dieses Geschwür zu den ersten Erscheinungen der allgemeinen Tuberculose gehört, so kann es mit dem carcinomatösen Geschwür (§ 97) verwechselt werden. Die Verwechselung liegt um so näher, da beide Arten von Geschwüren sehr schmerzhaft sind und weder die Tuberkel noch die Epithelzapfen des Carcinoms anders, als durch die mikroskopische Untersuchung des Präparats unterschieden werden können. Uebrigens geschieht dem Kranken durch die Verwechselung kein Schaden; denn auch das tuberculöse Geschwür wird am sichersten durch Exstirpation geheilt (vgl. § 98 u. f.).

In der Muskelsubstanz entwickeln sich zuweilen Abscesse. Die überwiegende Mehrzahl derselben entwickelt sich aus der Vereiterung der Gummiknoten, des *Syphilom*'s der Zunge. Dann geht der Bildung des Abscesses die Bildung eines festen Knotens voraus, welcher *fast regelmässig in der Mittellinie der Zunge liegt.* Sowohl die Bildung des Knotens, wie auch die Vereiterung desselben können einen ziemlich schnellen Verlauf von 2—3 Wochen nehmen und nähern

sich dadurch den äusseren Erscheinungen der nicht-syphilitischen Glossitis (s. unten). In den meisten Fällen ist der Verlauf freilich langsamer und eine Behandlung mit innerer Darreichung von Kalium jodatum (5 grm. auf 200 grm. H_2O, 4 × tägl. 1 Esslöffel v. z. n.) bringt oft auch solche Syphilome noch zur Zurückbildung, welche schon ziemlich gross geworden sind und im Centrum beginnen, weich zu werden — eine Erscheinung, welche immer als das erstes Zeichen des Uebergangs zur Eiterung betrachtet werden muss. Wenn diese Behandlung durch Jodkali aber nicht genügt, die Zurückbildung zu erzielen, wenn die Erweichung fortschreitet und schliesslich die ganze Schwellung fluctuirend geworden ist, so muss man die antisyphilitische Behandlung durch Incision, unter Umständen auch durch Auskratzen der Abscesshöhle mit dem scharfen Löffel (Fig. 118 § 280, allg. Thl.) unterstützen.

Die einfach entzündliche Glossitis, auch wohl als *Phlegmone der Zunge* bezeichnet, ist eine relativ seltene Erkrankung. Kleine, oft unbemerkbare Risse der Schleimhaut mögen die Pforten sein, durch welche die Entzündungserreger in die Tiefe der Zungensubstanz eindringen. Unter fieberhaften Allgemeinstörungen schwillt die Zunge an, wie bei der echt traumatischen Glossitis (§ 94). Die seröse Entzündung bildet sich entweder zurück oder sie steigert sich in der Tiefe der Zunge zur Bildung eines Abscesses. Die erste Entwickelung der Krankheit, eventuell in einzelnen Fällen ihr Eintritt mit Schüttelfrost und Erbrechen, erinnern an den ersten Verlauf des Erysipelas an der äusseren Haut (§ 195, allg. Thl.), und es könnte wohl ein *Erysipelas der Zunge* (Virchow) unterschieden werden. Die Behandlung besteht in kleinen Eisstückchen, welche der Kranke in die Mundhöhle nimmt und schmelzen lässt, eventuell bei entwickeltem Abscess in früher Eröffnung desselben. Da die Drainirung nicht wohl ausführbar ist (die Drainröhren werden durch die Bewegungen der Zunge aus der Incisionswunde herausgetrieben) und da die Incisionswunde grosse Neigung zur Verklebung der Wundränder zeigt, so kann es nothwendig werden, mit dem Myrthenblattende einer Sonde (Fig. 55 § 243, allg. Thl.) die Wunde wieder zu öffnen und den verhaltenen Eiter zu entleeren. Uebrigens heilen diese Abscesse in der Regel ziemlich schnell. Bei hochgradigen entzündlichen Schwellungen ohne Abscessbildung kann man, wie bei den analogen Schwellungen nach Verletzungen Scarificationen anwenden (vgl. § 94). Vielleicht würden Carbolinjectionen (§ 199, allg. Thl.) noch günstigere Wirkungen in solchen Fällen haben, besonders auch dann, wenn die Entzündung den erysipelatösen Charakter trägt. Sie würden wohl nicht schmerzhafter sein, als die Bepinselungen der Zungenoberfläche mit Jodtinctur, welche Demme zur Behandlung der acuten Glossitis empfohlen hat.

Die Störungen, welche an der Zunge bei hohen Wundfiebern und anderen Infectionsfiebern eintreten, wurden im allg. Thl. § 169 (Schluss) beschrieben.

§ 96. Die angeborenen Störungen an der Zunge.

Fälle von angeborenem Mangel der Zunge (Louis) sowie von medianen Zungenspalten bei gleichzeitiger Gaumenspalte (§ 107) sind mehr als Curiositäten zu betrachten und haben bei ihrer grossen Seltenheit keine klinische Bedeutung.

Die bedeutendste angeborene Störung der Zunge ist die riesenhafte Entwickelung der Zunge, die *Makroglossa*. Die anatomische Untersuchung lehrt, dass man zwei Formen derselben unterscheiden kann. Bei der einen Form wiegt die Entwickelung der Muskelfasern und des Bindegewebes vor, so dass die Hyperplasie der Zunge mit einem *Fibro-Myom* verglichen werden kann; bei der anderen Form handelt es sich vorwiegend um eine *Lymphangiektasie*, also ein *Lymphangiom* und seine Uebergänge zum Haematangiom, wobei die Blutgefässe in die Lymphräume hinein wuchern (G. Wegener). Im letzteren Fall fühlt sich

die Zunge teigig weich an; im ersteren ist die Consistenz fest. Uebrigens wird die Makroglossie oft erst in den ersten Lebensjahren recht deutlich, wenn auch ihre Anfänge angeboren sind; allmählig wächst die Zunge zwischen den Zahnreihen und den Lippen heraus und hängt endlich, mit vertrocknetem, leicht blutendem und oft geschwürig zerfallendem Schleimhautüberzug gegen das Kinn herab. Unter diesen Umständen erhalten die Schneidezähne unter dem andauernden Druck, welchen die Zunge auf sie ausübt, eine perverse Stellung; ihre Flächen rücken aus der senkrechten in die horizontale Stellung, so dass die schneidenden Kanten statt nach oben und unten in horizontaler Richtung nach vorn sehen. Uebrigens kann neben der angeborenen Form eine erworbene Form der Makroglossie unterschieden werden, welche jedoch ebenfalls dem kindlichen Alter angehört. Es wäre möglich, dass die Glossitis, besonders ihre erysipelatöse Form (§ 95, Schluss), in ähnlicher Weise die Grundlage einer hyperplastischen Wucherung der Zunge abgiebt, wie das Erysipelas der unteren Extremität zweifellos die Elephantiasis einleiten kann (vgl. § 225, allg. Thl.).

Die allgemein angenommene Behandlung der Makroglossa ist die operative Entfernung der über die Zahnreihen hervorragenden Theile, wobei man jedoch im Interesse der Vermeidung einer allzu bedeutenden Blutung bei schweren Fällen eine Reihenfolge von Exstirpationen kleiner Stücke der einmaligen totalen Correction vorzuziehen hat. Man giebt den Exstirpationen entweder die Form von Keilen, deren Spitze gegen das Centrum der Zunge gerichtet ist, oder man schneidet horizontale Längsstreifen aus der Zunge heraus. In beiden Fällen schützt man sich gegen die allzu grosse Blutung dadurch, dass man durch lange Kornzangen hinter den Schnittlinien die Zungensubstanz zusammenpresst. Die definitive Stillung der Blutung geschieht durch die genaue Anlegung tiefgreifender Nähte. Man kann auch einige Fäden schon vor der Excision durch die Zunge hindurchziehen, um sofort nach der Excision durch Knotung der Fäden die Blutung zu stillen. Helferich hat neuerdings mit Erfolg die thermokaustische Punction, d. h. das mehrfache Einstechen des Thermokauters (Fig. 67 § 247, allg. Thl.) in das Gewebe der Makroglossa ausgeführt.

Eine an sich sehr unbedeutende, aber durch die Häufigkeit ihres Vorkommens doch recht interessante angeborene Störung ist die *bedeutende Längenentwickelung des Frenulum linguae*, welche als „angewachsenes Zungenbändchen", in der wissenschaftlichen Sprache als *Anchylo-glosson* bezeichnet wird. Die dünne Schleimhautfalte, welche von der Basis der Zunge in der Mittellinie zum Zahnfleisch sich erstreckt, kann, wie Fig. 91 zeigt, sich der Art entwickeln, dass die Schleimhautfalte einerseits bis zur Spitze der Zunge, andererseits bis zum freien Zahnfleischrand reicht; aber auch schon geringere Grade dieser übermässigen Entwickelung des Frenulum linguae, welche ziemlich häufig sind, bedingen bei Neugeborenen eine unangenehme Functionsstörung, *eine Behinderung des Saugaktes.* Bei dem Saugakt wird, während die Lippen ringförmig die Brustwarzen fassen, die Zungenspitze an die Brustwarze angelegt und die Bewegung der Zunge nach rückwärts saugt die Milch aus der Brustwarze auf, indem sie wie der Stempel der Spritze bei dem Aufsaugen der Flüssigkeit wirkt. Die Bedingungen für das normale Saugen sind demnach: luftdichter Schluss des Lippenrings um die Brustwarze und freie Beweglichkeit der Zunge. Die angeborene Lippenspalte stört den Saugakt, indem sie die erstere

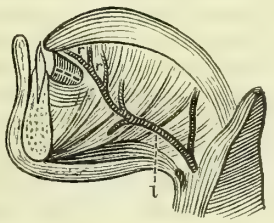

Fig. 91.
Anchyloglosson.
--- Schnitt zur Trennung des Frenulum.
l. A. lingualis. r r A. ranina.

Bedingung vernichtet (§ 30); die angeborene übermässige Entwickelung des Frenulum linguae macht die Spitze der Zunge zu unbeweglich, als dass die zweite Bedingung erfüllt werden könnte. Der Säugling lässt nach vergeblichen Anstrengungen die Brustwarze fahren und muss künstlich ernährt werden, wenn man nicht die operative Correction des Frenulum (s. unten) ausführt.

Ausser der zu langen Entwickelung des Frenulum kann auch eine zu *straffe Beschaffenheit des Frenulum bei normaler Länge* die Bewegung der Zungenspitze stören. Auch dieser Zustand, welcher in der äusseren Erscheinung bis jetzt wohl nicht gehörig von der zu langen Entwickelung des Frenulum getrennt wurde, kann mit zum Anchyloglosson gerechnet werden. Ob er angeboren ist, lässt sich schwer entscheiden; jedenfalls kann er auch durch fibrös-narbige Verdichtung des Gewebes erworben werden. Die Entzündung, welche zu dieser Verdichtung führt, kann bei Beginn der Dentition (im 6.—8. Lebensmonat) von den hervorbrechenden beiden unteren mittleren Schneidezähnen herrühren, indem die Schleimhaut an den Kanten derselben sich reibt und seitwärts vom Frenulum rechts und links je eine flache Erosion oder auch ein Geschwür entsteht, das von Roser so bezeichnete *Decubitusgeschwür der Zunge.* Nach König ist der Husten, besonders der Keuchhusten der Kinder, an der Entstehung des Geschwürs schuldig. Mit dem weiteren Vorschieben der Zähne geht die mechanische Reizung vorüber und die Geschwüre vernarben, wodurch die ganze Gegend des Frenulum narbig verändert wird und an die Stelle der zarten Schleimhautfalte eine kurze fibröse Platte tritt. Zwischen dem angeborenen Anchyloglosson und dem Decubitusgeschwür besteht ebenfalls insofern eine Beziehung, als geringe Grade des angeborenen Anchyloglosson die Reibebewegung der Zunge an den hervorbrechenden unteren Schneidezähnen begünstigen und durch jene fibröse Induration eine Verschlimmerung erleiden. Die Behandlung beider Formen ist die gleiche.

Die Weisheit der Hebammen diagnosticirt öfter „ein angewachsenes Zungenbändchen", als es wirklich vorliegt, und ängstliche Mütter bringen oft Kinder zum Arzt, damit er „das Zungenbändchen löse", wo es nichts zu lösen giebt. Insbesondere wird bei verspätetem Erlernen des Sprechens und bei unvollkommenem und fehlerhaftem Sprechen [1]) von der Laienwelt dieser Fehler dem angewachsenen Zungenbändchen zugeschrieben, ohne dass dieser Verdacht bei der Untersuchung sich als begründet erweist. Es ist überhaupt nicht wahrscheinlich, dass das Anchyloglosson die Lautbildung irgendwie störe.

Die „Lösung des Zungenbändchens" wird am besten so vollzogen, dass man mit der Spitze des Zeigefingers der linken Hand zwischen die Alveolarfortsätze unter die untere Fläche der Zungenspitze geht, sie nach oben hebt, um das Frenulum zu spannen, und gleichzeitig mit einer von der rechten Hand geführten Cooper'schen Scheere, *jedoch nicht an der Insertion des Frenulum an die Zunge,* sondern in der Mitte oder noch besser *an seiner Insertion am Boden der Mundhöhle das Frenulum einschneidet,* also in der Linie −−− der Fig. 91. Es gilt nämlich, *die Verletzung der A. ranina* (rr) *zu vermeiden.* Dieser Ast der A. lingualis verläuft paarig zu beiden Seiten des Frenulum linguae dicht unter der Schleimhaut zur Zungenspitze hin. Man kann die eigenen A. A. raninae, begleitet von den gleichnamigen Venen, im Spiegelbild pulsiren sehen, wenn man bei geöffnetem Mund die Spitze der Zunge hinter den Schneidezähnen an den harten Gaumen anlegt. Nun sind Verblutungen aus diesen kleinen Arterien vorgekommen, nach-

1) Es sei hier kurz erwähnt, dass auch das Stottern von Dieffenbach zum Gegenstand der chirurgischen Behandlung durch *Myotomieen* der Zungenmuskeln gemacht worden ist. Wir wissen jetzt, dass das Stottern durch eine mangelhafte Einwirkung des Willens auf die Sprachorgane bedingt ist und deshalb nicht durch eine chirurgische, sondern durch eine erziehliche Behandlung zu heilen ist.

dem man das Frenulum in der falschen Linie getrennt und dabei versäumt hatte, die verletzte Arterie *durch Umstechung zu schliessen.* Bei einfacher Unterbindung würde der Faden leicht von der Schleimhautfläche abgleiten. Wenn man nun der obigen Regel folgt, so ist es überflüssig, der A. ranina noch einen weiteren instrumentellen Schutz zu geben. Früher hielt man diesen Schutz für nothwendig und gab deshalb den Hohlsonden den eigenthümlichen Platten-artigen Ansatz mit mittlerem Spalt, wie er in Fig. 54 § 243, allg. Thl. schon abgebildet wurde. Der Spalt war für die Aufnahme des Frenulum bestimmt; die Platte sollte die Zungenspitze nach oben heben und unter der Platte sollte incidirt werden. Sogar eigene Incisionsvorrichtungen hatte man construirt, welche aber gänzlich überflüssig sind.

§ 97. Die Geschwülste der Zunge. Das Zungencarcinom.

Wenn man von den häufigen Syphilomen der Zungenschleimhaut und der Zungensubstanz, den Gummiknoten, welche § 95 schon erwähnt wurden absieht, so sind die Fälle von Bildung gutartiger Geschwülste in der Zunge ziemlich selten. Die erworbene Makroglossie wurde schon § 96 erörtert. *Angiome* sind, wenn wir von der lymphangiektatischen Form der Makroglossie absehen, welche man als Lymphangiom bezeichnen könnte, ziemlich selten; doch kommen sowohl capillare Angiome (Telangiektasieen § 270, allg. Thl.), wie venöse Angiome (cavernöse Venengeschwülste § 271, allg. Thl.) in der Zunge vor. Ferner hat man vereinzelte Fälle von *Lipomen* (Follin), *Fibromen* und *Adenomen* beobachtet; ebenso vereinzelte Fälle von *Cysticercen* und *Echinococcen.* In einem einzigen Fall beobachtete ich ein *Schwangerschaftssarkom* der Zunge. Die häufigeren *Cysten,* die sogen. *Ranulae* und die Dermoide dieser Gegend sind nicht eigentlich Zungengeschwülste, sondern *sublinguale* Geschwülste und stehen mit den Glandulae sublinguales in so genauem Zusammenhang, dass ihre Erörterung für die Geschwulstbildungen in den Speicheldrüsen (§ 131) vorbehalten werden muss. Cysten von den Schleimdrüsen des Zungenrückens ausgehend sind selten. Eine grosse Cyste, welche von der Gegend des Foramen coecum bis zum Zungenbein sich erstreckte, wird von Roser erwähnt. So erweist sich die Zunge mit ihrer eigenthümlichen Substanz in Betreff der Entwickelung der Geschwülste als ein Muskel und ist wie die Muskeln überhaupt, arm an Geschwülsten. Besondere Regeln über die Exstirpation der bis hierher genannten Geschwülste brauchen nicht aufgestellt zu werden. Die Verfahren, welche die Oertlichkeit der Zunge erfordert, können leicht aus den Regeln abgeleitet werden, welche wir detaillirt über die Entfernung der bösartigen Geschwülste aufstellen müssen (§§ 98—101).

Die Zunge besitzt aber ausser ihrer musculösen Substanz einen ausgedehnten Schleimhautüberzug, welcher bei der Einnahme der Speisen allerlei mechanischen, thermischen und chemischen Reizen ausgesetzt ist. Diese Reize — so dürfen wir wohl annehmen — legen den Grund zu der sehr häufigen Entwickelung des *Epithelial-carcinoms* der Zunge. Der Chirurg und Arzt muss die Erscheinungen, den Verlauf und die Versuche zur Heilung dieser Krankheit sehr genau kennen, wenn er sie richtig erkennen und behandeln will.

Die ersten Anfänge des Zungencarcinoms liegen am häufigsten *am Seitenrand der Zunge,* viel seltener am Frenulum linguae, noch seltener an der Zungenspitze oder in der Mitte des Zungenrückens, obgleich auch an diesen Stellen die Anfänge sich entwickeln können. Es giebt kaum einen Ort, an welchem die Epithelial-carcinome so früh auftreten, wie an der Zunge; ich habe ausgeprägte Fälle bei Kranken unter 30 Jahren beobachtet. Doch fällt die Mehrzahl der Fälle, wie an anderen Orten, vom 40. Jahr an aufwärts. Frauen erkranken seltener als Männer; aus diesem Verhältniss erhellt, dass das Tabakrauchen, welches man

auch als Ursache für das Zungencarcinom, wie für das Lippencarcinom angegeben hat, einige Bedeutung haben kann. v. Winiwarter zählt auf 43 Fälle von Zungencarcinom 40 Männer und nur 3 Frauen; doch sah ich in den letzten Jahren mehr Zungencarcinome bei Frauen, als bei Männern. Dass die Psoriasis der Zunge der Ausgang für die Entwickelung des Carcinoms sein kann, wurde schon § 95 erwähnt. Oft werden die Kanten cariöser Zähne wegen der mechanischen Reizung des Zungenrands als Ursache der ersten Geschwürsbildung angegeben; doch sieht man auch Carcinome bei intacten Zähnen und die Zahncaries ist zu häufig, als dass sich ein genauer Zusammenhang zwischen dem Carcinom und einer solchen mechanischen Reizung nachweisen liesse. Da es nun unschuldige Geschwüre giebt, welche wirklich auf einer solchen Reizung beruhen, so wird man immer bei beginnender Geschwürsbildung die betreffenden Zähne extrahiren (§ 95), aber auch des Verdachts, dass ein Carcinom vorliegt, sich nicht entschlagen dürfen, wenn trotz der Zahnextraction das Geschwür nicht heilt oder sogar sich vergrössert.

Der geschwürige Zerfall tritt nicht nur sehr früh, schon bei den ersten Anfängen des Carcinoms ein, sondern ist auch im weiteren Verlauf so vorwiegend, dass die Zunge manchmal unter dem Verlauf des Carcinoms eher von ihrem Volumen einbüsst, als eine Vergrösserung desselben zeigt. Doch kommen auch umgekehrt Fälle vor, in welchen eine Art markige Infiltration der ganzen Zunge bei geringer Geschwürsbildung eintritt und dann die Zunge bis zum doppelten Volumen anschwillt; gerade diese Fälle haben den bösartigsten Verlauf. Aber alle Fälle von Zungencarcinom sind als sehr bösartig zu betrachten; in wenigen Wochen oder Monaten verbreitet sich das Carcinom vom Seitenrand der Zunge weithin nach allen Richtungen, nach der Spitze, nach der Basis gegen den Arcus palato-glossus hin, gegen die Mittellinie der Zunge, welche bald überschritten wird, und in die Tiefe der Zungenmusculatur. Dabei kommt es bald zur Entwickelung von Secundärknoten in den submaxillar und submental gelegenen Lymphdrüsen, später auch in tiefen Lymphdrüsen, welche auf der Halswirbelsäule aufliegen (vgl. § 169).

Der Schmerz ist eine hervorragende Erscheinung des Zungencarcinoms, so hervorragend, dass darüber der unglückliche Kranke seine übrigen Functionsstörungen, das Abfliessen des Speichels, welchen die reflectorisch angeregten Speicheldrüsen massenhaft secerniren, die Abnahme der Beweglichkeit der Zunge, die Behinderung des Schlingens und Sprechens, beinahe vergisst. *Der Schmerz des Zungencarcinoms ist insofern eigenthümlich, als er ziemlich früh von dem Krankheitsheerd aus über die sensiblen Bahnen des 3. Astes des N. trigeminus durch Irradiation sich fortverbreitet.* Der N. lingualis, der vorwiegend sensible Zungennerv, während der N. hypoglossus den motorischen und der N. glosso-pharyngeus den geschmacksempfindenden Zungennerv darstellt, verläuft mit seinem Stamm gerade da, wo am Seitenrand der Zunge die Anfänge des Carcinoms entstehen (vgl. Fig. 80 § 88); deshalb wird der Nerv schnell von dem Carcinom umwachsen. Nun scheint ein Reizzustand des Nerven sich bald in centripetaler Richtung zum Stamm des 3. Astes des Trigeminus zu verbreiten und die sensiblen Zweige desselben, *den N. auriculo-temporalis* und *N. mandibularis* in Mitleidenschaft zu ziehen, während der motorische Zweig, der Ramus crotaphitico-buccinatorius, welcher die Kaumuskeln versorgt, frei bleibt. Die Kranken klagen bei Zungencarcinom über *heftige Schmerzen im äusseren Gehörgang, welche zur Schläfengegend heraufziehen,* und über *heftige Schmerzen in der Unterkieferhälfte, welche der Seite des Carcinoms entspricht, bis zur Mittellinie hin.* Diese Schmerzen sind so charakteristisch, dass sie bei der Diagnose volle Beachtung verdienen.

Was die differentielle Diagnose betrifft, so ist es nur in einer Minderzahl von Fällen schwierig, die syphilitischen Erkrankungen von den carcinomatösen

zu trennen. Die Schleimhautsyphilis, indem sie meist papilläre Wucherungen ohne harte Infiltration der Zungensubstanz liefert, wird nur ein Anfänger mit den carcinomatösen Geschwüren und der festen Infiltration der Zungensubstanz, welche dem Carcinom eigenthümlich ist, verwechseln. Etwas schwieriger ist die Unterscheidung des Gummiknotens der Zunge, zumal dann, wenn eine Vereiterung desselben, also auch eine Art von Ulceration eingetreten ist (vgl. § 95). Die mediane Lage der meisten Gummiknoten, der Mangel jener Schmerzen und der damit verbundenen Irradiation der Empfindungen, stellen in vielen Fällen die Diagnose zu Gunsten der syphilitischen Erkrankung fest. Doch giebt es einzelne gummöse Infiltrationen in den seitlichen Theilen der Zunge, auch wohl einzelne Carcinome, welche ihren Ursprung nicht gerade vom Seitenrand der Zunge nehmen; auch können die Angaben der Kranken über die Schmerzen in einzelnen Fällen etwas unbestimmter Art sein. Dann wird der Versuch einer antisyphilitischen Behandlung angestellt werden müssen. Wenn die Darreichung von Jodkali (§ 95) oder eine Inunctionskur mit Ugt. hydr. ciner. in 14 Tagen keinen deutlichen Erfolg zeigt, so hat man ein Carcinom anzunehmen und demgemäss zu handeln (§§ 98—101). Uebrigens hat man angenommen, dass die syphilitischen Erkrankungen der Zunge, besonders auch die § 95 erwähnte syphilitische Psoriasis der Schleimhaut, die Grundlage für die Entwickelung des Carcinoms sein können.

§ 98. Die Exstirpation des Zungencarcinoms.

Der Schwerpunkt der Behandlung des Zungencarcinoms müsste in die *frühe Exstirpation der ersten Anfänge* gelegt werden. Die nothwendige Voraussetzung für diese Art des Eingriffs wäre *frühe Erkenntniss des Carcinoms.* Leider wird nun von vielen Aerzten, ähnlich wie bei dem Lippencarcinom (§ 40), darin gesündigt, dass die Bedeutung der ersten Ulceration unterschätzt wird; nur sind die Folgen dieser diagnostischen Unterlassungssünde hier noch viel schwerer als bei dem Lippencarcinom, weil das Zungencarcinom viel schneller in die Tiefe sich fort verbreitet und viel bösartiger verläuft, auch die tiefen Lymphdrüsen früher ergriffen werden, als bei dem Lippencarcinom. Auch werden die Operationen, welche der Fachchirurg später bei grossen Carcinomen der Zunge unternehmen muss, viel lebensgefährlicher als die Operationen bei grossen Lippencarcinomen, *während jeder Arzt ein kleines Zungencarcinom ohne Schwierigkeit exstirpiren könnte.* Leider aber wird die kostbare Zeit der ersten Wochen, welche allein einige Sicherheit gegen die Recidivbildung nach der Operation giebt, in den meisten Fällen dadurch vergeudet, dass man einen cariösen Zahn ausziehen lässt (vgl. oben § 97), dem Kranken ein Mundwasser verordnet und gelegentlich die Geschwürsfläche mit Höllenstein betupft. *Vor den Aetzungen des beginnenden Zungencarcinoms mit Höllenstein*, welche so sehr beliebt sind, *muss auf das bestimmteste gewarnt werden;* sie sind nicht nur unnütz, weil sie niemals bei ihrer oberflächlichen Wirkung ein Zungencarcinom heilen können, sondern sie sind auch schädlich, weil bei diesen Aetzungen die beste Zeit für die Exstirpation versäumt wird, und weil der Reiz der Aetzung die Entwickelung des Carcinoms beschleunigt.

Bei der Exstirpation auch des kleinsten Carcinoms der Zunge muss man der Verbreitung desselben in kleinsten Herden, welche in der Peripherie die Gewebe durchsetzen, ohne dass diese bei der klinischen Untersuchung verändert erscheinen, besonders Rechnung tragen (vgl. § 233, allg. Thl. und § 40). Man wird deshalb selten mit der Excision eines Randstücks in der Längsrichtung ausreichen, sondern wird, wie es schon Dieffenbach empfohlen hat, der *keilförmigen Excision* den Vorzug geben, wobei man zu beachten hat, dass die Grenzen des

Keils ziemlich weit von der scheinbaren Grenze des Krankheitsherdes (mindestens 1 Ctm. in jeder Richtung) entfernt sein müssen. Dadurch werden freilich die Keile gross, aber es wird doch auch die Gefahr verringert, dass man kleine Herde in der Peripherie des Carcinoms zurücklässt und dass aus ihnen nach geheilter Wunde das Carcinom sofort wieder hervorwächst. Die Keilform gewährt den Vortheil, dass die beiden Schenkel des Keils bei der Nahtanlegung genau aufeinander passen. Die Nähte haben hier die doppelte Bestimmung, die Blutung zu stillen und die Heilung per primam zu sichern. Man kann auch nach Dieffenbach die Fäden vor der Excision des Keils durch die Zunge legen und dann sofort nach Excision die Fadenenden zusammenknoten. Zur Erleichterung der Schnittführung und Nahtanlegung zieht man mit Lüer'schen Zangen (Fig. 52 § 242, allg. Thl.) die Zunge nach vorn zwischen den Zahnreihen hervor. Bei Excisionen aus der Zungenspitze, welche überhaupt seltener vorkommen, weil hier die Carcinome seltener sich entwickeln, hat B. Schmidt vorgeschlagen, vor der Excision die beiden A. A. raninae, welche die Zungenspitze versorgen, am Frenulum linguae zu umstechen, damit man die Operation gewissermaassen unblutig ausführen kann; nach Vollendung der Naht soll dann der Umstechungsfaden entfernt werden. Aber gerade an der Zungenspitze ist die Blutung relativ nicht bedeutend, und die Nahtanlegung so leicht, dass man auf dieses kunstvolle Verfahren wohl verzichten darf. Endlich hat Langenbuch am Boden der Mundhöhle mittelst langer Nadeln Massenligaturen quer durch die Zungenbasis ausgeführt, um die ganze Zungenbasis mit ihren Gefässen zusammenzuschnüren. So kann man auch an den hinteren Theilen der Zunge ohne Blutung Exstirpationen ausführen. Dieses Verfahren ist aber nicht leicht ausführbar und wird man sich auf den völligen Verschluss der Arterien nicht mit Sicherheit verlassen können.

Je grösser die Keile sind, welche man aus den Seitentheilen der Zunge excidiren muss, desto bedeutender wird die Blutung, desto schwieriger die Anlegung der Nähte. Es nähert sich allmälig die Aufgabe der *Exstirpation einer Zungenhälfte*, einer Aufgabe, welche dem Fachchirurgen häufiger gestellt wird, als jene Keilexcisionen, weil eben die Zeit für diese oft versäumt wird. Wenn man nun versuchen wollte, ohne besondere Vorsichtsmaasregeln einfach bei geöffnetem Mund mit Messer oder Scheere die Hälfte der Zunge wegzuschneiden, so würde man sich einer Blutung gegenüber befinden, welche kaum zu stillen wäre und mindestens den Kranken in Lebensgefahr bringen würde. Deshalb sind verschiedene *Methoden zur Exstirpation einer Zungenhäfte* erfunden worden, von welchen wir hier zunächst der Reihe nach die wichtigsten zusammenstellen, um in den folgenden §§ eine genauere Beschreibung und Kritik folgen zu lassen. Diese Methoden sind:

1) Die Spaltung der Wange vom Mundwinkel aus (Jäger, Collis, Rizzoli). Diese Methode bedarf keiner weiteren Beschreibung; sie ist ziemlich verletzend, führt zu einer Blutung aus der breiten Wangenwunde (Durchschneidung der A. maxillaris ext.), welche freilich leicht controlirt werden kann, und hinterlässt eine entstellende Narbe. Trotzdem würde sie bei der Wichtigkeit der Aufgabe nicht unzulässig sein, wenn sie eine grosse Bequemlichkeit gewährte; doch ist für die Unterbindung der Arterien der Zunge der Kieferbogen mit Zähnen viel hinderlicher, als die Wange und deshalb ist der Vortheil, welchen die Wangenspaltung gewährt, ziemlich gering.

2) Die vorgängige Unterbindung des Stammes der A. lingualis in der Submentalgegend (vgl. § 99), zuerst von Mirault (1835, vielleicht schon vorher 1833 von Flaubert) ausgeführt. Diese vortreffliche Methode, welche ich im allgemeinen als die beste zu bezeichnen geneigt bin, wird in den §§ 99 und 100 genau beschrieben werden.

3) Die Benutzung des Ecraseurs oder der galvano-kaustischen Schlinge. Diese Methoden, welche von zweifelhaftem Werth sind, wird der § 101 noch berücksichtigen.

4) Die Durchsägung des Unterkiefers, um bei dem Auseinanderziehen der beiden Hälften einen freien Zugang zu der Zunge zu gewinnen. Diese Methode, in der Mittellinie zuerst von Roux, dann von Sédillot und Syme, an der Seite des Kieferbogens neuerdings von v. Langenbeck ausgeführt, ist zwar sehr verletzend, gewährt aber grosse Sicherheit und ist für einzelne Fälle kaum entbehrlich. Ihre genaue Beschreibung folgt in § 101.

5) Die Bildung zweier submentaler Lappen nach Regnoli, um die Zunge am unteren Rand des Kieferbogens herauszuziehen. Die Methode ist nicht empfehlenswerth, soll aber auch in § 101 (Schluss) eine genauere Würdigung finden.

Bei Zungencarcinomen, welche so ausgedehnt sind, dass man überhaupt an eine Exstirpation nicht denken kann, hat man, ausser dem Verfahren, welche überhaupt für unexstirpabele jauchende Carcinome in Betracht kommen (vgl. § 276 Schluss, allg. Thl.) auch noch empfohlen: entweder zur Beseitigung der Schmerzen den N. lingualis centralwärts von dem Carcinom an der Innenfläche des aufsteigenden Kieferastes zu trennen (Neurotomie des N. lingualis, vgl. § 88); oder zur Hemmung des Wachsthums die zuführende Arteria lingualis zu unterbinden (Demarquay, vgl. § 99). Beide Verfahren haben leider eine nur schnell vorübergehende Wirkung. Der durchschnittene Nerv wächst bald wieder zusammen (§ 317, allg. Thl.), und der Kreislauf stellt sich nach der Unterbindung der Arterie durch die Collateralbahnen (§ 121, allg. Thl.) wieder her.

§ 99. Die Continuitäts-Unterbindung der A. lingualis in der Submentalgegend.

Die Schwierigkeit der Unterbindung der A. lingualis oberhalb des Zungenbeins liegt in der relativen Kleinheit der Arterie, in ihrer tiefen Lage und in den etwas complicirten anatomischen Verhältnissen der sie bedeckenden Theile begründet. Mirault und die ihm zunächst in dieser Operation nachfolgenden Chirurgen suchten die Arterie nahe an ihrem Ursprung aus der Carotis ext., unterhalb des N. hypoglossus, welcher über die Carotis ext. und weiter nach innen auch über die A. maxillaris ext. hinweg kreuzt. Guérin war der erste, welcher die Unterbindung ziemlich weit nach innen, einwärts von dem äusseren Bauch des M. digastricus auszuführen empfohlen hat. Die Methode ist von mir genauer festgestellt und in 25 Fällen am Lebenden erprobt worden. Diese Methode ist folgende:

Der Kranke wird so gelagert, dass der Kopf über ein in den Nacken gelegtes Rollkissen nach hinten sinkt und zugleich gegen die Schulter der gesunden Seite geneigt ist. So wird die Unterkinngegend der Operation frei zugängig. Man führt einen Hautschnitt, welcher einige Linien (5 Mm.) oberhalb des Zungenbeinkörpers und des grossen Zungenbeinhorns, diesem parallel und nahe der Mittellinie beginnend bis zum Ende des grossen Zungenbeinhorns verläuft. In derselben Linie werden die Fasern des Platysma myoides quer getrennt. Nun trifft man nach Durchschneidung der oberflächlichen Halsfascie auf die Oberfläche der Glandula submaxillaris. Die Entwickelung dieser Speicheldrüse nach unten ist sehr verschieden; der untere Rand der Drüse kann in der Höhe des Zungenbeinhorns liegen, kann sich aber auch mit einem spitzen Fortsatz bis zum oberen Rand des Schildknorpels und noch weiter nach unten erstrecken. In jedem Fall gelingt es von jenem Schnitt aus, eventuell mit Verziehung des unteren Schnittrands nach unten und mit Anziehen der Drüse durch einen scharfen Haken nach oben,

den unteren Rand der Drüse zu erreichen und von dem umliegenden Bindegewebe präparatorisch abzutrennen. Die Isolation der Speicheldrüse aus ihren Umgebungen muss allseitig so weit erfolgen, dass die Drüse ganz beweglich wird; man drängt nun die Drüse nach oben und unter den Kieferbogen, wo sie während der weiteren Operation mit einem stumpfen Haken zurückgehalten wird.

Man braucht nun das Bindegewebe hinter der Glandula submaxillaris nur ein wenig zurückzulagern, um folgendes Bild (Fig. 92) vor sich zu sehen. Als innere

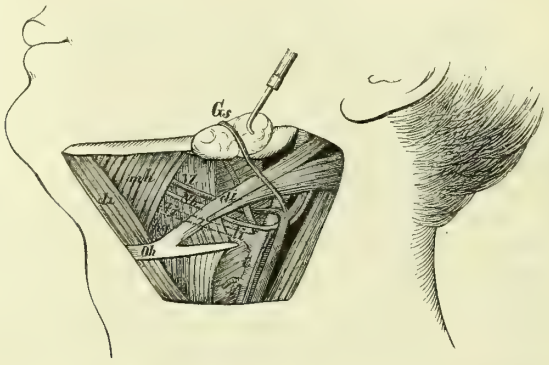

Fig. 92.
Das Trigonum linguale. di di. M. digastricus. mh. M. mylo-hyoideus. hg. M. hyoglossus. Oh. Os hyoides. Gs. Gland. submaxillaris. C. Carotis. li li. A. lingualis. Nh. N. hypoglossus. Vl. V. lingualis.

und äussere Begrenzung der Gegend, aus welcher die Drüse herausgehoben wurde, treten die beiden Bäuche (di di) des M. digastricus (biventer) hervor, der senkrechte Bauch, welcher vom Unterkiefer herab kommt, am inneren Rand des Operationsfelds, der schräge Bauch, welcher vom Felsenbein entspringt, am äusseren Rand. Wo beide Bäuche spitzwinkelig gegen das Zungenbein convergiren, erkennt man den schräg aufsteigenden Verlauf des N. hypoglossus (Nh), welcher mit jenen beiden Muskelbäuchen ein spitzwinkeliges Dreieck einschliesst, das *Trigonum linguale*, wie dieser Raum von mir bezeichnet wurde. In Wirklichkeit ist der Raum kein reines Dreieck, indem der obere innere Winkel durch den Aussenrand des M. mylo-hyoideus (mh) abgestutzt wird, und so ein rhomboidaler Raum entsteht. Bei langer Entwickelung des Halses ist das Trigonum gross, bei kurzer Bildung des Halses klein, zuweilen so klein, dass der N. hypoglossus dicht dem äusseren Bauch des Digastricus anliegt. Dann muss man den Nerven, ohne ihn zu trennen, von seiner Unterlage ablösen und nach oben ziehen. Bei diesem Akt der Operation, welcher nur bei allzu kleinem Trigonum nothwendig ist, muss man sich vor einem starken venösen Ast, einer Vena lingualis, in Acht nehmen, welche den Nerven an seinem unteren Rand begleitet. Es ist auch schon vorgekommen, dass man diese Vene irrthümlich für die Arterie gehalten und an Stelle der Arterie unterbunden hat (Billroth).

Nachdem man das Trigonum linguale gefunden oder durch Verziehung des N. hypoglossus nach oben construirt hat, braucht man nur noch in diesem Dreieck eine Gewebsschicht, den dünnen M. hyoglossus (hg) quer zu trennen, um die Arterie aufzufinden, welche gerade hier von der horizontalen Richtung in einem Bogen zur senkrechten übergeht, um in die Zunge einzutreten. Die Arterie ist von einer kleinen Vene begleitet, welche kaum sichtbar ist und mit unterbunden werden kann. Mit einem stark gekrümmten, aber kleinen Arterienhaken (Fig. 145,

§ 310, allg. Thl.) führt man einen feinen Seiden- oder einen dicken Catgutfaden unter die Arterie, unterbindet sie doppelt und schneidet zwischen den Ligaturen durch, um an der klaffenden Lichtung des Durchschnitts sich zu überzeugen, dass man auch wirklich die Arterie gefunden hat. Würde man seitwärts an der Arterie vorbei in die Tiefe weiter incidiren, so würde man die Pharynxhöhle eröffnen.

Der Werth der Methode liegt darin, dass man zunächst nicht nach der kleinen Arterie, sondern nach dem grösseren Trigonum linguale sucht. Die Beziehungen der Arterie zu diesem Trigonum sind so regelmässig, dass man bei allen individuellen Schwankungen in der Entwickelung des Halses doch sicher darauf rechnen kann, in dem Trigonum unter dem M. hyoglossus die Arterie zu finden. Die älteren Methoden, welche die A. lingualis zwischen ihrem Ursprung und dem Aussenrand des M. hyoglossus suchten, haben nur den einzigen Vortheil, dass die Spaltung dieses Muskels vermieden wird. Dieser Vortheil wird aber mehr als ausgeglichen durch den Nachtheil, dass man in der Nähe der Kreuzung des N. hypoglossus die Arterie suchen muss und dass eine ähnliche Orientirung fehlt, wie sie das Trigonum linguale bietet. Die Schwierigkeit der Unterbindung nach diesen älteren Methoden, deren genaue Beschreibung hier übergangen werden kann, erhellt auch daraus, dass Mirault selbst in einem Fall vergeblich nach der Arterie suchte, und dass viele Chirurgen die Operation wegen ihrer Schwierigkeit verworfen haben. Mit jener Methode, welche ich beschrieb, kann der Operateur, welcher an der Leiche sich gut einübte, im Verlauf von 7 Minuten die Operation vollenden und sicher sein, in jedem Fall die Arterie zu finden.

Andere Indicationen als die Sicherung der Blutstillung bei Exstirpation des Zungencarcinoms (vgl. § 100) geben nur sehr selten Anlass zu der Ligatur der A. lingualis. Demarquay's Versuche, durch die Ligatur das Wachsthum der Carcinome zu hemmen, wurden schon § 98 erwähnt. In einem Fall unterband ich die A. lingualis wegen einer chronischen Schwellung der einen Zungenhälfte, welche als eine Art Elephantiasis (§ 272, allg. Thl.) aufgefasst werden konnte, mit bestem Erfolg.

§ 100. Die Exstirpation einer Zungenhälfte nach vorgängiger Unterbindung der A. lingualis.

Wenn sich die Operation genau auf eine Zugenhälfte beschränken kann, so ist auch die Unterbindung der einen A. lingualis auf derselben Seite ausreichend. Die Collateralverbindungen zwischen den beiden A. A. linguales in der Substanz der Zunge sind geringfügig, so dass man erhebliche Blutungen durch den Collateralkreislauf nicht zu fürchten hat. Wenn aber die Exstirpation bei grösseren Carcinomen auf die andere Seite übergreifen muss oder gar die ganze Zunge zu exstirpiren ist (vgl. § 101), so müssen beide A. A. linguales nach einander unterbunden werden. Weichselbaum empfiehlt, in Anbetracht der Anastomosen der A. A. dorsales linguae in allen Fällen beide A. A. linguales zu unterbinden.

Während der Kranke für diese Voroperation in gewöhnlicher Narkose sich befand, so entspricht es bei der Gefahr des Herabfliessens des Bluts in die Luftwege (vgl. über diese Gefahr bei Kieferresectionen § 79) der Vorsicht, dass man nun für die Exstirpation der Zunge den Kranken etwas aus der Narkose herauskommen lässt. Mit dem Heister'schen Mundspiegel (Fig. 88 § 93) werden die Zahnreihen geöffnet, mit Lüer'schen Zangen (Fig. 52 § 242, allg. Thl.) zieht man die Zunge hervor, fast eventuell noch mit einer Muzeux'schen Zange in das Carcinom hinein, und führt nun mit einer kräftigen Scheere den ersten Schnitt nahe dem Arcus palato-glossus hinter dem Carcinom quer durch die Basis der Zunge, so dass dieser erste Schnitt den Stamm des N. lingualis hinten trennt.

Dann verursachen die weiteren Schnitte keine intensiven Schmerzen mehr. Der zweite Schnitt beginnt an der Zungenspitze und reicht bis zum Endpunkt des ersten, mit welchem er einen rechten Winkel bildet. Der dritte Schnitt, welcher gewöhnlich in zwei oder drei Zügen ausgeführt werden muss, trennt die Zungenhälfte vom Boden der Mundhöhle ab, wodurch die Operation als solche vollendet ist. Dieser letzte Schnitt verursacht in der Regel einige Blutung, besonders aus den Gefässen, welche von der Zahnfleischseite in den Boden der Mundhöhle eintreten. Man comprimirt die Wundfläche mit den Fingern oder mit Wattetampons und lässt dann den Operirten mit Eiswasser den Mund ausspülen. In den ersten Stunden entleert sich immer viel Mundspeichel mit stark blutiger Färbung; auch kommt ein leichtes Aussickern von Blut vor, so dass man eventuell in einzelnen Fällen einige Stunden nach der Operation die Wundfläche noch einmal für einige Minuten mit den Fingern comprimiren muss. Da der Boden der Mundhöhle vor dem Druck der Finger nach unten ausweicht, so muss man mit den Fingern der linken Hand von der Unterkinngegend her einen Gegendruck leisten. Gefahrdrohende Nachblutungen habe ich bei Benutzung dieser Methode niemals beobachtet.

In den letzten Fällen habe ich im Interesse der Vermeidung jeder Art von Nachblutung und der Beschleunigung der Wundheilung die Wunde gänzlich durch Nähte geschlossen. Dabei wird die Zungenspitze ganz nach hinten in die Nähe des Arcus palato-glossus angenäht, also in einem Bogen von 90° nach hinten gedreht. Die übrigen Nähte kommen demgemäss an den Zungenrücken und an den Boden der Mundhöhle zu liegen. So stellt man eine kleine neue Zunge her, welche in der Form der normalen Form der ganzen Zunge entspricht. Das Verfahren hat sich gut bewährt.

Bei der Nachbehandlung ist die aseptische Reinigung der Mundhöhle durch Irrigiren mit Carbollösung (mindestens zweimal täglich) und häufiger Ausspülung des Mundes mit Wasser, welchem Kali hypermanganicum zugesetzt wird, zu regeln. Trendelenburg empfiehlt das Einlegen eines Drainrohrs, welches in der Unterkinngegend ausmündet und von dem tiefsten Punkt der Wundfläche die Sekrete nach aussen ableiten soll. Die Granulationsbildung erfolgt nach diesen Operationen schnell und es ist merkwürdig, wie der Narbenzug den Zungenrest in der Mundhöhle der Art ausbreitet, dass später der Verlust der einen Zungenhälfte kaum zu bemerken ist. Demgemäss sind auch die Functionsstörungen, Erschwerung des Schluckens und Sprechens, nur gering und nach vollendeter Wundheilung ist die Function fast normal. Vom 2. bis 4. Tag des Verlaufs ist das Schlucken der Flüssigkeiten durch ödematöse Schwellung der Pharynxschleimhaut oft recht erschwert; man kann dem Kranken bei Beginn dieser Beschwerde voraussagen, dass sie nicht lange dauern wird. Die Ernährung muss anfänglich natürlich mit flüssigen Nahrungsmitteln geschehen; erst gegen Abschluss der Wundheilung geht man zur Darreichung breiartiger und endlich fester Speisen über.

Die Mortalität ist bei Benutzung dieser Methode sehr gering; ich zähle auf 25 Operationen einen Todesfall, welcher von Eitersenkungen, ausgehend von der Unterbindungsstelle der A. lingualis, unter der tiefen Halsfascie (vgl. § 167) bedingt war. Eine sorgfältige Drainirung und die sonstige Durchführung der aseptisch-antiseptischen Behandlung wird gegen dieses Ereigniss ziemlich sicher stellen. Zahlreiche Operationen dieser Art sind auch von Roser, Thiersch, Podrazki, neuerdings auch von Billroth ausgeführt worden. Weichselbaum berechnet für die Methode 16% Mortalität. Keine andere Methode hat eine so geringe Sterblichkeit aufzuweisen. Die schlimme Seite der Operation liegt in der Häufigkeit der Recidive, welche theils an der Zunge selbst, theils in den Lymphdrüsen auftreten. In dieser Beziehung stehen alle Methoden gleich. Vielleicht kann man gerade der Methode mit Unterbindung der A. lingualis noch

den besonderen Vortheil zusprechen, dass die Unterbindung die submentalen und submaxillaren Lymphdrüsen freilegt und ihre Exstirpation gestattet.

§ 101. Das Ecrasement der Zunge. Die Durchsägung des Unterkiefers zur Zungenexstirpation. Die submentale Exstirpation der Zunge.

Die Anwendung des Ecraseurs zur Entfernung einer Zungenhälfte (3. Methode des § 97) erfordert natürlich eine künstliche Stielung der Zunge (vgl. § 246, allg. Thl.). Nach Nunneley, welcher dieses Verfahren besonders ausgebildet hat, erzielt man diese Stielung am besten durch lange Nadeln, welche man von dem Kinnrand her einsticht, so dass die Spitzen an dem Zungenrücken und der Zungenbasis durch die Schleimhaut heraustreten. Wenn dann der erste und zweite Schnitt (vgl. § 100 zu Anfang) durch die Basis und durch die Länge der Zunge so geführt worden sind, dass die Kette von der Submentalgegend her wirkte, so kann man den dritten Schnitt, welcher die Zungenhälfte von dem Boden der Mundhöhle ablösen soll, so ausführen, dass man die Mundöffnung zum Umlegen der Kette am Boden der Mundhöhle benutzt. Der Ecraseur muss sehr langsam wirken, weil sonst seine hämostatische Wirkung unsicher wird; leider ist die Wirkung gegenüber dem Stamm der A. lingualis auch bei bester Handhabung des Ecraseurs nicht zuverlässig, so dass man gefahrdrohende Blutungen bei der Operation und schwere Nachblutungen nach derselben beobachtet hat. Die lange Zeitdauer der Operation ist ein weiterer Nachtheil. Die schlimmste Seite dieses Verfahrens liegt aber in dem Umstand, dass man auf den gequetschten Wundflächen nicht erkennen kann, ob man carcinomatöse Theile zurückgelassen hat. Die Schnittfläche, welche die Scheere oder das Messer erzeugt, gestattet eine nachträgliche Revision, welche oft sehr nothwendig ist. Man wird nach alledem dem Ecrasement einen Vorzug vor der Operation, welche in den §§ 99 u. 100 beschrieben wurde, nicht einräumen können.

Mit der Anwendung der galvanokaustischen Schlinge steht es nicht besser, wie mit der Anwendung des Ecraseurs.

Das Verfahren von Sédillot und Syme, die mediane Durchsägung des Unterkiefers (4. Methode des § 97), beginnt genau so, wie die Resection einer Unterkieferhälfte, bis die Durchsägung des Unterkiefers vollendet ist (vgl. § 84). Dann aber, statt den Schnitt zum Unterkieferwinkel zu führen, spaltet man mit einem Zug des Messers von dem Einstichspunkt am Kinn, in welchem die Stichsäge wirkte, die Unterlippe nach oben bis in die Mundöffnung, löst die Insertionen der M. M. mylo-hyoidei, der Genio-hyoidei und der beiden Genioglossi mit dem Messer von beiden Kieferhälften ab, wobei eventuell auch die Haut am Kinnrand links und rechts quer eingespalten wird. Nun gelingt es, die beiden Kieferhälften so auseinander zu ziehen, dass die nach vorn mit Muzeux'schen Zangen (Fig. 51 § 242, allg. Thl.) angezogene Zunge zwischen den Sägeflächen zu Tage tritt. Man kann nun an der Zunge die nothwendige Exstirpation machen, als ob man es mit einem an der Körperoberfläche gelegenen Theil zu thun hätte. An die blutenden Arterien hängt man Schieberpincetten und schliesst sie dann durch Ligatur oder Umstechung. Das Hinderniss, welches sonst der Kiefer für diese Manipulationen bildet, wird eben durch Auseinanderziehen der beiden Kieferhälften aus dem Weg geschafft. Nach Beendigung der sorgfältig zu bewirkenden Blutstillung legt man die beiden Kieferhälften wieder zusammen, führt hinter ihnen ein Drainrohr ein, welches vom Boden der Mundhöhle die Secrete zur Unterkinngegend leiten soll, vereinigt die beiden Kieferhälften durch eine oder durch zwei Knochennähte (§ 282, allg. Thl.)

und schliesst dann die Lippenwunde durch eine Reihe tiefgreifender Nähte. v. Langenbeck sichert den Erfolg der Knochennaht durch das Eintreiben eines doppeltspitzigen Elfenbeinstifts in das Markgewebe beider Sägeflächen.

Diese Operationsmethode gewährt einen besonderen Vortheil für diejenigen Carcinome, welche in der Nähe des Frenulum linguae an dem unteren Rand der Zungenspitze entstehen und gegen den Unterkieferbogen hin sich entwickeln. Es giebt Fälle dieser Art, bei welchen die Exstirpation überhaupt nicht anders, wie mit Auseinanderlegen der beiden Unterkieferhälften ausgeführt werden kann, weil bei geschlossenem Kieferbogen das Messer die kranken Theile nicht erreichen kann. Auch *für die totale Exstirpation der Zunge* bietet diese Methode den Vortheil einer sicheren Ausführung, und concurrirt mit dem Verfahren der Unterbindung beider A. A. linguales und mit dem Ecraseur, welcher für diese Fälle nur zwei Schnitte zu machen braucht, einen Querschnitt zur Trennung der ganzen Zungenbasis vor der Epiglottis und einen Schnitt zur Ablösung der ganzen Zunge vom Boden der Mundhöhle. Die totale Exstirpation der Zunge ist in einigen Fällen ausgeführt worden unter Benutzung der einen oder anderen der genannten Methoden. Die Prognose quo ad vitam und quo ad recidivum ist natürlich schlechter, als bei der Exstirpation einer Zungenhälfte; doch ist es gelungen, auch bei dieser Operation befriedigende Erfolge zu erzielen.

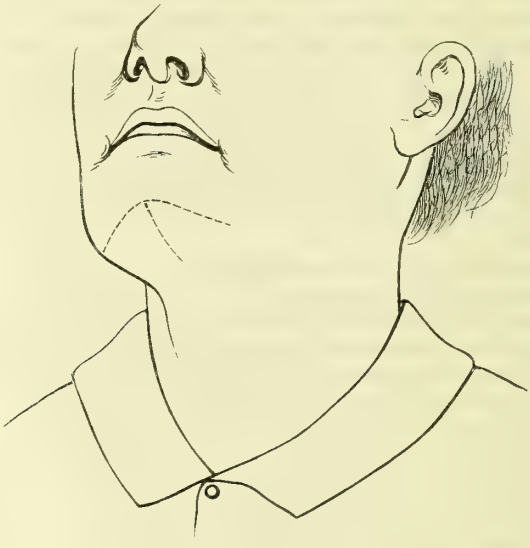

Fig. 93.
Regnoli's Schnittführung zur submentalen Zungenexstirpation (nach Collis).

Als Nachtheile der Methode der medianen Kiefertrennung muss man die Grösse der Verletzung, die Schwierigkeit der Knochennaht und die Gefahr, dass an den Sägeflächen Nekrose des Kiefers eintritt, bezeichnen. Diese Nachtheile würden doppelt sein, wenn man, wie Billroth es gethan hat, den mittleren Theil des Kieferbogens durch zwei Sägeschnitte auslösen und mit der bedeckenden Haut nach oben hin zur Nase dislociren würde. Auch hat Billroth's Verfahren keine Nachahmung gefunden. v. Langenbeck hat neuerdings zur Exstirpation einer Zungenhälfte den seitlichen Theil des Kieferbogens in der Gegend des 1. Back-

zahns durchsägt. Doch scheint für solche Fälle das minder verletzende Verfahren der Unterbindung der entsprechenden A. lingualis ausreichend zu sein.

Das Verfahren Regnoli's bezweckt etwas ähnliches, wie die mediane Durchsägung des Kieferbogens und vermeidet die Verletzung des Knochens. Man führt von der Kinngegend einen senkrechten Schnitt zum Zungenbein und setzt auf das obere Ende des Schnittes zu beiden Seiten am Kieferrand zum Kieferwinkel einen Schnitt der Art auf, dass die Submentalgegend in zwei spitzwinkelige Dreiecke zerlegt wird (vgl. Fig. 93). In diesen Schnittlinien trennt man nun die Weichtheile und entfernt unter Ablösung der Insertionen der M. M. mylo-hyoidei, der M. M. genio-hyoidei und der M. M. genio-glossi (wobei natürlich die Zunge durch eine Schlinge gesichert werden muss, wie bei Resection des mittleren Theils des Kieferbogens, vgl. § 85) von der hinteren Fläche des Kieferbogens die Weichtheile, bis man die Schleimhaut am Boden der Mundhöhle eröffnet. Nun erweitert man seitlich diese Oeffnung und zieht die so beweglich gemachte Zunge nach unten zur Wunde heraus, so dass sie wie aus einer abnormen Mundspalte unter dem Kinn hervorkommt. Dann wird die nöthige Exstirpation ausgeführt, die Blutstillung besorgt, und nun der Zungenstumpf in die Mundhöhle zurückgeschoben. Endlich legt man Drainröhren ein, welche vom Boden der Mundhöhle in den medianen Schnitt der Submentalgegend ausmünden, und näht die Wunde der Weichtheile zusammen. Leider scheint die ausgedehnte Verletzung der Weichtheile gefährlicher zu sein, als selbst die Durchsägung des Knochens. Billroth hatte auf 9 Operationsfälle dieser Art 4 Todesfälle und gab diese Methode wieder zu Gunsten der Methode der vorgängigen Unterbindung der A. lingualis auf.

SECHSTES CAPITEL.

Die Verletzungen und Krankheiten des harten und weichen Gaumens, einschliesslich der Tonsillen.

§ 102. Die Verletzungen und Entzündungen des harten Gaumens.

Die Verletzungen, welche der Schleimhautüberzug des harten Gaumens in der Mundhöhle durch Fremdkörper erleidet, welche mit den Speisen die Mundhöhle passiren, wie z. B. durch die Kanten von Knochensplittern, sind so unbedeutend, dass sie nicht Gegenstand einer chirurgischen Behandlung werden. Eine grössere Bedeutung kommt erst den Verletzungen zu, welche von der Mundhöhle aus die Schleimhaut und die Knochenplatte treffen und eventuell die Knochenplatte trennen. So kann z. B. das Mundstück einer Kindertrompete bei dem Fallen eines spielenden Kindes durch den harten Gaumen hindurch getrieben werden. Die Kugel des Selbstmörders nimmt nicht selten, statt von der Pharynxhöhle aus die Basis des Gehirns und die Medulla oblongata tödtlich zu treffen, den harmloseren Verlauf durch den harten Gaumen und den Oberkiefer. Da diese Schüsse à bout portant fallen, so verbindet sich die Wirkung der Kugel mit der explosiven Wirkung des Schusses zu einer ausgedehnten Zerreissung und Quetschung der Weichtheile und zu einer comminutiven Zertrümmerung der Knochensubstanz. Die Schussverletzungen im Krieg, bei welchen gewöhnlich die Kugel aus weiterer Entfernung kommt, zeigen mehr den Charakter einer einfachen, rundlichen Durchbohrung, einer Art von Lochschuss im harten Gaumen.

Die Entzündungen, welche diesen Verletzungen folgen, sind gewöhnlich an sich nicht sehr erheblich. Wurde das Antrum Highmori mit verletzt, so ist die Entzündung dieser Höhle von grösserer Bedeutung (§ 74), als die Entzündungen

am harten Gaumen. Die eiterige Periostitis schreitet in der Regel nicht über grosse Strecken fort; es versteht sich von selbst, dass dieselbe durch Ablösung des Periosts von dem Knochen zu einer Nekrose des Knochens führen kann. Die Entfernung der Sequester hinterlässt dann grössere Defecte im Knochen, welche aber andrerseits durch die Bildung der Sequesterlade (§ 92, allg. Thl.) von Seiten des abgelösten Periosts wieder ausgeglichen werden. Die wichtigste Folge der erwähnten Verletzungen besteht in der Bildung einer rundlichen oder unregelmässigen Oeffnung im harten Gaumen, welche bei medianer Lage in die Nasenhöhle, bei lateraler Lage in die Kieferhöhle führt. Der Narbensaum, welcher die Oeffnung auskleidet, verbindet den Schleimhautüberzug der genannten Höhlen mit dem Schleimhautüberzug der Mundhöhle; man könnte diese Oeffnungen auch als lippenförmige Fisteln zwischen jenen Höhlen definiren. Ueber die Functionsstörungen, welche mit der Bildung solcher Oeffnungen verbunden sind, und über die Behandlung derselben ist § 108 u. f. zu vergleichen.

Die eiterige Periostitis der Alveolen, welche von der Caries der Zähne ausgeht (§ 68), ebenso auch die Periostitis bei Phosphorvergiftung, kann ihren Weg auch zum harten Gaumen fortsetzen und zu einer Ablösung des Periosts von der Knochensubstanz führen. Wenn man dann auf den angeschwollenen mucös-periostealen Ueberzug des harten Gaumens drückt, so entleert sich Eiter aus den Fistelgängen, welche meist am Innenrand des Zahnfleisches liegen. Es kann nöthig werden, Sequester des harten Gaumens unter Abdrängung des Periosts vom Zahnfleisch her zu extrahiren. Besondere Schwierigkeiten liegen für diese Sequestrotomieen nicht vor. Man vermeidet bei diesen Operationen gern die Verletzungen des Gaumenüberzugs gegen die Mittellinie hin, weil aus einer Schnittwunde eine permanente Oeffnung (s. oben) hervorgehen könnte. Das erhaltene Periost liefert in der Regel eine vollkommene narbig-knöcherne Ergänzung für den extrahirten Sequester.

Die syphilitische Erkrankung des harten Gaumens pflegt ebenfalls im Bild eines entzündlichen Vorgangs aufzutreten. Es geht freilich der Entzündung die Bildung eines Knotens (Syphiloms) voraus, welchen man mehr zu den Geschwülsten zu rechnen hat (§ 234, allg. Thl.). Dieser Knoten entwickelt sich fast ausnahmslos in der *Nahtsubstanz zwischen den beiden Processus palatini,* in welche von oben her die Nasenscheidewand eintritt, also in der *Raphe* des harten Gaumens. Die syphilitische Infiltration hat in der Regel entsprechend dem Verlauf der Raphe eine längliche Form. Gelangt dieselbe ohne Vereiterung zur Heilung, so bildet sich unter Ossification des Syphilomgewebes ein länglicher Knochenwulst, welcher genau von vorn nach hinten verläuft. Bei Unterlassung einer antisyphilitischen Behandlung tritt gewöhnlich die Vereiterung des Syphiloms ein und führt zu einer Schmelzung der Gewebe, auch der Knochensubstanz am harten Gaumen und an der Nasenscheidewand; so werden kleinere und endlich grössere Parthieen des harten Gaumens zerstört und, wenn endlich durch die antisyphilitische Behandlung die Vernarbung erzielt wird, so bleiben wieder kleinere oder grössere Oeffnungen im harten Gaumen zurück. Von den ähnlichen Oeffnungen, welche nach Verletzungen, wie oben erwähnt, entstehen, unterscheiden sich diese Oeffnungen, welche nach syphilitischer Verschwärung zurück bleiben, durch ihre genau mediane Lage und längliche Form, während jene an jeder Stelle vorkommen können und eine mehr rundliche Form gewöhnlich zeigen. Ueber die Behandlung der syphilitischen Perforationen des harten Gaumens ist § 110 zu vergleichen.

§ 103. Die Entzündungen des Gaumensegels und der Tonsillen.

Verletzungen des Gaumensegels kommen kaum in Betracht. Dass durch Schüsse Zerreissungen desselben stattfinden, versteht sich von selbst; man wird

auch bei starker Quetschung der Wundränder die primäre Vereinigung durch die Anlegung von Nähten (§ 109) zu erzielen versuchen, damit keine narbigen Verziehungen oder Oeffnungen und Spalten im weichen Gaumen zurückbleiben und später plastische Correctionen (§ 109) nothwendig machen.

Zu Entzündungen ist das Gaumensegel wenig geneigt. Fast alle Entzündungen des Gaumensegels sind nur Theilerscheinungen der Entzündungen, welche von benachbarten Theilen auf das Gaumensegel fortschreiten, z. B. von dem mucöspériostalen Ueberzug des harten Gaumens (§ 102), von der Tonsille, von der Schleimhaut der Nasen- und Rachenhöhle. Der schwellungsfähigste Theil des Gaumensegels ist ohne Zweifel die Uvula. Bei sehr verschiedenartigen Entzündungen zeigt die Uvula eine ödematöse Schwellung, so dass sie bis über das doppelte der normalen Länge verlängert herabhängt. Phlegmonöse Entzündungen des Gaumensegels kommen nur im Zusammenhang mit der entsprechenden Form der Tonsillitis (s. unten) vor. Die diphtheritische Entzündung der Schleimhaut des Gaumensegels entsteht gewöhnlich nur durch die continuirliche Verbreitung dieser Krankheit von den Tonsillen oder der Rachenhöhle her (s. unten u. § 114). Syphilitische Ulcerationen des Gaumensegels sind ziemlich häufig und führen oft zu narbigen Verziehungen des Gaumensegels, welche plastische Operationen (vgl. 107—111) indiciren können.

Die Tonsillen zeigen im Gegensatz zu dem Gaumen eine besondere Neigung zur entzündlichen Erkrankung. Die Ursache dieser Neigung ist wohl darin zu suchen, dass die Tonsille von keinem continuirlichen Epithellager überzogen ist. Die sogenannten Crypten der Tonsillen entsprechen epithelfreien Stellen, an welchen die conglobirte Drüsensubstanz frei zu Tag liegt. Der respiratorische Luftstrom, ferner die Speisen und die Mundflüssigkeiteh bieten durch die Berührung mit den Crypten den Spaltpilzen Gelegenheit zur Ansiedelung; dieselben finden dann in dem weichen, zellreichen Gewebe der conglobirten Drüsensubstanz ein geeignetes Nährmaterial. Man hat folgende Hauptformen der Tonsillitis zu unterscheiden:

1) *die catarrhalische Tonsillitis,* eine leichte Flächenentzündung, welche in der Regel nur eine Theilerscheinung der acuten Pharyngitis catarrh. bildet. Die acutesten und heftigsten Formen dieser Schleimhautentzündung können mit dem Verlauf eines Erysipelas der äusseren Haut verglichen werden (vgl. auch Glossitis § 95), wie auch gleichzeitig mit dem echten Erysipelas faciei eine solche Schleimhautentzündung in Nasen-, Rachen- und Mundhöhle verlaufen kann.

2) *die folliculäre Tonsillitis,* gewöhnlich von chronischem Verlauf, zuweilen aber als Folge der catarrhalischen Tonsillitis zurückbleibend, oder auch gelegentlich mit acuten Anfällen von Tonsillitis catarrh. complicirt. In den Crypten entstehen kleine Eiterpfröpfe auf der Grundlage der conglobirten Drüsensubstanz, wobei der ganze Körper der Tonsille auf das mehrfache des normalen Umfangs anschwellen kann und dann als convexer Körper aus der Nische zwischen dem Arcus palatoglossus und A. palato-pharyngeus in den Isthmus faucium hervorragt. Die Pfröpfe werden ausgehustet und hinterlassen kleine trichterartige Höhlen, welche schnell vernarben. Nach der Verschiedenheit des Verlaufs variirt auch die Beschaffenheit der Pfröpfe. Bei sehr langsamem Verlauf trocknen sie zu einer festen, zuweilen sandartigen Masse ein. Man hat diese Concretionen auch wohl als *Tonsillarsteine* bezeichnet und Larrey fand einen Stein dieser Art von 2 Decigramm Gewicht. Die faulige Zersetzung der weichen Pfröpfe ist aus der Entwickelung stinkender Gase zu erkennen; die Farbe ist bald mehr weiss, bald mehr gelb oder auch grünlich. Die bindegewebigen Bestandtheile der Tonsille erfahren bei langem Bestand eine bedeutende Hyperplasie und dann kann man

3) die Tonsillitis als *T. hypertrophica* bezeichnen. Die früher übliche Be-

zeichnung ist „Hypertrophie der Tonsille"; doch ist es besser, den entzündlichen Character der Hypertrophie in der Bezeichnung hervorzuheben. Die T. catarrhalis und T. follicularis sind gleichmässig die Grundlage der T. hypertrophica, so dass die letztere bald aus wiederholten acuten Schüben der catarrhalischen Form, bald aus der langen Dauer einer T. follicularis, bald aus einer Mischung und Abwechselung beider Formen hervorgeht. Das Endresultat einer solchen entzündlichen Hypertrophie ist die Bildung von Wallnuss- bis Hühnerei-grossen Gewebsmassen, welche man mit einer Geschwulst vergleichen kann.

4) die *Tonsillitis phlegmonosa,* besser wohl als Paratonsillitis oder als Phlegmone des paratonsillären Bindegewebes zu bezeichnen. Das kurz- und starrfaserige Bindegewebe der Tonsille selbst ist unfähig, einer phlegmonösen Fortpflanzung der Entzündung zur Grundlage zu dienen; wohl aber kann eine intensive Noxe von der Oberfläche der Tonsille, wo sie catarrhalische Schwellung oder folliculäre Eiterung erzeugt, bis zu dem Bindegewebe vordringen, welches die Tonsille mit den Gaumenbögen verbindet und nun durch die Noxe zu einer phlegmonös-eiterigen Entzündung angeregt wird.

5) die *diphtheritische Tonsillitis,* welche sich durch die Bildung von Häutchen mit fester Haftung derselben auf der Fläche auszeichnet. Die Häutchen bestehen aus einer Mischung von Mikrococcen-lagern, Fibrinfäden, Eiterkörperchen und Epithelien (vgl. Wunddiphtheritis § 187, allg. Thl. u. f.). Ihre erste Entwickelung findet, wie die genaue klinische Untersuchung lehrt, zweifellos in der Tiefe der Crypten statt, wo die Noxe haftet und den Nährstoff für ihre Massenentwickelung findet. Das Häutchen, welches nun aus der Crypte empor wächst und über die Epithelflächen sich hinwegschiebt, entspricht dieser Massenentwickelung. Da oft mehrere Crypten zugleich inficirt werden, so wachsen dann die Häutchen von benachbarten Crypten sich entgegen. Die hohe Bedeutung, welche die Crypten und die in ihrem Grund eingebetteten Follikel der conglobirten Drüsensubstanz für das Haften der Diphtheritisnoxe besitzen, ist bislang noch nicht gehörig beachtet worden. Wir werden bei der Pharyngitis diphtheritica auf diese Bedeutung zurückkommen und dann erst die für beide Orte, die Tonsille und den Pharynx, gleichartige Therapie, soweit sie von chirurgischem Interesse ist, erörtern (vgl. § 114).

Endlich kommen noch neben den eigentlichen Entzündungen Geschwürsbildungen auf der Oberfläche der Tonsillen vor, und zwar a) *carcinomatöse* (vgl. § 112), b) *lupöse* (bei gleichzeitigem Lupus des Pharynx), c) *syphilitische* (ebenfalls gewöhnlich auf das Gaumensegel und die Pharynxschleimhaut übergreifend) und endlich d) *tuberculöse* (O. Weber). Die letzteren sind von den syphilitischen nur dadurch zu unterscheiden, dass in dem einen Fall die Erscheinungen der allgemeinen Syphilis, in dem anderen die Erscheinungen der allgemeinen Tuberculose erkennbar werden.

§ 104. Klinische Erscheinungen der Tonsillitis.

Die Inspection der Tonsille, bei geöffnetem Mund und unter Depression der Zunge (vgl. § 92), giebt die wesentlichen Anhaltspunkte für die Unterscheidung der im vor. § aufgestellten Formen der Entzündung, von welchen freilich die eine Form leicht in die andere übergehen kann, weil die entzündungserregende Noxe für die verschiedenen Formen weniger im Wesen, als vielmehr in der grösseren oder geringeren Intensität der Wirkung verschieden sind. Bei catarrhalischer Entzündung erkennt man die mässige Vergrösserung der Tonsille mit gleichmässiger Röthung der Oberfläche. Bei folliculärer Entzündung sieht man in dem angeschwollenen Organ, dessen Oberfläche jedoch nicht sehr geröthet erscheint, die gelbweissen Punkte in den Crypten. Die T. hypertrophica zeichnet sich da-

durch aus, dass, wie schon im § 102 erwähnt wurde, die angeschwollenen Tonsillen als convexe Körper in den Isthmus faucium hervorragen (vgl. Fig. 94a). Wenn nun auch die T. phlegmonosa eine ähnlich bedeutende Anschwellung mit Verengerung des Isthmus faucium ergiebt, so ist doch ein wesentlicher Unterschied dieser acut-entzündlichen Anschwellung gegenüber der chronischen Hypertrophie darin gegeben, dass die acut schwellende Tonsille nicht zwischen den

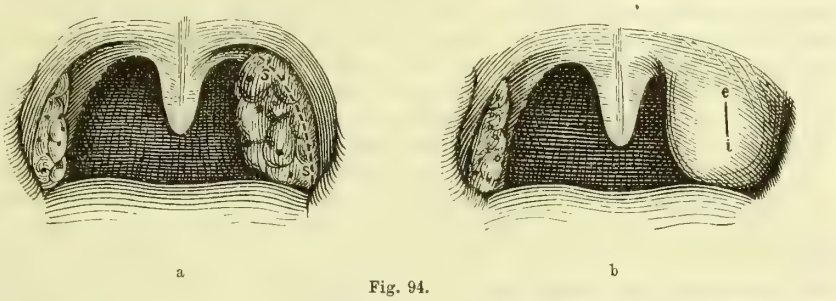

a b

Fig. 94.

Tonsillitis. a. T. hypertrophica (s s Schnittlinie). b. T. phlegmonosa (e i Einstich, vgl. § 105).

Gaumenbögen hervortritt, sondern den Arcus palato-glossus mit sich gegen die Uvula hin zerrt. So entsteht das Bild von Fig. 94 b. Der verbreiterte Arcus palato-glossus deckt die angeschwollene Tonsille bei phlegmonöser Entzündung von vorn her zu, während bei langsam fortschreitender Hypertrophie die Tonsille aus der Nische der Gaumenbögen frei hervorwächst.

Bei der Behandlung der Tonsillar-diphtheritis wird die hohe Bedeutung des frühzeitigen Erkennens der ersten Anfänge hervorgehoben werden (§ 114). Die Membranen jüngster Bildung erscheinen oft nur als ein zarter grauer Schleier, welcher in der Umgebung der inficirten Crypte die Tonsille bedeckt; später sind die derben weissen Membranen leicht zu erkennen.

Schmerzen bei dem Schlingen sind bei den acuten Formen der Tonsillitis erheblich, besonders bei der T. phlegmonosa, jedoch bei T. diphtherica oft unbedeutend. Die T. phlegmonosa ergiebt eine solche Verengerung des Isthmus faucium, dass das Schlingen fester Speisen schon früh unterbrochen wird; später kann sogar das Schlucken von Flüssigkeiten schwer und endlich unmöglich werden. In solchen schweren Fällen wird auch die Athmung schwierig. Die diffuse entzündliche Anschwellung des Bindegewebes erstreckt sich bis zum Unterkiefer und kann durch Aufhebung der Dehnbarkeit der parostealen Gewebe zu einer *entzündlichen Kieferklemme* führen (vgl. § 89). Diese Kieferklemme kann so hochgradig werden, dass man Noth hat, die Zahnreihen weit genug zum Zweck des Erkennens der Krankheit und zur Ausführung der nothwendigen Incision von einander zu entfernen.

Fieberhafte Störungen des Allgemeinbefindens kommen schon bei den catarrhalischen Formen der Tonsillitis vor. Sie sind besonders ausgeprägt bei der phlegmonösen und diphtheritischen Form (vgl. über Fieber bei Diphtheritis § 191, allg. Thl.). Auch schwellen bei diesen Formen der Entzündung oft die submaxillar gelegenen Lymphdrüsen der seitlichen Halsgegend entzündlich an.

Der Tonsillitis hypertrophica kommen zwar nur geringe Schmerzen bei dem Schlucken und keine Fiebererscheinungen zu; dagegen zeichnet sich diese Form der Tonsillitis durch andere Functionsstörungen aus. Die Kranken athmen meist mit offenem Mund und *schnarchen* bei dem Schlafen im höchsten Maass, weil die Gaumenbögen und durch sie das Gaumensegel durch die vergrösserte Tonsille

in starrer Spannung erhalten und deshalb von dem respiratorischen Luftstrom in tönende Schwingungen versetzt werden. Derselbe Umstand, die starre Spannung des Gaumensegels, verhindert bei hohen Graden der Tonsillarschwellung, dass das Gaumensegel willkürlich den Abschluss der Nasenhöhle gegen die Rachenhöhle bewirken kann; deshalb tönt bei allen Lautbildungen der Luftraum der Nasenhöhle mit und so entsteht der *nasale Beiklang der Sprache.* Endlich leidet unter starken Graden der Tonsillarschwellung das Gehör; die Tonsille dehnt sich gegen die pharyngeale Mündung der Tuba Eustachii hin aus und erschwert den Eintritt der Luft in die Tuba. Doch kann die Schwerhörigkeit auch von den begleitenden chronischen Catarrhen der Pharynxschleimhaut abhängig sein. Endlich wurde von Dupuytren und Shaw behauptet, dass der kielförmige Bau des Thorax (Pectus carinatum § 220) von den Anstrengungen der Respiration herrühre, welche bei Hypertrophie der Tonsillen entstehen.

In prognostischer Beziehung ist zu bemerken, dass eine besondere Gefahr für das Leben nur der T. diphtheritica zukommt. Dieselbe kann bei der weiteren Ausdehnung der Krankheit, insbesondere über den Pharynx zum Larynx durch Erstickung tödtlich enden, welche von dem Verschluss der Glottis bedingt wird (§ 141), oder auch durch allgemeine diphtheritische Infection des gesammten Körpers zum Tod führen. Die Lebensgefahr der T. phlegmonosa ist nicht hoch anzuschlagen, abgesehen von einigen Fällen, in welchen die Corrosion der Carotis durch die Eiterung und tödtliche Blutung beobachtet wurde. Die Behinderung der Ernährung und die Erschwerung der Athmung kann zwar sehr qualvoll sein; bevor aber der Tod durch Ersticken oder Verhungern zu besorgen ist, pflegt eine spontane Berstung des Eiterherdes einzutreten und ihr folgt eine sofortige Abnahme aller Erscheinungen. Sehr unangenehm ist bei der T. phlegmonosa die Neigung zu Recidiven, welche nach dem ersten Anfall sich oft wiederholen und von einer besonderen Neigung der Crypten zur Aufnahme von Spaltpilzkeimen abhängig sein mag. Auch können narbige Verwachsungen des Arcus palato-glossus mit der Vorderfläche der Tonsille zu Taschenbildungen führen und dann mag die Stagnation von Mundflüssigkeiten und Speiseresten in diesen Taschen Anlass zur Wiederholung der Entzündungen sein. Wenigstens ist es mir gelungen, durch Spaltung solcher Verwachsungen die Neigung zu ferneren Schüben der Tonsillitis zu beseitigen.

§ 105. Zur Behandlung der Tonsillitis.

Ueber die medicamentöse Behandlung der catarrhalischen Tonsillitis mögen die Handbücher der internen Pathologie und Therapie verglichen werden. Die verschiedenen Gurgelwässer und Lösungen zur Anwendung in zerstäubter oder Dampf-Form haben weder in ihrer Zusammensetzung, noch in ihrer Wirkung ein chirurgisches Interesse. Die wässerigen Lösungen des Kali chloricum sind besonders beliebt und ihre Wirkung ist bei den antiseptischen Eigenschaften dieser Substanz wohl begreiflich. Neben diesen Gurgelwässern spielten zur Behandlung der chronischen Catarrhe der Tonsille die Bepinselung ihrer Aussenfläche mit dünnen (1 %) Lösungen von Argentum nitricum in der gewöhnlichen Praxis eine grosse Rolle. Ohne die gute Wirkung dieses Verfahrens zu bestreiten, möchte ich nur bemerken, dass auch Bepinselungen mit 3 % Carbollösungen eine sehr gute Wirkung ausüben. Beide Substanzen sind durch die brennende Empfindung, welche sie erzeugen, für den Kranken recht unangenehm; wenn man aber einmal die Kranken dieser Unannehmlichkeit aussetzen will, so sind die besseren und sichereren Wirkungen der Carbolbepinselungen der Anwendung des Argentum nitric. vorzuziehen.

Wenn man befürchtet, dass eine catarrhalische Entzündung der Tonsille zu einer phlegmonösen fortschreiten möchte, so kann man mit gutem Erfolg eine Pravaz'sche Spritze in die Tonsille einstechen und in ihre Substanz 1 grm. einer 3 % Carbollösung injiciren.

Ueber die Behandlung der Tonsillitis diphtheritica ist § 114 zu vergleichen.

Die eigentliche chirurgische Behandlung bezieht sich auf die Tonsillitis phlegmonosa und auf die Tonsillitis hypertrophica. Bei der ersteren ist, wie bei jeder Phlegmone (§ 41, allg. Thl.), möglichst früh *eine Incision zur Entleerung des Eiters* angezeigt. Die Schwierigkeit der Incision ist darin begründet, dass man nicht genau weiss, wo man den Eiter treffen wird; denn das Erkennen des Eiterherds durch Untersuchung mit Palpation und durch das Auffinden der Fluctuation ist in den Anfangsstadien nicht möglich und gerade in diesen leistet die Entleerung des Eiters den guten Dienst, dass die ganze Krankheit coupirt wird, bevor sie zu den qualvollen, im vorigen § geschilderten Erscheinungen führt. Man muss deshalb die Incision in Form eines explorativen Einstichs ausführen. Das spitze Scalpell wird gerade von vorn nach hinten durch die ausgespannte Schleimhaut des Arcus palato-glossus, welche die anschwellende Tonsille bedeckt, ausgeführt. Fliesst aus dem Einstich kein Eiter ab, so wiederholt man ihn in einiger Entfernung. So kann man bis zu drei Einstichen gehen, wie einer derselben in § 104 Fig. 94 b (ei) angedeutet ist. Sollte keiner dieser Einstiche zur Entleerung des Eiters führen, so sind sie doch keineswegs erfolglos. Sie entspannen die Theile, welche die Tonsille einschliessen, vermindern den Druck und — zum Theil wohl auch durch die örtliche Blutentziehung — die Schmerzen. Nach 12 oder 24 Stunden wiederholt man dann den Einstich und dann gewöhnlich mit besserem Erfolg. Sowie ein Tropfen Eiter neben dem Scalpell abfliesst, so erweitert man den Einstich nach unten zu einem kleinen Einschnitt. Für Drainirung braucht man keine Sorge zu tragen; eine einmalige Entleerung des Eiters führt oft zur schnellen Heilung. Im Nothfall muss man nach 24 Stunden noch einmal mit dem Myrthenblatt der Knopfsonde (Fig. 55 § 243, allg. Thl.) die verklebten Ränder der Incisionswunde auseinander drängen.

Die Erfolge dieser Incisionen sind so befriedigend, dass Kranke, welche einmal den Nutzen derselben an sich erprobt haben, bei den häufigen Recidiven (§ 104 Schluss) sehr früh um die Ausführung der Incision bitten, um schnell von ihren Leiden befreit zu werden. Man hat allen Grund, hier die Frühincisionen zu cultiviren, weil nach Eintritt der Kieferklemme die Zahnreihen oft nicht so weit entfernt werden können, dass man mit Sicherheit die Incision ausführen könnte. In den allerersten Anfängen kann man freilich auch die oben erwähnte parenchymatöse Injection einer 3 % Carbollösung noch versuchen, um eventuell eine Resolution der Entzündung zu erzielen. Bei allen diesen Incisionen muss beachtet werden: *dass das Scalpell nicht aus der sagittalen Richtung mit der Spitze nach aussen abweicht und nicht zu weit nach aussen* — also nicht in nächster Nähe des Arcus palato-glossus — *eingestochen wird, weil sonst die Carotis int. gefährdet werden könnte.*

Die operative Behandlung der T. hypertrophica besteht in der Abtragung der in den Isthmus faucium hervorragenden Theile der Tonsille. Die praktischen Interessen dieser Operation erfordern eine genauere Darstellung im folgenden Paragraphen.

§ 106. Die Tonsillotomie oder Amputation der Tonsille.

Die Operation, welche bei entzündlicher Hypertrophie der Tonsillen den in den Isthmus faucium hervorragenden Theil abträgt, ist mit den verschiedensten

Namen bezeichnet worden, als *Tonsillotomie*, *Kiotomie* und als *Amputation*, irrthümlich wohl auch als *Exstirpation der Tonsille*. In der That handelt es sich durchaus nicht um die Entfernung der ganzen Tonsille (vgl. § 112), auch nicht um einen einfachen Einschnitt in die Tonsille, wie wir einen solchen im vorigen § zur Behandlung der T. phlegmonosa empfahlen und wie derselbe am ehesten als Tonsillotomie bezeichnet werden könnte; so würde der Ausdruck „Amputation der Tonsille" am zutreffendsten sein, weil eben ein Theil der Tonsille weggeschnitten wird. Doch kann die Bezeichnung „Tonsillotomie" für diese Operation nicht ganz beseitigt werden; denn die besonderen Instrumente, welche für dieselben construirt wurden, tragen nun einmal den allgemein angenommenen Namen der *Tonsillotome*.

Einer Beschreibung der Tonsillotome muss die Schilderung des einfachsten Verfahrens ohne Anwendung besonderer Tonsillotome vorausgeschickt werden. Bei weit geöffnetem Mund führt man, wenn es sich um die linke Tonsille des Kranken handelt, mit der linken Hand einen scharfen Doppelhaken ein, zieht mit ihm, von hinten nach vorn in die Tonsille eingreifend, dieselbe nach vorn und nach der Mittellinie an und führt mit der rechten Hand durch ein geknöpftes Scalpell den in Fig. 94a § 104 angedeuteten Schnitt (ss) von oben nach unten, wobei man möglichst genau dem vorderen Rand des Arcus palato-glossus zu folgen sucht. Man hat auch empfohlen, den Schnitt nicht von oben nach unten, sondern von unten nach oben zu führen, damit nicht das herabfliessende Blut die Führung des Schnittes störe. Doch muss der Schnitt so schnell geführt werden, dass man die bequemere Schnittführung von oben nach unten dem genaueren Sehen bei der Schnittführung von unten nach oben wohl vorziehen darf. Für die rechte Tonsille hat man die Wahl: entweder, in gewöhnlicher Stellung dem Kranken gegenüber, den Doppelhaken mit der rechten und das geknöpfte Scalpell mit der linken Hand zu führen — und wenn man sich hinlänglich ambidexter fühlt, um auch einmal mit der linken Hand einen Schnitt zu führen, so ist dieses vorzuziehen — oder sich hinter den Kranken zu stellen und bei starker Neigung des Kopfs des Kranken nach hinten, den Haken wieder mit der linken, das Scalpell mit der rechten Hand zu führen (Hayes), wobei man in diesem Fall selbstverständlich den Schnitt von unten nach oben führen muss.

Durch das Anziehen der Tonsille mit dem scharfen Haken kann man dieselbe oft weit aus der Nische der Gaumenbögen herausziehen; doch soll man dieses nicht übertreiben, *weil eine fast totale Entfernung der Tonsille* nicht nur überflüssig ist, sondern auch nach dem Urtheil der meisten Autoren *die Carotis int. dem Messer nahe bringen würde*. Die Furcht vor dieser Verletzung der Carotis int. bezeichnet Linhart wohl mit Recht als übertrieben; denn dieselbe ist beinahe 3 Ctm. von der Schnittlinie der Tonsille entfernt. Die Carotis ext. hinter dem aufsteigenden Kieferast liegt der Tonsille ebenfalls nicht nahe, sondern ist durch einen Theil der Parotis von ihr geschieden. Doch kann einige Vorsicht nicht schaden. Deshalb soll die Schneide des Messers immer die Richtung von oben nach unten einhalten und darf nicht in der Richtung nach aussen abirren. Unter der Beobachtung dieser Regeln kann man aber ohne Gefährdung der Carotis mit grosser Sicherheit die Amputation der Tonsille mit dem Messer vornehmen.

Die wenig begründete Besorgniss vor der Verletzung der Carotis und die im ganzen wohl überschätzte Schwierigkeit der eben geschilderten Operation hat zu der Construction der Tonsillotome Anlass gegeben. Das älteste dieser Instrumente rührt von Fahnestock her und ist in Fig. 95 abgebildet. Der Ring (R) wird über den hervorragenden Theil der Tonsille geschoben; dann stösst man die Gabel (G) in die Substanz der Tonsille vor und zieht nun den schneidenden Ring so nach

aussen an (Fig. 95), dass er die Substanz der Tonsille trennt. Die Gabel hält das abgetrennte Stück fest, damit es nicht auf den Kehlkopfeingang fällt. In dieser ältesten Form ist indessen das Tonsillotom nicht recht brauchbar. Man bedarf beider Hände zur Führung und Haltung des äusseren Theils des Instruments, die linke Hand, um die Gabel vorzustossen, die rechte, um den Ring zurückzuziehen; deshalb fehlt die Hand, welche die richtige Lage des Rings an der Tonsille sichern und die Zunge nach unten drücken soll. Ferner ist die schneidende Wirkung des Ringes, wenn er nicht ausgezeichnet geschliffen ist, sehr unsicher. So hat sich nun der Scharfsinn der Chirurgen und Instrumentenmacher (Charrière, Mathieu, Windler u. s. w.) in den letzten Jahrzehnten abgemüht, um diese beiden Uebelstände zu beseitigen. Der Aufgabe einer monographischen Darstellung der Instrumentenlehre würde es entsprechen, dass eine bildliche Darstellung und beschreibende Erklärung von mindestens einem Dutzend verschiedener Modelle von Tonsillotomen gegeben würde. Mir genügt es, ein einziges Modell noch zu erwähnen, von welchem ich glaube, dass es die verschiedenen Vorzüge anderer Tonsillotome in sich vereinigt, nämlich das Modell von Kolbe in Philadelphia (Fig. 96). Statt des schneidenden Ringes wirkt hier ein scharf geschliffenes breites Messer, welches in den Ring gleitend eintritt und bei der schrägen Stellung der Schneide eine scharf schneidende Wirkung entfaltet. Die Vorwärtsbewegung des Messers wird durch den Schluss der scheerenartigen Branchen (BB) bewirkt, in welche wie bei der Führung der Scheere der Daumen und der dritte Finger der rechten Hand eingeführt werden. Die Bewegung dieser Scheerengriffe wird durch die gekreuzten Stahlstangen (St) auf das Messer übertragen. Originell ist die Einrichtung zum Fassen, Spannen und Festhalten der Tonsille. Die beiden Doppelhaken endigen in einen gabelig gespaltenen Stift, welcher in einer Rinne läuft. Bei Schluss der Scheerengriffe wird die Gabel mit dem eigenthümlich geformten Theil (TT) so durch die Rinne getrieben, dass die Haken wie die einer Muzeux'schen Zange zusammengreifen und sowohl fassen, als auch durch eine Bewegung, welche die Haken von dem Instrument abführt, den gefassten Theil spannen. Die Anwendung des Instruments entspricht einem einfachen Scheerenschnitt. Die linke Hand hat mit der Führung des Instruments nichts zu thun. Wer die Amputation der Tonsille nicht mit dem gewöhnlichen scharfen Doppelhaken und dem geknöpften Messer, sondern gern mit einem Tonsillotom ausführt, der sollte diesem Kolbe'schen Modell vor allen anderen Tonsillotomen den Vorzug geben.

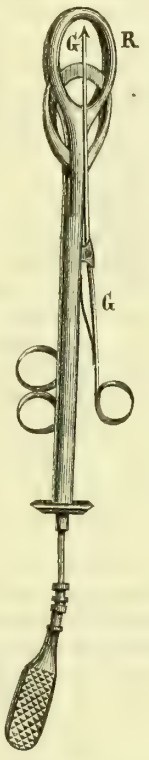

Fig. 95.
Fahnestock's Tonsillotom.
1/2 d. nat. Gr.



Fig. 96.
Kolbe's Tonsillotom.
1/2 d. nat. Gr.

Bei kleinen Kindern, welche der Anordnung des Chirurgen nicht Folge leisten, kann die Operation — man mag sie ausführen, wie man will — sehr schwierig werden. Man muss versuchen, die Kinder mit dem Instrument zu überraschen und dann schnell zu handeln, ehe die Kinder die Mundhöhle zuschliessen. Die Anwendung des Chloroforms würde über diese Schwierigkeit hinausführen; doch muss man das tiefste Stadium der Narkose anwenden und in diesem liegt bei der Lage der Tonsillen die Gefahr des Bluteinfliessens in die Luftwege und der Erstickung wie bei Oberkieferresectionen vor (§ 79). Ich habe mich einmal bei einem sehr kleinen Kind, bei welchem wegen Erstickungsanfällen die Operation nicht mehr verschoben werden konnte, zur vorgängigen Tracheotomie entschlossen und dann erst in der Narkose die Tonsillen entfernt. Die Operation am hängenden Kopf nach Rose (§ 79) würde jetzt vielleicht vorzuziehen sein.

Die Blutung ist im übrigen nur im ersten Augenblick etwas beunruhigend; bei Anwendung von Eiswasser kommt sie bald zu stehen. Im Nothfall müsste man Tampons mit den Fingern gegen die blutende Fläche drücken; doch habe ich keine Blutung bei dieser Operation gesehen, welche auch nur dieses Verfahren nothwendig gemacht hätte. Auch braucht man heftige Entzündungen der Wundfläche nicht zu befürchten. Eine dünne Lösung von Kali hypermanganicum, als Mundwasser gebraucht, schützt genügend vor septischer Infection. Die Vernarbung bringt den zurückgelassenen Theil der Tonsille zum Schrumpfen; deshalb braucht man auch nicht mehr, als den über die Gaumenbögen hervorstehenden Theil der Tonsille zu entfernen, und erzielt trotz des Zurücklassens eines immer noch erheblich angeschwollenen Theils der Tonsille doch eine vollständige und meist dauernde Heilung.

An Stelle der Tonsillotomie hat Nagel die Zerquetschung des weichen Tonsillargewebes mit den Fingerspitzen als *Tonsillothlipsie* empfohlen. Quinart rühmt sogar die *Massage* der gewucherten Tonsillen mit den Fingerspitzen, welche vorher mit Alaunpulver bestreut werden.

Ueber Geschwülste der Tonsille vgl. § 112.

§ 107. Die Spalten des Gaumens.

Die Spalten des Gaumens sind als *angeborene* und als *erworbene* zu unterscheiden. Die angeborenen Gaumenspalten betreffen entweder nur den weichen Gaumen und können dann ohne Hasenscharte vorkommen, oder sie betreffen den harten und weichen Gaumen und kommen dann gewöhnlich gleichzeitig mit einer Hasenscharte (§ 30) vor. Diese Combination von Spaltbildungen, welche die Oberlippe, den Alveolarfortsatz, den harten und den weichen Gaumen continuirlich durchsetzen, hat man auch als *Wolfsrachen* (Rictus lupinus) bezeichnet. Bei einer angeborenen Spalte bes harten Gaumens fehlt niemals die Spalte in dem weichen Gaumen, während umgekehrt die Spalte des weichen Gaumens für sich, ohne Spaltung des harten Gaumens und ohne Hasenscharte vorkommen kann.

Die Spalte des harten Gaumens zeigt insofern in den verschiedenen Fällen verschiedenes Verhalten, als in dem einen Fall die beiden Processus palatini den Rand des Vomers nicht erreichen (vgl. Fig. 39 § 39), in dem anderen Fall der Proc. palatinus der einen Seite noch mit dem Vomer verschmilzt, der andere dagegen nicht, und endlich in einem dritten Fall des Processus palat. der einen Seite vorn noch den Vomer erreicht, hinten aber durch eine Spalte von ihm getrennt ist (Fig. 97). In dem ersteren Fall bildet der untere Rand des Vomers eine vorspringende Knochenleiste, welche vorn den Zwischenkiefer trägt. In den beiden letzteren Fällen, welche mehr bei einseitiger Hasenscharte vorkommen, aber auch bei doppelter Hasenscharte vorkommen können, ist in der Regel der Vomer

gegen die Spaltseite convex ausgebogen, oft auch der Zwischenkiefer von der Mittellinie etwas abweichend.

Während nun die Spalte des harten Gaumens oft ein asymmetrisches Verhalten zeigt, ist die Spalte des weichen Gaumens immer genau median gelegen und von symmetrischen Spalträndern eingeschlossen. Zu beiden Seiten des Spaltes hängt je eine Hälfte des Gaumensegels herab und sogar die Uvula nimmt an der medianen Spaltbildung der Art Antheil, dass an jedem Spaltrand je eine Hälfte der Uvula anhängt. Die Muskeln sind in beiden Hälften des weichen Gaumens normal entwickelt, so dass jede Hälfte durch einen Levator gehoben, durch einen Tensor gespannt wird. Bei der letzteren Bewegung wird der Spalt bedeutend verbreitert. Die Spalten, welche dem weichen Gaumen allein angehören, endigen spitzwinkelig am hinteren Rand des harten Gaumens oder erstrecken sich auch wohl noch eine kurze Strecke in den harten Gaumen hinein, so dass die Knochenplatte desselben hinten einen dreieckigen Defect zeigt. Es giebt aber auch Spalten des weichen Gaumens, welche nur von der Spitze der Uvula ein kurzes Stück in die Höhe sich erstrecken. Endlich giebt es auch noch Spalten, welche die Uvula allein betreffen, die *Uvula bifida*, ein Zustand, welchen man zuweilen zufällig bei der Untersuchung der Mund- und Rachenhöhle wegen anderer Krankheiten vorfindet, ohne dass irgend eine functionelle Störung mit demselben verbunden ist. Cohen hat in neuester Zeit auf das Vorkommen von kleinen, ovalen Längsspalten an den Arcus palato-glossi dicht oberhalb ihres Uebergangs zur Dorsalfläche der Zunge hingewiesen; auch sie besitzen kein praktisches Interesse, weil sie keine Functionsstörung bedingen.

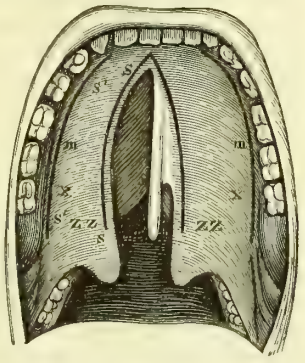

Fig. 97.
Spalte des harten und weichen Gaumens. Schnittführung für die Uranoplastik. (ss s's' vgl. § 109). xx Eintritt der A. palatina in den Gaumenüberzug. Ueber ZZ vgl. § 109; über mm vgl. § 110. Nach v. Langenbeck.

Die Ursachen der erworbenen Spalten des harten Gaumens wurden schon in den §§ 102—103 erwähnt: die perforirenden Wunden und die syphilitischen Zerstörungen. Während bei den ersteren Form, Grösse und Lage bedeutend variiren, so musste für die syphilitischen Perforationen des harten Gaumens ihre sehr regelmässige Lage in der Mittellinie des Gaumens und ihre oft ovale längliche Form hervorgehoben werden. Ausserordentlich vielgestaltig sind die Veränderungen, welche die Syphilis am weichen Gaumen hervorbringen kann. Durch Schmelzung kleiner Gummiknoten, welche auch hier die Mittellinie bevorzugen, können wieder runde Oeffnungen im Gaumensegel oberhalb der Uvula entstehen. Viel häufiger aber dehnt sich der verschwärende Process von der hinteren Fläche des Gaumensegels auf die Pharynxschleimhaut aus, und nun erfolgen neben den Zerstörungen der Substanz des Gaumensegels und der Uvula in der Mittellinie auch noch narbige Verziehungen der beiden Seitenhälften des Gaumensegels zu den Seitenwänden und der hinteren Wand der Rachenhöhle. So entsteht z. B. nicht selten folgendes Bild: an Stelle des Gaumensegels befindet sich ein spitzdreieckiger Defect, dessen narbigen Ränder zu den Seitenwänden der Rachenhöhle verlaufen und endlich mit der hinteren Wand verschmelzen; sie umgeben eine grosse Oeffnung, welche die Verbindung zwischen der Nasenhöhle und dem Kehlkopfseingang bildet. Die Vernarbung kann auch zu einer solchen Zusammenziehung der Theile führen, dass diese Oeffnung sehr eng wird; wir werden im folgenden § sehen, dass diese Enge beachtenswerthe functionelle Vortheile dar-

bieten kann. Dass die Vorgänge sich nicht immer ganz symmetrisch entwickeln, bedarf wohl kaum der Erwähnung. Man würde grosse Tafeln mit Abbildungen füllen können, wenn man die einzelnen Varietäten darstellen wollte. Eine gewisse Symmetrie der Störung macht sich aber fast in allen Fällen geltend und deutet an, dass auch hier die Verschwärung in der Regel in der Mittellinie ihren Anfang nimmt.

§ 108. Die functionellen Störungen, welche durch Gaumenspalten bedingt werden, und ihre prothetische Beseitigung.

Schlingen und *Sprechen* sind die beiden Functionen, welche im wesentlichen durch die Gaumenspalten gestört werden. Die Störungen des Schlingens sind leicht begreiflich; die Zunge drängt, bei dem Versuch die Speisen gegen den Pharynx zu bewegen, dieselben in die Nasenhöhle. Man würde jedoch in der Annahme irren, dass bei grossen Gaumenspalten etwa die Getränke und flüssige Speisen wieder aus den Nasenlöchern abfliessen würden. Die Zunge lernt allmälig die Schwierigkeit zu überwinden. Besonders bemerkenswerth ist bei grossen angeborenen Gaumenspalten die bedeutende Dickenentwickelung der Zunge, welche man wohl von der erschwerten Arbeit der Zungenmuskeln sich abhängig vorstellen kann. Diese Entwickelung kommt übrigens auch dem mechanischen Verschluss der Spalte zu gut; die Zunge wächst so zu sagen in die Spalte des Gaumens ein. Bei Spalten des weichen Gaumens und bei syphilitischen Defecten desselben findet in der Regel auch eine bedeutende Entwickelung der Gaumenmuskeln und des Constrictor pharyngis statt, so dass es den contractilen Anstrengungen dieser Muskeln gelingt, die Speisen von den Choanen abzusperren und ihnen den Weg zum Oesophagus zu weisen. Insbesondere sieht man die Muskelfasern der hinteren Rachenwand zu derben Muskelbündeln entwickelt, welche die Schleimhaut streifenartig emporheben. Wenn demnach die Kranken mit Gaumenspalten nicht gerade Hunger leiden, so ist doch das Eindringen von kleineren Speisetheilen in die Nasenhöhle sehr unangenehm, weil sich dieselben hier zersetzen und zu Entzündungen der Nasenschleimhaut führen können. Insbesondere leiden Kinder im ersten Lebensjahr unter den Zersetzungen der Milch, welche in den Recessus der Muscheln stagnirt und den Anlass zu Aphthenbildung giebt. Auch muss man bei der Auffütterung solcher Kinder — denn das natürliche Saugen ist ohnehin nicht möglich — darauf achten, dass das Ausflussrohr der Milchflasche ziemlich weit nach hinten auf die Zungenbasis zu liegen kommt.

Die Störung der Sprache besteht wesentlich in dem nasalen Beiklang der Laute; derselbe kann aber so bedeutend sein, dass die Laute ganz ihren Charakter verlieren und die Sprache fast unverständlich wird. Der Grad der Störung ist bedingt von der Grösse und Breite der Spalte und von der grösseren oder geringeren Fähigkeit, durch Muskelcontractionen die Spalten zu verkleinern; denn der nasale Beiklang ist ja davon abhängig, dass die Nasenhöhle gegen die Mund- und Rachen-höhle nicht willkürlich abgeschlossen werden kann. So giebt es auch bedeutende Störungen am weichen Gaumen, welche mit den geringfügigsten, kaum erkennbaren Störungen der Sprache verbunden sind: nämlich jene Fälle nach syphilitischer Zerstörung und Vernarbung, falls die Oeffnung zwischen Nasen- und Rachenhöhle so klein ist, dass es den in den Narbenrändern eingeschlossenen Muskelfasern gelingt, die Oeffnung zu verschliessen (§ 107 Schluss). Indessen besitzen gerade diese Beobachtungen für die prothetische (s. unten) und für die operative Behandlung (vgl. § 111) eine ganz besondere Bedeutung.

Neben dem nasalen Klang der Sprache wird bei grossen Defecten des harten Gaumens auch die Bildung der Laute, bei welchen die Zunge gegen den Gaumen

angelegt werden soll (d t), sowie endlich die Bildung der Explosivlaute gestört, welche eine Ansammlung von Luft in der Mundhöhle erfordern (b p). Auch andere Consonanten werden nicht ganz richtig gebildet.

Diese Störungen versuchen die Kranken oft, soweit sie dieselben nicht durch Muskelanstrengungen überwinden können, durch Einlegen von allerlei Fremdkörpern in die Spalte temporär zu beseitigen. Bei mehreren Kranken mit grossen Spalten des harten Gaumens fand ich, dass dieselben durch Einpressen eines mit angefeuchteten Brotkrümeln gefüllten Leinwandstücks in die Spalten eine fast normale Sprache sich verschafften. Was hier in kunstloser Weise der Laie sich selbst leistet, das leisten in kunstvoller Weise die *Obturatoren*, welche die Zahnärzte herstellen. Bei Spalten, welche nur den harten Gaumen betreffen, ist die technische Aufgabe nicht schwierig. Man nimmt mit weichem Modellirwachs Abdrücke der Spaltränder und fertigt eine Platte aus Hartgummi an, welche sich genau dem harten Gaumen anschliesst, die Spalte ausfüllt und an den Zähnen befestigt wird. Etwa fehlende Zähne werden durch künstliche Zähne ersetzt, welche ebenfalls an den Obturator befestigt werden. Schwierig wird erst die Aufgabe für die Construction solcher Obturatoren, welche für den Verschluss der Spalten am weichen Gaumen dienen sollen. Kingsley construirte für diese Fälle einen Obturator mit beweglichem Gaumensegel aus Caoutchouc, welches auf den Gaumensegelhälften ruht und durch die Contractionen ihrer Muskeln gegen die Pharynxwand angehoben werden soll. Erst Süersen ist es gelungen, für solche Fälle das richtige Princip aufzustellen.

Um dieses Princip zu veranschaulichen, gehen wir von dem typischen Fall des angeborenen Wolfsrachens (Fig. 39 § 39) aus. Das Gaumensegel ist unfähig, durch seine Erhebung die Choanen gegen die Pharynxhöhle abzusperren. Eine prothetische Ergänzung des Gaumensegels stösst auf die unüberwindliche Schwierigkeit, dass sich diese Ergänzung nicht an die weichen und beweglichen Spaltränder befestigen lässt. Deshalb legt Süersen in die Rachenhöhle eine horizontale Platte ein, welche eine Absperrung zwischen dem oberen, an die Choanen angrenzenden Raum der Rachenhöhle und zwischen dem unteren, an den Kehlkopfseingang angrenzenden Raum bewirkt. Die Spalte des Gaumens wird nur dazu benutzt, um die Brücke (B) aufzunehmen, welche die Pharynxplatte (Ph) mit der gewöhnlichen Obturatorplatte des harten Gaumens (O) verbindet (vgl. Fig. 98). Nun darf aber der Abschluss zwischen Nasenhöhle und Rachenhöhle kein dauernd vollständiger sein, weil bei einzelnen Lauten die Nasenhöhle mittönen soll und weil die Respiration am besten durch die Nase stattfindet. Deshalb wird diese Platte für den Pharynx nach einem Modell geformt, welches aus Modellirwachs dadurch hergestellt wird, dass man die Kranken gegen das Modell hin sprechen lässt. Die contrahirten Muskelbündel prägen in das weiche Wachs kleine Gruben ein, welche an der Pharynxplatte genau nachgebildet werden. Bei ruhendem Muskel befindet sich nun ein schmaler Luftraum zwischen der Platte und der Rachenwand, welcher für das Athmen und für das eventuelle Mittönen des Nasenraums bei der Lautbildung genügt: bei contrahirtem Muskel wird dieser Raum geschlossen und hierdurch der nasale Beiklang

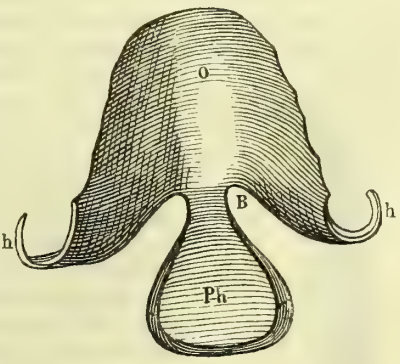

Fig. 98.
Obturator nach Süersen.
h h, Haken zur Befestigung des Obturators an die hinteren Backzähne.

bei der Lautbildung verhütet. Die Leistung dieser Obturatoren ist sehr befriedigend (vgl. § 111). Bei den erworbenen Defecten des weichen Gaumens und bei den syphilitisch-narbigen Verwachsungen desselben mit der Pharynxwand (§ 107 Schluss) werden nach denselben Principien Platten von sehr verschiedenartiger Gestalt zum Verschluss der Oeffnung zwischen Nase und Rachenhöhle angefertigt.

§ 109. Die Staphylorrhaphie und die Uranoplastik.

Fast gleichzeitig stellten (1816) Roux und v. Gräfe d. Ä. die ersten Versuche zum operativen Verschluss der Spalten des weichen Gaumens an. Die Operation erhielt den Namen der *Staphylorrhaphie,* weil bei ihr die Anlegung der Naht das wesentlichste ist (ῥάφη = Naht, σταφύλη = uvula, das Zäpfchen). Dieffenbach nahm diese Operation wieder auf und empfahl, der Spannung der Nahtlinie dadurch entgegen zu wirken, dass man seitlich (vgl. Fig. 99) die Substanz des Gaumensegels einschneidet. Diese Schlitze sollten dann durch Granulationsbildung heilen. In der That ist die Spannung der Art, dass bei den sehr schmalen Wundflächen, welche man durch die Anfrischung, d. h. durch die Abtragung der Spaltränder mittelst des Messers erhält, eine Vereinigung kaum zu hoffen ist. Zweckmässiger jedoch, als die Seitenschnitte Dieffenbach's, ist das Verfahren Fergusson's, die Durchschneidung der Gaumenmuskeln (des M. petro- und des M. spheno-salpingo-staphylinus) am Hamulus pterygoideus. v. Langenbeck benutzt hierzu ein Tenotom (Fig. 100), dessen Schneide den vierten Theil eines Kreisbogens bildet und dessen Spitze über den Rand des Hamulus pterygoideus eingestochen wird, während die betreffende Gaumensegelhälfte zur Spannung der Muskeln stark nach vorn und nach der Mittellinie durch eine breite Hakenpincette angezogen wird. In der That wird durch diese Tenotomie die Entspannung sehr vollständig bewirkt. Nach Heilung der Spalte vereinigen sich später die Muskelstümpfe wieder, wie nach jeder Tenotomie (vgl. § 68, allg. Thl.) und das vereinigte Gaumensegel wird wieder contractil beweglich. Die Schwierigkeit der Nahtanlegung wird bei der Uranoplastik berücksichtigt werden.

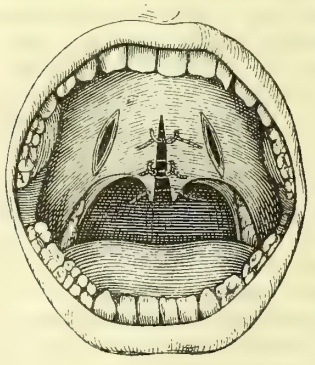

Fig. 99.
Staphylorrhaphie mit seitlichen Entspannungsschnitten (nach Dieffenbach).

Fig. 100.
v. Langenbeck's Tenotom für die Gaumenmuskeln.

Während schon die erste Hälfte unseres Jahrhunderts einzelne Erfolge der Staphylorrhaphie aufzuweisen hat, blieben in diesem Zeitraum die Versuche zum Verschluss der Spalten des harten Gaumens ziemlich erfolglos. Baizeau versuchte die Bildung von Schleimhautlappen, um durch die Naht derselben die Spalten zu schliessen, aber diese Lappen wurden nekrotisch. Bühring trennte seitwärts von der Spalte die Processus palatini mit dem Meissel und versuchte diese abgemeisselten Stücke gegen die Mitte zu verschieben, aber ohne befriedigenden Erfolg, eine Methode, welche neuerdings von Fergusson wieder angewendet wurde. Erst v. Langenbeck entwickelte von 1860 ab diejenige Methode der Operation, welche erfolgreich die Spalten des

harten Gaumens zu schliessen vermag, und bezeichnete die Operation als *Uranoplastik* (*οὐρανον* = Himmelsgewölbe, mit welchem die Griechen die Wölbung des harten Gaumens verglichen). Das Wesen der Methode v. Langenbeck's besteht in *der Ablösung des mucös-periostealen Ueberzugs der Processus palatini* in Form von seitlichen Lappen, welche zur Ergänzung der Spalte gegen die Mittellinie hin zusammengeführt und durch die Naht vereinigt werden. Die Vortheile, welche das Ablösen des Periosts mit der Schleimhaut gewährt, sind folgende: 1) die Ablösung des Periosts vom Knochen geschieht leichter und regelmässiger, als die Trennung der Schleimhaut vom Periost sich ausführen lässt, 2) die Ernährung der Schleimhaut wird vollkommen gesichert, weil die arteriellen Gefässe (Stamm und Aeste der A. palatina) zwischen Periost und Schleimhaut verlaufen und eine Durchschneidung des Stammes bei der Lappenbildung vermieden werden kann, 3) die Ersatzsubstanz ist mächtiger, als die dünne Schleimhaut für sich, und kann unter Umständen sogar neue Knochensubstanz zur Ergänzung des Knochendefects aus dem Periost entwickeln. Auf diese Knochenproduction darf man aber nicht in allen Fällen, besonders nicht bei älteren Leuten und bei vorausgegangener syphilitischer Erkrankung rechnen; auch bei Kindern kann sie ausbleiben.

Der Ausführung der Uranoplastik in Chloroformnarkose steht die Gefahr des Einfliessens von Blut in die Luftwege und der Erstickung im Weg (vgl. § 79); doch hat man neuerdings am hängenden Kopf (nach Rose, vgl. § 79 Schluss) unter Narkose erfolgreich operirt. Uebrigens kann man an willensstarken Individuen ganz gut ohne Narkose die Uranoplastik ausführen; dann muss jedoch eine Vorübung mit Bepinseln des Gaumens und Berührung desselben durch Instrumente vorausgehen, damit der Kranke an den Reiz der Instrumente sich gewöhne und nicht durch Erbrechen und Würgen die Operation störe. Ueber das Alter, in welchem man bei angeborenen Spalten operiren soll, vgl. § 111.

Das Messer, mit welchem man nun bei geöffnetem Mund und auseinander gezogenen Lippenwinkeln, eventuell unter Benutzung des Gag's von Smith oder von Whitehead (vgl. Fig. 89 § 93), die Schnitte zur Begrenzung der Lappen führen soll, muss nach Angabe v. Langenbeck's entsprechend der Gaumenwölbung die stark convexe Form der Schneide wie in Fig. 101 haben. Der innere Schnitt fällt auf beiden Seiten genau an den Spaltrand (vgl. ss Fig. 97 § 107), der äussere aber an die Grenze des Zahnfleisches (s's' Fig. 97), damit eine gehörige Breite der Lappen gewonnen wird. Würde man die äusseren Schnitte mehr gegen das Gewölbe des Gaumens verlegen, so wäre man in Gefahr, die A. palatina in ihrem Stamm zu verletzen. Nach vorn verlängert man die äusseren Schnitte bis zu den äusseren Schneidezähnen, nach hinten zum letzten Backzahn. Gerade am hinteren Ende darf der Schnitt nicht vom Zahnfleisch nach innen abirren, weil hier die A. palatina durch das gleichnamige Foramen zur Schleimhaut tritt. Stich- und Schnittverletzungen der Arterie an dieser Stelle (Fig. 97 xx), wo die Arterie, im Knochencanal festgehalten, sich nicht contrahiren und retrahiren kann, führen zu bedenklichen Blutungen, deren Stillung oft nur durch das Glüheisen erzielt werden kann (§ 303, allg. Thl.).

Fig. 101. v. Langenbeck's Messer für Uranoplastik. ½ d. nat. Gr.

Die Ablösung der von jenen Schnitten eingeschlossenen mucös-periostalen Lappen erfolgt durch hebelnde Bewegungen des Elevatoriums (Fig. 124 § 283, allg. Thl.). Bei syphilitischen Perforationen ist das Periost oft mit dem Knochen innig verwachsen und es finden sich bindegewebige Transformationen der Knochensubstanz, so dass die Ablösung

sehr schwer werden kann und zuweilen den Gebrauch des Messers erfordert. Bei angeborenen Spalten ist dagegen die Ablösung gewöhnlich leicht und wird erst gegen den hinteren freien Rand des harten Gaumens schwer, wo sich das Periost des Gaumens zum Periost am Boden der Nasenhöhle herumschlägt. Hier ist auch die Knochenspalte am breitesten und so gilt es gerade hier die Lappen gehörig zu mobilisiren, damit man sie ohne allzu grosse Spannung in der Mitte durch die Naht zusammenführen kann. Deshalb schneidet man hier in der Linie ZZ (Fig. 97 § 107) mit einem zweischneidigen, leicht auf der Fläche gebogenen, vorn spitzigen Messer (Fig. 102a) die Verbindung des Periosts und der Schleimhaut vom Gaumen zur Nasenhöhle durch. Sobald eine Oeffnung gegen die Rachenhöhle schon geschaffen ist, kann man das geknöpfte Messer (Fig. 102b) benutzen. Zugleich kann man durch die oben erwähnte Tenotomie der Muskeln des weichen Gaumens dieselben entspannen und hierdurch die Zusammenführung der hinteren Enden der Lappen erleichtern.

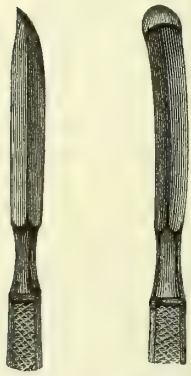

a b

Fig. 102.

v. Langenbeck's Messer (a. spitzes, b. geknöpftes) zur Ablösung der Gaumen- von der Nasen-schleimhaut.

Zur Anlegung der Gaumennähte sind so viele Nadelapparate erfunden worden, dass man mit der Beschreibung derselben Bogen füllen könnte. Der wichtigste dieser Apparate, die gestielte Nadel v. Langenbeck's, ist schon in Fig. 84 § 253, allg. Thl. abgebildet worden. Dieselbe gestattet, dass man an beiden Wundrändern von vorn nach hinten einsticht, während bei dem Nähen mit einer gewöhnlichen Nadel und Nadelhalter man nur durch den linken Wundrand von vorn nach hinten einsticht, aber am rechten Wundrand von hinten nach vorn die Nadel durchführen muss. Da man nun hinter den Lappen nicht deutlich sieht, so wird dadurch die Anlegung der Nähte schwierig. Schon Dieffenbach construirte eigene Nahtwerkzeuge für die Staphylorrhaphie. Die Neuzeit hat zahlreiche neue Modelle (Depierris, Passavant u. A.) geliefert, welche jedoch den Werth des v. Langenbeck'schen Apparats mindestens nicht übertreffen. Uebrigens muss für die Ueberwindung der Schwierigkeit dieser Nähte das Geschick der chirurgischen Hand mehr leisten, als das Werkzeug.

§ 110. Variationen der Uranoplastik und der Staphylorrhaphie.

Bei angeborenem Wolfsrachen kann man jede Operation, die Uranoplastik und die Staphylorrhaphie für sich getrennt ausführen, oder beide Operationen combiniren. Man hat früher die Frage discutirt, ob man erst die Staphylorraphie und dann die Uranoplastik ausführen solle? Nachdem man durch die Operationen der Hasenscharte die Erfahrung gewonnen hatte, dass der Zug der vereinigten Lippe genügt, um die Spalte des Alveolarfortsatzes zu einem langsamen Schluss zu bringen, konnte man die Hoffnung hegen, dass der Zug des vereinigten Gaumensegels die Knochenspalte des harten Gaumens verengen würde. Diese Hoffnung hat sich aber nicht erfüllt. Man hat deshalb, wenn man nicht beide Operationen auf einmal ausführen wollte, dem Beispiel v. Langenbeck's folgend in den meisten Fällen erst die Uranoplastik, später die Staphylorrhaphie ausgeführt.

Unter den Varianten der Operation ist hervorzuheben: 1) die Methode von Lannelongue in Fällen von halbseitiger Spalte des harten Gaumens, wie ein

solcher in Fig. 97 § 107, abgebildet ist. Diese Methode besteht darin, dass man von dem nasalen Theil des Vomers, welcher gegen die einseitige Spalte hinsieht einen mucös-periostalen Lappen ablöst, welchen man nach unten klappt und mit dem einfach angefrischten Spaltrand des Proc. palatinus zusammen näht; 2) die Methode von Thiersch, anwendbar in Fällen, wo bei traumatischer oder syphilitischer Zerstörung des ganzen harten Gaumens keine Theile mehr existiren, von denen man Schleimhautlappen entnehmen könnte; Thiersch hat dann einen grossen Lappen der äusseren Wangenhaut in den Gaumendefect eingenäht; die Brücke des Lappens wurde durch eine Lücke der oberen Backzähne in die Mundhöhle geführt; 3) die Methode Passavant's, welcher die Staphylorrhaphie dadurch ersetzt, dass er beide Gaumensegelhälften an die hintere Pharynxwand annäht; 4) die Methode Schönborn's (von Trendelenburg geplant, von Schönborn zuerst ausgeführt), welcher an Stelle der Staphylorrhaphie in die dreieckige Spalte des weichen Gaumens zur Ergänzung des Gaumensegels einen von der hinteren Rachenwand abgelösten, dreieckigen Schleimhautlappen einnäht. Die letztere Methode ist auch als Staphyloplastik bezeichnet worden. Die beiden letzten Methoden haben eine mehr principielle Bedeutung, welche aber erst bei Gelegenheit der Kritik über die functionellen Erfolge der Uranoplastik und Staphylorrhaphie (§ 111) gewürdigt werden kann. Den Methoden von Lannelongue und Thiersch kommt selbstverständlich nur eine Bedeutung für einzelne Fälle zu.

v. Langenbeck selbst bezeichnet als wichtige Modification der im vorigen § geschilderten Methode der Uranoplastik, dass man an den äusseren Seitenschnitten bei mm (Fig. 97 § 107) in der Mitte eine Brücke stehen lässt. Diese Brücke soll die Lappen nach oben anhalten, damit sie nicht zu tief gegen die Zunge sich herabsenken. Bei kleinen rundlichen Oeffnungen, wie sie durch syphilitische Defecte entstehen und auch nach der Uranoplastik bei angeborenen Spalten durch mangelhafte Vereinigung der Wundränder übrig bleiben können, empfiehlt v. Langenbeck die Bildung eines gestielten Lappens, welche man entsprechend der Grösse und Form der Oeffnung ausschneidet und in den Defect einstülpt oder einnäht. Uebrigens ist die Schliessung dieser kleinen Oeffnungen oft schwieriger, als die der grossen Spalten. Besonders schwierig sind die Operationen bei den kleinen Oeffnungen, welche hoch oben, dicht hinter den Schneidezähnen liegen. Hier bleiben oft kleine Oeffnungen auch nach sorgfältig ausgeführten Operationen übrig, bei denen man übrigens auch die Wirkung von Aetzungen mit Säuren und mit einer glühenden Nadel versuchen kann.

Die syphilitischen Zerstörungen des Gaumensegels mit narbiger Verziehung der Gaumenbögen zur Rachenwand, welche § 107 (Schluss) erwähnt wurden, können natürlich nicht durch Operationen behandelt werden, deren Methodik sich an die im vorigen § beschriebene gewöhnliche Staphylorraphie und Uranoplastik anschliessen. Vergeblich würde man durch Anfrischung und Naht der Narbenstränge versuchen, einen Erfolg zu erzielen. Hier kann es sich nur darum handeln, die Oeffnung zwischen Nasenhöhle und Rachenhöhle so weit zu verkleinern, dass sie, den Fällen entsprechend, welche § 108 ebenfalls erwähnt wurden, einen contractilen Schluss gestattet und dadurch einen nasalen Beiklang nicht mehr für alle Laute bedingt. Hierzu ist die oben erwähnte Methode Schönborn's, die Einpflanzung eines dreieckigen Pharyngeallappens am besten geeignet. Bei dieser Methode können die Oeffnungen, welche später die nasale Respiration ermöglichen, seitwärts stehen bleiben. Man muss freilich bei dieser Operation auch darauf gefasst sein, dass die narbigen Defectränder, welche angefrischt und mit dem Lappen der Rachenschleimhaut durch die Naht vereinigt werden, der Nekrose verfallen und dann das Ergebniss der Operation sehr unvollkommen wird.

§ 111. Nachbehandlung und functionelle Ergebnisse der plastischen Operationen am Gaumen.

Die Blutung erfordert, insbesondere bei der Uranoplastik, wo sie bedeutender ist, als bei der Staphylorraphie, das Irrigiren der Wunde mit Eiswasser. Da die Blutung oft noch in den ersten Stunden nach der Operation fortdauert, so giebt man den Kranken Eiswasser zum Mundausspülen. Auch die Schleim- und Speichelsecretion ist in den ersten Stunden nach der Operation bedeutend. Uebrigens genügt in den ersten Tagen zur Erhaltung des aseptischen Verlaufs ein Mundwasser von dünner Lösung des Kali hypermanganicum. Schwere entzündliche Processe sind nicht zu befürchten; die irrigirende Wirkung der physiologischen Secrete des Schleims und Speichels scheinen dieselben zu verhüten. Nekrose der Proc. palatini kommt trotz der Ablösung des Periosts nicht vor; vielmehr legen sich die Lappen wieder zum Theil an die Knochenfläche an und im übrigen füllen sich die seitlichen Wunden schnell mit Granulationen aus. Die Suturen entfernt man nicht gern vor dem 7. Tag. Auch legte man früher, um die Suturen länger liegen lassen zu können, ein besonderes Gewicht auf die Benutzung von Metallfäden; schon Dieffenbach benutzte Bleidraht für die Staphylorraphie, und v. Langenbeck legte später die Nähte bei der Uranoplastik zum Theil mit Silberdraht an. Wir wissen heute, dass gute Seidenfäden, deren Substanz aseptisch vorbereitet wurde, dasselbe leisten (vgl. § 254, allg. Thl.). Wenn die Operation ganz oder theilweise durch Trennung der Nahtlinie misslungen ist, so muss man einige Monate mit der Operation warten, bis die Theile wieder ungefähr ihre normale Beschaffenheit erhalten haben.

Was die *Form* des Gaumens betrifft, so kann man die Leistungen einer gut gelungenen Staphylorrhaphie oder Uranoplastik geradezu für tadellos erklären. Nur für geübte Augen verrathen die feinen Narbenlinien die ehemals ausgeführte Operation. Leider verhält es sich mit dem functionellen Ergebniss nicht ebenso günstig, mit Ausnahme der einfachen Fälle von rundlichen, durch Syphilis entstandenen Defecte im harten Gaumen, deren operativer Verschluss auch in functioneller Beziehung nichts zu wünschen übrig lässt. Bei den angeborenen Spalten, mögen sich dieselben auf den weichen Gaumen beschränken oder den weichen und harten Gaumen zugleich betreffen, macht sich unglücklicherweise die narbige Schrumpfung der längs-verlaufenden Nahtlinie dadurch geltend, dass das Gaumensegel zu kurz wird und trotz der ungefähr physiologischen Form seine physiologische Function, den Abschluss der Nasenhöhle von der Rachenhöhle, nicht leisten kann. So bleibt gewöhnlich trotz anscheinend wohl gelungener Operation die Sprache mehr oder weniger mit dem früheren nasalen Beiklang behaftet. Zuweilen ist eine Besserung kaum zu merken; in andern Fällen ist freilich die Besserung der Sprache erheblich. *Die physiologische Norm der Sprache wird fast in keinem einzigen Fall durch die Operationen der Uranoplastik und Staphylorrhaphie hergestellt.* Den Grund hierfür suchte man früher irriger Weise in den Gaumenmuskeln; man nahm an, dass bei Ausführung der Operation in späteren Jahren die Geheilten sich nicht mehr an den Gebrauch ihrer Gaumenmuskeln gewöhnen könnten oder dass die Function dieser Muskeln durch die Operationen, besonders durch die Tenotomie (vgl. § 109) zu sehr gestört würden. Deshalb operirte man nun an Säuglingen. *Man sollte jedoch diese Frühoperationen unterlassen, weil sie das Leben der Kinder bedrohen* und doch das gewünschte Ziel einer normalen Sprache erfahrungsgemäss nicht erreichen lassen. Ehrmann berichtet von 13 Fällen der Uranoplastik, welche vor dem 4. Monat ausgeführt wurden, dass 6 dieser Fälle tödtlich endeten. Erst vom 6. oder 7. Lebensjahr ab werden die Kinder so verständig, dass man ohne Narkose sie operiren kann, und man erzielt kein schlech-

teres Ergebniss, als wenn man die Kinder schon im 1. Lebensjahr operirt hätte, zu einer Zeit, in welcher erfahrungsgemäss grössere Blutverluste schlecht ertragen werden. Die Uebung des Sprechens, ein geregelter Sprachunterricht nach der Operation ist nicht werthlos, aber vermag doch nicht die normalen Verhältnisse herzustellen. Auch kann man deutlich sehen, dass nach vollendeter Heilung der Uranoplastik und Staphylorraphie das Gaumensegel zwar beweglich wird, aber zu kurz und starr ist, um bei der Contraction der M. M. levatores die hintere Rachenwand zu erreichen. Den Bestrebungen, diesen Abschluss zu erreichen, kommt der M. constrictor pharyngis zur Hülfe, und so bilden sich jene Hyperplasieen der Bündel dieses Muskels aus, welche schon bei der Construction der Süersen'schen Obturatoren erwähnt wurden (§ 108); aber trotzdem wird der Abschluss nur unvollkommen erreicht.

Passavant, welcher die wahre Ursache der mangelhaften Erfolge der Staphylorraphie richtig in der Kürze des vereinigten Gaumensegels erkannte, schlug nun die § 110 erwähnte staphyloplastische Operation, die Vereinigung des unteren Endes beider Hälften des Gaumensegels mit der hinteren Rachenwand vor. Er ahmte hiermit jene günstigen Fälle der narbigen Verwachsungen des Gaumensegels mit der Rachenwand nach; d. h. er wollte eine kleine Oeffnung, umgeben von contractilen Rändern zwischen den Hälften des Gaumensegels lassen, während er im ganzen die Verbindung zwischen der Nasenhöhle und Rachenhöhle durch die Gaumensegelhälften abschloss. Das Gaumensegel kommt dabei in eine permanente Abschlussstellung hinein und erfährt statt der Verkürzung eine Verlängerung seiner Hälften. Aehnliches erstrebt Schönborn mit seiner Staphyloplastik, indem er die Spalte des Gaumensegels durch einen Zipfel der Pharynxschleimhaut ergänzt (§ 110). Beiden Methoden kann man ihre physiologische Begründung nicht absprechen; aber ihre Ausführung ist schwierig, der Erfolg sehr unsicher, wie es eben in der Schwierigkeit der gestellten Aufgabe begründet liegt.

Unter Berücksichtigung aller dieser Umstände muss die Chirurgie leider an diesem Punkt eingestehen, *dass die prothetische Ergänzung durch Obturatoren den Ergebnissen der plastischen Kunst überlegen ist.* Ich halte mich wenigstens, so gern ich auch die verlockende Operation der Uranoplastik und Staphylorraphie ausführen möchte, nicht mehr für berechtigt, bei angeborener Spalte den Kindern die functionelle Wohlthat der Obturatoren nach dem System von Süersen vorzuenthalten, nachdem ich mich überzeugt habe, dass die Sprache der Kinder mit guten Obturatoren um vieles besser ist, als nach wohl gelungener Operation. Freilich haben auch die Obturatoren ihre Schattenseiten; sie sind theuer, sie erzeugen zuweilen an den harten Flächen des harten Gaumens durch Druck ein Wundsein u. s. w.; aber alle diese Nachtheile werden durch die functionelle Leistung der Obturatoren mehr als aufgewogen.

§ 112. Geschwülste am Gaumen und an der Tonsille. Staphylotomie. Exstirpation der Tonsille.

Am harten Gaumen kommen fast nur Geschwülste vor, welche vom Alveolarfortsatz oder vom Antrum Highmori in den harten Gaumen hinein wachsen und als Geschwülste des Oberkiefers schon beschrieben wurden (vgl. §§ 76—78). So wachsen besonders Epithelialcarcinome des Alveolarfortsatzes und Sarkome und Carcinome des Oberkieferkörpers in das Palatum durum ein. Die Syphilome wurden ebenfalls schon oben (§ 103 u. § 107) berücksichtigt und bieten an sich kein operatives Interesse, wenn auch ihre Vereiterung, wie § l. c. erwähnt wurde, oft zu Gaumenspalten und mittelbar zur Operation der Uranoplastik und Staphylorrhaphie Anlass giebt. Eine eigene Geschwulstform, welche den Gaumen ausschliess-

lich einnehmen kann, ist das *Angioma capillare congenitum* (§ 270, allg. Thl.), wobei oft die Entwickelung der Venen vorwiegt und so Uebergänge zu dem A. venosum (der cavernösen Venengeschwulst, § 271, allg. Thl.) vorkommen. Da hier Excisionen wegen der Gefahr der Blutung kaum ausführbar sind, so ist die Anwendung des Galvanokauters oder Thermokauters (§ 247, allg. Thl.) das beste Verfahren. Man wiederholt die Stichelungen mit dem Thermokauter so oft, bis an die Stelle des gefässreichen Geschwulstgewebes überall gefässarmes Narbengewebe getreten ist. Im harten Gaumen reicht die Entwickelung des Geschwulstgewebes oft in Lücken des Knochengewebes hinein. Am weichen Gaumen kann das Angiom von der buccalen Fläche bis zur pharyngealen Fläche durch die Dicke der Substanz sich erstrecken. Wenn das Angiom nur die Uvula einnimmt, so kann dasselbe auch durch das Verfahren der *Staphylotomie* oder der Excision (Amputation) der Uvula entfernt werden.

Diese Operation muss auch deshalb kurz erwähnt werden, weil bei chronischen Rachencatarrhen sich oft Hyperplasieen der Uvula entwickeln; die Uvula hängt dann als ein geschwulstartiger langer Zapfen auf den Kehlkopfseingang herab und verursacht hier ein sehr lästiges Kitzelgefühl, welches zu häufigem Räuspern und Hüsteln, zuweilen auch zu Uebelkeiten und Erbrechen Anlass giebt. So ergiebt sich oft durch diese Hyperplasie — viel häufiger als durch ein Angiom der Uvula — die Indication zur Abtragung derselben oder mindestens zur Kürzung bis auf die normale Länge. Man braucht sich übrigens nicht zu scheuen, die ganze Uvula bis zum freien Rand des Gaumensegels zu entfernen; denn bei der wichtigen Function des Gaumensegels, durch seine Hebung den Abschluss zwischen Nasen- und Rachenhöhle zu vermitteln, fällt der Uvula keine besondere Aufgabe zu, sie ist für diesen Zweck entbehrlich. Die Schwierigkeit für die Operation liegt in den Bewegungen der Uvula durch die Contractionen des M. azygos uvulae. Man muss die Uvula an der Spitze mit einer Kornzange, besser noch mit einer Lüer'schen Zange (Fig. 52 § 242, allg. Thl.) fassen und nach unten und vorn anziehen. Dann muss schnell ein einziger Scheerenschnitt die Basis der Uvula durchtrennen. Wenn die Operation nicht mit einem Schnitt gelingt, so tritt Würgen und Brechen ein und stört die weitere Ausführung der Operation. Man hat auch eigene Instrumente zu dieser kleinen Operation erfunden, kleine Guillotinen, ähnlich den Tonsillotomen, und endlich eine Scheere, wie sie auch zum Abschneiden der Rosen gebraucht wird, d. h. eine Scheere mit einer haltenden Platte an dem einen Blatt, so dass, wie dort der abgeschnittene Rosenstengel, so hier die abgeschnittene Uvula sofort fest gefasst wird, und nicht auf den Kehlkopfseingang fallen kann. Die Blutung ist sehr gering. Das Nähen der Wunde, welches theils zum Stillen der Blutung, theils zur Wiederherstellung einer normalen Form der Uvula empfohlen wurde, ist schwierig wegen der Würgebewegungen und übrigens entbehrlich.

Am Gaumensegel und den Tonsillen entwickeln sich zuweilen *Epithelialcarcinome*, welche schnell in Geschwürsbildung und Verjauchung übergehen. Ihre Prognose ist deshalb nicht gut, weil die Exstirpation meist erst bei weit fortgeschrittener Erkrankung unternommen wird. Die Anfänge des Carcinoms können sich auf der pharyngealen Fläche des Gaumensegels entwickeln und entgehen dann der Beobachtung, bis das Geschwür zur Mundhöhle hin durchbricht. Bei der Exstirpation dieser Carcinome hat man die Carotis int. hinter der Tonsille, welche häufig von diesen Carcinomen mit ergriffen wird, zu beachten. Besondere Regeln lassen sich für diese Operationen nicht aufstellen, weil die einzelnen Fälle sehr variiren. Die secundären Lymphdrüsencarcinome, welche von diesen primären Carcinomen des weichen Gaumens ausgehen, entwickeln sich in den Drüsen, welche auf der Wirbelsäule aufliegen und kaum erreichbar sind. Ausser den Epithelial-

carcinomen kommen noch in dem Gaumensegel und in den Nischen, welche die Tonsillen ausfüllen, *Adenome* und *Chondrome* vor. Von den letzteren darf man wohl annehmen, dass es abgeirrte Chondrome der Parotis sind, oder auch wirkliche Chondrome der Parotis (§ 133), welche hinter dem aufsteigenden Kieferast gegen die Tonsille hin sich entwickelt haben. Sie lassen sich sehr leicht aus den Weichtheilen ausschälen.

In den Tonsillen entwickeln sich in einzelnen Fällen *Sarkome und Fibrosarkome;* sie kommen im jugendlichen und im erwachsenen Alter vor und bilden eigrosse Geschwülste, welche aber zuweilen schnell zu Faustgrösse anwachsen und durch die Versperrung des Isthmus faucium das Leben mit Erstickung und mit Verhungern bedrohen. Bei geringem Umfang und fester Consistenz, d. h. mehr fibröser Structur der Geschwulst kann man wohl daran denken, dieselbe wie eine hypertrophische Tonsille mit scharfen Haken aus der Nische der Gaumenbögen herauszuziehen und mit dem Messer vom Mund aus zu exstirpiren. Doch wird man bei einem solchen Versuch immer in Gefahr sein, die Carotis int. zu verletzen, ohne sie unterbinden zu können (vgl. § 106). Bei weichen und grossen Geschwülsten ist ohnehin an eine solche Exstirpation vom Mund aus nicht mehr zu denken. Man muss alsdann von aussen her die Tonsille freilegen, und zwar entweder durch einen Schnitt, welcher dem Rand des Unterkiefers am Kieferwinkel folgt und hinter dem aufsteigenden Kieferast den Zugang zur Aussenfläche der Tonsille eröffnet (Cheever), wobei die Carotis ext. nach hinten geschoben werden muss und während der ganzen Operation sehr gefährdet bleibt — oder *durch osteoplastische* (temporäre) *Resection des aufsteigenden Kieferastes,* wie v. Langenbeck zuerst gezeigt hat. Die letztere Methode ist zwar die am meisten verletzende, aber es ist auch die sicherste Methode zur Vermeidung der Verletzung der Carotis int. und zur vollständigen Exstirpation der bösartigen Geschwulst. Man bildet einen zungenförmigen Hautlappen, welcher dem vorderen und hinteren Rand des aufsteigenden Kieferastes folgt und vom Kieferwinkel ein Stück weit am unteren Kieferrand verläuft, den M. masseter einschliessend, ähnlich wie für die Neurektomie des N. mandibularis (vgl. § 87). Entsprechend dem vorderen Rand des Schnittes wird der Kieferbogen durchsägt und dann wird unter Ablösung des Bindegewebes, aber ohne Verletzung der Kaumuskeln der aufsteigende Ast des Unterkiefers im Gelenk nach oben luxirt. Dann liegt die Geschwulst und nach aussen und hinten von ihr die Carotis ext. frei, so dass im Fall ihrer Verletzung die Unterbindung leicht ausgeführt werden kann. Nach Beendigung der Exstirpation und Stillung der Blutung klappt man den luxirten Theil des Kiefers wieder nach unten und vereinigt ihn mit dem Kieferbogen durch die Knochennaht (§ 282, allg. Thl.). Die Vereinigung der Knochenwundflächen scheint hier sicherer zu erfolgen, als bei der Durchsägung des Unterkiefers in der Mitte zum Zweck der Zungenexstirpation (vgl. § 101).

SIEBENTES CAPITEL.

Die Verletzungen und Krankheiten der Wandungen der Rachenhöhle.

§ 113. Die Verletzungen und traumatischen Entzündungen der Rachenwandungen. Fremdkörper in der Rachenhöhle.

Verletzungen, welche von aussen her in die Rachenhöhle eindringen, sind bei der tiefen Lage dieser Höhle nicht häufig. Eine Blutung bedenklicher Art kann durch die Verletzung der A. pharyngea ascendens bedingt sein; die Auf-

suchung der Arterie zum Zweck der Unterbindung würde am besten durch eine Pharyngotomia subhyoidea (§ 119) geschehen. Der selbstmörderische Schuss aus einer Waffe, deren Mündung in die Mundhöhle eingeführt wurde, kann die Schleimhaut und Muscularis des Pharynx zerreissen. Stichverletzungen können von der Gegend des Zungenbeins her bis zur Rachenhöhle vordringen (vgl. über Pharyngotomia subhyoidea § 119). Allen solchen Verletzungen kann eine bedeutende ödematöse Schwellung der Schleimhaut folgen, wie überhaupt die Schleimhaut des Pharynx mit ihrem lockeren submucösen Bindegewebe sehr geneigt zu ödematösen Schwellungen ist, welche bald mehr den Ausdruck einer serösen Entzündung, bald mehr die Folge von venöser Stauung sind, wie z. B. bei submucösen Blutergüssen, welche die Venen der Schleimhaut zusammendrücken.

Diese ödematösen Schwellungen, welche den Verletzungen folgen, erschweren das Schlingen und endlich auch die Athmung. Bei der Störung des Schlingens kann es sich dabei ebensowohl um eine mechanische Verengerung der Höhle des Pharynx, als auch um eine Herabsetzung der contractilen Thätigkeit der Schlundmuskeln handeln. So wird es zuweilen nothwendig, dass man einige Tage nach der Verletzung der Rachenhöhle die Ernährung des Verletzten durch die Schlundsonde vornimmt (§ 157). Verengerungen der Rachenhöhle bis zu dem Grad, dass auch die Schlundsonde nicht in den Oesophagus eingeschoben werden könnte, scheinen nicht vorzukommen. Die Behinderung der Athmung ist wesentlich von der Schwellung der beiden langen Schleimhautfalten abhängig, welche an den Seitenrändern die Pharynxhöhle von dem Kehlkopfseingang abgrenzen und von dem Seitenrand der Epiglottis zu der Spitze der Ary-knorpel ziehen. Diese Falten, die *Ligamenta ary-epiglottica* (Fig. 125 ae, § 147) bilden durch ödematöse Schwellung dicke Wülste, welche bei der Inspiration gegen die Glottis spuria herabgezogen werden und diese zuschliessen. Man bezeichnete früher diesen Zustand als *Glottis-ödem*, wenn auch dabei weniger die derberen Hautfalten der falschen Stimmbänder an der Glottis spuria, als vielmehr jene Ligamenta ary-epiglottica die Hauptrolle spielen. Von einem Oedem der wahren Stimmbänder, welche aus Muskeln mit straffem Schleimhautüberzug bestehen, kann ohnehin nicht die Rede sein, und man darf sich, wenn man den Begriff des Glottis-ödems aufrecht erhalten will, nicht vorstellen, dass dabei die wahren Stimmbänder das Wesen der Störung bedingten, weil ihnen das lockere, zum Oedem geneigte submucöse Bindegewebe fehlt. Uebrigens erkennt man die ödematöse Schwellung der Ligamenta ary-epiglottica leicht durch den eingeführten, gegen den Kehlkopfseingang hakenförmig umgekrümmten Finger, dessen Spitze bis gegen die falschen Stimmbänder vordringen und nach hinten die Spitzen der Ary-knorpel erreichen kann. Wenn die Wülste der Ligamenta ary-epiglottica sehr breit werden, so tritt *Erstickungsnoth* ein und kann dieser Zustand die Hülfe der Tracheotomie indiciren (vgl. § 141). Uebrigens muss hier noch erwähnt werden, dass auch acute catarrhalische Entzündungen der Schleimhaut in ihren schlimmsten Formen ohne vorausgehende Verletzung durch Oedem ebenfalls zu Athemnoth und Anfällen von Erstickung führen können.

Zu phlegmonösen Vereiterungen des submucösen Bindegewebes geben die Verletzungen der Pharynxschleimhaut selten Veranlassung. Es kann jedoch geschehen, dass eine solche Eiterung an der hinteren Pharynxwand nach unten retroösophageal bis zum Mediastinum posticum sich forterstreckt (§ 211) und tödtlich wird. Leider sind Spaltungen der Schleimhaut der hinteren Pharynxwand nach unten schwer ausführbar. Die Asepsis und Antisepsis ist mit Einathmung der zerstäubten Carbollösungen mittelst Spray- oder mittelst der bekannten Dampfinhalationsapparate am zweckmässigsten durchzuführen.

Spitzige Fremdkörper, wie Nadeln, feine Knochensplitter, Fischgräten u. s. w.,

können bei der Passage eines Bissens, welcher sie einschliesst, in der Wandung des Pharynx sich einspiessen. Die Localisirung dieser Fremdkörper durch die Empfindung der Kranken ist so unsicher, dass man aus den Angaben des Kranken, dass da oder dort der Fremdkörper sei, leicht irre geleitet wird. Die Betastung der Rachenwände mit dem Finger stellt zunächst die Diagnose fest. Bleibt diese Untersuchung erfolglos, so muss man mit laryngoskopischer Beleuchtung den Kehlkopfseingang (§ 147), eventuell auch durch Rhinoskopia posterior (§ 47) den oberen Theil der Rachenhöhle beleuchten. Feine Nadeln oder Gräten, welche der Finger nicht fühlte, können durch die Beleuchtung mit dem Auge erkannt werden. Für die Extraction muss man sich dann das passende Instrument, eine gebogene Kornzange oder ein ähnliches Instrument aussuchen. Nadeln können auch durch die Bewegungen der Muskeln gegen die Unterkieferwinkel- und Zungenbein-gegend getrieben werden, so dass man sie hier durch Einschneiden der Haut von aussen entfernen kann. Die sogenannten Schlundzangen kommen mehr für den obersten Theil des Oesophagus, als für den Pharynx in Betracht und werden deshalb erst § 158 (Fig. 136) beschrieben werden.

Bei dem hastigen Schlingen grosser Bissen, ferner bei dem Herunterwürgen erbrochener Massen, endlich auch durch die Lockerung falscher Gebisse kann eine solche Blokirung der Rachenhöhle eintreten, dass in einem Augenblick die betreffenden Individuen blau werden und in Gefahr sind, im nächsten Augenblick zu ersticken. Ist man bei einem solchen Unglücksfall zugegen, so kann man die schnellste Hülfe durch dasselbe Verfahren bringen, welches für die Chloroformasphyxie gerühmt wurde (§ 332, allg. Thl.). Der Finger, welcher in die Rachenhöhle eindringt, dient freilich in solchen Fällen dann nicht zum Anhaken der Zunge und zur Reizung der Epiglottis, sondern zur Herausbeförderung der verstopfenden Masse, wobei die hakenförmige Umkrümmung der Fingerspitze gute Dienste leistet. Bei der Chloroformnarkose kann sowohl das Erbrechen, wie die Lösung eines falschen Gebisses zu einem solchen lebensrettenden Eingreifen die Veranlassung geben. Bei Aspiration der verstopfenden Masse zum Larynx und der Trachea muss sofort die Tracheotomie ausgeführt werden (§ 141).

§ 114. Die Diphtheritis der Rachenschleimhaut vom chirurgischen Standpunkt betrachtet.

Während die acuten Catarrhe der Rachenschleimhaut kaum Gegenstand einer chirurgischen Behandlung werden können, so bietet, wie an der Tonsille so auch am Pharynx, die *Diphtheritis* so viele chirurgische Interessen, dass sie nicht ganz mit Stillschweigen übergangen werden kann, wenn auch auf eine ausführliche und erschöpfende Darstellung der gesammten Lehre von der Diphtheritis verzichtet werden muss. *Wie an den Tonsillen, so gehen auch an der Pharynxschleimhaut die ersten Anfänge der Diphtheritis von den Crypten der Follikel der conglobirten Drüsensubstanz aus.* Das anatomische Verhältniss ist wieder dasselbe; die Lücke im Epithel gewährt keinen genügenden Schutz gegen das Einnisten der Spaltpilze, welche in dem weichen Gewebe der Follikel genügendes Nährmaterial für ihre Massenentwickelung finden. So wachsen die, anfänglich zarten weisslichen, später derben gelblichen Häutchen aus den Crypten hervor. Diese Crypten bedingen auch wesentlich das Festhaften der diphtheritischen Membranen an der Schleimhautfläche, welches man früher als ein wichtiges Kennzeichen der Diphtheritis überschätzte und zu einer fundamentalen Scheidung der Krankheiten der Diphtheritis und des Croups verwerthete. Ohne auf die Frage der Identität oder der Nicht-identität beider Krankheiten einzugehen — wobei ich übrigens nicht verschweigen will, dass ich persönlich von der Identität

beider Krankheiten überzeugt bin — mag nur soviel erwähnt werden, dass dieselbe Krankheit, welche auf der Pharynxschleimhaut fest-haftende Membranen erzeugt, bei der absteigenden Verbreitung auf die Schleimhaut des Larynx und der Trachea an dieser, da sie eben der Follikel der conglobirten Drüsensubstanz mit ihren Epithellücken entbehrt, locker anhaftende Membranen erzeugt. Uebrigens kommt auch das umgekehrte vor: d. h. eine Krankheit der Bronchien und der Trachea, welche hier locker anhaftende Membranen erzeugt und von unten nach oben sich zum Larynx und zum Pharynx fortverbreitet, bildet endlich auf der Pharynxschleimhaut fest anhaftende Membranen, welche gewissermaassen in die Follikel hinein ihre Wurzeln treiben.

Man muss sich dieser Disposition der diphtheritischen Membranen bewusst sein, wenn man einen Versuch machen will, durch eine Art von chirurgisch-antiseptischer Behandlung die Krankheit in ihren Anfängen zu vernichten. Antiseptisch wirkende Flüssigkeiten — ich gebe wegen der Sicherheit der antiseptischen Wirkung hier immer den 3 % — 5 % Carbollösungen den Vorzug — werden, als Gurgelwasser gebraucht oder einfach aufgepinselt, kaum eine durchgreifende Wirkung haben können; wohl aber entfalten sie diese Wirkung bei einer intensiven Imprägnation der Gewebe mit diesen Flüssigkeiten. Ein Wattetampon, welcher in eine Quantität der Flüssigkeit getränkt ist, wird auf einen Schwammhalter aufgesetzt und gegen die Pharynxwandungen nicht nur ausgepresst, sondern auch reibend an denselben bewegt, so dass die Membranen aus den Follikeln herausgerissen und die Flüssigkeit in die Gewebe eingerieben wird. Das Verfahren ist qualvoll für die Kranken, unangenehm für den Arzt, welcher es ausführt, weil ihm oft die Membranfetzen in das Gesicht entgegengeschleudert werden; aber seine Wirkung ist zuverlässiger, als die irgend eines anderen der zahllosen Mittel, welche bis jetzt zur Bekämpfung der Diphtheritis empfohlen wurden. Ueberdies ist die Wirkung durch das Experiment sicher festgestellt; denn Membranstücke, welche in 3 %—5 % Lösungen von Carbolsäure eingetaucht werden, verlieren ihre Infectionsfähigkeit und bringen am Versuchsthier diejenigen Erscheinungen nicht mehr hervor, welche durch zahlreiche Versuche als Ergebniss der Einimpfung von infections-kräftigen Membranfetzen festgestellt wurden (vgl. § 188 allg. Thl.).

Uebrigens muss man auch die Fortpflanzung der Diphtheritis nach den benachbarten Schleimhäuten, die unregelmässige Gestalt der Pharynxhöhle, die Schwierigkeit, alle Theile derselben, z. B. auch die hintere Fläche des Gaumensegels, mit dem Mittel zu erreichen, in Betracht ziehen, wenn man den Werth des Verfahrens richtig würdigen will. Die Anfänge der Diphtheritis, so weit sie an leicht zugängigen Stellen, z. B. an der Oberfläche der Tonsillen oder an der hinteren Pharynxwand liegen, sind sicher durch Carbolimprägnation zu beherrschen. Wenn aber die Diphtheritis durch die Choanen in die hinteren Abschnitte der Nase und nach unten in den Larynx sich verbreitet hat, bevor man diese Behandlung beginnen konnte, so werden auch die Wirkungen nur noch unvollkommen und unzuverlässig sein können. Eigenthümlich ist der Diphtheritis der Tonsillen und der Pharynxschleimhaut die grosse Neigung, in den Larynx und nächstdem in die Nasenhöhle fortzuschreiten; fast scheint es, als ob das Flimmerepithel der Verbreitung der Nase günstig sei oder wenigstens der Verbreitung keinen Widerstand entgegen setze, während die geschichteten Platten- und Cylinderepithelien der Zunge und des Oesophagus für die Fortverbreitung der Nase keinen günstigen Boden gewähren. Insbesondere widerstandsfähig ist das Epithel des Oesophagus; denn die schwerste Diphtheritis schliesst, wie die Obduction lehrt, in scharfer Linie am Beginn des Oesophagus ab. Dagegen kommt ein Fortschreiten der Diphtheritis zur Mundhöhle in schweren Fällen vor,

jedoch nicht auf den Zungenrücken, welcher sich durch besonders dichte Schichtung der Epithelien auszeichnet, sondern seitwärts am Zungenrand zum Boden der Mundhöhle.

Die schlimmsten Fälle der Diphtheritis der Rachenhöhle sind diejenigen, welche zu einer Gangrän der Schleimhaut, zu einem nekrotisch-fauligen Zerfall der Gewebe führen. Sie enden wohl ausnahmslos tödtlich; andernfalls müsste die chirurgische Klinik Defecte des Gaumensegels, durch diphtheritische Gangrän entstanden und dann zur Vernarbung gelangt, constatiren. Ich habe niemals auch nur einen einzigen Fall dieser Art gesehen.

Die diphtheritische Lähmung der Gaumen- und Schlundmuskeln bedingt Störungen im Schlingen und in der Sprache. Die Flüssigkeiten fliessen zur Nasenhöhle und aus den Nasenlöchern heraus, weil der M. constrictor pharyngis sie nicht zum Oesophagus befördert. Das Gaumensegel hängt schlaff herab und kann wegen der mangelnden Wirkung der M. M. levatores die Nasenhöhle nicht gegen die Rachenhöhle abschliessen; hierdurch erhält wieder die Sprache, genau so wie bei grossen Gaumenspalten, einen starken nasalen Beiklang. Die elektrische Behandlung dieser Muskeln kann man dadurch unmittelbar bewirken, dass man von einem elastischen Catheter die Kuppe abschneidet und den Mandrin (vgl. § 282) desselben so umbiegt, dass er ein feuchtes Schwämmchen fixirt (s. Fig. 103). Der Mandrin dient als Elektrode zur Ueberleitung des Stroms auf das Schwämmchen, welches die Pharynxhöhle ausfüllt, während ein zweiter, ebenso eingerichteter Catheter auf die Vorderfläche des Gaumensegels aufgesetzt wird.

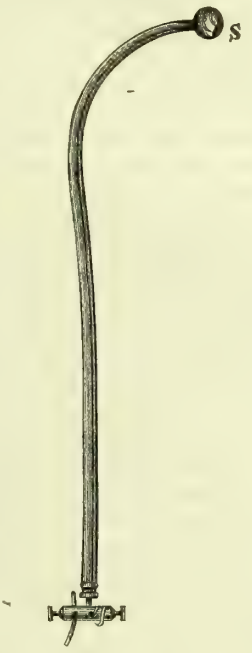

Fig. 103.
Elektrode zur Einführung hinter das Gaumensegel. 1/3 d. nat. Gr.

§ 115. Sonstige Entzündungen der Rachenschleimhaut und der Rachenwand.

Die Solitärfollikel, deren Bedeutung für das Entstehen der Diphtheritis und das Haften der diphtheritischen Membranen wir oben erläuterten, haben auch für die einfachen chronischen Catarrhe eine besondere Bedeutung. Die einfache Follicularentzündung mit Bildung eiterig-käsiger Pfröpfe, welche bei Hustenstössen herausgeschleudert werden, kann sich wieder im Pharynx ebenso entwickeln wie in der Tonsille (§ 103) und bedarf keiner weiteren Erörterung. Aber auch die chronische hyperplasirende Entzündung der Tonsille findet an der Rachenschleimhaut ihre Parallele, nämlich in der Bildung adenoider *granulirender* Massen, welche nur nicht wie in der Tonsille zusammen angehäuft, sondern mehr diffundirt in der gesammten Rachenschleimhaut liegen. Besondere Wülste dieser Art entwickeln sich oft in der Mitte der hinteren Pharynxwand, wo eine solche Anhäufung der Solitärfollikel liegt, dass hier die descriptive Anatomie eine Art mittlere Pharynxtonsille aufstellen kann. Sodann finden sich diese catarrhalischen Wucherungen auch besonders stark entwickelt gegen die Choanen hin und in der Umgebung der Tuba Eustachii, so dass sie den Eintritt der Luft in die Tuba stören und hierdurch Schwerhörigkeit verursachen. Wenn sich an dieser Stelle die Wucherungen allein entwickeln, so kann man sie nur durch den hakenförmig

umgekrümmten, hinter dem Gaumensegel nach oben eingeführten Finger durch Palpation, noch besser aber durch Inspection mittelst der Rhinoskopia posterior erkennen, welche für diesen Zweck auch als Pharyngoskopie bezeichnet werden kann (Voltolini, vgl. § 47, Fig. 52). Da die sonst übliche Behandlung der chronischen Pharynxcatarrhe durch Gurgelwässer mit adstringirenden Substanzen und das Bepinseln mit dünnen Lösungen des Argentum nitric. gerade für diese Formen keinen Nutzen bringen, so muss man sich bemühen, entweder die betreffenden Flüssigkeiten durch ein besonderes Verfahren in den Nasopharyngealraum einzuführen, oder in durchaus chirurgischer Weise die krankhaften Gewebswucherungen mechanisch zu entfernen. Zu ersterem Zweck empfehle ich besonders den Gebrauch der schon Fig. 53 (§ 50) abgebildeten Spritze. Dieselbe wird hinter das Gaumensegel geführt und bringt die Flüssigkeit, da das Gaumensegel die Rachenhöhle nach unten absperrt, gerade mit den oberen Wänden der Rachenhöhle in Berührung; von hier fliesst die Flüssigkeit durch die Choanen in die Nasengänge und endlich durch die Nasenlöcher ab. Wenn die Catarrhe noch nicht allzu eingewurzelt, die Gewebswucherungen noch nicht allzu massig sind, so kann man mit Lösungen von 2 %—4 % das Kali chloricum, welche diese Spritze einführt, gute Erfolge erzielen. Auch die Inhalationstherapie, das Einathmen von zerstäubten Flüssigkeiten oder von Substanzen in Dampfform, wie z. B. von den Dämpfen des Ol. terebinthinae kann jene Irrigationstherapie unterstützen. Bei starken Gewebswucherungen empfiehlt sich indessen *das Auskratzen der Pharynxhöhle mit dem scharfen Löffel*, welcher auf einem biegsamen Stiel sitzt (Justi). Man kann das Instrument mit einem langen Stiel durch den unteren Nasengang zur Pharynxhöhle einführen und hier unter dem Schutz und der Leitung des Zeigefingers der linken Hand, welcher hinter dem Gaumensegel in die Rachenhöhle eingeführt wurde, arbeiten lassen. Andere Autoren (Voltolini etc.) empfehlen die galvanokaustische Zerstörung der gewucherten Gewebe.

Von diesen catarrhalischen Wucherungen müssen übrigens die Fälle echt granulirender, d. h. lupöser Pharyngitis unterschieden werden, wenn auch die Behandlung durch Auskratzen mit dem scharfen Löffel für beide Fälle zutreffen würde. Während jene adenoide Wucherung nur der Schleimhaut angehört, dringt die Granulationsbildung des Lupus in das submucöse Bindegewebe vor und bedingt deshalb bei dem Heilen narbige Schrumpfungen, welche in der Pharynxhöhle ähnliche Störungen erzeugen können wie die Narbenbildung nach syphilitischer Verschwärung (vgl. § 107). Der Lupus der Pharynxschleimhaut entwickelt sich selten primär; meist tritt er bei gleichzeitiger Entwickelung des Lupus am Gesicht und an der Nase auf und kann auch continuirlich von der äusseren Nase durch die Schleimhaut der Nasengänge zum Pharynx fortgeleitet werden.

Unter den Begriff der submucösen Entzündung der Rachenwand ist der sogenannte *Retropharyngealabscess* zu stellen, wenn auch die Ursache dieser Abscessbildung nicht in einer Erkrankung der Rachenwand, sondern in einer Erkrankung der Halswirbel zu suchen ist, welche von der Schleimhaut der hinteren Pharynxwand überzogen werden. Diese Erkrankung wird erst in Cap. XIV (§ 183) erörtert werden; es ist die granulirende Osteomyelitis der Halswirbelkörper mit eiteriger Schmelzung der Granulationsherde. Sehr oft tritt die Krankheit an dem vorderen Rand der Wirbelkörper über das Gebiet der Wirbel hinaus und der Abscess bildet sich der Art, dass endlich im submucösen (retropharyngealen) Gewebe zwischen dem Ligamentum longitud. vertebr. anterius und der Muskelschicht des Pharynx grössere Mengen Eiter sich anhäufen. Dann wird endlich die Ernährung und die Athmung behindert. Die Diagnose der Retropharyngealabscesse wird dadurch erschwert, dass sie die Oeffnung des Mundes

hindern und oft auch bei kleinen Kindern vorkommen, welche den Mund nicht öffnen wollen. Der tastende Finger stösst auf die weiche Schwellung, welche die sonst harte Rachenwand verhüllt. Die Abscesse sollen nach den in § 41, allg. Thl. entwickelten Grundsätzen mit dem Messer geöffnet werden. Doch muss man besonders bei Kindern wohl beachten, *dass die plötzliche Entleerung einer grossen Eitermenge aus einem Retropharyngealabscess durch Einströmen der Flüssigkeit in den Kehlkopfseingang Erstickung verursachen kann.* Man sticht deshalb ein sehr feines Scalpell in den Abscess ein, so dass nur eine kleine Oeffnung entsteht und der Kranke den Eiter aushusten kann. Erst nach Entleerung der Hauptmasse des Eiters kann man dann nach Bedürfniss die Einstichwunde mit dem geknöpften Messer erweitern.

§ 116. Die Geschwülste der Pharynxhöhle (Nasenrachen-polypen).

In früherer Zeit warf man fast alle Geschwülste der Pharynxhöhle unter der Bezeichnung der Nasenrachenpolypen zusammen. Diese Bezeichnung wird auch heute noch oft gebraucht, obgleich wir gelernt haben, die einzelnen Arten der Nasenrachenpolypen genau zu trennen. Auch von „Operationsmethoden zur Entfernung der Nasenrachenpolypen", wie die Lehrbücher früher diese Methoden aufzählten, kann heute nicht mehr die Rede sein, weil eben die einzelnen Arten der Geschwülste, von denen die wenigsten „Polypen" im eigentlichen Sinne des Wortes sind, auch eigene Operationsmethoden erfordern. Deshalb sollen zuerst die „Nasenrachenpolypen" in ihre Arten nach Sitz und Structur im Folgenden gesondert werden, um dann in § 117—119 die Operationsmethoden für die einzelnen Arten der Geschwülste aufzuzählen. Wir unterscheiden unter den Geschwülsten der Rachenhöhle 1) solche, welche von benachbarten Organen in die Rachenhöhle hineinwuchern; 2) solche, welche in den Wänden der Rachenhöhle wurzeln.

Zu den ersteren gehört eine grössere Zahl von gewöhnlichen Schleimpolypen der Nase (§ 51), welche sich gegen die Choane entwickeln und aus ihr in die Rachenhöhle vordringen. Doch hängen sie selten so weit herab, dass sie am unteren Rand des Gaumensegels sichtbar werden; eher sind sie in der Rachenhöhle fühlbar, wenn man die Spitze des Zeigefingers hinter das Gaumensegel führt. Ueber ihre operative Behandlung braucht nur das eine den Bemerkungen des § 52 hinzugefügt zu werden, dass man bei der Extraction der Nasenpolypen mit der Zange den Zeigefinger der linken Hand benutzt, um mit demselben von der Rachenhöhle aus den hintersten Theil des Polypen der Zange entgegen zu drängen.

Ferner gehören zu der ersten Gruppe von Geschwülsten, welche in die Rachenhöhle hinein wachsen, ohne in ihren Wandungen zu wurzeln, *die Polypen der hinteren Fläche des Gaumensegels. Sie sitzen meist median und können auch oberhalb des Gaumensegels von dem hinteren freien Rand des Nasenseptums entspringen.* Ihr Stiel ist dünn und enthält nur wenig Gefässe; die Oberfläche der Geschwulst, welche einer einfachen Hyperplasie der Schleimhaut nach Art der gewöhnlichen Nasenpolypen entspricht, ist wie bei diesen glatt und grau-gelblich oder weisslich gefärbt. Man erkennt zuweilen die Kuppe des Polypen, welche hinter dem Gaumensegel herabhängt. Die Untersuchung mit dem Finger stellt die Diagnose fest, indem die Fingerspitze die Wurzel des Polypen umgreift. Unter dem Schutz des Fingers kann man mit einer starken und langen Cooper'schen Scheere den Stiel hinter dem Gaumensegel trennen, während der Polyp mit einer Lüer'schen Zange gefasst und nach aussen gezogen wird. Auch kann die Abschnürung mit dem Drahtecraseur erfolgen; jedoch ist es nicht nöthig, dass man sich vor der Blutung fürchtet. Dieselbe ist auch bei dem Gebrauch

der Scheere gering und kommt bei dem Gebrauch von Eiswasser von selbst zum Stehen.

Während die beiden eben beschriebenen Geschwulstarten, welche die erste Categorie bilden, Polypen im engeren Sinne des Wortes sind, so sind die nun folgenden Arten, welche die zweite Categorie der in den Rachenwandungen wurzelnden Geschwülste bilden, niemals Polypen und haben deshalb mit Unrecht den Namen der „Nasenrachenpolypen" früher erhalten. Diese Geschwülste, deren operative Interessen in den §§ 117—119 erörtert werden sollen, sind:

a) *die Fibrome der Schädelbasis, von der Gegend der Synchondrosis spheno-occipitalis an der oberen Rachenwand entspringend* (vgl. Fig. 104).

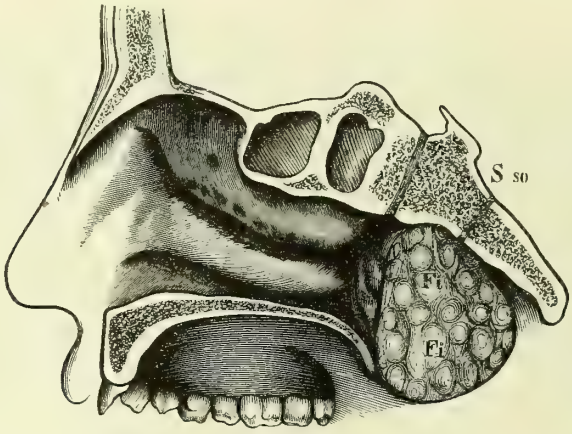

Fig. 104.
Fibrom (Fi) der Schädelbasis, von der Synchondrosis spheno-occipitalis (Sso) entspringend. Schema im sagittalen Durchschnitt.

Sie gehören fast ausschliesslich dem jugendlichen Alter von 12—18 Jahren an und kommen fast ausschliesslich bei Knaben vor. Diese Fibrome, welche übrigens oft sehr gefässreich sind und in einzelnen Parthien durch Ueberwiegen der venösen Gefässe an die cavernösen Venengeschwülste erinnern können, sitzen mit breiter Basis auf und zeigen halbkugelige Form. Die Convexität der Geschwulst entwickelt sich nach unten in die Rachenhöhle und kann hier die Athmung erschweren. Oft treten aus Erosionen, welche auf der Höhe der Geschwulst entstehen, Blutungen ein; endlich werden die Kranken so anämisch, dass die operative Entfernung als ein lebensrettender Eingriff nothwendig wird.

b) *Die gelappten Fibrome, welche in der Fissura pterygo-palatina wurzeln und welche* v. Langenbeck *zuerst als Retromaxillar-geschwülste beschrieben* hat (vgl. Fig. 105). Auch diese Fibrome können reichliche Venennetze enthalten und zur cavernösen Venengeschwulst Uebergänge machen, was bei ihrem Ursprung in dem venenreichen, fast einem Schwellkörper ähnlichen Bindegewebe der Fissura pterygo-palatina leicht begreiflich ist. Ferner stimmen sie im klinischen Verlauf mit den unter a) beschriebenen Fibromen darin überein, dass sie ebenfalls fast ausschliesslich bei Knaben zwischen dem 12. und 18. Lebensjahr vorkommen. Nur ist der Sitz und die Form von jenen Fibromen durchaus verschieden. Die retromaxillare Geschwulst setzt sich gewöhnlich aus vier Fibromen zusammen, welche alle an einem gemeinsamen bindegewebigen Stiel in der Fissura pterygo-palatina sich vereinigen; deshalb kann man die Geschwulst als „gelapptes" Fibrom

bezeichnen. Ein Lappen erstreckt sich von der Fissur nach vorn und oben in die Fissura orbitalis infer. und durch diese in die Orbita, so dass der Bulbus nach vorn getrieben wird und *Exophthalmus* entsteht. Ein anderer Fibromlappen wächst nach oben und hinten in die Fossa temporalis ein, so dass man durch den M. temporalis hindurch eine feste Schwellung fühlen, übrigens auch durch das Auge die grössere Füllung der Fossa temporalis erkennen kann. Nach unten wächst das Fibrom von der Fissura pterygo-palatina in die Nasenhöhle hinein und verbreitet sich hier in zwei Richtungen, nach vorn zum Nasenloch, nach hinten zur Rachenhöhle. Der vordere Theil wird wie ein Nasenpolyp im Nasenloch sichtbar, zeigt aber eine andere Färbung, erscheint nämlich rosenroth, während die Schleimpolypen immer blass aussehen. Auch ist seine Consistenz fest, die Oberfläche oft erodirt und zum Bluten geneigt. Aehnlich verhält sich der

Fig. 105.
Retromaxillargeschwulst; nach einer im Besitz v. Langenbeck's befindlichen Originalzeichnung. Der nasale Theil der Geschwulst ist im linken Nasenloch sichtbar. Der linke Bulbus tritt hervor. Die linke Fossa temporalis ist bei t von der Geschwulst angefüllt. Ueber die Schnittführung (ss) vgl. § 118.

hintere Abschnitt, welcher in der Rachenhöhle freien Raum zu einer bedeutenden Breitenausdehnung findet. Oft wird von diesen vier Fibromen bei oberflächlicher Untersuchung nur die eine Geschwulst im Nasenloch erkannt und für einen gewöhnlichen Polypen gehalten, bis man bei dem Versuch der Entfernung die Unmöglichkeit erkennt, ihn herauszuziehen. Die Bezeichnung „Retromaxillargeschwulst" bezieht sich auf das Verhältniss zum Oberkiefer, welcher von der Geschwulst an seiner hinteren Fläche umwachsen und nach vorn geschoben wird. Bei der differentiellen Diagnose zwischen Retromaxillargeschwulst und den eigentlichen Oberkiefergeschwülsten muss man besonders auch das Verhalten des harten Gaumens beachten. Derselbe wird durch die Retromaxillargeschwulst niemals verändert; die Oberkiefergeschwülste dagegen wachsen in den Gaumen ein oder treiben ihn nach unten, so dass das Gewölbe sich abflacht.

c) *Die Sarkome der Halswirbelsäule* bilden weiche, schnell wachsende Geschwülste, welche breit auf der Wirbelsäule aufsitzen und die hintere Rachen-

wand flach hervorwölben. Die sehr weiche Beschaffenheit des Sarkoms bedingt die Schwierigkeit, dasselbe von den Retropharyngealabscessen (§ 115) in einzelnen Fällen zu unterscheiden. An ihre operative Entfernung wird kaum gedacht werden können (vgl. § 119, Schluss).

d) *Die Fibrosarkome der seitlichen Pharynxwand*, sehr seltene Form, deren wesentliches Interesse in der im § 119 zu schildernden Operation der Pharyngotomia subhyoidea begründet ist.

§ 117. Die Operationen zur Entfernung der Fibrome der oberen Rachenwand.

Die Aufgabe, die Schädelbasis entsprechend der Synchondrosis spheno-occipitalis in der oberen Rachenwand sich zugängig zu machen, ist sehr schwierig. Man hat freilich früher versucht, die Schwierigkeit durch Benutzung *der Ligaturen* zu umgehen und beispielsweise vom Munde her, unter eventueller Benutzung der Bellocq'schen Röhre (Fig. 48 § 46) oder unter Benutzung besonderer Schlingenführer Fäden um die Basis des Tumors zu legen und dieselben durch Schlingenschnürer (§ 245, allg. Thl.) zusammen zu ziehen. Aber nicht nur die Gefahr, welche von der Fäulniss des allmählig absterbenden Geschwulstgewebes bedingt wird, sondern auch die Blutungen aus dem Geschwulststiel bei dem langsamen Durchschneiden des Fadens, endlich die geringe Sicherheit einer wirklich vollständigen Abtrennung des Geschwulststiels, so dass Recidive zu befürchten sind — alle diese Umstände haben allmählig die Ligatur aus diesem Gebiet verdrängt. Auch die modernen Ligaturverfahren durch Ecraseur und galvanokaustische Schlinge (§ 246, allg. Thl.) sind von der Gefahr der Blutung und der Recidivbildung aus zurückgelassenen Geschwulstresten nicht frei. Herrgott hat empfohlen, nach dem Gebrauch der galvanokaustischen Schlinge eine kleine Rougine (Fig. 5 § 14) vom Boden der Nasenhöhle geradlinig nach hinten einzuführen und unter dem Schutz des Zeigefingers der linken Hand, welcher hinter dem Gaumensegel nach oben geführt wird, mit der Rougine die Schädelbasis bis auf den Knochen abzukratzen, um alle Geschwulstreste zu entfernen. Die *elektrolytische Behandlung* der Nasenrachenpolypen, welche von Ciniselli empfohlen, dann von Nélaton und v. Bruns ausgeführt wurde (Einstechen von Nadeln und Durchleitung starker elektrischer Ströme durch die Geschwulst, wobei die flüssigen Bestandtheile elektrolytisch zerlegt werden und die an dem einen Pol sich ausscheidenden Salze nekrosirend auf die Gewebe wirken) ist ein ziemlich harmloses, aber doch im Erfolg nicht sehr sicheres Verfahren, wenn auch in einem Fall von Nélaton der Bestand der Heilung constatirt wurde.

Will man nun die blutige Exstirpation eines solchen Fibroms der Schädelbasis machen, so muss man sich für die Finger und Instrumente einen freien Zugang zu der Geschwulst schaffen. Mirault hat zu diesem Zweck eine ganze Oberkieferhälfte entfernt, um die Rachenhöhle breit zu eröffnen und in ihr die Exstirpation der Geschwulst vorzunehmen; doch ist diese Voroperation (vgl. § 81) verstümmelnd und lebensgefährlich, ohne dass diese Nachtheile durch einen sehr freien Zugang ausgeglichen werden. Dagegen scheint mir die Methode von Manne sehr empfehlenswerth, nachdem ich ihren Werth in fünf Operationen dieser Art erprobt habe. Dieselbe beginnt mit einer medianen Trennung des Gaumensegels in seiner Mitte bis zum hinteren Rand des harten Gaumens. Böckel zieht die quere Trennung der Basis des Gaumensegels vor. Nélaton führt den Quer- und Längsschnitt, also eine Art T-Schnitt, welcher jedoch sehr verletzend ist. Dann fasst man die in der klaffenden Wunde hervortretende Geschwulst mit der Muzeux'schen Zange (Fig. 51 § 242, allg. Thl.), lässt sie nach unten und vorn von einem Assistenten anziehen

und schneidet nun mit einer starken Scheere, welche von dem Zeigefinger der linken Hand geleitet wird, die Geschwulst von der Schädelbasis ab. Nun entsteht allerdings eine bedeutende Blutung; aber die klaffende Wunde des Gaumensegels gewährt hinlänglich Raum, um bereit gehaltene Wattetampons mit einigen Fingern fest auf die blutende Fläche zu drücken. Da es sich im wesentlichen um eine venöse Blutung handelt, so kommt dieselbe auch unter dem Fingerdruck in einigen Minuten zum Stehen. Bei Nachblutungen muss dann wieder diese digitale Compression wiederholt werden; deshalb ist die Spalte des weichen Gaumens offen zu lassen. Nur bei sehr geringer Blutung, d. h. bei gefässarmen Fibromen, kann man die Staphylorraphie sofort nach der Geschwulstexstirpation folgen lassen. Bei starker Blutung ist der Zustand der Operirten nach der Geschwulstexstirpation der Art, dass man gern auf die sofortige Staphylorraphie verzichtet. Zweimal sah ich nach dieser Operation einen spontanen narbigen Schluss der künstlichen Gaumenspalte in den ersten Wochen eintreten. Von dem spitzen Winkel am oberen Theil des Spaltrands wuchsen Granulationen hervor und durch ihre narbige Verdichtung wurden die Ränder der Gaumensegelhälften allmählig genähert und endlich zusammengezogen. In den anderen Fällen war ich genöthigt, später die Gaumenspalte, deren Ränder, jeder für sich, übernarbt waren, anzufrischen und wie bei dem analogen Zustand der angeborenen Gaumenspalte zu vernähen, also secundär die Staphylorrhaphie (§ 109) auszuführen.

Gussenbauer hat neuerdings, indem er annimmt, dass die Spaltung des Gaumensegels zu wenig Raum gewährt, den harten Gaumen durch einen Längsschnitt und durch Ablösung des mucös-periostalen Ueberzugs frei gelegt und ihn dann mit dem Meissel entfernt. Die bessere Freilegung des Tumors wird durch die grössere Schwierigkeit dieses Voraktes wohl ziemlich compensirt werden.

Vor Recidiven wird keine der genannten Operationen ganz sicher stellen, weil bei der breiten Stielung der Geschwülste das Zurücklassen eines kleinen Stücks der Geschwulst leicht geschehen kann, und doch eine Knochenresection an der Schädelbasis nicht möglich ist. Dauvergne empfiehlt zur Verhütung der Recidive die Bepinselung des Geschwulststumpfs mit Lugol'scher Jodlösung. Nach einigen Beobachtungen darf man jedoch hoffen, dass diese Recidive, wenn es gelingt, durch Aetzungen mit dem Thermokauter ihre Massenentwickelung niederzuhalten, nach vollendetem Wachsthum gegen das 20. Lebensjahr hin von selbst verschwinden. Ihre Entwickelung scheint mit der Entwickelung des Genitalapparates der Kranken in einer, freilich recht räthselhaften, Beziehung zu stehen. Auch unter meinen Beobachtungen konnte ich in einem Fall ein Recidiv und endlich sein allmähliges Schwinden mit zunehmendem Alter bis zur vollen Heilung constatiren.

§ 118. Die osteoplastische Kieferresection zur Entfernung der Retromaxillar-Geschwülste.

Nicht nur gebührt v. Langenbeck das Verdienst, die Charaktere der Retromaxillar-Geschwülste zuerst scharf und richtig erkannt zu haben; sondern derselbe hat auch die zutreffende Operationsmethode festgestellt. Bis zu v. Langenbeck's Operationen hatte man entweder diese Geschwülste für Geschwülste des Oberkiefers gehalten und erst bei der totalen Resection desselben die Erfahrung gemacht, dass sie hinter dem Kiefer lagen, oder man hatte sie wie Nasenpolypen zu behandeln versucht, ohne sie entfernen zu können. v. Langenbeck erkannte die Nothwendigkeit die Fissura pterygo-palatina, als Ursprung der Geschwulst, und die ihr benachbarten Gruben und Höhlen, die Orbita, die Temporalgrube, die Nasen- und Rachenhöhle freizulegen, in welchen die einzelnen Geschwulsttheile liegen (§ 116). Zugleich erkannte er aber auch die Möglichkeit, den an sich gesunden und nur

nach vorn gedrängten Oberkiefer dadurch zu erhalten, dass man denselben zeitweise für die Dauer der Exstirpation dislocirt, um ihn nach Vollendung der Exstirpation wieder in seine normale Lage einzufügen (vgl. über osteo-plastische oder temporäre Resection am Nasenskelet § 53 und am Unterkiefer § 112). So entstand folgende Operationsmethode.

Man umgrenzt mit dem Scalpell einen zungenförmigen Lappen (Fig. 105 s s), indem man den Schnitt unter dem inneren Augenlidwinkel am Infraorbitalrand beginnt und längs dieses Randes nach aussen zum äusseren Orbitalrand so fortführt, dass er nahe der Nahtverbindung zwischen Jochbein und Stirnbein über den Proc. frontalis des Jochbeins, dann nach unten über den vorderen Theil des Jochbogens und nun rückwärts am unteren Jochbeinrand und endlich quer über die Wange zu der Verbindung des Nasenknorpels mit dem Proc. frontalis des Oberkiefers verläuft. Die Basis dieses Lappens ist die schmale Hautbrücke, welche den Proc. frontalis des Oberkiefers bedeckt. Die Schnitte werden überall auf das Periost geführt, weil in derselben Linie, wie der Hautschnitt verläuft, auch der Sägeschnitt für Auslösung der oberen Hälfte des Oberkiefers verlaufen soll; besonders muss die Insertion des Masseters am unteren Rand des Jochbeins bis auf das Periost des Oberkiefers abgelöst werden. Nun sticht man ein Elevatorium (Fig. 124 § 283, allg. Thl.) an der Verbindung des Jochbogens mit dem Jochbein und zwar dicht unter dem Jochbogen *genau in frontaler Richtung,* also parallel der Stirnebene ein. Dann gleitet die Spitze des Elevatoriums an der hinteren Ebene des Oberkieferkörpers in die Fissura pterygo-palatina ein. Ein fester Druck auf das Elevatorium genügt, um die Spitze desselben durch die seitliche Wand der Nasenhöhle hindurchtreten zu lassen. Mit der Spitze des Zeigefingers, welchen man hinter dem Gaumensegel und von der Choane aus in den Nasengang einführt, kann man dann die Spitze des Elevatoriums fühlen. Das Elevatorium wird herausgezogen und die Stichsäge mit nach oben gerichteter Schneide in den, vom Elevatorium geschaffenen Canal eingeführt. Nun erfolgt die Durchsägung des Jochbogens und von da ab folgt die Stichsäge genau der Linie des oberen Theils des Hautschnitts, indem zuerst die Verbindung zwischen Stirnbein und Jochbein, dann der Boden der Orbita bis zum Thränenbein hin durchsägt wird. Nun zieht man die Stichsäge aus dem Sägecanal heraus und führt sie wieder, wie zuerst, in die Fissura pterygo-palatina ein, aber jetzt mit der Schneide nach unten gerichtet. Die Stichsäge bewegt sich nun am unteren Rand des Jochbeins vorbei durch die Wandungen des Antrum Highmori, indem genau die Richtung des Hautschnitts, nun an dem unteren Theil desselben, eingehalten wird. Die Thätigkeit der Säge endet in der Nasenhöhle an der Grenze des Knorpels zum Knochen. Endlich setzt man nun das Elevatorium wieder in die Fissura pterygo-palatina ein und hebelt das ganze ausgesägte Knochenstück nach der Stirn empor, wobei die Nahtverbindung zwischen dem Stirnbein und dem Proc. frontalis des Oberkiefers, sowie zwischen den Nasenbeinen sich lockert. Jetzt sieht man frei in alle vier Höhlen und Gruben, um welche es sich bei den Retromaxillargeschwülsten handelt, in die Orbita, in die Fossa temporalis, in die Nasenhöhle und von ihr aus in die Rachenhöhle. Nach Exstirpation der Theile des gelappten Fibroms aus diesen Gegenden und Stillung der Blutung, wobei die Anwendung des Thermokauters in das gefässreiche Bindegewebe der Fissura pterygo-palatina nothwendig werden kann, klappt man das ausgesägte Kieferstück in seine normale Lage zurück und befestigt dasselbe durch genaue Vernähung der Hautränder.

Diese Operation darf zu den kunstvollsten gezählt werden, welche überhaupt zur Ausführung kommen. Sie wurde so beschrieben, wie sie an der Leiche geübt werden kann. Am Lebenden ist in einer Beziehung die Operation leichter, als an der Leiche, weil die Entwickelung der Geschwulst die Fissura pterygo-palatina

erweitert und die Einführung der Instrumente dann nicht so schwer ist; dagegen ist die Blutung bedeutend und hierdurch wird die Operation am Lebenden wieder sehr schwer. Die Erfolge der Operation sind jedoch als glänzend zu bezeichnen; die Mortalität ist gering und die Operation erweist sich nicht nur als lebensrettend gegenüber den gefährlichen Blutungen, welche vor der Operation aus den Erosionen der Schleimhaut stattfinden (§ 116), sondern auch als zuverlässig in der Wirkung, weil keine Recidive entstehen, und endlich als wenig entstellend, wenn auch die Narbe des Hautschnitts erkennbar bleibt. Andere Arten der temporären Resectionen, wie z. B. die osteoplastische Resection des Nasenskelets, welche Ollier nicht allein für die Nasenpolypen, sondern auch für die Nasenrachenpolypen empfahl (sie wurde § 53 erwähnt), geben zu wenig Raum, oder sind zu verletzend, wie z. B. die Operation Cheever's, welcher den Oberkieferkörper quer durchsägte und den harten Gaumen trennte, um dann die untere Oberkieferhälfte nach unten zu dislociren.

§ 119. Die Pharyngotomia subhyoidea. Exstirpation des Pharynx.

Die Geschichte dieser Operation ist nicht ohne Interesse. Man kann die These aufstellen, dass diese Operation eigentlich von Selbstmördern erfunden worden ist. Der Selbstmörder, welcher sich „den Hals abschneiden" will, setzt mit besonderer Vorliebe das Messer auf den hervorragendsten Theil der vorderen Halsgegend, auf das Pomum Adami ein, und nun gleitet die Klinge nach oben in den Raum zwischen dem Zungenbein und dem oberen Rand der Cartilagines thyreoideae ein. Dann kann es geschehen, dass der Selbstmörder unterhalb der Epiglottis sich die Rachenhöhle gerade oberhalb des Kehlkopfeingangs eröffnet. Solche Wunden kommen relativ nicht selten zur chirurgischen Behandlung und zur Heilung, weil in diesem Raum lebenswichtige Theile nicht getrennt werden. Ziemlich weit nach der Seite hin kann die A. thyreoidea super. getroffen werden; doch ist diese Arterie zu klein, um in kurzer Zeit eine tödtliche Verblutung zu ergeben, so dass durch Unterbindung der beiden Schnittenden die Gefahr beseitigt werden kann. Erst dann, wenn der Schnitt bei kräftiger Führung unter dem Kieferwinkel die A. carotis ext. erreicht, wird das Leben unmittelbar durch den selbstmörderischen Schnitt gefährdet.

Malgaigne begründete auf diese Untersuchungen diejenige Operation, welche er als *Laryngotomia subhyoidea* bezeichnete und zur Entfernung von Fremdkörpern aus der Larynxhöhle, auch wohl zur Entfernung von Geschwülsten der Stimmbänder (vgl. § 138 u. § 148) empfahl. Dieser Bezeichnung nach müsste die Operation unter die Larynxoperationen (Cap. X) gestellt werden. Prat führte 1859 zuerst die Operation zur Exstirpation eines fibrösen Tumors am Kehlkopfeingang aus. Indessen hat v. Langenbeck später hervorgehoben, dass diese Operation nicht den Larynx, sondern den Pharynx eröffnet. Auch benutzte v. Langenbeck diese Operation zur Entfernung von Geschwülsten der seitlichen Pharynxwand und des Lig. ary-epiglotticum und gab ihr deshalb die Bezeichnung als „Pharyngotomie". Demgemäss stellen wir die Operation unter die Operationen am Pharynx und beschreiben sie schon hier, um erst später ihre Bedeutung für Eingriffe im Larynx zu würdigen. Bis jetzt wurden 10 Operationen dieser Art mit günstigem Verlauf veröffentlicht.

Man führt dicht am unteren Rand des Zungenbeinkörpers und seitwärts am unteren Rand der grossen Zungenbeinhörner einen Schnitt, welcher zuerst die Haut und die oberflächliche Fascie, nach beiden Seiten auch Fasern des Platysma myoides trennt. So gelangt man auf die Muskelschicht, oberflächlich und median

gelegen die beiden M. M. sterno-hyoidei, etwas tiefer und lateral die beiden M. M. thyreo-hyoidei. Nachdem diese Muskeln getrennt wurden, liegt die Membrana hyothyreoidea frei und wird oben der Art von der hinteren Fläche des Zungenbeins abgelöst, dass die Spitze des Messers hinter dem Zungenbein nach oben eingestochen wird. Die Spitze soll hierbei die Schleimhaut dicht vor der Epiglottis entsprechend der Fossa glosso-epiglottica trennen; man führt den Zeigefinger der linken Hand vom Mund aus an diesen Punkt auf der Dorsalfläche der Zunge und stellt hierdurch den Ausstichspunkt für die Messerspitze fest. Sobald die Schleimhaut vor der Epiglottis in einiger Ausdehnung getrennt ist, gelingt es mit scharfen Häkchen den freien Rand der Epiglottis anzuhaken und die ganze Epiglottis nach aussen zur Hautwunde herauszuziehen. Es weicht mithin diese kunstvolle Pharyngotomie von der kunstlosen des Selbstmörders darin ab, dass nicht die Basis der Epiglottis durchschnitten, sondern ihr vorderer Rand von der Zunge abgelöst wird. Der Epiglottis folgen bei dem Zug nach aussen die Ligamenta ary-epiglottica, indem man die Ablösung des Kehlkopfs von der Zunge fortsetzt. Man sieht nun bei dem Anziehen des Larynx nach vorn die seitliche und die hintere Pharynxwand. Auch aus der letzteren würden sich Geschwülste exstirpiren lassen, welche etwa nur in der Schleimhaut und der Muscularis eingebettet waren; doch handelt es sich an der hinteren Pharynxwand, wie § 116 (Schluss) erwähnt wurde, ziemlich ausschliesslich um Sarkome der Wirbelkörper, welche überhaupt nicht exstirpirt werden können. W. Busch hat einige bewegliche Geschwülste im submucösen Gewebe der hinteren Pharynxwand vom Mund aus unter Spaltung der Schleimhaut exstirpirt. Die seltenen Geschwülste der seitlichen Pharynxwand, meist Fibrosarkome, können sehr gut von der pharyngotomischen Wunde aus exstirpirt werden. Die A. pharyngea ascendens, welche an dieser Wand emporsteigt, muss bei ihrer Durchschneidung schnell unterbunden werden, damit das Blut nicht in die Larynxhöhle und die Trachea sich ergiesst.

Endlich hat v. Langenbeck in 3 Fällen eine *Exstirpation des Pharynx* bei Epithelialcarcinom, welches sich vom Kehlkopfeingang auf die Pharynxwände verbreitet hatte, auszuführen versucht und zwar mit einem Schnitt, welcher vom unteren Kieferrand in der Mitte zwischen dem Kieferwinkel und der Mitte des Kieferbogens nach abwärts in der Richtung des M. sterno-thyreoideus bis zur Cartilago cricoidea geführt wird. Die betreffenden Carcinome erforderten in 2 Fällen auch die Entfernung von einzelnen Theilen des Larynx. Die vorgängige totale Exstirpation des Larynx (vgl. § 150) würde wohl die Operation am Pharynx erleichtern. Die A. lingualis und die A. thyreoidea müssen bei Durchschneidung der seitlichen Pharynxwand durchschnitten und doppelt unterbunden werden. Die Ausführbarkeit solcher Unternehmungen ist nicht zu bestreiten; wohl aber bleibt es fraglich, ob bei Epithelialcarcinomen, welche einen solchen Umfang erreicht haben, eine dauernde Heilung erzielt werden kann, da eine sichere Entfernung aller kranken Gewebe und besonders der secundär ergriffenen tiefen Lymphdrüsen kaum zu erreichen ist. Alle 3 Operirten starben, einer erst nach 14 Tagen. Die Durchschneidung des N. laryngeus sup. scheint das Einfliessen von Speisetheilen in die Luftwege zu begünstigen; dann folgen lobuläre Pneumonieen, welche zum Tod führen. Billroth, welcher eine ähnliche Pharynxexstirpation mit gleichzeitiger Exstirpation des Larynx wegen Carcinom ausführte, verlor seinen Kranken erst nach 6 Wochen an Mediastinitis post. (§ 211). Eine 5., von Gussenbauer ausgeführte Operation endete ebenfalls tödtlich.

ACHTES CAPITEL.

Die Verletzungen und Krankheiten des Ohrs.[1])

§ 120. Die Verletzungen des Ohrs.

Schnitt- und Hiebverletzungen der Ohrmuschel zeigen die Eigenthümlichkeit, dass der getrennte Ohrknorpel nicht zum Klaffen kommt, während die bedeckende Haut auseinander klafft. Wenn der Knorpel, welcher aus der Hautwunde hervorragt, die Nahtvereinigung sehr erschwert, so kann man den hervorragenden Streifen des Knorpels mit der Scheere abtragen (Roser). Die Fäden der Nähte können durch den Knorpel hindurchgeführt werden. Die recht sorgfältige Ausführung der Naht ist auch deshalb zu empfehlen, weil Verschiebungen der Ohrmuschel und Verziehungen derselben durch Narbenzug immer sehr entstellend sind. Wenn abgehauene Stücke der Ohrmuschel nur noch an einer kleinen Hautbrücke hängen, so ist die Aussicht, durch die Naht die Ernährung des abgehauenen Theils zu sichern und ihn zu erhalten, recht günstig. Sogar bei gänzlicher Abtrennung eines Theils kann man den Versuch der Nahtvereinigung machen, wenn auch der Versuch in vielen Fällen misslingen wird.

Eine eigenthümliche, aber nicht seltene Verletzung am Ohr besteht in dem Ausreissen des Ohrrings aus dem Ohrläppchen. Auch kommt es vor, dass um die Oeffnung, welche den Ohrring aufnimmt, eine ulcerative Zerstörung beginnt, bei welcher langsam der Ohrring durch das Ohrläppchen nach unten durcheitert. Beide Fälle gewinnen dadurch eine kleine chirurgische Bedeutung, dass entsprechend dem Weg, welchen der Ohrring nahm, ein Längsspalt im Ohrläppchen zurückbleiben kann, eine Art von *Colobom des Ohrläppchens*. Die Eitelkeit der jungen Mädchen bestimmt dieselben, sich der Anfrischung des Spalts und der Naht zu unterziehen, welche schnell zu dem gewünschten Ziel führt.

Erfrierungen der Ohrmuschel kommen nicht selten vor; doch entsprechen sie meist den beiden ersten Graden der Erfrierung (vgl. § 54, allg. Thl.) und führen selten zu grösseren Substanzverlusten der Ohrmuschel. Ueber den etwaigen plastischen Ersatz verloren gegangener Theile der Ohrmuschel vgl. § 126.

Von erheblicherem Interesse, als die Verletzungen der Ohrmuschel, sind die Verletzungen des Felsenbeins. Bei der Schilderung der Fracturen der Schädelbasis wurde schon bemerkt, dass recht häufig die Fissur der Schädelbasis durch die mittlere Schädelgrube in der Felsenbeinpyramide verläuft und von hier aus die seitliche Schädelwand erreichen kann. Bei gleichzeitigem Riss des Trommelfells erfolgt dann die Blutung und eventuell das Abfliessen von Cerebro-spinalflüssigkeit aus dem äusseren Gehörgang, Erscheinungen, welche ein wichtiges Symptom der Fractur der Schädelbasis darstellen (§ 7). Es giebt aber auch in Folge quetschender Gewalten einfache Sprünge des Trommelfells ohne Schädelbasisfractur, wobei wieder etwas Blut und eine geringe Menge seröser Flüssigkeit aus der Paukenhöhle abfliessen kann. Man wird deshalb nicht aus jeder Blutung der Trommelhöhle an und für sich eine Basisfractur erschliessen dürfen; erst die Berücksichtigung der übrigen Symptome der Basisfractur, der Menge des ausfliessenden Blutes und der serösen Flüssigkeit, die Prüfung dieser Flüssigkeit auf Zuckergehalt (vgl. über alle diese Erscheinungen § 7) stellen die Diagnose fest.

Isolirte Brüche des äusseren Gehörgangs in seinem knöchernen Theil kommen durch Fall auf das Kinn zu Stande, indem das Kieferköpfchen gegen die Knochenplatte sich anstemmt (Sonrier).

---

1) Die Krankheiten des inneren Ohrs, welche das eigentliche Gebiet der otiatrischen Specialität bilden, bleiben hier unberücksichtigt.

Verletzungen des Felsenbeins durch directe Gewalten, z. B. durch Geschosse aller Art, bringen nicht nur die Gefahr, wie jeder complicirte Schädelbruch, sondern noch die besondere Gefahr der tödtlichen Blutung aus einem der grossen Gefässe, welche mit dem Felsenbein in nahen räumlichen Beziehungen stehen, sei es, dass die Blutung unmittelbar oder durch eiterige Arrosion der Gefässwand im Verlauf der Wunde stattfindet. Die hier zu berücksichtigenden Blutgefässe sind: 1) die A. carotis cerebralis, welche durch den Knochencanal an der Spitze der Felsenbeinpyramide verläuft; 2) der venöse Sinus transversus, welcher an der Grenze des hinteren Rands der Pyramide und dem hinteren Theil der Schuppe des Schläfenbeins liegt, endlich 3) die A. meningea med., deren oberes Ende der Innenfläche des oberen Rands der Schläfenbeinschuppe anliegt, so dass gerade Fissuren dieser Schuppe zu einer Zerreissung dieser Arterie führen können (vgl. über diese Verletzung und die Blutstillung durch Ligatur § 8 u. § 15). Was die Verletzung der beiden erstgenannten Blutgefässe betrifft, so wird die Blutung wegen der Grösse dieser Gefässe sehr bedeutend sein; auch können diese Blutungen tödtlich werden, bevor chirurgische Hülfe eintrifft. Wenn man aber zur Stillung einer solchen Blutung noch rechtzeitig einträfe, so würde für die Verletzung des Sinus transversus die sorgfältige Tamponade der Wundhöhle oder des Wundcanals zur Stillung der venösen Blutung versucht werden müssen. Bei Blutung aus der Carotis cerebralis ist leider von einer Continuitätsunterbindung der Carotis comm. nicht viel zu hoffen, weil an der Schädelbasis im Circulus arteriosus Willisii die Carotides cerebrales beider Seiten breit mit einander in Verbindung treten. In dieselbe Verbindung treten auch die Endäste der beiden A. A. vertebrales ein, und deshalb wird man nicht einmal von der Unterbindung beider Carotides comm. die Blutstillung erwarten dürfen. An eine directe Unterbindung der blutenden Stelle kann man bei der Tiefe derselben auch nicht denken. Bei Arrosionsblutungen aus der A. carotis int. bei Caries des Felsenbeins (vgl. § 123 Schluss) wurde sogar empfohlen, den Gehörgang mit flüssigem Gypsbrei auszugiessen und ihn erhärten zu lassen. Jedenfalls ist dieses Mittel von sehr zweifelhaftem Werth; aber doch vielleicht eines Versuchs werth, wenn man nicht die Ausstopfung des Wundcanals mit Eisenchloridwatte vorziehen will. Sollte es gelingen, die Verblutung zu verhüten, so wird der Verwundete leicht noch an Meningitis und Enkephalitis zu Grunde gehen. Nur Broca hat in einem Fall durch Unterbindung der Carotis comm. die Blutung zum Stehen gebracht. Es sei übrigens hier noch kurz erwähnt, dass bei complicirten Brüchen des Felsenbeins mit gleichzeitiger Zertrümmerung des Gehirns ziemlich bedeutende Mengen des Gehirns aus der Wunde abfliessen können, ohne dass bedeutende Functionsstörungen eintreten. Der Seitenlappen des Grosshirns ist nicht von hervorragender functioneller Bedeutung.

Bei Verletzungen der Felsenbeinpyramide sind ausser den grossen Blutgefässen auch noch die Nerven gefährdet, der N. facialis und der N. acusticus. Eine chirurgische Hülfe bei Verletzung dieser Nerven an der Basis der Felsenbeinpyramide zu bringen, ist bis jetzt nicht versucht worden und würden solche Versuche wohl sehr bedenklich sein.

Roser hat neuerdings darauf hingewiesen, dass spitze Körper, welche in den äusseren Gehörgang eingestossen werden, ebenfalls zu einer Verletzung des Gehirns führen können.

§ 121. Fremdkörper im äusseren Gehörgang. Otoskopie.

Bei Kindern variiren die Fremdkörper, welche spielend von ihnen in den äusseren Gehörgang eingesteckt werden, ausserordentlich; als häufigere Befunde mögen Erbsen, Bohnen, Glasperlen, Schuhknöpfe, Griffelstücke etc. erwähnt werden.

Bei Erwachsenen sind die Fremdkörper im äusseren Gehörgang im ganzen seltener und weniger mannigfaltig; hier handelt es sich besonders um Wattepfröpfe, um Knoblauchstücke (welche in einzelnen Gegenden bei Zahnschmerzen in das Ohr gesteckt werden), um eingeflogene Insecten, abgebrochene Ohrlöffel u. s. w. Insbesondere führt die Unsitte des Watteeinstopfens in den äusseren Gehörgang „um sich vor Erkältung zu schützen" zu dem Steckenbleiben der Wattepfropfen, ohne dass die Betreffenden nur etwas davon wissen. Das Cerumen (Ohrenschmalz) verbindet sich mit der Watte oft zu steinharten Massen, welche den Gehörgang gänzlich ausfüllen. Da die Anhäufungen von Cerumen an sich nicht zu den Fremdkörpern gerechnet werden können, so ist über diese § 125 zu vergleichen.

Die einfache Besichtigung des äusseren Gehörgangs findet am besten so statt, dass man die Ohrmuschel mit zwei Fingern an ihrem oberen Rand etwas nach hinten und oben anzieht. Dadurch öffnet sich der Eingang des äusseren Gehörgangs so weit, dass man einige Linien weit in den Gang hineinsehen kann. So erkennt man manche grösseren Fremdkörper ohne weitere Hülfe. In anderen Fällen aber, bei kleineren Fremdkörpern, welche mehr gegen das Trommelfell hin gerathen sind, kann man die *Untersuchung mit dem Ohrenspiegel* nicht entbehren. Da auch im übrigen diese Untersuchung für die chirurgische Praxis einige Bedeutung besitzt, so soll hier eine kurze Erwähnung der Otoskopie — jedoch mit Ausschluss aller Details, welche für den otiatrischen Specialisten von Interesse sind — also ausschliesslich für die Zwecke der chirurgischen Praxis nicht unterbleiben.

Das helle Tageslicht ist für die Untersuchung gewöhnlich ausreichend (v. Tröltsch). Man setzt dann den Kranken so, dass das zu untersuchende Ohr dem Fenster abgekehrt ist und dem Auge des Beobachters auf gewöhnliche Sehweite gegenüber steht. Der durchbohrte einfache Concavspiegel, mit welchem wir die Untersuchungen der Nasenhöhle und des Kehlkopfs vornehmen, genügt auch für die Untersuchung des äusseren Gehörgangs und der Aussenfläche des Trommelfells. Das oben erwähnte Anziehen der Ohrmuschel nach oben und hinten gewährt schon für das einfallende reflectirte Licht des Spiegels einen leidlich freien Raum. Für die Betrachtung des Trommelfells und der ihm zunächst liegenden Theile des äusseren Gehörgangs empfiehlt sich ein eigentlicher *Ohrenspiegel.* Man unterscheidet röhrenartige und zweiklappige Ohrenspiegel, wie sie auch in beiden Arten für die Nasenhöhle benutzt werden (§ 47). Da die Wandungen des äusseren Gehörgangs im knöchernen Theil gar nicht, im knorpeligen Theil nur wenig dehnbar sind, so kann man hier dem röhrenförmigen (Fig. 49 § 47) den Vorzug geben. Derselbe ist in dieser einfachsten Form von Wilde benutzt worden. Lucae empfiehlt ein schräges Abschneiden des vorderen, spitzen Endes, damit die Beleuchtung des Trommelfells heller wird. Auch ist eine spiegelnde Innenfläche derselben, wie sie an der Metallwand leicht herzustellen ist, zur Verstärkung der Beleuchtung von Nutzen. Im normalen Bild erkennt man im Hintergrund des äusseren Gehörgangs die grauweisse leicht concave äussere Wand des Trommelfells, an welcher im inneren und unteren Quadranten der kleinen Kreisfläche der Handgriff des Hammers als spiegelnde Hervorragung zu erkennen ist. Bei der Untersuchung auf Fremdkörper darf man sich nicht durch die bräunlichen Lagen des Cerumens täuschen lassen, welche oft der Wand des Gehörgangs anliegen. Im übrigen empfiehlt es sich, wenn man einen Fremdkörper erkennt, durch genaue Spiegeluntersuchung festzustellen, ob an irgend einem Punkt der Circumferenz eine Spalte zwischen dem Fremdkörper und der Wand des Gehörgangs zu entdecken ist, damit man diese Spalte zur Einführung der von innen nach aussen wirkenden Extractionsinstrumente (vgl. § 122) benutzen kann.

Der Gebrauch der Sonde zum Nachweis der Fremdkörper ist bedenklich,

weil die Berührung der Sonde den Fremdkörper noch weiter in die Tiefe drängen kann. Ueberdies ist der Nutzen der Untersuchung mit der Sonde für die Diagnose sehr fraglich, weil auch die Wand des Gehörgangs sich fest anfühlt. Besonders soll man sich nicht dadurch täuschen lassen, dass nach schon vorausgegangenen vergeblichen Extractionsversuchen die Sonde auf die harte tönende Knochenfläche der von seiner dünnen Schleimhaut entblössten Wandung des Gehörgangs stösst. Dem Anfänger können solche Täuschungen begegnen und er kann nach einem Fremdkörper suchen, welcher gar nicht vorhanden ist.

Zweifellos erkannte Fremdkörper des äusseren Gehörgangs müssen unbedingt durch die in § 122 zu beschreibenden Methoden entfernt werden. Auch grosse Schwierigkeiten, welche häufig vorkommen, müssen hierbei überwunden werden. Das Verbleiben des Fremdkörpers im Gehörgang erzeugt Eiterungen, welche das Trommelfell zum Einschmelzen bringen und nicht nur die Gehörfunction dauernd vernichten, sondern durch Uebergreifen auf die Knochensubstanz und von hier auf die Gehirnhäute das Leben bedrohen.

§ 122. Die Entfernung der Fremdkörper aus dem äusseren Gehörgang.

Sehr kleine Fremdkörper, z. B. Insecten, welche den Gehörgang nicht vollständig ausfüllen, sind zwar schwer mit irgend einem Instrument zu fassen, aber um so leichter durch einen kräftigen Flüssigkeitsstrom herauszuspülen. Man benutzt hierzu eine grössere Spritze, deren Ausflussrohr man dicht vor die äussere Oeffnung des Gehörgangs bringt, während man durch Anziehen der Ohrmuschel nach oben und hinten mit der linken Hand den freien Raum für das Eindringen der Flüssigkeit (lauwarmes Wasser) schafft. Die rechte Hand fixirt die Spritze und übt den Druck auf den Spritzenstempel aus. Man muss sich an die exacte Ausführung dieser Manipulation um so mehr gewöhnen, weil sie auch bei anderen Indicationen, z. B. zur Ausspülung des Cerumens (§ 125) und zur Reinigung des Gehörgangs bei Eiterungen (§ 124) sehr oft geübt werden muss. Bei dem Ausspülen von Fremdkörpern muss man das abfliessende Wasser genau auffangen, um zu sehen, ob der Fremdkörper oder Stücke desselben, z. B. die Flügeldecken eines Insects, in dem Wasser enthalten sind. Eventuell überzeugt man sich nach der Ausspülung noch einmal durch den Ohrenspiegel, dass die Aufgabe erfüllt ist oder die Ausspülung noch einmal wiederholt werden muss. Bei allen Fremdkörpern, welche den Gehörgang nicht ganz ausfüllen, ist das Verfahren der Ausspülung ziemlich zuverlässig. Ob sich das gleiche von dem Vorschlag Löwenberg's — einen in Leim getauchten Pinsel eine Stunde lang gegen den Fremdkörper zu drücken und den Pinsel mit dem Fremdkörper so durch Leim zusammen zu heften, dass der Fremdkörper dem Pinsel folgt — sagen lässt, möchte ich bezweifeln.

Fremdkörper, welche den Gehörgang fast vollkommen ausfüllen, gestatten nicht dieses ausspülende Verfahren, weil der Strahl der Spritze sie noch tiefer gegen das Trommelfell bewegen kann. Auch sind die Versuche zur Extraction mit Instrumenten, welche wie die Pincette und Kornzange von vorn nach hinten fassen, zu verwerfen. Zu oft werden oberflächlich sitzende Fremdkörper durch die Versuche, welche man mit den genannten Instrumenten anstellt, um sie zu fassen, nur in die Tiefe hinein geschoben. Dagegen kann der Gebrauch des Ohrlöffels (Fig. 94 § 259, allg. Thl.) und seiner Improvisation durch eine gebogene Haarnadel, sowie der Gebrauch des Leroy'schen Löffels (Fig. 95 § 259, allg. Thl.) dringend empfohlen werden. Man versucht durch den Ohrspiegel die Stelle zu ermitteln, an welcher der Fremdkörper am wenigsten genau der Wand des Gehörgangs anliegt, um gerade hier das Instrument hinter den Fremdkörper zu führen

und ihn von hinten nach vorn herauszuziehen. Diese Stelle entspricht gewöhnlich dem unteren Umfang des Gehörgangs. Am leichtesten kann noch ein kleines Häkchen, z. B. ein scharfes Häkchen, dessen Spitze abgebrochen wurde, hinter den Fremdkörpern bei engem Spaltraum eingeführt werden (Schüller). Sehr schwierig wird die Extraction, wenn der Fremdkörper den Gehörgang so genau ausfüllt, dass gar kein Raum für das Einführen der genannten Instrumente bleibt. Gelingt es in solchen Fällen nicht, den Raum durch kräftiges Andrücken des Instruments an den unteren Umfang des Gehörgangs zu erzwingen, so kann man bei harten Körpern, wie Kirschkernen, versuchen, sie mit einer feinen Schraube anzubohren oder, wie z. B. bei Glasperlen, welche den Bohrer nicht einlassen, *durch Ablösung der Ohrmuschel von dem Eingang zum äusseren Gehörgang mit einem von hinten her geführten Schnitt,* welcher die Haut und den Knorpel trennt, sich einen Zugang zur unteren Wand des Gehörgangs zu schaffen (nach Lucae schon von Paul v. Aegina im 16. Jahrhundert empfohlen), damit man nach Abdrängung dieser Wand nach unten das Instrument hinter den Fremdkörper bringen kann. Bei solchen Körpern, wie Erbsen und Bohnen, welche voraussichtlich unter den ersten entzündlichen Erscheinungen durch die Wundflüssigkeiten erweicht werden, kann es richtig sein, nach den ersten misslungenen Extractionsversuchen, trotz der Quellung, welche bei der Aufnahme der Flüssigkeit eintritt, doch einige Tage zu warten, bis die Erweichung sich geltend macht und das Instrument durch die erweichten Rindenschichten des Fremdkörpers hindurch nach hinten geführt werden kann. Erweichte Bohnen zerfallen oft in zwei Längshälften und kommen in zwei Hälften wieder zum Vorschein. Auch wurde an Bohnen, welche sehr lange in dem äusseren Gehörgang blieben, die seltsame Beobachtung gemacht, dass sie unter Berührung mit den Wundflüssigkeiten des äusseren Gehörgangs zu keimen anfingen.

Bei den letzterwähnten Eingriffen zur Extraction der grösseren und festeren Fremdkörper sind Verletzungen des äusseren Gehörgangs kaum zu vermeiden und leider wird auch das Trommelfell sehr gefährdet. Da aber der Fremdkörper entfernt werden muss (vgl. § 119 Schluss), so ist es Pflicht, bei diesen Verletzungen wenigstens die schlimmsten Folgen derselben fern zu halten. Das geschieht am sichersten durch die Maassregeln der Asepsis, durch antiseptische Irrigation und Bedecken des äusseren Ohrs durch einen aseptischen Verband. Wird auf diesem Weg die Heilung ohne Eiterung erzielt, so bedingen auch die Verletzungen des Trommelfells zuweilen nur geringfügige Störungen der Function, während die eiterige Zerstörung des Trommelfells und die eiterige Entzündung des Mittelohrs (der Paukenhöhle) gewöhnlich zu einer schweren Schädigung der Gehörsempfindung oder zur Vernichtung derselben führt.

§ 123. Die Entzündungen des Ohrs.

An der Ohrmuschel kommen die verschiedensten Entzündungen der Hautdecke vor, wie sie auch sonst der Gesichts- und Kopfhaut angehören, Eczem und Impetigo bei Kindern (§ 58, allg. Thl.) und das ganze übrige Heer von chronisch-entzündlichen Hautkrankheiten, welche für die chirurgische Praxis ohne vorwiegende Bedeutung sind. Die Wundrose, wenn sie auf ihren Wanderungen über die Ohrmuschel zieht, erzeugt hier in der Regel bedeutende Blasenbildungen, besonders am oberen Rand der Ohrmuschel (Erysipelas bullosum vgl. § 194, allg. Thl.). Schwere phlegmonöse Entzündungen kommen an der Ohrmuschel nicht vor; die Verbindungen zwischen der Haut und dem Perichondrium sind zu fest, als dass in diesem straffen Unterhautbindegewebe eine phlegmonöse Eiterung schnell fortschreiten könnte (§ 15, allg. Thl.). Andererseits besitzt dieses straffe Unterhaut-

bindegewebe eine zu geringe Mächtigkeit, als dass es die Grundlage zu panaritialen Entzündungen (§ 49, allg. Thl.) geben könnte. Auch kommen Furunkel an der Ohrmuschel kaum vor, wahrscheinlich weil die Talgdrüsen und Haarscheiden nicht weit in die Tiefe reichen (vgl. § 50, allg. Thl.). So ergiebt sich, dass die Ohrmuschel in Betreff der acuten entzündlichen Erkrankungen nur sehr geringfügige Interessen darbietet.

Der Lupus, welchen wir als Dermatitis granulosa zu den entzündlichen Processen rechnen (§ 52, allg. Thl.), greift zuweilen von der Wange zum Ohr. Es geschieht dieses gewöhnlich in der Form des Lupus exfoliativus. Dabei kann die Haut eine Art narbiger Atrophie erfahren, so dass zuletzt nur eine narbig verkümmerte Ohrmuschel übrig bleibt. Als selbständige Erkrankung kommt eine Art von *Lupus des Ohrläppchens* vor; dasselbe wandelt sich mit seiner ganzen Substanz in ein granulirendes, blassrothes Gewebe um. Man kann die beginnende Krankheit durch Excision des kranken Theils beseitigen. Nur ungern entschliesst man sich freilich zur Entfernung des ganzen Ohrläppchens, weil der Mangel dieses physiologisch so bedeutungslosen Organs doch recht entstellend ist und ein plastischer Ersatz (vgl. § 126 Schluss) doch nicht recht geschehen kann.

Häufiger und deshalb, sowie auch durch die eventuelle Bedrohung der Gehörfunction wichtiger sind die *Entzündungen des äusseren Gehörgangs.* Das Eindringen von Luftstaub in diesen Gang, das Einnisten von Spaltpilzkeimen in die Gewebe der zarten Hautdecke des Ganges erklären die grosse Zahl dieser Entzündungen, welche man wohl auch unter der Bezeichnung der *Otitis externa* zusammen fasst. Man stellt hierdurch die Entzündungen des äusseren Gehörgangs im Gegensatz zu den Entzündungen der Paukenhöhle, welche man als *Otitis media* bezeichnet, während man endlich die Entzündungen des Gehörorgans, welche noch tiefer liegen, als *Otitis interna* bezeichnet. Der letztere Ausdruck wird auch speciell auf die Entzündungen der Tuba Eustachii bezogen.

Die *Otitis externa,* wenn wir diesen alten Namen beibehalten wollen, tritt besonders häufig in folgenden Formen auf:

1) das Eczem des äusseren Gehörgangs, besonders häufig bei scrofulösen Kindern (§ 212, allg. Thl.), sehr oft combinirt mit gleichzeitigem Eczem der Hautdecken des äusseren Ohrs. Die seröse Flüssigkeit, welche sich aus den berstenden Eczembläschen entleert, fliesst zum Theil als solche aus dem äusseren Gehörgang ab, zum Theil trocknet sie zu festen Krusten ein, welche die Wandung des Ganges bedecken.

2) Der Furunkel des äusseren Gehörgangs. Derselbe tritt mit erheblicher Schwellung der Hautdecke des äusseren Gehörgangs und mit heftigen Schmerzen auf. Da die dünne Hautdecke auf dem Perichondrium und Periost des äusseren Gehörgangs fest ausgespannt ist, so verläuft der Furunkel eigentlich mehr wie eine Periostitis und kann sogar mit Fieber verbunden sein; auch kommt es nicht zu einer deutlich erkennbaren conischen Erhebung, welche dem betreffenden Haarbalg oder der betreffenden Talgdrüse entsprechen würde (vgl. Fig. 13 § 50, allg. Thl.), vielmehr kann die Schwellung ziemlich diffus erscheinen. Doch charakterisirt sich der Process in seinem Ausgang deutlich als Furunkel, indem ein Stück nekrotischen, eitrig infiltrirten Bindegewebs ausgestossen wird, wenn man nicht durch sehr frühe Incision diesem Ausgang vorbeugt. Einzelne Individuen besitzen, wie es scheint, eine solche anatomische Prädisposition, dass sie sehr oft von Furunkeln des äusseren Gehörgangs befallen werden. Diese Kranken dringen, nachdem sie einmal die Wohlthat der frühen Incision empfunden haben, schon sehr früh auf die Wiederholung des Verfahrens, um von ihren heftigen Schmerzen befreit zu werden.

3) Die traumatische Eiterung nach zufälligen Verletzungen, bei Anwesen-

heit von Fremdkörpern und nach verletzender Extraction derselben (vgl. § 122, Schluss).

4) Die secundäre Eiterung als Folge einer eiterigen Perforation des Trommelfells, nachdem eine eiterige Otitis media (Entzündung der Paukenhöhle) vorausgegangen ist. Auch können Eiterungen der Glandula parotis (vgl. § 129) den Ausgang zur spontanen Perforation in den äusseren Gehörgang nehmen. Narbige Verwachsungen des Gehörgangs sind nur selten die Folge einer solchen Eiterung. Ausser den erworbenen Verwachsungen müssen auch noch die angeborenen Verwachsungen des äusseren Gehörgangs erwähnt werden, welche in der Regel mit einer verkümmerten Entwickelung des ganzen Gehörorgans (Mikrotie) verbunden sind und deshalb kaum Gegenstand einer chirurgischen Behandlung werden können.

Die Otitis media, welche in ihren sonstigen Interessen, ebenso wie die Otitis interna dem specialistischen Gebiet der Otiatrik angehört und hier nur eine gelegentliche Erwähnung finden kann, führt nicht immer nur zur Perforation des Trommelfells, sondern zuweilen gleichzeitig auch zu einem Uebergreifen der Eiterung auf die Zellen des Proc. mastoides. Hier tritt die Eiterung unter das Periost und bildet subperiostale Abscesse hinter der Ohrmuschel. Nach spontaner Perforation oder Incision dieser Abscesse (vgl. § 124) bleiben oft Fisteln zurück, welche in die eitrig-granulirende Marksubstanz des Felsenbeins führen. Dann ist das Bild der *Caries des Felsenbeins* fertig.

Diese „Caries" ist nicht unbedingt den sonstigen Fällen der Knochencaries an anderen Stellen gleichzusetzen, weil ihr nicht immer eine granulirende Myelitis mit scrofulös-tuberculöser Aetiologie (vgl. § 93 und 214, allg. Thl.) zu Grund liegt. Doch gehört die Eiterung der Paukenhöhle, mit welcher die Krankheit begann, in vielen Fällen auch in die Reihe der scrofulösen Initialentzündungen (§ 212, allg. Thl.) und dann ist die consecutive Caries des Felsenbeins jeder anderen Caries gleich zu setzen. Ferner kann im Processus mastoides, wie in jedem anderen markhaltigen Knochen, bei scrofulösen Individuen eine echte scrofulöse Myelitis entstehen; dann fehlt die Otitis media gänzlich. Endlich aber giebt es Fälle von nicht scrofulös-tuberculöser Otitis media, z. B. metastatische Entzündungen der Paukenhöhle bei acuten Infectionskrankheiten, besonders häufig bei Masern und Scharlach, und dann hat die Caries wenigstens ihren ursächlichen Verhältnissen nach einen harmlosen Charakter. Jede Caries des Felsenbeins ist aber insofern als eine gefährliche Erkrankung zu betrachten, als ein Uebergreifen der Entzündung auf die Dura mater durch Thrombose der Sinus und eiterigen Zerfall derselben oder durch directe Fortleitung der Eiterung bis zur Arachnoidea zum Tod führen kann. Auch kommt es zu Lähmungen des N. acusticus und des N. facialis (vgl. § 44), indem die Entzündung vom Knochencanal auf den Nerven übergreift. Endlich kommen auch Arrosionen der Carotis int. durch granulirende Erweichung der Arterienwand und eiterige Schmelzung derselben vor und bedingen natürlich den tödtlichen Ausgang. Seltener sind Corrosionen des Sinus transversus, des Sinus petrosus und der Vena jugular. int. Eine Corrosion der A. meningea med. ist noch nicht beobachtet worden (Jolly). Ueber Behandlung der Corrosionsblutungen vgl. § 120. In vereinzelten Fällen soll sich aus den eiternden Parthien ein Carcinom entwickelt haben (Dalby).

§ 124. Die chirurgische Behandlung der Entzündungen des Ohrs.

Mit Uebergehung der sonstigen Therapie, wie sie bei Eczemen und einfachen Eiterungen des äusseren Gehörgangs mit Salben und Ohrwässern (Solut. Zinci

sulfurici, Tanninlösungen, Höllensteinlösungen, Glycerin u. s. w.) betrieben und in den Handbüchern der Otiatrik dargestellt wird, wenden wir uns der eigentlichen chirurgischen Antiphlogose der Otitis zu. Wir stellen hier voraus das oben (§ 120) schon für die Verletzungen des äusseren Gehörgangs gerühmte Verfahren der Asepsis und Antisepsis, d. h. wir empfehlen für Eiterungen aller Art, mögen sie nur dem äusseren Gehörgang angehören oder aus der Paukenhöhle stammen, die Ausspülung mit schwachen Carbollösungen und den Abschluss des Ohres durch den aseptischen Deckverband, ein Verfahren, auf welches Schüller neuerdings die Aufmerksamkeit lenkte und welches für jeden im Sinne der Principien der Asepsis thätigen Chirurgen keiner besonderen Motivirung mehr bedarf. Die faulige Zersetzung des Eiters in der Paukenhöhle und in den tiefsten Theilen des äusseren Gehörgangs findet unter dem Zutritt der atmosphärischen Luft hier so günstige Bedingungen, dass bei vielen Ohrkranken der eiterige Ausfluss einen entsetzlichen Geruch verbreitet. Man kann sich bei der Höhe dieser Fäulnissvorgänge wohl vorstellen, wie wirkungslos jede antiphlogistische Behandlung bleiben muss, welche nicht in erster Linie diese Fäulnissvorgänge beseitigt. So kann auch im allgemeinen der Werth jener Ohrwässer, welche die ehemalige Therapie anpries, nach den antiseptischen Wirkungen der in ihnen enthaltenen Stoffe abgemessen werden.

Von der eigentlich chirurgischen Therapie wurden im § 121 schon die Frühincisionen der Furunkel erwähnt. Man kann dieselben oft bequemer mit der feinen Spitze des Tenotoms (Fig. 108 § 278, allg. Thl.), als mit dem Scalpell ausführen, weil man neben der feinen und gekrümmten Spitze deutlicher sehen kann. Die noch feinere Spitze einer Staarnadel kann dazu dienen, um unter der Beihülfe der otoskopischen Beleuchtung (§ 121) durch Punction des Trommelfells den Eiter der Paukenhöhle bei Otitis media zu entleeren. Die Diagnose dieser Erkrankung ist mit Hülfe des Ohrenspiegels gut zu stellen; das in der Norm concave Trommelfell springt convex vor, wenn der Druck des in der Paukenhöhle befindlichen Eiters von innen her das Trommelfell vorwölbt; auch sieht man den Eiter durch das Trommelfell durchschimmern. Man beugt durch die frühe Punction des Trommelfells nicht nur der eiterigen Einschmelzung des Trommelfells, sondern auch der Verbreitung der Eiterung auf die Knochensubstanz des Felsenbeins (vgl. § 121 Schluss) vor. So schützt man nach beiden Richtungen die Gehörfunction und sichert überdies eine ziemlich schnelle Heilung, während bei langsamer eiteriger Schmelzung des Trommelfells jene fauligen Zersetzungen des Eiters einzutreten pflegen, welche den eiterigen Ohrenfluss zu einem dauernden machen. Auch kann sich die Oeffnung, welche die Staarnadel im Trommelfell anlegt, leichter schliessen, als eine Oeffnung, welche durch ausgedehnte eiterige Zerstörung des Trommelfells entstanden ist. Nach abgelaufener Eiterung erscheinen oft die Kranken mit vernarbten Perforationen des Trommelfells und wünschen Abhülfe von der schweren Functionsstörung, welche sie erlitten haben, ohne dass man nun noch etwas zu leisten vermag. Man erkennt diese Perforationen des Trommelfells theils durch den Spiegel, theils auch durch das Ergebniss des physiologisch bekannten Valsalva'schen Versuchs. Wenn der Kranke bei verschlossener Nase und verschlossenem Mund eine kräftige Exspirationsbewegung macht, so dringt durch beide Tuben die Luft in beide Paukenhöhlen ein. Auf der Seite, wo die Oeffnung im Trommelfell besteht, dringt die Luft unter zischendem Geräusch nach aussen. Uebrigens giebt es auch kleine Perforationen des Trommelfells, welche in der Schallleitung und Gehörsempfindung gar keinen Schaden bringen.

Die subperiostalen Abscesse, welche hinter der Ohrmuschel am Processus mastoides liegen und der Ausdruck der beginnenden Caries des Felsenbeins sind, sollen möglichst früh incidirt und drainirt werden. Wenn die frühe

Incision schon überhaupt den allgemeinen Grundsätzen entspricht (§ 41, allg. Thl.), so kommt ihr an dieser Stelle noch die besondere Bedeutung zu, dass sie ein langwieriges und lebensgefährliches Knochenleiden in vielen Fällen verhütet. Das Periost legt sich nämlich nach früher Incision oft sofort wieder an den Knochen an und der Abscess heilt, wie ein subcutaner Abscess, in wenigen Tagen oder doch in wenigen Wochen. Man muss allerdings bei dieser frühen Incision der subperiostalen Abscesse auf eine oder zwei spritzende Arterien gefasst sein, deren Blutung, wie bei Verletzung der Arterien der Galea aponeurotica, am besten durch Umstechung gestillt wird (vgl. § 2).

Bei später Incision und bei denjenigen Fällen der Caries, welche auf scrofulös-tuberculöser Grundlage entstehen (vgl. § 123 Schluss), bilden sich eiternde Fistelgänge, welche nach den in dem § 287, allg. Thl. entwickelten Grundsätzen operativ behandelt werden müssen. Die Gefahr der Fortverbreitung der Eiterung auf die Gehirnhäute bedingt ein promptes Einschreiten. In der Regel ist das Evidement des granulirenden Entzündungsherds im Knochenmark leicht ausführbar. Zuweilen muss mit dem Meissel die corticale Lamelle des Processus mastoides entfernt werden, um diesen Herd für den scharfen Löffel oder für den Thermokauter zugängig zu machen. Unter diesen Umständen hat man der Operation den etwas hochtrabenden Namen der *Trepanation des Felsenbeins* gegeben. Man kann allerdings auch eine Trepankrone zur Aussägung eines Stücks der Corticallamelle verwenden; doch ist der Meissel viel bequemer. Zuweilen handelt es sich auch um die Entfernung eines Sequesters des Felsenbeins. In Betreff des weiteren Vorgehens kann lediglich auf die §§ 285—287, allg. Thl. verwiesen werden. Zur Sicherung des aseptischen Verlaufs muss man die Narkose benutzen, um auch die Paukenhöhle durch Irrigation aseptisch zu machen, weil von ihr aus und von der Zersetzung des in ihr enthaltenen Eiters immer wieder die Wunde inficirt werden kann. Die Maassregeln der Asepsis und Antisepsis (§§ 35—41, allg. Thl.) müssen mit verdoppelter Genauigkeit gehandhabt werden, wenn man bei der Ausräumung oder Aetzung der granulirenden Gewebsmassen durch die Ausdehnung der Erkrankung bis in die Nähe der Dura mater vorzugehen gezwungen wurde.

§ 125. Einige Bemerkungen über weitere Fälle von Schwerhörigkeit, welche einer chirurgischen Behandlung zugängig sind.

Da es unmöglich ist, zwischen dem specialistischen Fach der Otiatrik und den chronischen Krankheiten des äusseren Ohrs eine ganz feste Grenze zu ziehen, so sollen hier über die Untersuchung und Behandlung einzelner Categorien von besonders häufigen Fällen der Schwerhörigkeit noch einige praktische Bemerkungen folgen. Ausdrücklich sei hervorgehoben, dass durch dieselben das Studium der otiatrischen Speciallehrbücher nicht überflüssig gemacht werden soll; diese Bemerkungen verfolgen nur den Zweck, die Skizze der Ohrenkrankheiten, wie sie in den vorhergehenden §§ entworfen werden musste, noch durch einige Striche zu ergänzen.

Bei der Untersuchung der Schwerhörigen aller Art beginnt man mit der Inspection des äusseren Gehörgangs und der otoskopischen Untersuchung. Bei negativem Befund, d. h. bei normalem Verhalten des Trommelfells und des äusseren Gehörgangs muss man sich wohl daran erinnern, dass Verengerung und Verschluss der Tuba Eustachii ebenso eine bedeutende Schwerhörigkeit bedingen kann, wie die Krankheiten des äusseren Gehörgangs gewöhnlich Schwerhörigkeit bedingen. Man wird nun bei der Untersuchung der Rachenhöhle in manchen Fällen die Ursache der Schwerhörigkeit erkennen, wie auch bei früherer Gelegenheit schon

verschiedene Krankheiten berührt wurden, welche Schwerhörigkeit durch Veränderungen am Ostium pharyngeum der Tuba Eustachii bedingen, wie z. B. die Schwellungen der Tonsillen (§ 104), die chronische Pharyngitis (§ 115), die Geschwülste im oberen Abschnitt der Pharynxhöhle (§ 116) u. s. w. Durch *den Catheterismus der Tuba* kann man dann eventuell die Diagnose genauer feststellen und den Tuba-catheter zugleich benutzen, um Luft in die Tuba und in die Trommelhöhle einzublasen. Doch muss in Betreff der Einführung des Tubacatheters und der Behandlung der Erkrankungen der Tuba auf die Lehrbücher der Otiatrik verwiesen werden.

Sollte auch die Untersuchung der Rachenhöhle und der Tuba Eustachii ein negatives Resultat ergeben, so muss man nun an die Gruppe der central und cerebral bedingten Fälle von Schwerhörigkeit denken, an Störungen im Gebiet des N. acusticus, an Krankheiten des Gehirns und der Medulla oblongata. In Betreff dieser Gruppe muss auf die Lehrbücher der Nerven-pathologie verwiesen werden. Für die Diagnose solcher Fälle kommt der genauen functionellen Prüfung, z. B. auch der Prüfung der Knochenleitung, der Prüfung mit der Stimmgabel u. s. w. eine besondere Bedeutung zu.

In der gewöhnlichen poliklinischen Praxis ist unter der Zahl der Schwerhörigen immer eine erhebliche Quote, bei denen die *Anhäufung des Cerumens im äusseren Gehörgang* die einfache Ursache der Störung darstellt. Man erkennt oft schon ohne Ohrenspiegel die braunen Massen, welche die Lichtung des Gehörgangs ausfüllen. Das bequemste Verfahren der Entfernung dieser Massen ist das Ausspritzen mit lauwarmem Wasser und mit kräftigem Strahl der Spritze. Gewöhnlich ist die Verklebung des Cerumens mit der Wand des Gehörgangs so locker, dass die Massen mit dem Wasser herausgeschwemmt werden. Andernfalls werden die Massen durch das Wasser so erweicht, dass man sie nun mit dem Ohrlöffel herausschaffen kann. Nur in sehr versäumten Fällen muss man das Ausspülen oft wiederholen oder auch Oel-einträufelungen längere Zeit vorausgehen lassen, bis die Massen genügend weich und locker werden, um den Ohrlöffel eindringen zu lassen. Auch wird zur Lockerung des Pfropfs der Gebrauch von alkalinischen Wässern (schwachen wässerigen Lösungen von Soda mit Glycerin, Lucae) empfohlen. Für manche Fälle der Anhäufung des Cerumens kann man wohl das Versäumniss der Reinigung des Gehörgangs als Ursache annehmen; doch ist es nicht unwahrscheinlich, dass auch eine Art von übermässiger Ausscheidung des Cerumens, etwa auf der Grundlage einer chronisch entzündlichen Reizung der Schmalzdrüsen diese Anhäufung bedingen kann.

Endlich seien noch hier *die Polypen des äusseren Gehörgangs* erwähnt, und zwar deshalb, weil sie zwischen den Entzündungen und Geschwulstbildungen (§§ 225 und 226, allg. Thl.) so in der Mitte stehen, dass man nicht weiss, ob man sie zu der einen oder anderen Reihe von Erkrankungen stellen soll. Wenn man nach Analogie der Nasenpolypen (§ 51) sich vorstellen wollte, dass die Ohrpolypen aus einer Hyperplasie der Schleimhaut hervorgingen, so wäre diese Vorstellung für die grosse Mehrzahl der Fälle ganz irrig. In der Regel sind die Gewebswucherungen welche den Gehörgang ausfüllen und früher mit dem Namen „Ohrpolypen“ belegt wurden, nur Granulationsknöpfe, welche aus den eiternden Flächen des äusseren Gehörgangs bei Otitis ext. oder auch von der Schleimhaut der Paukenhöhle durch grosse Oeffnungen des eitrig geschmolzenen Trommelfells bei Otitis media in den Gehörgang hinein wuchern. Dann findet in der Regel noch neben den Granulationsknöpfen und hinter ihnen oder auch von ihrer Oberfläche eine Eiterung statt. Diese „Polypen“ sind ohne Zweifel einfach in die Reihe der entzündlichen Krankheiten zu stellen. Nun entwickeln sich aber gerade im äusseren Gehörgang besonders häufig aus diesen Granulationswucherungen

wirkliche *Granulome* (§ 225, allg. Thl.), d. h. die Oberfläche der Granulationsknöpfe überzieht sich mit Epidermis, ohne dass das Granulationsgewebe narbig schrumpft. Dann erkennt man nach längst erloschener Eiterung den Gehörgang mit einer Geschwulst ausgefüllt. Auch kann die Basis des Granuloms stielartig werden, so dass nun in der That die Bezeichnung „Polyp" etwas zutreffender wird. Während jene Granulationsknöpfe durch Aetzung und Auslöffelung zu behandeln sind, muss bei den ausgebildeten Granulomen eine formelle Operation vorgenommen werden: entweder die Extraction mit der Kornzange, wenn das Gewebe noch weich ist, oder bei festerem Gewebe und bei Stielbildung die Excision mit der Scheere, oder auch die Unterbindung mit einem Seidenfaden und Abschnürung mit Hülfe eines Ligarturstäbchens (Fig. 62 § 245, allg. Thl.). Wilde hat für die Polypen einen eigenen Schlingenschnürer angegeben. Wenn man übrigens die Wiederherstellung der Gehörfunction von der Entfernung der Ohrpolypen hofft, so wird oft die Erwartung sehr getäuscht, weil hinter den Polypen durch die vorausgegangene Eiterung längst eine Zerstörung und Vernarbung des Trommelfells, der Gehörknöchelchen und der ganzen Paukenhöhle eingetreten sein kann.

§ 126. Die Geschwülste des Ohres.

Unter den congenitalen Geschwülsten der Ohrgegend nehmen die *Dermoide* (vgl. § 270, allg. Thl.) ein besonderes Interesse in Anspruch. Sie liegen am häufigsten dicht vor oder dicht hinter dem äusseren Gehörgang, selten am oberen oder unteren Umfang der Ohrmuschel. Der erste Kiemengang, welcher in den frühesten Fötalstadien von der Mundspalte her an das Ohr heranreicht, scheint die Grundlage für diese Dermoidbildungen abzugeben. Die Geschwülste variiren von der Grösse einer Haselnuss bis zu der Grösse eines Hühnereis. Die grösseren Dermoide erstrecken sich gewöhnlich bis in die Tiefe nahe der Wandung des äusseren Gehörgangs und bieten dann für die Exstirpation ziemlich grosse Schwierigkeiten dar. Kleinere Dermoide, besonders die vor der Ohrmuschel gelegenen, sind oft so oberflächlich gelagert, dass man sie leicht für ein Atherom halten kann, wenn man nicht genau nach den feinen Wollhärchen im Inhalt des Sackes sich umsieht. In anderen Fällen scheinen sich wieder Dermoid-ähnliche Geschwülste in der Tiefe des Ohrs zu entwickeln. J. Müller bezeichnete eine Geschwulst, welche aus rundlichen Anhäufungen von Epithelzellen besteht und in der Tiefe des äusseren Gehörgangs, in der Paukenhöhle, sowie in dem Proc. mastoides vorkommt, mit dem sonderbaren Namen des *Cholesteatoms;* Virchow nennt diese Geschwülste *Perlgeschwülste.* Neuere Otiatriker (Wendt, v. Tröltsch, Urbantschitsch) betrachten diese Epithelanhäufungen nur als Ergebnisse einer chronischen, desquamativen Entzündung.

Die *Auricularanhänge* sind gestielte Hauthyperplasieen, welche ebenfalls angeboren sind und mit den entwickelungsgeschichtlichen Vorgängen an der ersten Kiemenspalte in Zusammenhang stehen. Dieses Verhalten lässt sich schon aus dem gleichzeitigen Vorkommen des Makrostoma congenitum (§ 29) mit den Auricularanhängen (vgl. Fig. 24) ableiten. Regelmässig liegen diese Anhänge an dem vorderen Rand des Tragus. Während die grösseren Exemplare ziemlich selten sind, so kann man sehr kleine Anhängsel der Art in recht zahlreichen Fällen erkennen. Zuweilen enthalten diese Anhänge auch einen kleinen Knorpelkern. Auch liegt zuweilen am vordern Rand der Anhänge eine kleine rundliche Oeffnung in der Haut, welche einer Einstülpung der Epidermis entspricht (Roser). Der operativen Entfernung dieser Geschwülste steht kein Bedenken entgegen; nur muss die Lage der A. temporalis dicht vor dem Tragus berücksichtigt werden.

Eine Verletzung derselben hat freilich keine andere Bedeutung, als dass man die beiden durchschnittenen Gefässenden durch Ligaturen sichern muss.

Endlich sind die Capillar-angiome (Telangiektasieen § 270, allg. Thl.) als angeborene Geschwülste der Ohrgegend zu nennen; doch ist ihr Vorkommen an den Hautdecken des Ohrs und seiner nächsten Umgebung nicht häufiger, als an irgend welchen anderen Theilen der Gesichtshaut. Ueber ihre Behandlung vgl. § 270, allg. Thl.

Eine eigenthümliche Erkrankung ist das *Othämatom*, das Hämatom der Ohrmuschel. Dasselbe entsteht durch einen *subperichondralen* Bluterguss, welcher eine flach-convexe Schwellung von weicher Consistenz bildet. Sie liegen gewöhnlich in der Nähe des freien Randes der Ohrmuschel, bald an der vorderen, bald an der hinteren Wand derselben. Das ergossene Blut hat, wie bei dem subperiostalen Bluterguss am Schädel, dem Kephalo-hämatom (§ 19), die Eigenthümlichkeit, nicht zu gerinnen, so dass bei der Entleerung eine Flüssigkeit von rahmiger Consistenz und dunkelbräunlicher Färbung zum Vorschein kommt. In manchen Fällen hat das Othämatom zweifellos einen traumatischen Ursprung, es entsteht durch quetschende Verletzungen der Ohrmuschel. In anderen Fällen aber ist diese Ursache nicht bestimmt nachgewiesen. Bei Geisteskranken kommt das Hämatom der Ohrmuschel in auffällig grosser Zahl vor. Die Erklärung hierfür hat man einerseits in den Misshandlungen der Geisteskranken durch die Wärter, andererseits aber auch in vasomotorischen Störungen, wie sie bei Geisteskranken häufiger vorkommen können, und in Schmelzungen des Knorpelgewebes (Virchow) gesucht. Die Behandlung besteht in aseptischer Incision mit nachfolgendem aseptischen Verband. Man erkennt in der Incisionswunde den freiliegenden Knorpel. Das abgelöste Perichondrium legt sich nach der Incision wieder an die Knorpelfläche an und so erfolgt schnelle Heilung.

Von gutartigen Geschwülsten sind noch zu nennen: *die Atherome, Chondrome, Fibrome.* Sie kommen sämmtlich nicht allzu häufig vor und erreichen gewöhnlich nur geringe Grösse. Fibrome und elephantiasis-artige Wucherungen werden besonders am Ohrläppchen beobachtet. Ueber die operative Entfernung dieser Geschwülste bedarf es keiner besonderen Bemerkungen. In Betreff der *Pneumatocele,* welche vom Proc. mastoides aus sich entwickelt, vgl. § 19.

Unter den bösartigen Geschwülsten ist das *Hautcarcinom* (vgl. § 275, allg. Thl.) als eine nicht allzu seltene Krankheit zu nennen, während andere Arten der Carcinome und Sarkome am Ohr kaum vorkommen. Das Hautcarcinom entwickelt sich als flaches Geschwür, dessen Fortschreiten allmählig die Ohrmuschel zerstört. Der Verlauf ist langsam, die Prognose nach vollständiger Entfernung quo ad recidivum etwas besser, als bei den Lippencarcinomen. Die Hautcarcinome der Ohrmuschel stehen in dieser Beziehung den flachen Carcinomen der Gesichtshaut (Ulcus rodens § 275, allg. Thl.) gleich und zeigen auch einen ähnlichen Verlauf. Secundäre Carcinome können sowohl in den Lymphdrüsen vorkommen, welche an und auf der Parotis liegen, wie auch in den Paqueten der Lymphdrüsen am Kieferwinkel und am vorderen Rand des M. sterno-kleido-mast. Wenn man solche Lymphdrüsenanschwellungen findet, so genügt natürlich nicht mehr die einfache Entfernung des kranken Theils der Ohrmuschel, sondern muss dann diese Operation durch Exstirpation der kranken Lymphdrüsen ergänzt werden.

Gerade bei diesen Operationen, bei Entfernung der carcinomatösen Theile der Ohrmuschel mit dem Messer, welche man auch als *Amputation der Ohrmuschel* (Bouisson) bezeichnet hat, aber auch bei traumatischen Substanzverlusten der Ohrmuschel und Defecten verschiedener Art kann man an die plastische Ergänzung denken. Die *Otoplastik* ist indessen nicht sehr leistungsfähig. Am leichtesten gelingt es noch, das Ohrläppchen oder Theile desselben durch Hautlappen aus der

benachbarten Gegend zu ergänzen. Wenn man aber Stücke der Ohrmuschel durch Lappen zu ergänzen versucht, so macht man die Erfahrung, dass die normale Form der Ohrmuschel auch nicht annähernd hergestellt werden kann. Ein Blick auf die Einrollung des Randes der Ohrmuschel und auf ihre sonstige complicirte Gestaltung genügt, um die mangelhaften Erfolge der Otoplastik zu begreifen. Trotzdem führt man otoplastische Operationen aus, weil der gänzliche Mangel der Ohrmuschel oder eines grösseren Theiles derselben sehr entstellend ist. Ein mangelhafter Ersatz ist besser, als das vollständige Fehlen. Besondere otoplastische Operationsmethoden sind bei der grossen Variation der Form der Defecte nicht anzuführen. Es genügt hier die Kenntniss der allgemeinen Regeln der chirurgischen Plastik (§§ 264—269, allg. Thl.).

NEUNTES CAPITEL.

Die Verletzungen und Krankheiten der Speicheldrüsen (Parotis. Glandula submaxillaris. Glandula sublingualis).

§ 127. Verletzungen der Speicheldrüsen, besonders des Ductus Stenonianus.

Verletzungen der Sublingualspeicheldrüsen und der Submaxillarspeicheldrüse sind so selten, dass über die klinischen Folgen derselben nichts besonderes bekannt ist. Der Kieferbogen schützt beide Drüsen gegen die Einwirkung der von aussen wirkenden Gewalten. Die Glandula submaxillaris wird bei einzelnen Operationen gefährdet, auch wohl verletzt, z. B. bei der Unterbindung der A. lingualis (§ 99), bei der Exstirpation der angeschwollenen Lymphdrüsen (§ 176). Doch scheint die Verletzung der G. submaxillaris nicht zu den unangenehmen Folgezuständen zu führen, welche wir als zugehörig zu den Verletzungen der Parotis untersuchen müssen.

Bei Verletzungen des Parotisgewebes, seien sie zufällige, z. B. Hiebverletzungen, oder operative Verletzungen (z. B. bei Unterkieferresectionen, § 84, u. s. w.) macht sich zwar im Anfang des Verlaufs der Verletzung keine besondere Erscheinung geltend; auch kann bei vollständiger Heilung per primam jede solche Erscheinung ausbleiben. Wenn aber die Heilung durch Granulationsbildung stattfindet oder die prima intentio nicht ganz vollständig ist (§ 46, allg. Thl.), so bemerkt man gegen Ende der Heilung, dass aus den Granulationen Speichel hervordringt; endlich bleibt eine kleine Oeffnung nach Abschluss der sonstigen Vernarbung übrig und lässt fortdauernd einen feinen Strom Speichel hervorquellen. Man bezeichnet diesen Zustand als *Speichel-drüsenfistel;* er wird dadurch bedingt, dass der Druck der Speichelsecretion den Narbenschluss hindert, und der Speichel die Granulationen so lange auseinander drängt, bis das Epithel der Drüsengänge mit der Epidermis der Narbe zu einer lippenförmigen Fistel verschmolzen ist. (Ueber die eventuelle Entstehung dieser Fisteln durch Eiterung vgl. § 129.)

Einzelne Fälle von Speicheldrüsenfisteln heilen von selbst nach einem Bestand von einigen Wochen oder Monaten. In anderen Fällen ätzt man die Oeffnung mit einem spitz-zugeschärften Höllensteinstift, oder mit einem spitz geschnittenen Zündholz, welches in Monobrom-Essigsäure eingetaucht wurde (§ 248, allg. Thl.), oder am besten mit einer Nadelspitze, welche man an der Spiritusflamme glühend machte. Die so erzeugten Eiweissgerinnungen halten so lange den Speichel zurück, bis die Granulationsbildung und Vernarbung die Oeffnung geschlossen hat. Man muss zwar diese Aetzungen manchmal wiederholen, aber sie erweisen sich doch im ganzen als wirksam. Die Wirkung der Aetzungen hat man dadurch zu unterstützen ge-

sucht, dass man durch Bleiplatten, welche durch Binden auf die Parotis aufgedrückt werden, die Secretion der Parotis zu beschränken sucht. Das Ergebniss des Thierversuchs, dass nach Unterbindung des Duct. Stenonianus die Parotis atrophirt (Viborg), wird man wohl nicht auf die Behandlung der Speicheldrüsenfisteln bei dem Menschen übertragen wollen. Selten nur werden plastische Operationen, z. B. spindelförmige Excision der Speicheldrüsenfistel mit genauer Verschliessung durch die Naht, nothwendig, und man wird sie gern vermeiden, weil ihre Wirkung unsicher ist. Es kann sogar der secernirte Speichel die vernähten Wundränder so vollständig auseinander drängen, dass eine grössere Fistel entsteht, als die excidirte gewesen ist.

Häufiger und bedeutender als die Speicheldrüsenfisteln sind die *Speichelgang-fisteln, die Fisteln des Ductus Stenonianus.* Dieser Gang ist bei Stich-, Hieb- und Schnittwunden der mittleren Wangengegend, auch bei der Ausführung von Operationen (vgl. Oberkieferresection § 81) gefährdet. Bei der Heilung solcher Wunden unter Eiterung und Granulationsbildung entsteht zuweilen eine lippenförmige Fistel zwischen der Epidermis der Wange und dem Epithel des Gangs, eine Oeffnung bis zur Grösse einiger Mm., aus welcher der gesammte Speichel der Parotis in dicken Tropfen oder in continuirlichem Strom quillt. Die Menge des Speichels, welcher den Gang passirt, wird noch leichter die Granulationen auseinander drängen, als die geringe Quantität des Speichels einiger verletzter Drüsenläppchen (s. oben), welche doch auch schon die Entstehung der analogen Speichelfistel der Drüse selbst bedingen kann. Der Kranke mit Speichelgangfistel leidet nicht nur durch das sehr lästige Abfliessen des Speichels über die Wange, sondern auch dadurch, dass die Verdauung wegen mangelnden Hinzutretens der normalen Mengen von Speichel zu den Speisen etwas gestört wird. Uebrigens können auch ausser den Verletzungen der Wange die Vereiterungen der Wangensubstanz, gangränescirende Zerstörungen der Wange (§ 26), auch Abscessbildungen, welche von Fremdkörpern (s. unten) im Ductus Stenonianus oder von Steinen in demselben (§ 130) ausgehen, die Ursache der Fistelbildung sein.

Die Heilung der Speichelgangfistel kann unter der Anwendung derselben Mittel geschehen, welche sich bei der Speicheldrüsenfistel wirksam zeigen: Aetzung, Compression der Drüse, und Excision der Fistel (s. oben). Doch ist für die Wirkung dieser Mittel die nothwendige Voraussetzung: *dass der Ductus Stenonianus zwischen der Fistel und der Ausmündung des Gangs in der Wangenschleimhaut nicht narbig verengt oder obliterirt ist,* wie es ja bei der Heilung jener Wunden und Eiterungen leicht geschehen kann. Man muss also von der Mundhöhle aus die Ausmündung in der Wangenschleimhaut, *gegenüber dem 2. oberen* Backzahn aufsuchen und von hier *den Gang sondiren.* Zu dieser Sondirung muss man allerfeinste Metall- oder Fischbeinsonden benutzen. Wenn es sich ergiebt, dass der Gang verengt ist, so kann man durch Dilatation mit Fäden (zweckmässig wären etwa Catgutfäden) den Gang erweitern (Methode von Louis und Morand). Ist aber der Gang verschlossen, so muss man dem Verschluss der äusseren Wangenfistel eine Operation vorausschicken, welche eine Ausmündung des Speichelgangs durch die Wangenschleimhaut in die Mundhöhle bezweckt. Man kann zu diesem Zweck durch Ligatur (Verfahren von de Guise, Fig. 106) oder durch Ausschneidung des Gewebsstücks, welches nach de Guise in die Ligatur eingeschlossen werden würde, eine breite Oeffnung des Ductus zur Mundhöhle anlegen,

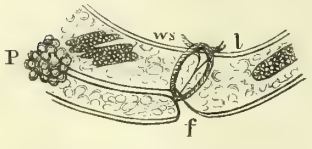

Fig. 106.
Schema der Speichelfisteloperation nach de Guise. P. Stück der Parotis, aus welchem sich der D. Stenonianus entwickelt. f. Fistel. ws. Wangenschleimhaut. l. Ligatur.

und dann die äussere Fistel durch Anfrischung der Ränder und die Naht schliessen. Auch kann es genügen, durch Durchstossen eines Trocarts (Desault) oder eines feinen Glüheisens (Deroy) diese neue Oeffnung anzulegen. Oder endlich kann man auch den hinteren Theil des Ductus auslösen und in eine neue Oeffnung der Wangenschleimhaut durch Naht plastisch einpflanzen (Langenbeck d. Ä., Delore). Der Speichel stört dann die Wirkung dieser Naht nicht, und sein fortwährendes Ausfliessen bewirkt, dass die neue Oeffnung auf der Wangenschleimhaut erhalten bleibt. Allerlei kunstvolle Modificationen des hier skizzirten Verfahrens, welche man ersonnen hat, um die Schwierigkeiten zu überwinden, welche der fliessende Speichel der Nahtwirkung setzt, sind von so geringer Bedeutung, dass sie hier übergangen werden können.

Eine eigenthümliche Verletzung der Speichelgänge ist das Eindringen feiner Fremdkörper von der Mundhöhle aus; so hat man die Grannen der Aehren und ähnliche fein-spitzige Fremdkörper im Ductus Stenonianus und Ductus Whartonianus gefunden. Wenn es nicht gelingt, sie sofort zu entdecken, so entstehen um die Fremdkörper Steinbildungen, oder es kommt zur Bildung von Abscessen, deren Inhalt eine Mischung von Speichel und Eiter ist. Bei Erörterung der Speichelsteine (§ 130) werden wir auf diese Fälle zurückkommen.

§ 128. Die Entzündungen der Speicheldrüsen.

Die traumatischen Entzündungen der Speicheldrüsen sind von keiner erheblichen Bedeutung. Das interacinöse Bindegewebe ist nicht locker und langfaserig genug, um Eiterungen in phlegmonöser Form leicht zu verbreiten. Andererseits ist aber auch das Bindegewebe nicht hinlänglich kurzfaserig und starr, um den traumatischen Entzündungen der verletzten Parotis oder G. submaxillaris einen panaritialen Charakter (vgl. § 49, allg. Thl.) mit Nekrose der Gewebe aufzuprägen. So nehmen beide Drüsen an den Verletzungen eines Stücks ihrer Gewebe gewöhnlich nur in den ersten Tagen durch eine ödematöse Schwellung Theil, welche sich nach wenigen Tagen ohne weiteres zurückbildet.

Ein bedeutenderes Interesse kommt den nicht-traumatischen Entzündungen der Speicheldrüsen zu. Der Weg, auf welchem Spaltpilze als Entzündungserreger ohne Verletzung der Speicheldrüsen auf dieselben einwirken können, ist ein doppelter: *entweder treten die Spaltpilze auf dem Weg der secretorischen Metastase* (§ 202, allg. Thl.) *von dem strömenden Blut in das Gewebe der Speicheldrüsen ein, oder die Einwanderung der Spaltpilze erfolgt von der Mundhöhle aus durch die Gewebe der Ausführungsgänge.*

Für die erste Modalität liegen die prägnanten Beispiele der metastasirenden Parotitis bei Pyaemia multiplex (§ 204, allg. Thl.) vor. Ihnen reihen sich die Fälle von *Parotitis metastatica* bei einzelnen Epidemieen von Typhus an. Es ist dabei sehr bemerkenswerth, dass nur einzelne Epidemieen ein häufiges Vorkommen dieser Metastase zeigen, bei anderen ihr Vorkommen selten ist; man kann dabei an Variationen in dem Charakter der Noxe denken. Nun kommt aber ohne Pyämie und ohne Typhus oder ein sonstiges Infectionsfieber eine *Parotitis epidemica* vor, mit welcher sich die Lehrbücher der inneren Pathologie eingehender beschäftigen, und welche hier nur in ihren chirurgischen Interessen erörtert werden soll. Die sonderbaren populären Namen, welche diese Krankheit erhalten hat, *Mumps*, *Ziegenpeter* u. s. w. werden in den Büchern um so gewissenhafter notirt, weil sich über die Ursachen und das Wesen der Krankheit nichts bestimmtes sagen lässt. Man kann sich vorstellen, dass die Spaltpilze in solchen Fällen an irgend welchen anderen Stellen, etwa aus der Luft von der respiratorischen Schleimhaut oder aus den Nahrungsmitteln von der Darmschleimhaut in die Blutbahn aufge-

nommen und von dem strömenden Blut in den Speicheldrüsen durch secretorische Metastase deponirt werden. Dann wären die Fälle von Parotitis epidemica eben Metastasen mit unbekanntem primären Entzündungsheerd, an welchem sich vielleicht die Entzündung sehr schnell zurückbildet. Man kann aber auch bei der P. epidemica an die zweite Modalität denken, an eine Einwanderung der Spaltpilze vom Mund aus. Zu Gunsten dieser Annahme ist das häufige coordinirte Vorkommen von localer Stomatitis an der Mündung der Ausführungsgänge mit der Entzündung der betreffenden Speicheldrüse hervorgehoben worden. Man bemerkt z. B. bei beginnender Parotitis zu gleicher Zeit eine entzündliche Anschwellung der Wangenschleimhaut und denkt nun, es müsse die Entzündung in der Mundhöhle entstanden und durch den Ductus Stenonianus auf die Parotitis fortgeschritten sein. An ein Fortschreiten der Spaltpilze im Gange selbst würde man nur unter der Voraussetzung denken können, dass die Secretion des Speichels und der Speichelabfluss für die Dauer dieser Wanderung sistirt wäre; sonst müsste der Speichel die Spaltpilze immer in die Mundhöhle zurück schwemmen. Da diese Voraussetzung einer Sistirung der Speichelsecretion kaum zulässig ist, so könnte man dann noch an eine Wanderung der Spaltpilze in den Geweben der Wandung des Speichelganges denken. Man darf aber bei der Deutung jener Coincidenz von Parotitis und Stomatitis nicht vergessen, dass nach Beginn der Parotitis sofort der Speichel Entzündungserreger zur Mundhöhle tragen und hier eine Stomatitis erzeugen wird. So wäre die Parotitis die primäre, die Stomatitis die secundäre Entzündung. Eine Entscheidung zu Gunsten der einen oder anderen Hypothese lässt sich bislang nicht geben.

Analog der Parotitis epidemica giebt es auch ein epidemisches, zuweilen freilich auch sporadisches Vorkommen einer acuten Entzündung der G. submaxillaris, welche nach dem Arzt, der sie zuerst genauer beschrieb, den Namen der *Cynanche Ludwigii* erhalten hat. Ueber ihre Aetiologie kann man dieselben Betrachtungen anstellen, wie über die Aetiologie der P. epidemica. Der Verlauf und die Behandlung beider Krankheiten werden im folgenden § erörtert.

Mit der entzündlichen Anschwellung der Parotis und G. submaxillaris können die Anschwellungen dieser Drüsen verwechselt werden, welche durch *Zurückhaltung des Secrets,* durch mechanische Aufstauung des Speichels entstehen. Die Ursachen dieser Erscheinung sind: 1) bedeutende entzündliche Anschwellung der Mundschleimhaut entsprechend der Ausmündung der Speichelgänge, des Ductus Stenonianus und des Ductus Whartonianus; z. B. bei Verletzungen der Mundhöhle, bei diphtheritischer Entzündung u. s. w.; 2) Verstopfung der Speichelgänge durch Speichelsteine (§ 130); 3) die Compression der Gänge durch Geschwülste, welche in der Nähe dieser Gänge wuchern. Diese retentive Schwellung selbst ist sehr fest, aber gleichmässiger, als die entzündliche Schwellung, durch keine Schwellung des paraadenalen Bindegewebs verdeckt, welche bei acuter Parotitis und Cynanche Ludwigii nie fehlt, also deutlicher fühlbar, endlich ziemlich schmerzlos, während die entzündliche Schwellung sehr empfindlich ist. Die von Verneuil vorgeschlagene Bezeichnung der „Colique salivaire" trifft gerade der Schmerzlosigkeit wegen für die meisten Fälle nicht zu.

In sehr seltenen Fällen hat man bei Verschluss des Duct. Stenon. beobachtet, dass aus den Hautdecken der Parotis eine Flüssigkeit, wie der Schweiss aus den Schweissdrüsen hervorperlte, welche sich wie Speichel verhielt (*Ephidrosis parotidea* = Parotisschwitzen).

Ferner darf die acute Lymphadenitis derjenigen Lymphdrüsen, welche am Rand und auf der Oberfläche der beiden grossen Speicheldrüsen liegen, nicht mit der Entzündung dieser Drüsen selbst verwechselt werden. Die genaue Palpation, die Beschränkung der Schwellung auf einen Theil des Drüsengebiets, die Ermittel-

ung der primären Entzündungen, welchen die Lymphadenitis immer nur als secundäre Entzündung folgen kann (§ 146, allg. Thl.), endlich der gutartige Verlauf der Lymphadenitis sichern die Diagnose. Zur Behandlung dieser Lymphadenitis genügen die im § 149, allg. Thl. gegebenen Regeln; vgl. auch § 169 und § 176.

§ 129. Verlauf und Behandlung der Parotitis und Cynanche Ludwigii acuta.

Die acute, — wir dürfen wohl sagen infectiöse — Entzündung der beiden grossen Speicheldrüsen trägt insofern einen phlegmonösen Charakter, als sie schnell sich über das gesammte Gewebe der betroffenen Drüse verbreitet und mit hohem Fieber verläuft. Der gewöhnliche Ausgang ist der in Eiterung, wie bei jeder acuten, hohen Entzündung; doch bildet der Eiter, indem die Substanz der ganzen Drüse endlich eingeschmolzen wird, mehr einen Abscess, so dass auch hier, wie bei traumatischer Entzündung (§ 128), der Vorgang zwischen diffuser und circumscripter Entzündung in der Mitte steht. Das hohe Fieber findet, obgleich die räumliche Ausdehnung der Eiterung nicht bedeutend ist, eine Erklärung in dem hohen Druck, unter welchem die Entzündungsproducte stehen (§ 185, allg. Thl.). Insbesondere macht sich dieser Druck bei Parotitis von der Fascia parotideo-masseterica geltend. Diese starre Fascie wird nur langsam eiterig eingeschmolzen und weist dem Eiter, wenn die Incision zur directen Entleerung desselben verabsäumt wird, seinen Weg *zur Perforation in den äusseren Gehörgang* an. Diese Perforation ist nicht nur dadurch unangenehm, dass der äussere Gehörgang mit Eiter überschwemmt wird, sondern auch dadurch, dass der Eiter aus solchen spontanen Oeffnungen nur unvollkommen abfliesst und die Heilung sich verzögert, bis man sich endlich noch zu einer directen Entleerung durch Incision in der Wangengegend entschliesst. Uebrigens kann die Parotitis suppurativa durch ödematöse Schwellung des tiefen Halsbindegewebes und Erstickung (Glottisödem vgl. § 113), sowie durch Fortleitung der Entzündung zur Schädelbasis und Meningitis, endlich besonders durch pyämisches Fieber zum Tod führen. Sogar die infectiöse Eiterung der kleineren G. submaxillaris nimmt nicht selten bei mangelhafter Entleerung den tödtlichen Ausgang. Dieser kann hier durch eiterigen Zerfall der *Thromben der Vena facialis* bedingt werden. Die Vene verläuft über die Aussenfläche der G. submaxillaris; die Paraadenitis, welche sich um die Drüse entwickelt, bedingt die Thrombose und den eiterigen Zerfall der Thromben, welcher die tödtliche Pyaemia metastatica einleitet.

Die heftigen Schmerzen und das hohe Fieber, nicht minder die Lebensgefahr bei schlechtem Verlauf, zwingen uns zu einer thatkräftigen antiphlogistischen Therapie, welche wir aber nicht mehr, wie es in vergangener Zeit geschah, in Einreibungen von Ugt. cinereum, der Verordnung eines Dutzend Blutegel und dem warmen Breiumschlag suchen. Vielmehr muss das erste antiphlogistische Verfahren *die parenchymatöse Injection von Carbollösung* (§ 44, allg. Thl.) sein. Bertels brachte noch einen Fall, in welchem schon Erstickung drohte, durch Carbolinjection ohne Eiterung zur Heilung. Bleibt die Infection erfolglos, so beginnt nun die Anwendung des Scalpells. Bei Parotitis acutissima kann man schon sehr früh und vor dem Beginn der Eiterung zum Scalpell greifen, um durch *multiple Einstiche* die Entspannung der Fascia parotideo-masseterica zu bewirken, welche entsprechend den Einstichen knopflochartig auseinander klafft. Diese Einstiche dienen auch der unmittelbaren Blutentleerung aus den entzündeten Geweben und sind hierdurch viel nützlicher, als die Blutegel. Wenn aber die Entzündung schon einige Tage bestand, so dienen diese Einstiche auch schon zur Aufsuchung des Eiters. Die brettartig harte Anschwellung des paraadenalen Bindegewebs ver-

hindert auch an der G. submaxillaris den Nachweis der Eiterung durch die Untersuchung auf Fluctuation, während bei der Parotitis diese Untersuchung durch die starre Fascia parotideo-masseterica gestört wird. Es ist eine interessante Erscheinung, dass auch das lockere Bindegewebe, welches die G. submaxillaris umgiebt, zu einer brettartigen Härte durch entzündliche Infiltration der Bindegewebsfasern gelangen kann. Nur die absolute Höhe der Spannung, welche die weichen Fasern theils durch den Druck der anschwellenden Speicheldrüsen, theils durch das Uebermaass ihrer Füllung mit Ernährungssaft erfahren, kann diese Umwandelung der Consistenz erklären. Da nun die Palpation nicht aufklärt, wo der Eiter sich befindet, so kann man durch Einstechen eines feinen, spitzen Scalpells nach dem Eiter suchen. Ein vergeblicher Einstich leistet immer noch die oben gerühmte Entspannung und die directe Blutentziehung. Sobald aber ein Tröpfchen Eiter neben der Messerklinge hervorquillt, so kann man nun sofort den Einstich zum Einschnitt erweitern. Nur muss man an der Parotis bei solchen Einstichen und Schnitten den Verlauf der Carotis ext. hinter der Drüse am hinteren Rand des aufsteigenden Kieferastes, sowie den Verlauf der A. temporalis vor dem Tragus und endlich den Verlauf der A. transversa faciei am unteren Rand des Jochbeins beachten. Die beiden letzteren Arterien würden immer nach ihrer Durchschneidung leicht doppelt unterbunden werden können. Wenn man jedoch in der Nähe der A. transversa faciei Einschnitte macht, ist man in Gefahr, nicht nur diese Arterie, sondern auch den benachbarten Ductus Stenonianus zu verletzen und so etwa Anlass zur Bildung einer Speichelgangfistel zu geben. Bei Einstichen und Einschnitten in die G. submaxillaris läuft man Gefahr, die A. maxillaris ext. zu verletzen, welche geschlängelt in einer Furche der Drüse zum Kieferbogen verläuft. Dieser Gefahr kann man dadurch entgehen, dass man das Scalpell *langsam* einsticht, damit die Arterienwand der Messerspitze ausweichen kann; auch empfiehlt es sich hier, den wirksamen Einstich, welcher einen Eitertropfen liefert, dadurch zu einem Einschnitt zu erweitern, dass man nur die Haut und die Fascie mit dem Messer trennt, in der Tiefe aber mit der Kornzange den Stichcanal zu einem Abflusscanal für den Eiter stumpf erweitert. Ueber den Gebrauch der Kornzange zu solchen Zwecken vgl. § 277, allg. Thl.

Eine vortreffliche Erleichterung für die Wahl der Stellen, an welchen man das Scalpell zur Entdeckung des Eiters einsticht, kann man durch genaue Palpation sich insofern verschaffen, *als man oft in dem brettharten Bindegewebe eine weichere Stelle findet, welche sich wie eine Gewebslücke anfühlt.* Hier ist die Eiterung im Begriff, das paraadenale Bindegewebe einzuschmelzen, und deshalb erreicht man an diesen Stellen am leichtesten und sichersten den Eiter. Die Anlegung von Gegenöffnungen (§ 263, allg. Thl.), die Drainirung (§ 36, allg. Thl.), die antiseptische Bespülung, die Anlegung des aseptischen Verbands u. s. w. geschehen nach den allgemeinen Regeln (vgl. §§ 35—41, allg. Thl). Bei dieser Art der Behandlung wird der tödtliche Ausgang eines Falles von Parotitis epidemica oder von Cynanche Ludwigii ziemlich sicher vermieden werden.

§ 130. Speichelsteine und Speichelcysten.

Von den Speichelsteinen lässt sich nur dann eine bestimmte Ursache erkennen, wenn man etwa nach ihrer Entfernung in dem Innern als Kern einen Fremdkörper, wie etwa eine Aehrengranne findet, welche den Weg von der Mundhöhle in den Speichelgang nahm und hier als Kern für die Ablagerung der Salze aus dem Speichel diente. Doch nur für eine Minderzahl von Fällen lässt sich dieser Ursprung nachweisen; für die Entstehung anderer Fälle, also der Mehrzahl aller Fälle fehlt uns jede Erklärung, wenn man nicht auf die unbegründbaren Hypo-

thesen von den Umänderungen des Speichelsecrets, seinem Uebermaass von Salzen, ferner auch die Bildung zäher Schleimmassen, welche den Grundstock für das Concrement bilden, u. s. w. sich beziehen will.

Die Speichelsteine sind von länglich spindelartiger Form, einige Millimeter, zuweilen 1 Ctm., in seltensten Fällen bis zu 4 Ctm. lang; sie haben eine mehr höckerige, als glatte Fläche. Selten bedingen sie einen hermetischen Verschluss des Speichelgangs; denn auch an grösseren Steinen finden sich noch spiralig verlaufende Rinnen an der Oberfläche, welche dem Speichel zum Abfluss dienen. Immerhin aber stören die Speichelsteine den Abfluss des Speichels so weit, dass öfters eine Speichelstauung und die hierdurch bedingte, schon oben (§ 128 Schluss) berührte Schwellung der betroffenen Speicheldrüse eintritt. Eine häufige Schwellung dieser Art (fest, rundlich, gewöhnlich schmerzlos vgl. § 128) mit baldiger Abschwellung muss den Arzt bestimmen, die Speichelgänge auf Steinbildung zu untersuchen. Die Steine des Ductus Whartonianus scheinen etwas häufiger vorzukommen, als die Steine des Ductus Stenonianus. Man beginnt mit einer Untersuchung durch den Zeigefinger, welcher genau den Verlauf des Ductus Stenonianus durch die Wange, oder den Verlauf des Ductus Whartonianus am Boden der Mundhöhle abtasten muss. Diese Untersuchung wird dadurch unterstützt, dass man mit dem Zeigefinger der anderen Hand einen Gegendruck auf die Aussenfläche der Wange oder von der Unterkinngegend ausübt. Dann kann die Untersuchung mit einer feinen Sonde noch folgen. Ueber Sondirung des Ductus Stenonianus vgl. § 127. Die Mündung der Ductus Whartoniani ist zu beiden Seiten des Frenulum linguae auf der Höhe der beiden betreffenden Schleimhautfalten leicht zu erkennen. Die feine Metallsonde muss schief nach hinten und aussen eingeschoben werden. Die Diagnose der Speichelsteine ist ebenso wenig schwierig, wie ihre Entfernung. Man schlitzt die Speichelgänge bis zu dem Stein auf oder incidirt durch die Schleimhaut auf den Stein, um ihn mit dem Elevatorium herauszuheben oder mit der Pincette herauszuziehen. Um die Heilung der kleinen Wunden braucht man sich nicht zu kümmern. Der andrängende Speichel schützt gegen narbige Stenose des Gangs. Wenn die Mündung desselben weiter nach hinten zu liegen käme, wo man auf den Stein incidirt hat, so wäre das für den Kranken kein Schaden.

Man hat als Bestandtheile der Speichelsteine alle Salze (besonders phosphorsauren und kohlensauren Kalk) gefunden, welche im normalen Speichel enthalten sind, neben geringen Mengen organischer Substanz, und zwar *Ptyalin*, sowie Bacillen, welche von den Kalksalzen eingeschlossen sind (Maas).

Wenn man früher der Ansicht war, dass ein Speichelstein zu einer cystischen Ausweiterung der Speichelgänge hinter dem Stein führen müsse, so trifft doch die Voraussetzung eines hermetischen Verschlusses des Gangs durch den Stein, wie erwähnt, gewöhnlich nicht zu. Vielmehr reflectirt sich die Aufstauung des Speichels in der Drüse, nicht im Ausführungsgang. Manche Beobachtungen der früheren Zeit, z. B. auch die Annahme einer Ranula durch cystische Erweiterung des Ductus Whartonianus bei Verschluss seines Ausführungsgangs — eine Annahme, welche noch im folgenden § berührt werden muss — beruhen wohl auf irrigen Diagnosen. Jedenfalls gehören cystische Erweiterungen des Ductus Stenonianus und Whartonianus, welche man als *Speichelgangcysten* zu bezeichnen hätte, zu den grössten Seltenheiten. Auch einfache Cysten im Gewebe der Parotis und der Glandula submaxillaris sind sehr selten, wenn auch nicht ganz so selten, wie die Speichelgangcysten; sie werden im Gegensatz zu diesen am besten als *Speicheldrüsencysten* bezeichnet. Sie bilden in der Parotisgegend, beziehungsweise in der Gegend der G. submaxillaris haselnuss- bis taubenei-grosse fluctuirende Geschwülste, welche in das sonst unveränderte Gewebe der übrigen Drüse eingebettet sind. Man kann diese Cysten präparatorisch aus dem umgebenden Drüsen-

gewebe herauslösen. Ueber ihre Ursachen ist nichts bekannt. Sie dürfen nicht mit den multipeln Bildungen kleiner Cysten in den Adenomen, Sarkomen und Chondromen der Speicheldrüsen (vgl. § 133) verwechselt werden. Bei diesen Geschwülsten bilden die gelegentlich entwickelten Cysten, welche Speichel enthalten, nur einen nebensächlichen Bestandtheil der festen Geschwulst. Die echten Speicheldrüsencysten bilden innerhalb der sonst unveränderten Gewebe eine Geschwulst für sich. Eine Punction mit dem Troicart, Entleerung des Inhalts und Injection von Tinctura jodi kann zur Heilung führen; doch ist die Exstirpation mit dem Messer jedenfalls das sicherere Verfahren.

§ 131. Die Ranula. Das Dermoid am Boden der Mundhöhle.

Die Glandulae sublinguales fanden in den vorhergehenden §§ keine Erwähnung, weil in der That die Verletzungen und Entzündungen dieser kleinsten Speicheldrüsen keine Bedeutung haben. Einen Stein im Ductus Bartholinianus beobachtete Michel: doch gehört diese Beobachtung zu den grössten Seltenheiten. Auch bei der Erörterung der Bildung fester Geschwülste (§ 133) brauchen wir die G. G. sublinguales nicht weiter zu erwähnen. Die einzige Geschwulstform, welche im Gebiet dieser Drüsen als feste Geschwulst vorkommt, ist das sublinguale Epithelialcarcinom, dessen Exstirpation schon § 101 berührt wurde. Ob diese Art des Zungencarcinoms in besonderer Beziehung zu dem Gewebe der G. G. sublinguales steht, ist nicht nachgewiesen und überdies deshalb nicht wahrscheinlich, weil auch von den anderen Speicheldrüsen aus Epithelialcarcinome sich nicht entwickeln. So mag wohl jenes Carcinom nur von der Schleimhaut am Boden der Mundhöhle ausgehen und in die G. G. sublinguales hinein wuchern, ohne aus ihnen hervorzugehen.

Dagegen scheinen nun die G. G. sublinguales durch die Bildung cystischer Geschwülste in ihrer Substanz gegenüber den beiden grossen Speicheldrüsen, der Parotis und G. submaxillaris, welche zu solchen Cystenbildungen wenig geneigt sind (vgl. § 130 Schluss), eine vorwiegende Rolle zu spielen. Es ist mindestens wahrscheinlich, wenn auch nicht scharf erweislich, *dass die grösste Zahl der sublingual gelegenen Cysten, welche die ältere Chirurgie als Ranula bezeichnete, von den G. G. sublinguales ausgehen.*

Der Ausdruck „Ranula", die Fröschleingeschwulst, bezieht sich auf die — freilich sehr entfernte — Aehnlichkeit dieser Cysten mit der Schwimmblase der Frösche. Die Cysten liegen seitwärts von dem Frenulum linguae, also genau der Gruppirung der beiderseitigen G. G. sublinguales entsprechend. Bei dem Anwachsen der Cyste tritt zwar ihre obere Wölbung am Boden der Mundhöhle so hervor, dass die Schleimhaut gespannt wird und die Flüssigkeit durch die verdünnte Schleimhaut hindurch schimmert; aber der grösste Theil der Schwellung liegt, wie die G. G. sublinguales selbst, hinter dem Kieferbogen versteckt. Bei bedeutendem Wachsthum, auch bei Schwellungen, welche von acuten Entzündungen der Ranulawand (fortgepflanzt von Stomatitis her) ausgehen, kann sogar die Cyste durch den Boden der Mundhöhle nach unten der Art sich erstrecken, dass sie in der Unterkinngegend zum Vorschein kommt. Diesen Zustand hat man als *Ptyalocele* bezeichnet, während die gewöhnliche Ranula als Ptyaloektasie (Pauli) bezeichnet werden könnte; in der That dringt der speichelhaltige Sack, wie die Hernie durch die Bauchdecken, so hier durch den Boden der Mundhöhle nach unten vor und kann den Kehlkopfseingang so beengen, dass Athemnoth entsteht. Bekanntlich sind die G. G. sublinguales so vertheilt, dass zuweilen mehrere Abschnitte einen grösseren gemeinsamen Ausführungsgang, den *Ductus Bartholinianus*, dagegen in vielen Fällen auch jede Abtheilung der Drüse einen eigenen Ausführungsgang,

die mehrfachen *Ductus Rivini*, besitzen. Gerade die letztere Disposition wird am meisten die Entstehung der Ranula unterstützen. Die kleinen Ausführungsgänge sind so eng, dass sie mit unbewaffnetem Auge am Lebenden nicht erkannt und noch weniger sondirt werden können. Wenn von diesen vielfachen engen Gängen einer einzigen Mündung durch einen minimalen entzündlichen Vorgang am Boden der Mundhöhle der Verschluss droht, so ist der Speichelstrom dieser kleinen Drüsenabtheilung nicht bedeutend genug, um den Verschluss zu hindern, und dehnt sich die Drüsensubstanz nach Vollendung des Verschlusses durch den zurückgehaltenen Speichel cystenartig aus. Uebrigens hat Bryk die durch Verstopfung des Duct. Bartholinianus entstehende Ranula als R. retromaxillaris von den Fällen unterschieden, welche von den Duct. Rivini ausgehen und dann als R. sublingualis bezeichnet werden.

Man hat früher die Ranula oft als eine Cyste des Ductus Whartonianus gedeutet (vgl. § 130). Dass diese Deutung falsch ist, kann man in vielen Ranulafällen dadurch erweisen, dass man die Sonde durch den Ductus Whartonianus an der Aussenseite der Cystenwand durchführt und hierdurch den Ductus als durchgängig und als unabhängig von der Ranula nachweist. Eine ändere Hypothese, welche in früherer Zeit viel von sich reden machte, war die: dass die Ranula von der cystischen Ausweiterung eines zwischen den beiden M. M. genioglossi gelegenen Schleimbeutels abhängig sei. Es scheint, dass dieser Schleimbeutel erst zur Erklärung der damals räthselhaften Ranula von Fleischmann erfunden wurde; spätere Autoren konnten diese Erfindung nicht sicher bestätigen. Auch hat der Inhalt der Ranula viel mehr Aehnlichkeit mit dem Speichel, als mit der Synovia der Schleimbeutel. Man hat freilich bei der chemischen Analyse des Ranulainhalts die charakteristischen Bestandtheile des Speichels (Ptyalin und Rhodankalium) nicht aufgefunden. Doch spricht diese Erfahrung durchaus nicht gegen die Auffassung, dass die Ranula eine Retentionsgeschwulst der Gl. Gl. sublinguales ist; denn wir wissen von diesen Speicheldrüsen nicht, dass sie jene, im Parotisspeichel enthaltenen Substanzen ebenfalls produciren.

Trotz alledem kann man nicht mit Sicherheit behaupten, dass *alle* Ranulae auf cystischer Degeneration einer Abtheilung der G. sublingualis beruhen müssen. Auch Schleimdrüsen würden durch Retention und cystische Dilatation die Grundlage der Ranula bilden können. v. Recklinghausen konnte in einem Ranulafall die Untersuchung an der Leiche machen und fand eine mehrfächerige, zwischen die Zungenmusculatur reichende Cyste, welche einer Lymphangiektasie zu entsprechen schien. Vielleicht gehörte dieser Fall mehr in die Gruppe der Lymphangiome der Zunge (vgl. § 96). Neumann weist auf die Möglichkeit hin, dass die Ranula mit Ausläufern des Foramen coecum zusammenhängen könne, welche von der Zungenoberfläche an der Basis durch die Musculatur nach vorn zum Boden der Mundhöhle verlaufen. Jedenfalls lehrt die chirurgische Erfahrung bei Eröffnung der Ranulageschwülste (§ 96), dass fast regelmässig die Cysten einfach runde Hohlräume sind und sich nicht in die Musculatur der Zunge erstrecken.

Mit der Ranula darf das angeborene *Dermoid am Boden der Mundhöhle* (§ 270, allg. Thl.) nicht verwechselt werden. Dasselbe sitzt genau an derselben Stelle, wie die Ranula, und bildet Geschwülste von derselben Grösse. Auch die Anamnese giebt keinen Aufschluss, weil, wie es scheint, die Dermoide lange Jahre klein und unbemerkt bleiben, bis sie mit einem Mal wachsen und nun erst vom Kranken wahrgenommen werden. *Ein wichtiger Unterschied zwischen Ranula und Dermoid liegt darin, dass bei der ersteren gewöhnlich die Flüssigkeit durch die verdünnte Schleimhaut auf der Höhe der Geschwulst hindurch schimmert, während das Dermoid von einer dickeren, undurchsichtigen*

Schleimhautschicht bedeckt ist. Wenn man diese Erscheinung nicht beachtet, so kann es geschehen, dass man das Scalpell in die vermeintliche Ranula einstösst und statt der erwarteten speichelartigen Flüssigkeit der dicke Epidermisbrei mit Härchen gemischt hervorquillt. Ueber die Operation des Dermoids vgl. § 132 Schluss.

§ 132. Die Behandlung der Ranula.

Kleine Ranulae sind so wenig lästig, dass die Kranken kaum chirurgische Hülfe suchen. Grössere Ranulae erschweren das Sprechen und die Beförderung der Speisen zur Rachenhöhle. Die grössten Ranulae — besonders die Fälle, in welchen der Inhalt, wie es zuweilen geschieht, in wenigen Tagen bedeutend zunimmt, und die umgebenden Theile sich dem Druck nicht anpassen — bedingen sogar, wie oben erwähnt wurde, Behinderung der Athmung und erfordern schnelles Einschreiten.

Wenn der Chirurg sich der Ranula mit ihrer, durch die verdünnte Schleimhaut schon durchschimmernden Flüssigkeit gegenüber befindet, so liegt es ihm sehr nahe, mit einem spitzen Scalpell oder mit einem Scheerenschnitt die Cyste zu öffnen und auf diesem Weg den Inhalt zu entleeren. Auf diesem Weg aber erzielt man keine dauernde Heilung. Die kleine Oeffnung schliesst sich wieder und hinter ihr sammelt sich der Inhalt der Cyste aufs neue an. Nun kann sich ein Ranula-Kranker in kürzeren Zwischenräumen immer wieder aufs neue incidiren lassen; aber gewöhnlich verlangt er definitive Heilung. Diesem Verlangen ist aber keineswegs leicht zu entsprechen. Manche Verfahren, welche man zu diesem Zweck ersann und ausführte, haben sich als sehr unzuverlässig erwiesen, z. B. das Ausschneiden eines grösseren Stücks der Cystenwand, auch das Vernähen des Schnittrands der Cystenwand mit dem Schnittrand der Schleimhaut, wodurch die Herstellung einer dauernden Oeffnung zwischen der Cyste und der Mundhöhle angestrebt wird. Jobert hat diesem Verfahren den hochtrabenden Namen der *Batrakasioplastik* gegeben (Batrakasion = Ranula = Fröschleingeschwulst). Dieser Plan wäre als solcher wohl zu billigen; denn die Wandung der Cyste secernirt normalen Speichel und dieser könnte sich immerhin dauernd in die Mundhöhle entleeren. Aber leider wachsen alle solche Oeffnungen im Verlauf einiger Monate wieder zu. Sogar das Verfahren Dupuytren's, welcher einen durchbohrten Hemdsknopf, von der Form der Fig. 107, in die Oeffnung einlegte, um sie offen zu erhalten, erweist sich endlich als nutzlos. Zwar sollen die beiden Platten, von denen eine in der Mundhöhle, die andere in der Cystenhöhle liegt, dafür sorgen, dass der Knopf in situ bleibt; aber die Bewegungen der Zunge lassen dem Knopf keine Ruhe. Wenn aber nur wenige Stunden der Knopf nicht eingelegen hat, so ist durch narbige Schrumpfung die Oeffnung schon so enge geworden, dass der Knopf nicht mehr eingeführt werden kann. Das Verfahren mit dem „bouton à chemise" wird in Anerkennung des berühmten Namens seines Erfinders immer noch in den Büchern genannt. Doch ist dasselbe verlassen worden; denn es handelt sich nicht um ein lebloses Hemd, sondern um lebendige Gewebe, in welchem der Knopf seine Aufgabe auf die Dauer nicht erfüllen kann.

Fig. 107. Dupuytren's bouton à chemise zur Behandlung der Ranula.

Die eigentlichen Radicalverfahren zur Beseitigung der Ranula sind: 1) die Eröffnung der Cyste mit dem Messer (oder dem Troicart) und Ausätzung der Cystenwand; 2) die Exstirpation der ganzen Cystenwand (Schuh). Das erstere Verfahren wird so ausgeführt, dass man durch Wegschneiden eines Stücks der Cystenwand auf der Kuppe der Geschwulst sich Zugang zu der Innenwand der Cyste verschafft. Nach Fano ist das Ausstopfen der Cyste mit Charpie schon

genügend, aber gewiss nicht zuverlässig im Erfolg. Zuverlässiger ist die Aetzung der Cystenwand. Nachdem die Flüssigkeit ausgeflossen ist, ätzt man mit einem spitzen Höllensteinstift gründlich die ganze Cystenwand; oder man wischt die Wand mit einem Wattetampon aus, welcher in 5 % Chlorzinklösung eingetaucht wurde. Eine ähnliche Wirkung kann man auch dadurch erzielen, dass man mit einem Troicart die Cyste punktirt und nach Abfluss des Inhalts durch die Canüle einige Gramm Tinctura jodi in die Cyste einspritzt. Endlich kann man sogar mit der Pravaz'schen Spritze aspiratorisch den Inhalt entleeren (§ 31, allg. Thl.) und dann durch die Hohlnadel die Tinctura jodi einspritzen. Bei allen diesen Verfahren tritt eine bedeutende Anschwellung der Gewebe am Boden der Mundhöhle, zuweilen mit Fieber und mit Schling- und Athembeschwerden ein. Gegenüber diesen lästigen Erscheinungen steht leider auch noch nicht einmal die absolute Sicherheit des Erfolgs, wenn auch für gewöhnlich die Recidive ausbleiben. *So darf wohl die Excision des Ranulasacks als das sicherste und deshalb beste Verfahren bezeichnet werden,* weil die Excisionswunde unter geringeren Reizerscheinungen zur Heilung kommt, als jenen Aetzungen zu folgen pflegen.

Die Excision der Ranulacyste stösst allerdings auf die Schwierigkeit, dass man die Operation nicht gut in der Narkose vollziehen kann, weil sonst Blut in die Luftwege einfliessen könnte (vgl. § 79). Auch muss man die Verletzung der A. ranina (vgl. über die Verletzungen dieser Arterie § 96) nach vorn und oben von der Cyste vermeiden. Im übrigen aber ist die Operation nicht sehr schwierig und nicht sehr schmerzhaft. Man führt sie am besten so aus, dass man die Cyste im längsten Durchmesser an der Oberfläche spaltet, den Schnittrand der Wand mit einer Hakenpincette fasst und anzieht, während kleine Schnitte mit der Cooper'schen Scheere (Fig. 59 § 244, allg. Thl.) die Wand allmählig von den umgebenden Theilen ablösen. Die Verbindungen sind nicht sehr fest und gestatten, dass streckenweise die Cystenwand durch den Pincettenzug abgelöst wird. Man muss sich hüten, kein Stück der Wand zurück zu lassen, weil von ihm ein Recidiv ausgehen könnte. Eine Verletzung der A. lingualis im Stamme oder einer ihrer grösseren Aeste könnte nur bei sehr unvorsichtiger Schnittführung erfolgen. Die Blutung ist nicht bedeutend und erfordert höchstens einige Umstechungen. Die Dermoide am Boden der Mundhöhle, welche § 131 (Schluss) erwähnt wurden, können nicht anders als durch die Exstirpation entfernt werden; Aetzungen der Wandungen werden bei ihnen zu keiner Heilung führen. Die Excision der Dermoide ist etwas schwieriger, als die der Ranulacysten, weil die Wandung des Dermoids fester verbunden mit den umliegenden Geweben ist. Uebrigens erfolgt die Excision des Dermoids nach denselben Regeln, wie die Excision der Ranulacyste.

§ 133. Die Geschwülste der Parotis und der Glandula submaxillaris.

Ausser den Speicheldrüsencysten, welche schon § 130 erwähnt wurden, kommen in den beiden grossen Speicheldrüsen noch *Chondrome, Adenome* und *Sarkome,* sowie Mischgeschwülste vor, welche aus dem Gewebe der genannten Geschwülste combinirt sind. Die Geschwülste der Glandula submaxillaris sind viel seltener, als die der Parotis, zeigen aber den analogen Charakter. Die nachfolgende Schilderung bezieht sich in erster Linie auf die Geschwülste der Parotis, kann aber auch für die Geschwülste der G. submaxillaris als zutreffend gelten.

Sehr merkwürdig ist das relativ häufige Auftreten von *Chondromen* in der Parotis, während doch das normale Gewebe der Parotis keine Spur von Knorpel enthält. Dieses, scheinbar so sehr heterologe Auftreten des Chondroms (§ 236,

allg. Thl.) verliert indessen sehr an seinem heterologen Charakter, wenn man sich daran erinnert, dass der Knorpel des ehemaligen ersten Kiemenbogens da liegt, wo später die Parotis sich entwickelt. Es ist deshalb sehr wohl denkbar, dass fötale Knorpelreste von der Parotis eingeschlossen werden und später die Grundlage für die Entwickelung der Chondrome bilden (Lücke, Cohnheim). Bei den Chondromen der G. submaxillaris würde es sich um Reste des zweiten Kiemenbogens handeln. Uebrigens treten diese Chondrome nicht in früher Kindheit, sondern meist erst nach Vollendung des Wachsthums und noch später hervor. Sie bilden feste Geschwülste von kugeliger Form, jedoch auf der Oberfläche von etwas höckeriger Beschaffenheit. Ihr Wachsthum ist durch lange Jahre sehr langsam, so dass etwa eine bohnengrosse Geschwulst im Verlauf eines Jahrzehents nur bis zum Umfang einer Wallnuss anwächst. Die absolute Schmerzlosigkeit und die geringe Entstellung veranlassen nur selten die Kranken, sich der operativen Entfernung zu dieser Zeit zu unterziehen.

Dennoch sollte man allen Kranken mit solchen, scheinbar so unschuldigen Chondromen dringend die Exstirpation anrathen, weil die Erfahrung lehrt, dass ziemlich häufig *das Chondrom der Parotis sich in ein Adenosarkom umwandelt.* Diese Umwandelung kommt im vorgerückteren Alter vor und kennzeichnet sich durch eine plötzliche, intensive Zunahme des Wachsthums. Dabei wird das Gewebe der Geschwulst weich und es treten schmerzhafte Empfindungen ein, welche sich zu lebhaften Schmerzen steigern können. Die Haut wird von der schnell wuchernden Geschwulst hervorgetrieben, verdünnt, und färbt sich unter starker Dilatation der feinen Hautgefässe, besonders unter Füllung der Venen dunkel blau-roth. Endlich entstehen Geschwüre auf der gespannten Hautdecke und aus dem Geschwürsgrund wächst die weiche Geschwulstmasse hervor. Die Gewebe fangen an zu jauchen und von der jauchenden Fläche entstehen oft Blutungen. Die Geschwulst wuchert nach allen Seiten durch das Parotisgewebe und kann in wenigen Monaten von Eigrösse zu Faustgrösse anwachsen. Die Aeste des N. facialis werden durch die Geschwulstmassen umwachsen und ausser Function gesetzt, so dass alle Gesichtsmuskeln gelähmt werden, das Auge nicht mehr geschlossen werden kann (wegen Lähmung des M. orbicularis palpebrarum) und der Mund nach der gesunden Seite verzogen wird. Der gewöhnliche Abschluss ist der Tod, theils bedingt durch den Blutverlust, theils durch die Septikämie, welche der Verjauchung der Geschwulstgewebe folgt.

Nicht alle Adenome und Adeno-sarkome entstehen aus Chondromen; vielmehr können sie auch selbstständig aus dem Drüsengewebe sich entwickeln. Eine genaue Differentialdiagnose zwischen Adenomen und Sarkomen an den betreffenden Parotisgeschwülsten zu stellen, ist nicht immer möglich und auch ohne klinisches Interesse, weil beide Geschwulstarten recidivfähig sind. Die Sarkome zeigen im allgemeinen eine mehr rundliche gleichmässige, die Adenome eine mehr höckerige Fläche. Auch sind die Adenome im ganzen reicher an Blutgefässen, als die Sarkome. Bei der anatomischen Untersuchung sehr schnell entwickelter und gewachsener Parotisgeschwülste hat man oft das überraschend wechselvolle Bild eines Mischtumors, welcher an der einen Stelle aus Sarkomgewebe, an der anderen aus Adenomgewebe oder Myxom- oder auch Chondrom-gewebe besteht. Zwischen diesen Geweben können noch kleine Cysten, aus abgeschnürten Drüsengängen entstanden, zerstreut liegen. Die meisten dieser Mischgeschwülste sind früher als *Carcinome der Parotis* aufgefasst worden.

Die meisten Parotisgeschwülste entwickeln sich ungefähr in der Mitte der ganzen Drüse, nach vorn vom hinteren Rand des aufsteigenden Astes des Unterkiefers. Seltener entstehen Geschwülste am vorderen Rand der Drüse oder aus den Theilen der Drüse, welche unterhalb der Ohrmuschel liegen.

Die analogen Geschwülste der G. submaxillaris sind viel seltener und können

leicht mit den Schwellungen und Geschwülsten der Lymphdrüsen verwechselt werden, welche auf dieser Drüse liegen. Secundär-carcinome dieser Lymphdrüsen (vgl. § 43) können die Speicheldrüse so umwachsen, dass dieselbe mit entfernt werden muss. Die zahlreichen scrofulösen Lymphdrüsenschwellungen der Submaxillargegend (vgl. § 169) sind von den Geschwülsten der G. submaxillaris darin unterschieden, dass man bei der Betastung der scrofulösen Schwellungen die einzelnen Lymphdrüsen, aus welchen sie zusammengesetzt sind, zu erkennen vermag, während die Geschwülste der G. submaxillaris in sich geschlossene, einheitliche Massen darstellen.

§ 134. Die Exstirpation der Parotis und der G. submaxillaris.

Die Auslösung der Chondrome aus dem übrigen Parotisgewebe ist eine verhältnissmässig leichte Aufgabe, wenn auch einige arterielle Rami parotidei dabei verletzt werden müssen. Bei den grossen Geschwülsten der Parotis, den Adenomen und Sarkomen, welchen überdies ein bösartiger Charakter zukommt, handelt es sich mehr oder weniger um die Exstirpation der ganzen Parotis; denn einerseits wird das Zurücklassen eines Stücks der Parotis die Gefahr des Recidivs vermehren, andererseits aber ist die Auslösung der Parotis aus den Umgebungen eher zu bewirken, als die Auslösung der Geschwulst aus den Resten der Parotis, weil eben diese Geschwülste in die Parotis gewissermaassen infiltrirt sind und auch an vielen Stellen bis zum Rand der Parotis sich erstrecken. Die totale Exstirpation der Parotis ist indessen nicht so zu definiren, dass dabei auch das letzte Stückchen der Parotis entfernt werden muss. Ein Theil der Drüse taucht hinter der Ohrmuschel an der Fissura Glaseri so in die Tiefe zur Schädelbasis, dass die präparatorische Exstirpation dieses Theils fast unmöglich ist. Wenn demnach nicht gerade die Geschwulst in diesen Theil vorgedrungen ist, so wird man ihn gern zurücklassen. So lässt sich in der That die früher zuweilen aufgestellte Frage: „ob überhaupt die ganze Parotis exstirpirt werden kann?“ discutiren und auch wohl verneinen. Doch ist es von geringem praktischen Interesse, ob man die „totale“ Exstirpation sehr streng definiren will oder nicht.

Die *Exstirpation der Parotis* wurde früher für so schwierig gehalten, dass man glaubte, die Continuitätsunterbindung der A. Carotis comm. zur Sicherheit gegen die Blutung der übrigen Operation vorausschicken zu sollen. Diese Vorsicht ist überflüssig, wenn wir auch zugeben müssen, dass beide Aeste der Carotis comm., die Carotis ext. und die Carotis cerebralis bei der Parotisexstirpation gefährdet werden können. In erster Linie steht jedoch die Gefahr für die Carotis ext. Vor Beginn der Operation soll man durch Verschieben der Geschwulst zu ermitteln versuchen, ob die Geschwulst mit den Geweben hinter dem aufsteigenden Kieferast verwachsen ist und eine Verletzung der Carotis ext. wahrscheinlich nicht vermieden werden kann. Dann ist es der Vorsicht entsprechend, dass man zuerst am unteren Rand der Geschwulst den Stamm der Arterie aufsucht, einen Faden hinter ihn schiebt und nun erst die Exstirpation unternimmt (Bardeleben). Stellt sich dann im Verlauf der Exstirpation die Nothwendigkeit der Verletzung der Arterie heraus oder wird die Arterie so verletzt, dass man nicht unmittelbar an der Stelle der Verletzung die Arterie unterbinden kann, so knüpft man nun den Continuitätsligaturfaden zu. Ein geübter Operateur wird aber auch diese Vorsichtsmaassregel unterlassen dürfen, weil er vermeiden kann, die Arterie zu verletzen, ohne dass er auch sofort an der verletzten Stelle die Unterbindung ausführen kann.

Von kleineren Arterien werden bei der Exstirpation der Parotis getrennt: die A. transversa faciei, die A. temporalis und die A. auricularis post., ausserdem die Rami parotidei. Bei partiellen Exstirpationen kann selbstverständlich auch wieder

eventuell der eine oder andere der genannten Aeste unverletzt bleiben. Die A. occipitalis verläuft zwar ziemlich tief entsprechend dem unteren Rand des Proc. mastoides, doch kann auch sie bei der Auslösung der Parotis unter der Ohrmuschel gefährdet werden. Besonderer Vorsicht bedarf es bei der Auslösung des hinteren Theils der Drüse, welcher auf der Carotis cerebralis und der Vena jugularis comm. aufliegt. Man kann hier genöthigt sein, bis gegen das Foramen lacerum vorzugehen; doch gelingt es bei sorgfältiger Messerführung in der Regel, diese Gefässe unberührt zu lassen. Unrettbar ist bei der Exstirpation der ganzen Parotis der N. facialis; an ein Herauspräpariren seiner Aeste aus der Geschwulst ist nicht zu denken. Eine nothwendige, wenn auch sehr unangenehme Folge der Operation ist mithin die dauernde Lähmung der betreffenden Gesichtshälfte.

Viel leichter und von wesentlichen functionellen Störungen frei ist die *Exstirpation der G. submaxillaris.* Nur muss die A. maxillaris ext. unterhalb und oberhalb der Drüse unterbunden werden. Die Nähe der Vena facialis, welche man übrigens unverletzt lassen kann, gebietet die Vorsicht, dass man einen thunlichst aseptischen Wundverlauf zur Vermeidung der Thrombose dieser Vene und des eiterigen Zerfalls ihrer Thromben (vgl. § 129) zu erreichen sucht.

Besondere Schnitte für beide Operationen anzugeben, ist überflüssig; die Ausdehnung der betreffenden Geschwulst, die Nothwendigkeit, geschwürige Hauttheile auf der Höhe der Geschwulst mit zu entfernen, und andere Eigenthümlichkeiten des einzelnen Falles schreiben die Führung der Schnitte vor. Auch lassen sich Regeln über die Reihenfolge der einzelnen Akte der Operation, ob man vorn oder hinten, unten oder oben die Exstirpation beginnen soll u. s. w. im allgemeinen nicht aufstellen. Die wichtigste Regel ist die, dass man an keinem Punkt das Messer arbeiten lässt, an dem man nicht die getrennten Gewebe frei genug liegen hat, um sofort jedes spritzende Gefäss unterbinden zu können. Man soll also deutlich sehen, wo die Messerspitze ihre Bewegungen macht. Aus der Befolgung dieser Regel ergiebt sich, dass man bald oben, bald unten, bald hinten, bald vorn in der Auslösung der Theile fortfährt und den Ort der Präparation häufig wechselt, je nachdem der allmählig beweglich werdende Tumor durch seine Anspannung die Fortführung der Ausschälung gestattet.

§ 135. Die Dehnung des N. facialis.

Während die Indication zu dieser Operation schon § 44 vorweg erörtert wurde, musste die Erörterung der Technik dieser Operation bis hierher verschoben werden, weil die Operation zur Parotis die wesentlichsten Beziehungen hat. Das häufige Vorkommen des mimischen Gesichtskrampfs, die guten Erfolge der bis jetzt ausgeführten, freilich noch wenig zahlreichen Operationen — diese Momente lassen voraussehen, dass die Operation in Zukunft vielfach geübt werden wird. Da die Operation nun immer unter die schwierigen gerechnet werden muss, weil der feine Nerv sehr tief liegt, so lohnt es wohl die Methode zu ermitteln, welche eine gewisse Sicherheit in der Auffindung des Nerven gestattet.

Bevor man noch Nervendehnungen kannte, hat man schon den N. facialis aufgesucht, um ein Stück aus ihm zu excidiren (Klein, M. Schuppert). Diese älteren Operationen haben immer den Nerven am Foramen stylo-mastoideum durch Schnitte aufgesucht, welche am vorderen Rand der Insertion des M. sterno-kleido-mastoid. in die Tiefe gingen. Dabei muss der Körper der Parotis mit stumpfen Haken nach vorn gezogen werden. Indem man nun mit dem Finger den Griffelfortsatz fühlt, erhält man durch ihn zwar eine gute Leitung zu der Stelle, wo man den Nerven zu suchen hat; aber der Nerv liegt doch hier sehr tief und die Gewebsmasse der Parotis hindert das scharfe Sehen. Auch Baum jun., welcher

vor zwei Jahren die erste Dehnung des N. facialis ausführte, folgte dieser älteren Methode der Aufsuchung.

Wenn nun auch diese ältere Methode durch den Erfolg der genannten Autoren als brauchbar erwiesen ist, so glaube ich doch die Aufsuchung des N. facialis etwas weiter nach vorn als leichter und deshalb sicherer empfehlen zu sollen. Ich beschreibe die Methode so, wie sie in dem von mir operirten Fall, der 3. Operation dieser Art, welche ausgeführt wurde, als sehr brauchbar herausgestellt hat.

Man führt einen Schnitt, welcher das Ohrläppchen von der Gesichtshaut abtrennt und in senkrechter Richtung weiter nach unten ungefähr in der Länge von 5 Ctm. am hinteren Rand des aufsteigenden Kieferastes verläuft. Die Fascia parotidea wird der Länge nach durchschnitten. Nun trennt man das vorliegende Parotisgewebe, hütet sich aber hinter dem aufsteigenden Kieferast vorzudringen, wo man die A. carotis ext. finden würde. Vielmehr geht man präparatorisch senkrecht in die Tiefe. Jede Linie des Parotisgewebes, welche man trennt muss sorgfältig geprüft werden, ob man nicht einen Nervenfaden in ihm erkennt. So stösst man zuerst auf den Ramus infer. (Ri) des N. facialis, welchen man trotz seiner Feinheit an seinem geschwungenen Verlauf von unten nach oben, aber zugleich in nach vorn concaver Linie deutlich erkennt (vgl. Fig. 108). Indem man nun diesen Faden nach oben verfolgt, entdeckt man den oberen Ast (Rs Fig. 108), welcher sich durch nahezu horizontalen Verlauf auszeichnet. Der spitze Winkel, in welchem beide Aeste zusammen stossen, ist sehr charakteristisch. Man hat nun die leichte Arbeit, unter Zurückstreifung des Parotisgewebes nach hinten den Stamm zum Foramen stylo-mastoideum zu verfolgen. Der Nerv liegt hier in einer eigenen bindegewebigen Scheide, welche die Abtheilungen der Parotis trennt.

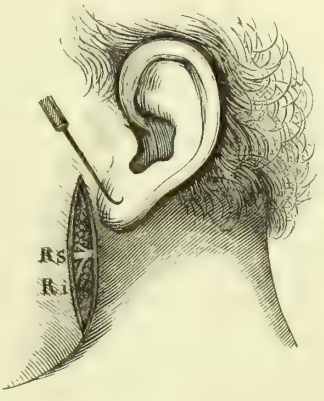

Fig. 108.
N. facialis zum Zweck der Dehnung freigelegt.
Ri. Ramus inferior. Rs. Ramus superior.

Nachdem man den Stamm des Nerven aufgefunden hat, nimmt man ihn dicht hinter der Stelle, wo er in seine Aeste auseinander fasert, auf ein Nervenhäkchen (Fig. 77 § 86) und zieht ihn nach der bekannten Regel (§ 318, allg. Thl.) einige Mal in centripetaler und einige Mal in centrifugaler Richtung an. Ein Abreissen des Nerven hat man trotz seines geringen Querschnitts nicht zu fürchten; wohl aber können Lähmungen des N. facialis durch die Quetschung entstehen, welche der Nerv von dem Häkchen erfährt. Indessen ist für das Unterführen des Fingers kein Raum vorhanden. In dem von mir operirten Fall gingen erst nach 6 Wochen die Lähmungserscheinungen zurück und trat nun, ohne dass die Krämpfe wiederkehrten, die vollständige Heilung ein.

Die Aufsuchung der Facialis-äste in der Substanz der Parotis kann natürlich nur mit Durchschneidung des Parotisgewebes geschehen; doch ist dieser Nachtheil gering, weil unter aseptischem Verlauf Speicheldrüsenfisteln nicht entstehen oder doch so geringfügig sind, dass man mit ein oder zwei Aetzungen den Verschluss erzielen kann (§ 127). Der kleine Nachtheil der Parotisverletzung wird durch den grossen Vortheil des oberflächlichen Verlaufs des Nerven an der Stelle, wo man ihn zuerst auffinden soll, reichlich aufgewogen.

ZWEITE ABTHEILUNG.

Die chirurgischen Krankheiten des Halses und der Brust (einschliesslich der Wirbelsäule).

ZEHNTES CAPITEL.

Die Verletzungen und Krankheiten des Kehlkopfs und der Luftröhre.

§ 136. Die Brüche des Kehlkopfs.

Subcutane Verletzungen der Luftwege durch stumpfe Gewalten entstehen bei der elastischen Beschaffenheit der knorpelig-ligamentösen Wandungen im jugendlichen Alter nicht leicht, so lange diese Wandungen keine Veränderungen in ihren physikalischen Verhältnissen erleiden; solche Veränderungen sind aber bei zunehmendem Alter so häufig, dass die *Brüche des Kehlkopfs* eine wichtige Art von Verletzungen darstellen. Die zunehmende Starrheit, sodann *Verkalkungen* und *Verknöcherungen* der Knorpel begünstigen das Zustandekommen der Brüche, während die Biegsamkeit des normalen jugendlichen Knorpels ein Brechen der Knorpelsubstanz nicht zulässt. Da man nun bei Individuen vom 35—40. Jahr an aufwärts fast immer mindestens eine Verkalkung und in manchen Fällen eine förmliche Verknöcherung einzelner Kehlkopfsknorpel, besonders auch gerade der Cartilagines thyreoideae findet, so sind eben die älteren Individuen der Gefahr mehr ausgesetzt, einen Bruch der Kehlkopfknorpel zu erleiden. Doch ist es auffällig, dass unter der Gesammtsumme der Beobachtungen (s. unten) 27 bei Menschen unter 30 Jahren, und 4 Beobachtungen sogar Kinder betreffen (G. Fischer). Die Cartilagines thyreoideae sind am häufigsten der Sitz solcher Brüche, weil sie für das Einwirken der brechenden Gewalt eine grössere Fläche und einen längeren Hebelarm darbieten. Viel seltener erfolgt ein Bruch der Cartilago cricoidea, und zwar ist an diesem Knorpel der vordere Ring mehr gefährdet, als die hintere, der Speiseröhre zugekehrte Platte. Brüche des Zungenbeins sind sehr selten; in den bekannt gewordenen 29 Fällen waren 6 mal die Schildknorpel mit gebrochen, 23 mal war die Fractur isolirt (G. Fischer). Die Fracturen des Zungenbeins können durch Verschiebung eines grossen Horns unter die Pharynxschleimhaut bedeutende Schlingbeschwerden erzeugen. Man hat diesen Zustand als *Dysphagia Valsalvae* bezeichnet, weil Valsalva zuerst ihn beobachtete. Die Einführung der Schlundsonde wird zum Zweck der Reposition empfohlen. Uebrigens könnte man von einer Incision aus das abgebrochene grosse Horn mit dem scharfen Haken richtig stellen oder im Nothfall exstirpiren.

Die Stastik G. Fischer's zählt im ganzen 105 Fälle von Brüchen im Gebiet des Larynx und der Trachea, von denen nur 11 den Ringknorpel allein, 9 die Schildknorpel und den Ringknorpel allein, 2 den Ringknorpel und die

Trachea betreffen. Alle übrigen Fälle betreffen entweder die Schildknorpel allein, oder diese und andere Knorpel. Von den Fracturen der Trachea sind nur 14 Fälle beschrieben worden. Von den Brüchen der Giessbeckenknorpel ist nichts bekannt; diese kleinen, sehr beweglichen Knorpel entziehen sich durch ihre tiefe Lage den brechenden Gewalten. Doch sind Verschiebungen der ganzen Giessbeckenknorpel, welche auch als Luxationen bezeichnet werden, mehrfach beobachtet worden (Hunt).

Die häufigste Ursache der Brüche der Cartilagines thyreoideae ist das Zusammenpressen des Kehlkopfs durch die Faust im Kampf. Die Trennungslinien durchsetzen gewöhnlich in schräger Richtung die Platte des einen oder des anderen, zuweilen auch beider Schildknorpel. Wenn auch in dem Augenblick der Zusammenpressung des Kehlkopfs ein Erstickungsanfall durch Verschluss der Glottis eintritt, so kann doch im nächsten Augenblick, sowie die Faust den Kehlkopf los lässt, die Athmung wieder möglich werden, weil die Kehlkopfknorpel immer noch so elastisch sind, dass sie in ihre normale Lage zurückfedern. Splitterbildung mit Dislocation mehrerer Fragmente gehört zu den grössten Seltenheiten. Das *Emphysem*, die Infiltration des Bindegewebes mit exspirirter Luft ist eine häufige Erscheinung; besonders bedeutend wird dasselbe bei ausgedehnten Zerreissungen der Schleimhaut. Wenn das Emphysem fehlt, so findet man selten andere Kennzeichen des erfolgten Bruchs, als ein Blutextravasat entsprechend der verletzten Schildknorpelplatte und eine bedeutende Empfindlichkeit derselben bei Betastung. Dagegen darf man nicht erwarten, eine Crepitation der Bruchflächen bei Betastung des Kehlkopfs zu finden. Insbesondere *muss man sich hüten, das Crepitationsgeräusch, welches man bei vielen älteren Individuen durch Bewegungen des unverletzten Kehlkopfs an der Wirbelsäule erzeugen kann, nicht für eine Fractur-crepitation zu halten.* Dagegen soll man nicht unterlassen, bei Verdacht auf Bruch des Schildknorpels die Untersuchung der Kehlkopfhöhle mit dem Spiegel (§ 147) vorzunehmen. Fällt die Trennungslinie bis nahe an die Mittellinie entsprechend der vorderen Insertion der Stimmbänder, so kann eventuell aus der veränderten Form der Glottis der Bruch des Schildknorpels unmittelbar erkannt werden. Wenn aber auch der Bruch an der Form der Stimmritze nichts geändert hat, so kann man doch mit dem Kehlkopfspiegel *submucöse Blutergüsse* (auch als Hämatome der Schleimhaut bezeichnet) erkennen und hierdurch die Diagnose des Bruchs etwas sicherer stellen.

Diese submucösen Blutergüsse sind dadurch von besonderer Bedeutung, dass dieselben durch ihr Anwachsen zur Erstickung führen können. *Jeder Verletzte mit Bruch eines Schildknorpels befindet sich in den ersten Tagen dauernd in Lebensgefahr, weil die submucösen Blutergüsse und die ödematösen Schwellungen der Larynxschleimhaut plötzliche Erstickung bedingen können.* Man darf auch nicht darauf sich verlassen, dass die Erscheinungen sich langsam genug steigern, dass man noch während des Zunehmens Hülfe bringen könnte. Vielmehr zeigt die Erfahrung, dass von dem ersten Eintritt der erschwerten Athmung bis zur tödtlichen Erstickung zuweilen nur wenige Minuten verlaufen, und dass deshalb die herbeigerufene ärztliche Hülfe zu spät kommen kann.

Unter diesen Umständen ist man berechtigt und verpflichtet, *bei festgestellter Diagnose des Kehlkopfbruchs prophylaktisch den Luftröhrenschnitt* (§ 140 u. f.) *auszuführen*, damit die tödtliche Erstickung vermieden wird (Gurlt, Hunt, Durham). Bei unsicherer Diagnose wird man in den ersten Tagen den Verlauf sorgfältig überwachen und bei dem ersten Eintreten erschwerter Athmung auch sofort den Luftröhrenschnitt machen. Bei Dislocationen der Bruchstücke, welche die Form der Stimmritze ändern und deshalb die Stimmbildung stören, kann man dem Luftröhrenschnitt den Kehlkopfschnitt (Thyreotomie § 149) folgen lassen, um

die Dislocation von der Larynxhöhle aus zu beseitigen. Von 36 Thyreotomien dieser Art führten 32 zur Heilung (G. Fischer).

Auch Verbrennungs- und Aetzungswunden des Larynx und der Trachea (durch Aspiration der Flüssigkeiten entstehend und ziemlich selten) erfordern die Tracheotomie.

§ 137. Offene Wunden der Luftwege.

Schussverletzungen des Kehlkopfs und der Luftröhre sind im Krieg nicht allzuhäufig. Die grosse Statistik des amerikanischen Kriegs zeigt auf 4895 Schusswunden der Halsgegend nur 75 Fälle, und ausserdem 7 Fälle, in welchen Luftwege und Speiseröhre zugleich verletzt wurden. Viele, welche von solchen Wunden betroffen werden, bleiben todt auf dem Schlachtfeld liegen und werden in der Statistik nicht mitgezählt. Witte hat 124 Fälle aus der Literatur zusammengestellt, von welchen 53 (= 42 %) starben. 70 Fälle betrafen den Larynx, 54 die Trachea. Die letzteren zeigten etwas höhere Sterblichkeit.

Diese Schusswunden bieten in Betreff der Erstickung ähnliche Gefahren, wie die subcutanen Brüche; doch vermindert der Schusscanal insofern die Gefahr, als das ergossene Blut aus demselben ausfliessen oder ausgehustet werden kann. Fayrer sah nach einer Schussverletzung, bei welcher die Kugel beide Schildknorpel durchbohrt hatte, ohne weitere Erscheinung die Heilung eintreten. Eine ähnliche Beobachtung theilt v. Langenbeck mit. In einem solchen Fall dient wohl auch die Oeffnung im Knorpel dem Eintritt der respiratorischen Luft in ähnlicher Weise, wie die kunstvolle tracheotomische Wunde. Doch würde die prophylaktische Tracheotomie auch bei solchen Schussverletzungen immerhin von Nutzen sein, weil sie den Verletzten vor Erstickung sicher stellt, während ohne Tracheotomie doch die Katastrophe plötzlich eintreten kann.

Von den *Schnittverletzungen der Luftwege* sind ausser den kunstgerechten operativen Eröffnungen der Luftwege durch den Schnitt (§§ 140—149) nur die selbstmörderischen Wunden zu nennen. Da Selbstmörder keine anatomischen Vorstudien zu machen pflegen, so glauben sie den gewünschten Erfolg „des Abschneidens der Kehle“ dadurch zu sichern, dass sie das Messer auf den hervorragendsten Punkt des Kehlkopfs, an das Pomum Adami aufsetzen. Hierbei kommt es nicht immer zu einer Verletzung des eigentlichen Kehlkopfs, wie etwa zu einer queren Durchschneidung der beiden Schildknorpel. Sehr häufig rutscht das Messer nach oben in den Raum zwischen Zungenbein und Kehlkopf und vollzieht hier die harmlose Trennung der Weichtheile, welche den Anstoss zur Erfindung der Pharyngotomia subhyoidea (§ 119) gegeben hat. Diese Trennung wird erst dadurch bedenklich, dass etwa auf einer Seite die Carotis ext. getroffen wird (vgl. über die Behandlung der Verletzungen dieser Arterie § 166). Die beiden A. A. thyreoideae sup., welche bei einem solchen Selbstmordversuch getroffen werden können, führen nicht sehr schnell zur Verblutung, so dass die ärztliche Hülfe früh genug eintrifft, um mit der Unterbindung beider Schnittenden die Verblutungsgefahr zu beseitigen. Die Statistik Durham's über die selbstmörderischen Wunden an den Luftwegen umfasst 158 Fälle; 11 derselben lagen über dem Zungenbein, 45 trennten die Membrana hyo-thyreoidea, 35 die Schildknorpel, 26 das Ligam. crico-thyreoidum oder den Ringknorpel, 41 die Luftröhre.

Bei klaffenden, selbstmörderischen Wunden, welche den Luftweg an irgend einer Stelle eröffnet haben, hat man die Wahl, entweder die Wunde durch Granulationsbildung heilen zu lassen, oder durch die Naht zu vereinigen. Das erstere Verfahren bietet den Vortheil, dass die klaffende Wunde des Kehlkopfs oder der Luftröhre freie Athmung gewährt, dass keine Blutergüsse hinter den Nahtlinien sich anhäufen und zur secundären Erstickung Anlass geben, dass endlich nicht

die exspirirte Luft zwischen die Nahtlinie eingepresst wird und *das Bindegewebe emphysematös infiltrirt.* Deshalb wurde von Sabatier, Dieffenbach u. A. die Naht für irrig erklärt. Der Nachtheil des Nicht-nähens liegt darin, dass die Wunden sehr langsam heilen und der Kranke bis zum Verschluss der Oeffnung in den Luftwegen nicht laut sprechen kann. Wenn man sich, um die Heilung zu beschleunigen, zur Anlegung der Naht entschliesst, so wird man die Gefahren derselben am besten dadurch beseitigen, dass man entweder an den Wundwinkeln eine offene Stelle lässt oder dass man unterhalb der Nahtlinie die gewöhnliche tracheotomische Oeffnung (§ 140) anlegt und die Athmung durch eine eingelegte Canüle sichert. Dann ist der Erstickung und dem Einpressen der exspirirten Luft in das Bindegewebe zwischen den Nähten vorgebeugt. Ein directes Vernähen der Knorpel wird man besser vermeiden; eine genaue Naht der Schleimhaut mit Catgutfäden, der äusseren Haut mit Seidenfäden wird bewirken, dass die Knorpelwundflächen zwischen beiden Nahtreihen genau auf einander befestigt werden. Ein Durchschneiden der Fäden unter der starken Spannung, welche das Herabsinken des trachealen Endes veranlasst, wurde oft beobachtet.

Bei Durchschneidung der hinteren Wand der Luftwege, wie dieselbe bei sehr kräftiger Führung der selbstmörderischen Waffe vorkommt, wird die Speiseröhre gleichzeitig mit den Luftwegen geöffnet. Diese Verletzungen werden § 156 noch besondere Erwähnung finden.

Bei breiter Eröffnung des Kehlkopfs und üppiger Entwickelung der Granulationen kann eine Stenose des Kehlkopfs durch Narbengewebe eintreten. Man hat neuerdings versucht, diesen Verengerungen durch Einlegen von Canülen in die Lichtung des Kehlkopfs vorzubeugen, auch durch eine künstliche Dilatation mit Bougies, Einlegen von Laminaria-stücken u. s. w. (vgl. Behandlung der Laryngostenose § 147, und der Stricturen der Urethra § 302) die narbigen Verengerungen zu dehnen. Auch kann man nach schon ausgebildeter narbiger Stenose die Thyreotomie (§ 149) ausführen und nach Spaltung der Schildknorpel durch Trennung der Narbenstränge und Excision derselben versuchen, den Weg für die Luft wieder zu bahnen. Doch sind alle diese Unternehmungen sehr unsicher im Erfolg und machen selten das permanente Tragen einer Canüle in der tracheotomischen Oeffnung entbehrlich, welche schon früh nach der Verletzung oder bei Eintritt der Stenose wegen der Dyspnoë angelegt werden musste. Man kann nun in einem solchen Fall mit gutem Erfolg am oberen Rand des Zungenbeins incidiren, mit dem Messer einen Weg zum Ligamentum glosso-epiglotticum bahnen und hier eine Canüle einlegen; später verbindet man die Trachealcanüle mit der oberen Canüle, indem man beide Canülen zu einer einzigen von der Form von Fig. 128 (§ 150) vereinigt. Dann hat man einen neuen Luftweg hergestellt, welcher aussen vor dem Kehlkopf liegt und in die Mundhöhle ausmündet; die Canüle vertritt gewissermaassen den Kehlkopf. Man kann in dieselbe eine schwingende Zunge (vgl. künstlichen Kehlkopf § 150) einfügen und so die Vocalisation ermöglichen. Die übrige Lautbildung erfolgt deshalb ziemlich ungestört, weil der respiratorische Luftstrom durch Mund und Nase circulirt.

Stichverletzungen des Kehlkopfs und der Trachea führen leicht zu einer emphysematösen Luftinfiltration in das Bindegewebe des Halses, wenn der Stichcanal der Haut sich etwas gegen den Stichcanal der Luftwege verschiebt. Wenn dieses Emphysem eine grössere Ausdehnung erreicht, so kann man durch Ausführung der Tracheotomie unterhalb der Stichstelle der weiteren Entwickelung des Emphysems vorbeugen. Man leitet den respiratorischen Luftstrom unterhalb der Stichstelle durch die tracheotomische Canüle ab und verhindert, dass noch weitere Luftmengen in das Bindegewebe durch die Exspiration eingepresst werden. Die infiltrirte Luft wird dann schnell resorbirt.

Bei heftigem Schreien, Blasen u. s. w., also bei übermässig kräftiger Exspiration hat man Zerreissungen der Trachealschleimhaut beobachtet, welche ebenfalls zu einer emphysematösen Infiltration von Luft in das Bindegewebe des Halses führten. Diese Infiltration kann längs der Trachea in das Bindegewebe um die Bronchien und ihre Verzweigungen sich fortsetzen. (Vgl. Luftkropf § 152).

§ 138. Fremdkörper in den Luftwegen.

Sehr häufig gerathen Speisetheile durch eine fehlerhafte Wirkung der Schlingmuskeln, besonders des Constrictor pharyngis in die Luftwege, am leichtesten Flüssigkeiten. Die Berührung derselben mit der empfindlichen Glottis löst Hustenbewegungen aus, durch welche sich der Kehlkopf sofort wieder von der Flüssigkeit befreit. Man hat jedoch Fälle beobachtet, in welchen bei Menschen eine tödtliche Erstickung eintrat, als sie versuchten, erbrochene Massen wieder gewaltsam herabzuwürgen. Bei Chloroformirten muss man die Brechbewegungen besonders beachten, weil bei ihnen die Glottis unempfindlich ist und ohne die schützende Hustenbewegung Speisetheile und Magensaft in die Luftwege gelangen (§ 332, allg. Thl.). Grosse Mengen solcher Stoffe erzeugen Erstickung und erfordern den Luftröhrenschnitt (§ 140), kleinere Mengen werden durch Husten ausgeworfen.

Kleine, glattwandige Fremdkörper, wie Bohnen (welche überhaupt am häufigsten sind), Fruchtkerne, Perlen, seltener Münzen, welche besonders häufig Kinder spielender Weise in den Mund führen, werden zuweilen durch eine kräftige Aspiration in den Kehlkopf angesaugt. Sobald sie sich in die Glottis stellen, entsteht ein Erstickungsanfall, welcher aber in der Regel schnell vorübergeht. Entweder treiben die Muskeln der Glottis den Fremdkörper nach oben in den kleinen Hohlraum zwischen den wahren und falschen Stimmbändern, die sogenannte Morgagni'sche Tasche, oder nach unten in die Trachea. Wenn der Arzt zu einem solchen Unglücksfall gerufen wird, findet er bei seinem Eintreffen in der Regel das Kind bei freier Athmung und kann in Zweifel darüber bleiben, ob nicht die Mutter oder Wärterin, welche den ersten Erstickungsanfall beobachteten, sich in der Annahme der Aspiration eines Fremdkörpers täuschten. In der That kommen solche Täuschungen vor; aber das scheinbare Wohlbefinden kann auch davon abhängig sein, dass der Fremdkörper bei seiner Einlagerung in die Morgagni'sche Tasche oder unterhalb der Stimmbänder die Luftcirculation in den Luftwegen augenblicklich nicht stört. Deshalb muss der Arzt eine genaue Untersuchung anstellen, um zu entscheiden, ob ein Fremdkörper in den Luftwegen sich befindet oder nicht. Hierzu gehört 1) die laryngoskopische Untersuchung, durch welche jeder in der Morgagni'schen Tasche befindliche Fremdkörper sicher erkannt wird, 2) die Untersuchung der Trachea mit dem Stethoskop oder dem Tendophon (§ 30, allg. Thl.), welche bei Anwesenheit eines beweglichen Fremdkörpers deutlich die respiratorischen Bewegungen desselben erkennen lassen, indem bei der Inspiration der Fremdkörper herabsinkt und bei der Exspiration wieder nach oben gehoben wird, 3) die percussorische und auscultatorische Untersuchung der beiden Thoraxhälften, wobei sich ergiebt, dass bei Einklemmung des Fremdkörpers in einen Bronchus (häufiger in den rechten, weil derselbe die mehr geradlinige Fortsetzung der Trachea darstellt und eine grössere Lichtung hat, Hyrtl,) der Percussionsschall der betroffenen Lunge etwas gedämpfter und im Ton höher wird, das Athmungsgeräusch abgeschwächt wird oder gänzlich aufhört. Auch ist die inspiratorische Bewegung der betroffenen Thoraxhälfte, wie man durch Inspection erkennen kann, geringer (Riegel), der Pectoralfremitus, wie die aufgelegte Hand ergiebt, vermindert (Weil). Ferner wurde mehrfach (von Sabatier, Schuh u. A.) ein

Emphysem des Bindegewebes am Hals beobachtet, und zwar auch in Fällen, wo eine Verletzung der Schleimhaut bei glattwandigen Fremdkörpern fehlte; in diesen Fällen muss das Emphysem als ein interlobuläres und von dem Lungenbindegewebe nach oben aufsteigendes betrachtet werden. In den meisten Fällen fehlt das Emphysem.

Hat nun die, auf alle diese Erscheinungen gerichtete Untersuchung ergeben, dass der Fremdkörper weder in den Morgagni'schen Taschen, noch beweglich in der Trachea, noch auch eingeklemmt in einem Bronchus zu erkennen ist, so darf man wohl annehmen, dass der Erstickungsanfall entweder gar nicht auf der Aspiration eines Fremdkörpers beruhte oder dass das Kind den Fremdkörper mit den ersten Hustenstössen wieder herausgeworfen hat. Wenn jedoch die Untersuchung ein positives Resultat giebt, so stellt sich nun die Frage, wie der Fremdkörper aus den Luftwegen zu entfernen ist?

In den meisten Fällen dieser Art verordnet der Arzt ein Brechmittel. Nun kann zwar nicht geleugnet werden, dass in manchen Fällen die heftigen exspiratorischen Bewegungen, welche mit dem Brechakt verbunden sind, den Fremdkörper aus den Luftwegen nach oben und nach aussen treiben; man darf sich aber auch nicht verhehlen, dass alle Fremdkörper, welche aus den Bronchien oder der Trachea durch das Erbrechen heraus befördert werden sollen, noch einmal auf dem Weg zur Mundhöhle die enge Glottis passiren müssen und hier einen zweiten Erstickungsanfall bewirken, mithin das Leben direct bedrohen können. Will man ein Brechmittel versuchen, so muss jedenfalls der Arzt während des Erbrechens bei dem Kind zugegen und darauf vorbereitet sein, im Fall der Erstickung durch Einklemmung des Fremdkörpers in der Glottisspalte sofort den Luftröhrenschnitt auszuführen. In vielen Fällen bleibt auch die Darreichung der Brechmittel erfolglos, d. h. der Brechakt fördert die Fremdkörper nicht aus den Luftwegen heraus. Auch das Auf-den-Kopf-stellen des Kranken hat besonders günstige Erfolge nicht aufzuweisen, wenn es auch bekannt ist, dass der Erbauer des Themsetunnels, welcher eine Kupfermünze aspirirt hatte, durch dieses Mittel von derselben befreit wurde.

Soll man nun abwarten, ob ein späterer Zufall, etwa nach Lockerung des Fremdkörpers durch eine Eiterung, welche er um sich erzeugte, denselben zur Entleerung bringt? Wohl sind auch viele glückliche Ausgänge dieser Art berichtet; aber ihnen stehen auch viele Todesfälle gegenüber. Nach Durham starben von den nicht operirten Fällen 42 %, von den operirten nur 25 %. Wir müssen versuchen, auf operativem Weg, und zwar durch die Tracheotomie, die Chancen des Kranken thunlichst zu bessern. Indem wir nach den später zu erörternden Regeln (§ 142) die Luftröhre dicht unter dem Kehlkopf eröffnen, schaffen wir dem Kranken folgende Vortheile: 1) werden lockere Fremdkörper, welche in der Trachea mit dem Luftstrom sich hin und her bewegen, in der Regel sofort nach Eröffnung der Trachea durch die tracheotomische Oeffnung mit dem Strom der exspirirten Luft herausgeschleudert, 2) kann nach Einlegung der tracheotomischen Canüle keine plötzliche Erstickung durch Einklemmung des Fremdkörpers in der Lichtung der Glottis mehr eintreten; 3) können wir nun bei Lagerung des Fremdkörpers in der Larynxhöhle unbekümmert um die Erstickungsgefahr von oben her auf laryngoskopischem Weg versuchen, den Fremdkörper herauszuziehen; oder wir können, wie es mit Knochenstücken erfolgreich geschehen ist, von der tracheotomischen Wunde aus mit einem gegen die Stimmbänder eingeführten elastischen Catheter den Fremdkörper nach oben in die Mundhöhle schieben (Rigal de Gaillac); oder wir können, während die tracheotomische Canule nach unten die Trachea abschliesst, durch die operative Spaltung des Larynx (Thyreotomie § 149) die Larynxhöhle eröffnen und direct den Fremdkörper aus

der Morgagni'schen Tasche herausnehmen; 4) können wir bei Einklemmung des Fremdkörpers in einem Bronchus durch die tracheotomische Wunde einen elastischen Catheter bis auf die Bifurcation der Trachea führen und eine kräftige Ansaugung mit dem eigenen Munde machen, welche eventuell den Fremdkörper aus seiner Einklemmung löst; oder endlich 5) wird auch dann, wenn es während und nach der Tracheotomie nicht gelungen ist, den Fremdkörper herauszubefördern, die tracheotomische Oeffnung besser als die enge und reizbare Glottis dazu dienen, dass später — etwa nach eiteriger Lösung des eingeklemmten Fremdkörpers — derselbe durch die Oeffnung ausgehustet wird. So bessert die Tracheotomie nach jeder Richtung die Aussichten auf einen guten Verlauf. Wenn es jedoch nicht gelingt, den Fremdkörper herauszuschaffen, so entwickeln sich oft in der Lunge, welche dem eingeklemmten Fremdkörper entspricht, septische Pneumonien, welche zum Tod führen. Sehr spitze Fremdkörper, wie Knochenstücke und Nadeln, können auch dadurch zum Tod führen, dass sie den Bronchus durchbohren und eine eiterige Mediastinitis hervorrufen; auch hat man Perforationen von dem Bronchus in die Aorta und in die A. pulmonalis mit tödtlicher Blutung, endlich auch Perforationen nach dem Oesophagus mit Eindringen der Speisen in die Luftwege und tödtlicher Pleuro-pneumonie beobachtet. Die meisten spitzen Fremdkörper bleiben jedoch oberhalb der Glottis hängen und spiessen sich in die Schleimhaut der Morgagni'schen Taschen ein.

Unter den Fremdkörpern in den Luftwegen mögen noch die künstlichen Zähne und Gebisse erwähnt werden, welche vom Gaumen aus auf den Kehlkopfeingang fallen und von hier in die Trachea aspirirt werden können. *Man achte besonders darauf, dass vor der Narkose alle falschen Zähne und Gebisse aus dem Mund entfernt werden.* Ferner können die unteren Stücke der tracheotomischen Metallcanülen, welche in Permanenz getragen werden (vgl. § 147), durch Rosten sich ablösen und auf die Bifurcation der Trachea herabfallen. Für solche feste und kantige Fremdkörper kann der Gebrauch einer gekrümmten Kornzange (vgl. § 286, allg. Thl. Fig. 127, vgl. auch über Schlundzangen § 158) von Nutzen sein, um von der tracheotomischen Oeffnung her zur Bifurcation abwärts greifen zu können. Lucas zog eine abgebrochene Canüle aus dem linken Bronchus mit Hülfe eines hakenförmig gekrümmten Kupferdrahts heraus. Ueber Fremdkörper im Larynx vgl. auch § 148.

§ 139. Die Entzündungen des Kehlkopfs und der Luftröhre in ihren chirurgischen Interessen. Entzündliche Laryngostenose.

Die Erkenntniss und Behandlung der Entzündungen der Kehlkopf- und Luftröhrenschleimhaut gehört nicht in den Kreis der chirurgisch-klinischen Aufgaben, wenn auch das Verfahren der Laryngoskopie, welches uns die Diagnostik der Kehlkopfskrankheiten und besonders auch die Entzündungen der Schleimhaut aufklärte, bedeutende chirurgische Interessen besitzt (§ 147), und wenn auch andrerseits die jetzt übliche Behandlung dieser Entzündungen durch Berührung der Fläche mit einem gestielten Schwamm, welcher die betreffenden Medicamente direct applicirt, oder durch zerstäubte Flüssigkeiten und durch Medicamente in Dampfform einen sehr chirurgischen Charakter erhalten hat. Von speciell chirurgischem Interesse sind nur die Entzündungen, welche durch Verengerung der Luftwege Dyspnoë erzeugen und eventuell die Indication liefern, durch operative Hilfe dem respiratorischen Luftstrom einen freien Weg zu bahnen. Von diesem indicatorisch-operativen Gesichtspunkt aus sollen die verschiedenen Entzündungsformen der Schleimhaut hier kurze Erwähnung finden:

1) die catarrhalische Entzündung der Schleimhaut. Sie ist nur insofern von operativem Interesse, als schwere Formen derselben zu einer serösen Infiltration des submucösen Bindegewebes und hierdurch zu einer gefährlichen Verengerung der Luftwege führen können. Das submucöse Gewebe der wahren Stimmbänder ist so straff und kurzfaserig, dass in ihm bedeutendere ödematöse Infiltrationen nicht vorkommen. Die falschen Stimmbänder sind dieser Infiltration schon mehr zugängig. Ganz besonders aber neigen die langen Schleimhautfalten der beiden Ligamenta ary-epiglottica, welche gewissermaassen ein drittes oberes Paar von Stimmbändern darstellen, zu seröser Infiltration. Sie bilden in diesem Zustand zwei längliche Wülste, welche man mit dem tastenden Finger vom Mund her deutlich erkennen kann; diese Wülste werden bei der Inspiration gegen die Mitte des Kehlkopfseingangs angesaugt und verengen denselben so weit, dass Dyspnoë entsteht. Unter diesen Umständen ist in der Regel die Inspiration fast allein behindert, die Exspiration dagegen ziemlich frei. Man hat diese Störung früher unter dem Namen des *Oedema glottidis* zusammen gefasst, bevor man wusste, dass die Störung sich viel weniger auf die Glottis vera, als vielmehr auf die Glottis spuria und noch mehr auf die Ligam. ary-epiglottica bezieht. Uebrigens können auch traumatisch angeregte seröse Entzündungen der Pharynxschleimhaut auf die Kehlkopfschleimhaut sich fortpflanzen und ein Oedema glottidis ergeben (vgl. § 113). Bei starker Dyspnoë könnte man dem Rath Lisfranc's folgen und Scarificationen der ödematösen Gewebe vornehmen; doch ist die Wirkung unsicher und Blut konnte von den Schnitten in die Luftwege einfliessen. Die Hülfe durch Tracheotomie ist sicherer und gefahrloser. Auch Bronchialcatarrhe können eine schwere Störung der respiratorischen Luftbewegung bedingen, jedoch weniger durch die Schwellung der Schleimhaut, welche überall an die starren Röhren der Bronchien straff angeheftet und deshalb wenig schwellungsfähig ist, als vielmehr durch das zäh-schleimige Secret, welches der Luft den Weg zu den Alveolen versperrt. Wir werden sehen, dass auch dieses *Oedem der Bronchien* als Indication zu einer mechanischen Hülfe (Tracheotomie und Ansaugen der Secrete durch Aspiration mit einem elastischen Catheter, vgl. § 145) betrachtet werden kann.

2) die croupös-diphtheritischen Entzündungen der respiratorischen Schleimhaut. Dieselben beginnen, besonders in ihren minder bösartigen Formen, welche man früher unter dem Namen des Croups zusammenfasste, zuweilen in den Bronchien und steigen dann aufwärts zur Trachea und dem Larynx (Croup ascendant der französ. Autoren). In solchen Fällen sind die membranösen Auflagerungen auf die Schleimhäute oft sehr dick, aber haften dann nicht fest an der Schleimhautfläche; sie bestehen zum grossen Theil aus epithelialen Massen, welche durch Fibrinfäden verschmolzen sind und Eiterkörperchen und Spaltpilze in sich einschliessen. Die schweren Formen steigen meistens von den Tonsillen und dem Pharynx zum Larynx herab (vgl. § 114); die Membranen sind dünner, aber haften fester in den Geweben der Schleimhaut. Bei der mikroskopischen Untersuchung ergiebt sich ein überwiegender Gehalt von Fibrinfäden und Spaltpilz-(Mikro-coccen-) lagern, während die Eiterkörperchen und noch mehr die epithelialen Elemente zurücktreten. Wenn man früher die ersteren Formen von den letzteren als getrennte Krankheitsbilder mit der Bezeichnung des Croups und der Diphtheritis geschieden hat, so nehmen jetzt die meisten Autoren diese Formen als verschiedene Grade einer Erkrankung an; auch ist es wahrscheinlich, dass allmählige Uebergänge von der croupös-diphtheritischen Erkrankung zu den einfachen Catarrhen vorkommen und die bedingende Noxe für alle diese Entzündungen weniger ihrem Wesen nach, als vielmehr nur in der Intensität ihrer Wirkung verschieden ist. Die Dyspnoë, welche bei croupös-diphtheritischen Entzündungen eintritt, beruht in den meisten Fällen auf einer wahren *Glottis-stenose*, d. h. die Glottis vera,

die engste Spalte der Luftwege, wird durch die auf den wahren Stimmbändern aufgelagerten Membranen so verengt, dass der für die Athmung nothwendige Luftwechsel durch diese Spalte nicht mehr stattfinden kann. Bei sehr kleinen Kindern mit kleiner Lichtung der Trachea kann aber auch die Entwickelung dicker Membranen durch *Tracheo-Stenose* die Athmung behindern. Endlich kommt auch noch durch membranöse Verengerung vieler kleiner Bronchien eine *Bronchio-Stenose* zu Stand, und zwar bei den aufsteigenden Entzündungen in den ersten Stadien der Erkrankung, bei absteigenden Entzündungen in den letzten Stadien derselben. Wir werden sehen, dass die mechanische Hülfe, welche wir bei diesen Erkrankungen durch die Tracheotomie zu bringen versuchen, auch auf diese Tracheo-Stenose und Bronchio-Stenose Rücksicht nehmen muss (vgl. § 142 u. § 145).

3) die tuberculöse Laryngitis. Sie nimmt meistens ihren Anfang von der Insertion der wahren Stimmbänder an der Basis der Giessbeckenknorpel. Hier bilden sich zuerst tuberculöse Geschwüre mit gelblichem Grund. Dann kann aber die käsig tuberculisirende Entzündung auch auf die übrigen Theile der Kehlkopfschleimhaut übergreifen.

4) die syphilitische Laryngitis. Sie tritt am häufigsten als gummöse Perichondritis auf. Durch Vereiterung der gummösen Infiltration kommt es zur Knorpelnekrose.

5) die typhöse und variolöse Laryngitis, metastatische Entzündungen bei Typhus und Variola, welche zu einer geschwürigen Zerstörung der Schleimhaut führen. Während die unter 3) und 4) genannten Entzündungen durch die entzündliche Schwellung der Stimmbänder zur Laryngostenose führen, ist bei typhöser Laryngitis nicht immer die Geschwürsbildung, sondern zuweilen erst die narbige Schrumpfung des heilenden Geschwürs in der Reconvalescenzperiode die Ursache der Laryngostenose. Bei variolöser Laryngitis liegt die Hauptgefahr in der Höhe der entzündlichen Schwellung der Schleimhaut. Doch hat man auch Fälle von variolöser Laryngitis beobachtet, welche mehr in Form einer Perichondritis, ähnlich der syphilitischen Perichondritis, verlaufen und dann auch noch in der Reconvalescenz der Pockenkrankheit gefährlich werden können. Uebrigens ist es nur eine sehr kleine Zahl von Fällen des Typhus und der Pocken, bei welchen die Erscheinungen einer schweren Laryngitis mit Laryngostenose eintreten.

6) die Chorditis vocalis inf. hypertrophica, wie von den laryngoskopischen Specialisten die schwielige Verdickung der Schleimhaut der wahren Stimmbänder in Folge von chronischem Catarrh bezeichnet wird. Auch diese, nicht allzu häufige Erkrankung hat schon mehrfach Anlass zur Tracheotomie gegeben.

§ 140. Die Methoden der operativen Eröffnung der Luftwege.

Die operative Eröffnung der Luftwege ist eine sehr alte Operation. Sie wurde von Asklepiades (erst. Jahrh. vor Christi Geb.), dann von Antyllus (zweit. Jahrh. nach Christi Geb.) geübt und empfohlen. Im Mittelalter verschollen, wurde die Operation erst wieder von Benevieni im 16. Jahrhundert und von Fabricius von Aquapendente, dann im 17. Jahrhundert von dem Pariser Chirurgen Habicot in einigen Fällen ausgeführt (nach Schüller). Für die moderne Entwickelung der Operation ist es entscheidend gewesen, dass Bretonneau (1818) dieselbe bei Croup und Diphtheritis methodisch auszuüben anfing. Ihm folgten andere Pariser Kliniker, besonders Trousseau.

Bevor wir auf die einzelnen Indicationen zur operativen Eröffnung der Luftwege und auf die Einzelnheiten dieser Operationen eingehen, müssen wir in schematischer Zusammenstellung die verschiedenen Orte betrachten, an welchen die

Luftwege geöffnet werden können, und hiernach den Operationen ihre Bezeichnung geben. Der alte Ausdruck „Bronchotomie", welcher alle einzelnen hierher gehörigen Operationen zusammen fasste, ist als ungenau aufgegeben worden. Auch die in neuerer Zeit üblich gewordene Trennung in Laryngotomie und Tracheotomie ist nicht erschöpfend, weil gerade die wichtigste Operationsmethode so genau zwischen der Laryngotomie und Tracheotomie in der Mitte steht, dass sie (die Cricotomie, s. unten) sowohl als Laryngotomie, wie als Tracheotomie bezeichnet werden könnte. Wir unterscheiden:

1) die Tracheotomie und zwar a) die untere Tracheotomie (T. inferior) unterhalb des Isthmus der Schilddrüse (Ti Fig. 109), b) die mittlere Tracheotomie (T. media, Tm Fig. 109) mit Durchschneidung des Isthmus der Schilddrüse, c) die obere Tracheotomie (T. superior, Ts Fig. 109) oberhalb des Isthmus der Schilddrüse.

2) die Cricotomie, die Durchschneidung des Ringknorpels (Cr Fig. 109), und zwar als a) reine Cricotomie, wenn nur der Ringknorpel durchschnitten wird, b) Crico-tracheotomie, wenn ausser dem Ringknorpel auch der obere oder die beiden oberen Trachealringe durchschnitten werden (Boyer), c) die Crico-thyreotomie, wenn das Ligam. crico-thyreoideum (L. conoides) durchschnitten wird (Vicq d'Azyr).

3) Die Thyreotomie, die longitudinale Trennung der beiden Schildknorpel in der Mittellinie (Th. Th. Fig. 109). An diese Operationen könnte noch als 4) die Hyo-thyreotomie, d. h. die Trennung des Ligam. hyo-thyreoideum angereiht werden, welche früher in der That als Laryngotomia subhyoidea bezeichnet wurde.

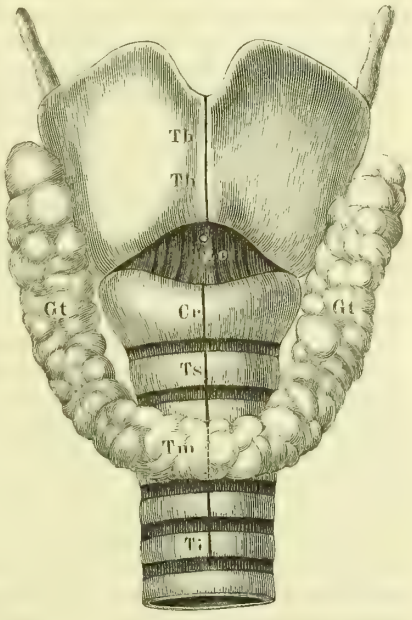

Fig. 109.
Vordere Ansicht des Kehlkopfs und der Luftröhre mit den Schnitten für die operative Eröffnung. a c. Arteria cricoidea. Gt. Glandula thyreoidea.

Da jedoch diese Operation meistens zum Eindringen in den Pharynxraum benutzt wird, so wird sie besser als Pharyngotomia subhyoidea bezeichnet und ist als solche schon § 119 beschrieben worden.

Es liegt natürlich im Interesse der Erhaltung der wichtigen Functionen des Kehlkopfs und besonders der Stimmbänder, dass nicht ohne Noth eine Eröffnung des eigentlichen Kehlkopfs ausgeführt wird. Deshalb beschränkt sich auch die Thyreotomie auf einzelne besondere Indicationen. Die Cricotomie steht, obgleich es sich bei derselben um die Durchschneidung eines Theils des Kehlkopfs handelt, doch in dieser Beziehung ganz anders, als die Thyreotomie, weil die Stimmbänder durch die Cricotomie nicht berührt werden. Wenn es sich also um die allgemeinen Indicationen handelt, welche wesentlich die Regulation der Athmung erfordern und in § 141 specificirt werden, so hat man zwischen der Tracheotomie und der Cricotomie zu wählen. Die Crico-thyreotomie kommt hierbei weniger in Betracht, weil man sich mit derselben wieder den Insertionen der Stimmbänder nähert und weil im kindlichen Alter, in welchem die meisten Operationen der Eröffnung der Luftwege vorgenommen werden müssen, das kurze Ligam. crico-

thyreoideum keinen genügenden Raum für die Ausführung der Operation gewährt. Auch tritt die unpaarige A. cricoidea durch eine Oeffnung in der Mittellinie der Bänder (Fig. 109 ac), so dass eine mediane Spaltung zu Blutungen führen könnte.

Von den drei Formen der Tracheotomie sind die beiden erst aufgeführten, die T. inferior und media, oft nur unter grossen Schwierigkeiten ausführbar. Unterhalb des Isthmus der Schilddrüse ist die Trachea von zahlreichen Venen bedeckt, welche besonders bei dyspnoetischen Zuständen stark mit Blut gefüllt sind; die meisten Tracheotomien müssen aber gerade wegen Dyspnoe und zur Hebung derselben ausgeführt werden. Ferner finden wir ausser diesen Venen noch in manchen Fällen eine kleine, median gelegene Arterie, welche vom Bogen der Aorta entspringt und zum Isthmus der Schilddrüse verläuft, die A. thyreoidea ima Neubaueri. Auch kann die Glandula thymus nach oben bis zur Schilddrüse reichen. Am bedenklichsten ist jedoch ein abweichender Verlauf der A. anonyma, welcher zwar als eine Anomalie zu betrachten ist, aber keineswegs sehr selten ist, und wirklich schon Unglücksfälle bei der Tracheotomie herbeigeführt hat. Es kommt vor, dass die A. anonyma, statt auf der rechten Seite der Trachea zu verlaufen und schon tief unten in A. subclavia dextra und die Carotis dextra sich zu theilen, erst geradlinig und senkrecht nach oben bis zum Isthmus der Schilddrüse verläuft und erst hier in die beiden genannten Arterien sich theilt. Eine unvermuthete Schnittverletzung der A. anonyma wird wohl ausnahmslos durch Verblutung tödtlich enden.

Die T. media erfordert die Durchschneidung des Isthmus der Schilddrüse. Von der Breitenentwickelung dieses Isthmus hängt es ab, ob die Durchschneidung schwierig oder leicht ist. Doch ist sie in der Mehrzahl der Fälle schwierig, weil auch ein nur mässig entwickelter Isthmus immer schon so viel Arterien (die communicirenden Endäste der vier A. A. thyroideae) enthält, dass die Blutstillung auf Schwierigkeiten stösst. Man hat auch zur Vermeidung dieser Schwierigkeit empfohlen, zwei starke Seidenfäden von oben nach unten hinter dem Isthmus durchzuführen und zu Massenligaturen zu knoten, zwischen welchen man dann ohne Blutung den Isthmus durchschneiden kann (Roser). Doch ist es am besten, die Verletzung des Isthmus gänzlich zu vermeiden, weil das Gewebe der Schilddrüse leicht verjaucht. Nur für den Fall, dass man die Exstirpation der Schilddrüse (§ 155) ausführen will und zu Anfang die Tracheotomie machen will, kann man dem Rath von E. Rose folgen und den Isthmus in der Mitte spalten, damit dann die Tracheotomie ausgeführt werde, und ihr die Exstirpation der beiden Hälften der Schilddrüsen folgen lassen. Rose hat diese Tracheotomie bei Kropf (Struma) als Tracheotomia substrumosa bezeichnet.

Die T. superior ist von allen diesen Einwürfen frei. Doch bietet in vielen Fällen am kindlichen Körper und in einzelnen Fällen auch am Erwachsenen die Trachea zwischen dem unteren Rand des Ringknorpels und dem oberen Rand des Isthmus der Schilddrüse so wenig Raum dar, dass die Operation kaum ausführbar erscheint. Nachdem ich dieses Verhältniss durch anatomische Untersuchungen festgestellt hatte, wies ich auf die hohe Bedeutung der schon früher von Boyer empfohlenen *Cricotomie* hin. Diese Operation ist in zahlreichen Fällen von mir statt der früher üblichen Tracheotomie methodisch ausgeführt worden und hat auch sonst in der chirurgischen Praxis immer mehr an Boden gewonnen. Da der niedrige Ringknorpel für sich bei Kindern wieder nicht hinlänglich Raum zu einer ergiebigen Eröffnung der Luftwege giebt, so trennt man den oberen oder die beiden obersten Trachealringe mit und führt also die *Crico-tracheotomie* aus. Décès, Max Müller und Bose suchen die Gegend dicht unter dem Ringknorpel auf (Tracheotomia subcricoidea). Bose hat neuerdings gezeigt, dass man mit querer Durchschneidung der Fascie, welche die Schilddrüse an den Larynx

befestigt, und welche von mir als Fascia laryngo-thyreoidea beschrieben wurde, den Isthmus mobilisiren und dann weit genug nach unten ziehen kann, um die oberen Trachealringe für die Durchschneidung frei zu machen. So concurriren noch immer die obere Tracheotomie und die Crico-tracheotomie mit einander; doch ist die letztere zweifellos die einfachere und leichtere Operation und bietet noch weitere, besondere Vortheile (§ 142), welche ihr den Vorrang vor der T. superior sichern. Dass bei Erwachsenen der Ringknorpel verkalkt und verknöchert sein kann, ist ein unwesentlicher Einwurf gegen den principiellen Werth der Cricotomie, weil bei Erwachsenen die obere Tracheotomie auf viel geringere Schwierigkeiten stösst, als bei Kindern. Man könnte aber trotzdem die Cricotomie auch bei verkalktem Ringknorpel ausführen und dann, dem Rath Nélaton's folgend, nach Ablösung des Perichondriums mit der schneidenden Zange ein rundes Stück des Ringknorpels ausschneiden. Nélaton hat diese Operation als *Crico-ektomie* bezeichnet.

§ 141. Die wichtigsten Indicationen zur Crico-tracheotomie.

In prophylaktischem Sinne wird die Crico-tracheotomie ausgeführt, um bei Ausführung von Operationen im Gebiet der Mund- und Rachenhöhle (§ 79) oder auch im Gebiet des Kehlkopfs (Thyreotomie § 149, Exstirpatio laryngis § 150) die Kranken gegen das Einfliessen von Blut in die Bronchien und Erstickung in der Narkose zu sichern. Um diesen Zweck vollständig zu erreichen, müssen noch besondere Apparate in die Trachea eingeschoben werden, welche wir in § 143 kennen lernen werden. — Eine andere Indication, welche die Tracheotomie zum prophylaktischen Schutz gegen Erstickung erfordert, nämlich die Brüche der Schildknorpel, wurde schon § 136 erwähnt. Ebenso braucht auf die Indication, welche die Anwesenheit von Fremdkörpern in den Luftwegen ergiebt, nicht noch einmal zurückgegriffen zu werden, weil auch diese Indication schon hinreichend in § 138 begründet wurde.

Die meisten Tracheotomien oder Crico-tracheotomien werden ausgeführt, um Hindernisse für die Athmung zu beseitigen und zwar besonders solche Hindernisse, welche durch Erkrankungen des Kehlkopfs und durch Einengung des Luftstroms in demselben gegeben sind. *Man kann mithin die Laryngo-stenose als häufigste und allgemein gültige Indication für die Crico-tracheotomie bezeichnen.* Unter allen Ursachen der Laryngostenosen treten wieder an Zahl die entzündlichen Krankheiten der Schleimhaut und unter ihnen wieder die croupös-diphtheritischen (vgl. § 139) der Art hervor, dass nur eine kleine Summe von Operationen auf andere Indicationen fällt. Hier stellt sich nun die wichtige Frage: zu welchem Zeitpunkt die Operation in den Verlauf dieser Krankheit eingreifen soll?

Es ist nicht richtig, die Ausführung der Operation auf die letzten Augenblicke des Lebens zu verschieben. Wenn es auch gelingt, durch die Operation auch noch in dieser Periode die Athmung wieder herzustellen und gewissermaassen das fliehende Leben wieder zurückzurufen, so sind doch die Kinder unter diesen Umständen theils durch das Fieber der Diphtheritis, theils durch die Kohlensäureanhäufung im Blut bei lang dauernder Dyspnoë so erschöpft, dass sie selten mehr zu einer Genesung gelangen. Andererseits ist aber auch die Tracheotomie bei kleinen Kindern eine zu schwierige Operation, als dass man sie nur auf die Eventualität hin unternehmen könnte, der Dyspnoë prophylaktisch vorzubeugen. Wenn ein Arzt bei Diphtheritis die Tracheotomie vorschlägt und nach Ablehnung derselben von Seiten der Eltern doch noch das Kind mit dem Leben davon kommt, so wird die ärztliche Autorität hierdurch immer schwer geschädigt erscheinen. Unter diesen Umständen ist es erwünscht, dass man bei dem Vorschlag

zur Tracheotomie, welche ja die Ueberzeugung ihrer dringenden Nothwendigkeit zur Voraussetzung hat, von bestimmten Erscheinungen der Dyspnoë sich leiten lässt.

Diese Erscheinungen sind: 1) blaue Färbung der Lippen; 2) die respiratorischen Bewegungen der Nasenflügel; 3) das tiefe Einsinken der Supra-clavicular-gruben bei der Inspiration; 4) das tiefe inspiratorische Einziehen des Proc. xiphoides und der ihm benachbarten falschen Rippen gegen die Wirbelsäule. Die beiden letztgenannten Erscheinungen verdienen besondere Beachtung, weil sie beweisen, dass bei der kräftigsten inspiratorischen Bewegung doch nur noch kleine Mengen von Luft in die Lungen eindringen. Das Einziehen des Proc. xiphoides und der falschen Rippen kann noch auf die musculären Anstrengungen des Zwerchfells bezogen werden; dagegen ist das Einsinken der Supra-clavicular-gruben auf den negativen Inspirationsdruck, d. h. auf die Druckdifferenz zwischen der durch die Inspiration verdünnten Luft im Thoraxraum und der äusseren atmosphärischen Luft zu beziehen, und dieselbe Ursache wirkt wohl auch auf das Einsinken der falschen Rippen mit. Diese Erscheinungen sind mithin der physikalische Ausdruck für die Thatsache, dass die inspiratorische Bewegung fast keine Luft mehr in den Thoraxraum durch die Glottis einziehen kann. Wenn auch die ersten Anfänge der genannten Erscheinungen noch ein kurzes Zuwarten gestatten, so darf doch die scharfe Ausprägung derselben als sicheres Zeichen des herannahenden Erstickungstodes und als zweifellose Indication zur Tracheotomie gelten. Indem ich mich bei dem Vorschlag zur Tracheotomie immer von diesen Erscheinungen leiten liess, kann ich constatiren, dass niemals ein Kind, bei welchem ich die Tracheotomie vorschlug, die Eltern aber die Operation ablehnten, ohne Operation am Leben geblieben ist.

Auch bei den anderen entzündlichen Krankheiten, welche im § 139 zusammengestellt wurden, kann der bezeichnete Symptomencomplex Beachtung verdienen. Doch liegen hier oft die Verhältnisse der Art, dass man eher berechtigt ist, die Operation etwas weiter zu verschieben, weil es sich nicht um eine so schwere Krankheit wie Diphtheritis handelt und deshalb auch noch eine in extremis unternommene Operation etwas bessere Aussicht auf Erfolg gewährt.

Als fernere Indicationen sind noch zu erwähnen: *die Ansammlungen von Flüssigkeiten in den Bronchien,* welche mit Hülfe eines elastischen Catheters durch Aussaugen entfernt werden müssen, z. B. Blut bei Operationen in der Nähe der Mund- und Rachenhöhle, Wasser bei dem Ertrinken (zuerst von Pouteau empfohlen), serös-schleimige Ergüsse bei Bronchitis serosa, Magensaft und Galle bei dem Erbrechen in der Chloroformnarkose. Man hätte freilich hier die Wahl, den elastischen Catheter statt durch eine tracheotomische Oeffnung vom Mund aus durch die Glottis bis zur Bifurcation der Bronchien einzuführen, ein Verfahren, welches französische Autoren (Desault, Bouchut) als *Tubage du larynx* bezeichnet haben, der Catheterismus der Luftwege. Dieses Verfahren wird bei Asphyxie der Neugeborenen von Geburtshelfern (V. Hüter) angewendet, um das Fruchtwasser, welches die Neugeborenen durch vorzeitige Athembewegungen in die Bronchien aspirirten, aus denselben wieder auszusaugen. Bei der kurzen Distanz zwischen der Mundöffnung und dem Kehlkopfseingang bei Neugeborenen ist dieses Verfahren bei diesen leichter ausführbar, als bei älteren Kindern und Erwachsenen. Auch kann man den Catheter mit Hülfe einer tracheotomischen Oeffnung häufiger einführen und wieder herausziehen, was bei zähen Flüssigkeiten, wie Blut und Schleim den Vortheil bietet, dass man einen Theil der Flüssigkeiten mit dem Catheter herauszieht und nicht in den eigenen Mund anzusaugen braucht. Deshalb hat der Catheterismus der Luftwege für solche Fälle die Tracheotomie nicht verdrängt, sondern wird erst mittelst der tracheotomischen Oeffnung ausgeführt.

Ferner führt man *die Tracheotomie zum Zweck der Einleitung der künstlichen Athmung bei Scheintodten* aus (vgl. § 334, allg. Thl.). Kein Verfahren der künstlichen Athmung giebt für die inspiratorische Füllung der Alveolen mit Luft so sichere Gewähr, wie das Einblasen der Luft durch einen elastischen Catheter in die Bronchien. Bei *Scheintod durch irrespirabele Gase* kann schon die Eröffnung der Trachea genügen, weil hier ein einfacher Krampf der Stimmbänder vorliegen kann; doch ist auch in solchen Fällen die sofortige Einleitung der künstlichen Respiration vorzuziehen (Schüller). Ein Probe-ansaugen mit dem Mund entscheidet, ob etwa, wie bei Ertrinkungs-scheintod oder bei Einfliessen von Blut in die Bronchien, in diesen Flüssigkeiten enthalten sind, welche zuvor durch Ansaugen (s. oben) entfernt werden müssen, ehe man die Luft in die Alveolen einblasen kann.

Sodann kann die Lähmung der Kehlkopfmuskeln, besonders der Glottiserweiterer (vorzugsweise der M. M. crico-arytaenoidei postici) eine solche inspiratorische Verengerung der Glottis zur Folge haben, dass die Tracheotomie zur Abwendung der Erstickung ausgeführt werden muss. E. Burow stellt 35 Fälle dieser Erkrankung zusammen und hebt hervor, dass in der Hälfte der Fälle die Tracheotomie nöthig wurde. Von anderen Störungen der Innervation der Kehlkopfmuskeln sei noch als gelegentliche Indication zur Tracheotomie der Glottiskrampf bei *Tetanus* (§§ 153 u. 154, allg. Thl.) und bei Reizung der N. N. reccurrentes (z. B. durch Aneurysmen des Aortenbogens, vgl. § 205) kurz erwähnt.

Endlich ist die Behinderung des Luftstroms *durch intra-laryngeale Geschwülste* (§ 148) und durch *intra-tracheale Geschwülste* (§ 146), ferner narbige Stricturen des Larynx, sowie endlich durch Compression des Larynx und der Trachea von Seiten der Geschwülste, welche sich neben den Luftwegen entwickeln, als wichtige Indication zur Tracheotomie zu nennen. Von den letzteren Geschwülsten sind besonders die *Kröpfe* (*Strumen*, hyperplastische Schwellungen der Schilddrüse § 154) hervorzuheben; ferner die grossen Sarkome und Lymphosarkome der seitlichen Halsgegend, welche gegen die Luftwege sich entwickeln (§§ 169 u. 170).

§ 142. Die Methodik der Crico-tracheotomie, mit besonderer Berücksichtigung der Indication durch diphtheritische Laryngostenose.

Man darf die Crico-tracheotomie bei diphtheritischen Kindern unter Chloroform-narkose ausführen; doch macht man oft die Erfahrung, dass die ersten Züge von Chloroform die Athemnoth steigern und dann die Narkose nicht wohl ausführbar erscheint. Auch ist durch mangelhafte Oxydation des Blutes und Anhäufung von Kohlensäure in demselben oft eine Art von Anästhesie gegeben, welche die Kinder wenig von dem Schmerz der Operation empfinden lässt. Die Kinder werden flach gelagert und erhalten ein Rollkissen in die Nackengegend, so dass der Kopf durch die Hände eines Assistenten nach hinten angezogen und so fixirt wird; hierdurch tritt die vordere Halsgegend besser hervor. Ehe man das Messer ansetzt, betastet man genau die Theile von aussen, die Schildknorpel und den Ringknorpel. Bei der Kleinheit des kindlichen Kehlkopfs, dem sehr geringen Hervorragen des Pomum Adami und der relativen Dicke der Hautdecke, welche durch eine Art seröser Infiltration in Folge der Dyspnoë und der venösen Stauung noch gesteigert sein kann, sind oft die Theile, welche ohnehin bei der ängstlichen Athmung auf und ab sich bewegen, etwas schwer erkennbar. Aber um so nöthiger ist die genaue Orientirung durch Betastung.

Der Hautschnitt fällt in der Länge von etwa 5 Ctm., während Zeigefinger

und Daumen der linken Hand die Haut von rechts nach links anspannen (vgl. § 242, allg. Thl., Fig. 46), in genau senkrechter Richtung vom unteren Rand des Schildknorpel, entsprechend der Mittellinie des Ringknorpels und des oberen Theils der Trachea. Man sucht nun das schmale bindegewebige Interstitium auf, in welchem beide M. M. sterno-hyoidei in der Mittellinie zusammenstossen; es ist besser dieses Interstitium, als einen der beiden Muskeln zu trennen, weil man bei der Trennung des Bindegewebes genau die Mittellinie einhält und hier keinen Blutgefässen begegnet. Nun lässt man die Muskeln mit stumpfen Haken auseinander ziehen und erkennt dann nach oben das Ligamentum crico-thyreoideum (L. conoides), in der Mitte die vordere Fläche der Cartilago cricoidea und ziemlich dicht unter demselben den Isthmus der Schilddrüse. Will man nun nach dem Vorschlag Bose's (vgl. § 140 Schluss) die oberen Trachealringe künstlich für die Tracheotomia super. frei legen, so muss man dicht oberhalb des Isthmus das Bindegewebe quer durchschneiden. Zieht man die Cricotomie vor, so kann man sich diesen Akt der Operation ersparen; doch muss man sich in dem einen wie im anderen Fall umsehen, ob *ein mittleres Läppchen* (der sogen. Processus pyramidalis) *der Schilddrüse* den Zugang zur Cartilago cricoidea und den oberen Trachealringen versperrt. Dieses Läppchen (Fig. 110 ml) ist eine unregelmässige Bildung, welche oft fehlt, zuweilen aber auch nach oben bis zum Zungenbein sich erstreckt. Gewöhnlich liegt die Verbindung zwischen dem Isthmus und dem mittleren Läppchen nicht genau in der Mittellinie, so dass das Läppchen selbst etwas von der Mittellinie nach der Seite liegt. Deshalb ist es in der Regel nicht schwierig, das mittlere Läppchen, wenn es überhaupt entwickelt ist, durch einige Schnitte so weit von dem Ringknorpel abzulösen, dass man die Mittellinie des Ringknorpels für die Durchschneidung frei machen kann. Man muss sich dabei hüten, mit der Schneide des Messers in die Schilddrüsensubstanz zu kommen, weil dieselbe gefässreich ist. Nur bei ausnahmsweise breiter Entwickelung des Läppchens muss man sich zu einer Exstirpation desselben entschliessen und dann muss man auf die Nothwendigkeit mehrerer Umstechungen zur Stillung der Blutung gefasst sein.

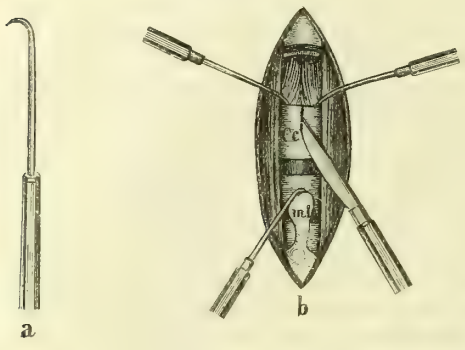

Fig. 110.
Cricotomie. Cc. Cartilago cricoidea. ml. mittleres Läppchen der Schilddrüse. a. scharfes Häkchen für die Tracheotomie. Nat. Gr.

In den meisten Fällen aber bedarf es bis zur Freilegung des Ringknorpels nicht einer einzigen Umstechung und ist die ganze Operation beinahe unblutig. Doch kommen zuweilen bei sehr erschwerter Athmung und hierdurch bedingter venöser Stauung kleine venöse Blutungen vor; dann ist es besser, *vor Eröffnung der Luftwege die Blutung zu stillen*, sei es durch Torsion oder durch Umstechung (§ 302, allg. Thl.). Nun hakt man einen scharfen Haken (Fig. 110a) am oberen Rand des Ringknorpels ein, zieht mit demselben den Ringknorpel in das Niveau der Hautwunde und trennt ihn, sowie den obersten oder die beiden obersten Trachealringe durch einen Längsschnitt ein (Fig. 110b). Während der Operateur den scharfen Haken mit der linken Hand hält und etwas nach rechts von dem Haken den Schnitt durch den Ringknorpel führt, hält der Assistent sofort einen zweiten scharfen Haken bereit, um den zur rechten Hand des Operateurs gelegenen Rand der Knorpelwunde

(auf den Kranken bezogen den linksseitigen Rand) sofort anzuhaken. Mit beiden Häkchen zieht man nun die Ränder der Knorpelwunde auseinander. Sollte in dem Augenblick der Knorpeltrennung, etwa dadurch dass das Messer bei der Durchschneidung der obersten Trachealringe den Isthmus der Schilddrüse berührte, eine Blutung entstanden sein und wäre das Blut in die Trachea geflossen, so kann man sofort durch einen bereit gehaltenen elastischen Catheter, welchen man in die klaffende Knorpelwunde ein- und bis auf die Bifurcation der Trachea nach unten führt, das Blut aus den Bronchien aussaugen. Dieses Verfahren braucht nicht wiederholt zu werden, weil mit dem Freiwerden der Athmung die venöse Stauung und damit auch die Blutung aufhört. Im Vertrauen auf diese hämostatische Wirkung, welche die Eröffnung der Luftwege gegenüber der venösen Blutung ausübt, haben französische Autoren empfohlen: man solle unbekümmert um die venöse Blutung nur die Trachea eröffnen und werde dann die Blutung von selbst zum Stillstand kommen sehen. Doch gefährdet die Befolgung dieses Raths das Leben der Kinder. In früherer Zeit, als man noch öfter die Tracheotomia infer. ausführte und dann mit den Venennetzen in Conflict kam, welche unterhalb des Isthmus auf der Trachea liegen (vgl. § 140), kam es nicht ganz selten vor, dass die Kinder unmittelbar nach Spaltung der Trachea an dem Blut, welches in die Trachea einströmte, erstickten.

Wenn man wegen croupös-diphtheritischer Laryngostenose operirte, muss man sich unmittelbar nach Eröffnung der Luftwege mit den Membranen in denselben beschäftigen. Besonders beachtenswerth sind zwei Unglücksfälle, welche von Seiten der Membranen in dem Augenblick der Knorpeltrennung eintreten können: 1) kann die Messerspitze die locker aufsitzende Membran so ablösen, dass sie gegen die hintere Trachealwand gedrängt und hierdurch der Weg für die Luft geschlossen wird, 2) kann die Membran quer abreissen und, wenn sie mit der Trachea nur lockere Verbindungen hat, so nach unten auf die Bifurcation der Trachea fallen, dass beide Bronchien von derselben blokirt werden. In beiden Fällen tritt unmittelbar nach der Durchschneidung der Knorpel ein Erstickungsanfall ein, welcher in den Tod übergehen kann, wenn man diese Ereignisse nicht kennt und auf sie nicht vorbereitet ist. Auch für diese Fälle muss der elastische Catheter bereit sein. Indem man denselben nach unten führt und mit dem eigenen Mund ansaugt, hängen sich die Membranfetzen in das Auge des Catheters und werden dann mit dem Catheter herausgezogen. In anderen Fällen bedarf es dieses heroischen Mittels nicht; man kann entweder mit der Pincette die Membranen aus der Knorpelwunde hervorziehen oder das operirte Kind schleudert selbst die Membranen durch kräftige exspiratorische Bewegungen, durch Hustenstösse heraus. *Die cricotomische Wunde,* welche den Stimmbändern nicht fern liegt, *gestattet zuweilen, mit der nach oben gerichteten Pincette die Membranen von den Stimmbändern abzuziehen* und so unmittelbar die Laryngostenose zu beseitigen.

Sobald die Membranen entfernt sind, erfolgt das Einlegen der Canüle (Fig. 112 § 143). Auch bei den Tracheotomien, welche wegen anderer Indicationen vorgenommen werden, kann das Einlegen der Canüle meist nicht umgangen werden, weil für die nächste Zeit die Athmung durch die Canüle sicher gestellt werden muss. Nur in seltenen Fällen, wie z. B. nach der glücklichen Entfernung von Fremdkörpern aus der Trachea kann die Wunde der sofortigen Schliessung überlassen werden; aber auch in solchen Fällen wird man an die Nahtanlegung nicht denken können, weil die Luft bei der Exspiration durch die Knorpelwunde in das Bindegewebe unter der Nahtlinie eindringen und eine emphysematöse Infiltration desselben veranlassen würde.

§ 143. Die tracheotomischen Canulen.

Im vorigen § wurde die Operation so geschildert, wie sie mit Hülfe von Messer, Pincette und zwei scharfen Häkchen, also zur Noth mit Benutzung des Taschenbestecks ausgeführt werden kann. Nur die Canüle kann nicht entbehrt werden, und bildet deshalb mit jenen Instrumenten zusammen, denen man etwa noch ein Paar stumpfe Haken zum Auseinanderhalten der Wundränder, einen Nadelhalter und einige Nadeln, sowie zwei Arterienpincetten für Unterbindung und Umstechung hinzufügt, den Hauptbestandtheil des tracheotomischen Bestecks. Für die verschiedenen Alter bedarf man einer verschieden weiten Lichtung der Canüle, von 5 Mm. (für Kinder bis zum 2. Jahr) aufsteigend zu 8 Mm. (für 6 — 8jährige Kinder) und endlich zu 12 Mm. (für Erwachsene). Diese Maasse sind von Cook bestimmt worden. Während man früher den Canülen die Form des Umfangs eines Viertelkreises von etwa 4 Ctm. Radius gab, liess Hasse für die Tracheotomia inf., um den Decubitus der Trachealschleimhaut (§ 146) zu verhüten, die Canüle so formen, dass die beiden oberen Dritttheile einem Sechstheil des Kreisumfangs entsprechen, das untere Dritttheil geradlinig in der Richtung der Tangente verläuft. Parker lässt das untere Ende stumpfwinkelig abbiegen.

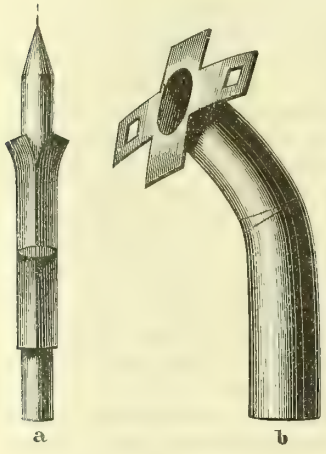

Fig. 111.
Improvisirte Canüle aus Blei nach Howard. a. 1/2 nat. Gr. b. nat. Gr.

Der Versuch, die Canüle durch Haken zu ersetzen, welche mit einem, um den Nacken geführten elastischen Band auseinander gezogen werden (Dumreicher), ist nicht sehr zu empfehlen. Die Haken drücken schmerzhaft und bewirken keine sichere Dilatation der Trachealwundränder. In Fällen der Noth kann übrigens auch die Canule improvisirt werden. Fernire und Roser benutzten hierzu einen Gänsefederkiel, durch dessen vorderes Ende er zwei Fäden mit Nadeln durchführte. Das abgeschnittene Ende eines elastischen Catheters ist am meisten zu empfehlen. Ein amerikanischer Arzt (Howard), welcher auf einer Jagdparthie eine Tracheotomie ausführen musste, hämmerte eine Bleikugel zu einer Platte aus, formirte dieselbe um einen Bleistift zu einem Canal (Fig. 111 a), schnitt an einer Seite ein queres Bleistück aus und bog dann an dieser Stelle die Röhre so ein, dass sie die Biegung einer gewöhnlichen Canüle erhielt. Am vorderen Ende der Röhre wurde dieselbe in Streifen auseinander geschnitten, so dass die haltenden Fäden an diese Streifen befestigt werden konnten. Das abgeschnittene untere Ende eines elastischen Catheters, welchen man immer gut thun wird im Taschenbesteck mitzuführen, weil er schon bei der Ausführung der Tracheotomie unentbehrlich sein kann, wird sehr wohl die Dienste einer Canüle provisorisch leisten können.

Nachdem Martyn schon 1730 die erste doppelte Canüle angegeben hatte, sind jetzt die doppelten Canülen im allgemeinen Gebrauch.

Die üblichsten Canülen sind die von Lüer construirten, welche in Fig. 112 abgebildet sind. Man kann dieselben aus Silber, Neusilber oder Hartgummi herstellen. Die Doppel-canüle gewährt den Vortheil, dass man bei der Nachbehandlung, wenn die Lichtung der Canüle durch Tracheal- oder Bronchialsecret verstopft wird, die innere Canüle herausnehmen und reinigen kann, ohne die äussere Canüle in ihrer Lage zu stören. Die Befestigung der inneren Canüle in der der äusseren geschieht durch die Drehung des kleinen Flügels (Fig. 112 F), welcher

über den Einschnitt (E) hinausgeschoben wird. Von Hagedorn ist zweckmässiger Weise, wie es auch in Fig. 112 abgebildet ist, dieser Flügel von der Mitte zur Seite im Interesse leichterer Handhabung verlegt worden. Beide Canülen sind in beweglicher Verbindung mit dem Metallschild (M), damit die Canülen den respiratorischen Bewegungen der Trachea folgen können, während das Schild durch die Fadenschlinge (bei SS zu befestigen) festgehalten wird. Die Krümmung der

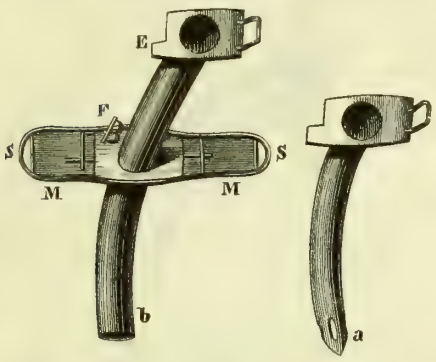

Fig. 112.
Tracheotomische Canüle nach Lüer, modificirt von Hagedorn. 1/2 d. nat. Gr.

Fig. 113.
Durham's Hummerschwanz-Canüle (inneres Rohr). Nat. Gr.

Canüle hat man dahin abgeändert, dass man dem oberen Theil eine Krümmung von kleinerem, dem unteren Theil eine Krümmung von grösserem Radius gab, weil die Lichtung der Trachea mehr einer geraden Linie entspricht; doch wird auch durch diese Krümmung nicht mit Sicherheit vermieden, dass die Canüle mit ihrem unteren Rand in zu feste Berührung mit der Trachealschleimhaut kommt und bei längerem Liegen ein Decubitusgeschwür (vgl. § 146) in dieser Schleimhaut erzeugt. Deshalb giebt Durham seiner Canüle eine gegliederte Construction und nennt dieselben *Hummerschwanzcanülen* (Lobster-tail canula), weil die einzelnen Glieder ähnlich den Gliedern eines Hummerschwanzes an einander beweglich sind.

Die Einführung der Canüle soll durch eine *drehende* Bewegung geschehen, so dass bei dem Einsetzen die Axe der Canüle senkrecht zur Axe der Luftröhre steht und schraubenartig um 90° gedreht wird, bis endlich die Canüle in die Lichtung der Trachea einrückt und beide Röhren, Luftröhre und Canüle, nun in einander passen. Die Knorpelwunde wird hierbei durch scharfe Häkchen auseinander gehalten; dann ist es nicht nöthig, die Wundränder der Trachea mit eigenen Zangen zu dilatiren, unter denen die Zange Roser's (Fig. 114) einen besonderen Ruf sich erworben hat, oder mit Fäden anzufädeln (Roser) und durch Zug an diesen die Wundränder auseinander zu halten, und noch weniger bedarf es eines eigenen Einführungsinstruments für die Canüle, wie z. B. ein solches von Hasse erfunden worden ist. Wenn die Canüle einige Tage gelegen hat, so formirt sich ein Wundcanal, welcher bequem in die Trachea führt und an welchem auch die zu einer rundlichen Oeffnung umgewandelte Knorpelwunde Theil nimmt.

Fig. 114.
Roser's Hakenzange. 1/2 d. nat. Gr.

Wenn die Canüle längere Zeit in der Trachea liegen bleiben muss (vgl. § 146 u. 147), so hat man eigene Nachbehandlungscanülen angegeben, z. B. solche, welche an der Convexität der Krümmung eine Oeffnung (wie bei o Fig. 116) haben, so dass die Luft auch nach oben gegen die Glottis und die Mundhöhle circuliren kann, oder solche, welche ein stumpfes gefenstertes Ende haben (Lissard Fig. 115),

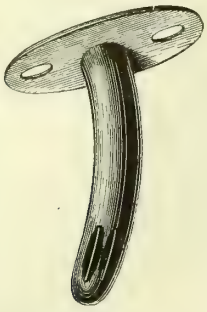

Fig. 115.
Lissard's Nachbehandlungs-Canüle.
Nat. Gr.

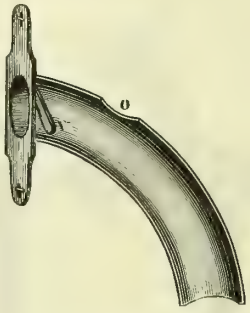

Fig. 116.
Ventil-Canüle nach Bérard. v. Ventil. o. Oeffnung für den exspiratorischen Luftstrom. Nat. Gr.

damit der untere Rand der Canüle keinen Druck auf die Trachealschleimhaut ausübe, oder solche bei denen ein Klappenventil an der äusseren Oeffnung die Einathmung durch die Canüle gestattet, das Ventil durch den Druck der ausgeathmeten Luft geschlossen wird und dann diese Luft den Weg nach oben durch die Glottis zur Mundhöhle nehmen muss (Bérard, Fig. 116).

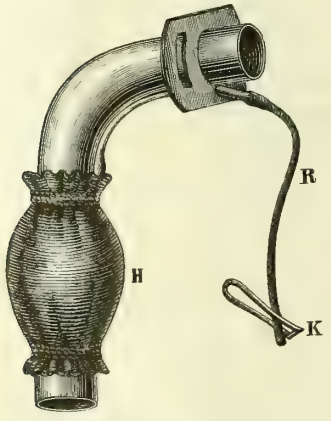

Fig. 117.
Trendelenburg's Tampon-Canüle.
Nat. Gr.

Sollen die Canülen, wie z. B. bei unheilbarer Laryngostenose, für die Lebensdauer getragen werden, so wird man dieselben besser aus Hartgummi, als aus Metall anfertigen. Die Metallcanülen unterliegen dem Rosten; deshalb können Stücke von ihnen abbrechen und auf die Bifurcation der Trachea herabfallen (vgl. § 138, Schluss). Auch kann man bei aufgehobener Stimmbildung im Kehlkopf diese Hartgummicanülen mit schwingenden Metallzungen versehen und hierdurch eine künstliche Stimmbildung, wie bei dem künstlichen Kehlkopf (§ 150) in der Canüle erzeugen.

Die Tamponcanüle Trendelenburg's (Fig. 117) dient dem Zweck, das Einfliessen der Flüssigkeiten von oben her in die Trachea und Bronchien zu verhüten. Man benutzt dieselbe zur *prophylaktischen Tracheotomie*, welche man der Resection des Oberkiefers (§ 79), sowie anderen in der Rachenhöhle auszuführenden Operationen (§ 117), endlich auch der Thyreotomie (§ 149) und Exstirpatio laryngis (§ 150) vorausschickt, um das Einfliessen von Blut zu verhüten. Zu diesem Zweck wird das elastische Häutchen (H), welches die Mitte der Canüle umgiebt, mit Luft aufgeblasen und dann die zuführende Röhre (R) mit einem Klemmer (K) abgeschlossen, damit die Luft nicht entweicht. Wie man nach v. Nussbaum die Tamponcanüle durch Auflegen eines Tuchs auf den Kehlkopfeingang

ersetzen kann, wurde § 79 erwähnt. Leider ist der Verschluss durch die Tamponcanüle nicht immer verlässlich, weil die Luft aus dem Tampon zuweilen entweicht.

Eine eigenthümliche Canüle (Fig. 118) hat König für den Fall construirt, dass man wegen Tracheostenose durch Struma (Kropf) die Tracheotomie ausführen muss. Bei breitem Isthmus der Schilddrüse ist unterhalb derselben die Trachea gar nicht zu erreichen; dann muss man die Tracheotomie oberhalb, also auch oberhalb des Trachea-beengenden Hindernisses machen. Eine kurze Canüle reicht nicht durch die ganze Länge des Hindernisses; man muss deshalb sehr lange Canülen construiren und ihnen in ihrer Construction durch spiralig gewundenen Silberdraht eine solche Biegsamkeit geben, dass die Canüle durch die verbogene und zusammengedrückte Trachea ihren Weg bis unterhalb des Isthmus der Schilddrüse finde. Zur Noth kann man diese Canülen durch das abgeschnittene untere Stück einer elastischen Schlundsonde (§ 157) ersetzen; doch sind die Spiralcanülen König's für diesen bestimmten Zweck kaum entbehrlich.

Fig. 118.
Lange Canüle für strumöse Tracheostenose (nach König).
½ d. nat. Gr.

§ 144. Die Tracheotome. Tracheotomie durch Galvano- und Thermokaustik.

Man hat früher geglaubt, die Tracheotomie durch Erfindung besonderer Instrumente, der sogenannten *Tracheotome* oder *Bronchotome* erleichtern zu sollen, damit die Leistung des Instruments an die Stelle der Leistung der Hand und des Messers trete. Die ältesten Tracheotome sind troicartähnliche Instrumente, wie z. B. die Tracheotome von Dekkers (1675), Richter (Fig. 119) u. A.; dieselben sollen in die Trachea in einem Zug eingestossen werden und nach Herausziehen des Stachels (vgl. über Construction der Troicarts im allgemeinen § 249, allg. Thl.) soll das Rohr sofort als Canüle in der Trachea liegen bleiben. Die voluminöse Trachea eines Erwachsenen würde sich wohl zu einem solchen Verfahren eignen; die dünne und bewegliche Trachea eines Kindes, welche nicht einmal mit den Fingern der linken Hand festgehalten werden kann, ist hierfür ganz ungeeignet. Man würde bei Kindern Gefahr laufen, die Trachea entweder gar nicht zu treffen oder auch wohl durch die hintere Wand derselben bis in den Oesophagus einzustechen. Nun ist aber gerade bei Erwachsenen die Tracheotomie sehr leicht und nur bei Kindern könnte man wünschen, die Ausführung der Operation, wenn es ohne Beeinträchtigung der Sicherheit möglich wäre, instrumentell sich zu erleichtern. Auch die Gefahr der Blutung aus einem angestochenen Gefäss bleibt wohl zu berücksichtigen.

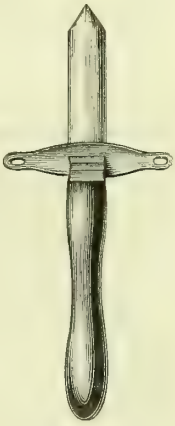

Fig. 119.
Richter's Tracheotom
½ d. nat. Gr.

Dieselben Einwendungen lassen sich auch gegen die schneidenden Tracheotome erheben, welche in den letzten Jahrzehnten in mehrfachen Modellen erfunden worden sind. Am bekanntesten unter denselben ist das Tracheotom von Garin (Fig. 120); die beiden vorderen Branchen laufen in ein Doppelmesser aus, welches in die Trachea mit der Spitze eingesetzt werden soll, um dann mit der concaven Schneide die Stichöffnung zu erweitern. Dann sollen die beiden Branchen geöffnet werden, um

die Wundränder von links nach rechts auseinander zu spannen und den Raum für die Einführung der Canüle zu gewinnen. Aehnliche Tracheotome sind von Thompson, v. Pitha, Bardeleben u. s. w. angegeben worden. Die complicirte Construction des Instruments kommt der Sicherheit der Handhabung keineswegs zu statten. Ein Anfänger, welcher vielleicht glaubt, mit solchen Instrumenten sich die Operation zu erleichtern, sollte gerade vor der Anwendung eines solchen Instruments dringend gewarnt werden; seine Führung erfordert, wenn der Erfolg sicher sein soll, ein solches Geschick, dass die Hand, welche ein solches Tracheotom zuverlässig zu führen weiss, vor der Ausführung der Operation mit Messer und Pincette nicht zurückzuschrecken braucht. Man denke auch daran, dass zwar mit dem ersten Einstechen des Instruments die Trachea geöffnet werden, dann es aber misslingen kann, die Canüle in die enge und tief gelegene Oeffnung einzu-

Fig. 120.
Garin's Tracheotom. ½ d. nat. Gr.



Fig. 121.
Rizzoli's Tracheotom. nat. Gr.

führen. Dann tritt sofort bei jeder Exspiration Luft aus der Stichwunde der Trachea in das Halsbindegewebe ein und so entsteht in wenigen Minuten eine emphysematöse Schwellung der vorderen Halsgegend, welche die Athmung noch mehr behindert und die Ausführung der Operation, welche nun mit dem Messer nach den Regeln des § 142 geschehen muss, bedeutend erschwert.

Eine Combination von stechendem und schneidendem Tracheotom ist neuerdings von Rizzoli angegeben worden; die Construction derselben erhellt wohl hinlänglich aus der beistehenden Zeichnung (Fig. 121). Auch für dieses Instrument gelten die angeführten Bedenken. Man darf wohl annehmen, dass die Regeln, welche für die Crico-tracheotomie in § 142 aufgestellt wurden, eine solche Sicherheit und Leichtigkeit der Operation begründen, dass man in Zukunft auf die Erfindung weiterer Tracheotome verzichten wird.

Den Tracheotomen nahe steht ein Instrument v. Langenbeck's, ein scharfer Doppelhaken (Fig. 122), dessen Branchen durch eine Schraube so weit von einander entfernt werden können, dass zwischen ihnen die Trachea mit dem Messer

eröffnet werden kann. Durch Druck auf den Griff treten dann die Branchen so auseinander, dass hierdurch die Knorpelwunde auseinander gespannt und für die Einführung der Canüle vorbereitet wird. Mithin leistet dieses Instrument die Dienste, welche wir in § 142 den beiden einzelnen scharfen Häkchen zugewiesen haben; seine Anwendung soll erst nach Freilegung der Trachea durch das Messer beginnen. Deshalb darf das Instrument auch nicht zu den Tracheotomen gerechnet werden; doch mag dasselbe hier erwähnt werden, weil es allgemeiner bekannt geworden ist. Einen Vorzug kann ich demselben vor der Benutzung der zwei einzelnen scharfen Häkchen nicht zuerkennen.

Fig. 122.
v. Langenbeck's Doppelhaken für Tracheotomie. $^2/_3$ d. nat. Gr.

Die Besorgniss vor der Blutung bei der Ausführung der Tracheotomie durch das Messer hat in neuester Zeit Veranlassung gegeben, die Operation durch das galvano-kaustische Messer und endlich durch den noch moderneren Thermokauter auszuführen (vgl. § 247, allg. Thl.). v. Bruns hat zuerst (1867) die galvano-kaustische Tracheotomie ausgeführt, aber nach einigen Fällen als unzweckmässig wieder aufgegeben. Dann wurde das Verfahren von Voltolini und besonders dringlich von Verneuil empfohlen. Die Benutzung des Thermokauters für die Tracheotomie fand in Paris so viel Anklang, dass schon wenige Jahre nach Erfindung des Thermokauters (1876) aus den Pariser Hospitälern 31 Fälle von Thermotracheotomie (Chavoix) zusammengestellt werden konnten. Da die Tracheotomie häufig improvisirt werden muss, so ist schon aus diesem Grund die Anwendung des schwer transportabeln und weitschichtigen galvano-kaustischen Apparats nicht zu empfehlen. Dem Thermokauter muss man nun im Gegentheil zum galvano-kaustischen Apparat die compendiöse Anordnung, die leichtere Transportabilität und die grössere Einfachheit und Sicherheit nachrühmen; doch verdient auch der Thermokauter für die Ausführung der Tracheotomie keine besondere Empfehlung. Insbesondere läuft man bei der Eröffnung der Trachea, weil man in den verbrannten Geweben die Wand derselben nicht genau unterscheiden kann, Gefahr, die Trachealschleimhaut und eventuell die hintere Wand der Trachea weithin zu verbrennen. Man hat deshalb auch empfohlen, nur die Trennung der Weichtheile durch den Thermokauter vorzunehmen, und dann mit dem Messer in gewöhnlicher Weise die Trachea zu spalten. Man darf wohl annehmen, dass diese Spaltung in den verbrannten Geweben nur schwieriger ist, als bei der Nicht-anwendung des Thermokauters. Ueberdies ist die Besorgniss vor der Blutung gänzlich unbegründet, wenn man sich unter Berücksichtigung der Gefahren der eigentlichen Tracheotomie (§ 140) an die Cricotracheotomie hält, und die in § 142 aufgestellten Regeln für die Ausführung derselben beobachtet.

§ 145. Die Nachbehandlung der Diphtheritis nach Tracheotomie.

Die Wundbehandlung muss nach Tracheotomie eine ungefähr offene sein. Wenigstens ist an einen aseptischen Abschluss der Wunde nicht zu denken, weil die Canüle für die Athmung unbedeckt bleiben muss. Doch kann man immerhin ein Stück Protectiv, welches man mit einem Schlitz für die Canüle versehen hat, so einführen, dass das Protectiv zwischen die Wundfläche und das Metallschild

der Canüle zu liegen kommt. Wenn man nicht wegen Diphtheritis operirte, so pflegt der Wundverlauf sehr einfach zu sein, wenn auch eine leichte Eiterung der Wunde nicht vermieden wird. Dagegen entstehen aus der Diphtheritis der Trachea besondere Gefahren für die Wunde; doch treten auch diese Gefahren (s. unten) in ihrer Bedeutung gegen diejenigen zurück, welche die Diphtheritis durch ihre weitere Entwickelung im Gebiet der Schleimhaut für das Leben darbietet und welche in erster Linie bei der Nachbehandlung berücksichtigt werden müssen.

Wenn wir bei der Tracheotomie wegen Diphtheritis eine ungefähre Sterblichkeit von 50 %—75 % aller Fälle constatiren — eine Sterblichkeit, welche übrigens nach der grösseren oder geringeren Bösartigkeit der Epidemien erheblich schwankt —, so ist die Ursache der Sterblichkeit theils in der diphtheritischen Allgemeininfection des gesammten Körpers (vgl. § 191, allg. Thl.), theils in dem Fortschreiten des Processes auf die Bronchien und die Lungenalveolen zu suchen. Krönlein, welcher aus v. Langenbeck's Klinik über 604 Tracheotomien wegen Diphtheritis berichtet, berechnet eine Mortalität von 70,8 %. Eine Statistik von Settegast über 754 Operationen aus Bethanien (Berlin), ergiebt 68,25 % Mortalität. Die letztere Statistik stellt auch fest, dass die Resultate mit zunehmendem Alter sich bessern; sie betragen bei Kindern zwischen 2—3 Jahren 23 % Heilungen und steigen bei Kindern zwischen 8—9 Jahren auf 45 % Heilungen. Auch im ersten und zweiten Lebensjahr sind einzelne Heilungen erzielt worden. Die Tracheotomie hebt zunächst nur die Gefahr der Erstickung durch diphtheritische Laryngostenose und müsste auch dann geübt werden, wenn sie nur dieses leistete. Doch ist es unverkennbar, dass die tracheotomische Eröffnung der Luftwege uns den eigentlichen Krankheitsherd erschliesst und uns auffordert, örtliche Mittel von der tracheotomischen Wunde aus gegen den Krankheitsvorgang selbst anzuwenden. Zu diesen ist schon die gründliche Entfernung der diphtheritischen Membranen bei der Operation zu rechnen; denn in ihnen entfernen wir Haufen von Infectionsstoffen, welche den gesammten Körper bedrohen und durch die Coccen-colonien, welche sie ausgesendet haben würden, auch die örtliche Verbreitung der Krankheit unterstützt haben würden. Leider geschieht nun die Entfernung der Membranen bei der Operation wohl fast niemals in dem Umfang, dass nicht an verschiedenen Stellen, besonders im Larynx und in den Bronchialverzweigungen, gelegentlich aber wohl auch in der Trachea selbst Reste der diphtheritischen Membranen zurückbleiben. Deshalb nimmt in der Regel die Krankheit selbst trotz der Tracheotomie ihren weiteren Verlauf und es fragt sich, was wir zur Hemmung und Besserung dieses Verlaufs thun können.

Viel ist schon dadurch gewonnen, dass die Kinder die weiter sich bildenden Membranen leichter durch die tracheotomische Oeffnung, als durch die enge Glottis aushusten können. Doch hängt die Möglichkeit des Aushustens auch von der lockeren Adhärenz der Membranen ab. Zur Lockerung der Membranen giebt es kein zweckmässigeres Mittel als *das Einathmen von Wasserdämpfen*, welches überhaupt als ein wichtiges Mittel zur Behandlung der Diphtheritis betrachtet werden muss (Oertel). Man stellt neben dem Bett des operirten Kindes einen Siegle'schen Dampfzerstäubungsapparat so auf, dass der Dampfkegel gegen die vordere Oeffnung der Canüle gerichtet ist. Man kann dem zu zerstäubenden Wasser auch Glycerin und zwar bis zur Hälfte der Flüssigkeit zusetzen (Stehberger, P. Vogt). Das Glycerin bewirkt eine seröse Transsudation von der Schleimhaut aus und erleichtert hierdurch die Lösung der Membranen. Endlich kann man auch kleine Mengen von Carbolsäure (höchstens bis zu $^1/_2$ Procent) der zu zerstäubenden Flüssigkeit zusetzen, um den diphtheritischen Process selbst zu bekämpfen. Doch muss hierbei der Urin sorgfältig beobachtet werden, weil

bei andauerndem Gebrauch solcher Einathmungen die Gefahr der Carbolvergiftung zu berücksichtigen ist. Bei schwarzer Verfärbung des Urins ist sofort die Carbolsäure zu unterdrücken. Auch Einathmungen und Einträufeln von Aqua calcis, Chlorwasser (Krönlein), Milchsäure und ähnlichen Mitteln sind empfohlen worden.

Leider lässt sich in manchen Fällen trotz der sorgfältigsten Inhalationsnachbehandlung die Eintrocknung der Tracheal- und Bronchialsecrete doch nicht verhüten. Auch können in den feineren Bronchien die diphtheritischen Membranen so fest haften, dass das Kind, dessen Kräfte durch die diphtheritische Infection des Gesammtkörpers sinken, unfähig wird, die Membranen auszuhusten. *Dann soll man versuchen, die verstopfenden Massen mittelst des elastischen Catheters aus der Trachea und den Bronchien auszusaugen.* Leider kann man zu diesem Verfahren keine aspiratorischen Apparate, wie z. B. Saugspritzen, am allerwenigsten die von Chassaignac empfohlene Luftpumpe anwenden; man muss mit dem ansaugenden Mund die Widerstände fühlen und die Saugkraft so weit steigern, dass der Widerstand überwunden wird. Bei einigem Geschick kann der Arzt hierbei sehr wohl vermeiden, dass die Secrete in seinen eigenen Mund kommen, indem er in dem Augenblick, wo er das Aufhören des Widerstandes fühlt, die Ansaugung unterlässt und den halbgefüllten Catheter herauszieht. Doch ist zweifellos das Verfahren mit einiger Gefahr für den Arzt verbunden; wer diese Gefahr nicht übernehmen will, mag die tracheotomirten Kinder unter diesen Umständen ersticken lassen. Wenn man aber in neuester Zeit behauptet hat, dass dieses, besonders von mir empfohlene und geübte Verfahren keinen Nutzen bringe und trotz der damit verbundenen Gefahr kein Leben erhalten könne (v. Lesser), so entbehrt diese Behauptung gegenüber meinen Erfahrungen jeder Begründung. Dass es mir in zahlreichen Fällen gelang, das Leben der tracheotomirten Kinder durch die Aussaugung der Trachea und der Bronchien zu erhalten, ist ein hinreichender Lohn für die Gefahren, welchen ich mich aussetzte und welchen auch andere Collegen sich auszusetzen nicht scheuen werden. Ob innere Mittel, wie chlorsaures Kali, salicylsaures Natron u. s. w. gegen die allgemeine diphtheritische Infection sehr wirksam sind und etwa den Collaps verhüten können, ist sehr fraglich. Neuerdings hat Schüller in dieser Richtung das benzoesaure Natron und Pilocarpin empfohlen. Dagegen ist die von mir empfohlene Localbehandlung der Pharynxdiphtheritis (§ 114) durch Carbolimprägnation auch nach der Tracheotomie nicht zu unterlassen.

Während phlegmonöse Entzündungen selten von den tracheotomischen Wunden ausgehen, ist *die Diphtheritis der tracheotomischen Wunde* ziemlich häufig und beweist den engen Zusammenhang zwischen der Schleimhautdiphtheritis und Wunddiphtheritis (vgl. § 187, allg. Thl.). Auch kann an die Wunddiphtheritis eine Wundrose sich anschliessen. So unangenehm diese Complicationen von Seiten der Wunde sind, so ergeben sie doch keineswegs eine ganz schlechte Prognose. Vielmehr habe ich mehrfach den Eindruck gehabt, als ob mit der Einwanderung der Diphtheritis aus der Trachea auf die Wundfläche die Fortverbreitung der Krankheit auf die Bronchien verhütet würde. Die Behandlung der Wunddiphtheritis muss sich an diesem Ort darauf beschränken, dass man die Wundflächen täglich einige Male mit in 5 % Carbollösung eingetauchten Wattebäuschchen ausreibt (vgl. über Behandlung der Wunddiphtheritis § 192, allg. Thl.).

Das *Bindegewebsemphysem*, welches von der vorderen Halsgegend aus sich über weite Körperstrecken fortpflanzen kann, ist selten Folge der Tracheotomie, sondern Folge der Diphtheritis. Sein Ursprung ist wohl in der Regel im interlobulären Bindegewebe der Lungen zu suchen. Die Prognose dieser Erscheinung ist sehr schlecht (Virchow, P. Güterbock). Doch erwähnt v. Dusch auch ein gutartiges Emphysem, welches bei Ausführung der Tracheotomia infer. (§ 140)

durch Aspiration von Luft in das tiefe Halsbindegewebe vor der Eröffnung der Trachea eintritt und nach der Eröffnung verschwindet.

Bei diphtheritischer Lähmung der Gaumenmuskeln fliessen die getrunkenen Flüssigkeiten durch den Kehlkopf in die Trachea und zur tracheotomischen Wunde heraus. Man muss sich dann bemühen, die Wunde durch Auswischen rein zu erhalten. Am besten beschränkt man unter diesen Umständen die Diät auf Milch, welche weder in den Bronchien noch auf der Wundfläche Schaden bringt. Schüller hat sogar nachgewiesen, dass Flüssigkeiten von den Bronchien der Versuchsthiere aus resorbirt werden. Ernährende Klystiere, besonders die Fleisch-Pankreas-Clystiere in der von Leube empfohlenen Zusammensetzung, sowie Milch-Clystiere müssen die Ernährung ergänzen, wenn die grössere Menge der getrunkenen Flüssigkeiten aus der tracheotomischen Wunde abfliesst. Wenn nur einige Tropfen aus der Trachea abfliessen, so ist dieses von geringer Bedeutung.

§ 146. Die Nachbehandlung und Heilung der tracheotomischen Wunde. Nachkrankheiten nach Tracheotomie.

Nach Tracheotomieen, welche wegen Diphtheritis ausgeführt wurden, darf man nicht vor dem fünften Tag die Canüle entfernen, weil auch bei dem günstigsten Verlauf in den ersten Tagen immer noch ein Rückfall der Krankheit und dann auch eine Wiederholung der Laryngostenose eintreten kann, welche durch die Operation beseitigt wurde. Bei einem weniger günstigen Verlauf in den ersten Tagen muss man mit der Entfernung der Canüle vorsichtig sein und mit derselben warten, bis einerseits der Weg durch die Glottis ganz frei geworden ist, andererseits das Secret der Trachea und der Bronchien rein schleimig und dünnflüssig geworden ist. Das Freiwerden der Glottis erkennt man dadurch, dass man die Canüle versuchsweise entfernt, die Wunde mit einem Wattebausch verschliesst und nun das Kind durch den Kehlkopf athmen lässt. Man kann z. B. versuchen, ob das Kind ein Licht ausblasen kann. Sehr beachtenswerth ist der schnelle Schluss der tracheotomischen Wunde, sobald die Canüle entfernt wurde. Wenige Stunden genügen, um eine solche Schrumpfung der Wunde eintreten zu lassen, dass die Wieder-einführung der Canüle nicht wieder gelingt; man muss dann, um die Blutung der Granulationen zu vermeiden, einen elastischen Catheter mit seinem stumpf-convexen Ende erst durch die Granulationen in die Trachea drängen, bevor man die Canüle mit ihrem scharfen Rand einführt. Vor allem aber ist diese Neigung der tracheotomischen Wunde zu schnellem Schrumpfen eine Warnung gegen die vorzeitige Entfernung der Canüle. Wenn die Operation wegen anderer Indicationen, nicht wegen Diphtheritis, ausgeführt wurde, so richtet sich natürlich der Termin für die Entfernung der Canüle nach den vorliegenden Umständen. Wenn ein Fremdkörper durch Tracheotomie entfernt wurde, so kann man schon nach 1 bis 2 Tagen, wenn in dieser Zeit keine bedeutende Laryngitis oder Bronchitis sich einstellte, die Canüle entfernen.

Nach Entfernung der Canüle bedarf es zur Heilung der Wunde — ausser dem üblichen aseptischen Schutz, wie er jeder Wunde zukommt — keiner besonderen Maassregeln. Die Heilung vollzieht sich gerade in den tiefen Schichten sehr schnell, gewöhnlich in wenigen Tagen; etwas länger dauert es bis zur Ueberhäutung des Granulationsknöpfchens, welches der Hautwunde entspricht. Die Narbe der tracheotomischen Wunde ist nach einiger Zeit kaum mehr sichtbar. Durch Versuche an Thieren wurde festgestellt, dass die Heilung der Knorpelwunde durch einen feinen Bindegewebsstreif erfolgt. Nach der Cricotomie kann man die Längsfurche, welche diesem Narbenstreif entspricht, später im Ringknorpel des Geheilten deutlich fühlen.

Unter den Störungen, welche die Heilung der tracheotomischen Wunde erfahren kann, sind als besonders wichtig folgende hervorzuheben:

1) *Die ausgedehnte diphtheritische Verschwärung der vorderen Trachealwand*, ein Ergebniss schwerer Schleimhaut- und Wund-diphtheritis, welche zu Defecten von der Länge mehrerer Centimeter führen kann. Trotz der Grösse der Defecte pflegt auch in solchen Fällen der Verschluss der Wunde ziemlich schnell einzutreten, nachdem dem Erlöschen der Diphtheritis eine kräftige Granulationsbildung folgte. Auch ist die Gefahr einer *ringförmigen Verengerung der Trachea durch narbige Schrumpfung* nicht gross, wenn auch einige Fälle dieser Art in der Literatur berichtet sind. Man kann unter solchen Umständen noch gegen Abschluss der Wundheilung zu dem Wiedereinführen der Canülen oder sogar zu einer Wiederholung der Tracheotomie mit Trennung des Narbenrings in der Trachea genöthigt werden. Dieser Gefahr der narbigen Schrumpfung nach ausgedehnter Verschwärung der vorderen Trachealwand steht eine andere Gefahr gegenüber, welche sich jedoch auch nur selten geltend macht: die Gefahr eines permanenten Offenbleibens der Trachea durch Bildung einer *lippenförmigen Trachealfistel*. Bei der langdauernden Heilung eines grossen Defects der vorderen Trachealwand kann es geschehen, dass die Schleimhaut sich narbig zur äusseren Haut herumsäumt und so eine lippenförmige Umgrenzung einer permanenten Trachealöffnung entsteht. Ueber die Heilung solcher Fisteln durch plastische Operationen ist die Methodik des operativen Verschlusses der lippenförmigen Harnröhrenfisteln (§ 308) zu vergleichen, welche viel häufiger vorkommen, als die lippenförmigen Trachealfisteln, wenigstens als diejenigen, welche wir operativ schliessen dürfen. Die besonderen Methoden der *Bronchoplastik*, welche Dieffenbach, Roux, Ried u. A. angegeben haben, entsprechen den allgemeinen Principien der Plastik durch Verschiebung oder Lappenbildung (§ 266, allg. Thl.). Das neue Princip der Duplicirung der Lappen (§ 268, allg. Thl.) ist auf die Heilung der lippenförmigen Fisteln der Trachea zuerst übertragen worden. Die Methode der Operation wird § 308 genauer geschildert werden. Zuweilen veranlassen wir absichtlich in solchen Fällen, wo es nöthig ist, durch permanentes Einlegen von Canülen in tracheotomischen Wunden die Entstehung solcher Fisteln, indem die granulirende Oeffnung, welche die Canülen umgiebt, endlich, oft freilich erst nach mehreren Monaten, vernarbt. Man darf aber nicht etwa annehmen, dass nach der Bildung einer lippenförmigen Fistel das Tragen der Canüle immer überflüssig wäre; denn auch dann noch kann nach dem Weglassen der Canüle eine sehr schnelle Schrumpfung der Trachealöffnung eintreten.

2) *Decubitusgeschwüre der Trachealwände*, in der Regel von dem Druck unpassend gekrümmter Canülen abhängig. Unter 22 Fällen, welche Schüller aus der Literatur sammelte, betrafen 16 die vordere Wand, so dass der freie vordere Rand der Canüle angeschuldigt werden muss. Diese Geschwüre sind besonders gefährlich durch die Blutungen, welche aus dem Geschwürsgrund stattfinden können. Bei Eintritt solcher Blutungen kann es nothwendig werden, mit dem elastischen Catheter das Blut aus den Bronchien aufzusaugen, um den Kranken vor Erstickung zu schützen. Am zweckmässigsten wird man dann zur Stillung der Blutung eine Tampon-canüle (vgl. § 143 Fig. 117) einführen. Das Vorkommen dieser Geschwüre und Blutungen weist darauf hin, dass man, freilich unter Beachtung der im Anfang dieses § erörterten Verhältnisse, die Canüle nicht zu lange liegen lassen soll.

3) *Bildung von Granulomen an dem Rand der Trachealwunde*, gelegentlich wohl auch auf dem Grund der unter 2) beschriebenen Geschwüre. W. Koch hat 26 Fälle zusammengestellt. Diese Nachkrankheit ist nicht selten und sehr störend. Ob der diphtheritische Process oder der mechanische Reiz der

Schleimhaut durch die Canüle oder beide Momente zugleich zur Bildung dieser weichen und stark wuchernden Massen disponiren, ist noch fraglich. W. Koch und Wanscher nehmen an, dass der inspiratorische Zug die weitere Entwickelung des Granuloms begünstigt. Man bemerkt zuerst die Erscheinung, dass bei dem Versuch der Entfernung der Canüle, welche sonst — z. B. nach vollkommenem Verschwinden der Diphtheritis und Laryngostenose — wohl berechtigt erscheint, Erstickungserscheinungen eintreten. Sie beruhen darauf, dass der respiratorische Luftstrom die weiche Geschwulst in die Lichtung der Trachea treibt und dann die Geschwulst die Trachea verstopft. So wird man gezwungen, die Canüle wieder einzuführen. Im weiteren Verlauf gelingt es dann, von der tracheotomischen Wunde aus die Geschwulst zu sehen. Man versucht dann, die Geschwulst zu fassen und herauszuziehen. Auch Aetzungen (z. B. mit Chromsäure, W. Koch) sind empfohlen worden. Das sicherste Verfahren zur Entfernung solcher Granulome ist die Exstirpation, nachdem man vorher durch eine Tracheotomia infer. und durch Einlegen der Tamponcanüle in die neue tracheotomische Oeffnung die Athmung gesichert hat. Man kann dann die alte tracheotomische Oeffnung spalten und die Geschwulst an ihrer Basis abtragen.

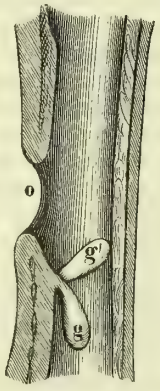

Fig 123.
Granulom in der Trachea. g. inspiratorische, g' exspiratorische Stellung. o. tracheotomische Oeffnung. Nat. Gr.

Die *narbigen Stenosen des Larynx*, welche sich nach Tracheotomie entwickeln (§ 147), sind nicht Folge der Tracheotomie, sondern der indicirenden Erkrankung (besonders bei typhöser und syphilitischer Laryngitis, § 139 u. 147). *Narbige Stenosen der Trachea* wurden nur in wenigen Fällen beobachtet (Körte).

§ 147. Laryngostenose. Laryngoskopische Untersuchung.

Die Ursachen der Laryngostenose sind sehr verschiedenartig und wurden in den vorhergehenden §§ schon mehrfach erwähnt, insofern sie als Indicationen zur Tracheotomie zu betrachten sind. Uebersichtlich lassen sich die Ursachen der Laryngostenose unter folgende Gruppen bringen:

1) *Verletzungen*, und zwar Schnittwunden und Brüche der Knorpel (vgl. §§ 136 und 137). Neben der primären Laryngostenose bei diesen Verletzungen durch die submucösen Blutergüsse sind noch die narbigen Laryngostenosen zu berücksichtigen, welche aus der narbigen Schrumpfung bei Heilung der inneren Wunden hervorgehen. Auch Fremdkörper können in ihrer Umgebung Eiterungen erzeugen, welche anfänglich durch die entzündliche Schwellung der Schleimhaut, später durch narbige Schrumpfung derselben zu einer Verengerung der Lichtung des Kehlkopfs führen können.

2) *Entzündungen*, von welchen in § 134 die wichtigsten zusammen gestellt wurden. Auch hier muss die primäre Laryngostenose durch entzündliche Schwellung von der secundären, durch narbige Schrumpfung bedingten unterschieden werden. Bemerkenswerth ist für die Diphtheritis, welche gerade für die primäre entzündliche Laryngostenose die grösste Rolle spielt, die geringe Neigung, zu einer Geschwürsbildung und durch dieselbe zu einer secundären, definitiven Laryngostenose zu führen. Die Functionen des Kehlkopfs werden nach Ablauf der Diphtheritis, wenn nicht etwa eine Lähmung der Stimmbänder zurückbleibt, in kurzer Zeit wieder normal. Dagegen führte die typhöse Laryngitis und die syphilitische Laryngitis, obgleich die Zahl dieser Erkrankungen überhaupt klein ist, doch in nicht allzu seltenen Fällen zu einer narbigen Laryngostenose.

3) Geschwülste des Kehlkopfs, und zwar besonders a) *polypöse gestielte Fibrome* an den Stimmbändern, b) *papillomatöse*, auf breiter Basis aufsitzende *Geschwülste*, welche ihrer Zusammensetzung nach, weil sie aus Bindegewebe bestehen, ebenfalls als Fibrome zu bezeichnen sind, jedoch gewöhnlich wegen der warzenartig zerklüfteten Oberfläche als *Papillome* bezeichnet werden, c) das *Epithelialcarcinom* des Kehlkopfs, meist in der Gegend der Giessbeckenknorpel beginnend und dann gegen die Stimmbänder, gleichzeitig aber auch oft nach hinten gegen das untere Pharynxende fortschreitend, d) das *Sarkom* des Kehlkopfs, meist von der Seitenwand desselben ausgehend. Die unter a) bezeichneten, fein gestielten, kleinen Fibrome bedingen nur vorübergehend eine Verengung der Lichtung, wenn sie in die Glottis gerathen; in den meisten Fällen leiden die Kranken mit diesen Geschwülsten nur an Heiserkeit und mangelhafter Lautbildung.

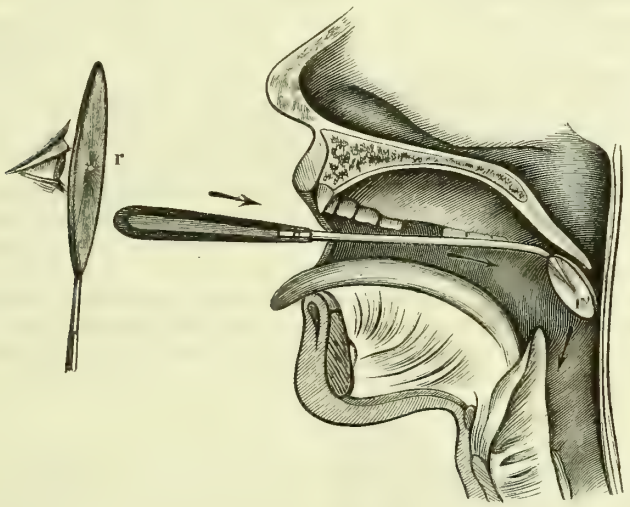

Fig. 124.
Schematische Darstellung der einfachen laryngoskopischen Untersuchung. Die Pfeile bedeuten den Gang der Lichtstrahlen. ½ d. nat. Gr.

Für die Erkenntniss aller narbigen Laryngostenosen und aller Geschwülste des Larynx ist die laryngoskopische Untersuchung unentbehrlich, aber auch für die Erkenntniss aller sonstigen Kehlkopfkrankheiten und auch mancher Krankheiten der Trachea hat die *Laryngoskopie* eine solche Bedeutung erlangt, dass jeder Arzt in der Benutzung des Laryngoskops geübt sein muss. Die Ausbildung der Laryngoskopie hat es mit sich gebracht, dass die Diagnostik und Therapie der Kehlkopfkrankheiten zu einer besonderen Disciplin geworden ist, deren Interessen sich zwischen den Gebieten der Chirurgie und der inneren Klinik theilen. Es muss deshalb in Betreff der Laryngoskopie auf die specialistischen Werke dieser Disciplin verwiesen werden und es genügt hier, auf die einfachste Art der laryngoskopischen Untersuchung hinzuweisen. Dieselbe wird unter Benutzung von hellem Lampenlicht mit demselben einfachen Reflexspiegel (Fig. 124 r) ausgeführt, welcher uns für die meisten Zwecke der rhino- und oto-skopischen Untersuchung ebenfalls genügt. Der Kranke zieht mit den eigenen Fingern die mit einem Taschentuch umwickelte Zungenspitze nach vorn; hierdurch rückt die Epiglottis nach vorn, so dass nun der kleine Reflexspiegel (r'), welchen die linke Hand des

Untersuchenden an das Gaumensegel andrückt, die von r reflectirten Lichtstrahlen in senkrechter Richtung nach unten zum Kehlkopf wirft. Der kleine Spiegel muss an der Flamme vorgewärmt sein, damit er sich nicht in der warmen Mundhöhle mit Wasserdampf beschlägt. Das Spiegelbild ist ein umgekehrtes; deshalb erkennt man in demselben die Kuppen der Giessbeckenknorpel nach vorn, den sehr spitzen Winkel des vorderen Endes des Glottisspaltes nach hinten. Wenn man den Kranken den Vocal a intoniren lässt, so öffnen sich die Stimmbänder so weit, dass man bis auf die Bifurcation der Trachea herab sehen kann. Mit Hülfe dieser einfachsten Art der laryngoskopischen Untersuchung, deren wesentliche Schwierigkeit darin besteht, dass man erlernen muss, das Gaumensegel und die Uvula in der richtigen Weise nach hinten und oben durch den kleinen Spiegel zu drängen, kann man für manche Zwecke der chirurgischen Diagnostik ausreichen. Doch sei ausdrücklich hervorgehoben, dass die Untersuchung mit complicirteren Apparaten, besseren Lichtquellen u. s. w., wie sie in den specialistischen Werken über Laryngoskopie beschrieben werden, in wichtigen Fällen mehr leisten muss und nicht entbehrt werden kann.

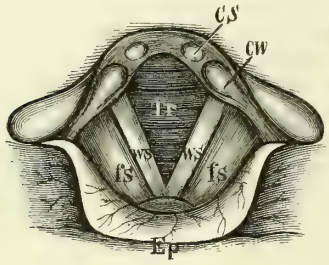

Fig. 125.
Spiegelbild des Kehlkopfs nach E. Burow. Ep. Epiglottis. fs. fs. falsche Stimmbänder. ws. ws. wahre Stimmbänder. Tr. Trachealknorpel. CS. Santorinischer Knorpel. CW. Wrisberg'scher Knorpel. Nat. Gr.

Schliesslich sei noch bemerkt, dass von schon bestehender tracheotomischer Oeffnung aus (z. B. bei Laryngostenose, welche die Tracheotomie zur Vermeidung der Erstickung nothwendig machte) Neudörfer und Czermak die laryngoskopische Untersuchung mit kleinen, in die Trachea eingeführten Reflexspiegeln ausführten.

§ 148. Die Laryngotomie zur Beseitigung der Laryngostenose.

Die Laryngotomie (Laryngofissio) wurde zuerst von Desault empfohlen, dann von Pelletau (1788) wegen eines Fremdkörpers im Larynx zuerst ausgeführt. Nach der von P. Bruns aufgestellten, von Schüller ergänzten Statistik beträgt die Gesammtzahl der laryngotomischen Operationen 188, von welchen allein 118 wegen intralaryngealer Geschwülste ausgeführt wurden.

Dass in vielen Fällen von primär-traumatischer und primär entzündlicher Laryngostenose nicht die Laryngotomie, sondern die Tracheotomie die zutreffende Operation ist, bedarf nach den Erörterungen der §§ 136—139 keiner besonderen Erläuterung mehr. Wohl aber kann die Anwesenheit von fremden Körpern und die primäre traumatische Verschiebung der Kehlkopfknorpel als Indication zur Laryngotomie betrachtet werden. Die erstere Indication trifft jedoch dann nicht zu, wenn es gelingt, auf *endo-laryngealem Weg*, d. h. unter Beihülfe der laryngoskopischen Beleuchtung, und unter Benutzung langgestielter und gekrümmter Pincetten, Zangen, Häkchen u. s. w. die Fremdkörper zu extrahiren. Die laryngoskopischen Specialitäten haben eine Zahl von Instrumenten für diese Zwecke erfunden, auf deren Kritik hier nicht eingegangen werden kann, weil diese Disciplin zu bedeutend geworden ist, um noch in die Chirurgie eingeordnet zu werden. Wenn aber die Künste des laryngoskopischen Specialisten scheitern oder der Arzt in denselben nicht hinreichend geübt ist, so steht die Laryngotomie in Reserve, um die Extraction des Fremdkörpers zu erzielen. Die Unruhe der Kinder, um die

es sich bei solchen Fremdkörpern in der Regel handelt, kann auch die Gewandtheit eines Geübten scheitern lassen, wenn der Versuch der endo-laryngealen Extraction gemacht wird. Man kann dann noch versuchen, von der tracheotomischen Wunde aus mit einem nach aufwärts gekrümmten elastischen Catheter den Fremdkörper nach oben in die Mundhöhle zu stossen, wie es von Rigal de Galliac zuerst, und später noch in mehreren Fällen mit Erfolg geschehen ist (vgl. § 138). Misslingt auch dieser Versuch, so ist die Laryngotomie unvermeidlich. Bei dislocirten Knorpelbrüchen des Kehlkopfs wird auf endo-laryngealem Weg nicht viel zu erzielen sein; jedenfalls giebt der Weg der Laryngotomie etwas sicherere Resultate.

Auch bei narbigen Stenosen in der Folge von Verletzungen und Entzündungen findet eine Concurrenz der endo-laryngealen Technik und der Laryngotomie statt. Es handelt sich in solchen Fällen um Trennung von Verwachsungen im Larynx, um Einlegen von Zinnbolzen (Trendelenburg, Schrötter), welche allmählig grösser genommmen werden, oder von elastischen, mit Luft zu füllenden Gummiröhren (Pieniazek) oder anderen dilatirenden Instrumenten. Da nun in den meisten Fällen von narbiger Laryngo-stenose vorher eine Tracheotomie ausgeführt werden musste, um die Erstickungsgefahr im Beginn zu beseitigen, so kann man auch von der vorhandenen Trachealwunde aus versuchen, Instrumente in die Höhle des Kehlkopfs einzuführen. Auch hat man die vorhandene Trachealwunde benutzt, um eine Klappenventilcanüle (Bérard vgl. § 143, Fig. 116, v. Bruns) einzulegen, welche die Inspiration durch die Canüle gestattet, während das Klappenventil den exspirirten Luftstrom nach oben zur Mundhöhle weist. Wenn die Glottis auch nur eine kleine Oeffnung noch besitzt, so wird hierdurch das Sprechen ermöglicht. Ferner construirte Dupuis eine T-Canüle (F. 126), welche in zwei Hälften (oh uh) eingeführt und dann durch die Schraube (s) vereinigt wird. Sie dilatirt nach oben und sichert dem Luftstrom den Weg nach oben. Richet und Baum construirten Canulen, auf welche ein schornsteinartiges Rohr an der Convexität angebracht und nach der Glottis eingeschoben, beziehungsweise in die Stenose eingelegt wird. Die Laryngotomie hat freilich den Vorzug, die stenosirten Theile freizulegen und ein exacteres Handeln nach Maassgabe der aufgefundenen Verhältnisse, z. B. die Exstirpation narbiger Theile zu gestatten; aber die Verletzung des Kehlkopfs setzt wieder vernarbende Vorgänge und deshalb folgen auch der Laryngotomie bei narbiger Laryngostenose häufig Recidive. Ueberhaupt lassen bei narbiger Laryngostenose die Ergebnisse beider Arten der Behandlung, der endo-laryngealen und der laryngotomischen viel zu wünschen übrig. Sowohl bei Dehnung wie bei Trennung der narbigen Verwachsungen kann einer späteren Wiederholung der narbigen Schrumpfungen nicht vorgebeugt werden.

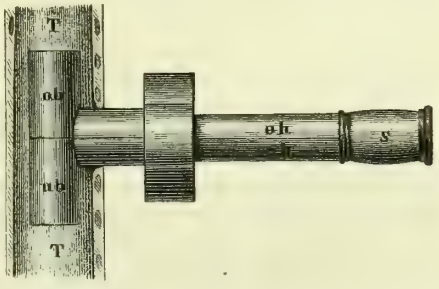

Fig. 126.
Dupuis' Canüle. oh. obere Hälfte. uh. untere Hälfte. s. vereinigende Schraube. T. Trachea. Nat. Gr.

Die feingestielten Geschwülste gehören ohne Zweifel in das Gebiet der endo-laryngealen und speciell der laryngoskopischen Praxis, welche auf diesem Gebiet ihre besten Erfolge aufzuweisen hat. Die laryngoskopische Beleuchtung gestattet die Anwendung von allerlei Instrumenten, welche vom Mund her in den Kehlkopf zu dem Stiel der Geschwulst eingeführt werden und durch Reissen, Schneiden, Schnüren, Quetschen u. s. w. die Geschwulst beseitigen. Auch breit gestielte

Geschwülste, besonders die Papillome, hat man versucht, durch wiederholte Anwendung dieser Instrumente zu zerstören und man hat in neuester Zeit hierdurch bemerkenswerthe Erfolge erzielt. Wie hoch die laryngoskopische Kunst und die endo-laryngeale operative Technik gestiegen ist, seitdem vor 20 Jahren v. Bruns die erste Operation dieser Art ausführte, geht schon aus der enormen Zahl von 1000 Operationen hervor, welche P. Bruns als Gesammtsumme der endo-laryngealen Operationen für diese zwei Jahrzehnte berechnet. Auch die Zahl der Operationen bei Kindern ist bedeutend gestiegen. Doch tritt zuweilen bei der Unsicherheit des endo-laryngealen Verfahrens die Laryngotomie mit ihm in Concurrenz. Die Papillome können sich der Art sogar über die gesammte Innenfläche des Kehlkopfs verbreiten, dass selbst bei Anwendung der Laryngotomie eine vollständige Entfernung nicht mehr zu erwarten ist und die Frage der Zulässigkeit der Exstirpatio laryngis (§ 150) erwogen werden muss.

Bei dem *Epithelialcarcinom* des Larynx kann allein nur von der Exstirpatio laryngis (§ 150) ein Erfolg erwartet werden. Nach P. Bruns waren 19 Fälle von Laryngotomie bei Carcinom erfolglos. Wenn die Geschwulst schon auf den unteren Abschnitt des Pharynx oder dem oberen Abschnitt des Oesophagus übergreift, so wird zwar die Aufgabe der Operation sehr schwierig, aber doch nicht unlösbar (vgl. § 150 Schluss). Leider werden die meisten Fälle von Exstirpatio laryngis erst nach so langem Bestand des Carcinoms ausgeführt, dass man auf eine dauernde Heilung nicht mehr rechnen kann. So zählt Schüller auf 15 Fälle von Exstirpatio laryngis, welche wegen Carcinom ausgeführt wurden, nur zwei mit einer längeren Lebensdauer als bis zu einem Jahr. Dagegen ist die Prognose der selteneren *Sarkom*bildung am Larynx viel besser. Hier wurden einige Heilungen durch die Thyreotomie erzielt. Was die Exstirpatio laryngis betrifft, so wurden alle drei wegen Sarkom Operirten geheilt und scheinen recidivfrei geblieben zu sein (Schüller).

§ 149. Methodik der Thyreotomie.

Wenn wir im vorigen § versuchten, die Indicationen zur Laryngotomie aufzustellen, so muss in Betreff der Technik dieser Operation bemerkt werden, dass sie fast immer als *Thyreotomie,* d. h. als mediane Spaltung der Verbindung beider Schildknorpel ausgeführt werden kann. Man hat zwar früher gerade unter den ersten Operationen dieser Art auch totale Laryngotomien ausgeführt, d. h. mediane Spaltungen, welche sich vom oberen Rand der Schildknorpel bis zum unteren Rand des Ringknorpels erstreckten und demgemäss diese beiden Knorpel und das zwischen ihnen gelegene Ligam. conoides umfassten; doch kann man sich kaum eine Indication vorstellen, welche eine so ergiebige Spaltung des Kehlkopfs erfordert, und wird auf solche Spaltungen um so mehr verzichten, als in Folge derselben die beiden seitlichen Hälften des Kehlkopfs ihre Lage zu einander ändern und hierdurch die Stimmbildung gefährden können. Im Gegensatz zu den totalen Längsspaltungen des Kehlkopfs hat man auch das Innere des Kehlkopfs durch Querspaltungen zugängig zu machen versucht. Dahin gehört die Laryngotomia subhyoidea, welche wir schon als Pharyngotomia subhyoidea (§ 119) kennen lernten und *die quere Spaltung des Ligamentum conoides* (Burow), welche neuerdings auch als partielle Laryngotomie bezeichnet worden ist. Doch gewähren diese Querspaltungen wieder einen so unvollkommenen Zugang zum Inneren des Kehlkopfs, dass sie für die meisten Zwecke unzureichend sind. Deshalb darf die Thyreotomie als die typische Form der laryngotomischen Operationen betrachtet werden.

Die Tracheotomie muss immer der Thyreotomie — auch der Exstirpatio laryngis

(vgl. § 150) — vorausgeschickt werden. Mit der Tamponcanüle (§ 143 Fig. 117) kann man die Bronchien gegen das Einfliessen des Blutes schützen. Wenn die Verhältnisse nicht drängen, so kann man zwischen der Tracheotomie und der zweiten Operation (Thyreotomie oder Exstirpatio laryngis) einige Zeit verstreichen lassen, damit der Kranke sich an die Athmung durch die Canüle gewöhnt. Oft ist schon längst, bevor man sich zur Thyreotomie (oder Exstirp. laryngis) entschliesst, die Tracheotomie wegen Erstickungsgefahr ausgeführt worden und dann braucht die gewöhnliche Canüle nur für die Dauer der Operation am Larynx durch die Tamponcanüle ersetzt zu werden.

Die Thyreotomie beginnt mit einem Längsschnitt, welcher die Haut von dem Pomum Adami abwärts bis zum Ligamentum conoides spaltet. Im unteren Wundwinkel dringt man nun unter Abtrennung des Ligam. conoides von dem unteren Rand der Schildknorpel in die Höhle des Larynx ein. Am besten trennt man das Band an der oberen Insertion in querer Richtung, wobei die beiden M. M. sterno-hyoidei ebenfalls getrennt werden, vermeidet jedoch thunlichst die kleinen M. M. crico-thyreoidei. Ein medianer Schnitt durch das Ligam. conoides würde die A. cricoidea gefährden, welche durch die Mitte des Bandes nach innen tritt (vgl. Fig. 109 a c § 140). Man schiebt nun das stumpfe Blatt einer langen Scheere von unten her zwischen die Stimmbänder nach oben und trennt mit einem Scheerenschnitt die Verbindung beider Schildknorpel in der Mittellinie durch. Dieses Verfahren mit der Scheere sichert besser, als das präparatorische Vorgehen mit dem Messer von vorn, gegen eine Verletzung der vorderen Stimmbandinsertionen. Bei sehr jugendlichen Knorpeln kann man auch die Trennung mit einem geknöpften Messer ausführen, nachdem der Knopf durch die Glottis nach oben geschoben wurde. Bei älteren Leuten kann auch eine kräftige Scheere für die Trennung der Schildknorpel den Dienst versagen, wenn Verkalkungen und Verknöcherungen der Knorpelsubstanz eingetreten sind. Dann muss man zu der schneidenden Knochenzange, am besten der Liston'schen (§ 280, allg. Thl. Fig. 116) oder zur Stichsäge greifen. Bei Benutzung der letzteren muss man das Instrument durch die Glottis an die hintere Wand der Knorpel führen und die Durchsägung von innen nach aussen vornehmen. Das Sägen von Aussen nach innen würde wieder die vorderen Insertionen der Stimmbänder gefährden.

Bei biegsamen Knorpeln kann man versuchen, ob der durch die Thyreotomie erstrebte Zweck auch ohne Trennung des obersten Randes der Schildknorpel (Coates) erzielt werden kann. Die Erhaltung dieses Randes sichert den beiden Kehlkopfshälften ihre gegenseitige Lagerung zu einander Wenn jedoch der Raum zu eng ist, so kann man immerhin auch den oberen Rand trennen, um so mehr, da ja der Ringknorpel ebenfalls eine gewisse Sicherheit für die normale Stellung der beiden getrennten Schildknorpel giebt. Es ist sogar gestattet, eventuell bei grösserem Raumbedürfniss auch noch die obere Insertion des Ligamentum hyo-thyreoideum medium von dem Rand der Schildknorpel abzutrennen, damit man mit scharfen Haken die beiden Hälften weit auseinander ziehen kann. Es kommt eben ganz auf den Zweck an, welchen man mit der Thyreotomie verfolgt. Für die Entfernung eines Fremdkörpers bedarf man beispielsweise nur eines kleinen Raums; für die Exstirpation eines breit gestielten Papilloms kann es nothwendig sein, die beiden Schildknorpelhälften wie die Flügel einer Thür aufzusperren, um an jeden Punkt der Kehlkopfshöhle gelangen zu können. Mit der queren Trennung des Ligam. hyo-thyreoideum wird nun die gegenseitige Stellung der beiden Hälften sehr gefährdet; man muss sich dann Mühe geben, durch sorgfältige Nähte, welche auch durch den Knorpel greifen dürfen, die richtige Stellung beider Hälften zu sichern und dafür zu sorgen, dass beide Stimmbänder in dieselbe horizontale Ebene zu stehen kommen. Durch die eingelegte Canüle in der Trachea, welche

in den ersten Tagen nach der Thyreotomie noch nicht entfernt werden darf, ist der Luftstrom der Athmung vom Kehlkopf abgeleitet und ist deshalb eine emphysematöse Infiltration des Bindegewebes von der Wundlinie und Nahtlinie aus nicht zu besorgen.

§ 150. Methodik der Exstirpatio laryngis. Der künstliche Kehlkopf.

Ueber Indicationen, Statistik u. Sterblichkeit der Operation vgl. § 148 Schluss.

Nachdem die Tracheotomie, und zwar für diesen Fall am besten die Tracheotomia infer. (§ 140) vorausgeschickt wurde und die Absperrung der Trachea gegen das Operationsfeld durch Einlegen der Tamponcanüle erfolgt ist, spaltet man vom Zungenbein die Haut in der Medianlinie des Halses bis zum unteren Rand des Ringknorpels. Auf die beiden Enden dieses Schnittes setzt man Querschnitte auf, welche gegen den vorderen Rand des M. sterno-kleido-mastoides gerichtet sind, und präparirt so in Form zweier viereckiger Lappen die Hautdecke des Kehlkopfs nach den Seiten hin zurück. v. Langenbeck empfiehlt die Auslösung des Kehlkopfs von oben her vorzunehmen, während Billroth von unten her beginnt. Der Unterschied ist wohl nicht von grosser Bedeutung, nur dass dann die weiter zu beschreibenden Akte in umgekehrter Reihenfolge auszuführen sind. Ich lege der Beschreibung den Plan zu Grunde, von unten nach oben zu operiren. Man trennt die Trachea von dem Ringknorpel quer ab, setzt einen scharfen Haken in die Lichtung ein und zieht den Larynx kräftig nach vorn und oben an. So wird die hintere Wand des Larynx dem Messer zugängig und man kann nun die Wand des Oesophagus von der hinteren Platte des Ringknorpels ablösen. So gelangt man von unten und hinten an das Carcinom, welches gewöhnlich die Gegend der Giessbeckenknorpel einnimmt. Man muss hier, der Ausdehnung des Carcinoms entsprechend, die Trennung so vornehmen, dass der ganze Krankheitsheerd am Kehlkopf hängen bleibt; eventuell muss ein Theil der Pharynxwand, wenn derselbe krank ist, mit dem Larynx zusammen abgelöst werden. Um die hinteren Seitenränder der Schildknorpel frei zu bekommen, müssen dieselben aus ihren Verbindungen mit den Seitenlappen der Schilddrüse ausgelöst werden. Man muss bei dieser Gelegenheit sich immer sehr nahe an den Rand der Schildknorpel halten; sobald das Messer die Theile gegen den Rand der Schilddrüsenlappen trennt, wird der Stamm der A. thyreoidea sup. gefährdet, welcher von oben her an den Innenrand der Schilddrüsenlappen tritt. Wenn gerade in dieser Gegend, entsprechend den hinteren Rändern beider Schildknorpel, der Larynx mit den Umgebungen fester verwachsen erscheint, so kann es sich auch empfehlen, die präparatorische Ablösung der Schilddrüsenlappen von vorn her vorzunehmen und dieselbe dann sofort dem Abpräpariren der Haut folgen zu lassen. Man hat dann nachher bei der Auslösung der hinteren Larynxwand viel einfachere Arbeit. In letzter Linie erfolgt die Trennung des nun schon weit heraus und nach oben gezogenen Kehlkopfs in den Verbindungen gegen die Zunge hin. Die Trennungslinie wird auch hier gemäss der Grenze des Carcinoms verschieden fallen müssen. Bei kleinen Carcinomen ist es am besten, die Trennung im Gebiet des Ligam. hyo-thyreoideum vorzunehmen und die Epiglottis ganz unberührt zurückzulassen. In einem neueren Fall hat Billroth sogar nur ungefähr die eine seitliche Hälfte des Kehlkopfs entfernt. Wenn man die Epiglottis mit exstirpiren muss, so muss ein Abpräpariren derselben von der tiefen Musculatur der Zunge stattfinden. Die M. M. sterno-hyoidei, ferner die M. M. sterno-thyreoidei und die M. M. thyreo-hyoidei werden, so weit sie den Kehlkopf bedecken, mit demselben entfernt. Unvermeidlich ist die Durchschneidung der A. A. laryngeae und

zwar der beiden superiores und der beiden inferiores; doch ist die Blutung aus diesen Arterien nicht beängstigend, ihre Unterbindung unmittelbar nach der Durchschneidung leicht zu bewerkstelligen. Erst in den complicirten Fällen, welche wegen Ausdehnung des Carcinoms erfordern, dass Theile der Schilddrüse oder der Pharynxwand mit entfernt werden, kann die Blutung durch Verletzung der A. A. thyreoideae und der A. A. palatinae ascendentes bedeutender, auch die Blutstillung schwieriger werden.

Ein grosser Uebelstand der Exstirpatio laryngis ist die Aufhebung des Schlingakts. Bevor man überhaupt die Ausführung der Operation am Menschen wagte, musste an Versuchsthieren festgestellt werden, ob dieselben ohne Kehlkopf später ihre Nahrung zu sich nehmen könnten. Nachdem Czerny (1870) an Hunden, welchen er den Kehlkopf exstirpirte, in dieser Beziehung die günstigsten Erfahrungen gewonnen hatte, führte Billroth (1873) die ersten derartigen Operationen an Menschen aus und bestätigte, dass nach Heilung der Wunde auch bei dem Menschen der Schlingakt wieder in normaler Weise vollzogen wird. Selbstverständlich muss jedoch in der ersten Zeit nach der Operation die Ernährung künstlich vollzogen werden, und zwar durch Einführung der Schlundsonde in den Oesophagus, welche man am besten die ersten Tage permanent liegen lässt, später von der Wunde oder vom Mund aus wiederholt einführt. Ernährende Klystiere können im Anfang die Ernährung unterstützen. Eine enge Oeffnung, welche von der vorderen Halsgegend in die Pharynxhöhle führt, bleibt schon deshalb bestehen, weil man durch Einlegen einer Canüle diese Oeffnung für die Stimmbildung zu erhalten sucht. Indem man nun diese Canüle mit der Trachealcanüle verbindet, kann man den exspiratorischen Luftstrom in die Rachen-, Nasen- und Mundhöhle leiten und so die Consonanten-bildung erzielen. Der Geheilte kann sich dann gewöhnen, durch zweckmässige Arbeit der Zungen- und Schlundmuskeln die Speisen und Getränke über diese nach aussen führende Oeffnung zum Oesophagus zu führen, in ähnlicher Weise wie unter normalen Verhältnissen der Kehlkopfeingang gegen die Passage der Speisen und Getränke abgeschlossen wird.

Während die Bildung der Consonanten durch einfache Durchleitung des exspiratorischen Luftstroms durch die Rachen-, Mund- und Nasenhöhle gesichert

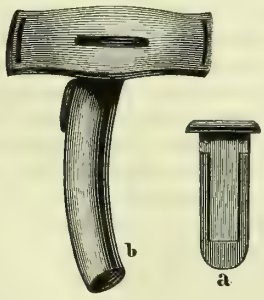

Fig. 127.
Gussenbauer's phonetische Canüle.
a. die schwingende Metallzunge isolirt.
½ d. nat. Gr.

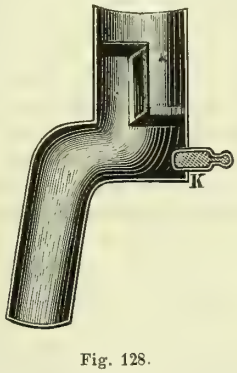

Fig. 128.
Phonetische Canüle nach C. Hueter.
a. schwingende Metallzunge. K. Knopf zum Verschliessen der äusseren Oeffnung. Nat. Gr.

wird, kann man auch die Bildung der Vocale durch diejenigen Apparate anbahnen, welche als „künstlicher Kehlkopf" bezeichnet worden sind. In diesen Apparaten, welche Gussenbauer zuerst construirte, und welche später von mir, Foulis

und v. Bruns etwas modificirt wurden, liefert eine feine, leicht ansprechende Metallzunge den Ton. Für Männer nimmt man eine längere, für Frauen eine kürzere Metallzunge, um die Tiefe und Höhe des Tons nachzuahmen. Die Sprache, welche so erzielt wird, ist zwar auffällig eintönig und eine Modulation in verschiedenen Tonhöhen nicht möglich, aber sie ist doch verständlich. Es ist zweckmässig, dafür zu sorgen, dass die Kranken selbst sich den phonetischen Apparat (die Platte mit der Metallzunge) aus der Canüle herausnehmen und wieder in dieselbe leicht einsetzen können; denn die Athmung wird durch den phonetischen Apparat etwas erschwert. Auch kann die Stimme heiser werden, indem sich Schleim an die Metallzunge ansetzt. In einer nach meiner Angabe construirten Canüle (Fig. 128) ist die phonetische Zunge in den Theil des Instruments gestellt, welcher in die Mundhöhle hervorragt; wenn der Kranke nicht sprechen will, zieht er den Knopf k heraus und athmet dann bequem von der vorderen Halsgegend her. Die Construction kunstvollerer Apparate mit mehreren Tönen liegt zwar nicht aus dem Bereich der Möglichkeit; doch ist für grosse Apparate kein Raum vorhanden und die Athmung durch dieselben könnte schwierig werden. So muss sich der Geheilte mit der *ein*tönigen Sprache begnügen.

Atypische Operationen, bei welchen grössere Theile des Kehlkopfs, z. B. der mittlere Theil der Schildknorpel bei hochgradiger Stenose des Larynx zum Zweck der Einführung eines künstlichen Kehlkopfs exstirpirt wurden, sind als *Resectionen des Kehlkopfs* (Heine und Foulis) bezeichnet worden.

ELFTES CAPITEL.

Die Verletzungen und Krankheiten der Schilddrüse.

§ 151. Verletzungen und Entzündungen der Schilddrüse.

Zufällige Verletzungen der Schilddrüse sind sehr selten und ereignen sich fast nur bei Selbstmordversuchen durch Schnitte, welche den Kehlkopf oder die Luftröhre treffen. In solchen Fällen ist aber die Bedeutung der Verletzung der Luftwege viel grösser, als die Bedeutung der Verletzung der Schilddrüse. Der Reichthum der Schilddrüse an Blutgefässen giebt sich in den heftigen Blutungen zu erkennen. Die Hauptstämme der A. A. thyreoideae treten in die grossen Seitenlappen der Schilddrüse ein; doch liegen diese Seitenlappen so weit gegen die Hervorragung des Kehlkopfs nach hinten zurück, dass der Schnitt des Selbstmörders, welcher sich auf diese Hervorragung richtet, selten mehr die Seitenlappen der Schilddrüse erreicht. Die Ausführung der mittleren Tracheotomie (§ 140) hat am häufigsten Gelegenheit gegeben, die Wunden der Schilddrüse kennen zu lernen. Wenn es sich hierbei auch nur um den Isthmus der Schilddrüse, also um den Theil derselben handelt, an welchem nur noch die Endäste der A. A. thyreoideae von beiden Seiten her mit einander communiciren, so ist doch die Blutung bei medianer Trennung des Isthmus zuweilen sehr beträchtlich. Ein Theil dieser Blutung rührt freilich auch von den Venen her, weil durch die Dyspnoë, welche die Tracheotomie veranlasst, viel Blut in den Venen der vorderen Halsgegend aufgestaut wird. In der Entwickelung des Isthmus der Schilddrüse zeigen sich nun bedeutende individuelle und endemische Schwankungen. Von den individuellen Schwankungen kann man sich überall unterrichten, indem man bei einer Reihe von Leichen den Isthmus der Schilddrüse präparatorisch frei legt. Es kann derselbe in einzelnen Fällen vollständig fehlen; in der Mehrzahl der Fälle ist er in sehr verschiedenen Breiten und mit sehr verschiedener Entwickelung des sogenannten mittleren Läppchens ausgebildet, welches von der Mitte des oberen

Randes des Isthmus bald continuirlich entspringt, bald mit diesem Rand nur durch Bindegewebe zusammenhängt und dann eine Art Nebenschilddrüse darstellt (über die Bedeutung dieses mittleren Läppchens für die Ausführung der Crico-tracheotomie vgl. § 142). Auch an anderen Orten, z. B. an der seitlichen Pharynxwand, am Oesophagus u. s. w. kommen abgeirrte Drüsenlappen, sogenannte Nebenschilddrüsen vor. In Gegenden, welche durch endemisches Vorkommen des Kropfs (§ 152) sich auszeichnen, hat man festgestellt, dass bei fast allen Individuen, auch im kindlichen Alter, in welchem wirkliche Kropfbildung noch kaum vorkommt, die Entwickelung des Isthmus der Schilddrüse verhältnissmässig breit, mithin die Ausführung der Tracheotomie viel schwieriger ist, als in anderen Gegenden (Billroth, E. Rose). Auch ein Altersunterschied ist in den gegenseitigen Beziehungen zwischen dem Isthmus der Schilddrüse und der Trachea von mir nachgewiesen worden: in den ersten Lebensjahren schliesst sich bei den meisten Individuen der Isthmus der Schilddrüse sehr eng an den unteren Rand des Ringknorpels an, während bei vielen erwachsenen Individuen noch die obersten Tracheal-knorpelringe oberhalb des Isthmus der Schilddrüse frei liegen.

Nach Durchschneidung des Isthmus der Schilddrüse bei der Tracheotomie beobachtet man oft in den ersten Tagen eine bedeutende Anschwellung und zuweilen einen ausgedehnten jauchigen Zerfall des Schilddrüsengewebes. Diese Beobachtung spricht für die bedeutende Neigung des Gewebes zu traumatischen Entzündungen, wobei freilich auch die Einwirkung der diphtheritischen Noxe zu berücksichtigen ist. Tracheotomische Wunden, welche nicht durch eine Verletzung der Schilddrüse complicirt sind, verlaufen reizloser: deshalb muss auch die methodische Ausführung der Tracheotomia media verworfen werden (vgl. § 140).

Fälle von nicht traumatischer Entzündung des Schilddrüsengewebes, welche als *Thyreoiditis* zu bezeichnen sind, kommen kaum vor, soweit es sich um sonst gesunde Schilddrüsen handelt. Dieses Verhältniss ändert sich bei der Hyperplasie der Schilddrüse, welche als Kropf (Struma) bezeichnet wird, um, so dass wir die Entzündung der Kröpfe unter dem Namen der *Strumitis* einer eigenen Untersuchung unterziehen müssen (§ 154). Vorübergehende Schwellungen der Schilddrüsen kommen freilich öfter vor, ohne dass wir sie zum Kropf zu zählen haben; sie sind aber auch dann nicht von entzündlicher Entstehung. Am bekanntesten sind die Anschwellungen der Schilddrüsen, welche mit den Aeusserungen des weiblichen Geschlechtslebens in Beziehung stehen, besonders die Schwellungen der Schilddrüsen zur Zeit des Menstruationstermins und im Beginn der Schwangerschaft. Offenbar handelt es sich hierbei um Wallungen des Blutes, welche von vaso-motorischen Einflüssen abhängig sind. Auch metastatische Entzündungen bei Pyaemia multiplex und anderen allgemeinen Infectionsfiebern (Typhus u. s. w.) kommen bei vorher gesunden Schilddrüsen sehr selten vor, wohl aber bei Kröpfen als Strumitis metastatica (vgl. § 154). Epidemisches oder endemisches Vorkommen einer acuten Thyreoiditis ist in einigen französischen Städten (St. Etienne, Clermont) bei den Soldaten beobachtet worden.

§ 152. Die Kropfbildung. Aetiologie der Struma.

Man hat früher unter der Bezeichnung „Kropf“ (Struma, früher auch Bronchocele genannt) allerlei Geschwülste und Schwellungen der vorderen Halsgegend zusammen geworfen, z. B. auch die Schwellungen und Geschwülste der Lymphdrüsen (vgl. § 169). Man rechnete zu den Strumen auch die *Struma aerea*, den Luftkropf, welcher mit der Schilddrüse nichts zu thun hat; denn es handelt sich bei dieser Struma nur um eine sackförmige, mit Luft gefüllte Erweiterung der Trachea, welche nach Larrey's Mittheilung bei den Muhamedanern,

wenn sie von den Minarets die Stunden ausrufen, durch den starken Exspirationsdruck öfter vorkommen soll, im übrigen aber zu den grössten Seltenheiten gehört. Den seltenen Fall einer S. aerea bei einem 8 Monate alten Kind beobachtete Leriche. In einem von Devalz beobachteten Fall konnte man die Oeffnung, aus welcher die Luft in das Bindegewebe eindrang, zwischen den Trachealknorpeln fühlen. Indem man nun lernte, die verschiedenen Schwellungen und Geschwülste besser zu unterscheiden, ist die Bezeichnung „Struma" immer mehr auf die Schwellungen der Schilddrüse und zwar besonders auf die hyperplastischen Formen derselben (vgl. über Carcinom und Sarkom der Schilddrüse § 153 Schluss) beschränkt worden.

Die grössere Mehrzahl der Strumen entwickelt sich unter dem Einfluss endemischer Verhältnisse, so dass man in ätiologischer Beziehung eine *Struma endemica* unterscheiden muss. Die Orte, welche eine solche endemische Entwickelung der Struma zeigen, gehören fast ausschliesslich dem Gebirgsland an, so dass man früher auch daran dachte, ob das Bergsteigen mit seinen respiratorischen Störungen, etwa durch venöse Stauung bei tiefer Exspiration, an der Struma schuldig sein könne. Doch kommt die endemische Kropfbildung keineswegs über ein ganzes Gebirgsland verbreitet, sondern nur auf einzelne Flussthäler beschränkt vor; hierdurch wurde man auf die Bedeutung des Trinkwassers aufmerksam gemacht. Nachdem man die Wirkung des Jodkalis (vgl. § 155) als eine Kropfbildung-hemmende erkannt hatte, dachte man daran, dass der Mangel an Jodverbindungen oder anderen Salzen in dem Trinkwasser zur Kropfbildung führen könne. Aber vergeblich bemühte man sich, durch chemische Analyse der verschiedenen Gebirgswässer aus dem einen kropffreien und aus dem anderen kropfgefüllten Thal desselben Gebirgs irgend einen wesentlichen Unterschied aufzufinden. Endlich kam Klebs auf den Gedanken, dass es sich um eine lebendige Noxe in den Wässern handeln könne, und entdeckte in den kropfreichen Gebirgsthälern Steiermarks ein Infusorium, zur Gattung Navicula gehörig, dessen Vorkommen mit der Verbreitung des Kropfs parallel zu gehen schien. Auch gelang es Klebs, dieses Infusorium in anderem Wasser zu züchten und bei Hunden, welche er solches Wasser dauernd trinken liess oder bei welchen er mit der Pravaz'schen Spritze dieses Wasser in die Gegend der Schilddrüse einspritzte, Kropf zu erzeugen. Wenn sich diese Beobachtungen für andere Gegenden bestätigen würden, so würde das Räthsel der endemischen Verbreitung des Kropfs seiner Lösung entgegen gehen. Immerhin würde es aber vorläufig noch erklärungsbedürftig bleiben, weshalb jene Navicula gerade auf das Schilddrüsengewebe hyperplastisch anreizend einwirkt. Von sonstigen Krankheiten, welche in der Kropfgegend ausser dem Kropf noch endemisch vorkommen, ist nur der *Cretinismus* bekannt. Wie aber das cretinistische Zurückbleiben der Schädel- und Gehirnentwickelung mit der Kropfbildung in Zusammenhang zu bringen sei, darüber lässt sich bestimmtes nicht aussagen.

Neben der endemischen Kropfbildung kommen nur vereinzelte Fälle von Kropfbildung in anderen Gegenden vor. Unter ihnen tritt durch die Eigenthümlichkeit der combinirten Erscheinung von Exophthalmus, Herzpalpitation und Kropfbildung eine Gruppe von Fällen hervor, welche man in Deutschland nach dem ersten diesen Complex beschreibenden Autor unter dem Namen Morbus Basedowii, in England nach einem anderen Autor als Graves'sche Krankheit bezeichnet. Der Complex der Erscheinungen weist auf die Bahnen der Gefässnerven, des Sympathicus und Vagus hin. Doch beschränkt sich die Schwellung der Schilddrüse keineswegs auf eine Fluxion des Bluts durch neuro-paralytische Dilatation der Blutgefässe, sondern kennzeichnet sich auch in dieser Form als eine Hyperplasie des Schilddrüsengewebes. Zwischen den wohl charakterisirten Formen des Morbus Basedowii (deren sonstige Interessen übrigens in das Gebiet der Nerven-

pathologie und nicht in das Gebiet der Chirurgie gehören) und den sporadischen Fällen, welche ohne bekannte Ursache auch in sonst kropf-freien Gegenden gelegentlich vorkommen, ohne dass von Herzklopfen und Exophthalmus etwas zu erkennen wäre, liegen endlich noch unklare Fälle vasomotorischer Störungen, in welchen neben kaum fühlbaren Vergrösserungen der Schilddrüse ein deutlicher Exophthalmus, oder bei deutlicher Struma wieder eine kaum erkennbare Prominenz des Bulbus der betreffenden Seite sich vorfindet. Es ist in praxi recht schwer, die Grenze zwischen der gewöhnlichen Struma und der Struma exophthalmica, wie man wohl auch die Basedow'sche Krankheit bezeichnet hat, zu ziehen. Man muss demnach bekennen, dass die Aetiologie der Struma eigentlich nach keiner Seite befriedigend aufgeklärt ist. Angeborene Strumen sind sehr selten; doch entwickeln sich viele Strumen schon im Kindesalter.

§ 153. Die Formen der Struma.

Die anatomische Untersuchung stellt folgende Arten der Struma (unter Fortlassung der in § 152 schon erwähnten Struma aerea) fest, welche auch klinisch einigermaassen unterschieden werden können.

a) *Struma hyperplastica simplex*, die einfache Vergrösserung des normalen Schilddrüsengewebes. Diese Form ist die häufigste und an der gleichmässigen Vergrösserung der Schilddrüse in allen ihren Theilen, sowie an der mässig festen Consistenz klinisch zu erkennen. Uebrigens können auch abgesonderte Lappen, z. B. ein isolirtes mittleres Läppchen (§ 151), an dieser Form erkranken.

b) *Struma hyperplastica follicularis* und *colloides* (gelatinosa), der Colloid oder Gallert-kropf, welcher zu der ersten Form in denselben nahen Beziehungen steht, wie überhaupt die colloide Degeneration zu der normalen Structur der Schilddrüse. Auch ohne Struma entwickeln sich oft in dem Gewebe der Schilddrüse bläschen-artige Bildungen mit zäher, leimartiger Flüssigkeit gefüllt. Bei Strumen tritt oft diese Bildung sehr in den Vordergrund; dann werden die Kröpfe sehr weich (S. follicularis, Virchow). Endlich fliessen die kleinen Blasen zu grösseren mit colloider Substanz gefüllten Hohlräumen zusammen (S. colloides). Gerade bei den grösseren Formen wachsen colloide Partien besonders üppig zwischen anderen, einfach hyperplasirenden Theilen und geben dadurch der ganzen Schwellung eine sehr unregelmässige Form.

c) *Struma cystica*, in der Regel aus partieller colloider Entartung des Kropfgewebes der Art hervorgehend, dass an einer oder an einigen Stellen die colloiden Blasen zu unregelmässig cystischen Räumen zusammenfliessen. In diese Räume hinein kann wieder von der Wandung der Cyste junges, blutgefässreiches Gewebe in papillomatöser Form vorwuchern; wenn dann Blutungen aus dem brüchigen Gewebe in den Cystenraum stattfinden, so tritt an die Stelle des colloiden Inhalts eine dünnere, dunkelbraun gefärbte Flüssigkeit. Solche cystische Parthieen heben sich in der Regel aus dem übrigen Kropfgewebe kugelig hervor. Die genaue Betastung ergiebt die Erscheinung der Fluctuation (§ 27, allg. Thl.), doch kann diese Erscheinung durch dicke starre Cystenwandungen und durch jene Gewebswucherungen, welche den Cystenraum zum Theil ausfüllen, etwas undeutlich werden.

d) *Struma vasculosa*, eine Kropfform, welche wesentlich auf der Erweiterung der Gefässe und zwar besonders der Arterien beruht. Die Dilatation der Arterien kann so bedeutend sein, dass man das Pulsiren der erweiterten und geschlängelten Stämme durch die Haut hindurch sieht und das pulsatorische Schwirren des Blutstroms mit dem aufgelegten Finger erkennt. Das ganze Krankheitsbild erinnert dann an das Aneurysma cirsoides der Kopfhaut (§ 18). Man hat diese Arten der Struma auch als S. aneurysmatica bezeichnet. Eine pulsirende Form

der Struma ohne deutliche Erweiterung der Gefässe hat neuerdings Lücke bei Kindern beobachtet und im Gegensatz zur S. vasculosa als *S. pulsans* bezeichnet.

Wenn nun die pathologische Anatomie ausser diesen Formen noch eine *S. fibrosa*, eine *S. calcificans* und *S. ossificans* unterscheidet, so sind partielle fibröse Indurationen, welche einer Art von Vernarbung entsprechen, sowie localisirte Ablagerungen von Kalksalzen mit gelegentlicher Bildung dünner Knochenlamellen, welche man besonders in den Wandungen lang bestehender Cysten, aber doch nur selten antrifft, von geringerem klinischen Interesse; nur auf die S. fibrosa werden wir bei der Behandlung zurückkommen (§ 155, Jodinjectionen). Wichtiger ist es, dass neben den hyperplasirenden Formen der Struma noch echte, maligne Geschwulstbildungen in der Schilddrüse vorkommen. Sie entwickeln sich theils in normalen Schilddrüsen, theils in vorher lange bestehenden Strumen, so dass das Kropfgewebe als Grundlage für die Entwickelung der Geschwülste betrachtet werden muss. Man unterscheidet *Sarkome* und *Carcinome*. Kaufmann hat vor Kurzem 7 Fälle von Sarkom und 23 Fälle von Carcinom der Schilddrüse aus der Literatur gesammelt. Die ersteren bilden enorm grosse Geschwülste, deren schnelles Wachsthum bald die Diagnose feststellt. Das Carcinom kommt in der Schilddrüse bald als medullares Carcinom unter Entwickelung grosser weicher Knoten, zuweilen aber auch in der Form des *Scirrhus*, des schrumpfenden Faserkrebses vor, derselben Form, welche auch an der weiblichen Brustdrüse oft sich entwickelt und an diesem Ort etwas genauer beschrieben werden wird (§ 193). Die narbige Schrumpfung des stützenden Bindegewebsgerüsts, welche dem Scirrhus eigenthümlich ist, kann zu einer Schrumpfung der carcinomatösen Schwellung führen. Der schnelle Verfall der Kräfte zeigt, dass diese Abnahme der Schwellung keineswegs eine Heilung bedeutet; auch kann eine Tracheostenose mit Dyspnoë Folge dieser Schrumpfung sein.

Zu dem bösartigen Verlauf der Strumen muss auch der seltene, von verschiedenen Autoren (W. Müller, Lücke, Cohnheim, Neumann) beobachtete Fall einer *embolischen Verschleppung* der Strumaknoten in entfernte Körpertheile, besonders in das Markgewebe der Extremitätenknochen gerechnet werden. Die weichen Knoten wuchern in die Lichtung der V. V. thyreoideae ein; Stücke von ihnen werden weggeschwemmt und erzeugen Geschwulstmetastasen. Die mit Cylinderepithel ausgekleideten Hohlräume der Secundärgeschwülste führen zu der anatomischen Erkenntniss ihrer Bedeutung.

§ 154. Kropfbeschwerden. Strumitis. Kropftod.

Die Beschwerden, welche mit dem Kropf verbunden sind, schwanken bedeutend, und gehen keineswegs mit der Grösse der Schwellung parallel. Es giebt grosse Kröpfe, welche fast erscheinungslos ertragen werden, und kleine Kröpfe, welche die heftigsten Beschwerden verursachen. Selten leidet der Schlingakt, sofern es sich um gewöhnlichere Strumen, und nicht um die seltenere Varietät der Strumen in abgeirrten Lappen, z. B. um den sogenannten *Retropharyngealkropf* oder Retro-ösophagealkropf (Czerny, Kocher) handelt; diese Form kann selbstverständlich den Schlingakt durch Beengung des Eingangs zur Speiseröhre stören. Fast alle Beschwerden betreffen die Athmung. Die Höhe der Beschwerden ist offenbar weniger von der Grösse der Schwellung, als von den Beziehungen derselben zur Trachea abhängig. Sobald die Struma sich gegen die hintere Wand der Trachea entwickelt, wird eine grössere Verengerung derselben eintreten. Aber auch die vordere Trachealwand leidet trotz der grösseren Starrheit, welche ihr die Knorpelringe verleihen, oft in bedeutender Ausdehnung. Nach E. Rose tritt eine Art Erweichung der Wandung ein, welche von dem Wachsthum der Struma abhängig

erscheint; dabei bleibt die Lichtung der Trachea zwar erhalten, kann aber durch eine starke Seitwärtsbeugung des Kopfs oder bei der Exstirpation der Struma (§ 155) durch das Anziehen der Struma während der Operation plötzlich durch Zusammenklappen der Wandung verschlossen werden, so dass Erstickung eintritt. In andern Fällen entwickelt sich langsam die Tracheostenose, indem wie in Fig. 129 die seitlichen Lappen der Schilddrüse die Trachea seitlich zu der Form einer Säbelscheide (Demme) zusammendrängen (vgl. Fig. 129). Besonders schlimm sind die Beschwerden des *tauchenden Kropfs* (Goître plongeant der franz. Autoren). Es handelt sich dabei um kleine, sehr beweglich und median gelegene Kröpfe, welche von einem irregulären mittleren Lappen oder auch wohl vom Isthmus der Schilddrüse ausgehen. Diese Schwellungen tauchen bei der Inspirationsbewegung nach unten gegen das Jugulum sterni ein und pressen hier die Trachea zusammen. Man fühlt einen solchen Kropf mit dem Finger in seinen auffälligen Bewegungen, bei der Inspiration nach unten verschwindend, bei der Exspiration wieder hervortauchend.

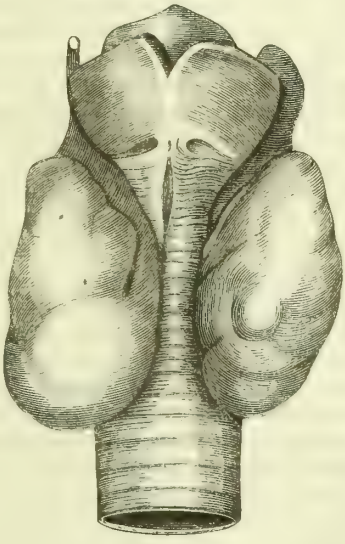

Fig. 129.
Trachea durch Struma seitlich comprimirt, nach Lücke. Der Isthmus der Schilddrüse ist nicht entwickelt.

Sobald die Stenose der Trachea zur wirklichen Dyspnoë Anlass giebt, steigert sich die Schwellung sehr schnell durch die Aufstauung des venösen Bluts. Wieviel diese dyspnoetische Blutüberfüllung zu der Zunahme der strumösen Schwellung beiträgt, kann man am besten aus dem Verlauf nach erfolgreicher Beseitigung der Dyspnoë durch Tracheotomie und Einlegung der langen Canüle (§ 143 Fig. 118) erkennen. Oft genügen wenige Stunden einer ruhigen Athmung nach der Tracheotomie, um die Schwellungen auf die Hälfte des Volumens zurückgehen zu lassen, welches bei Ausführung der Tracheotomie bestand. Früher hat man auch zur Hebung der Dyspnoë bei Struma statt der Tracheotomie die Durchschneidung der, die Struma bedeckenden Muskeln, besonders der M. M. sterno-thyreoidei und der M. M. sterno-hyoidei empfohlen (Hayes).

Acute, schmerzhafte und vom Fieber begleitete Anschwellungen einer Struma müssen immer den Verdacht erwecken, dass die Struma der Sitz einer metastatischen Entzündung geworden ist. Kocher hat kürzlich erst durch genaue klinische Beobachtung das Wesen dieser *Strumitis* (über den Unterschied von Thyreoiditis und Strumitis vgl. § 151) aufgeklärt. Dieselbe tritt als Metastase bei allerlei Infectionskrankheiten, auch bei Septikämie und Pyämie (vgl. allg. Thl. Cap. X und XI) auf. Aber auch in solchen Fällen, in welchen die Strumitis scheinbar selbstständig aufzutreten scheint, kann man in der Regel feststellen, dass ein fieberhafter Catarrh der Schleimhäute, eine Bronchitis, Gastritis oder Enteritis vorausgegangen ist. Vielleicht handelt es sich hier um ähnliche Vorgänge, wie bei der acuten infectiösen Osteomyelitis (§ 91, allg. Thl.). Wie hier die Gefässsprossen des jugendlichen, wachsenden Knochenmarks den Anlass zur Ansiedelung der im Blut kreisenden Spaltpilze geben, so mögen auch die Gefässsprossen des wachsenden Kropfgewebes durch die Verlangsamung des Blutstroms in ihren Hohlräumen günstige Bedingungen für eine Ansiedelung der Spaltpilze darbieten.

Wenn es nicht durch frühe und correcte antiphlogistische Hülfe (besonders die von Kocher für diese Fälle empfohlenen 5% Carbolinjectionen, vgl. § 44, allg. Thl.) gelingt, den Verlauf der Entzündung zu hemmen, so kommt es zu ausgedehnten Eiterungen, zuweilen mit Gangrän des Gewebes. Selbstverständlich kann auch eine solche entzündliche Schwellung der Struma zu Tracheostenose und bedenklicher Dyspnoë führen.

Dass der Ausgang der Struma nicht selten ein tödtlicher ist, erhellt aus den vorstehenden Angaben. Erstickung, Verjauchung des Gewebes mit tödtlichem Fieber, endlich die Entwickelung bösartiger Geschwülste in der Struma sind als Ursachen und Vermittler des tödtlichen Ausgangs zu nennen. Wenn man neben diesen Arten des tödtlichen Ausgangs des Kropfs noch einen besondern *Kropftod* unterscheidet, so bezieht sich dieser Tod auf Beobachtungen, welche E. Rose mittheilt. Es soll nämlich vorkommen, dass bei bedeutender Erweichung der Trachealwand eine Seitwärtsbeugung des Halses genügt, um die Lichtung der Trachea zu verschliessen und den sofortigen Tod des Kropfkranken herbeizuführen.

§ 155. Die Behandlung des Kropfs.

In den meisten Fällen von Kropfbildung wird in erster Linie die *Jodbehandlung* versucht, und zwar in den verschiedensten Arten der Anwendung. Ziemlich wirkungslos und veraltet ist die Einreibung des Ugt. kalii jodati in die Halshaut und die Aufpinselung von Tinctura jodi auf die Haut. Wirksamer ist die innere Darreichung der wässrigen Jodkalilösung (Kalii jodati grm. 5—200 H_2O, 3—4 × tägl. 1 Esslöffel v. z. n.), welche man Wochen und Monate lang fortsetzen, eventuell bei Eintritt von Jodschnupfen oder Jodexanthem unterbrechen muss, um dieselbe Behandlung dann später wieder aufnehmen zu lassen. In einer nicht ganz kleinen Zahl von Fällen bleibt diese innere Darreichung des Jods erfolglos; dann greift man zu den von Luton und Lücke eingeführten Injectionen von Jodtinctur, d. h. man spritzt täglich oder in 2—3tägigen Pausen ½—1 grm. Tinct. jodi in das Kropfgewebe mit der Pravaz'schen Nadel ein. Die Wirkung dieses Verfahrens ist von einzelnen Autoren gerühmt, von anderen Autoren aber mehr angezweifelt worden. Hasse meint, dass nur der Alkohol, welcher in der Tinct. jodi enthalten ist, nicht aber das Jod bei den Injectionen wirke, und will von reinen Alkoholinjectionen denselben Erfolg, d. h. Reizung des Bindegewebes mit narbiger Schrumpfung und Schwinden des Kropfdrüsengewebes beobachtet haben, wobei schliesslich das Gewebe so hart wird, dass es die Hohlnadel nicht mehr eindringen lässt. In einzelnen Fällen hat man nach den Injectionen der Jodtinctur Schwindel- und Ohnmachtsanfälle von bedrohlichem Charakter beobachtet; wahrscheinlich war in solchen Fällen die Jodtinctur direct in ein erweitertes Blutgefäss eingespritzt worden. Endlich folgt der Einspritzung von Jodtinctur in nicht seltenen Fällen acute Entzündung des Gewebes, also Strumitis (§ 154), zuweilen mit Ausgang in Eiterung und Jauchung. Trotzdem sind in vielen Fällen wieder die Wirkungen der Jodinjectionen so günstig, dass es Unrecht wäre, das Verfahren aus der Reihe der zulässigen Methoden der Behandlung zu streichen. Kocher ist bemüht gewesen, die Wirkung der Jodinjectionen nach den einzelnen Kropfarten zu sondern und ihre Zulässigkeit für einzelne Arten, ihre Contraindicationen bei anderen Arten zu präcisiren. Das eigentliche Gebiet für die Jodinjection sind die Fälle von S. hyperplastica simpl. von mittlerer Consistenz. Bei fester Consistenz, besonders der S. fibrosa, bringt die Jodinjection keinen Nutzen. Nach Wölfler sind auch bei ganz weicher Consistenz die Jodinjectionen wirksam. Bei partieller colloider Erweichung der Struma (§ 153, Form b) ist die Jodinjection zuunterlassen, weil sie hier leicht zu Strumitis führt, ebenso auch bei S. vasculosa. Bei kleineren

cystischen Erweichungen kann man noch die Jodinjection versuchen, muss aber auf Strumitis als Folge derselben gefasst sein, während bei grösseren Cysten (S. cystica), besonders bei Cysten mit starren Wandungen das Verfahren keine Aussicht auf Erfolg giebt und die operative Behandlung (s. unten) vorzuziehen ist.

Bei beginnender Strumitis kann die Injection von Carbollösungen, am besten 5%, versucht werden. Wenn kein deutlicher Erfolg eintritt, so muss die Incision (s. unten) stattfinden.

Endlich sind noch die subcutanen Injectionen von Ergotinlösungen zu erwähnen (über die Zusammensetzung der Lösung vgl. § 311, allg. Thl., Behandlung der Varicen). Sie verdienen einen Versuch bei Morbus Basedowii, weil hier eine vasomotorische Störung angenommen werden muss und bei S. vasculosa. Doch sollen solche Injectionen immer nur in das subcutane Bindegewebe der vorderen Halsgegend, niemals in das Kropfgewebe selbst ausgeführt werden. Einzelne Erfolge der Ergotininjectionen bei Kröpfen sind neuerdings berichtet worden (Coghill). Morel-Mackenzie empfiehlt Injectionen von Eisenchloridlösung.

Die operative Behandlung des Kropfes besteht in Incision und Exstirpation. *Die Incision ist indicirt bei Strumitis und bei S. cystica* (von Beck u. A. empfohlen), bei letzterer besonders dann, wenn die Punction und Jodinjection erfolglos geblieben ist. Die Jodinjection wird zwar neuerdings wieder von Störck empfohlen, aber sie kann zur Vereiterung und Verjauchung des Cysteninhalts führen. Bei jeder Incision durch das Kropfgewebe muss man auf bedeutende Blutungen gefasst sein, welche man eventuell mit Umstechung, Thermokauter u. s. w. stillen muss. Bei Eröffnung von grösseren Cysten kann aus dem weichen gefässreichen Gewebe, welches aus der Wandung in den Cystenraum wuchert, eine derartige stürmische Blutung eintreten, dass man gezwungen wird, dem Rath Hecker's folgend, lange Insektennadeln durch die Basis der Cyste hindurch zu stechen und mit Fäden, welche nach Art der umschlungenen Naht (§ 255, allg. Thl. Fig. 87) um die Nadelenden greifen, die Cyste und das blutende Gewebe zusammen zu schnüren. Auch folgt oft der Eröffnung der Cysten mit dem Messer eine ausgedehnte Verjauchung des Kropfgewebes, gegen welche man den Kranken nach den allgemeinen Regeln der aseptischen und antiseptischen Behandlung zu schützen suchen muss. Eine gute Drainirung der Cyste kann zum Abfluss der Secrete viel leisten. Zur Erleichterung dieses Abflusses hat man auch empfohlen, die Ränder der Incision der Cystenwand mit den Rändern des Hautschnitts durch die Naht zu vereinigen und so die ganze Höhle der Cyste nach aussen zu ziehen. Wölfler empfiehlt die Eröffnung der Cysten mit dem Thermokauter (§ 247, allg. Thl.). Stets muss in jedem Fall, unter Beachtung seiner Eigenthümlichkeiten, eventuell auch unter Aetzung der Gewebe mit dem Thermokauter oder mit Chlorzink zur Beseitigung der Jauchung, in sorgfältigster Weise die Antisepsis gehandhabt werden, weil die Verjauchung des Schilddrüsengewebes nicht selten durch Septikämie und Pyämie zum Tode führt.

Früher empfohlene Methoden zur Behandlung der S. cystica, wie z. B. das Durchziehen eines Haarseils, dann die elektrolytische Behandlung (Lamm), welche in dem Einstechen zweier Nadeln und Durchleiten des elektrischen Stroms durch die Flüssigkeit, um sie in H und O zu zerlegen, besteht, sind zu gefährlich, weil bei nachfolgender Verjauchung der freie Abfluss fehlt. Rationeller erscheint die von Dumolard empfohlene Eröffnung der Cyste durch Aufätzung mit Chlorzinkpaste.

Die *Exstirpation der Struma* kann zu den schwersten und lebensgefährlichsten Operationen gerechnet werden, wenn es sich um die Entfernung der ganzen, kropfig entarteten Schilddrüse handelt, während die Exstirpation kropfig entarteter einzelner Lappen zuweilen ziemlich leicht ausgeführt werden kann. Die Indication zur Exstirpation richtet sich einerseits nach den Beschwerden, welche

die Struma verursacht (§ 154), andererseits nach der voraussichtlichen Schwierigkeit der Operation. Bei den Variationen in der Grösse, der Form und dem Sitz der Kröpfe, sowie in den Verwachsungen der Struma mit den Umgebungen ist eine Aufstellung bestimmter operativer Regeln kaum zulässig. Es verdienen folgende Punkte besondere Beachtung: 1) grosse Hautschnitte sind zu empfehlen, damit der Umfang der Geschwulst allseitig freigelegt wird; 2) die bedeckenden Muskeln, besonders die M. M. sterno-hyoidei und die M. M. sterno-thyreoidei, eventuell auch die Innenränder der M. M. sterno-kleido-mastoidei müssen weithin gespalten werden, um die Kropfgeschwulst beweglicher zu machen; 3) bei dem Anziehen der Kropfgeschwulst nach aussen oder nach der Seite kann die Trachea comprimirt oder abgeknickt werden (vgl. § 154 Schluss), so dass jederzeit bei der Operation die Athmung genau beachtet werden muss; 4) der Kranke kann während der Operation verbluten, wenn die Blutstillung nicht methodisch gesichert wird. Zu diesem letzteren Zweck empfiehlt es sich am meisten, dass man jedes Bindegewebsbündel, bevor man es durchschneidet, zwischen zwei Schieberpincetten fasst und nach der Durchschneidung unterbindet. Auch hat man empfohlen, mit Aneurysmennadeln (Fig. 145 § 310, allg. Thl.) Fäden unter dem Bindegewebe durchzuziehen und vor der Durchschneidung dasselbe en masse zu unterbinden. Bei der Ablösung des Kropfs von der Gegend, wo, vom äusseren Seitenrand her, die Stämme der A. A. thyreoideae eintreten, ist dieses Verfahren besonders zu empfehlen. Doch handelt es sich nicht allein um die Gefahr der arteriellen Blutung, sondern auch um die zahlreichen grossen Venen. Greene und Kocher empfehlen dringend für die weichen Kropfformen die *intracapsuläre Ausschälung*, d. h. das Ausräumen des Kropfgewebes aus seiner bindegewebigen Hülle mit dem Finger, wodurch die grösseren Gefässe in dieser Hülle geschont und das Verfahren so beschleunigt wird, dass man schneller zur Blutstillung gelangt. E. Rose pflegt zur Erleichterung der Exstirpation grosser Strumen mit der „Aufschlitzung", d. h. der medianen Spaltung des Isthmus zu beginnen; dann folgt die „substrumöse" Tracheotomie (§ 140), um den Kranken gegen Erstickung sicher zu stellen, endlich die Exstirpation der Struma in zwei Hälften. Ist die Gefahr der Blutung glücklich vorüber gegangen, so folgt nun in den ersten Tagen nach der Operation die Gefahr des tödtlichen Ausgangs durch Verjauchung etwa zurückgebliebener Reste der Schilddrüse und durch jauchige Phlegmone des tiefen Halsbindegewebes (§ 167). Neben den allgemeinen Regeln des aseptischen und antiseptischen Verfahrens erscheint noch der Vorschlag Kocher's beachtenswerth: man soll durch Nähte das tiefe Halsbindegewebe an die Hautwundränder befestigen und hierdurch so nach aussen ziehen, dass die Secrete der Wundflächen frei nach aussen sich ergiessen müssen. Uebrigens sind in jüngster Zeit unter Benutzung des aseptischen Operations- und Verbandverfahrens die Ergebnisse der Kropf-exstirpation besser geworden; die Sterblichkeit nach der Operation ist bedeutend geringer geworden. Bruberger stellt 124 Fälle mit 88 Heilungen (Sterblichkeit 29%) zusammen; die künftige Statistik wird voraussichtlich geringere Sterblichkeit ergeben.

Von Functionsstörungen, welche nach Heilung der Wunde zurück bleiben können, sei nur noch die *Aphonie* in Folge von Durchschneidung des N. recurrens erwähnt. Derselbe verläuft hinter den Seitenlappen der Schilddrüse zwischen Trachea und Oesophagus am Seitenrand dieser Organe und muss bei Exstirpationen aus dieser Gegend geschont werden, was freilich nach E. Rose's Erfahrungen nicht immer möglich ist.

Für den „tauchenden" Kropf (§ 154) empfiehlt Bonnet ein gabelartiges Instrument, welches in den Kropf eingestochen wird, um den Knoten oberhalb des Sternums zu fixiren; dann soll, während die Gabel lange Zeit liegen bleibt, die Struma mit Chlorzinkpaste zerstört werden.

ZWÖLFTES CAPITEL.

Die Verletzungen und Krankheiten der Speiseröhre.

§ 156. Die Schnitt- und Risswunden der Speiseröhre.

Bei der Speiseröhre, wie bei den Luftwegen sind es fast ausschliesslich die Versuche des Selbstmords durch Schnitt, welche zu Verletzungen führen. Bei der Lage der Speiseröhre hinter dem Kehlkopf und der Luftröhre ist selbstverständlich eine Schnittverletzung der Speiseröhre nur dann möglich, wenn vorher die Luftwege getrennt wurden. Bei frischen, glatten Schnittwunden dieser Art wird immerhin die genaue Nahtvereinigung, eventuell unter Vorausschickung der Tracheotomie (§ 137) geboten sein, und würde dann die Wunde der Speiseröhre eine eigene Reihe eng schliessender Catgutnähte erhalten müssen. Jobert empfiehlt zu diesem Zweck die Darmnaht (vgl. über die Methoden derselben § 240). Andere Autoren haben die Anlegung der Nähte widerrathen. In jedem Fall aber, mag man die Wunde nähen oder offen lassen, muss die Ernährung durch die Schlundsonde (§ 157) stattfinden, damit nicht Speisetheile bei dem Herabschlucken in die Luftwege gerathen und von den Bronchien aus septische Bronchitis und Pneumonie erzeugen.

Bei querer Durchschneidung des Kehlkopfs und der Speiseröhre hat man Wunden beobachtet, bei welchen die beiden Theile des Kehlkopfs im Verlauf der Heilung derartig auseinander wichen, dass zwischen ihnen die Wand der Speiseröhre durch Vernarbung an die äussere Halshaut herausgezogen wurde und so eine lippenförmige Fistel der Speiseröhre mit Ausmündung an der vorderen Halsgegend entstand. In einem solchen Fall (vgl. Fig. 130) gelang es mir durch eine plastische Operation und Doppelnaht (vgl. Operationen der lippenförmigen Fisteln an der Urethra § 308) die Fistel zu schliessen. Schüller hat vier ähnliche Fälle von Fistelbildung in der Literatur erwähnt gefunden, während im ganzen 48 Fälle von gleichzeitiger Trennung der Luft- und Speiseröhre veröffentlicht sind (5 Fälle von vollständiger Trennung mit 3 Todesfällen, 35 Fälle von unvollständiger Trennung mit nur 4 Todesfällen, 8 Fälle von Schussverletzung mit 1 Todesfall). Wolzendorff hat eine vollständige Statistik *aller* Oesophaguswunden aus der Literatur zusammengestellt, welche zusammen 145 Fälle (darunter 80 Schnittwunden, 13 Stichwunden, 52 Schussverletzungen) mit insgesammt 48 Todesfällen umfasst (bei Schnittwunden 22 %, bei Schusswunden 44 % Sterblichkeit).

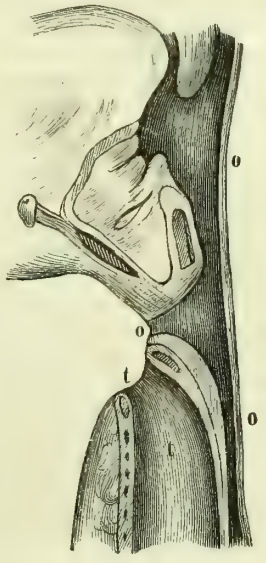

Fig. 130.
Lippenförmige Fistel der Trachea (t) und des Oesophagus (o).

Ausser den traumatischen Communicationen zwischen Trachea und Oesophagus kommen noch solche durch Perforation eines Fremdkörpers (s. unten), dann durch Perforation eines jauchenden Oesophaguscarcinoms und endlich angeborene Fisteln vor (die letzteren sehr selten, und bald zum Tod des Neugeborenen durch Pneumonie führend, Lamb).

Stich- und Schusswunden können, wenn sie von der Seite her die Speiseröhre treffen, eine isolirte Verletzung derselben hervorrufen. Solche Verletzungen

sind übrigens sehr selten (in der grossen Statistik des amerikanischen Kriegs nur 10 Fälle); sie scheinen nicht allzu gefährlich zu sein, indem nur kurze Zeit die geschluckten Flüssigkeiten aus dem Wundcanal abfliessen und dann durch Granulationsbildung und Schrumpfung der Granulationen der Canal sich schliesst. Doch wird man, trotz der berichteten Heilungsfälle dieser Art nicht daran zweifeln dürfen, dass Speisetheile, welche in dem verletzten tiefen, para-ösophagealen Bindegewebe haften bleiben, in demselben eine jauchige Phlegmone mit tödtlichem Ausgang bewirken können. Man wird deshalb auch in diesen Fällen mindestens bis zur Entwickelung kräftiger Granulationen die Ernährung durch die Schlundsonde bewirken müssen.

Am gefährlichsten sind die Risswunden, welche der Oesophagus durch verschluckte Fremdkörper erleidet, welche Spitzen und Kanten an sich tragen, z. B. scharfkantige und spitze Knochenstücke, Glasscherben, durch Fischgräten, Nadeln, falsche Gebisse u. s. w. Sehr feine Nadeln erzeugen freilich bei dem Einspiessen in die Oesophaguswandung und bei dem gelegentlichen Durchtritt durch diese Wandung in das para-ösophageale Gewebe so feine Stichcanäle, dass ein Eindringen der Speisen in die Oeffnung nicht zu befürchten ist. So kommt es vor, dass eine Nadel ihren Weg aus dem Oesophagus nach aussen findet und durch die Bewegungen der Halsmuskeln bis unter die Haut des Halses befördert wird, wo man sie bequem durch einen kleinen Einschnitt freilegen und herausbefördern kann. Aber schon am Hals sind diese Wanderungen verschluckter und im Oesophagus eingespiesster Nadeln gefährlich, weil die Nadeln, wie auch ähnliche spitze Fremdkörper (nach Adelmann in 314 Fällen 18 mal beobachtet), in grössere Blutgefässe (Aorta, Carotis) einstechen und tödtliche Verblutungen aus den Stichcanälen hervorrufen können, und noch mehr wächst diese Gefahr, wenn diese Wanderungen aus tieferen Theilen der Speiseröhre in den Mediastinalraum stattfinden. Man hat beobachtet, dass solche Nadeln sich in den Bogen der Aorta und in das Herz einbohrten, ferner dass sie in einen Bronchus gelangten. In allen solchen Fällen kann der tödtliche Ausgang kaum ausbleiben. Fremdkörper, welche weniger scharfkantig und spitzig sind, wie Münzen und grössere Fruchtkerne (über die kleineren Fruchtkerne, welche oberhalb der Stricturen des Oesophagus hängen bleiben, vgl. § 159), auch weichere Gräten erzeugen zwar direct keine Risswunden in der Oesophaguswandung, aber sie können, wenn sie in der Speiseröhre stecken bleiben, eine langsame eiterige Schmelzung dieser Wandung bedingen, so dass endlich auch die Entzündung in das para-ösophageale Bindegewebe eindringt und auch die Speisetheile durch die geschwürige Oeffnung dann in dieses Bindegewebe gelangen. Sodann ist in einzelnen Fällen der Durchbruch des Fremdkörpers in die Trachea beobachtet worden; auch dieser Vorgang führt durch Ueberfliessen der Speisen in die Luftwege zum Tod. Endlich hebt König hervor, dass in einem Viertheil aller tödtlich verlaufenen Fälle der Tod durch Erstickung, in Folge des Drucks, welchen dicke Körper auf die Trachea ausübten, eintrat.

Mag es sich nun um perforirende Risse durch die Fremdkörper oder um mittelbare geschwürige Schmelzung der Wandung in der Umgebung von hängen gebliebenen Fremdkörpern handeln, so ist immer das Eindringen verschluckter Flüssigkeiten in das para-ösophageale Bindegewebe als ein sehr lebensgefährliches, ja oft als direct tödtliches Ereigniss zu bezeichnen. Die jauchige Entzündung des Mediastinums genügt vollkommen für sich, um den Tod herbeizuführen; sie kann aber auch auf eine der benachbarten Pleurahöhlen übergreifen und so unter den Erscheinungen eines jauchigen Ergusses in die Pleurahöhle zum Tod führen. Nur in einem, von F. Busch aus v. Langenbeck's Klinik mitgetheilten Fall gelang es durch Incision der Pleurahöhle und Entleerung des jauchigen Exsudats

(§ 203) das Leben zu erhalten. Liegt die Verletzung oder die geschwürige Zerstörung im Gebiet des Halstheils des Oesophagus, so kann man noch durch eine schleunige Oesophagotomie (§ 162) zu Hülfe kommen und durch diese Operation einestheils den schuldigen Fremdkörper entfernen, anderentheils den jauchigen Flüssigkeiten aus dem para-ösophagealen Bindegewebe einen Ausweg verschaffen. Man verwandelt dann die innere Risswunde in eine Wunde, welche den Verhältnissen einer von aussen einwirkenden Stichwunde (s. oben) entspricht. Man darf aber nicht etwa glauben, dass man am Halstheil ungestraft eine solche paraösophageale Eiterung auch nur kurze Zeit bestehen lassen kann; denn sie verbreitet sich nach unten, wird dann zur Mediastinitis (§ 211) und entzieht sich hierdurch jeder chirurgischen Controle, weil wir mit der Oesophagotomie, der Incision und Drainirung in den Thoraxraum nicht eindringen können.

Risswunden des Oesophagus können auch durch misslungene Extractionsversuche der Fremdkörper entstehen, so dass bei diesen Versuchen grosse Vorsicht geboten ist (vgl. § 158).

Aetzwunden des Oesophagus durch Schlucken von Alkalien oder Säuren sind nur durch die später sich entwickelnden narbigen Stricturen von chirurgischer Bedeutung. In dieser Beziehung muss auf die §§ 159 und 160 verwiesen werden. Die erste Behandlung muss in der Darreichung von Mitteln bestehen, welche die ätzenden Gifte in harmlosere Verbindungen überführen; bei Säuren liegt es am nächsten Kreide, bei Alkalien Essig oder saure Fruchtsäfte zu geben. Die Säuren führen freilich sofort zu festen Eiweissgerinnungen.

Quere Zerreissung des Oesophagus bei heftigem Erbrechen wurde nur in einigen Fällen (zuerst von Boerhaave) beobachtet; diese Verletzung führt durch Mediastinitis post. (§ 211) immer zum Tod.

§ 157. Die Handhabung der Schlundsonde.

Die Schlundsonde dient zu diagnostischen und therapeutischen Zwecken. Da sie auch schon zur Feststellung der Anwesenheit von Fremdkörpern benutzt werden muss, so müssen wir die Handhabung der Schlundsonde schon an dieser Stelle vorweg erörtern und werden weiterhin auf besondere Indicationen und Formen der Schlundsonden noch zurückkommen (z. B. bei den Stricturen der Speiseröhre und ihrer Behandlung § 159). In Bezug auf die Diagnostik der Oesophaguskrankheiten ist die Schlundsonde viel wichtiger als die Auscultation des Oesophagus, welche von Hamburger besonders betont wurde. Man soll bei derselben auf das Geräusch achten, welche die herabgleitenden Speisen an den etwa veränderten Wandungen des Oesophagus erzeugen. Ueber Oesophagoskopie vgl. § 159.

Wir stellen hier nur die einfachste Aufgabe, etwa die: bei ganz gesundem Oesophagus die Schlundsonde zum Zweck der Einfüllung von Nahrungsmitteln in den Magen einzuführen, wie z. B. bei diphtheritischer Lähmung der Schlundmuskeln (§ 145 Schluss), bei Verbrennung der Pharynxschleimhaut (§ 113) oder nach der Exstirpation der Zunge (§ 98) u. s. w.

Für solche Zwecke kann das Instrument genau den elastischen Cathetern entsprechen, wie wir sie durch die Harnröhre in die Blase führen (§ 282); nur muss die Lichtung grösser (ungefähr 12 Mm., höchstens 15 Mm. Durchmesser), die Wandung dicker sein. Mouton hat mit Gypsabgüssen die Weite des normalen Oesophagus am oberen Ende auf 14, in der Mitte auf 22, am unteren Ende auf 12 Mm. bestimmt und meint, dass über 18 Mm. hinaus eine Erweiterung nicht mehr möglich sei. Wie bei den Cathetern, so muss man auch bei den Schlundsonden den braunen Instrumenten mit etwas starrer Wandung, welche als „englische“ Schlundsonden in denHandel kommen, vor den schwarzen Instrumenten

mit biegsamer Wandung, den sogenannten französischen Sonden den Vorzug geben. Die ersteren sind zwar etwas theurer als die letzteren, aber viel haltbarer und weniger brüchig. Durch das Abbrechen von schlecht gearbeiteten Sonden in der Tiefe der Speiseröhre können Unglücksfälle entstehen, z. B. Risswunden durch die Kanten der Bruchstellen. Uebrigens zeigt die Schlundsonde wie der elastische Catheter, ein halbkugeliges unteres Ende und in der Nähe derselben eine Oeffnung oder auch zwei, jedoch in diesem Fall gegenständig und in etwas verschiedenem Niveau, um das Instrument an dieser Stelle nicht brüchig zu machen (vgl. Fig. 131).

Fig. 131.
Das untere Ende der gewöhnlichen Schlundsonde.
oo. Oeffnung.
Nat. Gr.

Die Einführung der Schlundsonde findet bei normaler Speiseröhre nur einen einzigen Widerstand, und zwar am Eingang in die Speiseröhre, wo der Kehlkopf mit der hinteren Platte des Ringknorpels eng an der Halswirbelsäule anliegt. Diesen Widerstand muss man dadurch beseitigen, dass man mit der linken Hand den Kehlkopf nach vorn, von der Wirbelsäule abzieht. Man geht mit dem Zeigefinger der linken Hand an die Basis der Zunge, setzt die Fingerspitze in die Vertiefung zwischen der Epiglottis und der Zunge neben der als Ligam. glosso-epiglotticum bezeichneten Schleimhautfalte ein und durch eine Beugebewegung bei hakenförmiger Stellung des Fingers zieht man die Zunge gegen den Bogen des Unterkiefers der Art an, dass die Epiglottis und mit ihr der ganze Kehlkopf der Bewegung der Zunge folgen muss (vgl. Fig. 132). Wenn man in demselben Augenblick mit der rechten Hand das untere Ende der Schlundsonde gegen die Pharynxwand andrängt, so gleitet dieselbe von selbst, ohne dass man auch nur einen Widerstand fühlt, in die Speiseröhre ein. Wegen einer etwaigen Verirrung der Schlundsonde in den Kehlkopf und die Luftröhre braucht man nicht besorgt zu sein, weil eben durch das Anziehen des Kehlkopfs nach vorn und das Andrängen der Schlundsonde an die Pharynxwand der Eingang zum Kehlkopf ganz ausser dem Bereich der Spitze der Schlundsonde fällt. Sollte bei mangelhafter Ausübung beider Akte die Verirrung der Schlundsonde zum Kehlkopf stattfinden, so wird ein heftiger Husten- und Erstickungsanfall, welcher bei der Berührung der Glottis mit dem Instrument nicht ausbleiben kann, eine Warnung geben.

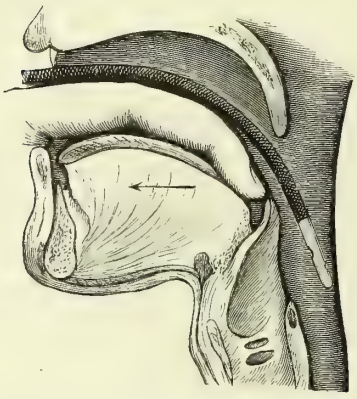

Fig. 132.
Schematische Darstellung der Einführung der Schlundsonde mit Anziehen der Zunge nach vorn. ½ d. nat. Gr.

Man kann vor der Einführung der Schlundsonde an der Länge des Instruments, welche man mit der Distanz vom Mund bis zum Hypochondrium in Vergleichung setzt, die Stelle markiren, bis zu welcher man die Schlundsonde hinabführen muss, um mit der Spitze den Magen zu erreichen. Wenn man die Sonde etwas weit einführt und gewaltsam gegen die grosse Curvatur andrückt, so empfindet der Kranke einen lebhaften Schmerz in der Magengegend, während bei einfachem Vorragen der Spitze der Sonde in die Magenhöhle kein Schmerz empfunden wird. Wurde nun zum Zweck der künstlichen Ernährung die Schlundsonde eingeführt, so setzt man auf das äussere Ende der Schlundsonde, welches vor den Zahnreihen steht, einen Glastrichter auf und giesst in denselben die Nährflüssigkeiten langsam ein. Bei schnellem Eingiessen

entstehen Contractionen der Magenwand, wie bei Erbrechen, so dass die Flüssigkeit durch die Sonde bis zum Glastrichter zurückgepresst wird. Das Herausziehen der Sonde geschieht ohne irgend welche Schwierigkeiten.

Man kann die Schlundsonde, welche in den Magen eingeführt wurde, auch zur Entleerung des Mageninhalts benutzen, z. B. bei Vergiftungen. Man improvisirt das Auspumpen des Magens durch das Ansetzen einer leeren Saugspritze in die obere Oeffnung der Schlundsonde; durch Anziehen des Spritzenstempels kann man dann den Mageninhalt in die Spritze ansaugen. Seitdem die inneren Kliniker begonnen haben, chronische Magenkrankheiten durch die künstliche Entleerung des Mageninhalts zu behandeln, sind verschiedene „Magenpumpen" erfunden worden, über welche die Lehrbücher der inneren Pathologie zu vergleichen sind. Eine sehr einfache Vorrichtung, welche man sich zur Noth noch improvisiren kann, ist die von Jürgensen. Man befestigt an das äussere Ende der Schlundsonde einen langen elastischen Schlauch, mit einem Glasrohr in der Mitte desselben. Man saugt nun mit dem Mund an dem elastischen Schlauch an; sobald die Flüssigkeit in dem Glasrohr sichtbar wird, hört man mit dem Saugen auf, um nicht den Mageninhalt in den Mund zu bekommen. Das Abfliessen desselben erfolgt nun unter Heberwirkung, indem der elastische Schlauch mit dem Glasrohr den langen Arm des Hebers, die Schlundsonde den kurzen Arm des Hebers bildet. Neuerdings rettete auf meiner Klinik Löbker das durch Trinken von concentrirter Carbollösung bedrohte Leben eines Kranken dadurch, dass er eine sehr lange englische Schlundsonde, welche in den Magen eingeführt war und noch weit aus der Mundöffnung herausragte mit Wasser füllte und dann am Mund spitzwinkelig nach unten abbog. So wurde das Instrument improvisatorisch zu einem Heber umgewandelt und der ganze Mageninhalt entleert.

Bei Geisteskranken, welche sich durch Verschluss des Mundes und der Zahnreihen gegen die Einführung der Schlundsonde und die beabsichtigte künstliche Ernährung zur Wehr setzen, kann man die Schlundsonde durch den unteren Nasengang bis zur Rachenhöhle und von da in die Speiseröhre einführen. Durch denselben Handgriff, welcher bei Chloroformasphyxie mit kakenförmig hinter die Ränder der aufsteigenden Kieferäste eingesetzten Zeigefingern den Unterkiefer und mit ihm die Zunge nach vorn zieht (§ 332, allg. Thl.), kann man auch ohne Eröffnung des Mundes den Kehlkopf soweit von der Wirbelsäule nach vorn ziehen, dass die Schlundsonde am Eingang zur Speiseröhre von Seiten des Kehlkopfs keinen besondern Widerstand findet. Doch scheint bei dieser Art des Einführens der Schlundsonde durch den Nasengang eine Abirrung der Sonde in den Kehlkopf leichter stattfinden zu können.

Bei Kindern begegnet man bei der Einführung der Schlundsonde der Gefahr, dass die Kinder auf den in die Mundhöhle eingeführten Finger beissen, am besten durch den kleinen Kunstgriff, welcher schon § 92 erwähnt wurde: man streift die Unterlippe der Kinder mit dem Finger über die Kante der unteren Schneidezähne, damit bei dem Zubeissen die Kinder sich in die eigene Lippe beissen.

§ 158. Zur Behandlung der Fremdkörper in der Speiseröhre.

Am leichtesten ist das Verfahren bei zu grossen Bissen, welche unzerkleinert herabgeschlungen werden und dabei in der Speiseröhre fest hängen bleiben, z. B. grosse Fleischballen. Der Rath Dupuytren's, den Fremdkörper von der Aussenseite des Halses her durch Fingerdruck zu zerquetschen, wird nur bei sehr weichen Körpern (etwa Kartoffelstücken) ausführbar sein. Der originelle Gedanke von Balch, stecken gebliebene Bissen durch Zuführen ven Salzsäure und Pepsin in der Speiseröhre künstlich zu verdauen, ist bei grossen Bissen nicht recht zweck-

mässig. Hier kann dieselbe Sonde, welche man dazu benutzt, die Anwesenheit des Fremdkörpers festzustellen, nämlich eine Fischbeinsonde mit Metallknopf (Fig. 133), auch dazu benutzt werden, um den Bissen nach abwärts in den Magen zu drängen. Man hat hierzu früher sogenannte *Schlundstösser* benutzt, d. h. Fischbeinsonden, an deren unterem Ende ein Schwammstück fest aufgebunden ist. Da jedoch jene Sonde zur Erkenntniss des Sitzes der Fremdkörper nicht wohl entbehrt werden kann, so kann man sie gleichzeitig auch als Schlundstösser verwenden. Ausser Fleischbissen können auch andere rundliche Körper zum Magen herabgestossen werden, sofern sie nicht scharfe Kanten besitzen; aber alle kantigen und spitzigen Körper soll man versuchen, durch die weiterhin zu empfehlenden Instrumente nach aussen zur Mundhöhle heraus zu befördern, weil sie auf der Passage vom Magen darmabwärts noch hängen bleiben und Unheil stiften können. Dahin gehören besonders Knochenstücke, Glassplitter, Pflaumenkerne, Nadeln, Münzen. Uebrigens hat Trendelenburg auch mit einer langen Leroy'schen Curette (vgl. Fig. 95 § 259, allg. Thl.) Fleischklumpen nach oben herausbefördert. Bei dieser Gelegenheit führte Trendelenburg den Beweis, dass geradlinige, feste Sonden sehr wohl in den Oesophagus eingeführt werden können, wenn der Kopf stark zurückgebeugt und so der Mund mit dem Oesophagus in eine Linie gebracht wird. Bei den Fischgräten ist es kein besonderes Unheil, wenn ihre Anspiessung durch die Extractionsversuche beseitigt wird und sie dann in den Magen gelangen; der Magensaft sorgt dann für ihre Abglättung und Erweichung. Nur bei sehr grossen und scharfkantigen Gräten, welche Aehnlichkeit mit Knochensplittern haben, ist es erwünscht, sie ebenfalls nach oben heraus zu befördern. Die Besorgniss, dass bei Kupfermünzen auf dem Weg vom Magen zum Anus durch Resorption eine Kupfervergiftung eintreten könne, ist unerheblich, weil die Münzen, wenn sie zum Magen gelangten, später gewöhnlich erscheinungslos den Darmcanal passiren und in den Fäcalmassen entleert werden. Doch ist es natürlich auch bei Münzen angenehmer, sie nach oben heraus zu befördern, statt sie den langen Weg durch den Darmcanal gehen zu lassen.

Fig. 133. Das untere Ende der Fischbeinsonde mit Metallknopf. 1/3 d. nat. Gr.

Der Einführung des Extractionsinstruments kann man bei Erwachsenen die Einführung der oben erwähnten Fischbeinsonde mit dickem Metallknopf immer vorausgehen lassen, um die Anwesenheit des Fremdkörpers und die Höhe seiner Lagerung festzustellen. Die meisten Fremdkörper bleiben im obersten Theil der Speiseröhre, eine kleinere Zahl dicht oberhalb der Cardia im untersten Theil hängen; der mittlere Theil der Speiseröhre ist am geräumigsten und beherbergt seltener Fremdkörper. Doch kann eine Einspiessung von Nadeln und anderen spitzen Körpern auch in diesem geräumigen Theil stattfinden. Bei Kindern, welche der Einführung der Instrumente viel Widerstand entgegensetzen, erspart man sich die Einführung der Schlundsonde, welche nur diagnostischen Zwecken dient, und greift sofort zum Extractionsinstrument; man überzeugt sich freilich nicht selten durch dasselbe, dass überhaupt kein fremder Körper existirt und dass das quälende Verfahren hätte unterbleiben können.

Das souveräne Extractionsinstrument für die Fremdkörper der Speiseröhre ist der Münzenfänger v. Gräfe's. An der Fischbeinsonde ist am unteren Ende ein durchbrochenes Körbchen angebracht, dessen flache Platten bei der Einführung des Instruments der vorderen und hinteren Wand der Speiseröhre entsprechen. Die Form des Körbchens erhellt aus Fig. 134 (a u. b). An einzelnen Modellen ist das Körbchen von vorn nach hinten am Fischbeinstab etwas beweglich; an anderen ist es unbeweglich mit dem Fischbein verbunden. Es wäre ein

unverantwortlicher Leichtsinn des Instrumentenmachers, wenn die Verbindung zwischen dem Körbchen, welches aus Neusilber oder Stahl gefertigt ist, und zwischen dem Fischbein nicht so widerstandsfähig ist, dass etwa das Körbchen an dem Widerstand des Fremdkörpers abbrechen könnte. Dann wären statt eines Fremdkörpers zwei in der Speiseröhre. Man muss also das Instrument auf die Widerstandsfähigkeit der Verbindung zwischen Körbchen und Fischbein prüfen. Bei dem Einführen des Instruments soll das Körbchen mit dem kantigen unteren Rand am Fremdkörper vorbeigehen; erst bei dem Zurückziehen soll der obere Rand des Körbchens an den Fremdkörper sich anstemmen und ihn nun vor sich her mit nach oben nehmen. Es ist also in der That ein Fangen wie mit dem Angelhaken. Wenn nun auch das Instrument ursprünglich zum Fangen von Münzen construirt wurde, so fängt man mit ihm nicht minder gut auch Knochenstücke, Pflaumenkerne, Fischgräten und Nadeln. In meiner Praxis habe ich viel öfter Knochenstücke mit dem Münzenfänger gefangen, als gerade Münzen. Auch ergiebt die Statistik, in welcher Adelmann 314 Fälle zusammengestellt hat 103 mal Knochenstücke, und nur 32 mal Münzen als steckengebliebene Fremdkörper (40 Nadeln, 25 Fleischstücke, 21 Gräten u. s. w.). Mit dem Verschwinden der grossen Kupferdreier aus der Reihe der gangbaren Münzen ist das Münzenfangen noch seltener geworden, als früher. Trotzdem behält das Instrument seine volle Bedeutung. Das Körbchen muss ziemlich der Breite des Oesophagus entsprechen, damit das Anstemmen an den Fremdkörper um so sicherer erfolgt. Deshalb muss man zwei Instrumente von verschiedenem Kaliber haben, eines für Erwachsene, das andere für Kinder. Carletto hat eine gegliederte Oesophagussonde angegeben, deren unteres Glied nach Belieben aufgerichtet werden kann. Dieses Instrument verdient wohl neben dem Münzenfänger einige Beachtung.



Fig. 134.
Das untere Ende des Münzenfängers (v. Gräfe). ½ d. nat. Gr.

Ein beachtenswerther Punkt bei dem Gebrauch des Münzenfängers ist die Möglichkeit, dass der fremde Körper in dem Augenblick, wo er aus dem engen Oesophagus in die geräumige Rachenhöhle tritt, vom Korb des Münzenfängers herab auf die Glottis fällt und einen Erstickungsanfall veranlasst. Ich gebe, nachdem ich diesen unangenehmen Zufall im Anfang meiner Praxis einige Mal beobachtete, die Regel: man soll mit dem Zeigefinger der linken Hand, welcher von dem Augenblick der Einführung des Instruments ab vor der Epiglottis an der Zungenbasis schon bereit liegt (§ 157), den Fremdkörper so in Empfang nehmen, dass der Zeigefinger denselben an das Körbchen festdrückt, bis das Instrument und der Finger mit dem Fremdkörper gleichzeitig die Mundhöhle verlassen.



Fig. 135.
Der Grätenfänger von Weiss. a. im geschlossenen, b. im aufgespannten Zustand. ½ d. nat. Gr.

Neben dem Münzenfänger ist noch erwähnenswerth der Grätenfänger von Weiss. Ueber den Fischbeinstab, welcher in einen olivenartigen Knopf endet, ist ein elastischer Catheter übergezogen. Zwischen dem Ende des elastischen Catheters (c) und dem Knopf (k) ist eine grosse Zahl Schweinsborsten eingeschaltet. Nachdem man nun den unteren Theil des Instruments an dem Fremdkörper vorbeigeführt hat, drückt man den Catheter gegen den Olivenknopf an. Nun springen die Schweinsborsten zu einer halb-starren runden Platte auf, und wenn man in diesem Zustand das Instrument nach oben zurückzieht, so putzt die Platte die Wand der Speiseröhre so ab, dass leichte Fremdkörper, wie Fischgräten, auf

den Schweinsborsten nach oben geführt, oder doch durch die streifenden Bewegungen der Borsten in den Längsdurchmesser der Speiseröhre gestellt werden. Die letztere Wirkung ist bei Fischgräten schon genügend, weil sie in dieser Stellung von der peristaltischen Bewegung der Speiseröhre zum Magen befördert werden.

Mit *Schlundzangen* kann man nur solche Fremdkörper herausziehen, welche zwischen dem Ringknorpel und der Wirbelsäule am obersten Ende der Speiseröhre festgeklemmt sind. Die fassenden Branchen müssen bogenförmig (ähnlich der Kornzange Fig. 127 § 286, allg. Thl.) vom Griff abgekrümmt sein, um hinter dem Kehlkopfseingang nach unten greifen zu können. Bei älteren Schlundzangen gleiten die beiden greifenden Enden in schiebender Bewegung von vorn nach hinten übereinander. Bei neueren Modellen findet die Bewegung der Zangenbranchen bei dem Oeffnen und Schliessen von links nach rechts statt, was dem grösseren Durchmesser der Speiseröhre in dieser Richtung zweckmässig entspricht.

Fig. 136.
Schlundzange, deren Branchen nach links und rechts sich öffnen (amerikan. Modell). 1/2 d. nat. Gr.

Nach dem Vorschlag von Rice kann man sich ein Instrument zur Extraction eines Fremdkörpers dadurch improvisiren, dass man an einen gewöhnlichen Fischbeinstab, wie man ihn im Kaufladen findet, ein kegelförmiges Stück von trockenem Pressschwamm, die Basis des Kegels nach oben gerichtet, mit Seidenfäden gut befestigt. Wenn es gelungen ist, den Pressschwamm bis unterhalb des Fremdkörpers zu führen, so lässt man ihn hier einige Zeit liegen und aufquellen, was durch verschlucktes Wasser beschleunigt werden kann. Nun zieht man den Fischbeinstab nach oben an und die Basis des gequollenen Pressschwammkegels nimmt den Fremdkörper nun vor sich her nach oben. — Die sonstigen Vorrichtungen zur Extraction der Fremdkörper aus der Speiseröhre sind von so geringer praktischer Bedeutung, dass sie hier übergangen werden können. Interessant ist die extemporirte Hülfe, welche Leroy in einem Fall von Verschlucken eines Angelhakens und Steckenbleiben desselben in der Speiseröhre dem Verletzten brachte. Eine Bleikugel wurde durchbohrt und über die Angelschnur in die Speiseröhre eingeführt; dann wurde ein Schilfrohr über die Angelschnur eingeschoben und mit demselben die Kugel angedrängt, so dass der Angelhaken sich aushakte und mit der Spitze in das Blei einbohrte. Endlich wurden alle drei Körper nach oben herausgezogen (nach Bardeleben).

Fig. 137.
Unteres Ende der Fischbeinsonde mit konisch geformtem Pressschwamm (Rice). Nat. Gr.

Ueber die Indicationen, welche Fremdkörper zur Oesophagotomie darbieten, ist § 162 zu vergleichen.

§ 159. Die Stricturen der Speiseröhre.

Die Verengerungen der Speiseröhre zerfallen nach ihren Ursachen in folgende Formen:

1) *die narbigen Stricturen.* Sie entstehen durch das Verschlucken ätzender Flüssigkeiten (Kalilaugen, starke Säuren u. s. w.). Die ersten Erscheinungen nach

solchen Unglücksfällen sind oft nicht bedeutend, wenn auch das Schlucken von vornherein schmerzhaft ist. Die Schleimhaut der Speiseröhre ist eben so wenig wie die Muscularis derselben zu hohen entzündlichen Vorgängen irgendwie geneigt; ausser den Entzündungen, welche solchen Verätzungen folgen und an sich auf niedriger Höhe zu bleiben pflegen, kommen andere Entzündungen, welche den klinischen Begriff einer „Oesophagitis" begründen könnten, nicht vor (über Soor im Oesophagus vgl. die Lehrbücher der inneren Klinik). Das wesentliche nach jenen Aetzungen ist die Entwickelung von Granulationsgewebe, welches sich allmählig verdichtet und im Verlauf der nächsten Wochen und Monate zu einer narbigen Verengerung der Speiseröhre führt. Diese Verengerung kann aber dann so bedeutend werden, dass schliesslich sogar Flüssigkeiten nicht mehr ihren Weg zum Magen finden und die feinsten Instrumente durch die verengte Stelle nicht mehr durchgeführt werden können (vgl. Behandlung der narbigen Stricturen § 160). Andere entzündliche Processe, als die nach Aetzung, führen deshalb nicht zu ähnlichen Stricturen, weil die Entzündungen des Oesophagus zu geringfügig sind. Eine eigentliche *Oesophagitis* giebt es kaum. Die Diphtheritis dringt nicht in den Oesophagus ein (§ 114). Der Soor ist eine epiphytische Fadenpilzkrankheit, welche nur zu einer starken Epidermisabschuppung führt. Auch chronisch-entzündliche Verdickungen der Schleimhaut, welche man früher als zuweilen vorhanden annahm, sind mit dem Messer des pathologischen Anatomen nicht nachweisbar. Der Oesophagus mit seinem geschichteten Epithel und gefässarmer Submucosa ist zu entzündlichen Vorgängen minder geneigt, als andere Schleimhäute.

2) *die carcinomatösen Stricturen.* Sie entstehen durch die Entwickelung von Epithelialcarcinomen in der Wand der Speiseröhre, besonders häufig in dem oberen Dritttheil derselben und in dem unteren Dritttheil dicht oberhalb der Cardia. Das mittlere Dritttheil wird seltener von Carcinom befallen; doch weichen in dieser Beziehung die Angaben der Schriftsteller ab. So bezeichnet König die Carcinome des mittleren Dritttheils als häufiger gegenüber dem oberen, und Mackenzie zählt umgekehrt die grössere Zahl der Fälle im oberen, die kleinste Zahl im untern Dritttheil. Wenn vom 35. Jahr an aufwärts langsam Schlingbeschwerden ohne äussere Ursache entstehen, so darf man nicht unterlassen, die Untersuchung mit der Schlundsonde, am besten wieder mit der geknöpften Fischbeinsonde (Fig. 133 § 158) vorzunehmen. Da das Carcinom in der Regel in der Mitte geschwürig zerfällt und die Ränder des Geschwürs mit nicht-zerfallenen Carcinommassen infiltrirt sind, so trifft der Knopf der Sonde gewöhnlich auf eine enge Stelle, gelangt dann in einen freieren Raum und dann zu einer zweiten engen Stelle, welche dem unteren Rande des Carcinomgeschwürs entspricht. *So findet man bei Carcinomen von längerem Bestand zwei Stricturen.* Aus der Distanz derselben kann man einen Schluss auf die Längenentwickelung des Carcinoms machen. Ein weiteres diagnostisches Zeichen besteht darin, *dass der Knopf der Sonde,* nachdem man sie wieder herausgezogen hat, *einen fauligen Geruch verbreitet,* entsprechend den faulig zerfallenden Geweben, mit welchen er in Berührung gekommen ist. Nach diesen Erscheinungen ist es meistens nicht schwierig, die Diagnose auf Carcinom der Speiseröhre zu stellen. Ob unter diesen Umständen die etwas schwerfälligen *Oesophagoskope,* welche von Störck u. A., kürzlich auch von Nitze und Leiter mit innerer Beleuchtung durch galvanisch erhitzten Platindraht, construirt wurden, eine grosse praktische Bedeutung erhalten werden, wird die Erfahrung zeigen.

3) die Verengerung der Speiseröhre durch *Divertikelbildung.* Es handelt sich hierbei zum Theil um angeborene, zum Theil um später entstandene Divertikelbildung. Bardeleben betont die Erblichkeit der Divertikelbildung in einzelnen Familien und denkt an einen Zusammenhang ihrer Entwickelung mit der

Fistula colli congen. (§ 168). Die Wandung des Divertikels kann aus Schleimhaut und Muscularis zusammen oder nur aus Schleimhaut bestehen; im letzteren Fall tritt die Schleimhaut taschenförmig durch einen Spalt der Muscularis hindurch, um das Divertikel zu bilden. Von den Divertikeln sind die Ektasien des Oesophagus zu unterscheiden, welche sich oberhalb der eigentlichen (narbigen oder carcinomatösen) Stricturen, zuweilen aber auch unabhängig von diesen entwickeln. Die *Ektasien* sind spindelartige Erweiterungen des Oesophagus, welche den Schlingakt nicht stören; die Divertikel sind Appendicularsäcke am Oesophagus. So weit die Divertikel nicht angeboren sind, nimmt man an, dass sie entweder durch Zug von aussen her (z. B. durch anschwellende Lymphdrüsen) oder durch Druck von innen her entstehen (die ersteren als Tractions-divertikel, die letzteren als Pulsionsdivertikel von Ziemssen bezeichnet). Lange Zeit können solche Divertikel ziemlich erscheinungslos bestehen, bis allmählig durch ihre wiederholte Füllung mit Speisetheilen eine Erweiterung der Tasche eintritt. Nun wird das Divertikel nicht nur dadurch beschwerlich, dass Speisetheile aus demselben einige Zeit nach dem Essen wieder zur Mundhöhle regurgitiren, sondern auch dadurch, dass das gefüllte Divertikel von der Seite her die Speiseröhre zusammendrückt. So kommt schliesslich nichts mehr von den Speisen in den Magen, sondern alles in das Divertikel; es droht dann der Hungertod.

Wenn schon die Divertikel des Oesophagus gegenüber der Zahl der Narbenstricturen und der grossen Zahl der carcinomatösen Stricturen eine verschwindend kleine Minderzahl darstellen, so gehört die sogenannte *Dysphagia lusoria* zu den seltensten Fällen und kann ihr Vorkommen überhaupt noch bestritten werden. Man will nämlich beobachtet haben, dass bei dem Ursprung der A. anonyma oder der A. subclavia dextra aus dem absteigenden (linken) Theil des Aortenbogens diese Arterien zwischen Luft- und Speiseröhre quer von links nach rechts verlaufen und Schlingbeschwerden verursachen. Schon die Diagnose eines solchen Zustandes würde sehr schwierig sein; und an eine Beseitigung derselben durch Ligatur der betreffenden Arterie wäre bei dem irregulären Verlauf kaum zu denken.

Auch die *syphilitischen Stricturen* der Speiseröhre gehören zu den Erkrankungen, deren Vorkommen zwar gelegentlich behauptet, aber noch keineswegs bewiesen ist. Die Speiseröhre scheint auch gegen syphilitische Erkrankungen ziemlich immun zu sein.

Endlich ist noch die *hysterische Dysphagie* hier zu nennen, eine zwar ziemlich häufige Erkrankung, welche aber deshalb nicht zu den Stricturen der Speiseröhre gerechnet werden darf, weil es sich nur um die subjective Empfindung einer Verengerung der Speiseröhre oder eines Verschlusses derselben handelt, während nicht die geringste Erkrankung der Speiseröhre vorliegt. Weshalb in dem Complex der nervösen hysterischen Erscheinungen, welche auf allerlei chronischen Erkrankungen des Uterus und seiner Annexe beruhen (Retroflexio uteri, chronische Oophoritis u. s. w., vgl. die Lehrbücher der Gynäkologie und der Nervenkrankheiten), der Globus hystericus, d. h. die Empfindung des Aufsteigens einer Kugel in der Speiseröhre und die Empfindung eines Verschlusses derselben so häufig in den Vordergrund tritt, ist noch unaufgeklärt. Die hysterische Dysphagie verdient auch von chirurgischem Gesichtspunkt eine kurze Erwähnung, weil man durch diese Erscheinung sich bestimmen lassen kann, die Untersuchung mit der Schlundsonde vorzunehmen. Das negative Ergebniss, dass das etwa befürchtete Carcinom der Speiseröhre nicht vorliegt, hat immer schon einigen Werth; doch verfehlt das Einführen einer dickknöpfigen Schlundsonde bis in den Magen auch eine nützliche psychische Wirkung auf die Hysterisch-kranken nicht, welche nun von dem Offensein der Speiseröhre überzeugt werden, und kann das harmlose Verfahren auch nach dieser Richtung empfohlen werden.

Eine klinische Curiosität sind die gestielten *Schleimhautpolypen des Oesophagus,* welche sich besonders von dem hinteren Schleimhautüberzug der Siegelringplatte der Cart. cricoidea entwickeln sollen. Sie hängen in die Speiseröhre herab, können aber durch eine Brechbewegung nach oben zum Kehlkopfeingang geschleudert werden, so dass sie mehr Athem- als Schlingbeschwerden verursachen. Man kann den Stiel nach vorgängiger Unterbindung (am besten in zwei Hälften, vgl. das Verfahren bei Polypen des Rectum § 249) mit der Scheere abtrennen. Middeldorpf empfahl die Abtragung mit der galvano-kaustischen Schlinge (§ 247, allg. Thl.).

Compressionen der Speiseröhre durch grosse Halsgeschwülste, welche meistens von der Seite her zur Mitte heranwachsen (§§ 169 u. 170), kommen selten bis zu dem Maass vor, dass die Deglutition erschwert wird. Auch Strumen lassen meist die Lichtung der Speiseröhre frei (§ 154). Der elastisch-weiche Schlauch, welcher von sehr lockerem Bindegewebe umgrenzt ist, vermag besser, als die starre Luftröhre, dem Druck der Geschwülste auszuweichen.

§ 160. Die Behandlung der narbigen Stricturen der Speiseröhre.

Die beste Art der Behandlung der narbigen Strictur ist die prophylaktische Dilatation der Speiseröhre in der Zeit, in welcher die Granulationen narbig schrumpfen; man müsste etwa vom 14. Tage ab nach dem Herabschlucken der ätzenden Flüssigkeiten die Einführung dicker Schlundsonden beginnen und anfangs täglich, später zweitägig, endlich nach Monaten nur noch probeweise in längeren Zwischenräumen betreiben, um sofort, wenn sich auch noch nach Monaten eine Neigung zur Verengerung kundgiebt, zu einer beschleunigten Wiederholung der Sondirung zurückzukehren. Doch kann man meist mit dieser Behandlung bei den Kranken nicht durchdringen, weil die Speiseröhre anfänglich gegen die Sondirung sehr empfindlich und dazu das Schlucken noch wenig gehindert ist. So treten die meisten Fälle dieser Art erst dann in die chirurgische Behandlung ein, wenn die narbige Verengerung so weit fortgeschritten ist, dass die Ernährung schwer leidet und beispielsweise nur noch Flüssigkeiten den Weg durch die Strictur in den Magen finden. Eine genaue Ueberwachung der Ernährung solcher Stricturkranker ist übrigens nach der Richtung nothwendig, dass das Schlucken von Körnern und Kernen, z. B. Citronenkernen, sicher verhütet wird. Der kleinste feste Körper kann oberhalb einer engen Strictur hängen bleiben und ist dann nicht wieder herauszukriegen; indem er nun ein Geschwür um sich herum erzeugt, kann er ebenso gefährlich wie ein grosser Fremdkörper werden (§ 156) und sogar die Oesophagotomie (§ 162) veranlassen. Bei carcinomatösen Stricturen ist dieselbe Vorsicht zu beobachten.

Die Behandlung der narbigen Strictur durch Aetzmittel, einschliesslich der von Bardeleben vorgeschlagenen galvano-kaustischen Aetzung ist im ganzen nicht zweckmässig, weil nach Abstossung der Aetzschorfe neue Granulationsbildung und neue narbige Schrumpfung erfolgt.

Das wichtigste Verfahren zur Behandlung der narbigen Strictur der Speiseröhre ist das Verfahren der allmähligen Dilatation und das geeignetste Instrument zu diesem Verfahren ist die Trousseau'sche Sonde (Fig. 138) mit den zahlreichen olivenförmigen Elfenbeinknöpfen, welche an die Schraube am unteren Ende der Fischbeinsonde angeschraubt werden. Die enggewundene Schraube ergiebt eine so feste Verbindung, dass eine Ablösung des Knopfs nicht zu besorgen ist. Man führt nun von Tag zu Tag, oder bei etwas grosser Reizbarkeit in Zwischenräumen von einigen Tagen, immer dickere Knöpfe durch die Strictur durch. Die Kranken, welche den Hungertod vor Augen haben, geben sich willig zu dieser Art der Behandlung her. Eine leichte Führung des Instruments ist zu empfehlen,

um Zerreissungen der Narbe zu verhüten; denn solche Zerreissungen können zum eitrigen Zerfall der Narbe und hierdurch zu den lebensgefährlichen Eiterungen im para-ösophagealen Bindegewebe (§ 156) führen. Nachdem es endlich, oft erst nach langer Zeit, gelungen ist, die stärksten Nummern (bis zu 12 Mm. Durchmesser, vgl. § 157) durch die Strictur zu führen und demnach die Lichtung der Speiseröhre auf die Norm zu erweitern, darf man für die kommende Zeit die gelegentliche Wiederholung der Sondirung mit dem stärksten Knopf nicht versäumen. Allen narbigen Stricturen kommt die dauernde Neigung zur weiteren Schrumpfung zu; deshalb entstehen so oft Recidive (vgl. über die Stricturen der Harnröhre § 302). Sobald man nun die Wiederverengerung der Speiseröhre bemerkt, muss man auch wieder durch häufige Einführung der Knopfsonde dem Recidiv entgegentreten. Weniger bequem als die Benutzung der Trousseau'schen Knopfsonde ist die Einführung der elastischen Schlundsonden, deren man für diesen Zweck eine ganze Reihe von den verschiedensten Durchmessern benutzen muss. Nur wenn es sich neben der Aufgabe der Dilatation gleichzeitig auch um die Aufgabe der künstlichen Ernährung handelt, ist die Schlundsonde der Knopfsonde vorzuziehen.

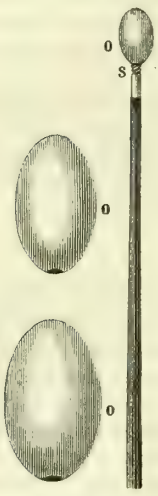

Fig. 138.
Trousseau's Dilatationssonde, mit olivenförmigen Elfenbeinknöpfchen (ooo) zum Anschrauben. s. Schraube. Nat. Gr.

Eigene Dilatationsinstrumente, wie sie für die Behandlung der Urethralstricturen üblich geworden sind (§ 303), wurden bis jetzt für die Behandlung der Oesophagusstricturen wenig benutzt. Doch hat v. Bruns (ähnlich auch Verneuil) eine Dilatationssonde angegeben, an welcher ein konischer Knopf, welcher die Sonde umgreift in die Strictur vorgeschoben wird; im Princip entspricht die Wirkung dieser Sonde der Wirkung von Holt's Dilatator urethrae (§ 303).

Bei narbigen Stricturen der Speiseröhre, welche so eng sind, dass die feinste Knopfsonde nicht durch sie hindurchdringen kann, ist dann die Ausführung der Oesophagotomia ext. nach den in § 162 gegebenen Regeln indicirt, wenn die Strictur im Gebiet des Halstheils der Speiseröhre liegt. Auch bei der Lage einer undurchgängigen Strictur im oberen Brusttheil kann noch eine relative Indication zur Oesophagotomia ext. insofern zugelassen werden, als es gelingen mag, bei recht tiefer Ausführung der Oesophagotomie den Finger von der Oeffnung der Speiseröhre aus bis zur Strictur zu führen, und dieselbe entweder durch den Finger zu dehnen oder unter dem Schutz und der Hülfe des Fingers die dilatirende Sonde durch die Strictur zu führen.

Wenn die undurchgängige Strictur im unteren Abschnitt des Brusttheils der Speiseröhre liegt, so kann allein nur die *Gastrotomie* zum Zweck der Anlegung einer dauernden Magenfistel Hülfe bringen. Ueber die Ausführung dieser Operation und über die Nachbehandlung bei vollendeter Magenfistel ist § 163 zuvergleichen.

An Stelle der Behandlung durchgängiger Stricturen durch die Dilatation mittelst Sonden haben französische Chirurgen in neuester Zeit die Operation der *Oesophagotomia interna* (Trélat) empfohlen. Hierzu gehören besondere Instrumente, die Oesophagotome, welche analog den Instrumenten zur Ausführung der Urethrotomia interna, den Urethrotomen (z. B. dem von Maisonneuve vgl. § 304) construirt sind. Es handelt sich bei ihnen um die Aufgabe, gedeckte Messer mit Hülfe von sondenartigen Instrumenten bis zur Strictur zu bringen und den Narbenring derselben durch Hervortreten des Messers zu spalten. Die Nachbarschaft der

Aorta und der Vena cava ascendens lassen die Anwendung solcher schneidender Instrumente sehr bedenklich erscheinen. Aber wenn man auch sicher wäre, diese grossen Gefässe nicht verletzen zu können, so genügt auch schon ein geringes Ueberschreiten der Narbensubstanz durch das Messer, um das para-ösophageale Bindegewebe zu verletzen. Die Gefahr der Eiterung, welche dieser Verletzung folgen könnte, ist für sich schon so gross (§ 156), dass die Oesophagotomia interna als eine zulässige Operation nicht anerkannt werden kann. Auf 7 Fälle kommen 4 mit tödtlichem Ausgang.

§ 161. Die Behandlung der carcinomatösen Stricturen der Speiseröhre.

Die carcinomatöse Strictur der Speiseröhre ist eine unheilbare Krankheit. Wenn es auch im Bereich der Möglichkeit liegt, den carcinomatös entarteten Theil der Speiseröhre am Halstheil derselben durch Resection des Oesophagus (vgl. § 162) zu entfernen, so wird das Recidiv einen etwaigen Erfolg dieser Operation bald wieder zerstören. So liegt der Schwerpunkt der Behandlung der carcinomatösen Strictur bis heute noch in der Aufgabe, die Strictur durch Dilatation so weit offen zu erhalten, dass der Schlingact noch ausgeführt werden kann und die Kranken vor dem entsetzlichen Hungertod geschützt werden.

Auch hier ist für manche Fälle die Knopfsonde Trousseau's (Fig. 138 § 160) ein sehr geeignetes Instrument für die Dilatation; doch muss man sich daran erinnern, dass das Einführen und Durchführen durch das weiche Carcinomgewebe mit leichtem Druck geschehen muss; andernfalls dringt der Knopf leicht in das Carcinomgewebe ein, zerdrückt dasselbe und erzeugt Blutungen. Auch kann eine acute Verjauchung des gequetschten Geschwulstgewebes der allzu kraftvollen Anwendung des Instruments folgen. Endlich ist die Möglichkeit nicht ausgeschlossen, dass der Knopf der Sonde bis zum para-ösophagealen Bindegewebe durch das weiche Geschwulstgewebe eindringt; dann folgt die gefährliche, gewöhnlich tödtliche Verjauchung dieses Bindegewebes. Der Gebrauch der weichen elastischen Schlundsonde (Fig. 131 § 157) ist in allen diesen Beziehungen weniger gefährlich; auch kann die Sonde nach der Durchführung durch das Carcinom in den Magen zur Einführung von Speisen benutzt werden (§ 157). Bei fester Structur des Carcinomgewebes biegt sich aber die elastische Sonde leicht um, während die Knopfsonde hier besser den Weg findet. Man wird deshalb nach Umständen bald dem einen, bald dem andern Instrument den Vorzug geben.

Die *Oesophagotomie* (§ 162) kann ihre Indication bei carcinomatöser Strictur in folgenden beiden Complicationen finden: 1) ein Fremdkörper kann oberhalb der Strictur hängen geblieben sein, etwa ein Fruchtkern (vgl. § 160), und es ist unmöglich, denselben anders zu entfernen, als durch operative Eröffnung der Speiseröhre oberhalb der Strictur; 2) die Strictur ist für keine Sonde durchgängig und man will den Versuch machen, durch Dehnung der Strictur mit dem Finger, welchen man durch die ösophagotomische Oeffnung unmittelbar zur Strictur einführt, dem drohenden Hungertod entgegen zu treten. Selbstverständlich sind diese Indicationen, ähnlich wie die, welche bei den narbigen Stricturen aufgestellt wurden (§ 160), nur für die Stricturen am Halstheil der Speiseröhre und am obersten Brusttheil gültig, insofern der letztere noch von einer tief am Halstheil ausgeführten Oesophagotomie aus mit dem Finger erreicht werden kann. Mit der letzteren Indication concurrirt die *Gastrotomie* zum Zweck der Anlegung einer dauernden Magenfistel (§ 163). Eine solche Magenfistel hat noch den besonderen Werth, dass jede Reizung der Speiseröhre und demnach auch des Carcinoms durch Sonden und Speisen vermieden werden kann. Das Carcinom wird dann einen weniger beschleunigten Verlauf nehmen. Doch darf man nie die

Wirkung der einen wie der anderen Operation überschätzen. Ein Kranker, dessen Carcinom bis zum Verschluss der Lichtung der Speiseröhre fortgeschritten ist, besitzt so wenig Körperkräfte mehr, dass er selbst nach einer günstig verlaufenen Oesophagotomie oder Gastrotomie gewöhnlich schnell stirbt. Die Erfahrung stellt eine bedeutende Sterblichkeit (vgl. § 163 Schluss) nach diesen Operationen fest, wenn sie an carcinomatösen Kranken vollzogen wurden; der tödtliche Ausgang mag freilich oft mehr dem Carcinom, als der Operation auf Rechnung zu setzen sein. Aber auch diese Sterblichkeit wird den Chirurgen nicht abschrecken, diese Operationen dann auszuführen, wenn sie das einzige Mittel sind, dem Tod durch Verhungern entgegen zu treten.

Bei stark jauchenden Carcinomen der Speiseröhre hätte man wohl die Frage zu erwägen, ob man etwa durch die Fenster der Schlundsonde, wenn dieselben sich im Gebiet des Carcinomgeschwürs befinden, eine antiseptische Berieselung der Geschwürsflächen ausführen will. Der Fäulnissgeruch an der Sonde nach dem Herausziehen derselben giebt von den Jauchungen des Carcinomgeschwürs bestimmte Kunde (§ 157). Schwache Chlorzinklösungen, jedoch in so geringer Quantität angewendet, dass die Flüssigkeit nicht zu den gesunden Theilen der Speiseröhre und zum Magen herabfliessen kann, würden am ehesten zu versuchen sein; doch wird erst eine sorgfältige Prüfung dieser Frage der antiseptischen Behandlung der Carcinome der Speiseröhre stattfinden müssen und erst die spätere Erfahrung wird über die Zulässigkeit des einen oder anderenMittels entscheiden. Hier wäre wohl auch die in § 101 schon erwähnte galvanokaustische Behandlung, welche Bardeleben vorschlägt, zu prüfen.

§ 162. Die Oesophagotomie. Die Resection des Oesophagus.

Die Operation wurde in ihrer Methode von Guattani und Eckholdt begründet. Als erster Operateur wird Taranguet von Bardeleben bezeichnet, während Linhart Goursault (1738) und Rolland als die ersten nennt, welche Oesophagotomien ausführten. Die von König aufgestellte Statistik umfasst 52 Fälle mit 26 Heilungen. Diejenigen 33 Fälle, welche sich auf Fremdkörper beziehen, zeigen nur 6 Todesfälle (Sterblichkeit 19 %).

Die Indicationen zur Oesophagotomie wurden in den vorhergehenden Paragraphen mehrfach berührt: 1) die Indication durch Fremdkörper, vgl. § 158; 2) die Indicationen durch narbige Stricturen, vgl. § 160; 3) die Indicationen durch carcinomatöse Stricturen, vgl. § 161. Diesen Indicationen wäre etwa noch die in § 159 erwähnte Divertikelbildung hinzuzufügen, wenn auch, so weit meine literarischen Kenntnisse reichen, bis jetzt noch keine Oesophagotomie unter dieser Indication ausgeführt wurde. Nur Nicoladoni hat oberhalb einer narbigen Strictur eine divertikelartige Ektasie einmal eröffnet, ohne aber diese Ektasie selbst zu behandeln; doch schlägt er für echte Divertikel vor, sie entweder zu exstirpiren, oder sie zu eröffnen und ihren Wundrand an die äussere Haut anzunähen, oder endlich sie ohne Eröffnung gegen den Oesophagus einzustülpen.

Die Ausführung der Oesophagotomie wird dadurch wesentlich erleichtert, dass die Speiseröhre durch ein besonderes Instrument, welches in seine Lichtung eingeführt wurde, markirt wird. Bei grösseren Fremdkörpern sind diese selbst eine genügende Marke. In andern Fällen kann man von dem Instrument Gebrauch machen, welches Vacca-Berlinghieri eigens zu diesem Zweck construirte und als *Ektropoesophag* (Fig. 139) bezeichnete. Die Feder (F) ruht bei der Einführung des geschlossenen Instruments mit dem Knopf, in welchem sie endet, in dem unteren Ende des Metallrohrs (m). Nach der Einführung zieht man mit dem oberen Ring die Feder nach oben an, der Knopf verlässt seine Hülse und federt

aus einem linksseitigen Spalt des Mittelrohrs nach aussen, so dass er die linke Wand des Oesophagus nach aussen dem Messer entgegen treibt. Der Ektropoesophag ist übrigens kein unentbehrliches Instrument. Man kann dasselbe auch durch eine lange Schlundzange (§ 158 Fig. 136) ersetzen, deren Branchen von links nach rechts sich öffnen, oder auch durch die Sonde mit rundem Metallknopf, welche § 158 (Fig. 133) erwähnt wurde. Der Knopf wird bis zum Hinderniss, Fremdkörper oder Strictur eingeführt und dient dann bei dem Aufsuchen des Oesophagus als Marke für den tastenden Finger.

Fig. 139.
Ektropoesophag von Vacca-Berlinghieri. ½ d. nat. Gr

Man führt in der Regel die Oesophagotomie auf der *linken Seite des Halses aus,* weil der linke Rand der Speiseröhre, welche eine kleine, nach links convexe Biegung zur Seite macht, etwas mehr über den Rand des Kehlkopfs und der Luftröhre hinausragt. Der rechte Rand der Speiseröhre wird von dem Kehlkopf und der Luftröhre ganz zugedeckt. Eine Ausnahme wird jedoch zu statuiren sein, wenn ein grosser Fremdkörper etwa die rechte Seite der Speiseröhre fühlbar nach aussen vorwölbt. Auch bei bedeutender Entwickelung des linken Schilddrüsenlappens kann man vorziehen, auf der rechten Seite zu operiren, wie es von Kappeller geschah. Am leichtesten ist die Speiseröhre dicht unter dem unteren Rand des Isthmus der Schilddrüse zu erreichen; doch erfordern die Indicationen der Oesophagotomie ihre Ausführung an den verschiedensten Stellen des Halstheils der Speiseröhre, so dass nur eine allgemeine Methodik der Operation gegeben werden kann.

Man führt an dem linken äusseren Rand des Kehlkopfs und der Luftröhre einen Schnitt, welcher ungefähr dem vorderen Rand des M. sterno-kleido-mast. entspricht und demgemäss einen etwas schrägen von oben und aussen nach unten und innen gerichteten Verlauf hat. In derselben Richtung wird das Platysma myoides und die oberflächliche Halsfascie durchschnitten. Wenn man nun die vordersten Fasern des M. sterno-kleido-mast. nach aussen schieben würde, so könnte man auf die Gefässscheide der Carotis comm. gelangen (vgl. Carotisunterbindung § 171). Man wendet sich aber, um die Speiseröhre zu erreichen an den Aussenrand der nach Innen von der Carotis gelegenen Muskelschicht, welche von dem M. omo-hyoideus und dem M. sterno-thyreoideus gebildet wird. Bei Ausführung der Oesophagotomie in der Höhe des unteren Theils des Kehlkopfs muss man auch den hinteren Theil des linken Seitenlappens der Schilddrüse freilegen und auf eine Verletzung der A. thyreoidea inf. gefasst sein. Während nun die Carotis mit einem breiten stumpfen Haken nach aussen gezogen wird, wendet man sich an den Seitenrand der Trachea. Hier muss man sich vor der Verletzung des N. recurrens ex vago (laryngeus infer.) hüten; der Nerv verläuft zwischen Oesophagus und Trachea am Aussenrand beider Organe, seine Verletzung lähmt das Stimmband der verletzten Seite und stört erhebllich die Lautbildung. Man erkennt die Speiseröhre an den längs-geordneten blassen Muskelfasern der Muscularis. Mit zwei scharfen Häkchen wird die Wandung angehakt und nach aussen gezogen, um die Durchschneidung auszuführen. Kann man auf den Knopf des Ektropoesophag oder der Schlundsonde einschneiden, so wird hierdurch die Trennung

der sehr elastischen Membran erleichtert, welche sonst leicht vor der Messerspitze zurückweicht. Die Oeffnung muss mindestens so gross sein, dass man den Zeigefinger in die Speiseröhre einführen kann. Nun verrichtet man eventuell unter weiterer Spaltung der Wandung mit dem geknöpften Messer diejenige Operation, welche die Oesophagotomie indicirte: man führt die Kornzange unter dem Schutz des Fingers ein, um den Fremdkörper, welchen der Finger fühlt, herauszuziehen, oder man sucht die Strictur auf, um sie mit dem Finger zu dehnen oder um unter dem Schutz des Fingers die dilatirende Schlundsonde durch die Strictur zu führen (Billroth, vgl. § 160 und § 161). Bei Divertikelbildung müsste die Exstirpation des Divertikels stattfinden.

Ob es zweckmässig ist, der Oesophagotomie die Naht der Schnittwunde in der Wandung der Speiseröhre folgen zu lassen, steht noch dahin; jedenfalls müsste die Naht sehr genau schliessen, damit nicht Speisetheile in das paraösophageale Bindegewebe durch etwaige Nahtlücken gerathen und Phlegmone verursachen (§ 156). Die Ernährung durch die Schlundsonde (§ 157) stellt freilich gegen diese Gefahr ziemlich sicher. Wenn man nun, unter Verzichtleistung auf jede Naht, die Wunde der Speiseröhre, wie auch die äussere Wunde ganz offen lässt, so können eventuell die Kranken durch Schlucken sich selbst ernähren; denn, was etwa bei dem Schlucken aus der Speiseröhre heraus geräth, kann nun sich frei durch die Wunde entleeren. Die Wunde heilt unter diesen Umständen durch langsame Granulationsbildung. Würde man zum Zweck der vollständigen Sicherung des Kranken gegen jede Phlegmone die Wundränder der Speiseröhre mit den Wundrändern der äusseren Haut vereinigen, so liefe man Gefahr, eine dauernde lippenförmige Oesophagusfistel (§ 156) resultiren zu sehen.

Die Zulässigkeit der *Resection des Oesophagus*, d. h. der Exstirpation eines Längsstücks aus der Speiseröhre ist von Billroth an Thieren geprüft worden. In der That vertragen Hunde diese Operation sehr gut. Auch zieht die Vernarbung der Wunde die beiden Enden des Oesophagus wieder so zusammen, dass später das Schlucken wieder in normaler Weise sich vollzieht. Ob nun aber auf Grund dieser Thierversuche die Excision von carcinomatösen Stücken der Speiseröhre am Halstheil sehr zu empfehlen ist, darf noch als eine offene Frage betrachtet werden (vgl. § 161). Bis jetzt ist nur eine Operation dieser Art von Czerny mit gutem Erfolg ausgeführt worden. Eine besondere Methodik ist noch nicht festgestellt. Die grösste Schwierigkeit liegt in der Ablösung der carcinomatösen Gewebsmassen von der hinteren Fläche des Kehlkopfs und der Trachea. Ob nun unter diesen Schwierigkeiten eine vollständige Entfernung des Carcinoms, eventuell auch der secundär erkrankten Lymphdrüsen, welche auf der Wirbelsäule aufliegen, so erzielt werden kann, dass eine Heilung für einige Dauer erreicht wird, muss die Erfahrung lehren. Sehr wahrscheinlich ist es nicht, dass die operative Chirurgie auf diesem Gebiet grosse Triumphe feiern wird.

§ 163. Die Gastrotomie. Die Exstirpation des Magencarcinoms.

Wenn auch der Magen zu den Organen des Unterleibs gehört und seine Verletzungen, sowie seine Theilnahme an Bruchbildungen deshalb dem Cap. XX und Cap. XXI (§ 240 und § 271) vorbehalten werden müssen, so schliesst sich die Gastrotomie doch so eng an die Erkrankungen der Speiseröhre an, dass diese Operation besser hier ihre Erörterung findet.

Die Indicationen zur Gastrotomie sind, wie in § 160 und § 161 erwähnt wurde, unwegsame narbige und carcinomatöse Strictureu. Ausser diesen Indicationen sind noch die fremden Körper zu nennen, welche Geisteskranke zuweilen in selbstmörderischer Absicht verschlucken und welche wegen ihrer Grösse nicht

vom Magen durch den Pylorus in den Darmcanal eintreten können, z. B. Gabeln. Man kann übrigens diese Indication nicht als eine absolute betrachten; denn die Erfahrung hat gezeigt, dass solche Fremdkörper auch ohne Gastrotomie den Weg nach aussen finden können. Sie erzeugen erst eine adhäsive Peritonitis, dann eine eitrige Schmelzung in dem jungen Bindegewebe, und endlich entsteht, ohne allgemeine Peritonitis, ein Abscess der Bauchdecken, welchen man eröffnet; man kann dann den Fremdkörper aus der Abscesshöhle herausziehen. Bei diesem Verlauf scheint die Prognose nicht viel ungünstiger zu sein, als bei der Gastrotomie. Uebrigens wurde die erste Gastrotomie, wie Bardeleben angiebt, von Daniel Schwabe in Königsberg 1635 zur Extraction eines verschluckten Tischmessers erfolgreich ausgeführt. Sédillot war der erste, welcher bei unwegsamer Strictur zum Zweck der Ernährung der Kranken eine Magenfistel durch Gastrotomie anlegte (1849). Aber erst in den letzten Jahren erzielten Verneuil und Trendelenburg durch die Operation dauernden Erfolg.

Endlich sind als Indicationen der Zukunft für die Gastrotomie zu bezeichnen: 1) beginnende Carcinome des Magens, welche durch genügend grosse Eröffnung des Magens zu exstirpiren wären; 2) unstillbare Blutungen aus runden Magengeschwüren, welche nach Eröffnung der vorderen Magenwand entweder die Umstechung des blutenden Gefässes oder durch Exstirpation des Geschwürsgrundes mit nachfolgender Naht zu schliessen wären. Nach der letzteren Indication ist, so viel ich weiss, die Gastrotomie noch nicht ausgeführt worden; doch dürfte sie hier vielleicht eine bessere Prognose haben, als bei der ersteren Indication. Bei Magencarcinom ist jetzt in 7 Fällen die Exstirpation, gewissermaassen *die Resection der carcinomatösen Magenwand* ausgeführt worden (1 Fall von Verneuil, 1 Fall von Rydygier, 3 Fälle von Billroth, 1 Fall von Bardenheuer, 1 Fall von Wölfler). In fünf Fällen erfolgte der Tod bald nach der Operation; in zwei Fällen waren Billroth und Wölfler so glücklich, Heilung zu erzielen (1881). Die Schwierigkeit liegt darin, dass beginnende Carcinome nicht leicht zu erkennen, entwickelte Carcinome wegen ihrer Verwachsungen (mit Leber, Pankreas, Duodenum) nicht leicht zu entfernen sind. Da vorzugsweise der Pylorus befallen wird, so handelt es sich meist um eine *ringförmige Resection des Pylorus*. Damit während der Resection aus der Lichtung des Duodenums und des Magens keine Galle und kein Magensaft in die Bauchhöhle gelange, werden jenseits der Schnittlinien zwei Compressorien angelegt, welche bis zur Vollendung der Naht liegen bleiben (Rydygier); oder man zieht den Magen, nachdem man das grosse und kleine Netz weithin abgelöst hat, weit vor die Bauchdecken hervor, bevor man den Magen eröffnet (Billroth). Schwierig ist die Naht wegen der ungleichen Länge der Wundränder des Duodenums und des Magens. Man kann diese Ungleichheit durch Zwickel- und Faltenbildung an der Magenwand (Gussenbauer, Billroth), oder durch eine Dreieckexcision aus der Magenwand (Rydygier), oder durch schräge Durchschneidung des Duodenums (Wehr, nach Thierversuchen) ausgleichen. Wölfler empfiehlt bei ausgedehnter Resection die obere Curvatur des Magens für sich zu nähen und das Duodenum in die untere Curvatur einzupflanzen (Fig. 140); eine Reihe von Nähten soll die Schleimhaut für sich, eine zweite Reihe den peritonealen Ueberzug vereinigen. Leider werden secundäre Carcinome der Lymphdrüsen und der Leber (vgl. § 233, allg. Thl.) etwaige Erfolge der Operation nicht andauern lassen. Billroth's geheilte Kranke starb schon nach einigen Monaten.

Wenn man wegen undurchgängiger Stricturen die Gastrotomie ausführen muss, so wird die Operation durch den Mangel des Panniculus adiposus und durch die dünne Beschaffenheit der Hautdecken — die gewöhnlichen Folgen des längeren Hungerns — sehr erleichtert. Man führt zwei Querfinger breit unterhalb des

Randes der falschen Rippen der *linken* Seite einen schrägen Schnitt, welcher dem Rand der falschen Rippen parallel, also von innen und oben nach aussen und unten verläuft. Der Schnitt beginnt ungefähr von der Spitze des Processus ensiformis und muss eine Länge von ungefähr 10 Ctm. haben. Der linke M. rectus — wenn man nicht wie Sydney Jones den Schnitt erst am Aussenrand des M. rectus beginnen will — und die an seinem Rand anstossende Sehne des M. obliquus ext. werden im Verlauf des Hautschnitts quer getrennt; dabei werden die Endäste der A. epigastrica int. sin., welche mit den Endästen der A. mammaria anastomosiren, durchschnitten und sofort durch Catgutligaturen beider Schnittenden gesichert. Nach Durchschneidung der hinteren Scheide des M. rectus und der Fascia transversa gelangt man nun auf das Peritoneum. Man hebt mit der Hakenpincette einen kleinen Kegel des Peritoneums in die Höhe und schneidet ihn bei flacher Stellung des Messers ein. Indem die Schneide des Messers bei diesem Schnitt der Fläche des Peritoneums parallel steht, wird die Gefahr vermieden, dass bei senkrechtem Einschnitt gleichzeitig mit dem Peritoneum die Wandung einer, hinter demselben gelegenen Darmschlinge verletzt wird (vgl. über die Eröffnung des Bruchsacks bei dem Bruchschnitt unter derselben Regel § 263). Die erste kleine Oeffnung im Peritoneum kann man ohne eine fernere Gefährdung

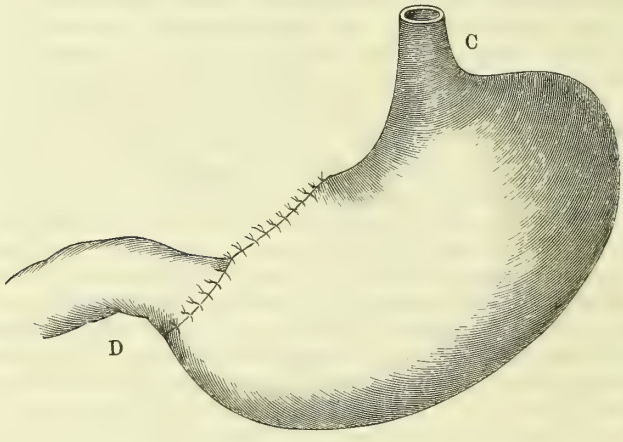

Fig. 140.
Naht nach ausgedehnter Resection des carcinomatösen Pylorus. Einpflanzung des Duodenums an die grosse Curvatur (nach Wölfler). C. Cardia. D. Duodenum.

der Darmschlingen dadurch erweitern, dass man das Peritoneum auf der Hohlsonde, welche man in die erste Oeffnung einführt, mit dem geknöpften Messer spaltet (vgl. Fig. 53 § 243, allg. Thl.), oder dass man das stumpfe Blatt einer Scheere einführt und mit dieser spaltet. Sobald die Oeffnung des Peritoneums die Einführung eines Fingers gestattet, so führt man den Zeigefinger der linken Hand, mit der Dorsalfläche gegen die Darmschlingen, mit der Volarfläche gegen das parietale Blatt des Peritoneums gerichtet ein und spaltet das Peritoneum mit der Scheere, welche sich auf der Volarfläche des linken Zeigefingers fortbewegt. Einen sichereren Schutz kann man den Darmschlingen bei der Spaltung der parietalen Wand des Peritoneums nicht geben und *empfiehlt sich deshalb dieses Verfahren mit dem Einschneiden des Peritoneums durch die Scheere auf der Volarfläche des in die Peritonealhöhle eingeführten linken Zeigefingers für alle analoge Operationen, bei welchen es sich um eine kunstgerechte*

Eröffnung der Bauchhöhle handelt und welche unter dem Sammelnamen der Laparatomie begriffen werden (vgl. Laparatomie bei innerer Einklemmung § 253, Colotomie § 255 u. s. w.).

Da der Hungerzustand, welcher der Gastrotomie unter den erwähnten Indicationen vorauszugehen pflegt, zu einem zusammengezogenen Zustand der Magenwandungen führt, so kann man nicht darauf rechnen, dass der Magen in der Oeffnung des Bauchfells sich sofort präsentirt, wie er in gefülltem Zustand thun würde. Vielmehr liegt der völlig leere Magen dicht an der Wölbung des Zwerchfells an und muss mit den Fingern in die Wunde der Bauchdecken hervorgezogen werden. Deshalb muss auch die Oeffnung im Bauchfell gross genug sein, um das Einführen einiger Finger zu gestatten. Schönborn führte durch den Oesophagus einen leeren Caoutchoucballon in den Magen ein und blies ihn dann auf, um den Magen hervortreten zu lassen; doch ist dieses Verfahren bei enger Strichtur nicht ausführbar. Eine Verwechselung des Magens könnte nur mit dem Colon transversum stattfinden; doch ist das letztere durch die Striae longitudinales der Musculatur, durch die Haustra und endlich durch den Ursprung des grossen Netzes charakterisirt, so dass eine solche Verwechselung wohl vermieden werden kann. Die vordere Magenwand wird nun in der Nähe der grossen Curvatur, entsprechend dem Fundus ventriculi, durch ungefähr 20 Seidensuturen an den Wundrand der äusseren Haut befestigt. Die Suturen müssen so eng liegen, dass nach Eröffnung der Magenwand keine Spur des Mageninhalts und Magensaftes in die Bauchhöhle einfliessen kann, es würde sonst die tödtliche Peritonitis nicht ausbleiben. Man soll deshalb auch die Nadeln durch die Magenwand, dann durch den Wundrand des Bauchfells und endlich durch den Wundrand der Bauchdecken führen, damit jede Spalte zwischen der Magenwand und dem Bauchfell fest geschlossen wird. Nun erst wird die Magenwand durch einen Querschnitt von 2—3 Ctm. Länge quer getrennt (vgl. Fig. 141). Eine grössere Oeffnung soll vermieden werden, weil dann dieselbe später nur mangelhaft geschlossen werden kann und den Magensaft auf die Bauchdecken ausfliessen lässt. Die Haut der Bauchdecken wird dann durch einen sehr unerwünschten Verdauungsvorgang wund.

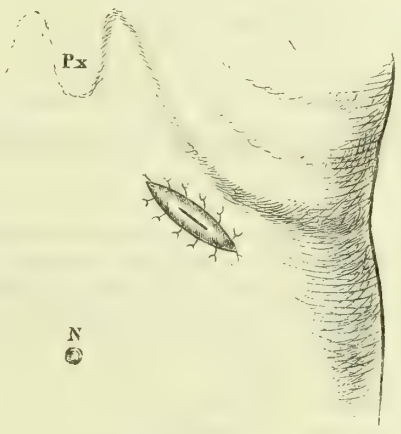

Fig. 141.
Anlegung einer Magenfistel durch Gastrotomie.
X. Processus xiphoides. N. Nabel.
(Die Zahl der Nähte ist zu klein).

Bei Extraction der Fremdkörper verläuft die Operation insofern anders, als die Magenwand nach aussen weit hervorgezogen, vor den Bauchdecken incidirt wird und dann sofort nach Entfernung des Fremdkörpers durch eine Art Darmnaht (vgl. § 240) hermetisch geschlossen wird. Nach der Rücklagerung der vernähten Magenwand wird dann die Wunde der Bauchdecken mit Nähten sorgfältig geschlossen.

Die Gastrotomie muss stets unter den strengsten Maassregeln der Asepsis ausgeführt und nachbehandelt werden (§§ 35—39, allg. Thl.). Der aseptische Verband muss freilich vom zweiten Tag an öfters gewechselt werden, um bei Gelegenheit des Verbandwechsels durch einen Glastrichter Speisen, anfänglich Milch,

später fein geschabtes Fleisch u. s. w. in den Magen einzufüllen. Der öftere Verbandwechsel kann auch dazu benutzt werden, die Bauchdecken vom Magensaft zu reinigen und vor Anätzung durch Magensaft zu schützen. Nach einigen Tagen kann man versuchen, die Magenfistel durch einen dicken Drain, aus Horn gedreht, welcher verkorkt werden kann, zu verschliessen. Trendelenburg hat in dem berechtigten Streben, den normalen Gang der Verdauung möglichst nachzuahmen eine Art von *künstlichem Oesophagus* construirt. Der Geheilte kaut die Speisen und befördert sie im gekauten und eingespeichelten Zustand aus dem Mund in eine Röhre, welche die Speisen durch die Magenfistel in den Magen gleiten lässt.

v. Nussbaum zählt 33 Fälle von Gastrotomie bei Stricturen des Oesophagus mit 5 Heilungen, dagegen 13 Fälle von Gastrotomie zur Extraction von Fremdkörpern mit 11 Heilungen. Labbé entfernte durch Gastrotomie eine Gabel, welche 2 Jahre im Magen gelegen hatte.

DREIZEHNTES CAPITEL.

Die Verletzungen und Krankheiten der seitlichen Halsgegend.

§ 164. Die Verletzungen der seitlichen Halsgegend.

Selbstmörderische Schnittwunden richten sich meistens auf den Kehlkopf, wie § 137 erwähnt wurde. Bei kräftiger Schnittführung kann das selbstmörderische Messer bis zu der seitlichen Halsgegend vordringen und die Carotis ext. oder die Carotis comm. verletzen. Ueber die Behandlung dieser Verletzungen vgl. § 166. Ueber die Verletzungen, welche sich bei Erhängten vorfinden vgl. § 185.

Stichwunden und Schusswunden treffen die seitliche Halsgegend in den verschiedensten Richtungen. Ihre Gefahr beruht hauptsächlich in der eventuellen Verletzung der grossen Blutgefässe und der lebenswichtigen Nervenstämme. So ist es besonders eine ungefähr vom Processus mastoides zum innern Dritttheil des Schlüsselbeins herabgezogene Linie, deren Verletzung durch Stich, Schuss oder Schnitt oder Riss das Leben gefährdet; denn auf dieser Linie drängen sich in longitudinalem Verlauf die Carotis, die Vena jugularis comm., weiter in der Tiefe die A. vertebralis, der N. vagus, der N. sympathicus und der N. phrenicus zusammen. Ferner liegt noch dicht oberhalb des Schlüsselbeins, zum Theil schon von ihm bedeckt, die A. subclavia mit der gleichnamigen Vene, nach oben von ihnen der Plexus brachialis. Bei Stich- und Schusswunden, welche in diese Gebiete fallen, zeigen die Blutgefässe eine bemerkenswerthe Neigung, durch die Elasticität ihrer Wandungen den verletzenden Waffen und Geschossen auszuweichen. Man hat nicht selten im Krieg Gelegenheit den harmlosen Verlauf einer Schusswunde zu bewundern, bei deren Richtung es kaum möglich erscheint, dass die grossen Gefäss- und Nervenstämme unverletzt blieben. Es kommen aber auch Fälle vor, in welchen nur die ersten Tage günstig verlaufen: es kann die Kugel durch Quetschung der Gefässwand eine Nekrose derselben bewirkt haben und bei Abstossung der nekrotischen Gewebe im Schusscanal erfolgt die gefährliche Blutung als Nachblutung (§ 120, allg. Thl.). Scheinbar bedeutende, in Wirklichkeit aber ziemlich harmlose Schussverletzungen sind die *Contourschüsse des Halses,* bei welchen die Kugel weite Strecken unter der Haut läuft, ja nach einer Beobachtung von Hennen ringförmig den ganzen Hals umkreisen kann. Ueber die häufigeren Contourschüsse des Thorax vgl. § 188.

Während die Verletzungen der Nerven- und Gefässstämme ihrer Bedeutung gemäss einer besonderen Besprechung unterzogen werden müssen (§§ 165 u. 166), genügen in Betreff der Verletzung der Muskeln einige kurze Bemerkungen. Die

vorspringende Lage des M. sterno-kleido-mastoideus bringt diesen Muskel vorzugsweise in Gefahr; doch sind die Verletzungen dieses Muskels mit keiner besonderen Gefahr verbunden. Nur die eigenthümlichen partiellen Zerreissungen dieses Muskels, welche während der Geburt, besonders bei nachfolgendem Kopf, zuweilen auch am vorausgehenden Kopf erfolgen, sind durch ihren Folgezustand, das Caput obstipum bemerkenswerth und werden deshalb § 184 genauer beschrieben werden. Der Chirurg ist zuweilen genöthigt, bei der Exstirpation grosser Halsgeschwülste (§ 177) den ganzen M. sterno-kleido-mast. der Quere nach zu trennen; doch sah ich in mehreren Fällen nach Heilung der Wunden keine Contractur des gleichnamigen Muskels der anderen Seite eintreten, wie man vielleicht erwarten könnte. Das Gegengewicht gegen die contractile Kraft des unverletzten Muskels der gesunden Seite wird durch die narbige Schrumpfung auf der operirten Seite ausgeglichen; deshalb bleibt die Stellung des Kopfs unverändert. Im übrigen wird es oft bei den Exstirpationen der Halsgeschwülste nothwendig, den einen oder anderen Muskel zu trennen, besonders das Platysma myoides, welches fast bei jeder grösseren Operation am Hals in bedeutendem Umfang durchschnitten wird, dann der Aussenrand des M. cucullaris, der M. omo-hyoideus, der M. digastricus, stylo-hyoideus u. s. w. An alle diese Muskel-durchschneidungen knüpft sich kein wesentliches Interesse. Zufällige Verletzungen der genannten Muskeln kommen selten vor.

Verletzungen, welche die seitlichen Halsgegenden am unteren Umfang treffen, können bis zu der kuppelförmigen Vorwölbung der Pleura an der oberen Brustapertur vordringen; mithin können Verletzungen der unteren seitlichen Halsgegend mit Haemo-, Pneumo- und Pyothorax complicirt sein. Doch muss in Betreff dieser Complicationen auf die Verletzungen der Brustwandungen (§§ 197—200) verwiesen werden.

Ein eigenthümliches Interesse knüpft sich an die Verletzung der vorderen und seitlichen Halsgegend durch Verbrennung. Wenn bei dem irrthümlichen Versuch, eine heisse Flüssigkeit an die Lippen zu setzen, im ersten Schreck die Hände das Gefäss fallen lassen oder auch nur eine schwankende Bewegung machen, so fliesst die heisse Flüssigkeit an der Vorderfläche des Halses zur oberen Brustgegend herab. Sehr tief sind die Verbrennungsschorfe, welche hierdurch entstehen, in der Regel nicht; aber es entstehen doch grosse Granulationsflächen. In der Zukunft mag es nun gelingen, durch aseptische Behandlung und eventuell unter Beihülfe des Verfahrens der Reverdin'schen Ueberpflanzungen die narbige Schrumpfung wirksam zu bekämpfen, wie diese Wirkung der genannten Verfahren im allg. Thl. in § 59 und § 269 gebührend hervorgehoben wurde. Früher aber war die regelmässige Folge einer solchen Verbrennung das Entstehen einer *Narbencontractur, welche das Kinn an das obere Ende des Brustbeins festheftet.* Diese maasslose Schrumpfung des Granulationsgewebes in der vorderen

Fig. 142.
Narbencontractur am Hals mit Verziehung des Mundes (nach Merlé).

Halsgegend wird offenbar durch die lange Faserung des Unterhautbindegewebes, beziehungsweise durch die bedeutende Verschiebbarkeit der Haut (§ 45, allg. Thl.) unterstützt; aber auch das Platysma myoides und seine Schrumpfungen spielen hierbei eine bedeutende Rolle. Das erhellt aus der Erscheinung, dass die Schrumpfung bis zu den obersten Verzweigungen dieses Muskels, nämlich bis zu den Mundwinkeln und sogar durch die Muskeln der Wangenhaut, welche als Fortsetzung des Platysma betrachtet werden können, zum untern Augenlid sich fortsetzt. So entstehen neben der Contractur des Halses noch Ektropien der Mundwinkel (vgl. Fig. 142), der Unterlippe und des Augenlids. Auch kann man in den vorspringenden Narbenbündeln zuweilen Contractionen der restirenden Fasern des Platysma myoides erkennen.

Während in Betreff der Behandlung des Ektropions des Augenlids und der Lippe auf § 31 und § 33 verwiesen werden kann, mögen in Betreff der Behandlung der Narbencontractur des Halses folgende Bemerkungen genügen. Eine einfache Durchschneidung der Narbenstränge führt zu einem nur sehr vorübergehenden Erfolg. Die Wunden klaffen weit auseinander; so entstehen wieder grosse Granulationsflächen und aus der narbigen Schrumpfung des Granulationsgewebes entwickelt sich das Recidiv. Um diesem Recidiv vorzubeugen, muss man entweder in die klaffenden Wunden nach Durchschneidung der Narbenstränge gestielte Lappen einpflanzen, welche man der Haut der Nackengegend oder der oberen Brustgegend (Péan) entnimmt, oder man trennt die Haut unterhalb der Narbenstränge in der oberen Brustgegend in Form eines V-Schnitts (Blasius) ab und verlegt so den Defect, welcher durch das Emporweichen der Narbenhaut gegen den Hals entsteht, in die Brustgegend, wo die narbige Schrumpfung bei dem Heilen des Defects keinen Schaden anrichtet. Auch kann man Reverdin'sche Läppchen, vom Oberarm oder Oberschenkel entnommen, in die Defecte auf die frischen Wundflächen oder auf die Granulationsflächen einpflanzen. Eine grosse Zahl kleiner Incisionen in die Narbe zu führen, ist von Skey empfohlen worden. Im übrigen lassen sich bestimmte Regeln nicht angeben, weil die einzelnen Fälle doch sehr verschiedene Verhältnisse darbieten; so hat auch die grosse Casuistik der Literatur, in welcher viele einzelne Operationen, besonders plastischer Art (mit Einpflanzung von Hautlappen) als Methoden beschrieben sind, nur einen beschränkten Werth. Die Aufgabe der Heilung einer solchen Contractur ist immer schwer zu lösen; doch darf man nicht vor wiederholten Operationen zurückschrecken. Es handelt sich nicht nur um Beseitigung der Entstellung, sondern auch um Erlösung des Kranken aus der peinlichen Lage, dass seine Augenachsen statt nach vorn zum Horizont, nach unten zu seinen Füssen gerichtet sind.

Ueber die Verbände, deren orthopädische Wirkung die operative Behandlung dieser Narbencontracturen unterstützen kann, vgl. § 186.

§ 165. Die Verletzungen der Halsnerven.

Während die Folgen der Durchschneidung des Halssympathicus aus physiologischen Versuchen wohl bekannt sind, wissen wir aus klinischen Erfahrungen von diesen Folgen bei Verletzung des N. sympathicus sehr wenig. Operationen, bei welchen Stücke der Carotis und der Vena jugul. comm. mit einem Stück des N. vagus entfernt wurden, sind zwar schon ausgeführt worden und bei ihnen würde auch eine Durchschneidung oder Ausschneidung eines Stücks des N. sympathicus vorkommen können; doch ist der Verlauf solcher Operationen fast ausnahmlos tödtlich und deshalb fehlt es an Beobachtungen über die Erscheinungen, welche der Durchschneidung des N. sympathicus am Hals bei den Menschen folgen. Nur nach Schussverletzung wurden in einigen Fällen die Erscheinung der

Röthung der betreffenden Gesichtshälfte und andere Erscheinungen der Sympathicuslähmung beobachtet (Seligmüller, G. Fischer, im ganzen nur 13 Fälle).

Der N. vagus ist bei seinem Verlauf zwischen der A. carotis und der V. jugularis comm. bei allen Operationen gefährdet, welche bis zu der Tiefe dieser Blutgefässe vordringen, z. B. bei der Unterbindung der Carotis, wie auch bei der Exstirpation grosser Geschwülste, welche mit den genannten Gefässen in Verbindung stehen (vgl. § 177). Während nun die Versuchsthiere die Durchschneidung eines N. vagus leicht vertragen, so ist für den Menschen die Durchschneidung eines N. vagus ein sehr bedenkliches Ereigniss. Früher hielt man diese Durchschneidung für absolut tödtlich; erst in neuester Zeit sind einzelne wohl beglaubigte Fälle mitgetheilt worden, in welchen Operirte die Durchschneidung des N. vagus überstanden haben. Eine bedeutende Vermehrung der Zahl der Herzschläge ist die aus Thierversuchen bekannte Störung, welche der Durchschneidung des N. vagus folgt; Billroth vermisste jedoch in einem Fall, nachdem er ein Stück des Vagus bei einem Menschen excidirt hatte, jede Störung des Pulses und der Respiration, und constatirte nur Lähmung des betreffenden Stimmbandes. In anderen Fällen wurden wieder Störungen der Respiration beobachtet. Der Tod tritt nach Durchschneidung des N. vagus gewöhnlich ziemlich schnell im Verlauf des ersten Tages oder der ersten Tage ein. Aehnlich steht es mit der Prognose der Verletzungen des N. phrenicus; die Lähmung einer Zwerchfellshälfte ist mit dem Fortbestand des Lebens kaum vereinbar. Wenn auch die Thätigkeit der anderen Zwerchfellhälfte und der übrigen inspiratorischen Muskeln für kurze Zeit die Lähmung einer Zwerchfellshälfte compensiren kann, so wird doch der Ausfall der Thätigkeit einer Zwerchfellhälfte auf die Dauer nicht ertragen. Uebrigens liegen auch über die Verletzung des N. phrenicus Beobachtungen kaum vor, weil dieser Nerv durch seine tiefe, und von den grossen Blutgefässen etwas entferntere Lage gegen Verletzungen sehr gut geschützt ist; wohl aber wird nicht allzuselten die Verletzung der Phrenicus-wurzeln im Rückenmark beobachtet, und diese Beobachtungen (§ 178) lehren uns den schnell tödtlichen Ausgang der Phrenicuslähmung.

In der oberen seitlichen Halsgegend kann die Verletzung des N. accessorius Willisii vorkommen, z. B. bei der Exstirpation von Lymphdrüsengeschwülsten zwischen dem Aussenrand des M. sterno-kleido-mast. und dem vorderen Rand des M. cucullaris. Die Lähmung des letzteren Muskels ist die Folge der Verletzung; doch bleiben dabei ähnlich wirkende Muskeln, wie z. B. der M. levator anguli scapulae, welche von andern Nerven (dem Plexus cervicalis) innervirt werden, in Thätigkeit, so dass die Functionsstörung nach Durchschneidung des N. accessorius Willisii nicht sehr hervortritt.

Verletzungen einzelner Aeste des Plexus cervicalis sind ohne grosse Bedeutung. Nach oben mischen sich die Aeste dieses Plexus mit dem Gebiet des N. trigeminus und des N. facialis (in der unteren Gesichtsgegend), nach unten mit dem Gebiet des Plexus brachialis (in der Schultergegend), so dass eine Lähmung der betreffenden Aeste des Plexus cervicalis nicht sehr bedeutende Functionsstörungen zur Folge hat.

Die Möglichkeit der Verletzung des N. recurrens ex vago bei der Oesophagotomie wurde § 162, bei der Exstirpation der Struma § 155 erwähnt, und auf die nachfolgende Lähmung des Stimmbands und Heiserkeit hingewiesen.

Der N. hypoglossus ist bei den Operationen gefährdet, welche im oberen Theil der seitlichen Halsgegend, besonders in der Gegend unter dem Kieferwinkel vorgenommen werden. Die Durchschneidung des Nerven bedingt die Lähmung der betreffenden Zungenhälfte. Die Nervenpathologie lehrt, dass bei Lähmung eines N. hypoglossus die Zunge mit ihrer Spitze bei dem Herausstrecken nach der ver-

letzten Seite abweicht; man hat durch diese Erscheinung den Eindruck, als ob gerade die unverletzte Seite gelähmt sei. Diese, nahezu paradoxe Erscheinung findet jedoch ihre einfache Erklärung in der Thätigkeit des M. genio-glossus, welcher das Herausstrecken der Zunge ausführt. Indem die fächer-artig ausstrahlenden Fasern dieses Muskels nur einseitig sich verkürzen, wird der Seitenrand der gesunden Seite der Zunge dem festen Punkt des Muskels in der Mitte des Unterkiefers genähert, und deshalb muss die Zungenspitze nach der gelähmten Seite hin abweichen.

Ueber Verletzung des Ramus descendens hypoglossi vgl. die Unterbindung der Carotis comm. (§ 171).

Die Verletzungen des Plexus brachialis in der unteren seitlichen Halsgegend bedingen Lähmungen im Gebiet der oberen Extremität. Ich beobachtete solche Lähmungen durch Schussverletzungen, bei welchen die Kugel oberhalb des Schlüsselbeins durch den Plexus brachialis gegangen war. Die Lähmungen variiren selbstverständlich, je nachdem die Wurzeln des einen oder des anderen grossen Armnerven (N. medianus, N. radialis, N. ulnaris etc.) betroffen wurden.

Beobachtungen von Nervennähten in der Halsgegend liegen, wie es scheint, nicht vor; doch werden auch hier die Erfolge der Nervennaht, welche an anderen Orten erzielt wurden (vgl. § 316, allg. Thl.), anzustreben und zu erreichen sein. — Ueber die Dehnung der Nerven der seitlichen Halsgegend vgl. § 175.

§ 166. Die Verletzungen der Blutgefässe der seitlichen Halsgegend.

Unter allen Blutgefässen der vorderen Halsgegend wird wegen ihrer oberflächlichen Lage am leichtesten die V. jugularis ext. verletzt. Bei allen Operationen im Gebiet dieser Vene, welche ihre Wurzeln hinter dem Ohr sammelt und in ziemlich senkrechtem Verlauf vom oberen Theil des hinteren Randes des M. sterno-kleido-mast. zu der Fossa supraclavicularis verläuft, um hier in die V. subclavia einzumünden, muss die Möglichkeit ihrer Verletzung wohl beachtet werden. Vor Beginn einer solchen Operation drückt man den Finger quer oberhalb des Schlüsselbeins auf die Haut; das aufgestaute venöse Blut lässt die V. jugularis so anschwellen, dass man den Verlauf der Vene an dem blauen Wulst deutlich erkennt. Wenn nun die Durchschneidung der Vene bei der Ausführung der Operation nicht vermieden werden kann, so soll der Finger oberhalb des Schlüsselbeins so lange liegen bleiben, bis die Vene durchschnitten und jedes ihrer Schnittenden durch eine Catgutligatur gesichert wurde; diese Vorsichtsmaassregel verhindert die Ansaugung von Luft in das rechte Herz nach der Durchschneidung und ist deshalb nothwendig, weil man auch bei der Verletzung dieser relativ kleinen Vene in einzelnen Fällen den tödtlichen Ausgang durch Luftansaugung beobachtet hat (vgl. § 124, allg. Thl.).

Während die Verletzung anderer kleiner Venen und auch kleiner Arterien, wie z. B. der A. A. thyreoideae, der A. transversa colli, A. cervicalis asc. u. s. w., kein besonderes Interesse darbietet und in dieser Beziehung einfach auf den allg. Thl. (Cap. VI u. Cap. XXI) zu verweisen ist, sind die Verletzungen der grossen Arterien und Venen der seitlichen Halsgegend von schwerster Bedeutung. Wir unterscheiden die Verletzungen durch den Zufall und die Verletzungen bei Operationen.

Bei zufälliger Verletzung der grössten Gefässe, z. B. der A. anonyma, der A. Carotis comm., der V. jugul. int., der A. und V. subclavia, der V. cava sup., der A. vertebralis kommt oft die ärztliche Hülfe zu spät, um die Verblutung zu hemmen. Wenn aber der Arzt vor Eintritt des Todes den Verletzten erreicht, so muss der erste Griff der Compression zur provisorischen Stillung der Blutung

gelten. Bei arteriellen Blutungen muss die Compression zwischen der verletzten Stelle und dem Herzen stattfinden; für die Verletzungen im Gebiet der A. carotis presst man *den untersten Theil des Stammes der A. carotis comm. auf den Proc. transversus des* 6. *Halswirbels an,* welcher wegen dieser Benutzung auch den Namen des Tuberculum carotideum von Chassaignac erhalten hat. Das Sinken der Herzkraft, welches durch den Blutverlust bedingt ist, verhindert, dass der collaterale Strom in rückläufiger Richtung Blut aus dem peripheren Ende der verletzten Arterie ausströmen lässt. Wenn jedoch auch bei Compression des centralen Endes noch eine Blutung aus der Wunde stattfindet, so muss ein zweiter Finger in der Wunde selbst oder dicht oberhalb derselben die Compression ausüben. Schwieriger als die Compression der Carotis comm. gegen das Tuberculum carotideum ist die Compression der A. subclavia, besonders bei stark entwickeltem Fettpolster der Haut. Dieser Umstand kann schon die Compression der Carotis stören; für die A. subclavia macht derselbe eine wirksame Compression geradezu unmöglich. Dann muss man sich daran erinnern, dass *eine extreme Adduction des Armes über der Vorderfläche des Thorax, wobei der Ellenbogen auf das Epigastrium, die Hand auf die Schulter der andern Seite zu liegen kommt* (vgl. die Stellung des Armes bei Velpeau's Verband für Schlüsselbeinbruch § 370) *das Schlüsselbein nach unten gegen die erste Rippe andrückt und hierdurch die A. subclavia zwischen den beiden genannten Knochen zusammen gepresst wird.* So kann man durch extreme Stellung der Extremität (vgl. § 298, allg. Thl.) die Arterie entweder verschliessen oder doch so verengen, dass die Blutung bedeutend geringer wird. *Für die A. vertebralis fehlt jede Möglichkeit einer Compression,* weil sie aus dem centralen Theil der A. subclavia entspringt und die eben empfohlene Compression nur den peripheren Theil dieser Arterie comprimirt. Die durchbohrten Processus transversi der Halswirbel, durch welche die A. vertebralis verläuft, verhindern jede directe Compression. Da die A. vertebralis und die Carotis comm. dicht hinter einander in senkrechter Richtung verlaufen, so wird man die Blutung der A. vertebralis leicht für eine Blutung der A. carotis halten; erst der absolute Misserfolg der Compression der Carotis gegen das Tuberculum carotideum wird den Verdacht auf die Verletzung der A. vertebralis lenken, deren tödtlicher Ausgang kaum aufgehalten werden kann.

Wenn es bei arteriellen Blutungen aus dem Gebiet der A. carotis oder der A. subclavia gelungen ist, durch Compression für den Augenblick die Blutung zu stillen, so muss sich nun die Aufmerksamkeit auf den Gesammtzustand des Verletzten richten. Bei gesunkener Herzkraft, unfühlbarem Puls in den unverletzten Arterien und tiefer Ohnmacht muss man in erster Linie versuchen, den Centralnervenapparaten die zur Fortdauer des Lebens nothwendige Menge Blut zuzuführen. Zu diesem Zweck wird der Kopf tief gelagert und durch Umschnürung der Extremitäten mit elastischen Binden wird das Blut aus denselben zu dem Rumpf gedrängt (Verfahren der „Autotransfusion"). Dann entschliesst man sich entweder zu der Aufsuchung der verletzten Stelle der Arterie, um durch die Ligatur des peripheren und des centralen Endes der verletzten Arterie die definitive Blutstillung zu bewirken; oder man entschliesst sich auch wohl unter besonderen Umständen zu einer Continuitätsunterbindung zwischen der verletzten Stelle und dem Herzen. Das erstere Verfahren ist in der Regel vorzuziehen (vgl. § 305, allg. Thl.); doch wurde l. c. auch schon der Fall von Verletzung der Carotis ext. angegeben, in welchem es zulässig erscheint, die Continuitätsunterbindung der Unterbindung an der verletzten Stelle vorzuziehen, beziehungsweise vorauszuschicken. Ueber die Methodik der Continuitätsunterbindung der A. carotis comm. und ext. vgl. § 171 u. 172, der A. subclavia § 174, der A. anonyma § 173.

Sollte noch nach erfolgter Unterbindung das Leben des Kranken durch die

hochgradige Anämie bedroht erscheinen, so muss man in Erwägung ziehen, ob die Transfusion (§ 312 u. f., allg. Thl.) indicirt ist. Mir ist es einmal gelungen, nach einem Selbstmordversuch durch Unterbindung der beiden Enden der durchschnittenen Enden der Carotis ext. und durch Transfusion das Leben zu erhalten. Ueber traumatische Aneurysmen der Halsgegend vgl. § 170.

Bei venösen Blutungen aus den grossen Halsgefässen durch zufällige Verletzungen kann man durch örtliche Compression, zuerst mit dem Finger in der Wunde, dann durch einen gut comprimirenden Verband, welcher den Fingerdruck, nachdem derselbe längere Zeit angewendet wurde, ersetzt, die Blutung provisorisch und auch oft definitiv stillen. Wenn aber Nachblutungen eintreten, so muss man die Wunde dilatiren und eventuell durch die Ligatur der Vene, bei wandständiger Verletzung auch durch die wandständige Ligatur, oder auch durch die Unterbindung des entsprechenden Arterienstammes in der Continuität die Blutung stillen (vgl. über Blutstillung bei Blutung aus grösseren Venen § 304, allg. Thl.).

Die operativen Verletzungen der grossen Blutgefässe des Halses finden bei der Erörterung der betreffenden Operationen (§§ 176 u. 177) Berücksichtigung.

§ 167. Die Entzündungen in der seitlichen Halsgegend.

Die lockeren, langfaserigen Bindegewebsschichten, welche die Muskeln und die sonstigen Organe der Halsgegend mit einander verbinden, sind sehr fähig, eiterige Entzündungen über lange Strecken fortzuleiten. Es geschieht dies ebensowohl bei den Entzündungen, welche von benachbarten Organen aus in der Halsgegend in der Form von sogenannten Eitersenkungen und Wanderabscessen eintreten, wie endlich auch bei der Vereiterung der Halslymphdrüsen. Während die erstgenannte Art, die traumatische Eiterung, durch die correcte Behandlung der zufälligen Verletzungen und durch die aseptische Ausführung der Operationen mit Hülfe des aseptischen Verbands immer seltener wird, so soll hier besonders den beiden anderen Arten der Eiterung Rechnung getragen werden.

Eitersenkungen und Wanderabscesse können von verschiedenen Nachbarorganen her in die seitliche Halsgegend eintreten, z. B. von der Parotis, der Glandula submaxillaris, und ganz besonders von den Wirbelkörpern. Bei correcter Behandlung, d. h. frühzeitiger Incision, kann freilich von der Parotitis suppurativa und von der als Cynanche Ludwigii bekannten Vereiterung im Gebiet der Submaxillarspeicheldrüse (vgl. § 129) keine Eitersenkung zum Hals herab eintreten; gerade die Möglichkeit dieser Senkungen deutet mit zwingenden Gründen auf die frühe Incision. Anders steht es mit den Wanderabscessen, welche von der granulirenden Myelitis der Wirbelkörper aus sich entwickeln. Sie liegen in statu nascendi in solcher Tiefe, dass sie in der ersten Zeit nicht erkannt und noch viel weniger mit dem Messer geöffnet werden können. Es liegt aber auch in den Ursachen dieser Erkrankung und in der Art ihres Verlaufs, dass sie langsam fortschreiten und dann noch zeitig geöffnet werden können, bevor sie das mediastinale Bindegewebe erreichen und durch eiterige Mediastinitis unmittelbar lebensgefährlich werden. Uebrigens muss in Betreff dieser Wanderabscesse der Halswirbelsäule auf § 183 verwiesen werden.

Die Lymphadenitis an der seitlichen Halsgegend ist eine ausserordentlich häufige Erkrankung. Wir trennen die scrofulösen Formen der Lymphadenitis mit käsiger Infiltration von den echt-entzündlichen Formen, welche von einer septischen Infection ausgehen und unmittelbar zur Eiterung streben (§§ 146—148, allg. Thl.). Beide Formen der Lymphadenitis beruhen auf einem Import der Noxen von der Peripherie durch den Lymphstrom in die Lymphdrüsen; eine sogenannte „idiopathische Lymphadenitis", d. h. eine solche, welche ohne äusseren Anlass und ohne eine Einwirkung von aussen her stattfinden sollte, hält vor einer genauen Beobachtung der einzelnen Fälle nicht Stand. Beide Formen der Lymphadenitis

sind in Ursachen und Verlauf so weit geschieden, dass sie weiterhin gesondert betrachtet werden müssen. Um aber die Häufigkeit der Lymphadenitis in beiden Formen gerade in der seitlichen Halsgegend zu begreifen, muss man sich an die zahlreichen Lymphgefässe erinnern, welche vom Kopf her in die Lymphdrüsen dieser Gegend eintreten: von der Gesichtshaut und behaarten Kopfhaut, von den Schleimhäuten der Conjunctiva, der Nase, der Mund- und Rachenhöhle, des Kehlkopfs u. s. w. Die Bedeutung der Initialentzündungen dieses Haut- und Schleimhautgebiets für die scrofulöse Lymphadenitis wurde schon § 212, allg. Thl. hervorgehoben; es bedarf kaum der Erwähnung, dass auch septisch inficirte Verletzungen dieses Gebiets und septisch angeregte Schleimhautentzündungen in gleicher Weise eine nicht-scrofulöse Lymphadenitis anregen können.

Der scrofulösen Lymphadenitis ist, neben der Besonderheit der Ursachen (§ 218, allg. Thl.) und wohl auf Grund derselben, ein langsamer Verlauf und das Befallenwerden einiger oder mehrerer benachbarter Lymphdrüsen eigenthümlich. Dieselben Gründe erklären auch das häufige Vorkommen doppelsseitiger scrofulöser Lymphadenitis und das Befallenwerden mehrerer Drüsenpaquete, welche entweder ziemlich gleichzeitig oder auch nacheinander von scrofulöser Infiltration befallen werden; im letzteren Fall hat man oft den Eindruck, als ob die Noxe durch den halb unterbrochenen Lymphstrom langsam von einem (peripheren) zu einem anderen (centralen) Paquet der Lymphdrüsen fortgetragen würde. Das Hauptinteresse dieser scrofulösen Lymphadenitis liegt mehr auf dem Gebiet der Gefährdung des gesammten Organismus durch tuberculöse Infection (§ 216, allg. Thl.), als im Gebiet der örtlichen Entzündung und ihrer örtlichen Folgeerscheinungen. In Betreff der ersteren Gefahr muss die Exstirpation der käsig-scrofulösen Lymphdrüsen zur Beseitigung dieser Gefahr besonders berücksichtigt werden und wird diese Operation § 176 genau erörtert werden. Die käsigen Infiltrationen führen zwar oft zu einer secundären eiterigen Schmelzung und nach Durchbruch der bindegewebigen Kapsel der Lymphdrüse zu einer eiterigen Paraadenitis; aber auch dann bleibt der Verlauf ein langsamer und nimmt fast niemals einen phlegmonösen Charakter an. Die operative Behandlung wird nun durch diese Eiterungen, wie § 176 genauer zeigen wird, etwas abgeändert, indessen das Hauptziel, die Entfernung aller kranken Theile aus dem Körper, um diesen vor Miliartuberculose zu schützen, bleibt dasselbe, so dass die antiphlogistische Behandlung gegenüber der Exstirpation mehr in den Hintergrund tritt.

Ganz anders verhält es sich mit der septischen Lymphadenitis. Sie befällt in der Regel nur *eine* Lymphdrüse und nimmt einen schnellen Verlauf, entweder zur Resolution der Entzündung oder zur Eiterung. Im letzteren Fall pflegt die Eiterung schnell die Kapsel der Drüse zu durchbrechen und kann nun als Paraadenitis einen phlegmonösen Verlauf in dem lockeren Halsbindegewebe nehmen. Die Bedeutung solcher Phlegmonen ist je nach der Lage der Lymphdrüse, von der sie ausgehen, sehr verschieden. Eiterungen, welche dicht unter der oberflächlichen Halsfascie verlaufen, sind ziemlich harmlos; der Eiter steht unter geringem Druck und deshalb entsteht geringes Fieber. Wenn auch die Eiterung weit sich ausdehnt, so behält sie doch einen subcutanen Charakter und entzieht sich nicht der leicht zu übenden chirurgischen Controle durch Incision, antiseptische Bespülung und Drainirung. Wenn aber von tiefer gelegenen Lymphdrüsen die Eiterung im Gebiet der mittleren Halsfascie, also etwa unter dem M. sterno-thyreoideus (im Praevisceralraum, Henke) oder an der Innenfläche des M. sterno-kleido-mast. oder in dem paravasculären Bindegewebe der grossen Halsgefässe (Gefässscheide der Carotis comm. und der V. jugularis comm.) fortschreitet, so verläuft sie mit hohem Fieber und kann, diesen Organen in der Richtung nach unten folgend, in das Mediastinum anticum fortschreiten. Schon hier ist die

Eiterung, die Mediastinitis supp. (§ 207) sehr gefährlich, weil die Eiterung hier nicht mehr unter genügender chirurgischer Controle steht. Noch bedenklicher ist nun der Verlauf einer solchen Eiterung im Gebiet der tiefen Halsfascie, besonders im Retrovisceralraum (zwischen Wirbelsäule und Oesophagus gelegen, Henke), wo ihr der Weg in das Mediastinum posticum offen steht und dort jede Hülfe unmöglich wird. *Je tiefer deshalb die para-adenitische Phlegmone verläuft, desto nothwendiger ist die frühe Incision und Drainirung, um den Verlauf zur Mediastinitis zu verhindern.* Fieber, Schmerzen, Schlingbeschwerden machen ohnehin den Eingriff nothwendig. Die Eröffnung des Eiterherds ist nun bei tiefer Lage und bei der Nachbarschaft der grossen Gefäss- und Nervenstämme einer sehr schweren Operation gleich zu achten. Man muss entweder eine sorgfältige präparatorische Freilegung des Eiterherds, wie zum Zweck der Exstirpation einer tief gelegenen Geschwulst, vornehmen, oder man muss sich durch den, in § 277, allg. Thl. empfohlenen Gebrauch der Kornzange gegen Verletzungen der Gefässe und Nerven sicher stellen. In keinem Fall aber darf man vor den anatomischen Schwierigkeiten der Eröffnung einer tiefen Halsphlegmone zurückschrecken, weil hier das Leben der Kranken auf dem Spiel steht.

Ueber Entzündungen der Bursa mucosa hyo-thyreoidea ist § 168 zu vergleichen. In Betreff der häufigen Carbunkel der Nackengegend und ihrer Behandlung kann auf den Inhalt der §§ 51 und 62, allg. Thl. verwiesen werden.

§ 168. Die cystischen Geschwülste der Halsgegend. Fistula colli congenita.

Wenn die cystischen Geschwülste der seitlichen Halsgegend auch nur eine kleine Zahl unter der Gesammtzahl der Halsgeschwülste darstellen, so kommt ihnen doch in Betreff der Diagnose eine besondere Bedeutung zu. Wir stellen hier eine median gelegene cystische Schwellung voraus, welche einerseits wegen ihrer medianen Lage auch bei den Krankheiten des Kehlkopfs hätte genannt werden können, andererseits aber, wenn auch nicht zu der *seitlichen* Halsgegend gehörig, der systematischen Ordnung nach besser hierher gehört: den *Hydrops der Bursa mucosa hyo-thyreoidea.* In den auseinander weichenden Platten der Membrana hyo-thyreoidea findet sich ein schleimbeutelartiger Raum, genau in der Mittellinie zwischen dem Zungenbein und dem oberen Rand der Schildknorpel gelegen. Eine Ansammlung von serös-synovialer Flüssigkeit in demselben erzeugt eine fluctuirende, flach-gewölbte, rundlich begrenzte Schwellung. Als Ursache der Ansammlung kann wohl eine Art metastatischer (secretorischer § 202, allg. Thl.) Entzündung betrachtet werden; dafür spricht wenigstens der Umstand, dass zuweilen der Hydrops, d. h. die ihm zu Grund liegende Synovitis serosa in eine Synovitis suppurativa übergeht. Die Erkrankung erhält dann durch starke Schwellung und Röthung der Haut, sowie durch derbe Infiltration des Bindegewebes einige Aehnlichkeit mit der Cynanche Ludwigii (§ 129); doch liegt bei der letzteren das Centrum des Entzündungsherds immer seitlich am Kieferwinkel, bei der Synovitis suppur. der Bursa muc. hyo-thyreoidea aber genau median. Während bei dem Hydrops dieses Schleimbeutels die Punction durch Trocart mit nachfolgender Injection von Jodtinctur oder die Drainirung mit Carbolberieselung zur Heilung genügt, erfordert die Eiterung, welche durch diffuse Schwellung des Bindegewebes sogar Erstickungserscheinungen hervorrufen kann, die ergiebige Spaltung mit dem Messer.

Die Struma cystica wurde § 153 schon erwähnt. Wenn in einem mittleren Schilddrüsenlappen, welcher vom Isthmus senkrecht zum Zungenbein emporsteigt, eine Struma cystica sich entwickelt, so kann diese fluctuirende Schwellung auch

in der Mittellinie des Halses, beziehungsweise auch an derselben Stelle liegen, wo der eben beschriebene Hydrops der Bursa hyo-thyreoidea vorkommt.

Alle übrigen cystischen Geschwülste, einschliesslich der grossen Zahl von Fällen der Struma cystica der seitlichen Schilddrüsenlappen, liegen seitlich von der Medianlinie des Halses. Etwas weiter nach aussen, als die Struma cystica der Schilddrüse, liegen in der Linie der grossen Halsgefässe (Carotis und Vena jugul. comm.) die Atheromcysten der Gefässscheiden und die Hydrocele colli congenita.

Unter dem Namen der „*Atheromcysten* der Gefässscheide der Carotis comm." sind wohl ziemlich differente Zustände beschrieben worden. Zunächst wären die carcinomatösen Lymphdrüsen der Gefässscheide auszusondern; denn eine Lymphdrüse kann durch carcinomatöse Erkrankung (vgl. über diese Erkrankung § 169) sich der Art mit epithelialem Brei anfüllen, dass sie einem Atheromsack (§ 271, allg. Thl.) ähnlich wird. Sodann kommen aber wohl congenitale Hautabschnürungen vor, welche die Grundlage für atheromähnliche Bildungen geben können. Finden sich in denselben Haare, so wären sie mehr als Dermoide (§ 270, allg. Thl.) zu bezeichnen. Ein Fall von Atheromcyste mit Netzknorpel in der Wandung ist von Virchow als „auriculäres Teratom am Hals" beschrieben worden. Zweimal habe ich grosse Dermoidsäcke beobachtet, welche dem untersten Theil der Carotis comm. entsprachen und von der unteren Halsgegend noch in den Brustraum nach dem Mediastinum sich erstreckten. Doch mögen auch haarlose Cysten dieser Art vorkommen, welche dann dem Inhalt der Atherome entsprechen und nur durch die tiefe Lage in der Gefässscheide der Carotis comm. von den gewöhnlichen Atheromen sich unterscheiden, deren Ursprung in der Retention des Secrets der Talgdrüsen liegt. Selbstverständlich ist die Exstirpation der Atherome der Gefässscheide eine schwierige und nicht ungefährliche Operation. Um so bemerkenswerther sind die Erfolge, welche Esmarch durch Entleerung des Inhalts mit dem Trocart und Injection von ungefähr 15 grm. Lugol'scher Jodlösung (§ 20) erzielte; die Injectionen mussten jedoch einige Mal wiederholt werden.

Die *Hydrocele colli congenita* bezeichnet eine angeborene Cystenbildung, häufiger in dem oberen Abschnitt der seitlichen Halsgegend gelegen, jedoch eventuell sich auch aus der Gegend der Carotis ext. nach unten erstreckend. Nach Roser sind diese angeborenen Cysten als Producte liegen gebliebener Reste der fötalen Kiemengänge zu betrachten. Hierfür spricht die echt epitheliale Auskleidung der Cystenwand (Flimmerepithel wurde an der Innenwand von Neumann und Baumgarten nachgewiesen) und ihre relativ hohe Lage. Der Inhalt der Hydrocele ist hell, von serösem Charakter. Zur Heilung kann die Punction durch den Troicart mit nachfolgender Jodinjection genügen. Bardeleben empfiehlt Incision mit Drainirung. Bei der Exstirpation einer mehrfächerigen Cyste dieser Art bei einem zweijährigen Kind constatirte ich, dass sie zwischen beiden Carotiden bis auf die Pharynxwand reichte. Mehrfächerige Cysten dieser Art könnten auch als Lymphangiektasien gedeutet werden (Köster).

Von der H. colli congenita unterscheidet E. Burow noch Fälle nicht congenitaler Cystenbildung, wie sie von Maunoir zuerst als „Hydrocele colli" beschrieben wurde. Madelung betrachtet diese Hydrocele als Struma cystica, welche in abgeirrten Lappen der Schilddrüse sich entwickelt (vgl. § 151 und § 153).

Mit der Hydrocele colli congenita ist dem Ursprung nach vielleicht die *Fistula colli congenita* (nach Heusinger Halskiemenfistel) insofern verwandt, als auch diese Fistelbildung wahrscheinlich einen offen gebliebenen Kiemengang darstellt. Die erste Beobachtung einer angeborenen Halsfistel wird von Hunczowski (1789) mitgetheilt. Seit jener Zeit hat G. Fischer 100 Fälle in der Literatur mitgetheilt gefunden; sie betreffen 82 Kranke (bei 18 doppeltseitig). Die Vererbung der Missbildung ist in mehreren Fällen nachgewiesen worden.

Die Oeffnung der Fistel liegt gewöhnlich am Innenrand des M. sterno-kleido-mast. und zwar im Gebiet des unteren Dritttheils dieses Muskels, bis nahe an das Sterno-clavicular-gelenk. Der Fistelgang, in welchen man eine dicke Sonde einführen kann, führt senkrecht nach oben und zugleich in die Tiefe, um hier entweder blind zu endigen oder in die Pharynxhöhle einzumünden. Das letztere lässt sich in zahlreichen Fällen dadurch nachweisen, dass gefärbte Flüssigkeiten, welche man den Kranken vom Mund aus schlucken lässt, aus der Fistel in Tropfen abfliessen. Auch nehmen solche Fisteln durch Schleimsecretion an den Catarrhen der Pharynxhöhle Theil. Einen abnormen Knochen hinter dem Fistelgang beobachtete Heusinger. Bei der Excision eines Fistelgangs dieser Art — der junge Kranke verlangte die Operation, um Trompeter werden zu können — verfolgte ich operativ den Gang zwischen beiden Carotiden bis zur Pharynxhöhle. Die Wandung dieser Fistelgänge ist mit Flimmerepithel (Roth) ausgekleidet. Auch Weinlechner und Desprès heilten je einen Fall durch Excision, Rehn und Serres je einen Fall durch Jodtinctur-injectionen. G. Fischer schlägt die galvano-kaustische Behandlung vor. Aus abgeschnürten Theilen eines solchen Ganges kann man einerseits die Bildung der Hydrocele colli congenita, andererseits die Bildung der oben erwähnten Atherome der Gefässscheide der Carotis comm. ableiten. Mit dieser Fistula colli congen. am Seitenrand des M. sterno-kleido-mast. darf nicht die median gelegene angeborene *Luftröhrenfistel* verwechselt werden, welche sehr viel seltener ist (nach Bardeleben nur bei Frauen vorkommend). Bei der letzteren läuft der Fistelgang genau in der Mittellinie des Halses auf der Luftröhre, ohne jedoch in diese einzutreten.

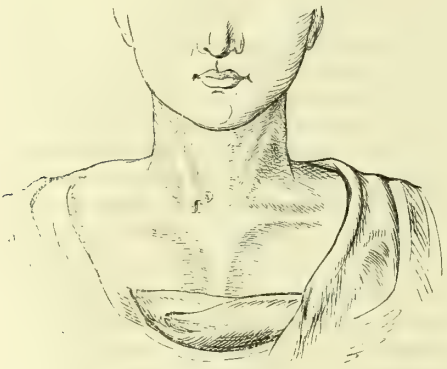

Fig. 143.
Fistula colli congenita (bei f die Fistel).

Eine seltsame und höchst wichtige Form der Cystenbildung der seitlichen Halsgegend ist die Bildung der sogenannten *Blutcysten*. Auch ihre Entwickelung scheint auf fötale Ereignisse zurückbezogen werden zu müssen, wenn auch die Geschwulst erst lange nach der Geburt sichtbar wird. W. Koch wies an der Leiche nach, dass eine Cyste dieser Art, welche in der Fossa supraclavicularis lag, die fehlende Vena subclavia vertrat. Ich selbst fand bei der erfolgreichen Exstirpation einer solchen Cyste, welche zwei Faust gross vom Ohr zum Schlüsselbein sich erstreckte, dass dieselbe der V. jugularis comm. entsprach. Nach der Exstirpation lag die Carotis comm. in ihrer ganzen Länge von aussen frei präparirt da, bis über die Theilungsstelle hinaus. Der Inhalt der Cysten ist theils flüssiges, theils geronnenes Blut; von der Wandung aus kann eine Organisation der wandständigen Gerinnsel (§ 121, allg. Thl.) eintreten. Die Cysten hängen mit kleineren Venen zusammen und erhalten von ihnen ihre Füllung. Bei der Exstirpation, welche man freilich immer zu den allerschwierigsten Operationen rechnen muss, soll man sich vor einem Anstechen der Cystenwand hüten, weil die venöse Blutung bedenklich werden kann. Ausser zwei Heilungen durch Excision, welche v. Siebold und ich erzielten, liegen auch einige Heilungen durch Punction und Jodinjection vor, aber auch ein Todesfall durch das letztere Verfahren, und zwar

durch Verjauchung des Sacks. Die Injectionstherapie darf hier auch deshalb nicht als unbedenklich betrachtet werden, weil die injicirte Flüssigkeit leicht aus den Venen, welche in die Cyste einmünden, zum rechten Herzen gelangen könnte.

Echinococcen kommen in der seitlichen Halsgegend vor. In der vorderen Halsgegend sind nur 6 Fälle beobachtet worden, von denen 4 durch Corrosion grosser Gefässe tödtlich endeten (Gurlt, E. Burow). Ich operirte zwei Fälle in der Fossa supraclavicularis mit Erfolg.

Dass vereiterte Lymphdrüsen eine Aehnlichkeit mit cystischen Geschwülsten haben können, bedarf nur dieser kurzen Erwähnung.

Ueber Aneurysmen der grossen Arterien vgl. § 170.

§ 169. Schwellungen und Geschwülste der Lymphdrüsen der seitlichen Halsgegend.

Die entzündliche Lymphadenitis wurde § 167 erwähnt und dabei die L. scrofulosa schon berührt. Bei den Producten dieser Erkrankung kann man zweifelhaft sein, ob man sie der Entzündung oder der Geschwulstbildung zurechnen soll; die Entstehung ist ohne Zweifel entzündlicher Art, aber der endliche Ausgang der Krankheit ist die Bildung grosser geschwulstartiger Paquete bis zu Faustgrösse und darüber. Dem Orte nach könnten diese Gruppen unterschieden werden als: 1) *submentale*, meist auf dem M. mylo-hyoideus gelegen; 2) *submaxillare*, auf der Glandula submaxillaris gelegen und oft mit ihr innig verbunden; 3) *supra-carotide*, d. h. am vorderen Rand des M. sterno-kleido-mast. gelegen, und längs der Gefässscheide, oben der Carotis ext., unten der Carotis comm. angeordnet, zuweilen auch von dieser Scheide eingeschlossen; 4) *supra-jugulare*, d. h. auf der Vena jugularis comm. gelegen und oft mit dem paravasculären Bindegewebe derselben verwachsen, vom M. sterno-kleido-mast. bedeckt, jedoch auch bald am hinteren, bald am vorderen Rand dieses Muskels hervorragend; 5) *occipitale*, d. h. zwischen dem oberen hinteren Rand des M. sterno-kleido-mast. und dem vorderen Rand des Cucullaris an der Grenze des Hinterhaupts gelegen, zuweilen bis auf den M. splenius capitis sich erstreckend; 6) *supraclaviculare*, d. h. in der Fossa supraclavicularis gelegen, zuweilen ziemlich nahe an der A. subclavia gelegen, jedoch selten so eng mit ihr verbunden, wie die supra-carotiden und supra-jugularen Paquete öfter mit den bezüglichen Gefässen verbunden sind. Diese Eintheilung bezieht sich wesentlich auf die operativen Interessen, welche bei der Exstirpation in Betracht kommen (vgl. § 176); denn alle genannten Gruppen sind noch der operativen Entfernung zugänglich. Wollte man vom pathologisch-anatomischen Gesichtspunkt aus diese Gruppen vervollständigen, so müsste man noch eine prävertebrale Gruppe, d. h. eine an der vorderen Fläche der Halswirbelkörper gelegene Gruppe, auch etwa noch eine in der Tiefe der Carotis int., gegen die Schädelbasis gelegene Gruppe hinzufügen; doch liegen diese Gruppen für das Messer ziemlich unerreichbar. Sehr oft fliessen übrigens die Gruppen, und zwar nicht nur zwei benachbarte, sondern sogar mehrere Gruppen bei der scrofulösen Infiltration zu grossen Paqueten zusammen.

Dieselben Gruppen können auch in ähnlicher Weise, wie primäre Entzündungen der äusseren Haut und der Schleimhäute des Kopfes zur Lymphadenitis führen, von primären Carcinomen dieser Theile aus carcinös inficirt und dann Sitz *secundärer Carcinome* werden. So finden wir bei Carcinom der Unterlippe die secundären Carcinomknoten in den submentalen und in den submaxillaren Lymphdrüsen, bei Carcinom der Zunge bald in den submaxillaren, bald in den supracarotiden Paqueten (d. h. in den Drüsen, welche der Carotis ext. nahe liegen). Da es sich fast stets um primäre, carcinomatöse Geschwüre, d. h. um eine Combination von Geschwulstbildung mit septischer Entzündung handelt, so erhalten

auch die lymphatischen Metastasen denselben Charakter: in den carcinomatösen Drüsen entwickeln sich durch Import von Spaltpilzen eitrige Entzündung und nach Eröffnung der Abscesse nach aussen jauchende carcinomatöse Geschwüre. Bei Carcinom des Kehlkopfs und der Speiseröhre werden theils die prävertebralen, theils die supra-carotiden Paquete befallen.

Wenn wir alle geschwulstartigen Schwellungen der Lymphdrüsen unter dem Sammelnamen des Lymphoms begreifen wollen, so würden im vorhergehenden das scrofulöse und das carcinomatöse Lymphom Erwähnung gefunden haben. An diese Lymphome wären nun noch anzureihen das leukämische und das sarkomatöse Lymphom.

Das *leukämische Lymphom* ist nur eine Theilerscheinung der allgemeinen Leukämie, einer Erkrankung, deren Interessen durchaus auf dem Gebiet der inneren Klinik und nicht der Chirurgie liegen. Nur im Interesse der differentiellen Diagnostik mag hier erwähnt werden, dass das leukämische Lymphom in faustgrossen Gruppen und zwar in der Regel nicht allein an der seitlichen Halsgegend, sondern gleichzeitig in beiden Achselhöhlen und beiden Inguinalgegenden vorkommt. Freilich kann auch das scrofulöse Lymphom (besser Lymphadenitis) in verschiedenen Gegenden auftreten; doch ist das leukämische Lymphom weicher und zeigt eine bessere Isolation der einzelnen Drüsen des Paquets, während die scrofulösen Drüsen durch die Verdichtung des paraadenalen Bindegewebes mehr zusammenwachsen. In letzter Linie entscheidet die mikroskopische Untersuchung des Blutes. Doch darf dabei nicht übersehen werden, dass auch der allgemeinen Scrofulose eine deutliche Vermehrung der weissen Blutkörperchen zukommt (§ 217, allg. Thl.). Vielleicht könnten sogar Mittelglieder zwischen schwerer allgemeiner Scrofulose und der echten Leukämie zugelassen werden.

Die Entwickelung von *Sarkomen in den Lymphdrüsen* der seitlichen Halsgegend ist insofern eigenthümlich, als es sich dabei gewöhnlich nicht um eine lymphatische Metastase eines peripher gelegenen Sarkoms, wie etwa eines Kiefer-Sarkoms, sondern um eine ursprüngliche primäre Entwickelung des Sarkoms handelt. Diese sarkomatösen Lymphome wachsen zu bedeutenden Geschwülsten an und bedrohen das Leben durch Druck auf die Luftröhre, auch durch das Einwachsen in den N. vagus, so dass oft der Tod durch Lähmung des N. vagus erfolgt. Die supracarotiden Lymphdrüsen sind am häufigsten der Ausgangspunkt der Sarkombildung; bei dem Wachsthum des Sarkoms kann es geschehen, dass die Carotis weit nach innen, die Vena jugul. comm. weit nach aussen gedrängt wird. Während man an manchen Fällen den lymphomatösen Charakter des Sarkoms, d. h. die Zusammensetzung der Geschwulst aus mehreren, sarcomatös infiltrirten Lymphdrüsen deutlich erkennen kann, so ist wieder in andern Fällen dieser Charakter undeutlich; es ist sogar möglich, dass solche Sarkome der seitlichen Halsgegend von dem Bindegewebe sich entwickeln, welches die Muskeln, Gefässe und Lymphdrüsen einhüllt. Ueber die Entwickelung der Sarkome in den Muskeln vgl. § 170; über die Sarkome der Halswirbelsäule vgl. § 187.

Eiterige Schmelzung tritt in den sarkomatösen Lymphomen fast niemals ein. Wenn der Exstirpation (§ 177) solche Hindernisse im Weg stehen, dass man glaubt, auf die Exstirpation verzichten zu müssen, so kann man mit der von Billroth und Czerny gerühmten Behandlung mit Arseninjectionen und innerer Darreichung der Solut. arsenic. Fowleri (1 grm.: 2 grm. H_2O, 3 mal täglich 10 Tropfen; von derselben Lösung kann man 0,5—1 grm. in die Geschwulst mit der Pravaz'schen Spritze injiciren) einen Versuch machen. Durch diese Behandlung kann man vorübergehende Abnahme in der Grösse der Geschwülste zuweilen erzielen; wirkliche Heilung erfolgt jedoch mindestens sehr selten, vielleicht in keinem Fall. In vielen Fällen ist das Verfahren auch ganz erfolglos. Endlich sei noch er-

wähnt, dass man in einzelnen Fällen nicht ganz mit Unrecht einen Zusammenhang dieser Sarkome mit Syphilis angenommen hat; dann ist natürlich die antisyphilitische Behandlung zu versuchen.

§ 170. Die sonstigen Geschwülste der seitlichen Halsgegend.

Soweit die Geschwülste sich nicht unter die cystischen (§ 168) und unter die lymphomatösen (§ 169) einordnen lassen, können sie als Geschwülste der Haut, der Blutgefässe und der Muskeln unterschieden werden.

Von den in den §§ 270—271, allg. Thl. angeführten Geschwülsten der Haut, insbesondere den Angiomen, pigmentirten Muttermälern, Atheromen und Papillomen, Lipomen und Fibromen genügt die Notiz, dass sie auch an der Hautdecke des Halses gelegentlich vorkommen. Doch ist die Hautdecke des Halses keineswegs ein bevorzugter Sitz irgend einer der genannten Geschwulstvarietäten; nur für das Lipom muss insofern eine Ausnahme statuirt werden, als der Theil der seitlichen Halsgegend, welche dem Schlüsselbein, dem Akromion und dem oberen Rand des Schulterblatts nahe liegen, ein ziemlich häufiges Vorkommen des Lipoms aufweist. So ist auch die Zahl der Lipome in der Fossa supraclavicularis nicht gering; es kommen hier Fälle vor, in welchen die Entwickelung des Lipoms ziemlich in die Tiefe reicht und selbst bis zum Plexus brachialis sich erstreckt. Solche supraclaviculare Lipome sind im ganzen zu den merkwürdig häufigen Lipomen der Schultergegend zu rechnen und werden bei den Geschwülsten der Schultergegend noch in ihren klinischen Erscheinungen und in ihren operativen Interessen genauere Berücksichtigung finden (vgl. § 382).

Von den grossen Gefässen der seitlichen Halsgegend aus entwickeln sich nicht selten *Aneurysmen*. Wenn nun im allgemeinen als Ursachen der Aneurysmen Verletzungen und der Vorgang der Endarteritis deformans hervorgehoben wurde (§ 139, allg. Thl.), so muss für die grossen Arterien der Halsgegend, für die A. anonyma, Carotis, Subclavia und Vertebralis bemerkt werden, dass fast niemals an ihnen traumatische Aneurysmen beobachtet werden. Von den traumatischen Aneurysmen der Carotis und ihrer Aeste fand G. Fischer nur 50 Fälle in der Literatur. Die Verletzung dieser, dem Herzen so nahe gelegenen Gefässe führt entweder zur tödtlichen Verblutung, oder bedingt zur Abwehr der Verblutung die sofortige Unterbindung, welche dann auch vor der Entstehung des traumatischen Aneurysmas schützt. Dagegen gehört eine erhebliche Zahl aller Fälle von Aneurysma, welche durch Endarteritis entstehen, gerade den genannten grossen Halsarterien an. Bevorzugt sind die Theilungsstellen und zwar in erster Linie die Stelle, an welcher sich die Carotis comm. in C. externa und interna theilt, dann auch die Theilungsstelle der A. anonyma in Carotis comm. dextra und Subclavia dextra. Die übrigen Theile der genannten Arterien werden seltener von Aneurysmen befallen. Seltsam ist die Entstehung von Aneurysmen der A. subclavia, wenn dieselbe über eine abnorme 7. Halsrippe (rippenartige Verlängerung des Proc. transversus) des 7. Halswirbels verläuft. G. Fischer hat einige Beobachtungen dieser Art aus der Literatur zusammen gestellt. Die Diagnose kann nach den in § 140, allg. Thl. angeführten allgemeinen Regeln gestellt werden insbesondere sind auch die pulsirenden Geschwülste einer auscultatorischen Untersuchung (am besten mit dem Sphygmophon vgl. § 30, allg. Thl.) leicht zugängig. Oft fühlt man auch die schwirrenden Geräusche, welche der mächtige Blutstrom an den rauhen, unelastisch gewordenen Arterienwandungen hervorbringt, deutlich mit dem aufgelegten Finger. Da die A. vertebralis und die A. carotis comm. in einer einzigen Linie liegen, so ist man dem Irrthum ausgesetzt, ein Aneurysma der A. vertebralis für ein Aneurysma der A. carotis zu halten; eine irrthümliche Unterbindung der A. carotis ist schon einige Mal die Folge dieses beklagenswerthen

diagnostischen Irrthums gewesen. Man wird immer prüfen müssen, ob die Compression der Carotis comm. gegen den Proc. transversus des 6. Halswirbels die Pulsationen der Geschwulst beseitigt oder doch erheblich herabsetzt. Trifft diese Erscheinung nicht zu, so wächst der Verdacht, dass ein Aneurysma der A. vertebralis vorliegt und man wird sich vor einer irrigen Carotisunterbindung hüten, welche übrigens nach G. Fischer in 12 Fällen dieser Art vorgekommen ist.

Bei beginnender Aneurysmenbildung, d. h. bei erst geringer cylindrischer oder spindelförmiger Erweiterung des Arterienrohrs, besonders an den genannten Theilungsstellen, welche schon in der Norm eine Erweiterung der Lichtung aufweisen, kann man die Injectionen des Extr. secalis cornut. subcutan oder auch etwas tiefer gegen das paravasculäre Gewebe hin versuchen (v. Langenbeck, vgl. § 307, allg. Thl.). Wenn schon sackförmige Aneurysmen sich entwickelt haben, wird man fast nur von der Continuitätsunterbindung einen dauernden Erfolg erwarten dürfen; denn das Verfahren der Arteriencompression, welches an den Extremitäten zulässig und oft nützlich ist (§ 307, allg. Thl.), ist am Hals nicht gut ausführbar, wenn es auch in einzelnen Fällen bei sehr mageren Leuten gelungen ist, die Compression mit den Fingern gegen die Wirbelsäule wirksam durchzuführen. Ueber Methodik der Continuitätsunterbindung der Carotis comm. vgl. § 171. Die besonderen Verhältnisse der Aneurysmen der Theilungsstelle der A. anonyma werden bei Erörterung der Unterbindung der A. anonyma (§ 173) berücksichtigt werden.

Von den seltenen Aneurysmen, bei welchen eine Communication zwischen Arterie und Vene vorliegt, fand G. Fischer nur 15 Fälle in der Literatur, welche meistens die Carotis comm. und die Vena jugularis comm. betrafen. Sie sind als Aneurysma varicosum und als Varix aneurysmaticus zu unterscheiden (vgl. Verletzungen der A. brachialis in der Ellenbogenbeuge § 395). Ueber Blutcysten, welche den grossen Venenstämmen entsprechen vgl. § 168, Schluss.

An den Muskeln des Halses kommen Geschwulstbildungen nur selten vor. Die spindelartige Anschwellung des M. sterno-kleido-mast. nach partiellem Muskelriss, wie er bei der Geburt, coccyge praevio, entstehen und zur Bildung des Caput obstipum (vgl. § 184) führen kann, muss man sich hüten, etwa für eine Muskelgeschwulst zu nehmen. Sie entspricht einer Art von Muskelcallus und kann zwar in der Härte einem Fibrom oder sogar einem Chondrom ähnlich sein, aber sie verschwindet nach einigen Wochen spurlos, um die langsame narbige Schrumpfung des Muskels folgen zu lassen (vgl. § 67, allg. Thl.). Sarkome der Muskeln, welche an anderen Orten (vgl. Geschwülste des Oberschenkels § 461) nicht selten sind, kommen an der seitlichen Halsgegend kaum jemals vor. Dagegen giebt es — freilich immerhin seltene — Fälle von Syphilombildung im M. sterno-kleido-mast.; diese sogenannten Gummigeschwülste dürfen natürlich nicht mit Sarkomen verwechselt werden. In der Nackengegend habe ich Muskelsarkome oder wenigstens solche Sarkome exstirpirt, welche mit den tiefen Nackenmuskeln in fester Verbindung standen, so dass ich den M. levator anguli scapulae, den M. splenius capitis u. s. w. mit entfernen musste.

Eine merkwürdige geschwulstartige Vortreibung oberhalb beider Claviculae in Folge von *bruchartiger Hervortreibung der Lungenspitzen durch die obere Brustapertur* wurde von Morel-Lavallé und Cockle beobachtet. Die betreffenden Kranken litten an Lungenemphysem und heftigem Husten.

§ 171. Die Unterbindung der A. Carotis comm.

Alle Indicationen, welche in den §§ 305, 306 u. 308 (allg. Thl.) für die Continuitätsunterbindungen der Arterien aufgestellt wurden, treffen auf diese Operation an der Carotis comm. zu. Die Statistik der Unterbindungen der Carotis

comm., welche Pilz aufstellte und G. Fischer mittheilt, umfasst 914 Fälle, von welchen 335 durch Blutungen, 75 durch Aneurysmen, 337 durch Geschwulstoperationen indicirt wurden. Seltsamer Weise hat man auch versucht, die Neuralgieen des N. trigeminus (§ 44 u. allg. Th. § 317) und ähnliche Nervenkrankheiten durch Unterbindung der Carotis comm. zu behandeln, natürlich in verzeifelten Fällen, in welchen jede andere Behandlung erfolglos geblieben war. Die erwähnte Statistik zählt 54 Fälle dieser Art. Die Sterblichkeitsziffer dieser Gruppe von Fällen ist dadurch von besonderem Interesse, dass die Operation an sonst gesunden Menschen ausgeführt wurde; die Sterblichkeit beträgt (3 Fälle) nur 5%. Endlich wurde nach der Brasdor'schen Methode bei Aneurysmen der A. anonyma in 69 Fällen die Carotis comm. unterbunden (§ 306, allg. Thl.). Die gesammte Sterblichkeit beziffert sich auf 39,8%; doch versteht es sich von selbst, dass der Tod in den meisten Fällen nicht auf Rechnung der Unterbindung, sondern der indicirenden Erkrankung zu stellen ist. In 32 Fällen wurden nacheinander beide Carotides comm. unterbunden, zuerst wie G. Fischer angiebt, von Warner und Else (1775), zuerst mit Erfolg von Fleming (1803), sodann von Astley Cooper (1808), dann von Bünger (1819 u. 1824, wegen A. cirsoides der Galea, vgl. § 18) mit günstigem Erfolg. In diesem Fall lag freilich zwischen den beiden Unterbindungen ein Zeitraum von 5 Jahren. Der Geheilte lebte noch 46 Jahre. Die anatomische Untersuchung (Roth) ergab, dass der collaterale Kreislauf sich weniger durch die A. A. vertebrales, als vielmehr besonders durch die A. A. cervicales ascendentes entwickelt hatte. Ferner befindet sich unter jenen Fällen von doppelter Carotisunterbindung auch eine Operation von Carnochan, welche wegen Elephantiasis der Gesichtshaut (§ 28) unternommen wurde und guten Erfolg hatte (vgl. auch allg. Thl. § 272 u. § 308). Bei den erfolgreichen Fällen lag immer ein Zeitraum von mindestens einigen Wochen zwischen den beiden Ligaturen. Der einzige Versuch, beide Carotiden in einer Sitzung zu unterbinden (von V. Mott unternommen) endete tödtlich (G. Fischer); die Wiederholung eines solchen Versuches ist nicht zu rathen.

Ausser der vitalen Prognose ist auch eine functionelle Prognose der Unterbindung der Carotis comm. zu berücksichtigen, und zwar in Betreff der Gehirnfunctionen. Am leichtesten begreiflich sind diese Störungen bei Unterbindung beider Carotiden; hier sind sie auch in fast allen Fällen eingetreten. In Bünger's Fall war der eine Bulbus zum Schrumpfen gekommen. Aber auch bei Unterbindung nur einer Carotis comm. kommen dauernde Störungen der Gehirnfunctionen häufig vor; G. Fischer giebt an, dass in 32% aller Fälle nach der Ligatur Gehirnerscheinungen auftraten und in der Hälfte dieser Fälle zum Tode führten. Nach der ersten Carotisunterbindung, welche ich erfolgreich ausführte, hatte der Geheilte das Namengedächtniss eingebüsst. Die Störungen sind übrigens so mannigfach, dass eine Aufzählung derselben in kurzem nicht geschehen kann. Sie beziehen sich bald auf geistige Fähigkeiten, bald auf Lähmungen der peripheren sensibeln und motorischen Nerven, auch der Nerven der Extremitäten. Man sollte denken, dass nach Unterbindung einer Carotis comm. die Verbindung fast aller Aeste derselben mit den gleichnamigen Aesten der anderen Carotis (z. B. Anastomose der A. A. thyreoideae superiores, der A. A. coronariae, der Endäste der A. maxillaris int. u. s. w.), ferner die A. vertebralis einen genügenden Collateralkreislauf ergeben müssten. Indessen ist derselbe doch nicht immer genügend für die ungestörte Function des Gehirns. Man hat auch bei Obductionen gelbe und rothe Erweichungsheerde der Gehirnsubstanz als Folge der Carotisunterbindung aufgefunden, welche ohne Zweifel auf mangelhaften Blutkreislauf zu beziehen sind.

In Betreff der Methodik der Unterbindung der Carotis comm. sind folgende Regeln zu beachten:

Man bestimme die Höhe des Ringknorpels und ziehe von ihm eine horizontale Linie zu dem Innenrand des M. sterno-kleido-mast. In dieser Höhe soll die Unterbindung erfolgen. Weiter nach unten liegt die Arterie zu sehr in der Tiefe und von dem genannten Muskel bedeckt, so dass die Unterbindung zu schwierig wird. Weiter nach oben würde die Ligatur zu nahe an die Theilungsstelle der Carotis comm. in C. externa und C. interna kommen; diese Theilungsstelle liegt ungefähr in der Höhe des oberen Randes der Schildknorpel. Bei der individuell wechselnden Höhenentwickelung des Halses sind diese Bestimmungen nach den Kehlkopfsknorpeln von besonderem Werth.

Man führe am Innenrand des M. sterno-kleido-mast. und in der Richtung desselben einen mindestens 5 Ctm. langen Schnitt, in welchem der eben bezeichnete Punkt (Höhe des Ringknorpels) die Mitte der gesammten Länge sein soll. Nach Trennung des Platysma myoides und der oberflächlichen Halsfascie legt man die innersten Muskelfasern des M. sterno-kleido-mast. frei und zieht sie mit einem

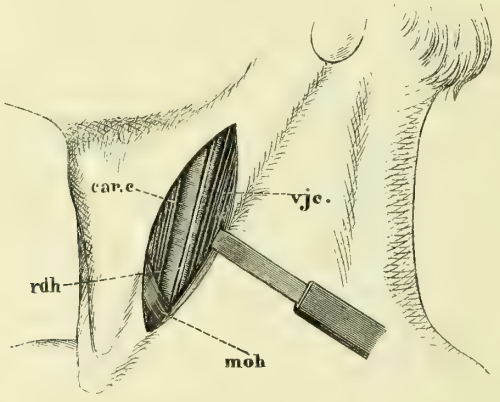

Fig. 144.
Unterbindung der Carotis comm. moh. M. omo-hyoideus. car. c. Carotis comm. rdh. Ramus descendens hypoglossi. vjc. Vena jugularis comm. 1/3 d. nat. Gr.

stumpfen Haken nach aussen. Man erkennt nun unter der mittleren Halsfascie nach innen den M. omo-hyoideus und noch weiter median gelegen den M. sterno-thyreoideus. Beide Muskeln werden nach innen geschoben. Nun sieht man auf der mittleren Halsfascie, welche der Länge nach gespalten wird einen feinen Nervenfaden, welcher sich durch genau senkrechten Verlauf auszeichnet, den Ramus descendens hypoglossi. Wenn auch die Durchschneidung dieses Nerven keinen Schaden bringt, so ist es doch wichtig, ihn zu erkennen; denn genau in derselben Linie, wie dieser Nervenfaden, und dicht hinter ihm liegt die gesuchte Arterie. Man hebt die Gefässscheide (das paravasculäre Bindegewebe) mit der Hakenpincette, oder wenn man besorgt ist, die Arterienwand mit dem Haken der Pincette zu verletzen, sicherer mit der anatomischen Pincette (Fig. 49 § 242, allg. Thl.) in Form eines Kegels in die Höhe und eröffnet die Scheide bei flacher Stellung der Messerschneide (d. h. die Flächen des Messers parallel der Wandung der Carotis gestellt), damit nicht ein unvorsichtiger Schnitt die Arterie selbst verletze. Von diesem Schnitt in die Arterienscheide aus kann man dann mit dem Sondenknopf noch etwas das Bindegewebe von der Arterie ablösen, und zwar besonders am Aussenrand derselben, weil der Arterienhaken (Fig. 145 § 310, allg. Thl.)

vom Aussenrand her zum Innenrand hinter der Arterie hergeschoben werden muss. Bei dem umgekehrten Weg von dem Innen- zum Aussenrand könnte die Spitze des Hakens sich in die Vena jugularis comm. verirren, welche von aussen her die Arterie zudeckt. Uebrigens haben beide Gefässe, die grosse Vene und die grosse Arterie, jedes eine eigene Gefässscheide, so dass man ohne Entblössung der Vene die Wandung der Arterie für die Ligatur isoliren kann. Bei den Leichenübungen macht überhaupt die Vene für die Ligatur keine besonderen Schwierigkeiten; bei der Unterbindung am Lebenden ist die grössere Füllung der Vene durch Blut, besonders bei der Exspiration ziemlich hinderlich. Die genaue Isolation der Arterie von dem Bindegewebe der Scheide ist übrigens nicht nur dadurch, dass der Haken ohnedem die Vene verletzen könnte, sondern auch durch die Rücksicht auf den N. vagus geboten, welcher dicht hinter den beiden grossen Gefässen und zugleich zwischen ihnen liegt. Wenn der N. vagus mit der Arterie zugleich unterbunden würde, so könnte die Lähmung des Nerven (§ 165) den Tod herbeiführen.

Die Ligatur der Carotis comm. soll nicht mit Catgut, sondern mit Seide ausgeführt werden. Gerade bei dieser Continuitätsunterbindung ist es geschehen, dass der Catgutfaden zu früh gelöst, der Thrombus von der Ligaturstelle in das Gehirn fortgespült wurde und als Embolus in der A. fossae Sylvii den Tod herbeiführte. Gut carbolisirte Seidenfäden können kurz abgeschnitten und die Fadenschlinge kann zum Einheilen zurückgelassen werden. Wenn man aber nach alter Art nur ein Fadenende kurz an der Schlinge trennt, das andere Ende aber zur Wunde heraushängen lässt, um an ihm die Schlinge, nachdem sie die Arterienwand durchschnitten, herauszuziehen, so wird man, auch bei Eintritt einer Eiterung, vor dem 12.—14. Tag die Lösung der Ligatur nicht erwarten dürfen (vgl. allg. Thl. § 122 u. § 310).

Die tiefe Unterbindung der Carotis comm. nahe ihrem Ursprung ist wegen der Lage der Arterie hinter dem M. sterno-kleido-mast. sehr schwierig. Der Vorschlag von Zang, die Arterie zwischen der Sternal- und der Clavicularportion des Muskels aufzusuchen, erleichtert nicht das schwierige Unternehmen, für welches glücklicher Weise auch niemals eine Indication vorliegt. Nur sehr tief unten entwickelte Aneurysmen der Carotis könnten als Indication zur tiefen Unterbindung betrachtet werden. Auf der linken Seite ist bei der tiefen Unterbindung der Carotis comm. die Möglichkeit der Verletzung des Ductus thoracicus zu beachten.

§ 172. Die Unterbindung der Carotis ext. und der Carotis int.

Die Statistik der Continuitätsunterbindung der Carotis ext. weist keine hohe Sterblichkeit auf, auf 60 Fälle 7 Todesfälle (11% Sterblichkeit, Madelung). Man fürchtete diese Operation früher wegen der Nachblutungen, welche durch die Kürze der erzielten Thromben, d. h. durch die Zahl der abgehenden Aeste und durch die unvermeidliche Anlegung der Ligatur in der Nähe abgehender Aeste (§ 309, allg. Thl.) bedingt wurde. Man darf aber nicht vergessen, dass diese Erwägung der vor-aseptischen Periode der Chirurgie angehört; die aseptische Ligatur rechnet nicht mehr auf die Thrombenbildung (§ 123, allg. Thl.) und kann demnach ohne Bedenken auch an der Carotis ext. zur Anwendung kommen. Deshalb ist die Zulässigkeit der Operation, welche auch früher auf Grund der erwähnten Sterblichkeit kaum bestritten werden konnte, für die heutige Zeit unzweifelhaft. Die Indicationen zur Unterbindung der C. externa werden aber sicher minder zahlreich bleiben, als die Indicationen zur Unterbindung der C. communis. Aneurysmen sind im Gebiet der C. externa selten. Blutungen aus den Aesten der C. externa sind fast ausnahmlos ziemlich leicht durch örtliche Unterbindung der Aeste an der Stelle der Verletzung zu stillen, etwa mit Ausnahme der Blutungen aus der A. maxillaris int. und ihren Zweigen. Wenn nun diese Blutungen nicht auf anderem Weg

(durch Kieferresection, vgl. § 62), als durch Continuitätsunterbindung des zuführenden Stammes zu stillen sind, so wäre es gerade für diesen Fall zweifelhaft, ob nicht die Unterbindung der C. comm. der Unterbindung der C. externa vorzuziehen wäre. Die A. maxill. int. hat so viele Verbindungen mit den Aesten der C. interna, besonders der A. ophthalmica, dass die Unterbindung der C. externa die Blutung kaum stillen würde. Am häufigsten erfolgt noch die Unterbindung der C. externa gelegentlich bei der Exstirpation tief liegender Geschwülste unterhalb des Kieferwinkels (vgl. § 176 u. § 177); dann aber ist die Unterbindung keine eigentliche Continuitätsunterbindung mehr.

Eine Linie, welche wir von dem Unterbindungspunkt der C. communis (in der Höhe des Ringknorpels am vorderen Rand des M. sterno-kleido-mast., vgl. § 171 und Fig. 92 § 99) in senkrecht aufsteigender Richtung zum Winkel des Unterkiefers ziehen, entspricht dem Verlauf der C. comm. zur Theilungsstelle und weiterhin dem Verlauf der C. externa. Den Hautschnitt kann man in dieser Linie als senkrechten Schnitt führen; man kann aber auch in der Mitte der Höhe dieser Linie, ungefähr in der Höhe des Zungenbeins einen horizontalen Hautschnitt führen, welcher der Richtung der Nervenfäden in der Haut (Aeste des Plexus cervicalis) parallel geht und den Verlauf der Arterie rechtwinkelig trifft. Nach Durchschneidung des Platysma myoides findet man nach vorn die Glandula submaxillaris und schiebt den hinteren Rand der Drüse gegen den vorderen Wundwinkel. Der M. digastricus maxillae und der M. stylo-hyoideus kreuzen schräg über die Arterie. Unterhalb dieses Kreuzungspunkts geht der N. hypoglossus in nach unten leicht convexem Verlauf ebenfalls quer über die Arterie, und zwar so, dass gerade der tiefst gelegene Punkt des Nerven der Kreuzungsstelle mit der Arterie entspricht. Man erkennt den Nerven früher, als die Arterie und kann dicht unterhalb des Nerven die Unterbindung ausführen, welche auf keine weitere Schwierigkeit stösst. Die V. jugul. comm. begleitet die C. interna zur Basis der Felsenbeinpyramide, so dass die C. externa von einer grösseren Vene nicht begleitet wird. Jedoch darf der N. laryngeus sup., welcher der hinteren Wand der Carotis ext. dicht anliegt, nicht mit in die Ligatur aufgenommen werden (G. Fischer). Zwischen C. externa und C. interna liegt die Muskelschicht des M. stylo-glossus und M. stylo-pharyngeus. Unterhalb der bezeichneten Ligaturstelle entspringen schon aus der C. externa die A. thyreoidea sup. und die A. lingualis. In nächster Nähe der bezeichneten Ligaturstelle entspringen die A. maxillaris ext. nach vorn, die A. occipitalis und A. auricularis post. nach hinten. Höher oben entspringen noch die A. pharyngea ascend. und die Rami parotidei. Wollte man oberhalb des Kieferwinkels hinter dem aufsteigenden Ast des Unterkiefers noch den letzten Rest des Stammes der C. externa in der Continuität unterbinden, so würden dadurch nur noch die beiden Endäste, nämlich die A. maxillaris int. und die A. temporalis von dem Blutstrom abgesperrt werden, freilich auch nur sehr unvollständig wegen der zahlreichen Anastomosen mit anderen Arterien.

Man findet in den Handbüchern der Operationslehre der früheren Zeit noch allerlei Methoden zur Unterbindung einzelner Aeste der C. externa angegeben, z. B. die Unterbindung der A. maxillaris ext. am vorderen Rand des M. masseter, der A. occipitalis zwischen M. cucullaris und M. splenius, der A. temporalis am vorderen Rand der Ohrmuschel u. s. w. Mit Ausnahme der Unterbindung der A. lingualis, welche schon § 99 genau beschrieben wurde, und etwa noch der A. meningea med. (vgl. § 15) kommen Indicationen zur Unterbindung der Aeste der C. externa in der Continuität kaum vor. Ueberdies sind diese Unterbindungen so einfacher Art, dass sie einer besonderen Beschreibung nicht bedürfen.

Die Unterbindung der C. interna ist eine Operation, für welche sich zwar Indicationen und Methoden aufstellen lassen, welche jedoch fast niemals ausgeführt

worden ist und deshalb ein grosses praktisches Interesse nicht besitzt. Eine ziemlich klare Indication scheint die Blutung der C. interna im Canalis caroticus bei Verletzungen und Erkrankungen der Felsenbein-pyramide, z. B. bei Corrosion der Arterie durch die Eiterung der Knochensubstanz (vgl. § 123) zu sein. Doch wird man auch für diese Indication nicht allzu sicheren Erfolg erwarten dürfen, weil die Verbindung der C. interna mit der gleichnamigen Arterie der andern Seite und den A. A. vertebrales an der Schädelbasis (Circulus arteriosus Willisii) fast unmittelbar den Kreislauf durch den Canalis caroticus rückläufig bis zur Ligaturstelle wieder herstellen wird. Auch Erkrankungen des Gehirns (z. B. Apoplexieen) werden aus dem gleichen Grund, auch wenn die Nervenpathologie schärfere und sicherere Diagnosen in allen Fällen stellen könnte, doch keinen Anlass zu einer Ausführung der Unterbindung der C. interna geben können. Hierzu kommt die Schwierigkeit der Operation. Broca fand, nachdem er glaubte, die C. interna unterbunden zu haben, und der Kranke an recidiven Blutungen aus dem cariösen Felsenbein gestorben war, an der Leiche, dass er die Ligatur an die C. communis statt an die C. interna angelegt hatte. An der Leiche kann man zwei Arten der Unterbindung einüben. Entweder sucht man mit dem für die C. ext. angegebenen senkrechten Schnitt, gerichtet vom Kieferwinkel zur Unterbindungsstelle der C. comm. (§ 171) die Theilungsstelle der C. comm. auf und verfolgt von hier aus die C. interna nach oben; oder man schneidet in der Höhe des Zungenbeins den M. sterno-kleido-mast. quer durch und sucht die C. interna, welche auf ihrem Verlauf zur Schädelbasis immer von der V. jugularis comm. begleitet wird und diese Vene dicht an ihrem äussern Rand liegen hat, unterhalb der Musculatur auf, welche vom Felsenbein und vom Proc. styloideus entspringt und schräg nach vorn verläuft. Sämmtliche Muskeln, der M. digastricus, der M. stylo-hyoideus, der M. stylo-glossus und M. stylo-pharyngeus bedecken die Arterie und kreuzen fast rechtwinkelig über ihren Verlauf.

§ 173. Die Unterbindung der A. anonyma.

Diese Operation stellt nächst der Unterbindung der Aorta abdominalis (§ 365) die grösste Unternehmung auf dem gesammten Gebiet der Unterbindungen dar. Die erste Operation dieser Art wurde von V. Mott (New-York 1818) ausgeführt. Die einzige Indication kann nur das Aneurysma an der Theilungsstelle der A. anonyma in Carotis comm. dext. und Subclavia dext. sein; denn bei Blutungen und Krankheiten im Gebiet der einen oder andern dieser Arterien würde man immer die Unterbindung der betreffenden Arterie, nicht aber die Unterbindung des gemeinsamen Stammes, der A. anonyma, bevorzugen. Denkbar wäre es freilich, dass man in der Zukunft auf die Unterbindung der A. anonyma Bezug nehmen würde, wenn es sich um eine Herabsetzung des Blutstroms in der rechten Gehirnhälfte handeln würde; die Unterbindung würde in gleicher Weise die C. interna dext. und die A. vertebralis dext. und hierdurch die ganze entsprechende Gehirnhälfte beeinflussen. Doch hat man bis jetzt an diese Indication noch nicht gedacht.

Die Aneurysmen an der Theilungsstelle der A. anonyma sind nicht selten (durch Endarteriitis, § 170), und wäre demnach die Indication zur Unterbindung der A. anonyma relativ häufig. Aber einerseits ist in einem Theil dieser Fälle die Operation nicht ausführbar, weil die aneurysmatische Geschwulst den kurzen Stamm der A. anonyma überlagert und den Zugang zur Arterie versperrt, oder auch weil das Aneurysma sich durch das Gebiet der A. anonyma bis zur Aorta erstreckt; andrerseits ist die Operation schwer und ihre bisherigen Erfolge sind nicht ermuthigend. Deshalb ist die Zahl der Operationsfälle klein, nur 18 Fälle (G. Fischer) mit einer einzigen Heilung. Nachdem durch mehrere Obductionen festgestellt worden war,

dass die tödtlichen Nachblutungen sämmtlich aus dem peripheren Ende jenseits der Ligatur, nicht an dem Ende der Arterie, welches gegen die Aorta liegt, stattgefunden hatten (Lefort), war es klar, dass die mächtigen Collateralbahnen (Carotis comm., Subclavia und Vertebralis) keinen genügend langen und festen Thrombus in dem kurzen peripheren Ende entstehen liessen. So kam Smyth (New-Orleans 1864) auf den Gedanken, in einer Sitzung bei dem betreffenden Kranken die A. anonyma, und die Carotis comm. dextra zu unterbinden. Dieser zweifachen Unterbindung ist der einzige positive Erfolg unter allen Fällen der Unterbindung der Anonyma zu danken. Der Kranke von Smyth blieb 11 Jahre am Leben und erst 10 Jahre nach der Operation kehrte das Aneurysma wieder; aber ohne Nachblutung ging es auch bei diesem Kranken nicht ab. Als dieselbe eintrat, entschloss sich Smyth, die letzte Quelle der collateralen Zufuhr, die A. vertebralis, ebenfalls zu unterbinden (§ 174); nach dieser Unterbindung stand die Blutung und erfolgte die denkwürdige Heilung.

Ob die aseptische Ligatur (§ 123, allg. Thl.) die Ergebnisse der Unterbindung der A. anonyma wesentlich bessern wird, muss die Zukunft lehren; jeden-

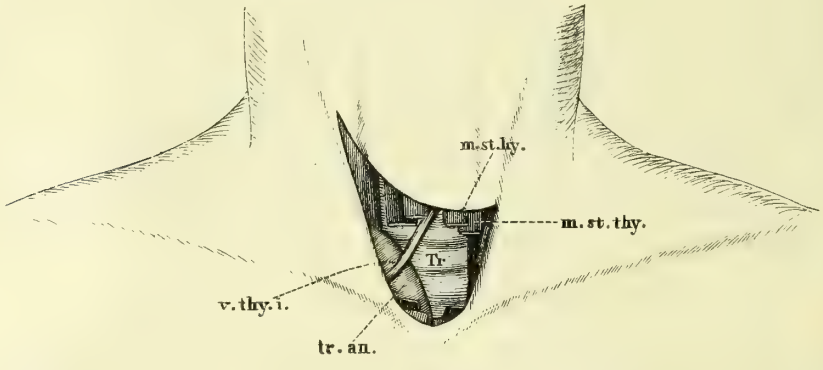

Fig. 145.
Unterbindung der A. anonyma. m. st. hy. M. sterno-hyoideus. m. st. thy. M. sterno-thyreoideus. v. thy. i. eine Vena thyreoidea inferior. Tr. Trachea. tr. an. Truncus anonymus. 1/3 d. nat. Gr.

falls kann man jetzt auf bessere Ergebnisse hoffen. Deshalb lohnt es sich auch, der Methodik und Technik dieser Unterbindung näher zu treten. Ich schildere dieselbe, wie mir bei den Uebungen an der Leiche die Operation am leichtesten und sichersten ausführbar erschienen ist.

Der Hautschnitt wird am Knochenrand des Jugulum sterni so geführt, dass er an der linken Articulatio sterno-clavicularis beginnt, mit leichter, nach unten gerichteter Convexität dem Rand des Sternums bis zur rechten Articulatio sterno-clavicularis folgt und dann noch einige Ctm. am Innenrand des M. sterno-kleido-mast. geradlinig nach oben verläuft. Nach Trennung der oberflächlichen Halsfascie in derselben Linie erkennt man in der Mittellinie die beiden M. M. sterno-hyoidei und nach querer Durchschneidung derselben in einer etwas tieferen Schicht die beiden, mehr seitlich gelagerten und etwas breiteren M. M. sterno-thyreoidei, welche ebenfalls quer getrennt werden. Nun gilt es, in dem zuweilen ziemlich fettreichen Bindegewebe, welches nach unten in das Mediastinum anticum reicht, nach oben zur Trachea und Oesophagus sich erstreckt, die Arterie aufzusuchen. In den meisten Fällen liegt sie etwas von der Articulatio sterno-clavic. dextra zugedeckt und dann kann es vortheilhaft sein, die innersten Fasern des M. sterno-kleido-mast. zu durchschneiden, um mehr Raum zu gewinnen. In anderen Fällen

zieht die A. anonyma mehr senkrecht am rechten Rand der Luftröhre nach oben und wird dann um so leichter aufgefunden. Die nicht seltene Anomalie des Verlaufs der A. anonyma auf der Luftröhre bis zum Isthmus der Schilddrüse fand bei Gelegenheit der Tracheotomie (§ 140) schon Erwähnung. Die Vena anonyma liegt mehr hinter dem Schlüsselbein und hinter der ersten Rippe, als die gleichnamige Arterie; doch sind die Beziehungen der Vene zur Arterie nicht ganz gleichartig, so dass man auch Fälle findet, in welchen die gefüllte Vene die Arterie von vorn her ziemlich überdeckt. In solchen Fällen muss man sich vor der Verletzung der Vene sehr in Acht nehmen. Kleinere Venen, welche durch das Bindegewebe ziehen, kommen bei den Leichenübungen nicht in Betracht. Bei der Operation am Lebenden wird man auf ziemlich bedeutende venöse Blutung gefasst sein müssen. Catgutfäden werden gegenüber der mächtigen Blutwelle, welche fast unmittelbar vom linken Herzen gegen die Fadenschlinge geschleudert wird, bei dieser Ligatur keine Anwendung finden dürfen.

Im Beginn des § wurden die Fälle von ausgedehnten Aneurysmen der Theilungsstelle der A. anonyma erwähnt, welche eine Ausführung ihrer Ligatur nicht zulassen. In diesen Fällen kann man nach Brasdor die Unterbindung der Carotis comm. und der Subclavia oberhalb des aneurysmatischen Sacks versuchen, wie schon in § 306, allg. Thl. erwähnt wurde. Den dort gegebenen Bemerkungen ist hier nichts mehr hinzuzufügen. Ueber sonstige Heilungsversuche der Aneurysmen, welche durch Ligatur nicht zu beseitigen sind, vgl. § 307, allg. Thl.

§ 174. Die Unterbindung der A. subclavia oberhalb des Schlüsselbeins. Unterbindung der A. vertebralis.

Die Indicationen zur Unterbindung der A. subclavia liegen in Verletzungen und Erkrankungen der oberen Extremität begründet, welche erst in der IV. Abtheilung besprochen werden können (vgl. besonders Geschwülste der Achselhöhle und ihre Exstirpation Cap. XXVI, und arterielle Blutungen in den Cap. XXVI—XXVIII). Die Operation selbst aber gehört der unteren seitlichen Halsgegend an, so dass sie schon hier beschrieben werden kann. Die Prognose der Operation erhellt aus den von W. Koch zusammengestellten Ziffern, auf 212 Unterbindungen 100 Todesfälle. Wie schon bei der Statistik der Carotisunterbindungen bemerkt wurde (§ 171), fällt natürlich die bei weitem grössere Zahl der Todesfälle nicht der Operation der Unterbindung als solcher, sondern den indicirenden schweren Erkrankungen zur Last. Es mag jedoch bemerkt werden, dass bei Eintritt einer Eiterung in der Nähe der Ligatur die Spitze der Pleura, welche sich convex aus der oberen Brustapertur hervorwölbt und der A. subclavia hier sehr nahe liegt, gefährdet wird; so kann eine eiterige Pleuritis als Folge der Unterbindung eintreten und den Tod herbeiführen. Auch directe Verletzungen der Pleura bei der Operation selbst mit Pneumothorax u. s. w. (§ 199) sind möglich.

Die A. subclavia kann in ihrem Verlauf 1) zwischen Trachea und dem Eintritt in die M. M. scaleni (nach W. Koch 14 Operationen, alle mit tödtlichem Ausgang) 2) zwischen den M. M. scaleni (nach W. Koch 12 Operationen mit 7 Todesfällen), dann 3) auf der Strecke, auf welcher die Arterie zwischen dem Aussenrand des M. scalenus ant. und dem Schlüsselbein verläuft, endlich 4) unterhalb des Schlüsselbeins an dem oberen Theil der vorderen Thoraxwand aufgesucht werden. Der letztere Ort gehört nicht mehr der Halsgegend an und wird deshalb die Unterbindung der A. subclavia unterhalb des Schlüsselbeins erst in § 379 geschildert, dort aber auch als eine wenig empfehlenswerthe Operationsmethode bezeichnet werden. Auch die erst erwähnten Orte für die Unterbindung, im Verlauf zwischen den M. M. scaleni, bieten nur ungünstige Verhältnisse: tiefe Lage

der Arterie, Abgang zahlreicher grosser Aeste (A. vertebralis, A. mammaria int., Truncus thyreo-cervicalis mit der A. thyreoidea inferior, cervicalis ascend., cervic. superfic., und A. transversa scapulae, Truncus costo-cervicalis mit der A. intercostalis prima, und der A. cervicalis profunda, A. transversa colli), so dass man ohne Verletzung dieser Aeste keinen Zugang zur Arterie erhält, endlich, wie die frühere Statistik lehrte, häufig tödtliche Nachblutungen wegen der Kürze der gebildeten Thromben (§ 309, allg. Thl.). Ob die aseptische Ligatur, welche auf die Thrombenbildung keine Rücksicht zu nehmen braucht, bessere Ergebnisse bei der Unterbindung auf dieser Strecke erzielen wird, muss die Zukunft lehren. Jedenfalls bietet die Strecke, welche zwischen dem Aussenrand des M. scalenus ant. und dem Schlüsselbein liegt, durch die mehr oberflächliche Lage der Arterie und durch das absolute Fehlen abgehender Aeste, die günstigsten Aussichten des Erfolgs, und wird bei gegebener Wahl den Vorzug erhalten müssen. Auf diese Strecke bezieht sich die folgende Methodik der Operation.

Man misst vom oberen Schlüsselbeinrand die Breite eines Querfingers (etwa 2 Ctm.) ab und führt in dieser Linie, also 2 Ctm. vom Schlüsselbein entfernt, aber ihm genau parallel einen horizontalen Schnitt, welcher am Aussenrand des M. sterno-kleido-mast. beginnt und in der Acromialgegend endet. Wie die Haut so wird auch das Platysma myoides in derselben Linie durchschnitten. In dem nun freiliegenden Bindegewebe der Fossa supraclavicularis, welches oft sehr fettreich ist, erkennt man nun nach aussen die Vena jugul. ext., welche in die Tiefe zur V. subclavia verläuft; sie muss nach aussen verzogen oder, wenn sie die weitere Operation zu sehr stört, doppelt unterbunden und zwischen den Ligaturen durchschnitten werden (über die Gefahr des Lufteintritts in eine Schnittwunde der V. jugul. ext. vgl. § 166). Ferner erkennt man in dem Bindegewebe der Fossa supraclavicularis den M. omo-hyoideus, welcher, vom Zungenbein fast senkrecht absteigend, hier in fast rechtem Winkel abbiegt, um den oberen Rand des Schulterblatts zu erreichen. Man schiebt diesen Muskel am besten nach oben und aussen. Findet man allzu grosse Fettmassen und angeschwollene Lymphdrüsen

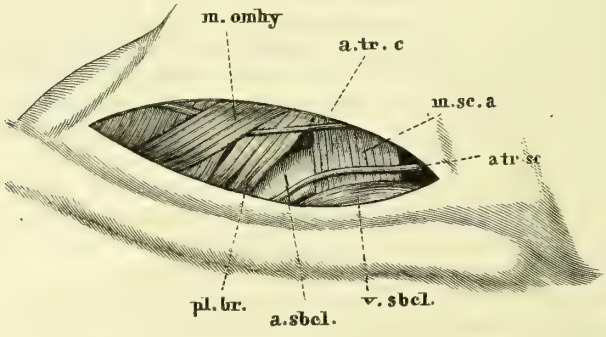

Fig. 146.

Unterbindung der A. subclavia. m. omhy. M. omo-hyoideus. m. sc. a. M. scalenus anticus. pl. br. Plexus brachialis. a. tr. c. A. transversa colli. a. sbcl. A. subclavia. v. sbcl. V. subclavia. a. tr. sc. A. transversa scapulae. 1/3 d. nat. Gr.

in der Fossa supraclavicularis, so ist es am besten, diese Fettmassen und Drüsen zu exstirpiren. Nun bestimmt man mit der Spitze des Zeigefingers die beiden Stränge, welche ich als die orientirenden zu bezeichnen pflege: 1) den senkrecht verlaufenden Strang des M. scalenus ant., innen abwärts zur 1. Rippe verlaufend, 2) den schräg von oben und innen, nach unten und aussen verlaufenden Strang

des Plexus brachialis, welchen man im oberen Theil der Fossa supraclavicularis als obere Grenze derselben auffindet. Wo beide Stränge spitzwinkelig zusammenstossen, liegt die A. subclavia. Man hüte sich jedoch, die untersten Nervenstämme des Plexus brachialis, welche sich zuweilen etwas von der Gesammtmasse des Plexus ablösen und eine rundliche Form haben, für die gesuchte Arterie zu nehmen. Mit der V. subclavia kommt man nicht in Conflict, wenn man nicht irriger Weise von dem Hautschnitt aus sich hinter das Schlüsselbein in die Tiefe arbeitet, welches die Vene fast vollständig zudeckt. Man achte bei der Operation auch auf eine correcte Lagerung der Theile, damit die Fossa nicht tief eingesunken liegt und so ohne Noth die Operation noch mehr erschwert wird. Der Kopf muss stark gegen die Schulter der anderen Seite angezogen und durch Anziehen des Oberarms nach unten das Acromion nach abwärts gestellt werden.

Von den Aesten der A. subclavia, welche zwischen den M. scaleni entspringen, werden nur zwei zum Gegenstand besonderer Continuitätsunterbindungen, nachdem die Unterbindung der A. A. thyreoideae wegen Struma (§ 105) aufgegeben worden ist: nämlich die A. mammaria int. (vgl. über deren Unterbindung § 200) und die A. vertebralis. Die letztere ist nur erreichbar an der Stelle dicht unterhalb des Proc. transversus des 6. Halswirbels, bevor die Arterie in den Knochencanal dieses Processus eintritt und von da ab durch alle durchbohrten Processus transversi der übrigen Halswirbel nach oben zum Foramen occipitale magnum und zur Schädelbasis verläuft. Die Operation ist erst in ganz vereinzelten Fällen (nach G. Fischer in 3 Fällen, zuerst von Maisonneuve, 1852) ausgeführt worden, z. B. auch in dem berühmten Fall von erfolgreicher Unterbindung der A. anonyma durch Smyth (vgl. § 173) und in diesem einzigen Fall mit Erfolg. Aneurysmen in den höheren Theilen der Arterie und Verletzungen (über Verwechselung der Aneurysmen und Verletzungen der A. vertebralis mit denen der Carotis comm. vgl. § 170) könnten als Indicationen zur Unterbindung an der bezeichneten Stelle genannt werden; doch würde man bei der breiten Verbindung der A. vertebralis mit der gleichnamigen Arterie der anderen Seite in der A. basilaris einen mächtigen rückläufigen Collateralstrom zu befürchten haben. Sehr scharfe Regeln sind für die Unterbindung der A. vertebralis noch nicht festgestellt worden; man muss versuchen den unteren Umfang des Proc. transversus des 6. Halswirbels freizulegen, was durch die tiefen Halsmuskeln, welche die Seitenfläche der Halswirbelsäule bedecken, sehr erschwert wird. Zu diesem Zweck empfiehlt Chassaignac am hinteren Rand des M. sterno-kleido-mastoid. einen Schnitt, Aufsuchung des Proc. transversus des 6. Halswirbels, und endlich Aufsuchung der Arterie unterhalb des Processus, zwischen M. scalenus anticus und M. longus colli.

§ 175. Die Dehnung des Plexus brachialis und des Plexus cervicalis. Neurektomie aus dem N. accessorius Willisii.

Die Zahl der Operationen, welche an den Nerven der seitlichen Halsgegend ausgeführt wurden, ist noch ziemlich klein; bei der aufstrebenden Richtung der Neuro-chirurgie (vgl. Cap. XXII, allg. Thl.) erhalten vielleicht diese Operationen noch eine allgemeinere Bedeutung. Jedenfalls dürfen sie hier nicht ganz übergangen werden. Während die Neurektomie aus dem *Plexus brachialis* kaum zulässig erscheint, weil ihr die dauernde Lähmung der ganzen oberen Extremität folgt, und deshalb auch früher auf die Fälle von unerträglichen Neuralgieen beschränkt wurde, giebt uns die Dehnung des Plexus brachialis Gelegenheit, die dunkelen Fälle der Neuritis (vgl. § 152, allg. Thl.) im Gebiet der grossen Armnerven, soweit sie der sonstigen Therapie widerstehen, so operativ zu behandeln,

dass mindestens kein dauernder functioneller Schaden geschieht, wenn freilich auch der gewünschte Erfolg leicht ausbleibt. Die Dehnung des Plexus brachialis findet sehr nahe an der Austrittsstelle der Stränge aus den Canales intervertebrales statt; man hat deshalb auch hier noch mehr, als an irgend einer anderen Körperstelle, Gelegenheit, durch das Anziehen des Plexus in der Richtung nach aussen auf das Rückenmark selbst, und zwar fast unmittelbar einzuwirken. Wenn sich endlich die Nervendehnung als ein zuverlässiges Mittel gegen Trismus und Tetanus (§ 154, allg. Thl.) bewähren sollte, so würde in Zukunft sicher die Dehnung des Plexus brachialis unter dieser Indication häufig zur Ausführung kommen; denn die Verletzungen der nervenreichen Theile der Hohlhand (§ 412) bedingen häufiger, als Verletzungen anderer Gegenden, den Ausbruch des Trismus und Tetanus.

Die Methode, nach welcher wir die A. subclavia aufsuchen (§ 174), würde zweifellos auch zu dem Aufsuchen des Plexus brachialis benutzt werden können. Doch vermeidet man gern die Nachbarschaft der A. subclavia und sucht deshalb den Plexus etwas höher nach oben und innen auf. Den Hautschnitt (vgl. Fig. 147) beginne man an der Mitte des hinteren Randes des M. sterno-kleido-mast. und führe ihn in der Länge von mindestens 5 Ctm. senkrecht nach unten gegen das Schlüsselbein, so dass das untere Ende des Schnitts sich um etwa 3 Ctm. von dem hinteren

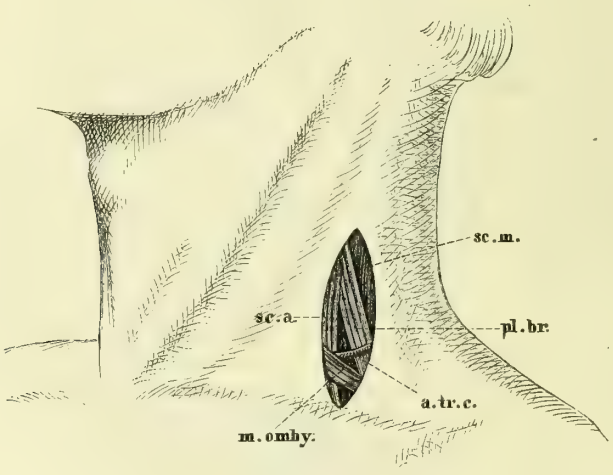

Fig. 147.
Schnitt zur Dehnung des Plexus brachialis (pl. br.). sc. a. M. scalenus ant. sc. m. M. scalenus med. m. omhy. M. omo-hyoideus. a. tr. c. Art. transversa colli. 1/3 d. nat. Gr.

Rand des M. sterno-kleido-mast. entfernt. Bei Trennung des Platysma myoides muss auf die Vena jugul. ext. geachtet und, bis die Gefahr ihrer Verletzung beseitigt ist, am besten der Zeigefinger eines Assistenten oberhalb des Schlüsselbeins fest angedrückt werden (vgl. § 166). Man findet die Stränge des Plexus ohne Schwierigkeit, den M. scalenus med. nach aussen. Die Stränge selbst zerfallen hier noch in zwei Bündel; das obere hat einen fast senkrechten, das untere einen mehr schrägen Verlauf. Die A. transversa colli kreuzt im unteren Drittheil der Wunde horizontal über den Plexus hinweg; ihre Verletzung kann vermieden werden. Der Plexus ist so breit, dass man einen grossen Arterienhaken (Fig. 145 § 310, allg. Thl.) als Nervenhaken benutzen kann, um den Plexus von seiner Unterlage abzuheben. Hinter dem Haken schiebt man den Zeigefinger unter dem Plexus her und isolirt denselben durch Abstreifen des lockeren para-

neurotischen Bindegewebs so weit, dass nun mit centripetalem und centrifugalem Anziehen der Akt der Nervendehnung vollzogen werden kann (vgl. § 318, allg. Thl.). Die Wunde wird durch Nähte geschlossen und heilt in der Regel per primam.

Am *Plexus cervicalis* sind Dehnungen bis jetzt, so viel ich weiss noch nicht vorgenommen worden; doch kommen Neuralgieen im Gebiet dieses Plexus (z. B. gleichzeitig im N. occipitalis, auricularis und den N. N. supraclaviculares) vor, welche die Operation indiciren können. Man findet die Aeste des Plexus cervicalis ohne Mühe am hinteren Rand des M. sterno-kleido-mast., und zwar von der Mitte dieses Randes aufwärts; doch wird die Dehnung dadurch erschwert, dass schon an diesem Rand die einzelnen Nerven ziemlich weit auseinander liegen. Nun kann man sie hinter dem Muskel nach der Tiefe hin verfolgen, wo sie aus dem enger geschlossenen Plexus cervicalis hervorgehen; aber man gelangt dabei in die Nähe der V. jugularis comm. und wird sich vor einer Verletzung dieser Vene sehr hüten müssen. Eine genauere Methodik der Dehnung des Plexus cervicalis bleibt noch festzustellen.

Am *N. accessorius Willisii* sind vereinzelte Neurektomien (de Morgan, Annandale) wegen klonischer Krämpfe im Gebiet des M. cucullaris ausgeführt worden; vielleicht würde man auch hier statt der Neurektomie, welche eine dauernde Lähmung des Muskels hinterlässt, mit der Dehnung des Nerven auskommen können. Die Methode der Ausführung (de Morgan) ist folgende: Man bestimmt genau die Mitte des gesammten hinteren Randes des M. sterno-kleido-mast., also den Punkt, welcher gleich weit von dem Proc. mastoides und dem inneren Ende des Schlüsselbeins entfernt ist. Dieser Punkt wird durch einen am Muskelrand geführten Schnitt freigelegt. Der Nerv liegt gewöhnlich nur wenige Linien oberhalb dieses Punktes. Man präparirt nun die hinteren Muskelfasern frei und findet etwa 5 Mm. vom hinteren Rand des Muskels entfernt, die Stelle, an welcher der N. accessorius von innen nach aussen den Muskel durchbohrt, um dann seitwärts zum M. cucullaris weiter zu verlaufen. Man kann ohne Mühe einige Centimeter des Nerven frei präpariren und ausschneiden. Die Erfolge der Neurektomie sind in den wenigen, bekannt gewordenen Operationen dieser Art günstig gewesen.

§ 176. Die Exstirpation der scrofulösen Lymphome der Halsgegend.

Unter allen Geschwulstexstirpationen wird diese Operation an die Spitze gestellt, weil sie am häufigsten zur Ausführung kommt und vielseitige operative Interessen darbietet. Ueber den relativen Nutzen der Entfernung der scrofulösen Lymphdrüsen ist § 220, allg. Thl. zu vergleichen. Es liegt im Wesen der Scrofulose, dass man den Kranken durch die Entfernung der geschwollenen Lymphdrüsen nicht zu einem ganz gesunden Menschen macht. Man hat aber das Recht, anzunehmen, dass durch diese Operationen oft der drohende Ausbruch der allgemeinen Miliartuberculose verhütet und so manches Menschenleben verlängert oder auch dauernd erhalten wird. Besonders sollten die beginnenden Erkrankungen dieser Art von Aerzten und Chirurgen mehr beachtet werden, als es gewöhnlich geschieht. Bei kurzem Bestand habe ich oft noch durch Carbolinjectionen (§ 220, allg. Thl.) die Drüsen zu vollständiger Rückbildung gebracht und die Operation vermieden. Wenn aber die Injectionen keine Wirkung haben, so sollte die Operation nicht lange verschoben werden; denn 1) wird bei früher Ausführung die prophylaktische Schutzwirkung gegen die allgemeine Tuberculose sicherer; 2) sind

kleinere Drüsen leichter zu entfernen, als grosse; 3) fehlt bei früher Ausführung der Operation noch die Eiterung in den Drüsen und die mit ihr verbundene Verdichtung des para-adenalen Bindegewebes, welche die Drüsen mit wichtigen Organen, z. B. mit den grossen Halsgefässen verlöthet und dann die Entfernung unendlich erschweren kann.

Sehr leicht ist die Entfernung der *submentalen* Paquete (vgl. über die örtlich verschiedenen Gruppen der scrofulösen Lymphome § 169). Die einzige nennenswerthe Verletzung, welche hierbei geschehen kann, ist die Durchschneidung der kleinen A. mylo-hyoidea, welche eine Ligatur erfordert.

Etwas schwieriger ist schon die Entfernung der *submaxillaren* Paquete. Hier kommt es schon häufiger zur Verletzung und Unterbindung der A. maxillaris ext. Oft reicht auch das Paquet nach unten bis zur A. lingualis, nach aussen bis zur Carotis ext. Mehrfach war ich genöthigt, Stücke der Submaxillar-speicheldrüse mit den Lymphdrüsen zusammen zu entfernen, weil die Verwachsungen zwischen beiden nicht zu trennen waren. Speichelfisteln gehen übrigens aus diesen Verletzungen, wie es scheint, nicht hervor (§ 127).

Die *supra-carotiden* Paquete erfordern zu ihrer Auslösung schon die sichere Hand eines geübten und mit guten anatomischen Kenntnissen ausgerüsteten Operateurs. Vor allem gilt es bei der Operation, jeden Schnitt zu vermeiden, welchen man nicht genau übersehen kann. Es wird die Operation gewöhnlich dadurch erleichtert, dass gerade an der hinteren Fläche der scrofulösen Drüsenpaquete die Verdichtungen des para-adenalen Bindegewebes geringer zu sein pflegen, als an der äusseren Fläche. Deshalb wird auch fast niemals die Unterbindung der Carotis comm. oder der Carotis ext. bei der Exstirpation der präcarotiden Paquete nothwendig, obgleich die Entblössung der vorderen Carotiswand häufig genug vorkommt. Die Schneide des Messers muss natürlich bei der Auslösung immer gegen die Kapsel des Drüsenpaquets gerichtet sein, niemals darf ein Stich oder Schnitt geführt werden, bei welchem die Spitze oder Schneide des Messers gegen die Carotis gerichtet ist.

Weit schwieriger gestaltet sich die Exstirpation der *supra-jugularen* Lymphdrüsenpaquete, welche übrigens auch häufig noch bis über die Carotis sich erstrecken. Die Verwachsungen der scrofulösen Lymphdrüsen mit der vorderen Wand der V. jugularis comm. sind recht häufig und oft so innig, dass die wandständige Schnittverletzung der grossen Vene mit dem besten Willen nicht vermieden werden kann. Für solche Fälle muss als Regel gelten, dass man die bedenkliche Ablösung der Geschwulst von der Vene bis auf den Augenblick verschiebt, wo schon die sonstige Ablösung allseitig vollendet ist. Wenn dann die Verletzung der Vene mit der vollkommenen Abtrennung zusammen fällt, so hat man durch die Entfernung der Geschwulst freien Raum gewonnen, um sofort durch Fingerdruck die Blutung zu stillen, dann die Schnittwunde der Vene mit ein oder zwei Schieberpincetten zu schliessen und endlich durch *wandständige Ligatur* (§ 304, allg. Thl.) definitiv den Abschluss der Vene zu erzielen. Im Augenblick der Verletzung überschwemmt ein dunkelblauschwarzer Blutstrom die Tiefe der Wunde, so dass diese Akte immerhin nicht leicht ausführbar sind; doch sind sie immer noch leichter, als die von Billroth empfohlene doppelte Ligatur der ganzen Vene in der Quere, oberhalb und unterhalb der verletzten Stelle. Das paravasculäre Bindegewebe der V. jugul. comm. ist so straff, dass die Umführung des Arterienhakens um die Vene recht schwierig ist. Auch kann der N. vagus hierbei in Gefahr kommen. Endlich könnten Erscheinungen der venösen Stauung in der betreffenden Kopfhälfte auftreten. Die Statistik der totalen Unterbindung der V. jugul. comm., welche von W. Gross und G. Fischer aufgestellt wurde und 60 Operationen umfasst, ergiebt zwar 42 Heilungen; aber

die Heilungen werden eher veröffentlicht als die Todesfälle. Nun kann nicht bestritten werden, dass bei der wandständigen Venenligatur die Gefahr der Lockerung der Ligatur und der Nachblutungen vorliegt, wie Billroth solche Nachblutungen beobachtete. Man soll deshalb auch niemals Catgutfäden zu der wandständigen Ligatur der V. jugul. comm. wählen und die Seidenfäden genau zu einer festen Schlinge knoten. Unter diesen Vorsichtsmaassregeln habe ich oft die wandständige Ligatur an die V. jugul. comm. angelegt und sah niemals eine Nachblutung folgen, auch niemals den Tod in Folge einer solchen Operation eintreten.

Die Exstirpation der *occipitalen* und *supraclaviculären* Paquete stösst auf keine erhebliche Schwierigkeiten. Bei den Paqueten, welche auf der Carotis int. liegen, ist zwar die Exstirpation noch möglich, aber wegen der tiefen Lage recht schwierig. Die *prävertebralen* Paquete müssen leider als ein Noli tangere betrachtet werden, wenn auch eine theilweise Exstirpation möglich erscheint; aber mit dem Zurücklassen einzelner scrofulös infiltrirter Lymphdrüsen geht von der Sicherheit des Erfolgs gegenüber der Gefahr der Miliartuberculose viel verloren. *Man muss deshalb die Entfernung aller scrofulös entarteter Lymphdrüsen anstreben;* doch ist bei Entwickelung mehrfacher Paquete ein kurzer Zwischenraum zwischen den Operationen, welche man zu ihrer Entfernung unternimmt, wohl gestattet. Bei ausgedehnter Vereiterung scrofulöser Lymphdrüsen soll man sich nicht mit der Entleerung des Eiters begnügen, sondern mindestens noch eine Auslöffelung der Abscesshöhle hinzufügen, wenn die Exstirpation der Abscesswand, welche allezeit das sicherste Verfahren zur schnellen Heilung ist, allzu schwierig erscheint.

§ 177. Die Exstirpation der Carcinome und Sarkome der seitlichen Halsgegend.

Die Entwickelung der Carcinome und Sarkome in den Lymphdrüsen (§ 169) bringt es mit sich, dass manche Fälle von Carcinom und Sarkom für die Exstirpation ganz ähnliche Verhältnisse darbieten, wie die Fälle der scrofulösen Schwellung, und nach den im vorigen § gegebenen Regeln exstirpirt werden können. Jedoch kommen anderen Fällen von Carcinom und Sarkom auch wieder besondere Eigenthümlichkeiten zu, welche hier erörtert werden müssen. Das Urtheil, ob überhaupt die betreffende Geschwulst noch exstirpirt werden kann, gründet sich hauptsächlich auf die Untersuchung ihrer Verschiebbarkeit gegen die Wirbelsäule. Das Fehlen oder ein geringes Maass der Verschiebbarkeit entscheidet in der Regel für das Unterlassen jedes operativen Versuchs; man muss bei der Beurtheilung der Verschiebbarkeit wohl beachten, dass weichere Geschwülste eine Verschiebung in ihrer Substanz zulassen und dann eine Verschiebung der Geschwulst gegen die Wirbelsäule vorgetäuscht wird. Nächst der Verschiebbarkeit entscheiden Grösse und Lage der Geschwulst.

Fast alle grösseren Carcinome und Sarkome der seitlichen Halsgegend stehen in engen räumlichen Beziehungen zu den Carotiden und der V. jugul. comm.; hierbei handelt es sich jedoch in den meisten Fällen nicht um eine einfachere Anlagerung an die Wand der grossen Gefässe, wie bei den scrofulösen Lymphomen, sondern um innige Verwachsungen, und leider in vielen Fällen nicht einmal um eine kleinflächige Verwachsung, wie sie im vorigen § als Indication zu einer wandständigen Verletzung der V. jugul. comm. angeführt wurde, sondern um enge Verwachsungen in grosser Ausdehnung. Nun kann man freilich durch die klinische Untersuchung vor der Operation weder die Grösse der Verwachsung noch die Innigkeit derselben genau beurtheilen, doch kann man wenigstens das Be-

stehen solcher Verwachsungen daran erkennen, dass bei den seitlichen Verschiebungen der Geschwulst man den Eindruck hat, als ob die grossen Halsgefässe sich mit bewegten. In solchen Fällen *soll man die Operation mit Freilegung des Stammes der Carotis comm. unterhalb der Geschwulst beginnen und hinter diese Arterie einen ungeknoteten Sicherheitsfaden legen.* Dann kann man im weiteren Verlauf nicht mehr durch eine unstillbare Blutung, weder bei Verletzung der Carotis comm. und ihrer Aeste noch bei Verletzung der V. jugul. comm. überrascht werden; denn auch gegenüber der Blutung dieser Vene erweist sich die Unterbindung der Carotis comm. als ein gutes Mittel der Blutstillung (§ 304, allg. Thl.). So kann nun die weitere Operation ruhig fortschreiten, indem man gegebenen Falls von dem Reserveschutz, welchen man sich verschaffte, durch schnelles Knoten des Sicherheitsfadens Gebrauch macht. Wird die Operation vollendet, ohne dass die gefürchtete Blutung eintrat, so zieht man zum Schluss der Operation, beziehungsweise wenn man primäre Nachblutungen (§ 305, allg. Thl.) fürchtete, bei dem ersten Verbandwechsel den Sicherheitsfaden wieder heraus. (Vgl. über dieses Verfahren auch die allgemeinen Bemerkungen des § 308, allg. Thl.)

Nicht selten werden bei solchen Operationen grössere Stücke der Carotis oder der Vena jugul. comm. oder beider grossen Gefässe mit herausgeschnitten. Bei der centralen Durchschneidung der V. jugul. comm., welche in geringer Entfernung von der oberen Brustapertur geschieht, ist die Gefahr des aspiratorischen Lufteintritts mit eventuell sofort tödtlichem Ausgang nicht zu unterschätzen (vgl. § 124, allg. Thl.). Zwischen der Durchschneidung der Vene und der Sicherung, erst durch den Finger, dann durch Arterienpincetten, darf nicht mehr als eine Einathmung liegen. Der Ersatz des comprimirenden Fingers durch die Arterienpincette soll thunlichst in dem Zeitraum der Ausathmung erfolgen. Gewöhnlich gehören zwei Schieberpincetten dazu, um die breite Lichtung der durchschnittenen Vene vollständig zu schliessen. Der seidene (nicht Catgut) Faden soll genau und fest geknotet werden. Wer in manchem Fall das unheimliche Einzischen der Luft in die durchschnittene V. jugul. comm. gehört hat, der kennt auch das beruhigende Gefühl, wenn nun nach Abnahme der beiden Pincetten die Lichtung fest geschlossen erscheint.

Das Auseinanderdrängen der Carotis comm. und der V. jugul. comm. durch die Geschwulst, welches schon § 169 erwähnt wurde, ist zwar eine, für die Ausführung der Operation sehr wichtige Erscheinung; doch lässt sich gegenüber dieser Möglichkeit nicht mehr thun, als dass man bei der Auslösung der Geschwulst sorgfältig präparatorisch vorgeht und darauf gefasst sein muss, sowohl der Carotis wie der Vena jugularis an Stellen zu begegnen, wo man sie nicht vermuthen sollte. Ob man die Operation aufgeben soll, wenn sich die Nothwendigkeit ergiebt, auch aus dem N. vagus ein Stück herauszuschneiden, ist noch offene Frage. Die Gefahr dieser Nervenverletzung für das Leben ist gross (§ 165); nachdem aber festgestellt wurde, dass einzelne Individuen diese Verletzung überstanden haben, ist das Aufgeben der Operation unter solchen Umständen jedenfalls keine absolute Pflicht mehr. *Das Zurücklassen von Geschwulsttheilen soll thunlichst vermieden werden;* denn wenn die Kranken nicht an einer Verjauchung dieser Geschwulstreste sterben, so wächst aus ihnen schnell eine grosse Geschwulst hervor, welche wieder zum qualvollen Tod führt. Wenn die Operation mit einer unvollkommenen Entfernung der Geschwulst, des Carcinoms oder Sarkoms abschliesst, so ist das ein Beweis dafür, dass die Operation besser ganz unterblieben wäre. Am übelsten ist die Operation grosser verjauchter Carcinome, welche durch die Complication mit Entzündung nach allen Seiten hin feste Verwachsungen erhalten haben. In solchen verzweifelten Fällen beschränkt man sich besser auf die Auslöffelung der jauchig erweichten Massen und auf die antiseptische Behandlung

mit dem Thermokauter, nachfolgende Chlorzinkätzungen und feuchten Carbolverband (vgl. § 276 Schluss, allg. Thl.).

Endlich steht noch hinter den grossen, schwierigen Operationen auch nach bester Ausführung und nach bestem Heilungsverlauf der riesigen Wunden das Gespenst des Recidivs. Auch an dieses Gespenst soll man denken, bevor man sich zu operativen Unternehmungen entschliesst, bei denen man mehr den Muth und das Geschick des Operateurs zu bewundern hat, als dass man sich über die endlichen Ergebnisse für den Kranken zu freuen Ursache hätte.

VIERZEHNTES CAPITEL.

Die Verletzungen und Erkrankungen der Halswirbelsäule.

§ 178. Allgemeines über Brüche und Verrenkungen der Halswirbel.

Während Quetschungen der Halswirbelsäule, besonders die Quetschung der beiden hervorragenden Fortsatzreihen, der Processus spinosi und transversi, auch wenn sie mit Abreissung eines kleinen Knochenstückes, etwa des Proc. spinosus des 7. Halswirbels (der sogenannten Vertebra prominens, wegen des Hervorragens des Proc. spinosus so bezeichnet) verbunden sind, von geringem Belang sind, gehören die Fracturen und Luxationen der Wirbel überhaupt und der Halswirbelsäule insbesondere zu den lebensgefährlichsten Verletzungen. Blasius rechnet bei den Fracturen nach seiner Statistik aller Wirbelverletzungen eine Heilung auf 6 Todesfälle, bei den Luxationen eine Heilung auf 4,5 Todesfälle. Die hohe Gefahr der Verletzungen ist freilich nicht in der Knochen- und Gelenkverletzung als solcher, vielmehr in den Verletzungen des Rückenmarks begründet, welche mit den Verletzungen der Knochen und Gelenke fast regelmässig verbunden sind. Nun nimmt die functionelle Bedeutung der Verletzungen des Rückenmarks von oben nach unten allmählig ab; aber auch noch den schweren Verletzungen der Lendenwirbel (vgl. § 209) kommt eine hohe Bedeutung in Folge der begleitenden Verletzung des Lendenmarks zu. Was nun gar die Verletzungen des Halsmarks betrifft, so sind in dem Halsmark die motorischen Nerven der Athmungsmuskeln enthalten; man begreift, dass mit der Lähmung aller Athmungsmuskeln der tödtliche Ausgang der Verletzung sofort eintreten muss. Unter allen Nerven, welche die Athmungsmuskeln versorgen, ist der N. phrenicus der wichtigste. Da nun der N. phrenicus höher oben das Rückenmark (entsprechend dem 4. Halswirbel) verlässt, als die Nerven der übrigen Athmungsmuskeln, so sind Verletzungen des Rückenmarks, resp. der Halswirbelsäule vom 4. Halswirbel abwärts nicht selten, in welchen der N. phrenicus noch leistungsfähig bleibt, während alle übrigen Athmungsmuskeln gelähmt sind. Die Erfahrung zeigt, dass auch in solchen Fällen das Leben nicht über eine Reihe von Stunden, höchstens einige Tage erhalten werden kann; das Zwerchfell besorgt dann sehr mühsam die Arbeit der Einathmung, aber erlahmt schliesslich an der Aufgabe. Solche Fälle zeigen die Zwerchfellsathmung mit inspiratorischer Einziehung der falschen Rippen und starker inspiratorischer Vorwölbung der vorderen Bauchwand in der reinsten Form; ein qualvoller Erstickungstod schliesst die Scene ab.

Wenn die Verletzung des Rückenmarks die Athmungsnerven und ihre Wurzeln ziemlich unberührt gelassen hat, so kann doch schon die Lähmung der übrigen motorischen und sensibelen Nerven für sich zum Tod führen. Bei den Verletzungen der Brust- und Lendenwirbelsäule (§ 210) werden die hier in Betracht zu ziehenden

Todesursachen (Decubitus, Blasencatarrh u. s. w.) noch genauer erörtert werden. Der Tod erfolgt unter solchen Umständen langsamer und kann wohl auch auf längere Zeit durch sorgfältige Behandlung hinausgeschoben werden. Bei frischen Verletzungen der Halswirbelsäule und der Wirbelsäule überhaupt ist man übrigens nicht befähigt, aus den vorhandenen Lähmungserscheinungen mit Sicherheit zu erschliessen, ob vollständige Zerreissungen, oder nur Quetschungen, oder gar nur Blutergüsse in die Scheide des Rückenmarks oder eine Erschütterung desselben (vgl. über Contusio und Commotio cerebri §§ 8 u. 9) an den Lähmungen schuldig sind. Man vermag also nicht von vornherein zu entscheiden, ob eine Rückbildung der Lähmungen möglich oder unmöglich ist. Wenn demnach der Verletzte noch lebt, so muss eine Behandlung der Verletzung auf die Möglichkeit hin, dass noch die Lähmungen sich zurückbilden oder das Leben auch bei Fortbestehen derselben erhalten werden kann, unternommen werden. Oft wird freilich die Hoffnung getäuscht und man erkennt am Obductionstisch aus der Zerreissung des Rückenmarks, dass eine Erhaltung des Lebens nicht möglich war. Wenn wir aber auch Mittel hätten, um in exacter Diagnose die Zerreissung auszuschliessen, so würden auch die scheinbar geringen Formen der Verletzung nicht eine gute Prognose stellen lassen. Auch aus Quetschungen, Blutergüssen und Erschütterungen, selbst aus solchen, welche anfänglich nur geringe Störungen der Functionen des Rückenmarks aufweisen, geht oft eine rothe Erweichung der Substanz und zwar mit fortschreitender Entartung auch der nicht-verletzten Theile des Rückenmarks hervor. Hohe Temperaturen des gesammten Körpers kündigen in der Regel diesen schlechten Verlauf an; zuweilen zeigt die Körpertemperatur bei Verletzungen des Halsmarks und den nachfolgenden Ernährungsstörungen der Marksubstanz sonderbare Variationen, von abnorm niedrigen Temperaturen (Heynold) plötzlich bis zu 42° (Hutchinson, Fournet) emporspringend. Die Thermometrie bietet hier, obgleich es sich nicht um eigentlich fieberhafte Zustände handelt, einen sehr wichtigen Anhaltspunkt für die Prognose.

Die wichtigste therapeutische Aufgabe, welche sich hier stellt, nämlich die Sicherung des Rückenmarks gegen die erwähnten secundären Ernährungsstörungen, vermag die chirurgische Praxis nur sehr unvollkommen zu erfüllen; bei den Luxationen leistet sie etwas mehr, als bei den Fracturen, indem bei den ersteren die Reposition stattfinden muss (§§ 180 u. 181), bei den letzteren aber eine etwa erzielte Reposition der Fragmente nur sehr schwer im reponirten Zustand zu erhalten ist (§ 186).

Uebrigens sind Combinationen von Fracturen und Luxationen an der Halswirbelsäule insofern relativ häufig, als bei der Trennung zweier Wirbel von einander die mächtigen Bänder, besonders auch die zwischen je zwei Wirbelkörper eingeschaltete Zwischenwirbelbandscheiben oft ihre Knocheninsertionen oder wenigstens Stücke derselben mit abreissen, weil die Substanz des Bandes der verletzenden Gewalt grösseren Widerstand leistet, als die Substanz des Knochens. Bei diesen combinirten Verletzungen liegt nun zweifellos der praktische Schwerpunkt in der Luxation, weil die verschobenen Gelenkfortsätze die Reposition der Wirbel hindern, während von Seiten der abgerissenen Knochentheile kein nennenswerthes Hinderniss stattfindet. Deshalb muss auch die Mechanik der Luxationen und die Mechanik ihrer Reposition genauer untersucht werden (§§ 179—181). Für die Fracturen, bei denen die Gelenkverbindungen unberührt geblieben sind, ist eine solche Untersuchung nicht nöthig; diese reinen Fracturen sind aber auch im Gebiet der Halswirbelsäule die selteneren Verletzungen, während umgekehrt an der Brust- und Lendenwirbelsäule die reinen Fracturen weit überwiegend sind (§ 209). Dieses Verhalten ist in der relativen Ausbildung der Gelenkapparate an der Halswirbelsäule und der Bewegungen zwischen den einzelnen Halswirbeln begründet.

Eine Gewalt, welche die Halswirbelsäule trifft, treibt die Halswirbel in das Extrem der Bewegung und durch die Hemmung der Bewegung vollzieht sich die Mechanik der Luxation (§ 179). Die Gliederung der Brust- und Lendenwirbelsäule ist eine unvollkommene; sie entsprechen mehr einem starren Stab, welcher durch übermässige Biegung gebrochen wird.

Ueber die Behandlung der Fracturen sei nur kurz bemerkt, dass man in der Narkose die Reposition mit grosser Vorsicht, d. h. mit Rücksicht auf die Möglichkeit, das Rückenmark zu zerreissen, versucht und das erzielte Ergebniss dieses Versuchs durch eine der in § 186 zusammengestellten Verfahren der immobilisirenden Verbände und Apparate thunlichst sichert. Ueber die Behandlung der Folgezustände nach Fracturen ist § 210 zu vergleichen.

§ 179. Die Mechanik und die Arten der Halswirbel-luxationen.

Die normalen Bewegungen der Halswirbel finden, wenn wir von den beiden oberen Wirbeln, dem Atlas und Epistropheus mit ihren eigenartigen Gelenkapparaten absehen und die Verletzungen und Erkrankungen dieser Wirbel einer gesonderten Erörterung (§ 185) überweisen wollen, in doppelter Richtung statt: 1) kann das Kinn dem Brustbein angenähert und durch die umgekehrte Bewegung das Hinterhaupt der Nackengegend angenähert werden — eine Bewegung, welche um quere (frontal, von links nach rechts, und zwar durch den Mittelpunkt der Zwischenwirbelbandscheibe verlaufende) Axen stattfindet und deshalb am besten als Beugung und Streckung der Halswirbelsäule bezeichnet wird (wobei wir die Annäherung des Kinns an das Brustbein als Beugung, die umgekehrte Bewegung als Streckung bezeichnen wollen); 2) kann der Kopf durch eine Seitwärtsbewegung der einen oder anderen Schulter genähert werden. Diese letztere Bewegung findet um sagittale, d. h. in der Richtung des Pfeils von vorn nach hinten verlaufende Axen statt und ist demnach als Abductionsbewegung zu bezeichnen. Nun liegt es aber in der normalen Mechanik der Bewegungen der Halswirbel begründet, dass diese sagittalen Axen nicht rein von vorn nach hinten, sondern von vorn und unten nach hinten und oben verlaufen; denn die Axe der Bewegung muss auf der Ebene, welchen die Gelenkflächen der Processus obliqui angehören, ungefähr senkrecht stehen (vgl. Fig. 148). Wenn man sich eine andere Linie als Axe für die Bewegung vorstellt, so würden um eine solche Axe nur sehr geringfügige Wackelbewegungen stattfinden können. Jener Verlauf der Axe nun, welcher etwas von unten nach oben gerichtet ist, bedingt wie jede senkrechte Axe eine Drehbewegung, so dass die Abduction sich mit Rotation verbinden muss. Dem entspricht auch die Erfahrung, dass bei dem Versuch, die Seitenfläche des Kopfes so weit als möglich der Schulter anzunähern, immer der Kopf sich dreht; und zwar rückt das Ohr der betreffenden Seite nach vorn, während das Kinn der anderen Seite sich zudreht.

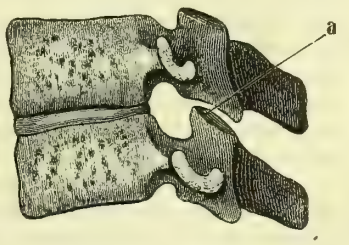

Fig. 148.
Zwei Halswirbel mit der Drehungsaxe (a) für die Proc. obliqui. Nat. Gr.

Die Hemmung der Streckbewegung der Halswirbelsäule geschieht dadurch, dass sämmtliche Wirbelbögen sich auf einander stellen und dann dachziegelförmig sich decken. Ein Fortschreiten der Streckbewegung bis zum Eintritt einer Luxation würde voraussetzen, dass die Substanz sämmtlicher Wirbelbögen zusammen-

gepresst und zermalmt würde; damit wäre aber auch eine Zermalmung des Rückenmarks und der sofortige Tod mit Nothwendigkeit gegeben. Deshalb kann die Streckbewegung der Halswirbelsäule nicht zu einer Luxation führen, welche Gegenstand der klinischen Erkenntniss und Behandlung wäre. Anders steht es mit der Beugebewegung der Halswirbel. Bei ihr rücken die Bögen auseinander und beide Proc. obliqui des oberen Wirbels bewegen sich gleichsinnig auf beiden Proc. obliqui des nächst unteren Wirbels nach oben, ohne ein anderes Hinderniss, als die Spannung der Ligam. flava zu finden. Ebenso hebt sich der hintere Rand des oberen Wirbelkörpers von dem hinteren Rand des unteren Wirbelkörpers ab. Wenn nun jene Bänder zwischen den Bögen und jene hintere Partie der Zwischenwirbelbandscheibe, eventuell auch mit Abriss einiger Knochenlamellen, reissen, so verlassen endlich die Proc. obliqui des oberen Wirbels die Proc. obliqui des unteren Wirbels und dann kann der ganze obere Wirbel so nach vorn rutschen, dass bei der secundären Bewegung (§ 98, allg. Thl.), welche natürlich im Sinne der Streckung erfolgen muss, die beiden Proc. obliqui des oberen Wirbels vor die Proc. obliqui des unteren Wirbels zu stehen kommen. Dann ist die luxirte Stellung fertig. *Der obere Wirbel ist durch Ueberbeugung nach vorn luxirt.* Das Hinderniss für die Reposition ist darin gegeben, dass die beiden Proc. obliqui des oberen Wirbels mit ihren unteren Rändern vor den oberen Rändern der Processus obliqui des unteren Wirbels fest stehen; die letzteren bilden gewisser Maassen einen Haken, um welchen die unteren herumgeführt werden müssen, damit beide Paare der Proc. obliqui wieder in ihre normalen Verhältnisse treten. Ich habe deshalb diesen Zustand als *Verhakung der Proc. obliqui* bezeichnet. Während nun die Luxation des oberen Wirbels nach vorn aus der Ueberbeugung hervorgeht, müsste die Luxation des oberen Wirbels nach hinten aus der Ueberstreckung hervorgehen. Da aber die Ueberstreckung, wie oben erwähnt wurde, nicht zu einer klinisch zu behandelnden Luxation führen kann, so kommen thatsächlich die Luxationen des oberen Wirbels nach hinten gar nicht in Betracht.

Wird der Kopf gegen die rechte Schulter abducirt, so rückt der rechte Proc. obliquus des oberen Wirbels auf dem rechten Proc. obliquus des unteren Wirbels nach unten; die beiden linken Proc. obliqui aber machen die entgegengesetzte Bewegung, d. h. der linke Proc. obliquus des oberen Wirbels rückt nach oben. Die Hemmung der Bewegung geschieht auf der rechten Seite, indem der untere Rand des Proc. obliquus des oberen Wirbels sich gegen den Wirbelbogen des unteren Wirbels anstemmt. So entsteht ein Hypomochlion und um dieses rechtsseitige Hypomochlion hebeln sich die linken Proc. obliqui gänzlich von einander ab. Wenn nun gleichzeitig bei der secundären Bewegung eine kleine Rotation des oberen Wirbels mit seiner linken Hälfte nach vorn stattfindet, so tritt hier wieder die Verhakung der Proc. obliqui ein. Doch ist die Verhakung im Gegensatz zu der Beugungsluxation *einseitig*, für den angenommenen Fall, dass der Kopf nach der rechten Schulter geneigt wurde, eine linksseitige, während die rechten Proc. obliqui nur in einer geringen Diastase stehen. Dieser Umstand erklärt es, dass man früher diese Luxationsform als halbseitige, oder einseitige, auch wohl als unvollkommene Luxation beschrieben hat. Indessen treffen diese Bezeichnungen nicht zu, indem auch bei der „einseitigen“ Luxation alle Theile des oberen Wirbels zu allen Theilen des unteren Wirbels eine Verschiebung erfahren haben. Da diese Verschiebung eine rotatorische ist und durch eine übertriebene Abductionsbewegung, welche gleichzeitig mit Rotationsbewegung verbunden sein muss (s. oben), zu Stande kommt, so kann man die früher als einseitige oder unvollkommene bezeichnete Form der Luxation entweder *Rotations-* oder *Abductions-*luxation nennen. Ich ziehe die erstere Bezeichnung vor. Wir müssen demnach die Rotations-luxation und die Beugungs-luxation der Halswirbel klinisch untersuchen.

§ 180. Die Rotations-luxationen.

Die Gelegenheitsursachen, welche die Rotations-luxationen hervorrufen, sind am häufigsten Fall auf den vorausgehenden Kopf mit nachfolgendem Rumpf, wobei das Gewicht des letzteren nicht ganz in der Längsaxe des Körpers (— in diesem Fall werden die circulären Fracturen der Schädelbasis um das Foramen occipitale magnum herum erfolgen, § 5 —), sondern durch eine Seitwärtsbewegung abducirend wirkt. Daneben kommen noch willkürliche Drehbewegungen des Kopfes in Betracht. Obgleich man meinen sollte, dass gegenüber den willkürlichen Muskelcontractionen der Bandapparat der Wirbel eine genügende Garantie leisten müsste, so kann doch das Vorkommen von Rotations-luxationen der Halswirbel durch Muskelzug nicht geleugnet werden. Man darf wohl voraussetzen, dass in solchen Fällen eine anatomische Prädisposition, z. B. eine lange Entwickelung der Bänder, grosse Dehnbarkeit derselben, niedrige Proc. obliqui u. s. w. vorliegen mögen. Uebrigens sind die Rotations-luxationen der Halswirbel im kindlichen Alter, vom 12. Jahr an aufwärts, in welcher Zeit die genannten Vorbedingungen zutreffen, nicht ganz selten, wenn auch die grosse Mehrzahl aller Fälle auf das Alter von 20—50 Jahren zu beziehen ist. Luxationen zwischen dem 4. und 5., und dem 5. und 6. Halswirbel kommen häufiger vor, als an den obersten und untersten Halswirbeln. Die Gesammtzahl aller veröffentlichten und genauer beschriebenen Fälle geht über 100 kaum hinaus.

Der Kopf steht bei dieser Luxationsform gegen eine Schulter ziemlich stark geneigt, weil eben (§ 179, Schluss) der luxirenden Bewegung nur eine sehr geringe secundäre Bewegung folgte. War die luxirende Bewegung, wie in dem Beispiel des vorigen § angenommen wurde, eine Abduction des Kopfes gegen die rechte Schulter, so bedingt der hohe Stand des verhakten linken Proc. obliquus des oberen Halswirbels, dass der Kopf gegen die rechte Schulter geneigt stehen bleibt. Jedoch ist dabei keineswegs das Kinn, wie es bei einer physiologischen Abductionsstellung sein muss, gegen die andere (linke) Seite gedreht; denn der verhakte (linke) obere Proc. obliquus steht weiter nach vorn, als der in Diastase befindliche der anderen (rechten) Seite und bedingt hierdurch eine Rotationsstellung, welche das Kinn wieder zur Mittellinie zurückführt. Durch diese Combination erhält die Stellung des Kopfes immer etwas auffälliges; der Anblick ist seltsam, wenn man auch Mühe hat, das seltsame des Eindrucks sich aufzuklären. In der Nackengegend sind die tiefen Muskeln der Seite, in welcher die Proc. obliqui in Diastase stehen (in unserem Beispiel der rechten Seite) vorgewölbt. Die Proc. spinosi weichen in ihrer Linie nicht deutlich ab, im Gegensatz zu der deutlichen Abweichung, welche die Beugungsluxation (§ 181) charakterisirt; doch mag es gelingen, die kleine Verschiebung, welche der obere Wirbel durch Rotation erleidet, auch in der Stellung der Proc. spinosi bei mageren Individuen abzutasten. Der Schlingakt ist bei frischen Luxationen dieser Art immer etwas erschwert oder doch schmerzhaft, weil die eine Hälfte des Wirbelkörpers (in unserem Beispiel die linke Hälfte des Körpers des oberen Wirbels) durch die gedrehte Stellung an der Rachenwand etwas hervorragt. *Diese Hervorragung des Wirbels an der vorderen Rachenwand kann man mit dem Finger, welcher in die Mundhöhle eingeführt wird, deutlich fühlen;* deshalb darf diese palpirende Untersuchung vom Mund aus niemals versäumt werden. Die Nervenapparate können bei dieser Luxationsform fast vollständig unberührt bleiben; doch leiden in den meisten Fällen mindestens einige Wurzeln des Plexus brachialis durch Quetschung an ihren Austrittsstellen aus den Canales intervertebrales, und zwar häufiger an der Seite der Verhakung, als an der Seite der Diastase der Proc. obliqui. Die hierhin bezüglichen Erscheinungen sind reissende Schmerzen und Amei-

senkriechen in dem betreffenden Arm und paretische Zustände in den Armnerven. Endlich kann aber auch in einzelnen Fällen das Rückenmark durch Zerreissung, Bluterguss, Compression oder Erschütterung (vgl. § 178) auch schon durch diese Luxationsform in schwere Mitleidenschaft gezogen werden.

Die Reposition der Rotations-luxation muss ausgeführt werden und gelingt auch in frischen Fällen unter Benutzung der Narkose, welche die Muskelwiderstände ausschaltet, und unter Befolgung der nachfolgenden Regeln ganz gewöhnlich. Es handelt sich bei der Reposition nicht allein um Beseitigung der hässlichen Stellung des Kopfes und um Wiederherstellung der Functionen der Armnerven, sondern auch um den Schutz des Lebens gegenüber den fortschreitenden Störungen im Rückenmark, welche bei dem Fortbestehen der luxirten Stellung sich entwickeln können. In der That haben die Obductionen solcher tödtlich verlaufener Fälle uns die erste genaue Kenntniss über diese Luxationsform gebracht. Man kann für diese Form, noch mehr freilich für die Beugungsluxation (§ 181) sagen, *dass die Reposition der Luxation lebensrettend ist. Die Reposition ist aber zugleich auch ein lebensgefährlicher Akt, weil bei gewaltsamer Ausführung und ohne Kenntniss und Benutzung der mechanischen Verhältnisse das Rückenmark abreissen kann.* Man muss nur bedenken, dass die Bänder zwischen zwei Wirbeln ziemlich vollständig getrennt sind und dass eine rohe reponirende Gewalt fast unmittelbar auf das weiche Rückenmark einwirken könnte. Zu diesen rohen Verfahren, welche verwerflich sind, gehört das Emporheben des Kopfes zwischen den beiden Händen oder mit dem Handtuch in schwebender Stellung des Kranken, wobei das Rumpfgewicht des Kranken den reponirenden Extensionszug darstellt. Die Reposition mit unmittelbar tödtlichem Ausgang ist bei diesem Verfahren zwar noch nicht beobachtet worden; es erscheint aber immerhin ein solcher Ausgang möglich.

Nach den von Richet und mir entworfenen Regeln werden die Wirbel auf demselben Weg, auf welchem sie in die luxirte Stellung eingetreten sind, wieder in die normale Stellung zurückgeführt (physiologische Methode, § 100, allg. Thl.). Die Verhakung der Proc. obliqui ging aus einer hyperabducirten Stellung hervor; in diese müssen wir den Kopf zurückführen und aus ihr in die normale Stellung zurückkehren lassen. Auf diesem Weg wird nichts gequetscht und zerrissen, was nicht schon bei dem Geschehen der Luxation gequetscht und zerrissen wäre; auch bleibt die Lichtung des Canalis vertebralis, in welchem das Rückenmark steckt, hierbei ganz unverändert. Als Hypomochlion zur Hebung der Verhakung benutzen wir die in Diastase befindlichen Proc. obliqui, also in unserem Fall die Proc. obliqui der rechten Seite. Wir nähern den Kopf, welcher schon der rechten Schulter genähert steht, noch mehr derselben an; dann geht der linke Proc. obliquus des oberen Wirbels nach oben, während der rechte sich als Hypomochlion anstemmt, und so verschwindet die Verhakung. Nun muss man aber noch die linke Seite des Kopfes nach hinten drehen, nachdem der untere Rand des linken Proc. obliquus des oberen Wirbels über den oberen Rand des linken Proc. obliquus des unteren Wirbels sich erhoben hat; erst durch die Drehung kommt der linke Proc. obliquus des oberen Wirbels wieder *hinter* den linken Proc. obliquus des unteren zu stehen und hierdurch ist das normale Verhältniss hergestellt, indem die nur in Diastase befindlichen rechten Proc. obliqui von selbst zusammen klappen. Entstand die Luxation durch Abduction des Kopfes gegen die linke Schulter, so wird dasselbe Verfahren, nur mit Umkehrung des Prädicat links und rechts, ausgeführt: also man neigt den Kopf noch mehr gegen die linke Schulter, benutzt den linken Proc. obliquus als Hypomochlion, hebt mit demselben den rechten Proc. obliquus des oberen Wirbels in die Höhe und lässt ihn durch Drehung der rechten Seite des Kopfes nach hinten in die normale Lagerung zurücktreten.

Empirisch lautet die Regel: *bei der Rotations-luxation der Halswirbel neige man den Kopf noch mehr gegen die Seite, gegen welche er schon geneigt steht, und rotire dann den Kopf so, dass das Ohr derselben Seite nach vorn, das Ohr der entgegengesetzten Seite nach hinten rückt.* Bevor man diese Regel am Lebenden ausführt, wolle man jedoch nicht versäumen, zwei sclelettirte Halswirbel zur Hand zu nehmen und die Vorgänge mit Hülfe derselben sich genau zu vergegenwärtigen.

Ueber Nachbehandlung vgl. § 181, Schluss.

§ 181. Die Beugungs-luxationen.

Die Gelegenheitsursachen, welche zur Beugungs-luxation führen, sind immer bedeutenderer Art, als wir sie für die Rotations-luxation kennen lernten. Eine Beugungs-luxation durch Muskelzug ist undenkbar; auch ein einfacher Fall auf der Treppe u. s. w. kann eine Beugungs-luxation nicht bewirken. Wohl aber sind es Fälle aus bedeutender Höhe, von den oberen Stockwerken eines Hauses, von einem hochgelegenen Heuboden u. s. w., und ganz besonders Verschüttungen des Körpers bei Erdbauten, welche zur Beugungs-luxation führen. Man kann sich besonders im letzteren Fall sehr wohl vorstellen, wie die Erdmasse den Kopf mit grosser Kraft gegen das Brustbein andrängt und endlich alle Bänder zum Reissen bringt. Viele Fälle dieser Art endigen durch Zerreissung des Rückenmarks und Lähmung der Athmung (§ 178) unmittelbar oder nach wenigen Stunden tödtlich, bevor eine chirurgische Hülfeleistung geschehen kann.

Die Erscheinungen der Beugungsluxation sind an sich sehr scharf geprägt; doch können quere Fracturen eines Halswirbels, mit Dislocation der oberen Hälfte des in horizontaler Richtung gebrochenen Wirbelkörpers nach vorn, ähnliche Erscheinungen ergeben. Das Kinn steht bei vorn übergebeugter Stellung des Kopfes dem Brustbein nahe. Die Linie der Proc. spinosi bricht entsprechend dem nach vorn gewichenen (oberen) Wirbel plötzlich ab, so dass man die Proc. spinosi der noch höher gelegenen Wirbel zwischen den krampfartig contrahirten, beiderseitig convex vorspringenden Nackenmuskeln, welche durch ihre maximale Spannung die schmerzhaften Bewegungen des Kopfes zu verhindern bestrebt sind, nicht mehr fühlen kann. Zuweilen halten die Verletzten den Kopf zwischen beiden Händen fest. Das Schlingen ist bedeutend erschwert, zuweilen kaum ausführbar, weil der ganze Wirbelkörper des oberen Wirbels mit der unteren Fläche unter der Schleimhaut der Rachenwand scharfrandig vorspringt. Diesen Vorsprung kann man deutlich mit dem Finger, welcher in die Mundhöhle eingeführt wird, fühlen. Ohne Störungen der Nerven kann eine Beugungsluxation nicht abgehen; und zwar handelt es sich in den meisten Fällen nicht allein um eine Störung der hier abgehenden Aeste des Plexus brachialis, wie bei der Rotationsluxation, sondern um eine wichtigere Störung des Rückenmarks mit den Erschei-

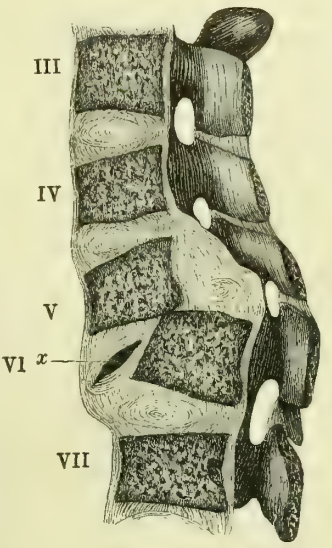

Fig. 149.
Luxation des 5. Halswirbels nach vorn; bei x eine gelenkartige Höhle, welche der durchrissenen Zwischenwirbelbandscheibe entspricht. Nat. Gr.

nungen der Lähmung an den Extremitäten und am Rumpf, welche freilich in ihrer Ausdehnung und in ihrem Maass bedeutend variiren können (§ 178). Die Lichtung des Wirbelcanals wird, wie Fig. 149 ausweist, so verengt, dass ein intactes Verhalten des Rückenmarks kaum möglich ist.

Auch hier *muss* die Reposition ausgeführt werden; aber man soll, eingedenk der Gefahren, welche der Akt der Reposition an sich mit sich bringt, und angesichts der Möglichkeit, dass die schon vor der Reposition bestehende Verletzung des Rückenmarks an sich den Tod bedingt, den Angehörigen des Verletzten nicht verhehlen, dass es sich nur um einen Versuch zur Lebensrettung und zwar um einen Versuch mit geringer Aussicht eines befriedigenden Erfolgs handelt. Ohne diese Vorsicht kann der Chirurg nach vielleicht sehr richtig vollzogener Reposition gerade wegen der Reposition für den tödtlichen Ausgang verantwortlich gemacht werden. Der Chirurg selbst aber muss die Gefahren der Reposition genau kennen und nach den weiter zu entwickelnden Regeln diese Gefahren zu umgehen suchen.

Die alten Verfahren bestanden wieder, wie bei den Rotationsluxationen, welche man früher wohl auch nicht allzu scharf von den Beugungsluxationen zu trennen wusste, in dem Emporheben des Kopfes des Kranken zwischen den Händen oder mit Hülfe eines, unter dem Kinn befestigten Handtuchs bei schwebender Stellung, so dass das Gewicht des Rumpfes des Kranken den reponirenden Extensionszug ausübte, oder auch bei sitzenden Kranken, wobei derselbe an den Schultern im Stuhl festgehalten wurde. Da alle Bänder fast gänzlich bei dieser Luxationsform gerissen sind, so kann man sich wohl vorstellen, dass dieses Verfahren durch einfachen Zug in vielen Fällen zum Ziel führte. Aber man begreift auch, dass ein kleines Uebermaass von Zug im Stande ist, das ohnehin schon mindestens gequetschte, vielleicht schon eingerissene Rückenmark einfach quer zu durchreissen. *Der sofortige Tod bei Einrichtung der Beugungsluxation mit dem Verfahren des Zuges in der Längsaxe des Körpers tritt durch Zerreissen des Rückenmarkes ein* und ist schon in einigen Fällen (Petit-Radel, Brodie, Caussé) beobachtet worden. Gegenüber dieser grossen und unmittelbaren Lebensgefahr, in welche wir den Verletzten durch das Verfahren des Zugs bringen, müssen wir uns fragen, ob nicht ein anderes Verfahren unter Vermeidung der Gefahr der Rückenmarkszerreissung zum Ziele der Reposition führen kann.

Das von mir empfohlene Verfahren ist folgendes. *Man verwandele die Beugungsluxation unter Benutzung des Hypomochlions, welches die Proc. obliqui darbieten, in eine Rotationsluxation, welche dann unter den im vorigen § entwickelten Regeln sicher reponirt werden kann.* Zu diesem Zweck neige man den Kopf stark gegen eine, wir wollen sagen z. B. die rechte Schulter. Dann bildet sich an den rechten verhakten Proc. obliqui der luxirten Wirbel ein Hypomochlion, um welches es gelingt, den ebenfalls verhakten linken Proc. obliquus des oberen Wirbels so nach oben zu heben, dass man nun durch die geeignete Rotationsbewegung, d. h. durch Rückwärtsdrehen der linken Kopfhälfte (das linke Ohr rückt nach hinten, das rechte nach vorn) die linken Proc. obliqui in ihre normalen Beziehungen bringt. Sie bleiben dabei freilich noch in Diastase stehen, indem jetzt aus der Beugungsluxation eine wirkliche Rotationsluxation hervorgegangen ist. Nun neige man den Kopf, welcher jetzt schon eine geringe Neigung gegen die linke Schulter bekommen hat, noch mehr gegen dieselbe; so gewinnt man an den linken Proc. obliqui ein Hypomochlion, um welches man durch Emporheben des rechten Proc. obliquus des oberen Wirbels seine Verhakung löst. Dann folgt, wie der vorige § zeigte, die Drehung der rechten Kopfhälfte nach hinten (das rechte Ohr rückt nach hinten, das linke nach vorn) und dann ist die Reposition vollendet. Während ich bei meiner letzten Veröffent-

lichung über diesen Gegenstand nur sagen konnte, dass diese Methode zwar zweimal ohne weitere Schädigung des Rückenmarks zum Ziel führte, aber beide Verletzte doch an den Folgen der Verletzung starben, so kann ich jetzt hinzufügen, dass mir in einem dritten Fall die Reposition mit dieser neuen Methode wieder gut gelang und auch die Erhaltung des Lebens des Verletzten zur Folge hatte.

Die Nachbehandlung muss immer die Befestigung des Kopfes in seiner mittleren Stellung berücksichtigen. Unter allen Fixationsmitteln, welche im § 186 zusammengestellt sind, ist die Pappcravatte und der Gypsverband, welcher sich auf beide Schultern stützt, für die Behandlung der reponirten Luxationen am zweckmässigsten. Die Pappcravatte genügt für die Nachbehandlung der Rotationsluxationen; für die Nachbehandlung der Beugungsluxationen ist die Anlegung eines Gypsverbandes in Anbetracht der bedeutenden Zerreissung der Bänder vorzuziehen.

§ 182. Die Entzündungen der Halswirbelsäule.

Wir müssen bei den entzündlichen Erkrankungen der Halswirbel die Entzündungen der Wirbelbögen und der Wirbelkörper trennen. An den Brust- und Lendenwirbeln ist von der Entzündung der Bögen nicht mehr die Rede (vgl. § 211); an diesen Theilen der Wirbelsäule tritt allein die Entzündung der Wirbelkörper in den Vordergrund. Dagegen sind an der Halswirbelsäule *die Entzündungen* der Wirbelbögen, und speciell *der Gelenke der Proc. obliqui* von einiger Bedeutung. Diese Gelenke sind an der Halswirbelsäule, entsprechend der freieren Bewegung des einzelnen Halswirbels, mehr ausgebildet, mit einer grösseren Synovialis versehen; ferner befindet sich nach hinten bis zu den Proc. spinosi hin, an den einzelnen Wirbelbögen, welche bei der Streckbewegung des Kopfes dachziegelartig zusammenrücken, ein grösserer, schleimbeutelartiger Raum zwischen dem Periost der Wirbelbögen. Auch in diesem Raum können wohl entzündliche Vorgänge ihren Ablauf nehmen. Die Entzündungen selbst lassen sich in ihren Ursachen nicht deutlich übersehen; man würde sie in früherer Zeit, wo der „Rheumatismus“ mit seiner Flagge das ätiologische Dunkel vieler Krankheiten deckte, ohne Zweifel zu den „rheumatischen“ Entzündungen gerechnet haben. Wir dürfen uns wohl vorstellen, dass von der Blutbahn aus gelegentlich Noxen in diesen Gelenken sich sesshaft machen (vgl. secretorische Metastase § 202, allg. Thl.). Jedenfalls sind es gewöhnlich Noxen sehr unschuldiger Art; denn über die geringe Höhe der Synovitis serosa pflegt die Entzündung nicht hinaus zu gehen. Die Kranken, häufiger Kinder als Erwachsene, fühlen heftige Schmerzen in der Gegend der Proc. obliqui, also etwas hinter der Linie der Proc. transversi, oder auch noch etwas mehr gegen die Proc. spinosi hin; der letztere Fall mag wohl einer Entzündung jener schleimbeutelartigen Räume zwischen den Wirbelbögen entsprechen. Die Schmerzen sind immer *einseitig*, während bei der gleich zu erörternden Entzündung der Wirbelkörper die Schmerzen median und doppelseitig empfunden werden. Auch ist die Betastung der Gegend, in welcher die Schmerzen empfunden werden, zuweilen sehr empfindlich. In heftigen Fällen fehlt niemals die Erscheinung der Abductionsstellung des Kopfes gegen die Schulter der kranken Seite, *das entzündliche Caput obstipum* (vgl. § 184). Offenbar wird diese Stellung eingenommen, um die Synovialis zu entspannen und hierdurch die Schmerzen zu mässigen. Die geringfügigste Bewegung des Kopfes in seine Mittellage oder gar in die Abduction gegen die Schulter der gesunden Seite wird als heftiger Schmerz empfunden. Die Prognose ist, im Gegensatz zu der Entzündung der Wirbelkörper, durchaus günstig, die Behandlung einfach. Man bedeckt die schmerzhafte Linie mit Carbolcompressen (vgl. § 60, allg. Thl.); die

Wirkung der Carbolsäure scheint von der Haut aus bis zu den entzündeten Theilen durchzudringen. In sehr schmerzhaften Fällen kann man einige Carbolinjectionen, jedoch nicht von den Proc. transversi her, wo die A. vertebralis liegt, sondern von der Gegend der Wirbelbögen her in die Nähe der entzündeten Gewebe ausführen. Den Kopf schützt man gegen die Bewegungen durch einen Pappcravattenverband (vgl. § 186); durch allmählige Erhöhung des Pappenstücks auf der kranken Seite kann man bei Nachlass der Schmerzen mühelos den Kopf wieder in seine mittlere Stellung zurückführen. Nur im Nothfall wäre von anderen fixirenden und corrigirenden Apparaten, wie sie in § 186 zusammengestellt sind, Gebrauch zu machen.

Die Entzündung der Halswirbelkörper gehört der grossen Krankheitsgruppe an, welche die ganze Wirbelsäule umfasst und unter dem Namen des *Malum Pottii* oder auch der *Spondylarthrocace* zusammen gefasst wurde. Da diese Krankheit, deren Erscheinungen zuerst von dem englischen Chirurgen Pott genauer beschrieben wurde, viel häufiger und in schärfer charakterisirten Formen an der Brust- und Lendenwirbelsäule, als an der Halswirbelsäule auftritt, so kann hier auf die allgemeinen Bemerkungen des § 211 hingewiesen werden. Es sei hier nur kurz bemerkt, dass die Theilnahme der gelenkartigen Zwischenwirbelbandscheiben an der Krankheit nur eine secundäre und an sich geringe ist; es war ein Irrthum, wenn die Autoren der früheren Zeit eine besondere Bedeutung dieser Theilnahme behaupteten, dieselbe sogar an die Spitze des Krankheitsbildes stellten und deshalb die Krankheit als „*Arthrocace*“ bezeichneten. Vielmehr handelt es sich um eine *Myelitis der Wirbelkörper*, und zwar um eine *M. granulosa* (§ 93 und § 214, allg. Thl.) der Wirbelkörper. Die granulirenden Wucherungen schmelzen die Knochenbälkchen ein und dringen endlich, indem sie die Corticallamelle durchsetzen, in das periostale und parosteale Gewebe vor. Wie bei der Myelitis granulosa anderer Knochen, so kommt es auch hier endlich zu einer eiterigen Schmelzung des granulirenden Markgewebes, zur Bildung von Abscessen. Da diese Abscesse von ihrer Entstehung in der Tiefe des Wirbelkörpers bis zu dem Hervortreten an den äusseren Körpertheilen einen langen Weg zurückzulegen haben, so nannte man sie früher *Senkungsabscesse*, indem man glaubte, dass der Eiter sich seiner Schwere nach in dem lockeren Bindegewebe nach abwärts senke. Die Erfahrung lehrt aber, dass recht oft solche Abscesse nicht in der Richtung von oben nach unten, sondern auch in horizontaler Richtung, zuweilen sogar in der Richtung von unten nach oben, also bergaufwärts sich erstrecken. Zweifellos wird der Gang der Abscesse nicht vorwiegend von dem Gewicht des Abscessinhaltes, sondern von der Anordnung und der Entzündungsfähigkeit des Bindegewebes vorgeschrieben. Ich habe versucht, an Stelle der unpassenden Bezeichnung „Senkungsabscess“ den Namen „*Wanderabscess*“ einzuführen.

In ätiologischer Beziehung gehört die Myelitis granulosa der Wirbelkörper zweifellos zu den scrofulös-tuberculösen Knochenentzündungen (§ 214, allg. Thl.). Da wir die Entstehung derselben von der Ablagerung der Noxen, welche das strömende Blut enthält, in das Markgewebe und besonders in das neugebildete Markgewebe des jugendlich wachsenden Knochens ableiteten, so ist bei der grossen Zahl der Wirbel und bei dem reichen Gehalt der Wirbelkörper an Markgewebe das häufige Vorkommen dieser Krankheit an der Wirbelsäule und besonders an der Wirbelsäule der Kinder, wohl begreiflich. Wenn man ferner das verschiedene Wachsthum der Wirbelkörper berücksichtigt, so erklärt es sich leicht, dass die Zahl der Fälle, in welchen die Myelitis granulosa an den niedrigen und kleinen Körpern der Halswirbel auftritt, sehr viel kleiner ist, als die Fälle an den Brust- und Lendenwirbeln, deren Körper durch ein mächtiges Wachsthum sich aus-

zeichnen. Doch ist die Krankheit trotz der relativ kleinen Zahl der Fälle auch schon an der Halswirbelsäule bedeutend genug, um sie im folgenden § noch einer klinischen Erörterung zu unterziehen.

§ 183. Die Myelitis granulosa (Caries) der Halswirbel. Retropharyngealabscesse.

Diese Erkrankungsform kommt zwar auch an den beiden obersten Halswirbeln (Atlas und Epistropheus § 185) vor; doch überwiegt die Zahl der Fälle an den mittleren Halswirbeln, während sie an den unteren Halswirbeln wieder abnimmt.

Wie an der Brust- und Lendenwirbelsäule, so führt auch an der Halswirbelsäule die Krankheit zu dauernden Verkrümmungen, und zwar fast regelmässig im Sinne der Bildung einer *Kyphose* (*κύπτω* = ich bücke mich; davon abgeleitet: *κυφόω* = ich mache einen Buckel), d. h. einer Buckelbildung mit nach hinten gerichteter Convexität. Diese Folgeerscheinung der Myelitis granulosa hängt von dem Umstand ab, dass nach granulirender Schmelzung der Markbälkchen und der festen Corticalschicht der Wirbelkörper unter dem Gewicht des Kopfes, des Rumpfes und der oberen Extremitäten nach vorn einsinkt. An den Halswirbeln wirkt nun freilich allein das Gewicht des Kopfes in diesem Sinne. Hierdurch erklärt es sich, dass die Buckelbildung am Hals erst langsam und spät und selten in der ausgeprägten Form der winkeligen Knickung, sondern mehr in der Form einer gleichmässig-convexen Biegung eintritt. Man muss auch berücksichtigen, dass in der Norm die Wirbelsäule der Halsgegend einen nach vorn convexen Bogen (vgl. § 216) bildet; deshalb ist die Halswirbelsäule vor der Erkrankung im Zustand einer physiologischen *Lordose*, d. h. einer Krümmung, deren Convexität nach vorn gerichtet ist (vgl. § 215). Mithin bedarf es einer ziemlich bedeutenden Zerstörung der Knochensubstanz der Wirbelkörper, bevor die physiologische Lordose in eine pathologische Kyphose sich umwandelt, während derselbe Vorgang beispielsweise an den mittleren Brustwirbeln die schon vorhandene physiologisch-kyphotische Krümmung schnell zu einer bedeutenden Kyphose steigert. Die Combination der entzündlichen Kyphose mit einer Seitwärtsbiegung (einer Abduction im physiologischen Sinne, *Skoliose* in pathologischer Bezeichnung, vgl. § 215), welche an der Brust- und Lendenwirbelsäule zuweilen vorkommt, ist an der Halswirbelsäule ziemlich selten. Doch kann bei lateraler Entwickelung des Krankheitsherds, d. h. bei Zerstörung nur *einer* seitlichen Hälfte des Wirbelkörpers, auch aus dieser Krankheit eine Art von entzündlichem Caput obstipum (vgl. § 182 und § 184) hervorgehen.

An allen Wirbeln, so auch an den Halswirbeln, hat die Myelitis granulosa die Neigung, entweder nur die vorderen Theile der Wirbelkörper im wesentlichen zu befallen, oder doch einen Verlauf zu nehmen, welcher mehr dem vorderen Rand der Wirbelkörper, als der hinteren Wand und dem Canalis vertebralis zustrebt. So bleibt das Rückenmark gerade bei der Myelitis der Halswirbelkörper in der Regel frei, während dieselbe Krankheit an der Brust- und Lendenwirbelsäule durch die starken kyphotischen Verkrümmungen, welche sie erzeugt, allerlei Störungen am Rückenmark in manchen Fällen hervorruft. Insbesondere — und das trifft für alle Theile der Wirbelsäule zu — nehmen die Abscesse, welche sich in den Wirbelkörpern entwickeln, fast niemals den Verlauf in den Wirbelcanal, wo sie durch Zerstörung der Functionen des Rückenmarks den Tod herbeiführen würden, sondern nach der seitlichen Gegend, entsprechend der Wurzel des Wirbelbogens oder noch häufiger gerade nach vorn, an die vordere Fläche der Wirbelsäule. Gerade an der Halswirbelsäule ist die Wanderung des Abscesses

nach der Seite hin selten; es kommt aber doch vor, dass die Abscesse in der Gegend der Proc. transversi hervortreten, und ist auch schon beobachtet worden, dass die Abscesse längs der Wurzeln des Plexus brachialis und dann an diesem entlang zur Supraclaviculargrube und endlich zur Achselhöhle wanderten (Leyden).

Wenn ein Abscess aus den unteren Halswirbeln an die Vorderfläche der Wirbelsäule tritt, so nimmt er den Weg zu dem Bindegewebsraum des Mediastinum posticum; hier kommt er ausserhalb des Bereichs der chirurgischen Hülfe und bedingt durch eiterige Pleuritis, Perforation in die Bronchien u. s. w. den Tod. Die Abscesse jedoch, welche von den mittleren Halswirbeln ausgehen — und diese erkranken ja am häufigsten — gelangen nach der eiterigen Schmelzung des Periosts und dem Eintritt des Eiters in das prävertebrale Bindegewebe unmittelbar unter die Rachenwand und wölben sich bald gegen die Rachenhöhle vor. So sind die meisten retropharyngealen Abscesse, und wenn wir von der Gesammtsumme der Fälle die wenigen Fälle von traumatischer submucöser Phlegmone und von eiteriger Lymphadenitis, ausgehend von einer retro-pharyngeal gelegenen Lymphdrüse, abziehen, so ziemlich alle *retropharyngealen Abscesse* als Wanderabscesse der M. granulosa aufzufassen. Die Wanderung ist freilich in diesem Fall sehr geringfügig, weil die Abscesse schon dicht an ihrem Ursprung an die Wand der Rachenhöhle sich nähern und hier entweder zur kunstvollen Eröffnung oder zu spontaner Berstung gelangen.

Mit der Zunahme der Vorwölbung, welche der Abscess in die Rachenhöhle bildet, stellen sich Schling-, endlich auch Athembeschwerden ein. Wenn man nun bei geöffnetem Mund die Rachenhöhle inspicirt, so erkennt man die Schwellung der hinteren Rachenwand und kann sich durch Betastung derselben mit dem Finger von der ausgesprochenen Weichheit der Schwellung überzeugen. Die eigentliche Fluctuation lässt sich bei der tiefen Lage der Schwellung und der Unruhe der Kinder, welche die Einführung beider Zeigefinger (vgl. § 27, allg. Thl.) nicht gestattet, in der Regel nicht feststellen. Die Beobachtung der abendlichen fieberhaften Steigerung der allgemeinen Körpertemperatur unterstützt die Diagnose. Doch muss man sich vor Verwechselungen mit den Sarkomen der Halswirbelsäule (§ 187) hüten, welche auch zuweilen ziemlich weiche Consistenz, selten aber eine ganz gleichmässig convexe Schwellung der Rachenwand zeigen, wie sie dem retropharyngealen Abscess zukommt.

Nach den in § 285, allg. Thl. entwickelten Grundsätzen müssen alle Wanderabscesse, und mithin auch die der Halswirbelsäule und speciell auch die retropharyngealen Abscesse möglichst früh eröffnet werden. Doch bietet die Eröffnung der retropharyngealen Abscesse eine doppelte Gefahr: 1) kann die Eitermenge aus der Incisionswunde so massenhaft auf den Kehlkopfseingang sich ergiessen, dass Erstickung eintritt (vgl. 115 Schluss); 2) kann ein jauchiger Zerfall der Abscesshöhle eintreten, da von einem aseptischen Verband, welcher sonst für die Eröffnung der Wanderabscesse so vorzügliche Dienste leistet, hier keine Rede sein kann. Die erstere Gefahr umgeht man dadurch, dass man mit einem spitzen Messer zunächst einen feinen Einstich macht, aus welchem der Eiter nur in einem feinen Strahl sich entleert und dann leicht ausgehustet werden kann. Nach Entleerung des Abscesses kann man dann, wenn es nothwendig erscheint, eine Erweiterung des Einstichs mit dem geknöpften Messer folgen lassen. Doch sorgt die Elasticität der Abscesswand, in welcher sich die M. M. constrictores pharyngis befinden, für eine vollkommene Entleerung und oft heilt der Abscess auffällig schnell, ohne dass eine Dilatation der Oeffnung nothwendig wird. Die zweite Gefahr erscheint nach theoretischer Erwägung grösser, als sie in praxi sich erweist. Die Schnittwunde kommt zwar dauernd mit Luft und bei dem Einnehmen der Nahrung auch mit den Speisen in Berührung. Mithin wäre Gelegenheit zur septischen Infection

reichlich gegeben; aber die Desinfection der Luft in der Nasen- und Mundhöhle, sowie die Berieselung der Rachenhöhle mit Schleim, scheinen in günstigster Weise zu wirken. Thatsächlich heilen solche Wunden in den meisten Fällen ebenso gut, als wenn sie mit dem besten aseptischen Verband bedeckt worden wären.

Die sonstige Behandlung der M. granulosa der Halswirbel wird besonders durch Carbolinjectionen auf die Wirbelbögen und durch die mechanischen Hülfen zur Feststellung des Kopfes und der Wirbelsäule, eventuell auch zur Verhütung der Kyphose oder zur Beseitigung einer schon entwickelten Kyphose geleitet. Ueber die Bedeutung der Carbolinjectionen zur Behandlung der beginnenden M. granulosa der Wirbel ist § 213 zu vergleichen. Die mechanischen Hülfsmittel sind in § 186 zusammen gestellt.

§ 184. Das Caput obstipum (Torticollis. Schiefkopf. Schiefhals).

Mit diesen Namen bezeichnet man die Abductionscontractur der Halswirbelsäule, bei welcher der Kopf gegen die eine Schulter gesenkt, aber gewöhnlich auch, wie es die Abductionsbewegung nach dem Verlauf der Drehungsaxe mit sich bringt (§ 179) so rotirt steht, dass das Kinn der anderen Schulter sich annähert. Der Ursache nach unterscheiden wir 1) eine narbige, 2) eine arthrogene und 3) eine myogene Form des Caput obstipum. Die beiden ersten Formen fanden schon ihre klinische Erörterung, die erste in § 164, indem sie von den dort geschilderten Formen der narbigen Contractur insofern nur abweicht, als die Narbenbildung mehr der einen Seite, nicht den beiden Seiten und der mittleren Halsgegend angehört; die zweite in § 182 und in § 183. Auch Entzündungen der Atlanto-occipitalgelenke (§ 185) können zu einer arthrogenen Form des Caput obstipum führen. Ferner erwähnt G. Fischer das Vorkommen eines abnormen Proc. paracondyloideus am Hinterhauptsbein als Ursache des Caput obstipum. Doch sind solche Fälle sehr selten. Die Mehrzahl der Fälle ist myogen und nur mit der myogenen Form haben wir uns im folgenden zu beschäftigen. Nach der Zahl der Fälle und nach der Bedeutung der Krankheit ist diese Form die wichtigste. Denn wenn auch die Fälle der arthrogenen Form nicht minder häufig sind, als die der myogenen, so sind sie doch zum grösseren Theil schnell vorübergehend (§ 182), oder sie bilden nur eine unwichtige Complication bei einer Krankheit, deren sonstige Erscheinungen viel wichtiger sind, als die geringe Schiefstellung des Kopfes (§ 183). Das myogene Caput obstipum aber ist eine andauernde, entstellende Contractur und bildet ein Krankheitsbild für sich.

Das myogene Caput obstipum wurde früher als congenitale Form bezeichnet, weil die ersten Erscheinungen in der frühesten Lebenszeit auftreten. Nun kann zwar nicht das Vorkommen des wirklich angeborenen Schiefkopfes ganz geleugnet werden und G. Fischer stellt einige anatomische Befunde (sehnige Veränderung des M. sterno-kleido-mast. bei Neugeborenen u. s. w.) zusammen, welche nur auf die intra-uterinale Entstehung bezogen werden können. Doch entsteht in der grössten Mehrzahl der Fälle das C. obstipum erst nach der Geburt. Stromeyer zeigte, dass die Bedingung für das myogene Caput obstipum in fast allen Fällen ein inter partum erworbener, partieller Riss der Fasern des M. sterno-kleido-mast. ist. Die häufigste Ursache dieses Risses ist die Geburt mit vorausgehendem Steiss, wobei der nachfolgende Kopf im kleinen Becken eingeklemmt wird, und theils unter der Kraft der austreibenden Wehen, theils wohl auch unter dem kraftvollen Zug der Hände der Hebamme oder des Geburtshelfers die Fasern des übermässig gespannten Muskels einreissen. Fast ausnahmlos bestätigen die Mütter, welche Kinder mit ausgebildetem myogenem Caput obstipum zur Behandlung bringen, die Entbindung coccyge praevio. Seltener wird die Verletzung nach der Geburt gleich

bemerkt und kann dann Gegenstand einer prophylaktischen Behandlung (s. unten) werden. Man erkennt noch mehrere Wochen nach der Geburt in der Mitte des M. sterno-kleido-mast. eine spindelförmige, sehr feste Anschwellung, welche man geneigt sein könnte, für ein Fibrom oder auch für ein Chondrom zu halten. Diese Anschwellung bildet sich ohne jede Behandlung im Laufe der ersten Lebensmonate zurück und erweist sich dadurch als eine traumatische Hyperplasie der Muskelsubstanz, als eine Art Muskelcallus (§ 67, allg. Thl.). Aus dieser Verletzung geht nun theils durch eine Art narbiger Schrumpfung, theils dadurch, dass das Kind zur Minderung der Spannung und der Schmerzen die Insertionspunkte des Muskels willkührlich nähert und die Abductionsstellung des Kopfes dauernd beibehält, endlich eine erhebliche nutritive Verkürzung des Muskels hervor. Dieselbe betrifft zuweilen mehr die Muskelhälfte, welche den vom Brustbein entspringenden Muskelfasern entspricht (Portio sterno-mast.), seltener mehr den vom Schlüsselbein entspringenden Fasern (Portio kleido-mast.); gewöhnlich sind jedoch beide Muskelhälften gleichmässig verkürzt. Der Muskelbauch springt straff unter der Haut hervor, und fühlt sich besonders bei dem Versuch, den Kopf in die Mittelstellung zurückzuführen, so gespannt an, dass man begreift, wie man früher die Erkrankung auf einen Muskelkrampf zurückzuführen geneigt war. Bardeleben sah einige Fälle von myogenem Caput obstipum bei Kindern nach Typhus entstehen.

Eine eigenthümliche Form des myogenen C. obstipum wurde von Gooch und Dieffenbach beobachtet, nämlich ein C. obstipum, bedingt durch *Verkürzung des Platysma myoides* und heilbar durch Tenotomie dieses Muskels. Endlich hat man für einzelne Fälle Krämpfe im Gebiet des M. sterno-kleido-mastoid. und des M. cucullaris (N. accessorius Willisii, vgl. § 175 Schluss) und Lähmungen dieser Muskeln mit antagonistischer Contractur als Ursache des Caput obstipum aufzufassen. Die letzteren Fälle bezeichnet man als C. obstipum spasmodicum oder paralyticum.

Eine eigenthümliche Complication des myogenen Caput obstipum, welche übrigens nur bei langem Bestand auftritt und auch bei langem Bestand der narbigen und arthrogenen Form nicht fehlt, ist die mangelhafte Entwickelung der betreffenden Gesichtshälfte. Alle Theile derselben bleiben im Wachsthum zurück; so stellt sich eine eigenthümliche Asymmetrie beider Gesichtshälften heraus, welche besonders auffällig ist, nachdem man durch die Behandlung (s. unten) den Kopf in die Mittelstellung zurückgeführt hat. M. Eulenburg hat die asymmetrische Entwickelung beider Kopfhälften auf den Druck bezogen, welchen die Gefässe und Nerven der seitlichen Halsgegend auf der concaven Seite der Krümmung der Halswirbelsäule erleiden. Uebrigens lehrt die Erfahrung, dass nach Correction der perversen Stellung des Kopfes die Asymmetrie ziemlich sicher und noch dazu oft überraschend schnell wieder rückgängig wird. Mehrere Schriftsteller erwähnen das regelmässige Vorkommen einer compensirenden Dorsalskoliose, deren Convexität in der umgekehrten Richtung liegt, wie die convexe Biegung der Halswirbelsäule. Bei mässigem Grad des Caput obstipum ist von dieser Dorsalskoliose nichts zu erkennen. Wohl aber führt eine primäre Skoliose der Brustwirbelsäule zu einer compensatorischen Krümmung der Halswirbelsäule (§ 219). Wahrscheinlich entwickeln sich nach längerem Bestehen des Caput obstipum bedeutende Veränderungen in den Atlanto-occipital- und den Atlanto-epistropheal-gelenken.

Entdeckt man am Neugeborenen jene spindelartige Anschwellung des M. sterno-kleido-mast., so lässt man in den ersten Lebensmonaten die Kinder eine kleine Pappcravatte (§ 186) tragen, welche den Kopf in mittlerer Stellung erhält. Dann heilt der Muskelriss, ohne eine Contractur zu hinterlassen. In den meisten Fällen aber wird die erste Ursache der Krankheit übersehen und die

Behandlung beginnt erst nach Ausbildung der Muskelverkürzung. Man hat dann nur die Wahl zwischen der langsamen Dehnung des Muskels durch orthopädische Apparate und zwischen der Durchschneidung des Muskels, welche als subcutane Myo-tenotomie auszuführen ist (Stromeyer, vgl. § 278, allg. Thl.). Die orthopädischen Apparate werden nun im zarten Kindesalter nicht allzu gut vertragen; auch kann an den Stellen, wo der Druck oder Zug dieser Apparate einwirkt, leicht die zarte Haut der Kinder wund werden. Dennoch haben diese Apparate einige Bedeutung als Mittel für die Nachbehandlung, nachdem die Myo-tenotomie den Muskel trennte und nach Beseitigung dieses Widerstandes die corrigirte Stellung erhalten, beziehungsweise die allmählige Correction erst noch herbeigeführt werden soll (vgl. Schluss des §). Der Schwerpunkt der Behandlung der myogenen Form des Caput obstipum liegt indessen in der Ausführung der subcutanen *Myo-tenotomie des M. sterno-kleido-mast.*, für welche folgende Regeln zu beachten sind:

Fig. 150
Caput obstipum mit Verkürzung des rechten M. sterno-kleido-mast., nach Stromeyer.

Man führt die Operation an dem unteren Ende des Muskels nahe der Insertion seiner beiden Portionen am Brustbein und Schlüsselbein und zwar an jeder Portion besonders aus. Höher oben würde man zwar den Muskel mit *einem* Schnitt trennen können; dort ist aber der Querschnitt des Muskels sehr gross und seine Anlagerung an die grossen Halsgefässe (Carotis und Vena jugul. comm.) so innig, dass man in Gefahr kommen würde, diese zu verletzen. Obgleich man nun die Trennung dicht an der Insertion der beiden Muskelportionen vornimmt, so ist es doch keine reine Tenotomie, sondern eine Myo-tenotomie, weil die Sehne sehr kurz ist und Muskelfasern dicht bis zu den Knochen sich erstrecken. Die Operation soll, obgleich sie sehr einfach ist und nur einen Augenblick dauert, doch unter Narkose ausgeführt werden; denn ohne Narkose schreit das Kind und durch die heftige Exspiration, und durch die hierdurch bedingte venöse Stauung

bläht sich die Vena anonyma, resp. die Vena jugul. comm. und Vena subclavia so auf, dass die Spitze des Tenotoms in eine dieser Venen einstechen könnte. Ein Assistent drängt den Kopf mit voller Kraft gegen die Schulter der gesunden Seite, um dem Muskel eine möglichst grosse Spannung zu geben. Das Tenotom (Fig. 108 § 278, allg. Thl.) wird hinter dem Muskel eingestochen und der Muskel von innen nach aussen getrennt, wobei der Daumen der Hand, in deren Faust das Tenotom geführt wird, den Muskelbauch gegen die concave Schneide andrängt und zugleich die Haut vor Verletzung schützt. Man durchschneidet zuerst die Portion, welche am meisten verkürzt erscheint, und beurtheilt nach der gewonnenen Correction der Stellung, ob auch die andere Portion getrennt werden muss. In den meisten Fällen erweist sich die Trennung der zweiten Portion als zweckmässig. Die Stichwunden des Tenotoms werden mit Protectiv und einem aseptischen Verband bedeckt, zu dem eine Pappcravatte (§ 186) hinzugefügt wird, um den Kopf in corrigirter Stellung zu erhalten. Bei dem ersten Verbandwechsel, nach etwa 3 Tagen, findet man die Stichwunden schon geheilt und kann nun in Erwägung ziehen, ob man die weitere Nachbehandlung mit Pappcravatten zu Ende führen kann oder ob man orthopädische Apparate zu Hülfe nehmen muss. Bei leichten Fällen und bei Fällen von kurzem Bestand genügt die Pappcravatte; bei hochgradigen und langdauernden Fällen sind die orthopädischen Apparate (vgl. über dieselben § 186) nicht wohl entbehrlich.

§ 185. Die Verletzungen und Erkrankungen des Atlas, des Epistropheus und der Gelenke zwischen Hinterhaupt, Atlas und Epistropheus.

Die beiden obersten Halswirbel, der Atlas und der Epistropheus, nehmen nicht allein in anatomischer, sondern auch in klinischer Beziehung eine besondere Stellung unter den Halswirbeln ein. Beide Knochen vermitteln die Bewegungen des Kopfes gegen die Wirbelsäule, und zwar die Beugungen und Streckungen des Kopfes in den Atlanto-occipitalgelenken, die Drehungen in den Atlanto-epistrophealgelenken. Die Bewegungen der übrigen Halswirbel, welche in ähnlicher Richtung sich vollziehen (§ 179), bilden nur eine Ergänzung zu den Bewegungen dieser oberen Gelenke. So interessant nun auch die Bewegungen der genannten Gelenke vom physiologisch-mechanischen Gesichtspunkte aus sich erweisen, so ist das chirurgische Studium ihrer Bewegungsstörungen von sehr geringem Interesse. Die Gelenke sind durch sehr feste Bänder geschützt, und so lange diese Bänder halten, kommt es zu keinen erheblichen Verletzungen des Bandapparats; wenn aber die Bänder gesprengt werden, so kommt es wohl zu Luxationen, aber zu Luxationen, welche wegen Zerquetschung der Medulla oblongata zum sofortigen Tode führen. Man beobachtet z. B. bei dem Erhängen, wenn der Körper aus bedeutender Höhe herabfällt, einen Riss der Bänder hinter dem Zahnfortsatz des Epistropheus, so dass dieser Fortsatz nach hinten tritt und das Rückenmark zerquetscht. In England hat man geradezu empfohlen, die dort noch übliche Todesstrafe durch Erhängen so vorzunehmen, dass der Körper aus bedeutender Höhe herabfällt; dann tritt der Tod augenblicklich ein, während bei geringer Fallhöhe der Tod des Erhängten langsamer durch Erstickung erfolgt. Bei dem Selbsterhängen (Selbstmord) spielt die Erstickung und die venöse Stauung durch Compression der grossen Venenstämme die Hauptrolle, daneben wohl auch noch die Compression der beiden N. N. vagi und die Zusammenschnürung der Carotis. Den Gerichtsärzten ist es bekannt, dass, wenn ein lebender Körper erhängt wird, die Innenwand der Carotis eine blutige Suffusion zeigt, während bei dem Aufhängen einer Leiche (um ein Verbrechen zu verheimlichen) diese Erscheinung fehlt. Bei dem Selbsterhängen weicht der Strick in der Regel nach oben vom Kehlkopf; in

der Statistik von Wald, welche 143 Fälle von Selbstmord umfasst, lag der Strick, beziehungsweise die bekannte Strangrinne, nur in 3 Fällen unter, in 23 Fällen auf dem Kehlkopf, dagegen in 117 Fällen oberhalb desselben. (G. Fischer).

Zufällige Luxationen des Zahnfortsatzes nach hinten mit tödtlichem Ausgang sollen bei dem Emporheben von Kindern mit dem Kopf, welcher zwischen beide Hände gefasst wird, erfolgt sein. Gelegentlich will man auch sonst noch Luxationen des Atlas gegen das Hinterhaupt und Luxationen oder Subluxationen zwischen Atlas und Epistropheus bei Verletzungen ohne sofortigen tödtlichen Ausgang beobachtet haben; doch steht über die Möglichkeit und das Vorkommen solcher Verletzungen noch nichts sicheres fest. In der Statistik von Blasius, welche alle Halswirbelluxationen umfasst, finden sich nur 8 Fälle von Luxationen zwischen Atlas und Epistropheus, 73 an anderen Halswirbeln.

Von den *Brüchen des Proc. odontoides* des Epistropheus will man geheilte Fälle zufällig an der Leiche gefunden haben. Auch einige Beobachtungen über diese Verletzung mit tödtlichem Ausgang liegen vor. Doch ist über die klinischen Erscheinungen nichts besonderes bekannt; selbstverständlich sind die begleitenden Verletzungen des Rückenmarks von grösserer Bedeutung, als der Knochenbruch selbst. St. Smith hat durch Leichenversuche nachgewiesen, dass der Proc. odontoides widerstandsfähiger ist, als der Bogen des Atlas und das Ligam. transversum, zwischen denen er eingeschlossen ist.

Die granulirende Entzündung des Knochenmarks kommt wie an den sonstigen Halswirbeln (§ 183) so auch an Atlas und Epistropheus, und zwar entsprechend dem grösseren Reichthum an Markgewebe, besonders an dem letzteren vor. Doch liegen die Verhältnisse insofern etwas verschieden, als hier am Atlas und Epistropheus die Entzündung von der Knochensubstanz bald auf die benachbarten Gelenke übergreift und mit einer Synovitis granulosa (§§ 214 u. 215, allg. Thl.) sich complicirt. Auch kann in andern Fällen wohl die Synovitis granulosa primär auftreten und später kann die granulirende Entzündung in die Marksubstanz übergehen. In dem einen wie im andern Fall entsteht durch ein Fortschreiten der Entzündung vom Knochenmark zur Synovialis und von dieser wieder zur Marksubstanz des benachbarten Knochens ein Krankheitsbild, welches der Caries der Hand- und Fusswurzel (vgl. Cap. XXVIII und Cap. XXXI) sehr ähnlich ist. Dass auch hier die granulirende Entzündung ätiologisch und prognostisch als scrofulös-tuberculöse aufzufassen ist, bedarf kaum mehr der ausdrücklichen Erwähnung. Etwas auffällig ist es, dass die Zahl der Fälle, in welchen die Caries der oberen Halswirbel bei Erwachsenen und sogar bei sehr alten Leuten auftritt, ziemlich gross im Verhältniss zur Zahl der Fälle des kindlichen Alters ist. Auch ist es eine Eigenthümlichkeit der Erkrankung an dieser Stelle, dass es selten und relativ spät zur Eiterung kommt; in manchen Fällen findet man bei der Obduction eine erstaunlich ausgedehnte Zerstörung der festen Bänder und der Knochensubstanz ohne einen Tropfen Eiter.

Das erste Auftreten der Caries der oberen Halswirbel, einer Krankheit, deren Erscheinungen besonders genau von Rust und Leyden (L. schlägt den Namen Malum Rustii vor) beschrieben wurden, ist bei der tiefen Lage der Gelenke kaum zu erkennen. Zuweilen beginnen die Erscheinungen in der Form einer Occipitalneuralgie. Sobald die Gelenke ergriffen, die Bänder durch granulirende Erweichung gelockert sind, tritt eine eigenthümliche Erscheinung ein: die Kranken fixiren den Kopf, besonders bei dem Wechsel von sitzender in liegender Stellung und bei der umgekehrten Bewegung, zwischen ihre beiden Hände, welche in die Ohrgegend gelegt werden oder sie fassen mit der Hand in die Haare, um gleichsam den Kopf an den Haaren emporzuziehen und festzustellen. Am Rückenmark treten durch langsame Verschiebung der Wirbel die verschiedensten Störungen durch

Druck ein, zuweilen ausgedehnte Lähmungen. Rust sah von 10 Fällen 6 plötzlich durch eine entzündliche (Destructions-) Luxation tödtlich enden. In den Fällen, welche nicht zu einer plötzlichen Verschiebung der zerstörten Wirbel führen, tritt der Tod durch allmählige Verschiebung und Druck auf das Rückenmark oder auch ohne wesentliche Verschiebung der Knochen durch fortschreitende Störungen des Rückenmarks ein. Wenn es gelingt, die Krankheit an der Schwellung, mag dieselbe in der Hinterhaupts-nackengegend oder vom Mund aus an dem oberen Theil der Rachenwand erkennbar sein, schon früh festzustellen, so könnte wohl ein Versuch mit Carbolinjectionen gemacht werden. Auch Abscesse, welche ebenfalls an der Nackengegend oder als retropharyngeale (§ 183) in der Rachenhöhle erreichbar sind, werden früh incidirt werden müssen. Eine wesentliche therapeutische Aufgabe besteht in der Anwendung fixirender Verbände und Apparate (§ 187), welche den Kranken vor der Katastrophe der tödtlichen Luxation und Verschiebung schützen. Der Sicherheit der Wirkung wegen ist hier der Cuirass von Mathieu (Fig. 152 § 187) besonders zu empfehlen. Für beginnende Fälle könnte auch das Verfahren des permanenten Gewichtszugs (Volkmann, Fig. 151 § 187) versucht werden.

In den anatomischen Museen finden sich nicht selten Präparate von knöchernen Ankylosen (§ 112, allg. Thl.). Teissier hat 27 Fälle dieser Art zusammengestellt. Ob die Ankylose in diesen Fällen aus der Heilung einer Synovitis und Myelitis granulosa hervorgegangen ist oder vielleicht aus den leichteren Formen der S. laevis (§ 103, allg. Thl.), welche schon nach Contusionen und Hämarthros sich entwickeln kann, mag dahin gestellt bleiben. Klinisch ist über die Ankylose der Occipitalgelenke nichts besonderes bekannt.

§ 186. Verbände und Apparate zur Feststellung und Stellungscorrection der Halswirbelsäule.

In den vorhergehenden §§ wurde vielfach die therapeutische Aufgabe für fixirende und corrigirende Verbände und Apparate berührt: bei der Behandlung der Fracturen (§ 178), bei der Nachbehandlung der eingerichteten Luxationen (§ 181), bei der Behandlung der entzündlichen Kyphose (§ 183), des Caput obstipum (§ 184) und endlich bei der Behandlung der Caries der oberen Halswirbel und der Occipitalgelenke (§ 185). Mit Ausschluss alter Bindenverbände — es gab eine Fascia pro erectione und eine Fascia pro depressione capitis —, welche nichts genügendes leisten, stelle ich im folgenden die verschiedenen Verbände und Apparate zusammen. An die Spitze derselben muss, entsprechend der Vielseitigkeit der Anwendung, der Leichtigkeit der Herstellung und der für viele Zwecke genügenden Wirkung, die *Pappcravatte* (Dieffenbach) gestellt werden. Man schneidet ein Pappstück zurecht, welches in der Länge dem Umfang des Halses, in der Höhe der Distanz zwischen den Sternalenden beider Schlüsselbeine einerseits und der unteren Kinnfläche andrerseits entspricht. Diese Höhe wird jedoch nur in der Mitte des Pappstücks erfordert, welches zwischen die genannten Theile zu liegen kommt. Die Theile des Pappstücks, welche dann den Seitentheilen des Halses und der Nackengegend entsprechen, erhalten eine geringere, langsam nach hinten abfallende Höhe. Die Ränder des mittleren Theils werden mit Watte gepolstert, weil sie mit der Kinnfläche und der Sterno-claviculargegend in genaue Berührung kommen und hier die Haut wund gedrückt werden könnte. Eventuell kann eine Lage Watte zwischen die Pappcravatte und die Halshaut im ganzen Umfang eingelegt werden. Die Befestigung geschieht mit einer Rollbinde, am besten mit einer Gazebinde, so dass das Pappstück mit den getrockneten Gazebinden einen förmlichen Contentivverband bilden (§ 344, allg. Thl.). In minder wichtigen Fällen genügt die Befestigung mit einem cravattenartig zusammengelegten Taschentuch. Wenn man die Pappcravatte zur Correction des Caput ob-

stipum benutzen will, so schneidet man das Pappstück in einer solchen Form, dass die grösste Höhe nicht in die Mitte, sondern entsprechend der kranken Seite zu liegen kommt. Indem man allmählig die Höhe des Pappstücks steigert, kann man die corrigirende Wirkung des Verbands langsam anwachsen lassen.

Gyps- und andere Contentivverbände mit erhärtenden Stoffen können ebenfalls zur Fixation der Halswirbelsäule, z. B. bei Fracturen benutzt werden. Doch muss man viel Watte zwischen die Haut und den Verband einlegen, damit der venöse Kreislauf am Hals nicht durch Druck behindert wird. Nach oben findet der Gypsverband seinen Stützpunkt am unteren Kinn- und Unterkieferrand, eventuell oberhalb der Nackengegend an der Convexität des Hinterhaupts; nach unten stützt sich der Verband gegen die Schlüsselbeine, welche übrigens ebenfalls durch Wattepolsterung gegen die Druckwirkungen geschützt sein müssen, und auf die Acromialgegenden. Es ist sehr zweckmässig, den Verband bis über die Schultergegend auszudehnen und zu diesem Zweck einige Bindentouren durch die Achselhöhlen durchkreuzen zu lassen. Sayre führt zur Behandlung der entzündlichen Kyphose der Halswirbelsäule sogar den Gypsverband um den ganzen Brustumfang

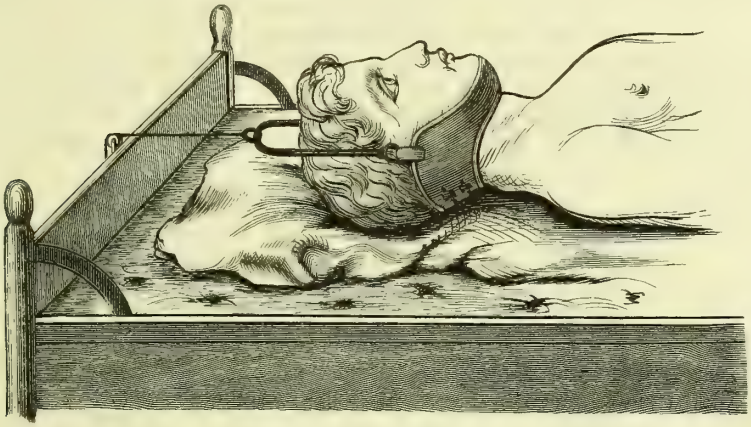

Fig. 151.
Gewichtstraction am Kopf, nach Volkmann.

und nimmt in denselben einen besonderen Apparat zum Emporhalten des Kopfes, den „Jury must apparatus", ähnlich der Glisson'schen Schwebe (vgl. unten Fig. 153) auf. Auf die Gypsverbände Sayre's werden wir bei Behandlung der Kyphose der Brustwirbelsäule (§ 214) zurückkommen. Dass auch die Pappcravatte mit Gypsbinden befestigt werden kann, versteht sich von selbst.

Das Verfahren des permanenten Gewichtszugs ist zur Behandlung der Myelitis granulosa der Halswirbel theils zum Zweck der Antiphlogose (vgl. § 214), theils zum Schutz gegen kyphotische Krümmung oder zur Correction der beginnenden Kyphose, sowie zur Behandlung des Caput obstipum, von Volkmann empfohlen worden. Fig. 151 zeigt, wie durch einen Kinngürtel der Zug des Gewichts, welches über eine Rolle des obersten Bettrandes läuft, auf den Kopf und hierdurch auf die Halswirbel übertragen wird. Der Gegenzug kann durch zwei Gewichte bewirkt werden, welche am unteren Bettrand über Rollen laufen und durch den gewöhnlichen Tractionsverband (Fig. 169 § 348, allg. Thl.) an beiden Unterschenkeln einen Zug nach unten ausüben. Ob durch dieses Verfahren in der That ein wirksamer Zug auf die Halswirbel ausgeübt wird, würde noch durch Versuche an der Leiche festzustellen sein. Die fixirende Wirkung des Verfahrens

ist zweifellos vorhanden. Misslich ist der Umstand, dass für die Dauer des Verfahrens die Kranken an das Bett gefesselt sind. Der langsame Verlauf der Entzündungen der Wirbelsäule lässt es wünschenswerth erscheinen, dass die Kranken nicht für allzu lange Zeit im Bett liegen müssen.

Fig. 152.
Mathieu's Cuirass zur Fixation der Halswirbelsäule.

Unter den orthopädischen Apparaten für die Feststellung der Halswirbelsäule ist der Eisencuirass von Mathieu (Fig. 152) der einfachste. Derselbe muss nur für jeden Kranken besonders modellirt werden, am besten unter Benutzung des Gypsabgusses der Halsgegend des Kranken, damit der Cuirass genau sitzt. Auch eine sorgfältige Polsterung desselben ist unumgänglich nothwendig.

Aus einer alten, von Glisson schon 1660 angegebenen Vorrichtung, durch welche am sitzenden Kranken mittelst eines Kinngürtels der Kopf nach oben gezogen werden konnte, hat sich allmählig der in Fig. 153 abgebildete, unter dem Namen der Glisson'schen Schwebe bekannte Apparat entwickelt. Der federnde Eisenstab (f), welcher am Kinngürtel den Kopf trägt, zieht das Kinn nach oben und überträgt das Kopfgewicht zum Theil auf den Beckengürtel (B) und hierdurch auf das Becken selbst. So werden die kranken Halswirbel etwas entlastet und zugleich wirkt der Apparat durch seine streckende Wirkung der Beugungscontractur, der

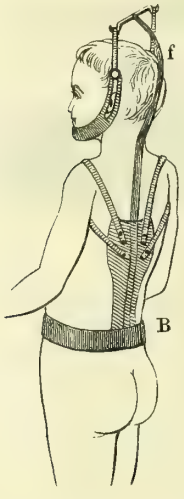

Fig. 153.
Glisson'sche Schwebe.



Fig. 154.
Taylor's Apparat zur Feststellung der Halswirbelsäule.

Kyphose, entgegen. Die Entstellung, welche das Tragen eines solchen Apparats mit sich bringt, wird durch den Apparat Taylor's vermieden, welcher eine Abänderung des von Taylor für die Behandlung der Kyphose der Brustwirbelsäule angegebenen ist. Auf die eigenthümliche Mechanik der Taylor'schen Apparate werde ich § 214 zurückkommen.

Ausser diesen relativ einfachen Apparaten giebt es nun noch eine Reihe complicirter orthopädischer Apparate, besonders solcher, welche zur Behandlung des Caput obstipum erfunden worden sind. Recht zweckmässig und nicht zu theuer ist der in Fig. 155 abgebildete Apparat von Weinberg. Zwischen dem Kinngürtel und dem unteren Gürtel, welcher sich auf die Schultergegend stützt, sind zwei Schrauben angebracht, durch welche der Abstand zwischen dem oberen und unteren Gürtel nach Belieben verringert oder vergrössert werden kann. Bei linksseitigem Caput obstipum würde man z. B. die linke Schraube so drehen, dass der Abstand sich vergrössert, die rechte Schraube so, dass der Abstand sich verringert. Die Spiralen sorgen für eine Bewegung im Sinne der Streckung der Wirbelsäule. Sicher sind solche Apparate empfehlenswerther, als diejenigen, welche den Stützpunkt für ihre Wirkung in der Schläfengegend suchen. Auf weitere Beispiele der zahlreichen orthopädischen Apparate für Kopf und Hals muss hier verzichtet werden.

Fig. 155.
Weinberg's Apparat zur Behandlung des Caput obstipum.

§ 187. Die Geschwülste der Halswirbelsäule.

Bei Kindern kommen angeboren Fälle von Spaltungen in den Wirbelbögen und cystischer Geschwulstbildung, welche durch den Spalt der Wirbelbögen nach aussen unter die Haut tritt, auch an den Halswirbeln vor, die *Spina bifida der Nackengegend.* Der wasserhelle Inhalt der Cysten hängt gewöhnlich mit dem erweiterten Canalis centralis des Rückenmarks und durch diesen mit dem Inhalt der Gehirnventrikel zusammen. Wenn die Communication mit dem 4. Ventrikel sehr breit ist, so entsprechen diese Fälle einer Mischform von *Enkephalocele occipitalis* (§ 20) und Spina bifida; so geht allmählig die Enkephalocele in die Spina bifida über. Wenn man nun von den riesenhaften Fällen von Enkephalocele absieht, welche als faustgrosse Geschwülste bei Neugeborenen vorkommen und dann in der Regel auch die ganze Gegend der Halswirbelsäule bei Spaltung ihrer sämmtlichen Wirbelbögen einnehmen — Fälle, welche deshalb von keinem klinischen Interesse sind, weil sie entweder todtgeborenen Früchten angehören oder doch bald nach der Geburt tödtlich enden — so bleibt nur eine kleine Zahl von Fällen echter Spina bifida der Halswirbelsäule übrig. Das relativ häufige Vorkommen der Spina bifida in der Lendengegend bestimmt mich, die klinische Erörterung dieser interessanten Krankheit auf § 222 zu verschieben.

Das schon in § 170 als Ursache der Aneurysmen erwähnte Vorkommen einer abnormen 7. *Halsrippe* kann zu einer irrthümlichen Auffassung derselben als Knochengeschwulst führen (G. Fischer). Doch wurde auch von Holmes Coote eine wirkliche *Exostose* der 7. Halsrippe beobachtet und durch Resection entfernt.

In der Linie der Proc. spinosi der Halswirbel, besonders häufig entsprechend der Vertebra prominens (7. Halswirbel), kommt es im späteren Leben zuweilen zur Bildung recht harmloser cystischer Gebilde, nämlich der accidentellen *Schleimbeutel.* Sie bilden rundlich begrenzte, flach convexe Schwellungen; die geringe Menge von sero-synovialer Flüssigkeit ist oft von sehr derben, fibrös verdickten Wandungen umgeben. Ihre Entstehung ist in den meisten Fällen auf die Reibung bei dem Tragen von Lasten mit Unterstützung derselben in der Nackengegend zurückzuführen. Unter fortdauernder mechanischer Reizung der Schleim-

beutel entstehen papilläre Wucherungen der Wand, Bildung von Reiskernkörpern u. s. w. (vgl. § 113, allg. Thl.). In diesen Fällen ist die Heilung kaum anders als durch Exstirpation zu erreichen. In Fällen von kurzem Bestand kann man mit Punction und nachfolgender Injection von Tinct. jodi oder mit Incision und Drainirung ausreichen.

Der Reihe der Halswirbelkörper ist die Neigung zur Entwickelung von *Sarkomen* eigenthümlich. Sie entstehen in jedem Lebensalter, jedoch seltener bei Kindern, als bei Erwachsenen. Die meisten von ihnen gehören der myelogenen Form (§ 288, allg. Thl.) an; doch wachsen die Sarkome, welche in dem Markgewebe entstanden, schon früh durch die corticalen Lamellen in das periostale und das parosteale Gewebe hinaus, und zwar viel häufiger in der Richtung nach vorn gegen die Rachenwand, als nach den Seiten gegen die Linie der Proc. transversi hin, und am seltensten nach hinten gegen den Canalis vertebralis und das Rückenmark. Neben den myelogenen Formen giebt es noch periosteogene, vielleicht auch parosteale Formen des Sarkoms, welche sich in grossen Flächen hinter der Muscularis des Pharynx und Oesophagus entwickeln. Sehr gewöhnlich sind es Schlingbeschwerden, welche zuerst die Aufmerksamkeit auf die Krankheit lenken; man entdeckt bei Inspection und Palpation der Rachenwand die Schwellung, welche oft so weich ist, dass man sie mit einem retropharyngealen Abscess verwechseln kann. Es wurde schon (§ 183) erwähnt, dass die Schwellung des Sarkoms in der Regel weniger gleichmässig ist, als die des retro-pharyngealen Abscesses. Das Wachsthum solcher Sarkome ist gewöhnlich sehr schnell; man kann den unglücklichen Kranken nur wünschen, dass sie früher sterben, bevor die wachsende Geschwulst den Hungertod und Erstickungstod herbeiführt. Diejenigen Sarkome, welche sich mehr zur Seite entwickeln, wachsen in die Gefässscheide der Carotis ein, umwachsen den N. vagus und können durch Vagus-lähmung zum Tod führen. Da an eine Exstirpation der Sarkome der Halswirbelsäule nicht zu denken ist, so bleibt die von Billroth empfohlene Arsenbehandlung (vgl. § 169) der einzige und in der Regel erfolglose therapeutische Versuch.

Die Sarkome der Halswirbelsäule dürfen nicht mit den sarkomatösen und carcinomatösen Lymphomen der seitlichen Halsgegend verwechselt werden (§ 169), welche mit dem Periost der Wirbel wohl Verwachsungen eingehen, aber doch nicht in die Knochensubstanz einzuwachsen pflegen. In Betreff der Prognose und Therapie ist es freilich ziemlich gleichgültig, ob das Sarkom von den tiefen Halslymphdrüsen zu den Wirbeln heran, oder aus den Wirbeln heraus in das tiefe Halsbindegewebe hineinwächst. In beiden Fällen ist der tödtliche Ausgang sicher und jeder Versuch chirurgischer Hülfe erfolglos.

FÜNFZEHNTES CAPITEL.

Die Verletzungen und Krankheiten der Weichtheile, welche den Brustkorb umgeben, besonders der Brustdrüse.

§ 188. Die Verletzungen und Entzündungen der Weichtheile, welche den Brustkorb umgeben.

Die Hautdecke und die Schicht breiter Muskeln, welche den Brustkorb umgeben (unter den letzteren ist hervorzuheben an der vorderen Brustwand der M. pectoralis major und minor, die Ursprungszacken des M. obliquus abdom., an der seitlichen Brustwand die Insertionszacken des M. serratus ant. maj., an der hinteren Brustwand der M. cucullaris, M. latissimus dorsi, unter diesen die M. M. rhomboidei, der M. serrat. post. u. s. w.), zeigen in Betreff ihrer Verletzungen

keine besonders interessanten Verhältnisse. Stumpfe Gewalten führen selten zu einer Zerreissung der Haut, selbst wenn sie bedeutend sind, wie z. B. das Ueberfahren des Brustkorbs durch einen Wagen. Die elastisch-weichen Rippen gestatten ein bedeutendes Ausweichen der Haut und der Muskeln; und die geringe Festigkeit der Substanz der einzelnen Rippen führt wieder, bevor die Haut zerrissen wird, zu einem Rippenbruch, so dass die Haut wieder durch Einbiegen der Fragmente Gelegenheit zu weiterem Ausweichen findet. Deshalb sind offene gequetschte Wunden der Weichtheile an der Brust ziemlich selten, soweit es sich nicht um Schussverletzungen handelt. Unter den Schussverletzungen sind wieder die unschuldigste Formen, die sogenannten *Haarseilschüsse* an Zahl vorwiegend, d. h. die Kugel verläuft eine kurze Strecke unter der Haut und erzeugt einen oberflächlichen Schusskanal, welcher sich ähnlich verhält, wie die Wunde eines, mit der Nadel unter der Haut durchgezogenen Haarseils (vgl. § 44 Schluss, wo das Durchziehen der Haarseile als Methode der contra-irritirenden Behandlung erwähnt, freilich, weil ganz ausser Gebrauch gekommen, nicht weiter beschrieben wird). Die Elasticität des Brustkorbs sorgt dafür, dass Kugeln, welche in etwas tangentialer Richtung auftreffen, gewissermaassen von den Rippen und den Intercostal-muskeln und -bändern nach aussen abgewiesen werden. So geschieht es auch ziemlich häufig, dass eine Kugel, welche etwa in der Nähe des Brustbeins annähernd tangential auftraf, um den Umfang (Contour) des halben Brustkorbs bis zur Wirbelsäule herumläuft. Diese Schüsse werden als *Contourschüsse* bezeichnet. Weil bei ihnen die Eingangsöffnung nahe dem Brustbein, die Ausgangsöffnung nahe der Wirbelsäule liegt und die gerade Linie zwischen beiden Oeffnungen die ganze Lunge durchbohren würde, so können solche Schüsse zu der Täuschung führen, als ob die Kugel den geraden Weg durchlaufen und die Lunge durchbohrt hätte. Diese Täuschung wird noch dadurch unterstützt, dass die Verwundeten Blut aushusten können; denn die Kugel kann bei ihrem Umlauf um den äusseren Umfang des Brustkorbs eine Quetschung des Lungengewebes (§ 197) bewirken. So entsteht die Fabel von Schusswunden, welche die ganze Lunge durchbohren und trotzdem ohne irgend besonders gefährliche Erscheinungen in kürzester Frist zum Heilen kommen.

Blutungen aus offenen Wunden der Weichtheile um den Brustkorb pflegen im allgemeinen nicht erheblich zu sein. Eine einzige Arterie ersten Ranges liegt im Gebiet der äusseren Weichtheile der Brustwand, die A. subclavia; indessen berührt auch ihr Verlauf die Brustwand nur auf einer sehr kurzen Linie, zwischen der Mitte des Schlüsselbeins und der Achselhöhle. Während wir über die Verletzungen dieses Stücks der A. subclavia, weil sie sehr selten sind, nichts besonderes auszusagen haben (die provisorische Stillung der Blutung müsste durch Compression der A. subclavia oberhalb des Schlüsselbeins, die definitive Stillung der Blutung entweder durch Ligatur an Ort und Stelle oder durch Continuitäts-ligatur der A. subclavia oberhalb des Schlüsselbeins nach den in § 305, allg. Thl. angegebenen Regeln, resp. nach der in § 174 beschriebenen Methodik geschehen), bedarf es auch in Betreff der Aeste, welche die A. subclavia auf ihrem Verlauf an die Weichtheile der Brustwand abgiebt, nur einer kurzen Erwähnung. Diese Aeste verlaufen als A. A. thoracicae zu den Muskeln an der Vorderfläche und der Seitenfläche des Thorax, einige Aeste, welche nur bei Frauen stärker entwickelt sind, als A. A. mammariae externae zur Brustdrüse. Unter den A. A. thoracicae ist die A. thoracica longa die bedeutendste. Sie verläuft in ungefähr senkrechter Richtung etwas vor der Axillarlinie an der seitlichen Brustwand über die Zacken des M. serratus ant. maj. Bei der Exstirpation grosser Paquete von axillaren Lymphdrüsen (vgl. § 194) wird es zuweilen nothwendig, diese Arterie zu durchschneiden. Man erkennt dann aus der bedeutenden Blutung, dass eine zufällige Verletzung dieser Arterie, wenn die chirurgische Hülfe etwas spät käme, wohl zu einer tödtlichen Verblutung

führen könnte. Die übrigen Arterien sind von geringer Bedeutung; eine grössere Gefahr würde den Verletzungen derselben nur dann zukommen, wenn diese Verletzungen nahe an dem Ursprung der Arterie aus der A. subclavia stattgefunden hätten.

Die A. mammaria int. ist zwar auch ein Ast der A. subclavia; ihr Verlauf gehört aber der Innenwand des Brustkorbs an und werden deshalb ihre Verletzungen erst § 200 Schluss besprochen werden.

Zur Schilderung der Entzündungen genügen einige kurze Bemerkungen. Die Eiterungen, welche z. B. nach Schussverletzungen auftreten, erhalten leicht einen phlegmonösen Charakter, sobald sie in das lockere para-musculäre Bindegewebe eintreten, welches die grossen Muskelplatten, wie z. B. den M. pector. maj. oder den M. latissimus dorsi, umgiebt. Bei Schusswunden der oberen Rückengegend beobachtete ich nach abwärts an der Innenfläche des M. cucullaris und des M. latissimus dorsi Eiterungen, welche allmählig bis zur Kreuzbeingegend fortschritten und zahlreiche Incisionen nothwendig machten. Ausser den traumatischen Entzündungen sind von wichtigeren Entzündungen nur noch zu nennen: 1) die Entzündung der Brustdrüse, welche §§ 189—191 besprochen wird, 2) Eiterungen der seitlichen Brustwand, welche aus Vereiterungen der axillaren Lymphdrüsen (Cap. XXVI) entstehen, 3) Carbunkel der Rückenhaut, in Betreff deren jedoch den Bemerkungen des allg. Thls. (§ 51 und § 62) nichts weiteres hinzuzufügen ist, 4) die Abscesse, welche von der Caries der Wirbel (§ 212), der Rippen, von den Cavernen der Lunge und von Peripleuritis ausgehen (vgl. § 204). Die Wundrose, welche theils von den hier genannten Verletzungen und Entzündungen (besonders häufig auch gerade von den Carbunkeln der Rückenhaut), theils von den Operationswunden (besonders häufig nach Exstirpatio mammae, vgl. § 195) ausgehen kann, pflegt sich an der Haut der vorderen und hinteren Brustwand sehr schnell zu verbreiten. Besondere Eigenthümlichkeiten kommen der Wundrose dieser Gegenden nicht zu (vgl. über Wundrose §§ 193—199, allg. Thl.).

§ 189. Die Ursachen und Erscheinungen der Mastitis suppurativa.

Die eiterige Entzündung der Brustdrüse (*Mastitis*) ist bei dem männlichen Geschlecht ausserordentlich selten (über M. adolescentium vgl. § 191); bei dem weiblichen Geschlecht ist die Erkrankung häufiger, beschränkt sich aber auch bei diesem wesentlich auf die Periode der Lactation nach der Entbindung. Nach den vereinigten statistischen Zusammenstellungen von Nunn, Bryant und Billroth kommen von 218 Fällen nur 13 auf die Periode der Schwangerschaft, 34 auf nichtschwangere und nicht-stillende Frauen, 171 auf die Lactations-periode nach der Entbindung. In dieser Zeit tritt die M. suppurativa zuweilen als eine Art von metastatischer Entzündung auf, während die sogenannten Puerperalfieber, d. h. die Wundfieber, welche von den inter partum geschehenen Verletzungen und septischen Infectionen ausgehen, als Folgezustände der Metritis, Parametritis u. s. w. sich entwickeln. Diese Metastasen in der Mamma sind wohl als secretorische (§ 202, allg. Thl.) aufzufassen; die physiologische Reizung, in welcher sich die Brustdrüse nach der Entbindung befindet, mit der mächtigen Entwickelung der Blutgefässe in der Mamma bereitet den Boden für die Entwickelung der Spaltpilze, welche von dem strömenden Blut in die Secrete übertreten und, sich hier vermehrend, auf die Gewebe entzündungs-erregend zurückwirken. Nachdem nun der puerperale Zustand des Uterus und der Genitalien nach der Geburt zur Norm sich zurückgebildet hat, d. h. alle Wunden des Uterus und der Vagina geheilt sind, kann von einer metastatischen Entzündung der Mamma nicht mehr die Rede sein. Gleichwohl fällt in diese spätere Periode der Lactation, nach Billroth am häufigsten

in der 3. und 4. Woche nach der Entbindung, die Entstehung der bei weitem grösseren Zahl aller Fälle der M. suppurativa. Hier ist es nun in der Regel das Wundsein der Brustwarze, welches die Mastitis einleitet. Dasselbe tritt in verschiedenen Formen ein, bald als eine Art von Schrunde (Rhagade), d. h. als lineares Geschwür, welches in radialer Richtung von der Warze aus in den Warzenhof verläuft, bald als eine mehr rundliche Abschilferung der Epidermis, bald als Eczem der Hautdecke, welches sich über Warze und Warzenhof verbreitet. Man empfiehlt zur Behandlung der Schrunden bei säugenden Frauen Aetzungen derselben mit Argent. nitric. in Substanz oder Bepinselungen mit 1 bis 2 % wässrigen Lösungen des Argent. nitric., neuerdings zweckmässiger die Abwaschung mit 5 % Carbollösung. Jede Stelle, welche der schützenden Decke der Epidermis entbehrt, kann als Pforte für die Einwanderung der Spaltpilze dienen, welche in den feuchten Geweben einen günstigen Nährboden finden, so lange die Drüse sich in milchbereitender Thätigkeit befindet. Nach Abschluss dieser Thätigkeit wird das Gewebe der Brustdrüse trocken und starr; auch fallen die Gelegenheitsursachen für das Wundwerden der Brustwarze mehr weg und so erlöschen alle Bedingungen für die Entwickelung der M. suppurativa. Selbst die Eczeme, welche auch ausserhalb der Lactationsperiode nicht selten vorkommen, bilden dann keine Gelegenheitsursache mehr für die Entwickelung einer M. suppurativa.

Man darf wohl annehmen, dass die Wanderungen der Spaltpilze mehr in dem lockeren (para-adenalen) Bindegewebe stattfinden, welches die Drüsen-ausführungsgänge und die Drüsenläppchen umgiebt, als in der Substanz der Gänge und Läppchen selbst. Billroth fand grosse Spaltpilzlager in den lymphatischen Spalträumen, welche die Drüsengänge umgeben. In der Lichtung der Drüsengänge selbst würde der Secretstrom einer Fortverbreitung der Spaltpilze im Weg stehen. Ein sehr gewöhnlicher Fall ist der, dass die Entzündung in radialer Richtung von der Warze zum Rand des Drüsengewebes sich fortschiebt und erst an der Peripherie zur Bildung eines Abscesses führt. Eine phlegmonöse Verbreitung der Entzündung ist bei dem Zurücktreten des lockeren Bindegewebes zwischen der festen Drüsensubstanz so lange nicht möglich, als die Entzündung das eigentliche Gebiet der Brustdrüse nicht überschreitet; innerhalb der Brustdrüse kann sogar zwischen dem Gewirre der Gänge und Läppchen die Entzündung und Eiterung einen panaritialen Charakter (§ 49, allg. Thl.) insofern tragen, als die Einklemmung des Entzündungsheerds in dem etwas starren Gewebe der Brustdrüse zur Nekrose der befallenen Gewebe nicht selten führt. Dagegen mischt sich zu dem Bild der M. suppurativa sehr oft das Bild einer *retro-mammalen Phlegmone,* d. h. einer schnell fortschreitenden Eiterung in dem lockeren Bindegewebe, welches die hintere ebene Fläche des Kugelsegments der Drüse von dem M. pectoralis maj. trennt. Diese Phlegmone, von Billroth als *Paramastitis* bezeichnet, entsteht dann, wenn die Eiterung der Mastitis, besonders bei Vernachlässigung der frühen Incision (§ 190), nach hinten in jenes Bindegewebe durchbricht. Aus den verschiedenen Combinationen der mastitischen Abscesse mit der retro-mammalen Phlegmone erklärt sich die grosse Verschiedenheit der Formen, unter denen die M. suppurativa dem Beobachter entgegentritt. Eine Verwechselung könnte nur mit Abscessen stattfinden, welche von der Caries der Rippen (§ 204) ausgehen; doch ist der Verlauf dieser Abscesse langsam und hierdurch von der Phlegmone hinter der Mamma verschieden.

Den Variationen im örtlichen Gang der Entzündung entspricht nun auch der Gang der begleitenden fieberhaften Erscheinungen. Ein kleiner Mamma-abscess kann fast fieberlos verlaufen; dagegen ist mit der retro-mammalen Phlegmone, deren Producte unter dem hohen Druck der geschwollenen Brustdrüse stehen, oft eine sehr bedeutende Erhöhung der Körpertemperatur bis zu 41° und noch darüber

verbunden. Zuweilen setzt das Fieber mit einem Schüttelfrost ein. Die bedeutende Entwickelung der Lymphgefässe in der Brustdrüse während der Lactations-periode unterstützt die Resorption fieber-erregender Stoffe; auch fehlt eine Schwellung der axillaren Lymphdrüsen (seltener der Lymphdrüsen oberhalb des Schlüsselbeins) in der Regel nicht, wenn auch die Lymphadenitis bei M. suppurativa zu einer eiterigen in den meisten Fällen nicht ansteigt. Das Fieber kann als Pyaemia simplex (§ 201, allg. Thl.) bezeichnet werden und ist, wie mir die Cheilo-angioskopie in solchen Fällen lehrte, mit einer bedeutenden Vermehrung der weissen Blutkörperchen verbunden. Die Gefahr, dass aus der P. simplex eine P. multiplex entstehe, ist zwar bei der M. suppurativa nicht allzu gross; doch soll man ihr durch frühe und vollkommene Entleerung des Eiters (§ 190) entgegentreten.

Der gewöhnliche Ausgang der M. suppurativa ist die Heilung; doch können auch nach der Zurückbildung der sonstigen entzündlichen Erscheinungen eiternde Fistelgänge für lange Zeit zurückbleiben, die sogenannten *Mamma-fisteln*. Diese Fistelgänge sind theils durch Arrosionen und Perforationen von Milchgängen in die Abscesshöhlen bedingt, so dass dem eiternden Secret des Fistelganges sich das milchartige Drüsensecret beimischt, theils aber auch werden solche Fistelgänge durch mangelhafte Entleerung des Eiters unterhalten. Das letztere Verhalten ist nach retro-mammaler Phlegmone nicht ungewöhnlich, weil der tief gelegene Eiter oft durch die engen und winkelig gewundenen Gänge zu keiner freien Entleerung gelangen kann. Dann entstehen neue Abscesse und neue Fistelgänge, bis endlich die ganze Mamma und das retro-mammale Gewebe theils narbig geschrumpft, theils von zahlreichen eiternden Fistelgängen durchsetzt ist, welche das narbige Gewebe mannigfach durchkreuzen. Auf diesen unangenehmen Ausgang muss die Behandlung der M. suppurativa Rücksicht nehmen (vgl. § 190 Schluss).

§ 190. Die Behandlung der Mastitis suppurativa.

Die prophylaktische Sorge gegenüber der M. suppurativa hat jedes Wundsein an der Warze und am Warzenhof zu beachten; durch einen aseptischen Schutz der wunden Stellen, am einfachsten durch ein Stück Protectiv, welches durch einen Heftpflasterstreifen festgehalten wird, muss man die entzündliche Infection verhüten und durch die Empfehlung einer aseptischen Reinhaltung der Brustwarze, Waschungen mit dünnen Lösungen von Kali hypermanganicum u. s. w., muss man die Entstehung wunder Stellen zu vermeiden suchen. Wahrscheinlich wird im Beginn der Mastitis noch durch Bedecken der ganzen Mammagegend mit feuchten Carbolplatten, ferner durch Carbolinjectionen (§ 44 u. § 60, allg. Thl.), durch Anlegung eines Suspensorium mammae (§ 195) und durch Aussaugen der Milch mittelst Milchpumpen noch einiges im Sinne der Antiphlogose zur Beförderung der Resolution der Entzündung zu leisten sein; doch gelangen die meisten Fälle dieser Art erst nach vollendeter Ausbildung der Eiterung zur chirurgischen Behandlung. Dann aber kann die therapeutische Aufgabe nur noch in der Entleerung des Eiters durch Incision und zwar durch thunlichst *frühe* Incision bestehen.

Damit in dieser Beziehung nichts versäumt werde, muss man wissen, dass manche Abscesse der Mamma, weil sie oft von starrem Brustdrüsengewebe umgeben und verdeckt sind, erst spät die Erscheinung der Fluctuation zeigen (vgl. § 27, allg. Thl.). Viel früher, oft um mehrere Tage früher, fühlt man schon in der Mitte des fest infiltrirten Mamma-gewebes eine weiche Stelle, welche sich wie eine Lücke in dem festen Gewebe anfühlt. Zuversichtlich kann man in diese weiche Stelle einstechen, eventuell auch nach Durchstechung der Haut, wenn man jede unangenehme Blutung vermeiden will, die geschlossene Kornzange in die Tiefe bohren (§ 277, allg. Thl.); man wird immer auf den Eiter treffen und

kann dann durch Einlegen eines Drains oder Erweiterung der Stichöffnung mit dem geknöpften Messer unter nachfolgender Drainirung für den genügenden Abfluss des Eiters sorgen. Bei grösseren Incisionen muss immer die *radiale Richtung der Incision* eingehalten werden; d. h. die Richtung der Incision muss einem Radius des Kreises entsprechen, welcher den Umfang der Mamma darstellt und dessen Mittelpunkt die Brustwarze bildet. Jede andere Schnittrichtung würde eine grosse Zahl von Milchgängen gefährden, welche ebenfalls in radialer Richtung von dem Umfang der Brustdrüse zur Brustwarze verlaufen; der radial verlaufende Schnitt schont die Mehrzahl der Milchgänge, wenn auch durch ihn der eine oder andere Milchgang geöffnet werden kann.

Der retro-mammalen Phlegmone beugt die frühe Incision in der Regel vor; ist aber diese Complication der M. suppurativa einmal entstanden, so reicht *eine* Incision gewöhnlich nicht aus. Dann muss man, während die Kranke narkotisirt ist, von der ersten Incision aus den Finger in das phlegmonös infiltrirte Bindegewebe einführen und durch den Finger die Stelle ermitteln, wo die Eiterung am nächsten an den Rand der Brustdrüse herantritt. Hier legt man durch Incision und durch die Kornzange eine Contraöffnung an und benutzt die Kornzange zum Durchziehen des Drainrohrs. In der Regel muss mindestens ein Drainrohr in senkrechter Richtung vom oberen zum unteren Rand der Brustdrüse, zwischen ihr und dem M. pectoralis maj., durchgezogen werden. Zuweilen ist es gut, ausserdem einen Querdrain, vom äusseren zum inneren Rand der Brustdrüse verlaufend, einzulegen; nach Umständen sind Drains von schrägem Verlauf noch hinzuzufügen. So erzielt man den schnellsten Abfall der Entzündung und des Fiebers und schützt dann auch noch die Kranke gegen die Entstehung der zahlreichen Mammafisteln, deren Behandlung, nachdem die Fisteln einmal entstanden sind, immer recht schwierig ist und längere Zeit erfordert.

Dem Fachchirurgen kommen nicht selten diese Fälle *multipler Mammafisteln* zur Behandlung, nachdem es versäumt wurde, ihrer Entstehung durch die oben festgestellte Art der Behandlung vorzubeugen. Man versucht dann die Correction der Eiterentleerung durch Erweiterung der Fistelgänge, durch Drainirung, Auskratzen und Ausbrennen des morschen, entzündlich inficirten Granulationsgewebes u. s. w. Wenn auch noch Erfolge hierdurch zu erzielen sind, so erfolgt doch unter diesen Umständen die Heilung nicht mehr ohne schwere Schädigung der normalen Functionen der Brustdrüse; die Milchgänge und die Acini veröden unter der narbigen Schrumpfung und können für eine spätere Lactation nicht mehr dienen. Die bedeutende Entwickelung von Narbengewebe kann sogar für die Entwickelung bösartiger Geschwülste (des Scirrhus mammae, vgl. § 193) die Grundlage werden. In den schlimmsten Fällen ist durch die multiplen eiternden Fisteln, welche die Brustdrüse durchsetzen, ein Zustand bedingt, welcher allen Versuchen der Correction der Eiterentleerung Widerstand leistet. Man muss sich dann zu der *Exstirpatio mammae* (§ 194) entschliessen und das ganze Organ opfern, um die Eiterung zu beseitigen.

Die Entleerung von Milch oder milchartigem Secret aus den Fistelgängen, wodurch die eiternde Fistel zur *Milchfistel* wird, bietet für die Behandlung nicht grössere Schwierigkeiten, als die analogen Speicheldrüsenfisteln (§ 127). Gewöhnlich genügen Aetzungen mit Argent. nitricum, um den Schluss der Milchfistel zu erzielen, wenn nicht Eiterverhaltung und schlechte Granulationen an dem Offenbleiben nebenher schuldig sind; im Nothfall greift man zu einer Aetzung durch den Thermokauter.

In Betreff der Verbände, welche bei Mastitis angelegt werden müssen, besonders des *Suspensorium mammae* und des *aseptischen Deckverbandes* für die Mammagegend ist § 195 zu vergleichen.

§ 191. Nicht-eiterige Formen der Mastitis.

Ob die Schwellungen der Brustdrüsen bei Neugeborenen zu den Entzündungen zu rechnen sind, ist fraglich. Es ist bekannt, dass man aus diesen geschwollenen Brustdrüsen bei Neugeborenen zuweilen Milch ausdrücken kann.

An den nichteiterigen Formen der Mastitis nimmt auch das männliche Geschlecht Theil, und zwar zur Zeit der Entwickelung der Pubertät. Die *Mastitis adolescentium* ist eine eigenthümliche Erkrankung, von welcher man nicht einmal mit Bestimmtheit sagen kann, dass sie zu den echten Entzündungen gehört; wenigstens spielt für sie mehr der Reiz der sexuellen Entwickelung (Leisrink), sicher nicht ein Irritament, welches mit den Spaltpilzen in eine Linie zu stellen wäre, eine ätiologische Rolle. Auch neigt sie nie zur Eiterung. Zuweilen wird eine Quetschung als Ursache angegeben (Billroth). Man bemerkt bei Knaben zwischen 12 und 16 Jahren eine schmerzhafte Anschwellung der Brustdrüse, welche eine feste Scheibe von einigen Centimetern Durchmesser bildet. Zuweilen kann man eine Colostrum-ähnliche, weissliche Flüssigkeit durch Druck aus der Drüse auspressen. Die Schwellungen gehen von selbst zurück und erfordern eigentlich keine Behandlung; doch kommen die Kranken der Schmerzen wegen zum Arzt, welcher dann eine Behandlung nicht ablehnen kann. Man verordnete früher gewöhnlich Einreibungen von Ugt. hydrarg. ciner. oder Bepinselungen mit Jodtinctur. Ich empfehle das Auflegen feuchter Carbolcompressen (§ 60, allg. Thl.), weil diese unmittelbar schmerzstillend wirken. — Die starke Entwickelung der Brustdrüse bei Männern hat man wohl auch als *Gynaekomazia* bezeichnet.

Die *menstrualen Reizungen der Brustdrüsen* bei jungen Mädchen stehen offenbar mit dieser Mastitis adolescentium auf einer Linie. Auch sie können durch den Grad und die Empfindlichkeit der Schwellung einen entzündlichen Charakter erhalten. Auch wurden *menstruale Blutungen in das Brustdrüsengewebe* beobachtet, welche man nicht mit traumatischen Blutergüssen verwechseln darf. Wenn es sich um eine Behandlung dieser Zustände handelt, so wird man mehr auf Anomalien der Menstruation und auf die ihnen zu Grunde liegenden Störungen am Genitalapparat, als auf die örtliche Behandlung der Mammaschwellung Gewicht legen. Die Entwickelung der Brustdrüsen während der Schwangerschaft ist zwar eine durchaus physiologische Erscheinung; doch soll dieselbe hier wenigstens genannt werden, weil der Chirurg sich hüten muss, solche physiologische Schwellungen für krankhafte zu halten.

Eine bemerkenswerthe Krankheitsform ist die *Mastitis chronica*, welche zu einer diffusen Vermehrung und Verdichtung des para-adenalen Bindegewebes, d. h. des zwischen den Milchgängen und den Acinis der Brustdrüse gelegenen sogenannten interstitiellen Bindegewebes führt. Das Ergebniss ist eine Anschwellung und fibröse Induration der ganzen Drüse. Virchow stellt sogar diese Erkrankung als *Fibrom* zu den Geschwülsten und unterscheidet eine diffuse und eine circumscript lobuläre Form, je nachdem die ganze Drüse oder nur ein Theil derselben befallen ist. Cruveilhier bezeichnet die lobuläre Form als *Corps fibreux* (Corpus fibrosum der Brustdrüse). Diese Krankheit entwickelt sich am häufigsten bei Frauen vom 40. Jahr an aufwärts und scheint mit dem Aufhören der Menstruation in Beziehung zu stehen. Da die häufigst vorkommende Form der bösartigen Geschwülste der Brustdrüse, der Scirrhus mammae (§ 193), ebenfalls die Erscheinung einer fibrösen Induration der Drüse zeigt und ebenfalls in jenem Alter sich entwickelt, so sind Verwechselungen zwischen beiden Krankheitsformen leicht möglich. Es wäre freilich erwünscht, dass man in der Lage wäre, eine exacte Differentialdiagnose zu stellen; nur dann kann man vermeiden, dass eine von Mastitis chronica befallene Brustdrüse ohne Noth durch Amputation der

Mamma entfernt wird, weil man glaubt, es liege ein Scirrhus mammae vor, oder dass man einen wirklichen Scirrhus mammae als Mastitis chronica behandelt und hierdurch die prognostisch günstigste Zeit zur Entfernung der bösartigen Geschwulst versäumt. Doch lassen sich leider allzu bestimmte Anhaltspunkte für diese differentielle Diagnose nicht in Betreff aller Fälle geben. Die charakteristischen Merkmale des Scirrhus, wie der § 193 dieselben schildert, schliessen oft jeden Irrthum aus; bevor aber diese charakteristischen Merkmale sich entwickeln, geht ein mehr indifferentes Stadium der Geschwulst voraus und dieses Stadium kann nicht nur mit der Mastitis chronica die grösste Aehnlichkeit haben, sondern sogar mit ihr identisch sein, weil, wie es scheint, der Scirrhus mammae aus der Mastitis chronica zuweilen hervorgeht (Paget). Wernher nimmt sogar an, dass eine narbige Schrumpfung der Mastitis chronica ebenso zukomme, wie dem Scirrhus (vgl. § 193) und unterscheidet diese Schrumpfung als *Cirrhose der Brustdrüse* von dem eigentlichen Scirrhus, indem er die Mastitis chronica mit der Cirrhose der Leber vergleicht.

Die Fälle, in denen man nicht recht weiss, ob man es schon mit einem Scirrhus mammae oder mit einer Mastitis chronica zu thun hat, zeigen ungefähr folgende Erscheinungen: diffuse feste Schwellung der Brustdrüse, welche sich nicht immer über die ganze Drüse, sondern über ein Segment derselben erstreckt, ziehende Empfindungen in der Brustdrüse, geringfügige Schwellung der Lymphdrüsen, welche am unteren Rand des M. pectoralis maj. zur Achselhöhle ziehen. Unter solchen Umständen darf man, *besonders wenn die Erkrankung beiderseitig ist*, vorläufig noch auf die Exstirpation verzichten; denn der Scirrhus mammae tritt nicht *gleichzeitig* in beiden Brustdrüsen auf, kann aber allerdings erst die eine und dann die andere Brustdrüse befallen. Sobald man nun keine bestimmten Anhaltspunkte für die Annahme eines Scirrhus mammae, sondern eher Verdacht auf Mastitis chronica hat, dann ist ein Versuch *der Behandlung mit Carbolinjectionen* zu machen. Das Verfahren und die Dosirung sind die gleichen wie bei den parenchymatösen Carbolinjectionen in die entzündeten Knochen und Gelenke (§ 95 und § 115, allg. Thl.). Die Hohlnadel wird vom Rand her in das indurirte Gewebe der Brustdrüse eingestochen; die Menge soll 1—2 grm. einer 3 %—5 % Lösung täglich betragen. *Die Mastitis chronica bildet sich unter der Behandlung mit Carbolinjectionen gewöhnlich in einigen Wochen zurück*; deshalb ist diese Behandlung den alten Verordnungen von Jodeinreibungen, Umschlägen u. s. w. durchaus vorzuziehen. Die Erfolge der Behandlung sind der Art, dass ein etwas vorschnelles Urtheil bei den eigenthümlichen Beziehungen zwischen Scirrhus mammae und Mastitis chronica die Behauptung aufstellen könnte: es sei der beginnende Scirrhus mammae heilbar durch Carbolinjectionen. Um so nothwendiger ist es, hier hervorzuheben, dass das Ausbleiben des Heilerfolgs der Carbolinjectionen zwingt, nun bestimmt einen Scirrhus mammae anzunehmen und demgemäss dann zur Amputatio mammae zu schreiten (§ 194). Wenn man unter diesen Auffassungen und Regeln in den zweifelhaften Fällen der chronischen Mamma-induration einen Versuch mit Carbolinjectionen machen will, so wird man meine Erfahrungen bestätigt finden: in einzelnen Fällen gute Erfolge, so dass die Operation vermieden werden kann, in anderen Fällen unsichere oder keine Erfolge, so dass man nun die Nothwendigkeit der Operation sicher erkennt. *Tuberculose* der Mamma ist, wenn sie überhaupt vorkommt, doch sehr selten. Billroth führt nur einen, nicht einmal ganz sicheren Fall an. Ebenso ist das Vorkommen von *Syphilomen* (Gummiknoten) in der Mamma noch etwas fraglich, mindestens aber sehr selten.

Ob man die *Neuralgien der Mamma (Mastodynie)* — etwa unter der Vorstellung, dass chronische Wucherungen des Bindegewebes ihnen zu Grunde liegen —

der chronischen Mastitis anreihen darf, ist freilich fraglich. Ich gebe ihr hier diese Stellung, indem ich bemerke, dass diese Neuralgien auch ohne erkennbare Schwellung auftreten können und dass über ihre Ursachen nichts bestimmtes bekannt ist. Doch kommen auch Neuralgien der Mamma mit knotiger Verdickung in einzelnen Theilen der Brustdrüse (irritable tumour of the breast nach Astley Cooper) vor. Verwechselungen mit Neuralgien der Intercostalnerven (vgl. § 204 Schluss) sind möglich (Billroth, A. Eulenburg). Die Behandlung besteht in der Darreichung aller Mittel, welche bei Neuralgien wirksam sind, besonders der Opiate, des Bromkaliums u. s. w.; dann in Morphiuminjectionen, denen man wohl die Carbolinjectionen zur Seite stellen könnte. Auch die Bedeckung der Mamma mit Carbolcompressen (§ 60, allg. Thl.) kann wirksam sein. In sehr schlimmen Fällen hat man sich zur Amputatio mammae (§ 194) entschlossen.

§ 192. Die gutartigen Geschwülste der Mamma.

Während in den Hautdecken des Brustkorbs nur diejenigen Geschwülste vorkommen, welche in §§ 270—272, allg. Thl., aufgezählt werden, und in Betreff derselben nichts besonderes zu bemerken bleibt, und ferner an den Muskeln des Brustkorbs Geschwülste fast niemals sich entwickeln, so drängt sich das gesammte Interesse der Geschwülste, welche in den weichen Hüllen des Brustkorbs entstehen, auf die Geschwülste der Brustdrüse zusammen. Die Fälle der Geschwulstbildung in der Brustdrüse sind so zahlreich, die Formen, welche hier vorkommen, so mannigfach, dass das Studium der Brustdrüsen-geschwülste eines der wichtigsten Capitel der Geschwulstlehre umfasst. Wir trennen die *gutartigen* und die *bösartigen* Geschwülste. *Alle Geschwulstarten kommen fast ausschliesslich an der weiblichen Brustdrüse zur Entwickelung.* Diese Thatsache spricht dafür, dass die functionelle Bestimmung und Entwickelung der weiblichen Brustdrüse mit der Entstehung der Geschwülste in enger Beziehung steht.

Mit der Entwickelung der Brustdrüse stehen unzweifelhaft im genauesten Zusammenhang folgende drei Formen:

1) die *Verdoppelung der Brustdrüse;* sie besteht entweder in einer vollständig getrennten Entwickelung von zwei (in sehr seltenen Fällen auch drei bis zu fünf) Brustdrüsen auf einer Seite, oder häufiger in dem Vorkommen von zwei Brustwarzen und Warzenhöfen auf einer Brustdrüse; sie ist natürlich stets angeboren und erinnert an den Typus der Entwickelung mehrfacher Milchdrüsen bei den Säugethieren. Ueberzählige Brustdrüsen wurden auch schon in der Achselhöhle, ja sogar am Rücken und an der Innenfläche des Oberschenkels beobachtet. Während man das Vorkommen mehrerer Brustdrüsen als *Polymazie* bezeichnet, bedeutet *Amazie* das Fehlen der Brustdrüsen, welches noch seltener als die Polymazie beobachtet wurde. Auch kommt eine *Athelie* (Fehlen der Brustwarze, θῆλη) vor, im Gegensatz zu der *Polythelie,* der Entwickelung mehrerer Brustwarzen. Nach Leichtenstern liegen die meisten überzähligen Brustdrüsen nach unten und innen von den normal gelagerten.

2) Die *riesenhafte Entwickelung der Brustdrüse;* sie gehört der Periode der übrigen sexuellen Entwickelung an und betrifft gewöhnlich beide Mammae, seltener nur eine; sie führt zu den ungeheuerlichsten Formen, deren Gewicht bis auf mehrere Kilogramm ansteigen kann; die Schwere der Geschwulst und der Schmerz kann so lästig werden, dass die Exstirpation nothwendig wird. Auch wird der Gebrauch von Jodkali (innerlich) und Bepinselung mit Tinctura jodi empfohlen.

3) *Das Adenom der Brustdrüse.* Während die unter 1) und 2) genannten Zustände mehr zu den Sonderbarkeiten von recht vereinzeltem Vorkommen ge-

hören, so ist das Adenom der Brustdrüse eine ziemlich häufige und deshalb praktisch wichtige Krankheit. Fast alle Adenome entwickeln sich bei jungen Mädchen vom 16. Jahre an aufwärts bis über das 20. Jahr hinaus. Die meisten Adenome sitzen am Rand der Brustdrüse, der Brustwarze fern; nur wenige werden in der Nähe der Brustwarze beobachtet. Der Lieblingssitz der Adenome ist der Aussenrand der Brustdrüse, am unteren Rand des M. pectoralis maj. Die Grösse schwankt zwischen dem Umfang einer Haselnuss und einer Wallnuss; wenige Adenome wachsen bis zu Eigrösse an; nur einmal exstirpirte ich ein Adenom von der Grösse einer Faust. Ihre Consistenz ist fest, so dass sie mit Fibromen verwechselt werden können; Billroth ist sogar geneigt, sie mehr zu den Fibromen zu stellen und Uebergänge zum Fibrom kommen unzweifelhaft vor. Diese Geschwülste zeigen zur Zeit der Menstruation eine deutliche Anschwellung und werden zu dieser Zeit ziemlich empfindlich; nach der Menstruation schwillt das Adenom wieder ab. Das Wachsthum ist immer sehr langsam. Zuweilen sind die Adenome so in das normale Mammagewebe eingebettet, dass man sie schwer durchfühlen kann; in den meisten Fällen aber hebt sich das Adenom als halbkugelige Geschwulst von dem Brustdrüsengewebe deutlich ab. Doch erweist sich auch in solchen Fällen zuweilen der Zusammenhang zwischen dem Adenom und dem Brustdrüsengewebe bei der Exstirpation als so innig, dass ein Stück des letzteren mit entfernt werden muss. In seltenen Fällen liegt das Adenom deutlich durch einen Zwischenraum von der Brustdrüse getrennt, und muss dann als das Adenom eines isolirten Drüsenlappens, einer Art *zweiter rudimentärer Brustdrüse* betrachtet werden. Ueberhaupt ist es kaum zu bezweifeln, dass diese Adenome unter die Cohnheim'sche Theorie der Geschwulstbildung (§ 228, allg. Thl.) sich unterordnen, d. h. dass ihre Anlage eine fötal vorgebildete ist und erst unter dem Einfluss des Reizes der geschlechtlichen Entwickelung zur Geschwulst sich ausbildet. Die Adenome gehören zu den gutartigen Geschwülsten und pflegen nach der Exstirpation nicht zu recidiviren; doch ist es nicht unmöglich, dass sie die Grundlage zur Bildung der bösartigen Sarkome und Carcinome (§ 193) bilden können. Da zudem die jugendlichen Kranken mit Adenomen der Brustdrüse grosse Besorgniss haben, dass sie an „Brustkrebs" litten, so sollte die, überdies sehr leichte und harmlose Exstirpation (§ 194) nicht unterlassen werden. Zuweilen scheint auch die Einreibung von Jodsalbe und die Bepinselung mit Tinct. jodi eine Verkleinerung der Geschwulst zu bewirken.

Die *Fibrome*, *Lipome* und die *einfachen Cysten* sind ebenfalls gutartige Geschwülste; doch lässt sich für diese Geschwülste der Zusammenhang mit der Entwickelung der Brustdrüse nicht feststellen. Alle diese Geschwulstformen sind übrigens ziemlich selten, so dass sie in der Regel nicht diagnosticirt, sondern unter der Annahme eines Adenoms, Sarkoms oder Carcinoms exstirpirt werden; erst bei der Operation oder nach derselben erkennt man den diagnostischen Irrthum. Lipome können auch hinter der Brustdrüse sich entwickeln; sie sind als *retromammale Lipome* zu bezeichnen. Die Cysten enthalten bald einen klaren flüssigen, bald mehr einen fettreichen, zähen, butterähnlichen Inhalt; im letzteren Fall werden sie als *Buttercysten* bezeichnet. Bei starker Spannung der Cystenwand, d. h. bei sehr praller Anfüllung der Cyste kann die Erscheinung der Fluctuation (§ 28, allg. Thl.) fehlen. Durch Eindickung des Cystensecrets können Concremente von Kalk- und anderen Salzen entstehen; doch wurden diese *Mammasteine* oder *Milchsteine* nur in ganz vereinzelten Fällen beobachtet. Cystische Dilatationen der Milchgänge mit Milchinhalt wurden auch als *Galaktocele* (Milchbruch) bezeichnet. Bei flüssigem Inhalt kann die Heilung durch Punction mit Entleerung des Inhalts und nachfolgender Jodinjection versucht werden (vgl. die analoge Behandlung der Hydrocele § 349). Auch *Echinococcen-cysten* werden in der Brustdrüse und

in ihrer Umgebung beobachtet. Bergmann stellte 15 Fälle von Echinococcen der Mamma zusammen. *Chondrome der Mamma* sind bei dem Menschen als grösste Seltenheit zu betrachten. Cooper beobachtete ein Chondrom mit theilweiser Verknöcherung. Bei Hündinnen sind nach Billroth's Beobachtung Chondrome der Mamma ziemlich häufig.

An der *Brustwarze und dem Warzenhof* kommen gelegentlich, aber ziemlich selten *Atherome* und *syphilitische Condylome* zur Beobachtung. In der männlichen Brustdrüse kommen ausserdem in seltenen Fällen Lipome und Fibrome zur Entwickelung.

§ 193. Die bösartigen Geschwülste der Mamma.

Unter allen Geschwülsten der Brustdrüse bilden die bösartigen die überwiegende Mehrzahl; sie zerfallen in Sarkome und Carcinome, von denen die ersteren wieder in viel geringerer Zahl vorkommen, als die letzteren. Billroth berechnet 82 % Carcinome auf 18 % nicht-carcinomatöse Geschwülste der Mamma.

Die Sarkome der Brustdrüse gehören in den meisten Fällen der Altersperiode zwischen dem 20. und 30. Jahre an. Das Sarkom entsteht ohne erkennbare Ursache und wächst schnell zu bedeutenden, ja zu riesenhaften Geschwülsten bis zum Gewicht von mehreren Kilogrammen und dem Durchmesser von 0,5 Meter und darüber an. *Das Sarkom bildet eine weiche, schmerzlose Geschwulst und führt nicht zu secundärer Geschwulstbildung in den Lymphdrüsen der Achselhöhle.* Bei grossen Sarkomen pflegt die Zusammensetzung der Geschwulst, welche anfänglich einem grau-weissen, gleichartigen Gewebe entspricht, nicht an allen Orten gleichmässig zu bleiben. So entsteht oft in einzelnen, zuweilen sehr ausgedehnten Theilen der Geschwulst durch Vermehrung der Gewebsflüssigkeit ein *myxomatöses* Gewebe (Schleimgewebe), so dass man wohl auch die *Myxome* der Brustdrüse als eine besondere Art von Geschwulst anführt. Seltener sind *melanotische Sarkome.* Nach Billroth kommt auch eine Form *Myo-sarkom* mit quergestreiften Muskelfasern vor. In vielen Sarkomen bilden sich, wahrscheinlich von abgeschnürten Milchgängen und Acinis der Brustdrüse ausgehend, zahlreiche kleinere und grössere Cysten. Dann bezeichnet man die Geschwulst als *Cysto-sarkom.* Die Haut kann sich bei dem Anwachsen der Cysten so verdünnen, dass der seröse, oft etwas blutig oder auch durch alte Blutergüsse bräunlich gefärbte Inhalt durch die Haut durchschimmert. Eine Eigenthümlichkeit dieser Cysten besteht darin, dass recht oft, ähnlich wie bei den Kropfcysten (§ 153), von der Innenwand der Cyste sarkomatöses, gefässreiches Gewebe in die Cystenflüssigkeit vorwuchert; dieses Gewebe zeigt dann häufig einen gelappten Bau, ähnlich den Papillomen, und hat dieser Bau dahin geführt, dass man solchen Geschwülsten den Namen des *Cystosarkoma phyllodes* gegeben hat. Da auch die myxomatös entarteten Theile des Sarkoms die Erscheinung der Fluctuation aufweisen, so ist es im Anfang schwer, die myxomatöse von der cystischen Entartung zu unterscheiden, freilich ist auch die Unterscheidung von keinem klinischen Interesse. Alle Sarkome der Brustdrüse sind insofern bösartig, als sie gewöhnlich in der Narbe der Operationswunde recidiviren. Seltener ist eine Multiplication der Geschwulst, sowohl an Ort und Stelle, wie auch in inneren Organen (z. B. den Lungen). Der Tod erfolgt durch Geschwürsbildung an der Oberfläche der Geschwulst und durch erschöpfende Verjauchung; auch kann die wiederholte Reproduction der Geschwulst und das schnelle Wachsthum derselben die Körperkräfte erschöpfen.

Das *Carcinom* kann in seinen verschiedenen Formen als *Medullarcarcinom*, als *Epithelial-carcinom*, das letztere von der Warze und dem Warzenhof ausgehend

und ziemlich selten, sodann als *Colloidcarcinom*, ebenfalls sehr selten, endlich als *Faserkrebs — Scirrhus* — die Brustdrüse befallen; doch ist die Zahl der Fälle des Scirrhus so überwiegend, dass hier auf die klinischen Verhältnisse des Scirrhus fast ausschliesslich Rücksicht zu nehmen ist. Die Zeit der Entwickelung fällt von dem 35. Jahre an aufwärts; zwischen dem 40. und 50. Jahre sind die Fälle des Scirrhus am häufigsten (nach Billroth's Statistik zwischen dem 35.—45. Jahre, nach der Statistik von Esmarch und H. Fischer zwischen dem 45.—50. Jahre), kommen jedoch auch noch vom 50. Jahre an aufwärts bis in das höchste Lebensalter vor. Das Aufhören der Menstruation wird oft mit der Entstehung des Scirrhus in Zusammenhang gebracht. Frauen, welche nicht geboren haben und Unverheirathete, sollen häufiger erkranken, als andere; doch konnte Billroth in seiner Statistik diese weit verbreitete Ansicht nicht bestätigen. Auch nimmt man an, dass eine vorausgehende Mastitis, und zwar sowohl die eiterige Form, welche in der Lactationsperiode auftritt (§ 189), wie auch die chronische interstitielle Mastitis (§ 191) die Grundlage für den Scirrhus bilden können (Paget, v. Winiwarter). Unzweifelhaft ist die Vererbung des Leidens, und zwar giebt sich dieselbe nicht selten der Art kund, dass eine Generation von der Krankheit übersprungen wird, d. h. dass Grossmutter und Enkelin erkranken; doch konnte v. Winiwarter nur in 5,8 % aller Fälle die Vererbung der Krankheit nachweisen. Das Laienpublikum spricht auch von dem Einfluss psychischer Depressionen; Kummer und Sorge sollen den Anstoss zur Entwickelung des Scirrhus geben.

Der Scirrhus beginnt mit einer Verhärtung des Brustdrüsengewebes, welche gewöhnlich mehr dem Umfang der Drüse angehört, also von der Warze entfernt liegt. Nach Billroth wird das äussere Segment der Mamma häufiger befallen, als das innere. Paget und W. Busch meinen, dass epitheliale Wucherungen des Warzenhofs und der Brustwarze zu einer Verschliessung der Ausführungsgänge Anlass geben und dann die erste Reizung gewissermaassen auf eine Retention des Secrets bezogen werden könne. In der That findet man oft im Beginn der Entwickelung des Scirrhus eine Abschilferung der Epidermis an der Warze; ob sie freilich mehr Ursache oder mehr Folge der scirrhösen Induration ist, lässt sich schwer entscheiden. Indessen kann man zu dieser Zeit noch den von W. Busch empfohlenen therapeutischen Versuch, Bepinselungen der Brustwarze mit schwachen Lösungen von Soda (Kali carbonic. grm. 1 bis 2 auf 100 grm. H_2O) zur chemischen Lösung und Abwaschung der Epidermiskrusten anstellen. Nur soll man bei mangelndem Erfolg dieser Behandlung nicht allzu lange mit der operativen Behandlung (Amputatio mammae § 194) zaudern.

Allmählig breitet sich die Verhärtung durch das ganze Brustdrüsengewebe aus; gleichzeitig treten feste Schwellungen der Lymphdrüsen auf, und zwar zuerst am unteren Rand des M. pectoralis maj. nach aussen von der Geschwulst, dann in der Achselhöhle selbst und endlich auch oberhalb des Schlüsselbeins. Die Brustwarze und der Warzenhof verhalten sich verschieden. Anfänglich kommt es oft zu einer Vergrösserung und Vorwölbung der Brustwarze. Später macht sich gewöhnlich in der ganzen Geschwulst eine Art narbiger Schrumpfung geltend, welche an Stelle der früher vorhandenen Vergrösserung der ganzen Brustdrüse eine Verkleinerung derselben herbeiführen kann. Man darf diese Schrumpfung nicht für eine beginnende Heilung halten (vgl. § 231, allg. Thl.). Die Brustwarze zieht sich bei derselben oft tief ein, so dass an ihrer Stelle eine Vertiefung zu erkennen ist. Inzwischen nehmen die secundären Geschwülste der Lymphdrüsen an Umfang zu; die einzelnen Drüsen schmelzen zu Paqueten zusammen und in der Achselhöhle verwachsen diese Paquete mit den grossen Blutgefässen, besonders früh mit der Vena axillaris, endlich auch mit den Armnerven. Der Arm schwillt ödematös

an; das Oedem ist bald mehr als Folge der Lymphostase, bald mehr als Folge der venösen Stase aufzufassen. Die Theilnahme der Armnerven giebt sich anfänglich in Ameisenkriechen und Schmerzen, schliesslich durch Lähmungen kund.

Der Verlauf des Scirrhus mammae zeigt in zeitlicher Beziehung vielfache Schwankungen; manche Fälle führen in wenigen Monaten, andere erst nach einigen Jahren zum Tod. Nach Billroth schwankt der Verlauf zwischen einem halben Jahr bis zu zwanzig Jahren. Die mittlere Lebensdauer ohne Operation berechnet v. Winiwarter auf 32,9 Monate (H. Fischer auf 26, Esmarch auf 29,6 Monate). Der tödtliche Ausgang ist zuweilen durch Geschwürsbildung auf der Oberfläche der Geschwulst und Verjauchung bedingt, in den meisten Fällen jedoch durch Vervielfältigung der Geschwulst. Neben dem grossen scirrhösen Knoten der Brustdrüse und neben den secundären Geschwülsten der Lymphdrüsen entwickeln sich zahlreiche kleine, feste Knoten in der Haut und dem Unterhautbindegewebe, zuerst an der vorderen, dann an der seitlichen und hinteren Brustwand. Nach der Tiefe hin wächst der Scirrhus durch die Intercostalmuskeln in die Pleura ein und führt hier zu der Bildung zahlreicher Tochterknoten. Endlich entstehen secundäre Carcinome in den Lungen, der Leber, dem Gehirn u. s. w. Nach Billroth sind die Metastasen in der Leber häufiger, als in den Lungen; auch beobachtete Billroth in mehreren Fällen Metastasen in der Wirbelsäule. Alle Mechanismen, durch welche überhaupt bösartige Geschwülste sich vervielfältigen (§ 233, allg. Thl.) kommen für die Vervielfältigung des Scirrhus mammae in Betracht.

Bei Männern wird in dem Alter über 50 Jahre aufwärts in seltenen Fällen das Epithelialcarcinom, in geschwüriger Form von der Brustwarze ausgehend, etwas häufiger der Scirrhus mammae, fast niemals das Medullarcarcinom und das Sarcoma mammae beobachtet. Billroth zählte auf 245 Carcinome der Mamma bei Frauen nur 7 Carcinome der Mamma bei Männern.

§ 194. Die operative Entfernung der Geschwülste der Brustdrüse.

Die gutartigen Geschwülste werden durch einfache Exstirpation beseitigt; insbesondere muss für die Adenome (§ 192), welche bei weitem die grösste Zahl aller gutartigen Geschwülste der Brustdrüse darstellen, bemerkt werden, dass eine Ausschälung derselben aus dem Gewebe der Brustdrüse ausreichend und die Entfernung eines grösseren Stücks der Brustdrüse durchaus nicht nothwendig ist. Vor Anlegung der Nähte empfiehlt es sich, einen Drain in der Tiefe der Wunde so anzulegen, dass die Secrete frei abfliessen können. Auch die übrigen Maassregeln des aseptischen Verfahrens (§§ 35—39) sind sogar bei kleinen Geschwülsten der Brustdrüse nicht zu vernachlässigen, weil — besonders bei stark entwickeltem Fettpolster — die Gefahr des Erysipelas bei kleinen und grossen Operationen an der Brustdrüse nicht zu unterschätzen ist (vgl. § 196, allg. Thl.). Die Häufigkeit der Wundrose nach den Exstirpationen der Brustdrüsengeschwülste war früher auffällig gross; unter der Durchführung des aseptischen Operations- und Verbandsystems (vgl. speciell über den aseptischen Verband für die Wunden der Brustdrüse noch § 37) ist die Wundrose auch für diese Gruppe von Operationen verschwunden.

Die bösartigen Geschwülste der Mamma erfordern *unbedingt die Entfernung der ganzen Brustdrüse.* Für die Sarkome, welche ohnehin schon bald nach ihrem Entstehen die ganze Brustdrüse durchsetzen, wurde diese Regel auch früher schon durchgeführt. Dagegen war es ein schwerer Irrthum der früheren Zeit, dass man auch den Scirrhus mammae durch theilweise Exstirpation der Brustdrüse zu beseitigen suchte. Aus den zurückgelassenen Theilen der Mamma

wuchs bald ein neuer scirrhöser Knoten hervor. Auch hat man in früherer Zeit den Anschwellungen der Lymphdrüsen eine viel zu geringe Beachtung geschenkt. Bei *genauer* klinischer Untersuchung, besonders durch Betastung der Achselhöhle bei abducirtem Arm wird man sich davon überzeugen, dass nur in wenigen Fällen die Infiltration der Lymphdrüsen bei Scirrhus fehlt. *Deshalb muss in den meisten Fällen die Entfernung des Scirrhus mammae mit einer Exstirpation der axillaren Lymphdrüsen verbunden werden.* Man schickt am besten die letztere Operation voraus; sie ist zwar in räumlicher Beziehung die geringfügigere, aber in ihrer Technik die schwierigere, weil es oft nothwendig wird, die Lymphdrüsen von der Wand der Vena axillaris abzulösen. Die Schwierigkeiten sind hier ähnliche, wie bei der Ablösung der Drüsenpaquete von der Wand der Vena jugularis comm. (§ 176) und auch durch dieselben Mittel zu bekämpfen. Wenn eine wandständige Verletzung der Vene nicht umgangen werden kann, so genügt in der Regel auch die Anlegung einer wandständigen Ligatur mit seidenem Faden. Um Wiederholungen zu vermeiden, kann hier Punkt für Punkt auf die Erörterung verwiesen werden, welche wir für die Stillung der Blutung aus grossen Venenstämmen im allgemeinen (§ 304, allg. Thl.) und für die Verletzungen der Vena jugul. comm. im besonderen anstellten (§ 176). Da die Lymphdrüsen häufig an der seitlichen Brustwand von der Achselhöhle nach unten sich erstrecken, so wird auch die A. thoracica longa bei diesen Operationen oft durchschnitten und unterbunden (§ 188). Natürlich kommen für die Exstirpation ausgedehnter Drüsengeschwülste auch andere Arterien gelegentlich in Gefahr. Bei Verwachsungen der Lymphdrüsen mit der A. axillaris und dem Plexus wird man vorziehen, von der Operation Abstand zu nehmen; denn wenn auch nach Unterbindung der A. axillaris oberhalb und unterhalb der Geschwulst eine Entfernung möglich, die Gangrän des Armes nicht nothwendig und die Verletzung an sich nicht unheilbar erscheint, so wird doch in diesen fortgeschrittenen Fällen eine vollständige Entfernung aller Drüsen kaum mehr möglich sein und die ganze Krankheit ist dann als eine unheilbare zu betrachten. Englische Chirurgen (J. Bell u. A.) empfehlen in allen Fällen von Scirrhus mammae eine methodische Exstirpation des ganzen Bindegewebes, welches in der Achselhöhle zwischen dem M. pectoralis maj., dem M. latissimus dorsi und den grossen Gefäss- und Nervenstämmen eingebettet liegt, sowie des bindegewebigen Streifs, welcher am unteren Rand des M. pectoralis maj. von der Brustdrüse zur Achselhöhle zieht; man hat dieses Verfahren als „Toilette der Achselhöhle“ bezeichnet. Nach den Erfahrungen der letzten Jahre empfehle ich dieses Verfahren dringend; dasselbe schützt zwar nicht in ganz zuverlässiger Weise, aber gegenüber der grossen Zahl der früher beobachteten Recidive in befriedigendem Maass gegen die Recidive in den Axillarlymphdrüsen.

Diese Exstirpation der Lymphdrüsen aus der Achselhöhle gestattet nicht die Anwendung des Sprays, weil man bei dieser feinen Arbeit sehr genau in der Tiefe die Gewebe unterscheiden muss. Nun aber beginnt unter Spray das grobe Werk der *Amputatio mammae;* diese Bezeichnung trifft am besten auf die Operation zu. Die Richtung der Schnitte, welche den mittleren Theil der Hautdecke mit Warze und Warzenhof einschliessen und spindelförmig verlaufen, ist aus Fig. 156 ersichtlich. Man gewinnt so am oberen und unteren Rand der Brustdrüse zwei Hautstreifen, welche nach Vollendung der Operation über die Wundfläche durch Nähte vereinigt werden können; sie spielen mithin die Rolle von Hautlappen, wie wir sie bei den Amputationen an den Extremitäten bilden (§ 322, allg. Thl.). Bei schräger Stellung der Messerschneide werden diese beiden Hautstreifen (H H) nach oben und unten in langen Zügen des Messers abgelöst. Doch muss man sich vor dem Beginn der Operation vergewissern, dass diese Hautstreifen keine Hautcarcinome enthalten, auch nicht mit dem Scirrhus verwachsen sind oder auch

nur in dichter Nähe des scirrhösen Gewebes liegen. So wird man oft gezwungen, entweder oben oder unten den Streifen schmaler (den entgegengesetzten Streifen dann, wo möglich etwas breiter) zu bilden oder auch ganz auf die Bildung der Streifen und damit auf die Nahtvereinigung zu verzichten.

Man geht nun, nachdem eventuell die Streifen HH abgelöst wurden, am inneren Wundwinkel bis auf die Fläche des M. pectoralis maj., fasst die scirrhöse Mamma in die linke Hand oder spannt sie mit der Muzeux'schen Zange (Fig. 51 § 242, allg. Thl.) oder dem scharfen Doppelhaken an und löst sie mit langen Messerzügen von dem M. pectoralis maj. ab. Es ist ganz empfehlenswerth, an

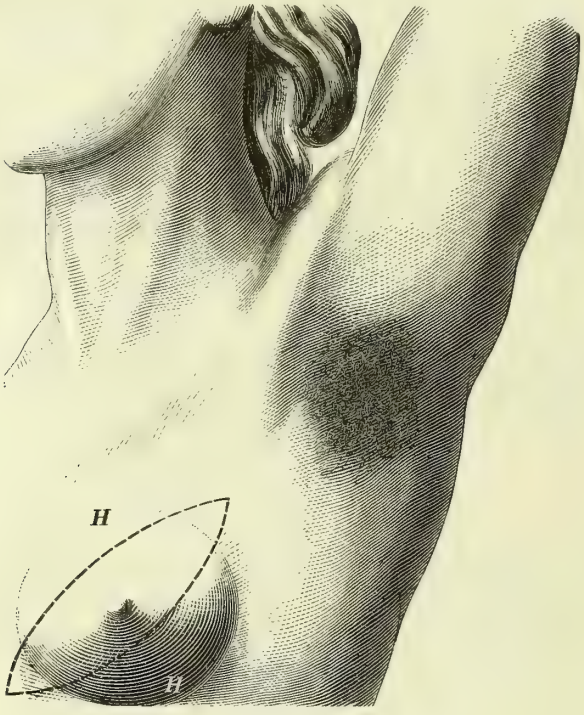

Fig. 156.
Schnittführung bei Amputatio mammae.

der Stelle, wo die Brustdrüse diesem Muskel dicht anliegt, die oberflächliche Platte des Muskels mit zu entfernen (Sweeting). Während die ganze Auslösung der Mamma kaum eine Minute erfordert, muss nun die Stillung der Blutung sehr sorgfältig geschehen und erfordert längere Zeit. Es handelt sich dabei theils um grössere Hautgefässe, theils um die Arterien, welche vom M. pectoralis maj. her durch das Perimysium dieses Muskels in die Brustdrüse eintreten. Die Lichtungen der durchschnittenen Arterien ziehen sich zuweilen hinter die Muskelfasern zurück, müssen aber trotzdem mit der Schieberpincette aufgesucht und durch Catgutligatur geschlossen werden. Erst nach genauer Stillung der Blutung — denn Nachblutungen (§ 297, allg. Thl.) gefährden den Verlauf der Wundheilung — legt man zwei Drainröhren in die Tiefe der Wunde und vereinigt über diese die Wundränder durch genaue Nähte. In Betreff des Verbands vgl. § 195.

Variationen erleidet das eben beschriebene Verfahren, welches für die Mehrzahl der Fälle bei genügend früher Ausführung der Operation zutrifft, besonders häufig in den Fällen, in welchen grosse scirrhöse Knoten von langem Bestand erst spät — gewöhnlich zu spät, um noch eine Heilung von längerem Bestand zu erzielen — entfernt werden. Die wichtigsten dieser Variationen sind: 1) Entfernung grosser Hautstücke mit der Brustdrüse, weil die Haut von scirrhösen Knoten durchsetzt ist; dann wird die Richtung der Hautschnitte der Ausdehnung des zu entfernenden Hautstücks angepasst und man lässt die Wunde unter Verzicht auf die Nahtvereinigung durch Granulationsbildung heilen; 2) Entfernung von grösseren Stücken des M. pectoralis maj., welche von Knoten durchsetzt sind oder in welche der Scirrhus mammae hinein gewuchert ist; 3) Entfernung des Periosts und des Perichondriums der Rippen oder selbst der Corticalis der Rippen, Entfernung der M. intercostales, wobei man die Verletzung der Pleura zu vermeiden hat u. s. w.

Die Methode von Chassaignac, welcher unter Durchführung gekreuzter langer Nadeln (vgl. Fig. 64 § 246, allg. Thl.) die carcinomatöse Mamma mit dem Ecraseur abtrennte, verdient keine Nachahmung; ebensowenig das Verfahren von Dittel und Thompson mit der elastischen Ligatur (§ 264, Schluss, allg. Thl.), und endlich das Verfahren von Maisonneuve mit der Cauterisation en flèches (§ 248, Schluss, allg. Thl.).

§ 195. Nachbehandlung und Prognose der Amputatio mammae.

Bei Anlegung des aseptischen Verbandes nach Amputatio mammae muss man nach Bedecken der Wunde durch lange Protectivstreifen die Jute oder die analogen Verbandstoffe besonders in der Achselhöhle und gegen den Rücken hin anhäufen, weil erfahrungsgemäss die grössere Menge der Wundsecrete, besonders aus den Wunden, welche von den exstirpirten Lymphdrüsen herrühren und aus vielen durchschnittenen Lymphgefässen Lymphe abfliessen lassen, nach der Rückengegend läuft. Nach oben soll das Jutepolster bis über das Schlüsselbein, nach unten bis an den Rand der falschen Rippen reichen. Die Bindentouren, welche die Verbandstoffe befestigen, folgen zwar nicht mehr den genauen Regeln der methodischen Verbände, welche die alte Chirurgie aufstellte; doch ist die Kenntniss dieser Verbände und die Einübung derselben doch deshalb erwünscht, weil man sich dann an eine gewisse Regelmässigkeit der Touren gewöhnt. Es mag deshalb gestattet sein, hier eine kurze Schilderung der alten methodischen Bindenverbände zur Bedeckung der Brustdrüse und der Aussenfläche des Brustkorbs einzuschalten.



Fig. 157.
Suspensorium mammae simplex.

Das Suspensorium mammae simpl., welches in Fig. 157 dargestellt ist, war zur Bedeckung der Mamma und zum Emporhalten derselben besonders bei Mastitis (§ 190) bestimmt. Die Touren

werden abwechselnd am unteren und am oberen Umfang der Mamma angelegt; sie erhalten ihren Stützpunkt auf der Schulter der entgegengesetzten Seite und kommen dadurch, dass die Binde in Spicatouren immer unter der Achselhöhle durchkreuzt und über den Rücken zur Seitenfläche der Brustwand an der kranken Seite zurückkehrt, immer in eine Richtung, welche sie von der Axillarlinie aufsteigend über die kranke Mamma führt. Für doppelte Mastitis hatte man auch ein Suspensorium duplex construirt, welches jedoch von geringerer Bedeutung ist. Die Fig. 158 erläutert dieses Suspensorium duplex, ohne dass es einer eingehenden Beschreibung bedürfte. Bei Mastitis hat man auch empfohlen, das Suspensorium mammae mit gekleisterten Binden anzulegen (Kiwisch), um der Mamma eine feste Stütze zu geben.

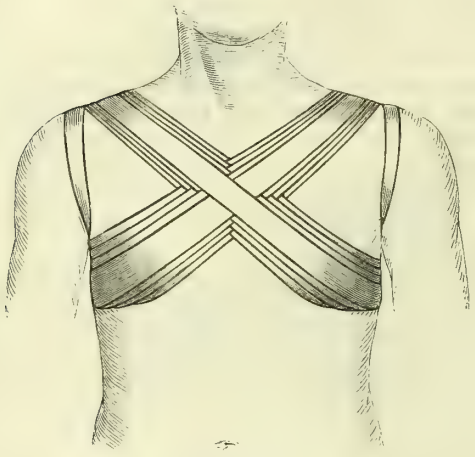

Fig. 158.
Suspensorium mammae duplex.

Für die Anlegung eines aseptischen Verbands, sei es nach den Incisionen bei Mastitis, sei es nach Amputatio mammae, ist das Suspensorium mammae immer unzureichend. Man bedarf zu diesem Zweck einer Anordnung der Touren, welche grössere Flächen zudeckt. Dieser Anordnung entspricht am meisten der altclassische Verband, welcher als Fascia stellata duplex bekannt ist. Die Bindentouren kreuzen sich auf der Mitte der vorderen Brustfläche, und in derselben Weise auf der hinteren Brustfläche (Rückenfläche), wie Fig. 159 zeigt, in auf- und absteigender Richtung. Die Richtung wechselt durch die Spicatouren, welche über beide Schultern und um beide Achselhöhlen greifen. Nun würde nichts verkehrter sein, als wenn man zur Befestigung der aseptischen Verbandstoffe auf einer Mamma gerade diesen alten Verband anlegen wollte; vielmehr muss man ihn nach verschiedenen Richtungen modificiren. Die Kreuzungen an der vorderen Fläche werden nicht auf die Gegend des Brustbeins, sondern auf die Gegend der Wunde verlegt; so wird der Verband wieder dem Suspensorium simplex etwas ähnlich. Doch behält man den Stützpunkt an *beiden* Schultern. Zu den gekreuzten Touren fügt man horizontale Touren, welche über beide Mammae verlaufen. Die gesunde

Fig. 159.
Fascia stellata.

Mamma muss durch Jute gegen den Druck der Binden geschützt werden. Für die ersten Tage füge ich auch den Oberarm der operirten Seite in den Verband ein, als ob eine Fractura humeri (§ 391) zu verbinden wäre, indem die horizontalen Touren um den Oberarm geführt werden. Mit fortschreitender Sicherheit der aseptischen Heilung wird der Verband vereinfacht. Zuerst wird der Arm freigelassen; dann eine Schulter. Endlich beschränkt sich der Verband auf eine Art Suspensorium mammae simplex.

Bei regelmässigem Verlauf muss die Wunde nach einer gewöhnlichen Amputatio mammae mit Achseldrüsenexstirpation in 14 Tagen, etwa mit Ausnahme der Wundwinkel, in welchen die Drains lagen, geheilt sein. Wenn man auf die Nahtvereinigung verzichten musste oder bei starker Spannung der Nähte ein Durchschneiden durch die Haut, weil zu wenig erspart werden konnte, stattfindet, dauert die Heilung längere Zeit, bis die granulirenden Flächen, eventuell unter Beihülfe der Reverdin'schen Ueberpflanzungen, vernarbt und überhäutet sind.

Die Recidive treten am häufigsten in den ersten Monaten nach der Operation (82,4 % aller Recidive in den ersten drei Monaten, Billroth), und zwar in den Lymphdrüsen, seltener in der Narbe und noch seltener in der anderen, nicht exstirpirten Mamma auf. Die letztere Art der Recidive kann wohl kein Verfahren verhüten, während die Recidive in der Narbe und in den Lymphdrüsen oft von mangelhafter Entfernung der kranken Theile bei der Operation abhängig sind. In früheren Zeiten waren die Recidive so gewöhnlich, dass einzelne Chirurgen sogar die Operation als nutzlos gänzlich verwarfen. Dieser nihilistische Standpunkt kann jetzt als überwunden gelten. Mit der correcten Entfernung der ganzen Brustdrüse und der ausgedehnten „Toilette der Achselhöhle" (§ 194) sind die Ergebnisse besser geworden, ohne freilich ganz zu befriedigen. Man nimmt an, dass nach Verlauf eines Jahres nach der Operation ein Fall recidivfrei geblieben sein muss, um einige Aussicht auf dauernden Erfolg zu gewähren (Volkmann); doch ist diese Zeitbestimmung durchaus nicht sicher. Vielleicht darf man annehmen, dass unter 10 Operationen in einem Fall eine Heilung für mehrere Jahre oder für die ganze Lebenszeit erzielt wird (nach Esmarch's Statistik in 9,2 % aller Fälle); aber das ist immer schon ein Erfolg. Dass man früher glaubte, man könne bei schon ausgebildeter scirrhöser Induration der Lymphdrüsen überhaupt keinen dauernden Erfolg mehr erzielen, ist jedenfalls ein Irrthum; doch sinkt zweifellos die Gunst der Prognose mit der Zahl und der Grösse der indurirten Lymphdrüsen. Die Entfernung der Recidive bietet auch geringere Aussicht, als die Entfernung der ersten Geschwulst; indessen kann man auch die Recidivoperationen schon deshalb nicht umgehen, weil man durch die Ablehnung der Operation die Kranken in Verzweiflung bringt, und in seltenen Fällen erzielt auch noch die Recidivoperation dauernden Erfolg. Nach v. Winiwarter's Statistik wird durch die Operation die mittlere Lebensdauer der Kranken gegenüber der mittleren Lebensdauer der nicht-operirten Kranken (vgl. § 193) von 32,9 auf 39,2 Monate gehoben. Nach den Statistiken von H. Fischer und Esmarch ist das Ergebniss der Operationen noch um etwas besser (die Lebensdauer steigert sich von 26 auf 39,6, beziehungsweise von 29,6 auf 38,7 Monate). Die directe Sterblichkeit in Folge der Operation selbst, welche früher bis zu 25 % betrug, scheint nach den angeführten Statistiken sich jetzt mit den Maassregeln der Asepsis unter 10 % zu stellen. Rossander berichtet einen Fall, in welchem an einer Kranken im Zeitraum von 5 Jahren 7 Operationen zur Entfernung der recidivirenden Scirrhen ausgeführt wurden.

Bei inoperabelen, verjauchten Carcinomen tritt die in § 276, allg. Thl. (Schluss) erwähnte antiseptische Behandlung in Geltung. Zuweilen entfernt man auch noch ohne jede Hoffnung eines definitiven Erfolgs die jauchenden Geschwulstheile durch

Exstirpation, um wenigstens die Jauchung zu beseitigen. In unheilbaren Fällen versucht man die Darreichung von grossen Dosen Arsen, Jodkali u. s. w., doch mit geringem Erfolg. Die Opiate müssen die wichtigsten Dienste leisten, um die Schmerzen zu mässigen, bis der Tod die Kranken erlöst; in diesem Sinn wirkt auch das Bedecken der geschwürigen Flächen mit Opiumsalbe (Extr. opii aquos. grm. 1, Ugt. simpl. grm. 20). Bessere Erfolge werden auf diesem Gebiet wohl dann erst erzielt, wenn uns das Räthsel der Ursachen der Sarkome und Carcinome besser aufgeklärt sein wird.

SECHSZEHNTES CAPITEL.

Die Verletzungen und Krankheiten des Brustkorbs, einschliesslich der an der Pleura, den Lungen und dem Pericardium vorzunehmenden Operationen.

§ 196. Die Verletzungen der Rippen. Rippenbrüche.

Bei Kindern ist der Brustkorb so weich und so elastisch, dass die bedeutendsten Gewalten einwirken können, ohne auch nur an den Rippen die geringste Trennung der Continuität zu bewirken. Man hat experimentell festgestellt, dass der Brustkorb an kindlichen Leichen bis zur Berührung des Brustbeins mit der vorderen Fläche der Wirbelsäule zusammengepresst werden kann, und dennoch kein Rippenbruch erfolgt; vielmehr federt der Brustkorb aus dieser äussersten Compression wieder in die normale Stellung zurück. Messerer erzielte diese Zusammenpressung ohne Bruch durch 60—100 kgr. Belastung bei 18 und 24jähr. Individuen an der Leiche. Dieses Verhältniss ändert sich mit fortschreitendem Alter: die knöchernen Theile der Rippen werden durch Vermehrung der festen Corticallamellen spröder und brüchiger und endlich, im höheren Alter, verlieren oft auch die Rippenknorpel durch ausgedehnte Veränderungen ihrer Substanz, Streifigwerden der Intercellularsubstanz, sodann Verkalkungen und Verknöcherungen, ihre normale Biegsamkeit. Messerer konnte bei älteren Personen an der Leiche die Rippen durch Sagittal- und Frontalbelastung von 40 kgr. (bei einem 82jähr. Weib) bis zu 200 kgr. (bei einem 30jähr. Mann) zum Brechen bringen. Die Rippenknorpel besitzen für die Entstehung der Brüche der Rippenknochen dadurch besondere Bedeutung, weil von der Biegsamkeit der Knorpel die Fähigkeit der Knochen, dem von aussen kommenden Stoss durch Einbiegung nach innen auszuweichen, abhängig ist. Das erkennt man z. B. auch daran, dass die Brüche der falschen Rippen mit ihren langen und beweglichen Rippenknorpeln seltener sind, als die Brüche der wahren Rippen, deren Verbindung mit dem Brustbein minder beweglich ist. Sobald die Rippenknorpel bedeutend verkalken, werden sie starr genug, um unter dem Einfluss grösserer Gewalt selbst zu brechen. Während die Brüche der Rippenknochen auf dem Weg der gewöhnlichen Callusbildung (§ 80, allg. Thl.) heilen, zeichnet sich der Bruch der Rippenknorpel durch eine etwas sonderbare Art der Heilung aus: das zerrissene Perichondrium übernimmt die Rolle des Periosts und liefert einen Ring von neugebildeter Knochensubstanz, welcher die Bruchflächen des Knorpels scheidenartig umgiebt, ohne dass zwischen den Knorpelflächen auch nur die geringste Vereinigung zu Stande kommt.

Da die Rippenknorpel mit dem Brustbein und die Rippenknorpel der falschen Rippen auch unter sich bei Neugeborenen durch Halbgelenke (Luschka) und später auch wohl durch wirkliche Gelenke verbunden sind, so werden auch die

Luxationen der Rippenknorpel erwähnt. Nun sind diese Gelenke sehr einfach geformt und bestehen bei ihrer vollkommensten Ausbildung doch nur aus einer einfachen Spalte, um welche sich ein schmaler Synovialstreif zieht; deshalb sind diese Luxationen nur einfache Diastasen ohne besondere mechanische Interessen. Man versucht durch Druck die Diastase zu beseitigen und durch einen Druckverband die corrigirte Stellung zu erhalten, was freilich nur unvollkommen zu gelingen pflegt.

Die Rippenbrüche sind so häufig, dass sie nach der Statistik Gurlt's 17 % aller Knochenbrüche betragen. Die Formen der Fracturen an den Rippenknochen wechseln nach der Art der einwirkenden Gewalt. Wenn der Knochen durch bedeutende *directe* Gewalt, z. B. durch eine Gewehrkugel zerbrochen wird, so entstehen gewöhnlich Splitterbrüche; doch kann auch eine directe Gewalt, wenn sie nicht zu bedeutend einwirkt, z. B. eine Kugel, welche tangential die Rippe berührt (vgl. über Contourschüsse § 188), einen einfachen Querbruch bewirken. Die einfachen Querbrüche sind die Regel, wenn der Rippenbruch durch indirecte Gewalt geschieht, z. B. durch Zusammenpressen des Brustkorbs in sagittaler Richtung, wobei das Brustbein der vorderen Fläche der Wirbelsäule angenähert wird. In diesem Fall brechen oft mehrere Rippen gleichzeitig, und zwar gewöhnlich in der Richtung der Axillarlinie; man kann sogar bis zu 20 Rippenbrüchen an einem Individuum zählen, wenn gleichzeitig rechts und links die 10 oberen Rippen brechen. Die 11. und 12. Rippe haben so wenig Zusammenhang mit dem Brustkorb und sind so kurz und beweglich, dass an ihnen ein Bruch selten entsteht. Auch die erste Rippe bricht selten, weil der Hebelarm, an welchem die Gewalt brechend auf sie einwirkt, nur kurz, der Querschnitt der Rippe dagegen breit ist. Da auch die falschen Rippen (7.—10.) wegen ihrer langen Knorpel und ihrer beweglichen Verbindung mit dem Brustbein dem Brechen oft entgehen, so sind wesentlich die 2.—6. Rippe am häufigsten der Sitz der Brüche. Wenn eine stumpfe Gewalt seitwärts im frontalen Durchmesser auf den Brustkorb auftrifft, so werden die Rippen gegen den Brustraum, d. h. gegen die Lunge, eingebogen und brechen auf *einer* Seite, während jene Brüche, welche durch sagittal auf das Brustbein einwirkende Gewalten entstehen, meist doppeltseitig sind. Bei sagittaler Pressung des Brustkorbs von vorn nach hinten werden die mittleren (in der Axillarlinie gelegenen) Theile der Rippen nach aussen gebogen, bei frontaler Pressung dagegen nach innen gedrückt. Man sollte hiernach denken, dass im ersteren Fall die winkelige Knickung (Dislocatio ad axin § 76, allg. Thl.) der Fragmente mit dem Scheitel des Winkels nach aussen, im letzteren Fall aber mit dem Scheitel des Winkels nach innen gerichtet stattfinden müsste; in Wirklichkeit federn jedoch die Fragmente, deren Stellung an die Bewegung des ganzen Brustkorbs gebunden ist, gewöhnlich in die normale Lage zurück. Besonders kommt das Verharren der Ausbiegung der Rippenfragmente nach aussen kaum vor: etwas häufiger beobachtet man die Einpressung der Fragmente nach innen gegen den Brustraum. Bemerkenswerth ist das häufige Vorkommen der *Infractionen der Rippen*; bei denselben ist fast regelmässig die innere Lamelle der gebogene, die äussere Lamelle der gebrochene Theil der Rippe (vgl. § 74, allg. Thl.). Während im allgemeinen die Zahl der Infractionen aller Knochen bei Erwachsenen abnimmt, so bleiben die Rippen so biegsam und werden besonders wieder durch die senile Atrophie des Knochengewebes so biegsam, dass auch bei Erwachsenen und besonders bei alten Leuten Infractionen der Rippen nicht selten sind.

Ueber Verletzungen des Brustbeins vgl. § 207, über Verletzungen der Brustwirbelsäule vgl. § 209.

§ 197. Die wichtigsten Complicationen der Rippenverletzungen.

Mit Ausnahme der Schusswunden sind Rippenbrüche, welche mit Verletzung der äusseren Haut complicirt sind, ziemlich selten: die Hautdecke des Brustkorbs folgt den traumatischen Biegungen und Pressungen des Brustkorbs, ohne zu reissen. Bei den Schusswunden, welche den Brustkorb treffen, ist nur dann die Rippenfractur von hervorragender Bedeutung, wenn die Kugel im Contourverlauf die Rippe traf oder zwischen den Rippenfragmenten stecken blieb. In den übrigen Fällen verletzt die Kugel den Pleuraraum, die Lungen u. s. w., und dann tritt gegenüber der Schwere dieser Verletzungen die Rippenfractur sehr in den Hintergrund. Stichwunden der Brustwand bieten ähnlich wechselnde Verhältnisse. Die offenen Wunden der Pleura und der Lungen, — gleichgültig, ob sie mit oder ohne Rippenfractur stattfanden — werden in § 199 ihre eigene Darstellung finden.

Während an den Extremitäten und an manchen anderen Rumpfknochen die Verletzungen der Haut, wegen der hierdurch eintretenden Gefahren (§ 75, allg. Thl.), die wesentlichste Complication darstellen, so liegt, ähnlich wie bei den Brüchen des Schädeldachs, hier der besondere Fall vor, dass die von den brechenden Knochen eingeschlossenen Organe durch die Verletzungen, welche sie gleichzeitig mit den Knochen erleiden, eigenthümliche Complicationen der Brüche bedingen. Wie es sich bei dem Schädel um das Gehirn und seine Häute handelte (§§ 8 und 9), so handelt es sich hier um die Lungen und die Pleura. *Contusionen des Lungengewebes* sind die häufigste Complication aller Verletzungen des Brustkorbs, welche auf Einwirkung stumpfer Gewalten beruhen. Bei jugendlichen Individuen kommt sogar ohne Rippenbruch eine schwere Quetschung des Lungengewebes vor, besonders wenn durch Glottisschluss im Augenblick der Verletzung die Lungen stark gespannt sind (König). Der grosse Gefässreichthum der Lunge, besonders der Reichthum an dünnwandigen Capillaren, führt zu einer Blutung in die Lungenalveolen und die kleineren Bronchien. Bedeutend ist jedoch in den meisten Fällen die Blutung nicht, welche nur von einer Quetschung der Lunge herrührt: denn die grösseren Gefässe weichen mit ihren elastischen Wandungen der Quetschung aus.

Anders stellt sich der Fall bei *Zerreissung der Lungensubstanz*, wie sie durch Kugeln und Fremdkörper gewöhnlich geschieht, aber auch ohne Hautverletzung durch die Fragmente der eingebogenen Rippen entstehen kann. In diesem letzteren Fall, welcher uns hier zunächst interessirt (über die Zerreissung der Lunge durch Kugeln vgl. § 199), durchbohrt das Rippenfragment, bevor es das Lungengewebe erreicht, die beiden Blätter der Pleura. Das Blut, welches sich nun aus dem zerrissenen Lungengewebe ergiesst, wird nicht nur ausgehustet, sondern fliesst durch die Oeffnung der Pleura pulmonalis in den Pleuraraum und sammelt sich im Grund desselben an. So entsteht der *Hämothorax*, welchen wir durch die Percussion an der von unten nach oben zunehmenden Dämpfung erkennen. Bei der Exspiration wird aber auch Luft aus den Alveolen und Bronchien des zerrissenen Lungengewebes durch die Oeffnung der Pleura pulmonalis in den Pleuraraum getrieben und so entsteht der *Pneumothorax*. Die Luft sammelt sich wegen ihres geringeren specifischen Gewichts oberhalb des Blutes in der Spitze der Pleurahöhle an und wird durch den tympanitischen Percussionston erkannt. Beide Massen, *Luft und Blut*, üben durch ihre Vermehrung vom Pleuraraum aus einen Druck auf die Lunge aus und *bewirken durch Zusammenpressen des zerrissenen Lungengewebes eine Stillung der Blutung und einen Verschluss der geöffneten Bronchien und Alveolen*, so dass hier die Wirkung allmählig die Ursache beseitigt. Dieses glückliche Verhältniss wird auch in der Regel nicht etwa dadurch gestört, dass die Luft durch ihre Berührung mit dem ergossenen Blut eine Fäulniss desselben hervorruft und das faulende Blut nun eine stürmische Pleuritis

bedingen würde. Man sollte freilich diesen Ausgang erwarten, wenn man an den Zusammenhang der Fäulniss mit der Berührung zwischen Luft und fäulnissfähigen Flüssigkeiten denkt. Die Erfahrung lehrt aber das Gegentheil und zeigt: *dass die respirirte Luft auf ihrem Wege von aussen bis zu den feinsten Bronchien und den Alveolen der Lungen die Spaltpilzkeime auf den Schleimhäuten ablagert und so, durch Flächenfiltration gereinigt, in den Pleuraraum eintritt, ohne mehr Fäulniss des ergossenen Blutes und Pleuritis verursachen zu können.* Die Lymphstomata auf der Innenfläche beider Pleurahöhlen resorbiren Blut und Luft und so gelangen viele, anscheinend schwere Verletzungen der Rippen und Lungen ohne gefährliche Erscheinungen zur Heilung. Die Lungenwunden schliessen sich durch das infiltrirte Blut und durch schnelle Verklebung, wie König an Versuchsthieren nachwies. sehr schnell. Die kleine Zahl von Fällen, in welchen schwere Entzündungen an der Pleura und in den Lungen bei intacter äusserer Haut erfolgen, verhalten sich wie die mit äusserer Hautwunde complicirten Fälle, und kann in Betreff derselben deshalb auf § 199 verwiesen werden.

Die Indication zur *Punction der Pleurahöhle, um die angesammelte Luft zu entleeren*, kann nur durch sehr schwere Dyspnoë gegeben sein. Solche Operationen wurden von Schuh, Curling u. A. ausgeführt. Man wird die Punction vermeiden, um nicht die Hämostase an den verletzten Lungengefässen zu stören. Allerdings hat Jacenko an Versuchsthieren nachgewiesen, dass man bei Stichwunden durch die Pleura bis zur Lunge durch Unterbindung der verletzten Parthie des Lungengewebes und durch Aussaugen der Luft aus der Pleurahöhle die Verletzung zu einer schnellen Heilung führen kann; aber gerade die hierzu nothwendige Unterbindung des Lungengewebes wird bei dem verletzten Menschen kaum ausführbar sein.

Die Blutgefässe der Lunge sind nicht die einzigen, welche bei Verletzung der Pleura die Quelle des Hämothorax werden können. Die *A. A. intercostales*, welche in einer flachen Furche am unteren Rand der Innenfläche der Rippen verlaufen, können von Splittern der Rippen ebenfalls zerrissen werden; doch ist dieser Fall nicht allzu häufig. Vielleicht sind auch die Arterien an der Seitenwand des Brustkorbs, wo die meisten Brüche stattfinden, nicht mehr gross genug, um aus Risswunden eine erhebliche Blutmenge zu liefern. Ausser den A. A. intercostales kommen noch die A. A. mammariae in Betracht. Die grosse A. mammaria int. verläuft in der Nähe des Sternalrandes und liegt hinter den Rippenknorpeln — also den Rippenknochen und ihren Bruchstellen fern; wohl aber kann sie durch Stich- und Hiebwunden getroffen werden und ihre Verletzungen nehmen durch Verblutung tödtlichen Ausgang, so dass die Blutstillung nach *Verletzung der A. mammaria int.* in § 200 (Schluss) therapeutisch berücksichtigt werden muss. Die mehr nach aussen an den Rippenknochen gelegene A. mammaria ext. variirt in ihrer Entwickelung; sie könnte durch Rippenbrüche verletzt werden und bei guter Ausbildung eine bedeutende Blutung geben, doch ist über die Blutungen aus dieser Arterie klinisch nichts bekannt.

Eine merkwürdige Complication der Rippenbrüche ist die Infiltration des Bindegewebes mit Luft, das sogenannte *Zellgewebs-emphysem.* Die Entstehung desselben setzt voraus, dass 1) vor der Verletzung schon flächenhafte Verwachsungen zwischen beiden Pleurablättern entstanden waren, dass 2) unter theilweiser, aber den Rand der Verwachsung unberührt lassender Durchbohrung der beiden Pleurablätter die Lunge zerrissen wurde; nur in seltenen Fällen wird bei schrägem Verlauf einer äusseren Wunde in das Bindegewebe derselben von der Pleura aus, ohne dass Verwachsungen vorliegen, die Luft eingepresst werden können. Die erste Bedingung trifft, wie man sich bei den Obductionen leicht überzeugen kann, für ziemlich zahlreiche Individuen zu, weil adhäsive Pleuritis eine sehr häufige

Krankheit ist. Wenn nun die zweite Bedingung hinzukommt, so drängt jede einzelne Ausathmung eine kleine Luftmenge zuerst in das Bindegewebe der pleuritischen Verwachsungen, dann in das subpleurale Bindegewebe, in das parosteale Bindegewebe der Rippen und von da in das subcutane Bindegewebe ein. Hierdurch ist die Bahn nach den Bindegewebsräumen fast des ganzen Körpers geöffnet. In der That kann das Emphysem vom Brustkorb zum Hals und Kopf nach oben, zu den Bauchdecken nach unten fortschreiten, sodann auch auf das Bindegewebe der Extremitäten übergehen. Endlich wird der ganze Körper ballonartig mit Luft aufgetrieben. Bemerkenswerth ist die Thatsache, dass auch unter diesen Umständen, ähnlich wie bei dem Pneumothorax (s. oben) die Luft keine Fäulniss und in Folge dessen auch keine Entzündung hervorruft. Wohl aber kann das fortschreitende Emphysem theils durch die mechanischen Kreislaufstörungen, welche es bewirkt, theils durch Erschwerung der Athmung zum Tod führen. Die Athmung wird dadurch behindert, dass die Luft auch in das Bindegewebe der Lungen und in das Bindegewebe der Mediastinalräume sich infiltrirt.

§ 198. Diagnose und Behandlung der nicht mit Hautwunde complicirten Rippenbrüche.

Das Fehlen der Dislocation der Fragmente ist bei Rippenbrüchen so gewöhnlich, dass die meisten Rippenbrüche unerkannt bleiben würden, wenn man sie nur aus der Dislocation zu erkennen vermöchte. Der Kranke lenkt durch seine Klagen die Aufmerksamkeit auf die schmerzhafte Stelle der Brustwand und erzählt in den meisten Fällen, dass er am ersten Tag nach der Verletzung Blut oder blutig gestreiften Schleim ausgehustet hat. Nun kann die Lungenquetschung, welche man aus dieser Erscheinung erschliesst, sehr wohl auch ohne Rippenbruch durch einfache Einbiegung entstanden sein; doch lenkt die Erscheinung immer auf den Verdacht, dass ein Rippenbruch vorliegen könnte. Man prüft nun mit den Fingern die schmerzhafte Parthie und stellt genau die schmerzhafte Rippe oder die schmerzhaften Rippen (bei mehrfacher Fractur) fest. Dann kann man einen Wahrscheinlichkeitsbeweis für die Fractur so liefern, dass man einen Druck auf das vordere (sternale) Ende der fracturverdächtigen Rippe fern von der fracturverdächtigen Stelle ausübt. Wird der Druck schmerzhaft an dieser Stelle empfunden, so ist die Fractur mit grosser Wahrscheinlichkeit anzunehmen. Man kann dann noch auf diese Stelle das Stethoskop oder das Sphygmophon (§ 30) aufsetzen und den Kranken tief einathmen lassen, was demselben freilich einige Schmerzen verursacht. Wenn eine Fractur vorhanden ist, so hört man entweder das knackende Crepitationsgeräusch, welches beide Fragmente bei der inspiratorischen Hebung der Rippe durch ihre Verschiebung erleiden, oder in Fällen der Infraction (§ 196) oder schon beginnenden Consolidation, wenn die Fragmente sich nicht aufeinander bewegen, hört man doch wenigstens ein räumlich begrenztes pleurales Reiben; dieses Reiben rührt entweder von einem Einriss der Pleura, oder von einem flächenhaften Blutextravasat oder von dem Fibrinbeschlag einer Pleuritis sicca her. Nur in wenigen Fällen wird jede auscultatorische Erscheinung fehlen; in solchen Fällen kann man eine exacte Diagnose nicht stellen und wird dabei nicht viel Schaden anrichten, wenn man gelegentlich eine einfache Fractur oder Infraction unerkannt lässt, weil solche Fracturen auch ohne jede Behandlung heilen.

Die Behandlung kann im Beginn bei einfacher Fractur der Rippen eine rein symptomatische sein. Man legt Eisbeutel oder Eiscompressen auf die gequetschte Brustwand und giebt Opiate, wenn der Schmerz bedeutend und besonders wenn die Athmung sehr empfindlich ist. Nach 1 oder 2 Tagen pflege ich dann die

Fracturstelle mit einer Carbolplatte (§ 60, allg. Thl.) zu bedecken und fixire dieselbe mit breiten Heftpflasterstreifen, welche quer über den halben Brustumfang angelegt werden und sich dachziegelartig decken. Ein solcher Verband giebt den gebrochenen Rippen einigen Halt und gewährt, wie die Erfahrung zeigt, den Verletzten eine ziemlich schmerzfreie Empfindung. Man hat zwar auch Gypsverbände bei Rippenfracturen in dem guten Glauben angelegt, dass dieselben die Rippen feststellen könnten (vgl. hierüber auch das Sayre'sche Gypsjaquet § 214); doch ist es weder möglich noch würde es auch nur zulässig sein, die Rippen festzustellen, weil hierdurch die Athmung schwer gestört werden würde.

Die begleitenden Erscheinungen von Seiten der Lungen und der Pleura erfordern bei der Behandlung der Rippenfracturen besondere Beachtung. Schon das Auswerfen blutiger Sputa mahnt zur Vorsicht, weil die eingeathmete Luft Spaltpilzkeime in das extravasirte Blut tragen und in ihm Fäulniss, in dem Lungengewebe Entzündung hervorrufen könnte. Noch grösser erscheint die Gefahr bei Hämo- und Pneumothorax. Nun ergiebt freilich, wie in § 197 hervorgehoben wurde, die Erfahrung, dass diese Gefahr grösser erscheint, als sie ist; aber ganz übersehen sollte man sie nicht. Ich empfehle, bei solchen Kranken durch die wiederholte und andauernde Anwendung des Sprays, besonders des weithin zerstäubenden Dampfsprays mit 1% Carbollösung die Luft in dem Zimmer und besonders in der Umgebung des Bettes in Asepsis zu erhalten. Besonders in Krankenhäusern und unter ähnlichen Verhältnissen wird dieses Verfahren nicht überflüssig sein; in tadellos reinen Wohnräumen ist es wohl entbehrlich.

Die Erscheinung des Emphysems (§ 197 Schluss) ist wohl zu beachten und muss, sobald dasselbe Neigung zum Fortschreiten über das Gebiet der Bruchstelle zeigt, durch eine genaue Einwickelung des Brustkorbs mit elastischen Binden bekämpft werden (P. Vogt). Diese Binden drücken die Maschen des Bindegewebs so zusammen, dass die Luft in denselben sich nicht ausbreiten kann. Man braucht zu diesem Zweck die Bindentouren noch nicht so fest anzuziehen, dass die Athmung sehr gestört wird. Eine genaue Ueberwachung zeigt bald, wie fest man die Binde anziehen muss, um den Zweck zu erreichen, ohne den Kranken einem Erstickungsanfall auszusetzen. Da das verallgemeinerte Emphysem lebensgefährlich wird, so lohnt es wohl, den Anfängen seiner Entwickelung wirksam entgegen zu treten. Bevor man die elastische Einwickelung und ihren Werth gegenüber dem Emphysen kannte, hat man durch Einstiche und Einschnitte die Luft aus dem Bindegewebe zu entleeren versucht; dieses Verfahren wirkt aber nur für ein kleines Gebiet und öffnet den Weg für die Entzündung. Jene Prophylaxe mit der elastischen Binde ist jedem andern Verfahren vorzuziehen.

Bei starker Dislocation der Fragmente versucht man die Reposition durch Druck auf die Enden der gebrochenen Rippe zu bewirken. Es ist auch empfohlen worden, bei bedeutender Einknickung nach Innen einen scharfen Haken hinter die Bruchstelle einzustechen und mit demselben die geknickte Knochenparthie herauszuziehen und in die normale Stellung zurückzuführen (Malgaigne). Auch die Anlegung der Knochennaht ist in Erwägung gezogen worden, um die Fragmente sicher zu vereinigen. Doch kommt kaum jemals der Fall vor, wo man sich die Frage vorzulegen hätte, ob diese operativen Verfahren auch nur entfernt indicirt sind.

§ 199. Die in die Pleura und die Lungen perforirenden Wunden der Brustwand.

Als Typus der mit Hautverletzung complicirten und bis zur Lunge greifenden Verletzungen des Brustkorbs kann man die Schusswunden betrachten, welche

die Brustwand und die Lungen durchsetzen. Viele dieser Schusswunden werden freilich nicht Gegenstand einer chirurgischen Behandlung, weil sie unmittelbar oder nach wenigen Stunden tödtlich enden. Als unmittelbare Todesursachen muss man die Blutungen bei Verletzung eines grossen Lungengefässes (über die Blutungen aus den Gefässen der äusseren Brustwand vgl. Schluss des § 200) und ferner die Erstickung betrachten, welche ebenso in Folge der Ueberschwemmung der Bronchien mit Blut, wie auch durch schnell entwickelten Pneumothorax und Compression der betroffenen Lunge erfolgen kann. Beide Todesursachen stehen freilich in einem gewissen Gegensatz; denn die Compression der Lunge durch den Pneumothorax wirkt blutstillend auf die zerrissenen Lungengefässe (vgl. § 197); aber gegenüber der Verletzung eines grossen Gefässes leistet diese Hämostase nichts und deshalb können beide Ursachen zusammen auf den tödtlichen Ausgang hinwirken. Die Behandlung der Blutung durch Aderlass, welche Stromeyer empfahl, um durch Collaps die Blutung zum Stehen zu bringen, wird mit Recht als nutzlos und gefährlich von Pirogoff u. A. verworfen. Die Compression einer Lunge für sich wird von jugendkräftigen Individuen, z. B. jungen Soldaten gewöhnlich ertragen, wenn auch die Athemnoth anfänglich gross ist; bald gewöhnt sich der Verletzte daran, mit der unverletzten Lunge die Functionsstörung auszugleichen.

Nun ist aber der Pneumothorax keineswegs in allen Fällen die nothwendige Folge einer von aussen bis zur Lunge vordringenden offenen Wunde. Er fehlt selbstverständlich immer, wenn die Wunde durch alte adhäsive Verwachsungen der Pleurablätter hindurch ging, ohne diese Verwachsungen zu lösen. Aber auch abgesehen von diesen pathologischen Veränderungen, von welchen wir früher (§ 197 Schluss) schon sahen, dass sie bei unverletzter Haut und Rippenbruch zu dem Emphysem führen können, ist auch bei gesunder Pleura noch ein zweifaches Verhalten möglich, welches die Entwickelung des Pneumothorax verhindert. Der eine, freilich ziemlich seltene Fall ist der *Vorfall der Lunge nach aussen*, die *Hernia pulmonis traumatica;* das Lungengewebe wird in dem Augenblick der Entstehung der offenen Wunde durch eine kräftige Expirationsbewegung bei geschlossener Glottis (Malgaigne), etwa durch einen Hustenstoss, oder durch Inflation bei der exspiratorischen Bewegung von der Lunge der gesunden Seite aus (Smith) in die Wunde getrieben und in dieselbe eingeklemmt. Bei Schusswunden kommt dieser Fall fast niemals vor, weil die Kugel selbst die Lunge von der Brustwand ab nach innen drängt; aber bei tangentialer Abreissung eines Stückes der Thoraxwand kann dieser Vorfall eintreten. Der andere Fall — und dieser ist gerade bei Verletzungen mit der Kugel nach meinen Erfahrungen ziemlich häufig — ist der, dass der verletzende Körper, also besonders die Kugel bei dem Durchschlagen durch beide Pleurablätter diese Blätter fest aufeinander heftet (H. Fischer), ähnlich wie man zwei feuchte Papierplatten durch einen Hammerschlag zusammenheften kann. So geschieht es dass bei frischen Schusswunden oft die Luft bei dem Einathmen und Ausathmen durch die beiden Oeffnungen, welche die Kugel in der Brustwand schlug, aus- und einpfeift, während von Pneumothorax nichts zu erkennen ist. Leider bleibt dieses — für die Heilung sehr günstige — Verhältniss nicht oft von Bestand. Die septisch-eitrige Schmelzung des durchschossenen Pleuragewebes lockert die Adhäsion zwischen den Platten, und dann kann noch mehrere Tage nach der Verletzung der Pneumothorax nachträglich sich bilden.

Wenn der Verwundete mit einem perforirenden Lungenschuss die ersten Tage überlebt hat, d. h. nicht an Verblutung und an Pneumothorax gestorben ist, so rückt nun für ihn die Gefahr der eitrig-jauchigen Pleuritis, des *Pyothorax* heran. Man begreift leicht, dass unter den hier vorliegenden Bedingungen die Eiterung

der Pleura kaum ausbleiben kann. Sogar der vollkommenste aseptische Schutzverband, auch wenn er unmittelbar nach der Verletzung angelegt würde, kann doch keinen sicheren Schutz gewähren. Sehr oft reisst die Kugel Kleidungsfetzen in die Tiefe und streift sie gerade an den elastischen Platten der Pleura ab. Die grosse Fläche der Pleura vermehrt die Gefahr der Eiterung sowohl dadurch, dass die Entzündung sich schnell über die ganze Fläche, theils durch continuirliches Fortschreiten, theils durch Flächeninfection von der Pleura pulmonalis herüber zur Pleura costalis und vice versa fortpflanzt, wie auch dadurch, dass die zahlreichen lymphatischen Stomata auf der Intima der Pleura zu einer bedeutenden Resorption fiebererregender Substanzen führen. Die flüssigen Exsudate sammeln sich im Grund der Pleurahöhle an, während fibrinös-eiterige Beschläge auf der Pleura haften. Die entzündlichen Vorgänge greifen auf das Lungengewebe über; die septische Pneumonie gesellt sich zur septischen Pleuritis. Selbstverständlich kann auch die septische Entzündung in dem zerrissenen Lungengewebe beginnen und auf die Pleura übergreifen. Die Entzündung im Lungengewebe nimmt nicht selten einen gangränescirenden Charakter an. Es sei noch erwähnt, dass der Pyo-thorax oft auch mit dem alten Namen *Empyem* bezeichnet wird.

Der tödtliche Ausgang kann unter solchen Umständen durch sehr verschiedene Ursachen erfolgen: z. B. durch Septikämie und Pyämie, durch Erschöpfung der Kräfte in Folge der grossen Eitermengen, welche aus dem Schusscanal abfliessen, durch Lähmung des Zwerchfells, wenn die Entzündung der Pleura auf dieses übergreift, durch septische Pneumonie, Lungengangrän, Bronchitis, Lungenödem u. s. w. In der Regel combiniren sich mehrere dieser Ursachen. Es kann aber auch ohne bedeutendes chirurgisches Eingreifen die Heilung eintreten. Die Prognose hängt wesentlich von der Entleerung des Eiters aus der Pleurahöhle ab. Wenn der Schusscanal sehr tief liegt, so dass er als Abflusscanal für die flüssigen Entzündungsproducte der Pleura dienen kann, so ist die Chance einer spontanen Heilung nicht schlecht. Auch kann durch eiterige Schmelzung der Intercostalmuskeln und endlich der Hautdecke die Eiterung der Pleura sich selbst einen Weg nach aussen bahnen (sogenanntes *Empyema necessitatis*); wenn dann dieser Weg günstig für den Abfluss liegt, so wird wieder jene Chance erreicht. Im französischen Krieg sah ich folgende frische Verletzung: ein Granatsplitter hatte von der 5. bis zur 8. und 9. Rippe ein grosses Stück an der seitlichen Brustwand der Art abgerissen, dass das Zwerchfell mit seiner convexen Wölbung in der Wunde frei lag. Trotz des furchtbaren Anblicks, welchen die Wunde darbot, stellte ich die Prognose günstig, weil die Pleurahöhle an ihrer tiefsten Stelle ganz frei geöffnet war und jeder Tropfen des entzündlichen Exsudats frei abfliessen konnte. In der That erfolgte in kurzer Zeit die Heilung ohne Zwischenfall.

§ 200. Zur Behandlung der perforirenden Brustwunden.

Versuche zur Stillung der Blutung aus verletzten Gefässen der Lunge sind, so viel ich weiss, bis jetzt nicht angestellt worden. Ein denkbarer Versuch dieser Art wäre die breite Eröffnung der Pleurahöhle durch Resection einiger Rippen, Hervorziehen des verletzten Theils der Lunge nach aussen und Umstechung des zertrümmerten Lungengewebes. Bei Splitterfractur der Rippen wird man sich nach einer etwaigen Blutung aus der A. intercostalis umsehen und dieselbe, eventuell nach Entfernung der hinderlichen Splitter, durch Umstechung beseitigen. Man hat wohl auch früher die Anwendung von Compressorien (breiten, pincettenartigen Vorrichtungen, welche durch Schraubendruck die Arterie verschliessen sollen), sowie das Umführen eines seidenen Fadens um die ganze Rippe und

Zuschnürung desselben empfohlen; doch sind solche Verfahren unbequem und unsicherer, als die Freilegung der verletzten Stelle und die Umstechung oder Unterbindung. (Ueber Blutstillung bei Verletzungen der A. mammaria int. vgl. Schluss des §.)

Nächst der Blutung ist die erste und wichtigste Sorge für die Behandlung einer solchen Verletzung die Herstellung der Asepsis und die Sicherung des aseptischen Zustandes durch den Schutzverband. Nur muss man sowohl mit der Entfernung der Fremdkörper, sowie mit der antiseptischen Berieselung grosse Vorsicht üben. Leicht erreichbare Fremdkörper wird man ohne Bedenken sofort entfernen; wenn man aber versuchen will, in der Tiefe der Wunde durch den Finger oder die Sonde nach Fremdkörpern zu forschen, so darf man nicht vergessen, dass jene Verlöthung der Pleurablätter durch die Kugel (§ 199) sehr wohlthätig ist und mechanisch nicht gelöst werden darf. Bei Ausführung antiseptischer Irrigationen muss man sich daran erinnern, dass der Strom in die geöffneten Bronchien einfliessen und eine Erstickung verursachen, oder auch bei offener Pleurahöhle in diese einfliessen und Carbolvergiftung hervorrufen kann, wenn eben die Carbollösung nicht wieder aus der Pleurahöhle abfliesst. Uebrigens wird der aseptische Verband nach den allgemein gültigen Regeln (§§ 37—39, allg. Thl.) angelegt; die Bindentouren, welche die aseptischen Verbandstoffe fixiren sollen, können den Regeln der Fascia stellata duplex (Fig. 159 § 195) mit Hinzufügung von horizontalen Bindentouren folgen.

In Betreff der *Behandlung des Lungenvorfalls* stehen zwei Verfahren sich gegenüber, ohne dass man bis jetzt entscheiden könnte, welches das bessere ist. Pirogoff und Beck empfehlen das Liegenlassen der Lunge in der Wunde, damit sie sich mit Granulationen überziehe und später langsam durch Schrumpfung sich zurückziehe. Dagegen räth Cauvy zur Ligatur des vorgefallenen Stückes und Abtragung desselben vor der Ligatur; Cauvy stellt 14 so behandelte Fälle aus der Literatur zusammen, von denen nur zwei tödtlich endeten.

Im amerikanischen Bürgerkrieg wurde von Howard der hermetische Verschluss (sealing up) der äusseren Oeffnungen des Schusscanals durch Nähte u. s. w. empfohlen. Die gute Seite des Verfahrens liegt in der Absperrung der Spaltpilzkeime der äusseren Luft von der Wunde, die schlimme Seite in der Verhinderung des Abflusses der Wundsecrete. Der aseptische Verband leistet das gute und verhütet das schlimme, besonders wenn man noch eingefädelte Drains in den Schusscanal einführen kann; man wird deshalb heute nicht mehr auf das Verfahren Howard's zurückgreifen. Nur bei *Stich- und Schnittverletzungen* der Pleura ist die sofortige Vereinigung der äusseren Wunde durch die Naht zu empfehlen (König).

Dass der aseptische Verband nicht immer die Entstehung der septisch-eiterigen Pleuritis hemmen kann, wurde schon § 199 hervorgehoben. Man muss deshalb den Gang der Fiebertemperatur sorgfältig verfolgen und bei hohem Ansteigen derselben durch Percussion und Auscultation das Bestehen eines Ergusses in der Pleurahöhle feststellen. Dann hat man, ähnlich wie bei den Ergüssen, welche nicht die Folge von Verletzung sind (§ 201) die Wahl zwischen den verschiedenen Arten der operativen Behandlung: *Punction, Punction mit Injection, Punction mit Drainirung, Incision, Incision mit Drainirung und Gegenöffnung, Rippenresection.* Von dem erstgenannten Verfahren der Punction (§ 202) wird nicht viel Erfolg zu hoffen sein, da die Bedingungen für eine Wiederholung des Ergusses ziemlich unverändert bestehen bleiben. Dagegen bietet das Verfahren der Incision einige Aussicht auf durchgreifenden Erfolg; man wählt zu derselben einen tiefer gelegenen Intercostalraum, wenn das Exsudat mit Sicherheit in demselben nachweisbar ist. Man muss sich aber daran erinnern, dass der erste Anfang

der Pleuritis zu einer Adhäsion der beiden Pleurablätter in den tiefsten Theilen der Pleurahöhle geführt haben kann und das Exsudat erst oberhalb dieser Adhäsionen beginnt. Es ist deshalb nicht immer richtig, den zehnten Intercostalraum zur Eröffnung zu wählen, so wünschenswerth auch eine thunlichst tiefe Lage zur Vervollständigung des Eiterabflusses ist. Wenn die Leber nicht deutlich durch das Exsudat nach abwärts gedrängt ist und mit ihrem Rand nicht unter dem Rand der falschen Rippen steht, so würde bei rechtsseitigem Pleuraerguss die Incision in den tiefsten Intercostalräumen geradezu fehlerhaft sein. Man benutzt dann den siebenten oder achten Intercostalraum und führt eventuell nach der in § 277 allg. Thl. geschilderten Methode in die hier angelegte Oeffnung den Finger ein, um gegen die Fingerspitze hin, welche den tiefsten Punkt der Exsudathöhle bestimmt, eine zweite Oeffnung anzulegen. Durch beide Oeffnungen kann dann ein Drainrohr gezogen werden, welches aber an einem seidenen Faden angefädelt sein muss, damit der Drain nicht in der grossen Höhle verloren gehen kann. Antiseptische Berieselungen und der antiseptische Deckverband ergänzen das Verfahren; doch hat man zu beachten, dass die Irrigation grosse Mengen Carbol in die Pleurahöhle werfen kann, ohne dass dieselben ausfliessen, und dass dann die Gefahr der Carbolvergiftung eintritt. Wenn man besorgen muss, dass von der injicirten Flüssigkeit grössere Mengen nicht wieder abfliessen werden, so muss man Salicyllösungen vor den Carbollösungen bevorzugen.

Bei gleichzeitiger Rippenfractur und Lungenverletzung mit Pleura-eiterung kann man die antiseptische Correction an der Bruchstelle beginnen, eventuell mit Resection der Bruchenden (§ 206), Extraction der Fremdkörper u. s. w., um dann mit dem Finger in die Pleurahöhle einzugehen und durch Incisionen mit Drainirung die Correction der Pleura-eiterung zu vollenden. Aber auch ohne gleichzeitige Rippenverletzung kann man, wie § 203 Schluss zeigen wird, durch den Verlauf einer Pleura-eiterung gezwungen werden, ein Rippenstück zur Regulirung des freien Eiterabflusses zu reseciren. Ueberhaupt ist in Betreff der operativen Behandlung der traumatischen eiterigen Pleuritis auch die operative Behandlung der nicht-traumatischen eiterigen Pleuritis in Vergleich zu ziehen.

Die eben genannten Incisionen werden meist an der seitlichen oder hinteren Brustwand, selten an der vorderen Brustwand ausgeführt. Wenn ausnahmsweise eine solche Incision einmal an dem Sternalrand der sechs oberen Intercostalräume ausgeführt werden müsste, so wäre freilich die Gefahr der *Verletzung der A. mammaria int.* sehr beachtenswerth. Nun ist es freilich wohl fast niemals das chirurgische Messer gewesen, welches diese Arterie verletzt hat; wohl aber sind es zufällige Verletzungen, welche die Arterie trennen und dann gewöhnlich wohl auch die dicht hinter der Arterie gelegene Pleura durchbohren, wie z. B. Messerstiche, abspringende Spitzen der Rappierklingen u. s. w. Da das Blut nicht nothwendig durch die Stichwunde nach aussen, sondern gewöhnlich zum grösseren Theil oder auch ganz in die Pleurahöhle sich ergiesst, so kann die Blutung übersehen werden und wider Erwarten tödtlich enden, bevor sie bemerkt wurde. Man muss in solchen Fällen die Stichwunde spalten und die durchschnittenen Enden der Arterie, auch das untere, welches aus den Anastomosen mit den Endästen der A. epigastrica int. am Proc. xiphoides gespeist wird, durch Ligaturen sichern. Reicht hierzu der enge Intercostalraum nicht aus, so kann man in dem nächst oberen und in dem nächst unteren Intercostalraum die *Continuitäts-unterbindung der A. mammaria* (Goyrand) machen. Man findet die Arterie von einem Querschnitt aus, welcher am Sternalrand beginnt, nach Trennung der beiden Intercostalmuskelschichten, von denen die äussere Schicht sehnig (Ligam. coruscans s. intercostale ext.) die innere musculös ist, in dem parapleuralen (subpleuralen) Bindegewebe. Man kann aber auch statt der doppelten Continuitätsunterbindung

einen Rippenknorpel (§ 206) reseciren und sich so Raum für die directe Unterbindung ober- und unterhalb der verletzten Stelle schaffen. An der siebenten

Fig. 160.
Unterbindung der A. mammaria int.

Rippe ist für die Unterbindung ohne Resection des Rippenknorpels kein Raum vorhanden. Eine solche Operation, Resection des Rippenknorpels und Unterbindung der A. mammaria int., habe ich einmal bei Stichverletzung erfolgreich ausgeführt.

§ 201. Die chirurgische Behandlung der nicht-traumatischen exsudativen Pleuritis.

Unmöglich kann ein chirurgisches Handbuch mit den vielfältigen Fällen der nicht-traumatischen Pleuritis deshalb sich eingehend beschäftigen, weil gelegentlich für die Behandlung derselben die chirurgische Hülfe in Anspruch genommen wird. Mithin muss ich auf die Hand- und Lehrbücher der inneren Pathologie hier verweisen. Nur einige allgemeine Andeutungen kann ich hier nicht unterlassen, welche die Stellung der chirurgischen Therapie zu dieser wichtigen Krankheitsgruppe begrenzen.

In prognostischer Beziehung genügt es, die serösen und die eiterigen Formen der Pleuritis zu unterscheiden. Mag es sich aber um die eine oder andere Form handeln, so sind die Aussichten des chirurgischen Eingreifens wesentlich von den Ursachen der Pleuritis abhängig. So steht neben der *serösen Pleuritis* der nicht entzündliche *Hydrothorax*, d. h. der wässerige Erguss, welcher ohne Mitwirkung jener entzündlichen Veränderung der Pleura von allgemeinen Kreislaufstörungen (Veränderungen des Blutes selbst, Herzfehlern, Nierenleiden u. s. w.) abhängig ist. Ausser dem Hydrothorax wurde auch noch ein *Cholethorax* unterschieden, indem nach Quetschung der rechten seitlichen Brustgegend ein mit Galle gemischtes Exsudat beobachtet wurde (Weiss). Wenn die plötzliche Entwickelung eines serösen Ergusses das Leben durch Erstickung bedroht, dann kann freilich die Punction und Entleerung des Ergusses eine vorübergehende Hülfe bringen und für den Augenblick das Leben erhalten; aber an den Ursachen des Ergusses ändert die Punction nichts. Wichtiger noch als die allgemeinen Ursachen solcher Ergüsse sind die örtlichen Lungenkrankheiten, welche die Pleuritis einleiten und

nicht nur als eine Complication derselben, sondern in vielen Fällen geradezu als Ursache der Pleuritis zu betrachten sind. Es giebt freilich Fälle von Pleuritis, welche für sich bestehen und auch wohl als idiopathisch bezeichnet werden; es kann die entzündungserregende Schädlichkeit entweder durch das Lungengewebe hindurch, ohne dieses zu afficiren, auf die Preura einwirken, oder auch durch das strömende Blut zur Pleura getragen werden. Aber in der Mehrzahl der Fälle greift die Entzündung des Lungengewebes auf die Pleura über und die Entzündung des Lungengewebes entscheidet den Charakter der Pleuritis.

Nun kann man unter den entzündlichen Erkrankungen des Lungengewebes ähnlich wie bei Entzündungen der chirurgischen Praxis eine Gruppe von septischer Infection und eine Gruppe von scrofulös-tuberculöser Infection unterscheiden. Danach variirt schon bedeutend der Charakter der nachfolgenden Pleuritis; dieselbe kann freilich in beiden Fällen serös, in beiden Fällen auch eiterig sein, aber sie variirt in der Prognose doch nicht allein nach der serösen oder eiterigen Beschaffenheit des Exsudats, sondern auch nach der Dignität der entzündlichen Vorgänge im Pleuragewebe. Bei septischer Infection kann ein eiteriger Erguss der Pleura noch immer heilbarer erscheinen, als bei tuberculöser Infection ein seröses Exsudat. Aber auch innerhalb der Gruppe der septisch-infectiösen Entzündungen liegen so viele Varianten, dass es genügen mag, die gutartigste Form hier neben die bösartigste zu stellen. Man vergegenwärtige sich einerseits eine embolische Metastase bei Pyaemia multiplex mit gangränescirendem Charakter (§ 203, allg. Thl.), welche auf die Pleura übergreift und eine Pleuritis gangraenosa mit jauchigem Erguss hervorruft. Andererseits denke man an einen unschuldigen Bronchialcatarrh, welcher auf einige Lungenalveolen und von ihnen auf die Pleura übergreift. In jenem Fall ein Verhältniss, welches eine Rettung kaum möglich erscheinen lässt; in diesem Fall eine Complication, bei der wir nur, allerdings unter Umständen erst durch eingreifende chirurgische Hülfe, dafür zu sorgen haben, dass das pleuritische Exsudat nicht den tödtlichen Ausgang bedingt, während die ursächliche Krankheit kaum der Beachtung werth ist.

Unter Berücksichtigung dieser Verhältnisse muss man den Werth der chirurgischen Hülfe bei exsudativer Pleuritis würdigen. Oft ist die chirurgische Hülfe nur ein symptomatisches Mittel von vorübergehender Bedeutung; in anderen Fällen ist die chirurgische Hülfe wieder der Schwerpunkt der ganzen Behandlung.

Ein Versuch, die Indication zum chirurgischen Eingreifen durch exsudative Pleuritis in kurzen Worten abzugrenzen, ist unter solchen Umständen misslich; er soll aber doch in folgenden Sätzen unter dem Vorbehalt gewagt werden, dass die Entscheidung mehr in der Beurtheilung des einzelnen Falles als nach Maassgabe solcher allgemeiner Sätze getroffen werden muss.

Die *Punction der Pleurahöhle* (schon von Hippokrates geübt, über Methodik vgl. § 202) ist indicirt:

1) bei schnell anwachsendem serösen Exsudat, welches durch Compression der betreffenden Lunge schwere Athemnoth verursacht und durch Erstickung das Leben bedroht;

2) bei langsam wachsendem oder stationärem serösen Exsudat, welches der internen Behandlung Widerstand leistet. In diesem Fall kann eine Punction und Entleerung des Exsudats, sogar die Entleerung nur eines Theils desselben, die Resorption durch Veränderung der Druckverhältnisse anbahnen. Liegt aber z. B. eine käsige Pneumonie oder eine Miliartuberculose der Exsudation zu Grunde, so wird die Wirkung nur ganz vorübergehend sein;

3) in zweifelhaften Fällen, um die Art des Exsudats — ob serös ob eiterig — zu bestimmen.

Endlich bleibt zu erwähnen, dass einzelne Kliniker die Indication zur Punction

durch seröse Ergüsse ganz verallgemeinert haben und bei jedem serösen Erguss die Punction anwenden wollen.

Die *Punction mit nachfolgender Irrigation* einer Lösung von antiseptischen Mitteln ist indicirt besonders bei den Uebergängen der serösen zur eiterigen Entzündung. Für solche Fälle kann auch die *Punction mit nachfolgender Drainirung* stattfinden, wenn eine Wiederholung der Irrigation nothwendig scheint. Man schiebt das Drainrohr durch die Lichtung der Troicartcanüle in die Pleurahöhle und zieht die Canüle über das Drainrohr heraus. Bei allen Irrigationen muss man die in § 200 schon erwähnte Gefahr der Carbolvergiftung durch Stagniren der Irrigationsflüssigkeit in der Pleurahöhle wohl berücksichtigen.

Die *Incision der Pleurahöhle*, auch *Thorakotomie* (über Methodik vgl. § 203) genannt, ist indicirt:

1) bei serösen Ergüssen nur dann, wenn dieselben nach dem Verfahren der Punction immer wieder recidiviren, jedoch mit Ausschluss der zahlreichen Fälle, in welchen die seröse Exsudation von allgemeinen Ursachen abhängig ist (s. oben), so dass von der örtlichen Behandlung überhaupt nichts zu hoffen ist;

2) bei eiterigen Ergüssen.

Bei den Incisionen findet fast immer das ergänzende Verfahren der Drainirung statt. Es kann zweckmässig sein, der Incision die Punction vorauszuschicken (vgl. § 203), und es kann sich im Verlauf nach der Incision die Nothwendigkeit herausstellen, die Incision durch Rippenresection zu ergänzen (vgl. § 203 Schluss). Uebrigens können eiterige Ergüsse der Pleura auch durch eiterige Schmelzung des Lungengewebes mit einem Bronchus in Verbindung treten und durch Aushusten ihres Inhalts zur Heilung gelangen.

§ 202. Verfahren der Punction der Pleurahöhle.

Bei abgekapselten Exsudaten, d. h. bei Exsudationen, welche zwischen Adhäsionen der beiden Pleurablätter sich entwickeln und nur einen kleinen Theil der Pleurahöhle einnehmen, ist die Stelle für die Punction durch die Lage des Exsudats bestimmt. Aber gerade die grossen Ergüsse, welche die ganze Pleurahöhle ausfüllen, indiciren die Punction am häufigsten und dann kann man sich die Stelle für dieselbe auswählen. An der hinteren Brustwand steht die Enge der Intercostalräume der gegen die Wirbel sich zusammendrängenden Rippen, zum Theil auch die Bedeckung durch dickere Muskelschichten der Punction hindernd im Weg. An der vorderen Brustwand sind die Intercostalräume allerdings am breitesten, aber der Pleuraraum hat hier eine geringe Ausdehnung nach unten, so dass man mit der Punction keine tief gelegene Stelle des Pleuraraums erreichen kann; links liegt auch das Herz an der vorderen Brustwand an und würde die Benutzung dieser Wand für die Punction verbieten, wenn nicht bei den grossen Exsudaten in der linken Pleurahöhle das Herz sehr häufig auf die rechte Seite des Brustbeins gedrängt und hierdurch der Fall der *Dexterocardie* geschaffen würde. An der seitlichen Brustwand sind die Intercostalräume noch weit genug, um die Punction ausführen zu können; auch erstreckt sich hier der Pleuraraum schon herab bis zur zehnten Rippe und kann mithin hier eine ziemlich tief gelegene Stelle des Pleuraraumes erreicht werden. *Man führt deshalb die meisten Punctionen der Pleurahöhle an der seitlichen Brustwand in der Axillarlinie oder etwas vor der Axillarlinie aus.* Es wäre jedoch nicht richtig, die allertiefsten Intercostalräume zur Punction zu benutzen (von Chopart und Desault empfohlen), weil hier die Kuppel des Zwerchfells und hinter ihr rechts die Leber, links die Milz der Brustwand sehr nahe liegt, besonders dann, wenn noch nicht durch langen Bestand des Exsudats oder durch die grosse Menge des-

selben die Kuppel des Zwerchfells abgeflacht und demgemäss noch nicht die Leber oder die Milz nach unten geschoben sind. *Man wählt deshalb in der Regel den sechsten, den siebenten oder auch wohl den achten Intercostalraum zur Punction der Pleurahöhle* (Sabatier). Für den Fall, dass die Rippen nicht deutlich fühlbar sind, kann man nach Bardeleben sechs Finger breit unter dem unteren Scapularwinkel die Punction ausführen oder genau den oberen Rand der Leber- oder Milzdämpfung durch Percussion bestimmen, um rechts 8 Ctm., links 5 Ctm. oberhalb der Dämpfungsgrenze zu punctiren.

Das Vorausschicken eines kleinen Einschnittes durch die Haut, welche zur Erleichterung der Punction (§ 249, allg. Thl.) im allgemeinen empfohlen wurde, ist zwar nicht unzweckmässig, aber auch nicht allzu nothwendig, weil die Intercostalräume und die Haut bei grossen Exsudaten ziemlich stark gespannt und deshalb leicht zu durchstechen sind. Man muss die Einstichstelle genau mit dem Zeigefinger der linken Hand im Intercostalraum bestimmen, damit man nicht auf eine Rippe einsticht. Bei schrägem Einstechen auf den unteren Rippenrand könnte die A. intercostalis gefährdet werden. Wird die Punction in den untersten Intercostalräumen ausgeführt, so kann man der Spitze des Troicarts die Richtung etwas nach oben geben, damit nicht die Spitze, den hier engen Pleuraraum in frontaler Richtung durchdringend, in das Zwerchfell und hinter ihm in die Leber oder Milz eindringe. Alle Vorsichtsmaassregeln, welche den Eintritt der Luft abzusperren bestimmt sind, wurden schon im § 250, allg. Thl. zusammengestellt; dieselben sind, so weit sie Vorrichtungen an den Troicarts betreffen (vgl. l. c. Reybard, Schuh, Fergusson) gerade für die Punction der Pleurahöhle bestimmt worden. Hier genügt es, zu bemerken, dass allerdings für die *aseptische Ausführung der Punction* unbedingt gesorgt werden muss, wenn man nicht den Kranken der Gefahr einer acuten Verjauchung und Vereiterung der Pleurahöhle aussetzen will. Es genügen hierfür: aseptische Reinigung des Troicarts und der Haut, Ausführung der Punction unter aseptischem Spray, Beachtung der in § 250, allg. Thl. begründeten und dort Fig. 74 abgebildeten hydrostatischen Cautele, endlich aseptischer Verband auf die Stichwunde nach Vollendung der Punction.

Man wähle zur Pleurapunction keine allzu starken Troicarts und lasse die Flüssigkeit nicht allzu schnell ausfliessen, damit nicht durch plötzliche Veränderung des intrathoracicalen Drucks in den grossen Gefässen und dem Herzen plötzliche Aenderungen des Kreislaufs mit Ausgang in Ohnmacht oder sogar in Tod eintreten. In der That beobachtet man Ohnmachten bei plötzlichem Abfliessen eines grossen Pleuraexsudats und hat auch gesehen, dass plötzlich der Tod erfolgte. Man begreift einen solchen unheilvollen Ausgang der Punction am leichtesten für die Fälle der *Dexterocardie bei linksseitigem Exsudat.* Hier rückt das Herz ziemlich schnell aus seiner abnormen Stellung, in welche dasselbe langsam unter dem Druck des anwachsenden Exsudats gelangte, in die normale zurück und hierbei kann die Herzthätigkeit leicht gestört werden. In solchen Fällen ist doppelte Vorsicht nöthig. Aber auch in anderen Fällen ohne Verschiebung des Herzens ist Vorsicht anzurathen. Man kann bei dem Abfliessen des Exsudats von Zeit zu Zeit einen Finger auf die Ausflussöffnung der Canüle aufsetzen und den Abfluss für einige Secunden unterbrechen, damit die Veränderung des Druckes sich ausgleicht.

Wenn der Ausfluss aufhört, bevor das ganze Exsudat entleert wurde, so kann dieses entweder von einer Verstopfung der Canüle durch ein Fibringerinnsel oder von einem Aufhören des elastischen Drucks herrühren, welchen die Brustwand und die Lunge auf das Exsudat ausüben. Im ersteren Fall führt man eine Knopfsonde, oder einen stumpfen Metallstab, welcher genau in die Lichtung der Canüle einpasst (die sogenannte Docke des Troicarts) oder einen elastischen Ca-

theter (§ 282) durch die Canüle durch und stösst das Fibringerinnsel zurück oder zerkleinert dasselbe, so dass es ausfliessen kann. Der letztere Fall ist davon abhängig, ob durch langen Bestand des Exsudats die Lunge ihre Expansionsfähigkeit, die Brust ihre Elasticität verloren hat. Bei kurzem Bestand dehnt sich während der Punction und während des Abfliessens der Flüssigkeit die Lunge sofort inspiratorisch aus und füllt die Pleurahöhle wieder aus; im andern Fall bleibt sie atelektatisch im geschrumpften Zustand neben der Wirbelsäule liegen. Man muss sich nun in solchen Fällen von mangelndem Abfluss wegen Verlusts der Expansionsfähigkeit der Lunge und wegen mangelnder Elasticität der Brustwand mit einer theilweisen Entleerung des Exsudats begnügen und eventuell das Verfahren nach einiger Zeit wiederholen. *Vor allem soll man nicht den Versuch machen, das Exsudat durch Ansaugen zu entleeren;* man sollte deshalb auch von dem Gebrauch der Dieulafoy'schen Aspirationsspritze für diese Zwecke abrathen, obgleich dieselbe in den Händen von Aerzten, welche in dem Gebrauch des chirurgischen Troicarts nicht geübt sind, vielfach Gebrauch findet. *Es ist nachgewiesen worden, dass bei der Aspiration durch die Spritze die Saugwirkung zu einem Bersten der Wandung der pleuralen Blutgefässe und zu Bluterguss in die Pleurahöhle führen kann.* Ueber die sonstigen Nachtheile der Aspiration ist noch im allg. Thl. § 249 (Schluss) zu vergleichen.

§ 203. Die Incision der Pleura (Thorakotomie).

Anatomische Schwierigkeiten liegen für die Ausführung der Incision der Pleurahöhle nicht vor; es handelt sich bei derselben nur um eine schichtweise Spaltung der Haut, der äusseren Thoraxmuskeln, der Musculi intercostales und endlich der Pleura selbst. Jedoch sind für die Incision der Pleura einige Verhältnisse wichtig, welche sich auf die unmittelbaren und mittelbaren Folgen des Verfahrens beziehen. Die Eröffnung des *Empyema necessitatis*, d. h. der Pleuraeiterung, welche schon den Intercostalraum durchbrochen hat, zählt in Bezug auf die unmittelbaren Folgen nicht mit zu den eigentlichen Pleura-incisionen; denn diese, nach aussen gedrungenen Eitermengen haben mit der Pleurahöhle keine breite Communication, so dass man sie wie jeden Abscess spalten kann. So lange aber die Eiterung noch im Gebiet der Pleurahöhle sich hält, *ist es bei grossen, frischen eiterigen Exsudaten bedenklich, sofort die Incision der Brustwand auszuführen, weil das Exsudat aus der Schnittöffnung zu schnell sich entleert und hierdurch der plötzliche Tod herbeigeführt werden kann*, wie es im vorigen § schon für das plötzliche Abfliessen der serösen Exsudate aus der Canüle hervorgehoben wurde. Man kann deshalb, obgleich man von vornherein über die Nothwendigkeit der Incision nicht im Zweifel ist, doch mit der Punction beginnen, um erst einen Theil des Exsudats abfliessen zu lassen; eventuell lässt man auch die Canüle des Troicarts einige Tage als Drainrohr liegen, um einen dauernden Abfluss zu erzielen, und geht dann erst zur Incision über. Alle diese Bedenken treffen jedoch nicht zu auf kleinere, sogenannte abgekapselte Exsudate, welche nur einen Theil des Pleuraraums einnehmen; auch treffen diese Bedenken weniger zu auf die Exsudate von langem Bestand, welche die Elasticität der Brustwand und die Ausdehnungsfähigkeit der Lunge beseitigten. In den letzteren Fällen fliesst auch nach der Incision das Exsudat nicht sehr schnell ab und die schwartigen Verdickungen der Pleura verhindern, dass das Abfliessen eine ansaugende Wirkung auf die grossen Gefässe des Mediastinums und auf das Herz ausübt.

Die Incision der Pleura wird in der Regel durch Drainirung ergänzt, eventuell auch durch Gegenöffnungen, wie schon § 200 hervorgehoben wurde. Die

Drains sind um so weniger entbehrlich, als die Heilung einer Pleura-eiterung gewöhnlich nur sehr langsam sich vollziehen kann. Die Lunge hat bei eiteriger Pleuritis oft ihre Ausdehnungsfähigkeit für alle Zeiten eingebüsst, indem sie sich nicht allein im Zustand der Compressions-atelektase, sondern auch der entzündlich-narbigen Schrumpfung befindet. Unter diesen Umständen kann die Pleura-eiterung nur so heilen, wie jeder grosse Abscess heilt, d. h. durch narbige Schrumpfung und Zusammenrücken der Abscesswandungen. Während nun bei gewöhnlichen Abscessen die Wandungen weich und nachgiebig sind, so ist dieser riesengrosse, pleurale Abscess von der relativ starren Brustwand umgeben und das Zusammenrücken erfolgt sehr langsam. Am leichtesten schieben sich noch die Rippen von oben nach unten zusammen, eine Bewegung, welche durch seitliche Abbiegung der Wirbelsäule, mit der Concavität der Biegung gegen die kranke Seite gerichtet, wesentlich unterstützt wird. In der That heilt oft die eiterige Pleuritis unter Entstehung *einer auf narbigem Zug beruhenden Skoliose der Brustwirbelsäule* (vgl. § 215). *Indem nun aber die Rippen in der Richtung von oben nach unten zusammenrücken, verengen sich die Intercostalräume und mit ihnen verengen sich die Incisionsöffnungen, welche nach der Pleura-incision dem Abfluss des Eiters dienen sollen.* So führt die beginnende Heilung zu einer Erschwerung des Eiterabflusses, und die Zersetzung des Eiters facht die Entzündung wieder an. Es bildet sich ein förmlicher Circulus vitiosus: die Heilung erfordert das Zusammenrücken der Intercostalräume und dieses Zusammenrücken hält wieder den Gang der Heilung auf, weil es den Abfluss des Eiters hindert.

Elastische Drains werden unter diesen Umständen durch die Rippenränder zugepresst und leisten nichts. Starre Metall-drainröhren sind etwas leistungsfähiger; aber auch ihre Wirkung ist nicht verlässlich, weil die Incision schliesslich auf die Oeffnung für das Drainrohr sich zusammenzieht und diese kleine Oeffnung für den Abfluss des Eiters ungenügend wird. Unter solchen Umständen ergänzt man am besten die Incision der Pleura durch die *Resection eines kleinen Stücks der Rippe* (Roser, Simon), (über die Technik der Resectio costae vgl. § 206). Dann mögen die nächst obere und die nächst untere Rippe zusammenrücken, wie sie wollen: es bleibt zwischen den Sägeflächen der resecirten Rippe immer ein freier Raum für den Abfluss des Eiters. Man hat auch versucht die Rippenresection dadurch zu umgehen, dass man die Rippe in der Mitte der Höhe durch eine Art von Bohrloch perforirt und in dieses Loch den Drain einlegt (v. Langenbeck); doch ist die Rippenresection durchaus nicht schwierig oder bedenklich und sie ist dieser Perforation vorzuziehen, weil sie viel freieren Raum gewährt. Besonders nahe wird dem Chirurgen die Rippenresection gelegt, wenn die eiterige Pleuritis wie bei Schussfracturen der Rippen, von einer verletzten Rippe aus sich entwickelte (§ 199); dann entfernt man zugleich durch die Resection die gesplitterten Theile der Knochen. Ferner kann die eiterige Pleuritis auch von einer Caries der Rippen (§ 204) ausgehen; dann resecirt man den cariösen Theil der Rippe. Endlich greift bei langem Bestand einer eiternden Oeffnung im Intercostalraum, einer sogenannten *Empyemfistel*, die Entzündung oft auf das Periost und das Markgewebe der nächsten Rippen über, und dann ist wieder die Resection nicht allein durch die eiterige Pleuritis, sondern auch durch die entzündlichen Vorgänge an der Rippe selbst angezeigt.

§ 204. Die Caries der Rippen. Abscesse an der Thoraxwand. Intercostalneuralgie.

Man hat unter dem Sammelnamen der Rippencaries früher verschiedenartige eiternde Entzündungen der Knochen zusammengefasst. Heute sind wir gewohnt,

die Formen der Entzündung ätiologisch zu ordnen und zu unterscheiden. Hierbei ergiebt sich, dass vieles, was man früher als Rippencaries bezeichnete, diesen Namen nicht mehr verdient, wenn wir die Bezeichnung „Caries" auf die tuberculös-scrofulös bedingten Fälle der Knochenmarkentzündung beschränken wollen (§ 214, allg. Thl.). Eine solche Beschränkung ist aber für die nothwendige Scheidung der Entzündungsformen ganz unerlässlich; noch besser ist es, für das Wort „Caries" den Namen und Begriff der Myelitis granulosa einzusetzen (§ 93, allg. Thl.).

Wenn nun früher beispielsweise nach einer Schussverletzung der Rippe ein eiternder Gang, eine Fistel, übrig blieb, welcher in das entzündlich erweichte Markgewebe des Knochens führte, so trug man kein Bedenken, die Rippe als „cariös" zu bezeichnen. Man braucht freilich nur einen solchen Fistelgang zu spalten und das weiche Knochengewebe mit dem scharfen Löffel auszukratzen (§ 287, allg. Thl.), um diese „Caries" zu heilen. Es sei bei dieser Gelegenheit bemerkt, dass die Ernährung des Periosts und der Knochensubstanz an der Rippe nicht so entwickelt ist, um einen stürmischen Verlauf der Entzündungen zu gestatten. Phlegmonös eiterige Periostitis und Myelitis mit Ausgang in ausgedehnte Rippennekrose kommt eigentlich gar nicht vor. Auch die Entzündung nach perforirenden Wunden verläuft an der Rippe mehr schleichend und führt eher zu einer Erweichung des Knochengewebes, als zur Bildung grosser Sequester. So erhalten diese traumatischen Knocheneiterungen an den Rippen eine gewisse Aehnlichkeit mit dem klinischen Verlauf der wirklichen Caries (s. unten); aber ätiologisch, prognostisch und therapeutisch liegen doch beide Entzündungsformen weit auseinander.

Ferner dürfen die *syphilitischen Erkrankungen* der Rippen nicht mit den eigentlich cariösen Processen zusammen geworfen werden, obgleich die klinische Unterscheidung hier sehr schwer werden kann. Der syphilitischen Verschwärung der Knochensubstanz der Rippe geht gewöhnlich eine umfangreiche, feste Induration, die Bildung eines Syphiloms (Gummiknotens) voraus, welches man zu den Geschwulstbildungen stellen kann (§ 234, allg. Thl.). In dieser Periode ist die Diagnose auf Syphilom noch leicht zu stellen (vgl. über sonstige Rippengeschwülste § 205). Wenn aber das Syphilom vereitert und die ganze harte Geschwulst schliesslich eiterig geschmolzen ist, dann bleiben wieder eiternde Gänge übrig, welche in die erweichte Knochensubstanz führen und dann wird das Krankheitsbild dem der echten Caries durchaus ähnlich. In solchen Fällen muss der Nachweis anderer Erscheinungen allgemeiner Syphilis, die Anamnese u. s. w. das beste für die Feststellung der Diagnose thun. Die allgemein antisyphilitische Behandlung muss die örtlichen Maassregeln (Eröffnung des Eiterheerds, Auskratzen der weichen Gewebe mit dem scharfen Löffel u. s. w.) begleiten und ihre Wirkungen ergänzen.

Die *echte Caries* der Rippen, die *Myelitis granulosa des Knochenmarks,* ist im kindlichen Alter seltener als bei Erwachsenen und tritt auch noch bei bejahrten Leuten auf, während die analoge Erkrankung an den Extremitäten und den Wirbeln (§ 211) mehr dem jugendlichen Alter angehört. Es handelt sich bei dieser Caries, welche nichts mit Verletzungen und nichts mit Syphilis zu thun hat, um eine echt tuberculöse Entzündung. Es entsteht schleichend ein Abscess, welcher oft den Verlauf eines sogenannten „kalten" Abscesses (§ 15, allg. Thl.) darbietet. In den meisten Fällen entwickelt sich der Abscess nach aussen, unter die Haut des Brustkorbs; in selteneren Fällen entwickelt sich der Abscess mehr gegen die Pleura hin, in dem subpleuralen Bindegewebe, welches der inneren Periostfläche der Rippen anliegt, und kann dann den Namen eines *parapleuritischen Abscesses* erhalten. Die Verwechselungen solcher Abscesse mit Empyemen können vorkommen. Doch kann auch die Eiterung wirklich auf die Pleura übergreifen und dann complicirt sich *die Caries der Rippen mit Pleuritis suppu-*

rativa. Die mittleren Abschnitte der Rippen, entsprechend der seitlichen Brustwand, werden häufiger befallen, als die hinteren und vorderen Abschnitte, die mittleren Rippen (etwa 4.—8.) häufiger als die obersten und untersten Rippen. Eine *Perichrondritis granulosa* kommt im kindlichen Alter an den knorpeligen, vordersten Theilen der Rippen vor und kann sogar zu einer ausgedehnten Nekrosirung der Knorpelsubstanz führen.

Die Prognose der echten Rippencaries ist sehr ungünstig, weil sehr oft die Entwickelung einer allgemeinen miliaren Tuberculose in den Verlauf eingreift. Man soll sich deshalb nicht mit halben Maassregeln aufhalten, sondern schon möglichst früh durch *Resectio costae* das ganze kranke Rippenstück entfernen (über Methodik und Technik der Operation vgl. § 206). Durch die Resection verhütet man auch die Complication mit eiteriger Pleuritis, deren Heilung wegen des tuberkulisirenden Charakters dieser secundären Entzündung kaum mehr zu erzielen ist (vgl. § 201). Aber auch bei früher Ausführung der Resection wird es nicht in vielen Fällen gelingen, den Verlauf zur tödtlichen Miliartuberculose aufzuhalten.

Ausser den Abscessen, welche von Caries der Rippen ausgehen, kommen noch andere Abscessbildungen an der Brustwand vor. Dahin gehören die *Abscesse, welche durch Perforation eiteriger Cavernen des Lungengewebes* entstehen. Sie liegen meist an der vorderen Brustwand und suchen durch den ersten Intercostalraum den Weg nach aussen. Die Pleurablätter verwachsen, werden dann eiterig eingeschmolzen und endlich kommt der Abscess im Intercostalraum zur Oberfläche. Derselbe kann ausser Eiter auch Luft enthalten, indem die meisten Cavernen mit einem grösseren Bronchus in Verbindung stehen. Man kann auch vor eiteriger Schmelzung der Pleurablätter *die Caverne mit dem Messer* unter Benutzung der Kornzange (§ 277, allg. Thl.) *eröffnen und drainiren,* um die Caverne auf chirurgischem Weg zur Heilung zu bringen. Die Prognose ist deshalb nicht günstig, weil die Cavernen der Lungenspitzen bekanntlich meist bei Tuberculose der Lungen sich entwickeln.

Unter *Peripleuritis* versteht man Eiterungen welche zwischen der Pleura costalis und der Brustwand sich entwickeln (Billroth). Ueber ihre Entstehung ist noch nichts genaues bekannt. Eine Verwechselung mit Empyem (Pyothorax, § 199) ist leicht möglich. Nach Bartels endeten von 8 Fällen dieser Art, welche er in der Literatur auffand, 4 tödtlich.

Die *Neuralgie der Intercostalnerven* darf vielleicht ebenfalls zu den entzündlichen Krankheiten gestellt werden (vgl. § 317, allg. Thl.). Vorübergehende neuralgische Zustände können während des Ausbruchs des *Herpes zoster* (Gürtelrose) an den Intercostalnerven eintreten. Bekanntlich folgt die Bläscheneruption des Herpes zoster dem Verlauf der Intercostalnerven (Bärensprung). In einem Fall von heftiger Neuralgie eines N. intercostalis hat v. Nussbaum eine erfolgreiche *Dehnung des Nerven* ausgeführt (vgl. § 318, allg. Thl.).

§ 205. Die Geschwülste der Rippen und die Geschwülste im Brustraum.

Nachdem wir die Syphilombildung im vorigen § schon erwähnt haben, bedarf es hier nur noch in Betreff der Rippengeschwülste des Hinweises auf das relativ häufige Vorkommen der *Chondrome der Rippen.* Dieselben entstehen meist zwischen dem 20.—40. Lebensjahr und zwar bei gesunden kräftigen Menschen, nicht an den knorpeligen, sondern an den knöchernen Theilen der Rippen. Man nimmt an, dass bei der Verknöcherung des fötalen Rippenknorpels kleine Knorpelkeime liegen bleiben, deren Reizung später zur Entwickelung der Geschwulst führt (Virchow, Cohnheim, vgl. § 228, allg. Thl.). Die Entwickelung der

Geschwulst ist langsam und schmerzlos; sie findet der Art statt, dass mehrere übereinanderliegende Rippen in das Gewebe der Geschwulst verschmolzen werden. An Präparaten dieser Art kann man schwer entscheiden, ob das Chondrom gleichzeitig an mehreren Rippen entstand, oder ob es von einer Rippe ausging und die Nachbarrippen chondromatös einschmolz; die Knochenenden der Rippen tauchen in die grosse knorpelige Masse ein. Nach der pleuralen Seite ist die Entwickelung der Geschwulst in der Regel geringer, als nach der äusseren Seite. Die Chondrome werden in der Regel erst dadurch lästig, dass sie als grosse Geschwülste an der hinteren oder an der seitlichen Brustwand herauswachsen, und die gespannte Haut durch die Reibung der Kleider zur Verschwärung kommt. So kann endlich durch Verjauchung der Geschwulst der Tod eintreten. Es kann aber auch der tödtliche Ausgang des Rippenchondroms durch Multiplication der Geschwulst in inneren Organen, z. B. in den Lungen, bedingt werden; gerade für die Chondrome hat man die embolische Entstehung secundärer Lungengeschwülste nachgewiesen (§ 233, allg. Thl.). Sodann kommen myxomatöse Degenerationen, wahrscheinlich auch ein Metaschematismus der Geschwulst zu bösartigen Sarkomen vor; wenigstens habe ich beobachtet, dass nach Exstirpation eines Rippenchondroms später aus der Narbe ein echtes Sarkom hervorwuchs und zum Tode führte.

Nach alledem kann man das Chondrom der Rippen nicht als eine harmlose Geschwulst ansehen und die frühe Entfernung derselben wäre angezeigt. Auch die Möglichkeit, diese frühe Entfernung ohne Eröffnung der Pleurahöhle noch erreichen zu können, spricht zu Gunsten der frühen Operation. Dass trotzdem die meisten Operationen dieser Art nur bei sehr grossen Geschwülsten ausgeführt werden und dann zu den verzweifeltsten operativen Versuchen (vgl. § 206) zu rechnen sind, ist darin begründet, dass die beginnende Entwickelung der Geschwulst mit keinen Schmerzen und Functionsstörungen verbunden ist und deshalb die Kranken von einer frühen Operation nichts wissen wollen.

Sarkome und Carcinome kommen meist nur als secundäre Geschwülste in den Rippenknochen vor. Die Rippenknorpel sind gegen jede Geschwulstbildung fast immun.

Unter der grossen Zahl der Geschwülste, welche sich im Innern des Brustraums entwickeln und als *endo-thoracicale Geschwülste* bezeichnet werden, heben wir folgende als von wesentlich chirurgisch-klinischem Interesse hervor:

1) *das primäre Lungensarkom.* Dasselbe bildet — im Gegensatz zu den häufigeren secundären Sarkomknotenbildungen, welche multipel und von kleinerem Umfang sind — eine grosse Geschwulst, welche in dem Brustraum einen grossen Umfang erreicht, bevor sie endlich, gewöhnlich an der oberen Brustapertur, die Rippen durchwächst oder auseinander drängt und ausserhalb der Brustwand zum Vorschein kommt. Man darf diese Geschwülste nicht mit weichen Rippenchondromen verwechseln.

2) *die Echinococcen in der Lunge.* In den meisten Fällen (vgl. über Echinococcen im allgemeinen § 235) tritt die Echinococcen-geschwulst der Lungen nur dadurch in Erscheinung, dass dieselbe mit einem oder mehreren Bronchien in Verbindung tritt und die Blasen aus dem Mund ausgehustet werden. Dann genügt die Anordnung der Einathmung antiseptisch wirkender Dämpfe (Terpenthinöl auf heisses Wasser gegossen) oder zerstäubter antiseptischer Flüssigkeiten (Creosotwasser, Natr. benzoic. etc.), damit die faulige Zersetzung im Echinococcensack verhütet und die septische Bronchitis und Pneumonie bekämpft werde. Gegenstand einer chirurgischen Therapie können diese central gelegenen Echinococcensäcke nicht werden. Wenn sich aber der Sack in der Peripherie der Lunge entwickelt, so kann er in die Pleurahöhle hinein wachsen, und zu einer *Echinococcenbildung in der Pleura* führen. Solche Fälle haben Aehnlichkeit mit ab-

gekapselten pleuritischen Exsudaten und werden, wenn nicht vorher Blasen ausgehustet wurden, in der Regel erst dann erkannt, wenn bei der Punction des vermeintlichen Exsudats die Blasen zum Vorschein kommen. Auch kommen Fälle vor, in denen gleichzeitig eine Entleerung der Blasen aus den Bronchien durch Husten und aus der Pleurahöhle durch die liegen gebliebene Canüle stattfindet. Ueber die Behandlung der Pleura-echinococcen durch Punction und Incision ist die analoge Behandlung der Leberechinococcen zu vergleichen (§ 236). Uebrigens sei hier noch erwähnt, dass auch Echinococcen der Leber von der oberen Convexität derselben durch das Zwerchfell in den Pleuraraum hineinwachsen können. Es giebt also neben den Echinococcen der Pleura, welche mit der Lunge zusammenhängen, auch Echinococcen der Pleura, welche mit der Leber in Zusammenhang stehen. Endlich sollen auch freie Echinococcen der Pleura ohne Betheiligung der Leber und Lungen vorkommen (Southey).

3) *die Aneurysmen des Aortenbogens.* Diese Aneurysmen entstehen sämmtlich auf der Grundlage einer Endarteriitis deformans (§ 138 u. § 139, allg. Thl.). Sie beginnen gewöhnlich als cylindrische Erweiterung der Wandung, gehen aber dann in sackförmige Bildungen über; die mächtige arterielle Welle, welche das Herz gegen die unelastische Wandung des Sacks wirft, bringt endlich auch die Intercostalräume zur Erweiterung, die Rippen zum Schwinden, und so beginnt eine hämmernd pulsirende Geschwulst unterhalb des linken Schlüsselbeins in der Gegend der 1., 2. u. 3. Rippe sich hervorzuwölben. Der Zustand ist nicht nur durch das Gefühl des Klopfens sehr lästig, sondern er wird auch dadurch lebensgefährlich, dass die Haut endlich über dem anwachsenden Aneurysma sich verdünnt und die Katastrophe der tödtlichen Verblutung durch Berstung der Haut droht. Diese verzweifelten Fälle sind Gegenstand der sonderbaren therapeutischen Versuche geworden, welche schon § 307, allg. Thl. Erwähnung fanden. Man hat Elektropuncturnadeln in die Wandung des Aneurysmas eingestochen, durch feine Troicarts Catgutfäden, Pferdehaare u. s. w. in die Höhle des Aneurysmas eingeschoben. Heilungen sind aber durch diese Verfahren, welche auch unmittelbar durch Blutung aus den Stichcanälen tödtlich enden können, nicht erzielt worden. Dagegen empfiehlt sich im Beginn des Hervorragens des Aneurysmas an der äusseren Brustwand ein einfaches, harmloses Verfahren, welches im Stande ist, das Wachsen des Aneurysmas in der Richtung nach aussen etwas zu hemmen und die Widerstandskraft der Brustwand wesentlich zu erhöhen. Man zieht Gazestreifen von links nach rechts, oder von oben nach unten straff an, so dass die Hervorragung des Aneurysmas sich abflacht, und pinselt sie mit Collodium in dieser Stellung fest. Die Kranken fühlen sich unter solchen Gaze-collodiumverbänden relativ wohl und die Wirkung ist, wenn auch an eine Heilung nicht zu denken ist, sehr befriedigend.

Endlich sei noch erwähnt, dass man an der oberen Brustapertur eine Art von *Lungenhernie* beobachtet hat. Es drängt sich aus dem obersten Rippenring in die Supraclaviculargruben die lufthaltige Lunge, besonders bei tiefen Exspirationen hervor. Auch wurden ähnliche Vorwölbungen der Lungensubstanz in den oberen Intercostalräumen (*Hernia intercostalis*) beobachtet (Buntzen). Ferner kann der angeborene Mangel der Rippenknorpel zu einer Hernia pulmonalis Anlass geben (König). Endlich hebt Bardeleben die Insufficienz der Narben nach ausgedehnten Verletzungen der Brustwand und die hernióse Vorwölbung der Lunge an diesen Narben hervor. Der volle oder tympanitische Ton bei der Percussion, der Wechsel der Anschwellung bei Ein- und Ausathmung sichert die Diagnose. Von einer chirurgischen Behandlung ist nicht die Rede. Vielleicht wären auch hier Collodiumgaze-Verbände von Nutzen. (Ueber Hernia diaphragmatica vgl. § 271, Schluss).

Sonstige endo-thoracische Geschwülste, z. B. die Geschwülste der peribronchialen Lymphdrüsen u. s. w. sind von keiner chirurgischen Bedeutung, so dass sie hier unerwähnt sein können.

§ 206. Die Resection der Rippen.

Wir beginnen mit der Schilderung der Operation, wie dieselbe am besten als Uebung an der Leiche ausgeführt wird:

Man führt einen ungefähr horizontalen Schnitt auf den *unteren* Rand der betreffenden Rippe und zwar durch alle Weichtheile und durch das Periost. Dann hebt man mit einem Elevatorium (Fig. 124, § 283, allg. Thl.) das Periost und die Weichtheile von der Vorderfläche des Rippenknochens ab. Nun erfolgt der schwierigste Theil der Operation, die Ablösung des Periosts von der hinteren Seite der Rippe. Diese Ablösung muss besonders vorsichtig an dem unteren Rand der Rippe vorgenommen werden, um mit dem Periost auch die Art. intercostalis unverletzt abzudrängen; deshalb ist der äussere Schnitt zur Erleichterung dieses Theils der Operation an den unteren Rippenrand gelegt worden. Das Periost hängt gerade hier, wo die Arterie ihm nahe anliegt, etwas fester am Knochen. Bei vorsichtiger Führung gelingt es, ein spitzes und feines Elevatorium so zwischen dem Periost und dem Knochen der Rippe an ihrer Innenfläche nach oben zu führen, dass die Spitze des Elevatoriums am oberen Rand der Rippe zum Vorschein kommt, während die Pleura costalis mit dem Periost abgelöst wurde und unverletzt blieb. Jetzt wird die Rippe, während das Elevatorium die Pleura schützt (vgl. Fig. 161), mit der Stichsäge von vorn nach hinten (aussen nach innen) durchsägt. Die zweite Durchsägung erfolgt in gleicher Weise; man kann sie sich dadurch erleichtern, dass man die Rippe an ihrem Sägerand fasst und etwas abbiegt, oder man kann auch das abgebogene Rippenstück dann mit der schneidenden Knochenzange (Fig. 116 § 280, allg. Thl.) abtragen. Eine unverletzte Beschaffenheit der inneren Periostfläche mit der hinter ihr liegenden Pleura costalis liefert den Beweis, dass die Operationsübung gut gelungen ist.

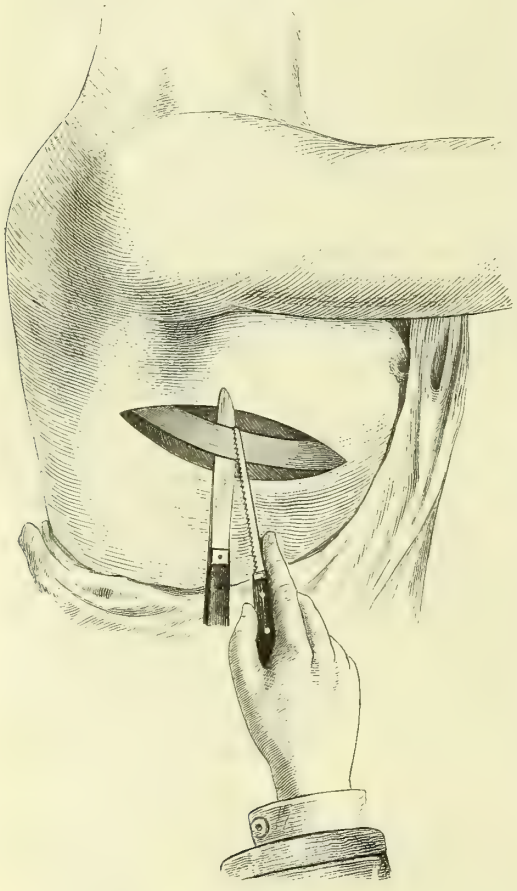

Fig. 161.
Resectio costae. (Der Hautschnitt ist grösser, als er bei der Operation zu sein braucht — im Interesse der grösseren Deutlichkeit der Abbildung.)

Abweichungen von diesem Verfahren ergeben sich von selbst durch die Verhältnisse der verschiedenen Krankheiten, welche die Rippenresection indiciren. Nur für die Caries der Rippen (§ 204) verläuft die Operation so, wie sie eben beschrieben wurde; die Verdickung und Lockerung des Periosts gegen den Knochen erleichtert seine Ablösung, während wieder die Weichheit des von Granulationen durchsetzten Knochens die Operation erschwert. Wenn man bei Verletzungen der Rippen ihre Resection, z. B. Extraction der Splitter mit Glättung der stehen bleibenden Knochenenden machen muss, so benutzt man die Korn- und Sequesterzange (Fig. 126 § 286, allg. Thl.), um die Splitter zu fassen, streift mit dem Elevatorium von ihnen das Periost los, und glättet die Enden mit der Lüer'schen Hohlmeisselzange (Fig. 117 § 280, allg. Thl.). Bei Resection eines Rippenstückes zur Sicherung des Eiterabflusses aus der Pleurahöhle (§ 203), erscheint zwar die Erhaltung der hinteren Periostfläche von vornherein überflüssig, weil man gerade hier eine breite Oeffnung in der Pleura schaffen will; dennoch kann man, um die Verletzung der A. intercostalis zu vermeiden, die Resection als eine subperiostale ausführen, um dann nach Vollendung der Resection die nöthige Eröffnung der Pleura durch das erhaltene Periost vorzunehmen.

Am schwierigsten gestaltet sich die Resection der Rippen, wenn dieselbe zum Zweck der Entfernung eines grossen Rippenchondroms vorgenommen wird. Die eine Schwierigkeit liegt in der grösseren Zahl der zu resecirenden Rippen; eine andere und bedeutendere Schwierigkeit in der eventuell nothwendigen Eröffnung der Pleurahöhle. Jede einzelne Rippe, welche in die Geschwulst aufgegangen ist, kann nach vorn und nach hinten von der Geschwulst subperiostal und ohne Verletzung der Pleura getrennt werden; wenn man aber nach vollzogener Trennung der Rippen nun an die Auslösung der ganzen Geschwulst geht, so ist die Verletzung der Pleurahöhle nicht leicht zu vermeiden. Da sofort Luft in die Pleurahöhle eindringt und unter Compression der Lunge ein Pneumothorax sich entwickelt, so kann der Operirte an Erstickung sterben. Ueberwindet aber der Operirte die Athemnoth, so steht nun der Vollendung der Operation nichts mehr im Weg. So ist es neuerdings H. Fischer gelungen, einen grossen Theil der ganzen Brustwand (dritte bis sechste Rippe) mit einem Chondrom so zu entfernen, dass die Oeffnung in der Pleurahöhle 1200 Qcm. gross war, und doch das Leben zu erhalten. Der Fall erinnert an die Granatsplitterverletzung, welche § 199 Schluss erwähnt wurde. Aehnliche *Resectionen der Brustwand* wurden zuerst von Richerand, später von Sédillot und von v. Langenbeck unternommen.

§ 207. Die Verletzungen und Erkrankungen des Brustbeins.

Das Brustbein nimmt in den Skeletbestandtheilen der Brustwand eine eigene anatomische Stellung ein und beansprucht deshalb auch eine gesonderte Darstellung seiner Verletzungen, Entzündungen und Geschwulstbildungen. Doch kann man sich in dieser Beziehung kurz fassen, da die Verletzungen und Erkrankungen des Brustbeins selten sind und doch manche Aehnlichkeit mit den analogen Vorgängen an den Rippen zeigen.

Brüche des Brustbeins kommen nur bei Einwirkung sehr bedeutender Gewalten vor; die Elasticität der Rippen gestattet dem Brustbein, den einwirkenden Gewalten nachzugeben, ohne dass ein Bruch erfolgt. Schussverletzungen und Schussfracturen kommen selbstverständlich vor; doch ist bei ihnen, wie bei den sonstigen Brüchen die Verletzung der hinter dem Brustbein gelegenen Gebilde, z. B. Bluterguss in die eine oder andere Pleurahöhle oder in den Herzbeutel von grösserer Bedeutung, als der Knochenbruch selbst. Auch Dislocationen der Fragmente kommen bei querem Verlauf der Bruchlinie vor. Es kann z. B. bei dem

Brechen zwischen Manubrium und Corpus sterni, also in der Gegend der Insertion der zweiten Rippenknorpel, der Körper des Brustbeins gegen den Brustraum getrieben werden, während die starre und breite erste Rippe das Manubrium in normaler Lage erhält. Da zuweilen zwischen dem Manubrium und dem Corpus ein gelenkähnlicher Spalt, ein sogenanntes Halbgelenk (Luschka) liegt, so hat man auch solche dislocirte Fracturen als *Luxationen zwischen dem Manubrium und dem Corpus sterni* bezeichnet. Indessen ist auch bei gut entwickeltem Halbgelenk die Verletzung mehr eine Diastase desselben, als eine wirkliche Luxation. Diese Luxationen des Brustbeins wurden auch gleichzeitig mit Luxationen zwischen zwei oberen Brustwirbeln beobachtet (Petersen), so dass eine förmliche Luxation zwischen dem obersten und dem mittleren Theil des Brustkorbs vorlag. Auch *Luxationen des Proc. xiphoides* wurden beobachtet; aber auch hier handelt es sich mehr um eine Verschiebung in einem halbgelenk-artigen Spalt oder um einen wirklichen Bruch, als um eine Luxation. Man wird versuchen, durch Hebelbewegungen und Druck, zur Noth vielleicht auch durch Zug mit einem scharfen Haken, welcher — jedoch unter Beachtung der nahen A. mammaria (§ 200 Schluss) — hinter das deprimirte Bruchstück eingesetzt würde, die Dislocation zu beseitigen; man kann sie aber auch bestehen lassen, weil schwere Functionsstörungen nicht mit diesen Verschiebungen des Brustbeins verbunden sind. Ueber die sonstige Behandlung und etwaige Anwendung fixirender Verbände vgl. das für die Behandlung der Rippenfracturen empfohlene Verfahren § 198.

Traumatische Eiterungen, z. B. nach Schussverletzungen des Brustbeins, werden besonders dann sehr gefährlich, wenn sich die Eiterung in dem lockeren Bindegewebe an der hinteren Fläche des Brustbeins, also in dem als Mediastinum anticum bezeichneten Bindegewebsraum verbreitet. Diese eiterige *Mediastinitis antica* (über M. postica vgl. § 211) ist besonders bedenklich, weil sie auf beide Pleurae und auf das Pericardium übergreifen kann. Aber auch an sich ist die eiterige M. antica schon gefährlich genug; denn nur durch eine Art von *Trepanation des Brustbeins* (welche man freilich jetzt nicht mehr mit der Trepankrone, sondern mit dem Meissel ausführt) kann man den Eiterheerd erreichen und einen Abfluss des Eiters erzielen. Uebrigens entsteht nicht jede M. antica aus einer Verletzung oder Erkrankung des Brustbeins; es können auch, wie § 167 erwähnt wurde, Eiterungen der vorderen Halsgegend unter den M. M. sternothyreoidei in das Mediastinum wandern, und erfordern dann eine ähnliche Behandlung mit Durchbohrung des Sternums, wenn nicht bei gleichzeitig auftretender doppelseitiger Pleuritis und bei gleichzeitiger Pericarditis jede Behandlung zu spät kommt.

Für die *Caries sterni* treffen ungefähr die Bemerkungen des § 204 über Caries der Rippen zu. Die syphilitische Caries des Sternum ist verhältnissmässig häufig. Auch bei Kindern, deren Brustbein neben den verschiedenen Knochenkernen noch sehr viel fötales Knorpelgewebe aufweist, kommt eine Caries vor, welche wahrscheinlich in vielen Fällen, ähnlich wie bei der Chondritis der Rippenknorpel bei Kindern (§ 204) auf angeborener Syphilis beruht. Im Verlauf dieser Processe kommt es vor, dass ein Knochenkern als Sequester ausgestossen wird. Die Behandlung besteht, wie überall bei den analogen Processen in Spaltung der Fisteln, Auslöffeln der kranken Gewebe u. s. w. (vgl. § 287, allg. Thl.), unter eventueller Berücksichtigung der ätiologischen Basis, besonders unter eventueller antisyphilitischer Behandlung. Wenn die granulirenden Knochenheerde der hinteren Corticallamelle des Brustbeins sehr nahe liegen, so ist eine correcte locale Behandlung, besonders auch bei eiteriger Schmelzung die frühe Eröffnung und Entleerung des Eiters nach aussen besonders dringend geboten, weil sonst die Eiterung in das Mediastinum anticum eindringt (s. oben Mediastinitis ant.). Formelle

Resectionen eines Längsstücks des Brustbeins führt man wegen der Gefahr der Mediastinitis ant. nicht gern aus; vielleicht darf man in Zukunft im Vertrauen auf die Sicherheit der aseptischen Operations- und Verbandsmethode, nach dieser Richtung etwas mehr wagen, als bisher.

Von Geschwülsten kommen neben den Syphilomen auch Sarkome im Brustbein vor, und zwar häufiger als an den Rippen, während das an den Rippen häufige Chondrom wieder am Brustbein selten ist. Auch im Bindegewebe des Mediastinum ant. entwickeln sich grosse weiche Sarkome, Aneurysmen des aufsteigenden Theils der Aorta können ebenso das Manubrium sterni usuriren und endlich an Stelle desselben unter der Haut prominiren, wie die Aneurysmen der absteigenden Aorta dasselbe an der ersten und zweiten linken Rippe leisten (§ 205). Ein operatives Interesse besitzen die Geschwülste des Brustbeins nicht — mit Ausnahme etwa der Syphilome, welche man mit dem scharfen Löffel auskratzen kann; die Sarkome sind kaum exstirpirbar. In Betreff der etwaigen Behandlung der Aneurysmen vgl. § 205.

Endlich sei noch als Curiosität die angeborene Spaltung des Brustbeins in der Länge, die *Fissura sterni congenita* erwähnt. Bei gehöriger Breite dieser Spalte bietet sich die Gelegenheit, die Bewegungen des Herzens unter der Haut zu sehen und so wurden die wenigen Fälle dieser Art zu physiologischen Studien über die Mechanik des Herzens benutzt. Eine operative Behandlung dieser Spalten erscheint nicht indicirt und würde auch kaum ausführbar sein.

Ueber erworbene Verkrümmungen des Brustbeins (Pectus carinatum und Pectus excavatum) ist § 220 zu vergleichen.

§ 208. Chirurgische Bemerkungen über die Verletzungen und Krankheiten des Herzens und des Herzbeutels. Operationen am Pericardium.

Verletzungen des Herzbeutels und des Herzens enden in der Regel augenblicklich oder fast unmittelbar tödtlich; nur in seltenen Fällen bleibt das Leben für kurze Zeit, und in ganz wenigen Ausnahmefällen für die Dauer erhalten. Von diesen wenigen Fällen kann man nicht einmal behaupten, dass die chirurgische Kunst an dem relativ günstigen Verlauf einen nennenswerthen Antheil hat; denn eine operative Hülfe liegt für diese Fälle kaum im Bereich der Möglichkeit, wenigstens bis zu der Zukunft, wo wir vielleicht wagen dürfen, eine primäre Pericardio-tomie (vgl. unten), d. h. eine breite Eröffnung des Herzbeutels mit dem Messer auszuführen, um nach Fremdkörpern zu suchen, Blutungen des Pericardiums, vielleicht auch der A. A. coronoriae cordis zu stillen, Schussöffnungen der Ventrikelwandungen durch die Naht zu vereinigen u. s. w. Von dieser Zukunftschirurgie des Herzens, von der man sich sogar vorstellen kann, dass sie einmal bis zu den Herzklappen heranreichen könnte, kann man sich zur Stunde nur allerlei phantastische Vorstellungen machen. Doch finden solche Vorstellungen eine Unterstützung in den seltsamen Beobachtungen, dass Schuss- und Stichwunden des Herzens, und zwar nicht nur des Herzbeutels, sondern auch des Herzmuskels gelegentlich heilen können. Wir verdanken einer monographischen Bearbeitung der Herzwunden von G. Fischer die Zusammenstellung solcher Beobchtungen. G. Fischer stellt 452 Fälle von Verletzung des Herzens und Herzbeutels zusammen, wovon 27 % den rechten, 22 % den linken, 11 % den Herzbeutel betreffen, während sich die übrigen Fälle auf die Vorhöfe, auf gleichzeitige Verletzung beider Ventrikel u. s. w. beziehen. Ohnmacht tritt oft ein und scheint eine anfänglich sehr tiefe Ohnmacht die Prognose zu bessern (§ 119, allg. Thl.), indem sie zur Stillung der Blutung führt. Stichwunden, besonders solche mit schrägem

Verlauf gewähren die relativ günstigere Prognose. Vorhofsverletzungen scheinen ausnahmlos tödtlich zu verlaufen, weil die schwache Musculatur der Vorhöfe die Oeffnung nicht verschliessen kann. Unter 72 Fällen von Heilung sind 36, in welchen die Diagnose durch spätere Sectionen bestätigt wurde. Sie lassen also keinen Zweifel über die Heilbarkeit der Herzwunden zu. In 12 Fällen fand man lange Zeit nach der Verletzung eingeheilte Fremdkörper (6 mal Nadeln, 5 mal Kugeln, 1 mal einen Dorn). Ob ein Aderlass gestattet ist, um durch Unterstützung des primären Collaps die Blutung zu stillen, ist sehr fraglich; er könnte auch unmittelbar den Tod herbeiführen.

Die einzigen Operationen, welche bis jetzt am Herzbeutel und am Herzen zur Ausführung gekommen sind, beschränken sich auf die *Punctio pericardii*, die *Pericardiotomie* und auf die *Elektropunctur des Herzens*.

Der Hydrops pericardii, die sogenannte Herzbeutelwassersucht, ist die gewöhnliche Indication, welche sich für die Herzbeutelpunction aufstellen lässt; denn eiterige Ergüsse im Herzbeutel enden schnell tödtlich und sind oft nur Theilerscheinungen von allgemeinen schweren Infectionen, wie z. B. Pyaemia multiplex, so dass von einer Entleerung des eiterigen Exsudats aus dem Herzbeutel doch wenig gehofft werden kann. Auch die serösen Ergüsse im Herzbeutel sind zum grösseren Theil nicht selbstständige, etwa von einer einfachen Pericarditis serosa ausgehende Erkrankungen, sondern Folgeerscheinungen anderer schwerer, gewöhnlich unheilbarer Krankheiten, z. B. Endocarditis, Nephritis, Lungentuberculose u. s. w. Immerhin kann man aber auch bei solchen Exsudaten, welche mit solchen schweren Krankheiten anderer Theile in Verbindung stehen, doch die Punction des Herzbeutels unternehmen, sobald das Steigen der Exsudatmenge die Herzthätigkeit bedeutend herabsetzt und der Tod durch Herzlähmung bevor steht. Man wird unter diesen Umständen die Kranken durch die Punctio pericardii nicht heilen, aber man kann doch den drohenden Tod für kurze Zeit von ihnen abwenden. Da das Verfahren selbst einfach und ziemlich gefahrlos ist, so erscheint schon ein vorübergehender Erfolg desselben lohnend genug.

Nur grosse Exsudate im Pericardium indiciren die Punction und erleichtern die Punction dadurch, dass die Intercostalräume gespannt werden und das Herz von der Brustwand abgedrängt wird. Man bestimmt genau die Tiefe, bis zu welcher die Spitze des Troicarts eindringen soll, mit dem Zeigefinger der rechten Hand (vgl. § Fig. 69a §. 249, allg. Thl.) und sticht den Troicart in den linken 5. oder 7. Intercostalraum, einige Centimeter vom Sternalrand entfernt ein. Geschichtlich interessant sind die Vorschläge von Riolan, durch Trepanation des Brustbeins das Pericardium freizulegen, um es zu eröffnen, und von Larrey, welcher zufällig eine Messerstichwunde unter dem Ende des 7. Rippenknorpels mit Verletzung des Pericardiums von unten beobachtete und der Meinung war: man solle von hier aus, zwischen Processus xiphoides und dem untern Rand des linken 7. Rippenknorpels durch Einstich das Pericardium öffnen. Das Verfahren Riolan's würde die rechte Pleurahöhle, das Verfahren Larrey's (Punctio epigastrica), welches auch dadurch unbequem ist, dass der Troicart die Muskelschicht des M. triangularis sterni durchbohren muss, die Endäste der A. mammaria int. gefährden. Die hier empfohlene Punctio intercostalis wurde zuerst von Senac und Desault vorgeschlagen. Baizeau, welcher das Unglück hatte, bei der Punctio pericardii, weil er sie zu weit nach aussen ausführte, die linke Pleurahöhle zu verletzen, hat dann an der Leiche den oberen Rand des 6. Rippenknorpels im 5. Intercostalraum, nahe dem linken Seitenrand des Sternums als geeignetste Stelle für die Punction ermittelt. Der Abfluss des Exsudats erfolgt unter dem elastischen Druck der Brustwand und der Ausdehnung des Herzens. Die aseptischen Vorsichtsmaassregeln, sowie die Vorsichtsmaassregeln gegen das Eindringen von Luft in das

Pericardium (vgl. § 250, allg. Thl.) müssen auf das sorgfältigste getroffen sein. Die Sicherheit der Diagnose ist die nothwendigste Voraussetzung für die Ausführung der Punction; doch ist es eine geschichtliche Thatsache, dass der berühmte Diagnostiker Skoda die erste Punctio pericardii von Schuh (1840) in einem Fall ausführen liess, dessen Krankheit auf dem Obductionstisch statt des erwarteten Hydrops pericardii sich als Sarkom des Mediastinum antic. erwies. Von Roux wird erzählt, dass er eine Dilatation des rechten Ventrikels für einen Hydrops pericardii hielt. Inzwischen sind erfolgreiche Punctionen des Herzbeutels ausgeführt worden, und an der sicheren Diagnose wird es jetzt nicht mehr fehlen. Baizeau zählt auf acht Fälle der Punctio pericardii drei Heilungen, während freilich die neuere Zusammenstellung Royer's auf 14 Fälle nur eine Heilung und vier Fälle von Besserung ergiebt. Auch bei *Pneumo-pericardium*, bei der Anwesenheit von Luft (wenn durch Vereiterung des Lungengewebes und Perforation in das Pericardium ein Bronchus mit dem letzteren communicirt) oder von Gasen (bei Fäulniss des Pericardialexsudats nach Verletzungen, nach Perforationen faulender Pleuraexsudate) im Herzbeutel, — ein Zustand, welcher theils durch den tympanitischen Percussionsschall, theils durch das plätschernde Geräusch der Herzbewegungen erkannt wird — könnte die Punction des Herzbeutels zur Entleerung der Luft und der Gase angezeigt erscheinen. In einem Fall von *eiterigem Exsudat im Herzbeutel* wurde in neuester Zeit von Rosenstein zum ersten Mal die aseptische *Eröffnung des Herzbeutels durch Schnitt* — die erste *Pericardiotomie — mit nachfolgender Drainirung* unternommen. Der Schnitt fiel nahe dem linken Sternalrand zwischen 4. und 5. Rippenknorpel. Die Heilung erfolgte ohne Zwischenfall.

Die Elektropunctur des Herzens ist zuerst von mir in zwei Fällen von Chloroformtod (§ 333, allg. Thl.) versucht worden, um die erloschene Thätigkeit des Herzens wieder durch die elektrische Reizung anzufachen, jedoch ohne Erfolg. Ich stach zwei lange Nadeln, nahe der Herzspitze, die eine in die Wand des rechten, die andere in die Wand des linken Ventrikels ein und brachte dann die Elektroden des Stroms mit den Nadeln in kurzdauernde Berührung. Später hat Steiner das Verfahren einer experimentellen Prüfung unterworfen und giebt an, es genüge, eine Nadel in den Herzmuskel einzustechen und, während eine Elektrode die Nadel berührt, die andere Elektrode auf die Haut aufzusetzen und durch die Brustwand wirken zu lassen. Man kann sich glücklich preisen, wenn man bei Chloroformscheintod unter Benutzung der im § 334, allg. Thl. empfohlenen Verfahren keine neue Gelegenheit erhält, die zweifelhaften Wirkungen dieses letzten Versuchs mit der Elektropunctur des Herzens noch einmal zu erproben.

SIEBENZEHNTES CAPITEL.

Die Verletzungen und Krankheiten der Brust- und Lendenwirbelsäule.

§ 209. Die Verletzungen der Brust- und Lendenwirbel.

Sehr harmlose Verletzungen sind die Abbrüche der Processus spinosi und der Processus transversi der Lendenwirbel. An den Hals- und Brustwirbeln sind diese Brüche selten, weil die Fortsätze nicht so lang sind und nicht nach aussen weit vorragen. Nur an den unteren Brustwirbeln, deren Proc. spinosi ähnlich geformt sind, wie die der Lendenwirbel, ist dieselbe Disposition zu Brüchen der Proc. spinosi vorhanden. Die Proc. transversi der Lendenwirbel sind entwicke-

lungsgeschichtlich als verkümmerte Rippen zu betrachten; doch ist ihre Substanz fester als die Substanz der Rippen und ihre Lage etwas tiefer, so dass ihre Brüche doch um vieles seltener sind, als die Rippenbrüche. Ueber Diagnose und Behandlung sind weitere Bemerkungen nicht nöthig, als dass der Bruchschmerz sehr ausgeprägt und an eine Fixation der Fragmente durch Verbände nicht zu denken ist. Functionsstörungen sind mit diesen Brüchen nicht verbunden.

Während diese Brüche der Fortsätze der Brust- und Lendenwirbel von geringfügiger Bedeutung sind, so müssen die Brüche der Körper und Bögen der Brust- und Lendenwirbel als sehr schwere Verletzungen betrachtet werden. Für die einzelnen Wirbel bestimmte Messerer die Druckfestigkeit bei senkrechter Belastung auf 150 kgr. bei dem 3. Halswirbel, und bis zu 425 kgr. allmählig bis zum 5. Lendenwirbel ansteigend; erst bei dieser starken Belastung erfolgte der Bruch der Wirbelkörper. Die Brüche der Körper erfolgen am häufigsten durch Verschüttung des Rumpfs bei Erdarbeiten, durch das Auffallen schwerer Lasten auf den Kopf und die Schultergegend, wodurch die Wirbelsäule zusammengebogen und in der Mitte ihrer Länge, also ungefähr in der Gegend des 8. Brustwirbels oder etwas unterhalb, weil hier die Wirbelsäule an den untersten Brustwirbeln die grösste Beweglichkeit besitzt (Malgaigne), winkelig zusammengeknickt wird. Man erkennt dann sofort nach der Verletzung eine *kyphotische Verkrümmung der Wirbelsäule* (vgl. § 211), d. h. eine Knickung bei welcher der Scheitel des Winkels nach hinten sieht. Ein Proc. spinosus pflegt dabei nach hinten stark prominent zu sein und dieser Proc. spinosus gehört dem Wirbel an, dessen Körper durch die starke Beugebewegung der Wirbelsäule (vgl. über die Bezeichnung der Bewegungen § 179) zertrümmert wurde. Uebrigens können auch mehrere Wirbelkörper, welche der Concavität der traumatischen Biegung entsprechen, zusammengepresst sein. Leider beschränken sich solche Verletzungen nicht auf die Knochen, sondern betreffen gewöhnlich auch das Rückenmark. Wenn auch hier die verschiedenen Arten der Verletzung der Nervencentren (§ 8, § 9 u. § 174), nämlich Erschütterung, Compression und Zertrümmerung, sich wiederholen können, so ist doch leider die Zertrümmerung des Rückenmarks für diese Art von Fracturen die gewöhnlichste Form der Verletzung; eine Wiederherstellung der Functionen ist unter diesen Umständen fast mit Sicherheit auszuschliessen. Die primären Erscheinungen bei querem Durchreissen des Rückenmarks in der ungefähren Höhe des 8. Brustwirbels sind wesentlich: vollkommene Lähmung der Empfindung und Bewegung der beiden unteren Extremitäten, ebenso vollkommene Lähmung der Empfindung und Bewegung in den Beckenorganen bis herauf zur Lendengegend, einschliesslich der Musculatur der Blase und der Muskeln am Rectum, so dass die Urinentleerung aufhört und die Fäcalstoffe unwillkürlich zur Entleerung gelangen. Bei frischer Verletzung findet man häufig den Penis in halber Erection (Priapismus). Bei theilweiser Trennung des Rückenmarks ist natürlich die Combination der Lähmungen wechselnd; doch darf man leider, auch wenn die Thätigkeit einzelner Nervenäste unmittelbar nach der Verletzung noch erhalten ist, in der weiteren Folge nicht etwa bestimmt auf eine Besserung der Functionen hoffen; vielmehr folgt oft im weiteren Verlauf noch eine Vernichtung der Functionen, welche noch nach der Verletzung bestanden, und zwar durch fortschreitende Ernährungsstörungen im Rückenmark, welche unter dem Namen der *Myelitis spinalis* zusammengefasst werden. Diese Myelitis beschränkt sich auch nicht auf die verletzten Theile des Rückenmarks, sondern kann einen aufsteigenden Verlauf (M. ascendens) nehmen, so dass die Lähmungen in centraler Richtung fortschreiten.

Diese Myelitis ist nicht die einzige Gefahr, welchen diesen Verletzten droht. Der Harn kann sich in der Blase aufstauen, wenn nicht die geeignete Behandlung (§ 210) entgegen wirkt, und dann erfolgt einerseits alkalische Harngährung

mit ihren Folge-erscheinungen (§ 311), andrerseits das Abträufeln des Harns aus der Blase durch die Harnröhre (*Ischuria paradoxa,* so bezeichnet, weil trotz des Abfliessens des Harns die Blase gefüllt bleibt). Der faulige Harn, welcher an dem Scrotum zur Glutaealgegend läuft, macht die Haut wund und unterstützt sehr die Neigung zur Bildung von *Decubitus.* Es treffen hier mehrfache begünstigende Bedingungen für den Decubitus zusammen: 1) die Insensibilität der Haut und die Unfähigkeit des halbgelähmten Kranken seine Lage zu wechseln, 2) die Störungen des Kreislaufs, welche von der Lähmung der Nerven abhängig sind, 3) die fieberhaften Bewegungen, welche mit der Cystitis (§ 312) und der Myelitis des Rückenmarks (s. oben) verbunden sind (§ 175, allg. Thl.). Wenn alle diese Bedingungen zusammentreffen, so nimmt oft der Decubitus einen unaufhaltsamen Verlauf zur brandigen Zerstörung der Weichtheile bis auf das Kreuzbein und die übrigen Beckenknochen, und dann gehen die Verletzten an diesem Decubitus zu Grunde.

Isolirte Brüche der Wirbelbögen kommen an den Lendenwirbeln und den ihnen ähnlich geformten untersten Brustwirbeln häufiger vor, als an den oberen Theilen der Wirbelsäule. Wäre es eine übertriebene Streckbewegung, welche, ähnlich wie die Beugebewegung zu der eben geschilderten Zertrümmerung der Wirbelkörper führt, nun etwa die Wirbelbögen zertrümmern würde, so würde wieder die Gegend des 8. Brustwirbels am meisten gefährdet sein; es kann jedoch eine Streckbewegung der Wirbelsäule nicht zu einer Zertrümmerung der Wirbelbögen führen, weil diese durch Zwischenräume getrennt und durch elastische Bänder geschützt sind. Vielmehr sind es die langen Proc. spinosi, welche eine brechende Gewalt auf den Bogen des Wirbels übertragen, und dann kann der Bogen des Wirbels so abbrechen, dass sich beiderseits die Verbindung des Bogens mit dem Körper löst und das Bogenstück mit dem Proc. spinosus gegen den Rückenmarkscanal dislocirt wird. Wyman hat an Leichen nicht weniger als 11 Präparate von diesem Bruch, betreffend den 4. und 5. Lendenwirbel gefunden; eine Verheilung durch Callus scheint nicht einzutreten, sondern nur bindegewebige Vereinigung. An der vertieften Lage des getroffenen Proc. spinosus kann man durch Betastung das Bestehen einer solchen Fractur und der dazu gehörigen Dislocation erkennen. Die Verletzung hat eine gewisse Aehnlichkeit mit einem Stückbruch des Schädeldachs (§ 6) und der Depression des ausgelösten Knochenstücks gegen das Gehirn. Die Erscheinungen von Seiten des Rückenmarks sind sehr variabel; sie können auf Erschütterung, auf Zerreissung, aber auch auf Compression von Seiten des dislocirten Bogens beruhen. Die letztere Möglichkeit gestattet eine eigenthümliche operative Behandlung dieser Fracturen, die sogenannte Trepanation der Wirbelsäule, auf welche § 210 genauer eingehen wird.

Während wir bei den Verletzungen der Halswirbelsäule gezwungen waren, den Luxationen der Halswirbel besondere Berücksichtigung zu gewähren (vgl. §§ 178—181), so können wir über die *Luxationen der Brust- und Lendenwirbel* mit wenigen Worten hinweggehen. Die geringe Beweglichkeit der einzelnen Wirbel gegen einander verhindert, dass sich das Uebermaass der Bewegung vollziehe, welches zum Zustandekommen einer Luxation nothwendig ist. Für die Brustwirbel trifft diese Betrachtung absolut zu, so dass Luxationen der Brustwirbel, besonders der mittleren, zu den grössten Seltenheiten zu rechnen sind. Die Lendenwirbel sind wieder etwas beweglicher, und demgemäss hat man auch in der That eine kleine Reihe von *Beugungs-* und eine etwas grössere Reihe von *Rotationsluxationen* (vgl. § 180 u. § 181) beobachtet, besonders an den obersten Lendenwirbeln. Doch treffen hier alle Betrachtungen, welche l. c. für die Luxationen der Halswirbel angestellt wurden, auch die therapeutischen zu. Die Diagnose ist bei der deutlichen geraden Linie, welche die Proc. spinosi der normalen Lendenwirbelsäule bilden, aus den Abweichungen des betreffenden Proc.

spinosus, z. B. Seitwärtsdrehung bei Rotationsluxation leicht zu stellen. Bei Beugungsluxation ist eine deutliche Beugestellung der Lendenwirbelsäule mit plötzlichem Nachvornweichen des Proc. spinosus des oberen luxirten Wirbels zu bemerken. Die Verletzungen des Rückenmarks sind natürlich am Lendenmark nicht so unmittelbar lebensgefährlich, wie die Verletzungen des Halsmarks, welche die Luxationen der Halswirbel compliciren, können es aber mittelbar werden, wie die oben erwähnten Markverletzungen bei den Wirbelfracturen. Die Reposition der verrenkten Lendenwirbel erfolgt nach denselben mechanischen Grundsätzen, welche in § 180 und § 181 für die beiden entsprechenden Varietäten der Halswirbelluxationen entwickelt wurden.

§ 210. Die Behandlung der Fracturen der Brust- und Lendenwirbel.

Die Behandlung der Fractur der Wirbelkörper muss in dem Falle, dass eine traumatische Kyphose entstand, insofern von den allgemeinen Principien der Behandlung der Knochenbrüche (§§ 85 u. 86, allg. Thl.) abweichen, als auf eine Reposition der Fragmente in die normale Stellung am besten zu verzichten ist. Diese Reposition würde nur durch bedeutende maschinelle Zugkräfte zu erreichen sein, und bei der Anwendung solcher Zugkräfte würde man etwa noch erhaltene Stränge des Rückenmarks zerreissen. Ob man versuchen darf, unter Benutzung der für die Behandlung der nicht-traumatischen, entzündlichen Kyphose empfohlenen Lagerungsmethoden und Lagerungsapparaten (§ 214) eine langsame Correction der Stellung auch bei traumatischer Kyphose zu erzielen, ist noch eine offene Frage. Doch hat man in neuester Zeit mit Erfolg angefangen den Sayre'schen *Gypspanzer* (§ 214) für die Behandlung der traumatischen Kyphose zu benützen (Madelung u. A.). Nur würde nach frischer Verletzung das für die entzündliche Kyphose empfohlene Aufhängen der frisch Verletzten, um durch ihr Körpergewicht die Wirbelsäule zu strecken, nicht ohne Bedenken sein; es könnte das Rückenmark abreissen. Bei etwas älterer Verletzung ist aber der Versuch der Suspension mit Anlegung des Verbands eher ausführbar und die Correction der Stellung möglich. Wollaston und Maunder corrigirten sogar die traumatische Kyphose gewaltsam durch den Flaschenzug, was zur Nachahmung nicht zu empfehlen ist. In vielen Fällen ist der Zustand des Verletzten so bedenklich, dass man froh sein wird, wenn es gelingt, ihn mit der Kyphose am Leben zu erhalten.

Wenn man nun auch auf die Reposition der Fragmente verzichtet, so muss doch im übrigen die Behandlung sehr sorgfältig geleitet werden und soll die Behandlung besonders folgende Punkte beachten:

1) Sorge für die Entleerung des Harns durch den Catheter, und zwar entweder durch 3 oder 4maliges tägliches Einführen des Catheters (§ 281) oder durch Einlegen des Catheters in Permanenz. Beide Verfahren haben ihre Vor- und Nachtheile; das öftere Einführen ist für den Arzt unangenehm, welcher den Kranken oft besuchen muss, das Liegen in Permanenz kann dem Kranken dadurch Schaden bringen, dass eine mechanische Reizung der Harnröhre und der Blase eintritt. Am besten eignet sich zum permanenten Liegen der weiche Nélaton'sche Catheter (§ 282). In jedem Fall darf man nur aseptisch gereinigte Instrumente einführen und muss durch öftere antiseptische Ausspülungen der Blase (§ 314) den Zersetzungsprocessen des Urins in der Blase entgegentreten. Von dem Erfolg dieser Maassregeln hängt das Leben des Kranken insofern ab, als eine heftige septische Cystitis (§ 312), zusammen mit den übrigen Störungen eines solchen Verletzten, oft zum Tod führt.

2) Sorge für den Decubitus, und zwar prophylaktische Sorge durch weiche

Lagerung des Kranken auf Luft- oder Wasserkissen, peinliche Reinlichkeit, spirituöse Einreibungen der gedrückten Hautflächen, häufige Umlagerung, und ganz besonders auch baldige Beseitigung fieberhafter Complicationen; dann, wenn trotz alledem der Decubitus entstand oder auch wenn nur die Haut sich blau färbt, aseptischer Schutz durch einen sorgfältig angelegten Verband mit Protectiv und Jute. Ich kann versichern, dass diese Verbandmethode auch bei dem Decubitus die besten Dienste leistet; besser, als jedes andere Verfahren, schützt der aseptische Verband das, auch durch Decubitus bedrohte Leben (§ 209) dadurch, dass die Nekrose der Haut ihren septisch-gangränescirenden Charakter verliert, bald gesunde Granulationen entstehen und endlich die Vernarbung eintritt.

3) Sorge für die Myelitis des Rückenmarks. In Betreff der Behandlung dieser Krankheit muss freilich auf die Lehr- und Handbücher der Rückenmarkskrankheiten verwiesen werden, besonders soweit diese Behandlung die Darreichung innerer Mittel betrifft. Die Myelitis giebt sich gewöhnlich durch heftige Schmerzen, fieberhaftes Steigen der Körpertemperatur und Zunahme der Lähmungserscheinungen kund. Eiscompressen, auch Eisbeutel, welche so geformt sind, dass sie in eine mittlere Längsspalte die Proc. spinosi aufnehmen und so keinen unangenehmen Druck ausüben (Chapman's Eisbeutel), unterstützen die Anwendung innerer Mittel (Calomel, Argent. nitric. u. s. w.). In einem Fall dieser Art entschloss ich mich, nachdem die gewöhnliche Behandlung sich erfolglos erwiesen hatte, zu Carbolinjectionen auf die Wirbelbögen (vgl. über die Technik dieses Verfahrens § 44, allg. Thl.) und constatirte einen schnellen Erfolg, welcher auch in anderen Fällen von traumatischen Rückenmarksentzündungen sich wiederholte. Ich möchte dieses Mittel nach persönlicher Erfahrung an die Spitze der Behandlung der traumatischen Myelitis stellen und glaube, dass dasselbe sich als lebensrettend bei M. ascendens erweisen kann. Vielleicht kann auch durch die oben erwähnte Behandlung mit Suspension und Sayre's Corset (vgl. § 214) der fortschreitenden Myelitis des Rückenmarks wirksam entgegen getreten werden.

Bei deprimirter Fractur des Wirbelbogens an den Lendenwirbeln oder unteren Brustwirbeln liegt, wegen der Aehnlichkeit der Verletzung mit der deprimirten Schädeldach-fractur, der Gedanke nahe, wie dort das Gehirn, so hier das Rückenmark durch Reposition des deprimirten Knochenstücks von dem Druck zu befreien, welcher auf dem Rückenmark lastet. Da am Gehirn für solche Zwecke eine Trepanation nothwendig ist (§ 13), so hat man das operative Vorgehen bei solchen Fracturen der Lendenwirbelbögen ebenfalls als *Trepanation* und zwar als *Trepanation der Wirbel* bezeichnet. Doch kann es sich dabei kaum um wirkliche Anwendung von Trepankronen handeln, für welche der Wirbelbogen nicht den nöthigen Raum gewährt; vielmehr besteht diese „Trepanation" nach moderner Auffassung nur darin, dass man mit dem Messer sich einen Zugang zur Bruchstelle verschafft und nun mit Elevatorien (Fig. 124 § 283, allg. Thl.) oder mit stumpfen Haken eine Erhebung des deprimirten Bruchstücks versucht. Man hat auch empfohlen, den blosgelegten Proc. spinosus mit der Zange zu fassen und an ihm das Bruchstück aus dem Wirbelcanal herauszuziehen. Nach Umständen wird ein Abmeisseln der Bruchränder an den Wurzeln des Wirbelbogens zulässig sein, um für das Unterführen der elevirenden Instrumente Raum zu schaffen. Bevor man sich zu dieser „Trepanation des Wirbels" entschliesst, wird man wohl in Erwägung ziehen müssen, ob der zu erwartende Nutzen im Verhältniss zu der Gefahr steht, welche durch die Umwandelung der subcutanen Verletzung in eine offene entschieden gesteigert wird. Hutchinson behauptet sogar, dass das Bruchstück des Wirbelbogens niemals das Rückenmark berühre und deshalb jede Trepanation überflüssig sei. Bei totaler Aufhebung der Nervenfunctionen unterhalb der verletzten Stelle ist die Zerreissung des Rückenmarks wahrscheinlich

und deshalb eine Wirkung der Elevation des deprimirten Knochenstücks kaum zu erwarten; bei theilweiser Erhaltung der Functionen, besonders im Gebiet der Bewegungsnerven, welche in den vorderen Strängen des Rückenmarks entspringen, ist die Compression wahrscheinlicher und dann ist ein Erfolg eher zu hoffen. Die Operation der „Trepanation der Wirbel" ist zuerst von Antoine Louis (1762), später besonders von englischen Chirurgen (Cline, Tyrell, M'Donnel) cultivirt worden, und sind neben zahlreichen Misserfolgen auch einzelne Erfolge (nach der Statistik von C. Werner in 31 Fällen 7 Genesungen, 24 Todesfälle) zu verzeichnen; doch war der functionelle Erfolg nur in dem erst operirten Fall von Louis ganz befriedigend, in den anderen Fällen von Erhaltung des Lebens nur gering oder auch fast gar nicht vorhanden. Bardeleben meint, dass die Durchschneidung der Ligamenta flava an Stelle der Trepanation die Emporhebung des Bruchstücks ermöglichen könne.

§ 211. Die Myelitis granulosa der Wirbelkörper an Brust- und Lendenwirbeln.

Während traumatische Knocheneiterungen, wie z. B. nach Schussfracturen der Wirbelsäule, keine besonderen Interessen darbieten, müssen wir uns mit den granulirenden Entzündungen des Knochenmarks, ihrer Häufigkeit und ihrer praktischen Wichtigkeit entsprechend, etwas eingehender beschäftigen.

Neben ihnen ist noch eine merkwürdige, aber bis jetzt doch nur in wenigen Fällen beobachtete entzündliche Krankheit der Wirbel zu nennen, die *Aktinomykosis*, d. h. die Entwickelung von *Strahlenpilzen* (Aktino-myces, eine Art von Fadenpilzen, ähnlich den Schimmelpilzen, welche von den gewöhnlichen Pilzen des Fäulnissprocesses, den Spaltpilzen — § 4, allg. Thl. — bestimmt zu unterscheiden sind). Ponfick fand zuerst bei der Obduction eine ausgebreitete Oberflächenentzündung an den Wirbelkörpern mit hell-röthlichen feinkörnigen Massen, welche sich als Anhäufungen von Strahlenpilzen ergaben. Bollinger wies nach, dass bei dem Rindvieh solche Strahlenpilze zwischen dem Zahnfleisch und dem Zahn sich einnisten und chronische Entzündung veranlassen, welche von den Kiefern zur Rachenhöhle und zur Halswirbelsäule fortschreiten können. Auch Israel, Rosenbach u. A. haben Fälle von Aktino-mykosis bei dem Menschen an den Kiefern beobachtet. Ein Fortschreiten der Pilze von der Mundhöhle aus an der Vorderfläche der Halswirbelsäule bis zur Brustwirbelsäule, wo Ponfick sie fand, ist ziemlich wahrscheinlich.

Die unteren Brust- und die oberen Lendenwirbel (nach Billroth der 6. bis 8. Brustwirbel) werden am häufigsten von der *Myelitis granulosa* befallen, welche übrigens auch an den oberen Brustwirbeln und an den Halswirbeln (§ 183) in manchen Fällen vorkommt. Das grössere Wachsthum der Wirbelkörper an den unteren Brust- und an den Lendenwirbeln mag die Häufigkeit der Erkrankung an diesen Wirbeln insofern begünstigen, als das *wachsende* Knochenmark durch die bedeutendere Bildung von Gefässsprossen die scrofulös-tuberculöse Noxe leichter festhält (§ 214, allg. Thl.). Doch erkranken wieder die unteren Lendenwirbel, an welchen die Wirbelkörper den grössten Höhen- und Breitendurchmesser erreichen, seltener als die oberen Lenden- und unteren Brustwirbel, und muss es dahin gestellt bleiben, ob vielleicht noch andere Ursachen, als die Energie des Wachsthums, an jenen Wirbeln die Disposition zur Myelitis granulosa bedingen. Im jugendlichen Alter vom 3. Jahr an aufwärts ist die Krankheit häufig; bei erwachsenen Individuen ist sie selten, aber, wenn sie einmal bei Erwachsenen auftritt, von sehr schlechter Prognose, weil sie dann als Theilerscheinung einer allgemeinen Tuberculose sich entwickelt, oder doch gewöhnlich die allgemeine Tuberculose dem Auftreten des localen Knochenheerds sehr schnell folgt.

Man nimmt an, dass die granulirenden Herde sich besonders früh in den vorderen Theilen der Wirbelkörper entwickeln, und zwar entweder in einem Wirbel oder in einigen benachbarten Wirbeln gleichzeitig. Hierfür sprechen vereinzelte Fälle, in deren Beginn eine anatomische Untersuchung möglich war (Volkmann); aber ebenso sprechen für diese Thatsache die beiden wichtigsten klinischen Erscheinungen, welche den späteren Verlauf der Krankheit kennzeichnen: 1) *die Kyphose der Wirbelsäule*, 2) *die Bildung und der Verlauf des Wander- (Senkungs-) abscesses.*

Die *Kyphose* (lateinisch Gibbus, Gibbositas, Buckelbildung, vgl. § 183), *besteht in einer Krümmung der Wirbelsäule, deren Concavität nach vorn gerichtet ist.* Diese Krümmung entsteht dadurch, dass das Rumpfgewicht auf die granulirend erweichten Knochenbälkchen im Sinne der Beugung wirkt und den Wirbelkörper mit seinem vorderen Abschnitt zum Einsinken bringt. Wenn die granulirenden Herde häufiger in den seitlichen Theilen des Wirbelkörpers lägen, so müssten seitliche Verkrümmungen (*Skoliose*, § 215) erfolgen; wenn aber die hinteren Abschnitte der Wirbel häufiger und schwerer erkrankten, so müsste es zu einer Krümmung mit der Concavität nach hinten gerichtet *(Lordose)* kommen. Aber weder Skoliose noch Lordose sind die Folgeerscheinungen der Myelitis granulosa der Wirbelkörper; höchstens zeigt die Kyphose eine Complication mit leichter seitlicher Biegung, welche auf eine etwas ungleiche Vertheilung der Erweichung auf die beiden seitlichen Hälften des vorderen Abschnitts des Wirbelkörpers schliessen lässt.

Die Bildung der Abscesse im Innern der granulirenden Herde hat die Myelitis granulosa der Wirbelkörper mit allen übrigen analogen Entzündungen an anderen Körperstellen (vgl. z. B. Caries der Hand- und Fusswurzel § 418 und § 512) gemein. Wären es die hintersten Abschnitte der Wirbelkörper, in welchen sich diese Abscesse entwickeln, so würde die Eiterung am leichtesten in den Wirbelcanal eindringen und das Rückenmark gefährden. Die Beobachtung lehrt jedoch, dass die Abscesse gewöhnlich an den vorderen Abschnitten der Wirbelkörper entstehen und demgemäss ihren Weg nach der Vorderfläche der Wirbelsäule nehmen. In selteneren Fällen entwickelt sich der Abscess in den seitlichen Theilen der Wirbelkörper und kann dann nach der Richtung der Proc. transversi sich ausdehnen, um schliesslich an der Rückenfläche zum Vorschein zu kommen. Die Wege, welche die Wanderabscesse an der vorderen Fläche der Wirbelsäule einschlagen, sind zwar nicht immer die gleichen, aber sie folgen doch im ganzen der anatomischen Disposition der Theile in bestimmten Bahnen, so dass eine allgemeine Uebersicht dieser Bahnen gegeben werden kann.

Abscesse, welche von den oberen Brustwirbeln ausgehen, treten in das Mediastinum posticum ein und können von hier aus eine eiterige Pleuritis in der einen oder anderen Pleurahöhle erzeugen. So lange die Eiterung in dem Bindegewebe des Mediastinum posticum beschränkt bleibt, kann sie auch unter dem Namen der *Mediastinitis postica* bezeichnet werden. Man fasst unter diesem Namen alle Entzündungen im Bindegewebe des Mediastinum posticum zusammen; doch liefert die Myelitis granulosa der oberen Brustwirbel nur eine Minderzahl von Fällen der Mediastinitis postica. Die Mehrzahl rührt von Eitersenkungen unter der tiefen Halsfascie (§ 167), von perforirenden Fremdkörpern des Oesophagus (§ 156), von verjauchenden Carcinomen des Oesophagus (§ 159), von Vereiterung der käsig-infiltrirten peribronchialen Lymphdrüsen bei Lungentuberculose u. s. w. her. Vom chirurgischen Gesichtspunkt bietet die Mediastinitis post. nur ein negatives Interesse dar; sie liegt ausserhalb der chirurgischen Controle und endet deshalb in der Regel tödtlich.

Wenn die Abscesse der Myelitis der Wirbelkörper im Mediastinalraum nicht

zur Pleura perforiren und hierdurch zum Tod führen, so schreiten sie nach abwärts längs dem Ligam. longitudinale anterius der Wirbelsäule fort und verhalten sich endlich wie die zahlreichen Abscesse, welche von den unteren Brustwirbel ausgehen und deren Schicksale wir sofort untersuchen wollen. Gerade an den oberen und mittleren Brustwirbeln kommt es übrigens nicht so ganz selten vor, dass ihre Abscesse zwischen den Proc. transversi nach hinten treten und seitwärts von den langen Rückenmuskeln in der Gegend der Rippenwinkel zum Vorschein kommen.

Die typische Erkrankung der unteren Brust- und oberen Lendenwirbel zeigt ein ebenso typisches Verhalten der Abscesse in ihrem Verlauf. Der seltenere Fall ist der, dass der Abscess unter den Ursprüngen des M. psoas in horizontaler Richtung an den Proc. transversi der Lendenwirbel zu den Ursprüngen des M. quadratus lumborum gelangt. Dann tritt entweder der Abscess am Aussenrand des M. quadratus lumborum in der Lendengegend unter die Haut, oder er folgt der Innenfläche der Musculatur und besonders dem M. transversus abdominis, welcher zum Theil von der Fascia lumbo-dorsalis entspringt. Im letzteren Fall gelangen die Abscesse zwischen die Schichten der Bauchdecken an der vorderen Bauchwand und treten in etwas grösserer oder kleinerer Entfernung vom Nabel unter die Haut. Doch ist der bisher geschilderte Verlauf immerhin als ein ausnahmsweiser zu betrachten; denn die meisten Abscesse, welche von den unteren Brust- und oberen Lendenwirbeln ausgehen, sind in ihrem Verlauf an den M. psoas gebunden und wurden deshalb früher auch oft als *Psoas-abscesse* bezeichnet (vgl. § 212 und § 362). Die doppelte Reihe der Ursprungszacken des M. psoas an den Wirbelkörpern und an den Proc. transversi sorgt dafür, dass manche Abscesse dieser Art schon unmittelbar, sobald sie die Grenze der Knochensubstanz überschreiten, sich in dem Gebiet der Muskelfasern befinden. Andere Abscesse liegen anfänglich zwar unter dem median gelegenen Ligam. longitud. anterius, gelangen aber am Seitenrand dieses Bandes zu einem, zuweilen auch zu beiden Psoasmuskeln. In dem letzten Fall geht von dem einen Herd des Wirbelkörpers ein *beiderseitiger Psoasabscess* hervor.

Sehr oft folgen die Abscesse dem Verlauf des M. psoas bis zu dem Poupart'schen Band, aber doch nicht in der Mehrzahl über dieses Band hinaus zur Insertion des Muskels am Trochanter minor femoris. Vielmehr geschieht es gewöhnlich, dass dicht oberhalb des Poupart'schen Bandes der Abscess mit den Bauchdecken verwächst und endlich durch eiterige Schmelzung derselben an die Hautoberfläche tritt. Dasselbe kann sich wiederholen, wenn der Abscess von dem M. psoas unter den M. iliacus tritt und nach aussen vom M. psoas in der Gegend der Spina ant. sup. ossis ilei an die Bauchdecken gelangt. In ziemlich seltenen Fällen folgt der Abscess dem Verlauf des M. psoas nur bis zur Synchondrosis sacro-iliaca und tritt hier in das kleine Becken. Alsdann kann er entweder im Cavum ischio-rectale zur Hautdecke nahe der Analöffnung gelangen und hier zu Verwechselungen mit den Abscessen führen, welche im Cavum ischio-rectale entstehen und zur Bildung der Fistula ani (§ 243) Anlass geben; oder er verläuft mit dem Plexus ischiadicus durch die Incisura ischiadica major zur Glutaealgegend und gelangt hier zur Oberfläche. Das sind die mannigfachen, aber doch geregelten Wege, welche die Abscesse der Myelitis granulosa von den unteren Brust- und oberen Lenden-wirbeln aus nehmen.

§ 212. Diagnose, Verlauf und Prognose der Myelitis der Wirbelkörper an Brust- und Lendenwirbeln.

Das erste Zeichen der Krankheit ist die Bildung des Buckels, der Kyphose, so dass man wohl auch das Wort „Kyphose“ für die ganze Krankheit zu ge-

brauchen pflegt. Es mögen hier auch die anderen Synonyma der Krankheit erwähnt werden; man bezeichnet dieselbe oft als Pott'sche Krankheit, *Malum Pottii* nach dem Namen des englischen Chirurgen, welcher zuerst die Krankheit recht genau beschrieben hat, oder man benutzt auch die von Rust eingeführte Bezeichnung *Spondylarthrocace.* Das letztere Wort ist freilich wenig berechtigt, weil die Theilnahme der Wirbelgelenke, falls man die Zwischenwirbelbandscheiben überhaupt Gelenke nennen will, doch nur sehr geringfügig ist und von Rust irrthümlich überschätzt wurde (vgl. § 182).

Der Kyphose geht sicher noch ein Krankheitsstadium voraus, nämlich die erste Granulationsbildung in dem Markgewebe, bevor das Körpergewicht die erweichten Knochenbälkchen zusammen drückt. Doch ist in diesem Stadium kaum etwas anderes zu merken, als dass das erkrankte Kind bei dem Stehen und Gehen wegen der Schmerzen, welche die Belastung der Wirbelsäule verursacht, leicht ermüdet und sich gern mit den Händen zur Erleichterung der Wirbelsäule an Stühlen und ähnlichen Gegenständen fest hält. Auf der Grundlage so unbestimmter Erscheinungen ist natürlich keine sichere Diagnose zu stellen. Erst zur Zeit des Sichtbarwerdens der Kyphose, oft auch erst bei bedeutender Zunahme der kyphotischen Krümmung, tritt eine charakteristische Erscheinung auf, welche sich auf die Schmerzen der belasteten Wirbelsäule bezieht. *Das kranke Kind stützt sich mit beiden Händen auf die beiden Oberschenkel oberhalb der Kniescheiben* und verlagert so einen Theil des Rumpfgewichtes unmittelbar auf die unteren Extremitäten, um die Wirbelsäule von dem Druck des Rumpfgewichtes zu entlasten.

Die entzündliche Kyphose darf nicht mit der *rachitischen Kyphose* verwechselt werden. Die Rachitis befällt die Wirbel wie alle übrigen Knochen (§ 96, allg. Thl.) in der Art, dass die neu wachsenden Knochentheile von den Kalksalzen, welche dem Knochen die normale Festigkeit geben, zu wenig enthalten und der Knorpel an der Grenze der Verknöcherungsschicht erweicht. Da nun jeder Wirbelkörper an seiner oberen und unteren Fläche einen epiphysären Knorpelbelag trägt, und auch die Zwischenwirbelbandscheiben mit ihren knorpeligen Bestandtheilen an der Erweichung Theil nehmen, so wird die Wirbelsäule zu einem abnorm biegsamen Stab, welcher sich unter der Belastung durch den Körper, d. h. bei dem Stehen, Gehen und Aufrechtsitzen des Kindes in eine nach vorn concave Krümmung ausbiegt. Doch ist die rachitische Kyphose durch folgende Erscheinungen gegenüber der entzündlichen Kyphose scharf charakterisirt: 1) die rachitische Kyphose bildet eine gleichmässige Biegung der ganzen Wirbelsäule, niemals eine winkelige Knickung, welche nur einer Stelle der Wirbelsäule entspricht (wie bei der entzündlichen Kyphose), 2) die rachitische Kyphose verschwindet bei dem Aufhören der Belastung, sobald das Kind in die horizontale Lage gebracht wird (während die entzündliche Kyphose dauernd ist und bei dem Liegen des Kindes höchstens sich etwas vermindert); 3) die rachitische Kyphose gehört dem Alter von 1—4 Jahren an, während die entzündliche Kyphose selten vor dem 4. Jahre auftritt. Auch führt die rachitische Kyphose niemals zur Eiterung. Ueber rachitische Skoliose vgl. § 215.

Die Abscesse der entzündlichen Kyphose entstehen selbstverständlich viel früher, ehe sie der Palpation und Inspection zugängig werden. Bevor die Abscesse so weit an die Körperoberfläche rücken, dass sie dem Auge und dem tastenden Finger erkennbar werden, giebt allein die abendliche fieberhafte Temperaturbewegung einen Anhaltspunkt für die Erkenntniss der beginnenden Eiterung. Hohes Fieber tritt jedoch in dieser Zeit nicht ein; vielmehr handelt es sich nur um Temperaturen von 38,0°—38,6°, und auch diese geringfügigen Steigerungen können zeitweilig fehlen. Die Abscesse verlaufen überhaupt unter den Erscheinungen der

kalten Abscesse (§ 15, allg. Thl.), auch nachdem sie der Körperoberfläche sich genähert haben. Wird die Haut von der Eiterung erreicht, so tritt allmählig eine Röthung ein, welcher langsam die eiterige Schmelzung folgt. Nachdem aber die Haut von der Eiterung durchbrochen wurde und nun der Eiter sich entleert, kann bei mangelhaftem aseptischen Verbandschutz eine plötzliche Verjauchung der grossen Abscesshöhle, offenbar durch septische Infection von der Abscessöffnung aus, sich entwickeln und schnell zum Tod führen. In anderen Fällen bleibt diese Infection aus; es bildet sich dann eine Fistel, aus welcher der Eiter sich entleert. Auch kleine Sequester, der Knochensubstanz der Wirbelkörper angehörig, können mit dem Eiter entleert werden.

Die Psoasabscesse (vgl. § 211 Schluss) führen in ihrem Verlauf zu Bewegungsstörungen im Hüftgelenk. Der Kranke stellt das Hüftgelenk, um den M. psoas zu entspannen, in leichte Beugung, zuweilen auch in leichte Rotation nach aussen. Durch diese Stellung des Oberschenkels kann eine beginnende Coxitis vorgetäuscht werden, so dass man durch genaue Untersuchung des Hüftgelenks einerseits oder Wirbelsäule andererseits versuchen muss, den diagnostischen Irrthum zu vermeiden. Vgl. in Betreff dieser differentiellen Diagnostik § 450.

Die Theilnahme des Rückenmarks, welche übrigens auch in schweren Fällen vollkommen fehlen kann, ist mehr von der mechanischen Wirkung der Knickung der Wirbelsäule, als von dem Uebergreifen der Wirbelentzündung auf die Häute und die Substanz des Rückenmarks abhängig. Nur sehr selten kommt die Perforation der Eiterung in den Wirbelcanal mit schnell tödtlichem Ausgang vor. Die Erscheinungen schwanken von leichten Schmerzen, wie z. B. ringförmigen Schmerzen an der Bauchwand im Gebiet der N. N. lumbales, und Schmerzen in den unteren Extremitäten, sowie leichten Paresen in den Muskeln der unteren Extremitäten bis zur vollständigen Empfindungs- und Bewegungslähmung an denselben.

Die Prognose kann für jeden Fall von entzündlicher Kyphose nur zweifelhaft gestellt werden, während die rachitische Kyphose, welche oben erwähnt wurde, mit zweckmässiger medicamentöser und diätetischer Behandlung (§ 96 Schluss, allg. Thl.) zusammen mit den übrigen Erscheinungen der Rachitis sich zurückbildet. Die sorgfältigste Behandlung (§§ 213 u. 214) erhält zwar jetzt in zahlreicheren Fällen das Leben, als in früheren Zeiten, da ehemals die meisten zur Eiterung gediehenen Fälle starben; aber auch diese Behandlung vermag doch nicht die kyphotische Verkrümmung der Wirbelsäule gänzlich zu beseitigen. Als Todesursachen im Verlauf der entzündlichen Kyphose sind folgende zu nennen: 1) die Septikämie, welche bei Verjauchung der grossen Abscesse eintritt; 2) die Erschöpfung der Körperkräfte durch langdauernde Eiterung aus den Fistelgängen; 3) die amyloide Degeneration der Unterleibsorgane, welche bei langem Bestand der Knocheneiterung sich entwickelt; 4) die allgemeine Miliartuberculose. Obgleich die Krankheit zweifellos zu den scrofulös-tuberculösen (§ 214, allg. Thl.) zu rechnen ist, so ist doch die allgemeine Tuberculose im Verlauf der Krankheit nicht allzu häufig. Neben jenen wichtigsten Todesursachen sind noch als gelegentliche Todesursachen zu nennen: Corrosionsblutungen aus grösseren Gefässen, schwere Ernährungsstörungen des Rückenmarks, Perforationen der Abscesse in den Wirbelcanal, in die Bauchhöhle, in den Darmcanal u. s. w.

§ 213. Die antiphlogistische Behandlung der Myelitis granulosa der Wirbelkörper.

Der Entzündungsheerd in den Wirbelkörpern ist für eine örtliche Behandlung nicht zugängig; die grossen Gefässe (Aorta und Vena cava inf.), das Bauchfell und die Baucheingeweide decken von vorn den Krankheitsheerd zu, während

die Wirbelbögen, der Wirbelcanal und das Rückenmark von hinten das Vordringen zum Krankheitsheerd verhindern. Unter diesen Umständen muss man bei der Behandlung ein grosses Gewicht auf die ätiologische Grundlage der Krankheit legen und die allgemein-antiscrofulöse Behandlung (§ 221, allg. Thl.) zur Anwendung bringen. Trotzdem ist aber die locale Behandlung nicht ausgeschlossen; man kann sie als eine unmittelbar antiphlogistische und als eine mechanische betrachten, welche letztere nur mittelbar auf den Gang der Entzündung einwirkt. Diese mechanische Behandlung findet in § 214 ihre Erörterung.

Die intra-ossealen Carbol-injectionen, welche ich § 95 (allg. Thl.) als bestes Mittel gegen beginnende Myelitis granulosa der Knochen rühmte, lassen sich bei der anatomischen Lage des Entzündungsheerds nicht so ausführen, dass die Carbollösung in diesen sofort gelangt. Wohl aber kann man von hinten her, zwischen Proc. transversus und spinosus abwechselnd links und rechts, die Pravaz'sche Nadel durch die Haut und durch die langen Rückenmuskeln bis zu dem Wirbelbogen einstechen und so *die Carbolinjection in das parosteale Gewebe der Wirbelbögen* ausführen. Ich habe viele Hunderte solcher Injectionen ausgeführt, ohne jemals eine nachtheilige Wirkung, wie etwa eine Abscessbildung an der Injectionsstelle zu beobachten; dabei erwies sich in vielen, besonders in den beginnenden Fällen die Behandlung als sehr wirksam, so dass man aus den Erfolgen den Schluss ziehen kann: die Carbollösung diffundirt aus dem parostealen Bindegewebe des Bogens bis zu dem Entzündungsheerd des Körpers. Jedenfalls darf man sich von dieser Behandlung (täglich Injection von 1—2 grm. einer 3—5 % Carbollösung) einen besseren Erfolg versprechen, als von der früher bei dieser Krankheit in ausgedehntem Maasse geübten contra-irritirenden (derivirenden) Behandlung, dem Bepinseln mit Jodtinctur, dem Auflegen von Vesicatoren auf die äussere Haut, dem Einziehen eines Haarseils durch das Unterhautbindegewebe, dem Anlegen einer Fontanelle, dem Abbrennen von Moxen und der Anwendung des Glüheisens, mit welchem man einige Striche längs des kranken Theils der Wirbelsäule zog. Die letzteren Verfahren sind geradezu als grausam und als schädlich zu bezeichnen, weil die Hauteiterung die Kräfte des Kranken vermindert; dabei hat sich der antiphlogistische Nutzen für vorurtheilsfreie Beobachter als Null erwiesen.

Harmloser, aber doch von zweifelhaftem antiphlogistischem Werth ist der Gebrauch von länglich geformten Eisbeuteln, welche rechts und links von der Linie der Proc. spinosi der Rückenhaut anliegen; sie wurden von Chapman zur antiphlogistischen Behandlung der Wirbel- und Rückenmarkskrankheiten empfohlen (vgl. § 210). Ob die Wärmeentziehung von der äusseren Haut bis auf die Wirbelkörper einwirkt, bleibt noch zu beweisen.

Von hohem antiphlogistischem Werth ist *die frühe Eröffnung der Wanderabscesse mit dem Messer*. Die allgemeinen Gründe für die Indication zu dieser Eröffnung sind schon in § 183 zusammen gestellt worden. Die alte Lehre von dem Noli tangere dieser Abscesse, welche freilich auch noch in der neuesten Literatur ihre Vertreter gefunden hat, ist nicht mehr gültig, nachdem wir gelernt haben, durch die aseptische Ausführung der Operation (§§ 35 u. 36, allg. Thl.) und durch den aseptischen Verband (§§ 37—39, allg. Thl.) die eröffnete Abscesshöhle vor septischer Infection von aussen her zu schützen. Nur so lange müssen wir mit der Eröffnung warten, bis dieselbe ohne Verletzung des Bauchfells geschehen kann; denn durch das Ueberfliessen von Eiter in die Bauchhöhle würde tödtliche Peritonitis entstehen (§§ 230—232). Abscesse, welche, ohne den langen Weg des M. psoas zurückzulegen, schon früh nach aussen kommen, wie z. B. diejenigen am M. quadratus lumborum (vgl. § 211), gewähren eine bessere Prognose, als die Psoasabscesse, weil sie eben früher eröffnet werden können und der Eiter zu einer mehr unmittelbaren Entleerung kommt. Es wäre mithin sogar zu erwägen,

ob man nicht bei beginnenden Psoasabscessen versuchen sollte, vom hinteren Rand des M. quadratus lumborum aus, an der Spitze der Proc. transversi der Lendenwirbel vorbei gehend, eine directe Eröffnung und Eiterentleerung zu bewirken; doch werden solche Unternehmungen immer etwas unsicher sein, wenn man den Abscess nicht von hinten her auch deutlich fühlt. So muss man die Psoasabscesse, da sie von vornher wegen des Bauchfells nicht eröffnet werden können, uneröffnet lassen, bis sie oberhalb des Poupart'schen Bandes fühlbar werden; dann aber soll man auch die Eröffnung nicht mehr um Wochen oder Monate verschieben. Die Methodik mit Hülfe der Kornzange (§ 277, allg. Thl.) wird auch noch bei tiefer Lage des Eiters alle unliebsamen Verletzungen vermeiden. Der lange Weg, durch welchen der im Wirbelkörper gebildete Eiter sich am Poupart'schen Band entleert, ist freilich für die Heilung nicht allzu günstig; aber man bekämpft die Schwierigkeit durch Einführung langer angefädelter Drains (§ 37, allg. Thl.), durch Salicylberieselung bei dem Verbandwechsel u. s. w. Der leichte Druck des Juteverbands kann die Verklebung der Abscesswandungen begünstigen; etwas mehr Druck erzielt man dadurch, dass man die aufgehäufte Salicyljute mit elastischen Binden, statt mit Gazebinden befestigt. Wie fördernd ein gleichmässiger Druck auf die Schliessung solcher Abscesshöhlen wirkt, zeigt die Beobachtung an den Wanderabscessen, welche zwischen die Schichten der Bauchwand gerathen sind. Der Druck, welchen von der Bauchhöhle aus die Darmschlingen auf die innere Fläche der Bauchwand und hierdurch auf die Abscesshöhle ausüben, bewirkt eine ganz besonders schnelle Heilung.

Die entzündlichen Vorgänge an den Rückenmarkshäuten und dem Rückenmark behandelt man in derselben Weise antiphlogistisch, wie die Entzündungen nach Bruch der Wirbel (§ 210); nur ist bei der scrofulösen Grundlage der Krankheit die Prognose viel ungünstiger, die Therapie noch machtloser. Auch die Elektrotherapie leistet nur wenig oder nichts bei der Behandlung der Lähmungen der unteren Extremitäten, welche in einzelnen Fällen durch die entzündliche Kyphose der Wirbelsäule sich entwickeln.

§ 214. Mechanische Behandlung der Myelitis granulosa der Wirbelkörper.

Die kyphotische Verkrümmung der Wirbelsäule legt eine mechanische Behandlung der Krankheit sehr nahe. Nur muss man auf die gewaltsame Beseitigung der Verkrümmung, wie etwa die Correction in der Narkose verzichten, weil man durch ein Auseinanderreisen der entzündeten Knochentheile nur die Entzündung steigern, übrigens auch das Rückenmark in Gefahr bringen würde. Deshalb sind auch die alten Streckbetten, welche durch Kurbelzug und andere mechanische Vorrichtungen für die unglücklichen Kranken zu Marterbetten wurden, zu verwerfen. Man darf überhaupt nicht die Erwartungen in Betreff der Beseitigung der Buckelbildung allzu hoch spannen; denn die Heilung muss doch durch eine Sklerose an Stelle der durch Granulationsbildung und Druck atrophirten Knochenbälkchen geschehen und diese Narbenbildung dürfen wir nicht durch starken Zug stören. Andrerseits hat man aber auch nicht die Berechtigung, die Buckelbildung ihren Weg gehen zu lassen. Mindestens sollen wir der Steigerung der zu Beginn der Behandlung vorliegenden kyphotischen Krümmung entgegen arbeiten und wohl auch eine geringe Correction derselben anstreben; denn eine leichte Druckverminderung in dem Entzündungsheerd, wie sie durch eine Streckbewegung der zusammen gebeugten Wirbelsäule erfolgen muss, hat wohl auch einen antiphlogistischen Werth.

Unter den älteren Apparaten, welche eine streckende Bewegung an der Wir-

belsäule ausüben, sei nur noch der Apparat genannt, welcher, im Anschluss an ältere, von Glisson angegebene Vorrichtungen, als Glisson'sche Schwebe bezeichnet wird. Der Apparat wurde schon § 186 beschrieben und in Fig. 153 dort abgebildet. Derselbe leistet ähnliches, wie die in § 212 geschilderte, willkürliche Bewegung des Kranken, welcher mit den Händen einen Theil seines Körpergewichts auf die Oberschenkel überträgt.

Durch den Apparat Lafayette-Taylor's wurde die Glisson'sche Schwebe aus der Praxis verdrängt. Die Wirkung des Taylor'schen Apparats ist aus den schematischen Figuren (Fig. 162a) zu ersehen, in welchen jedes Mal der vordere geknickte Stab die kyphotisch verkrümmte Wirbelsäule mit dem Becken am unteren Ende, der hintere gerade Stab den Rückentheil des Apparats bezeichnet. In Fig. 162a ist der Aparat an den oberen Theil des geknickten Stabs befestigt und steht nun mit seinem unteren Ende von dem unteren Ende des Stabs bedeutend ab. Indem man nun mit dem Beckengürtel das untere Ende des Apparats an das untere Ende des geknickten Stabs in der Richtung der Pfeile heranzieht, wird die Knickung durch die Federkraft des Apparats ausgeglichen. Fig. 162b stellt nun den Apparat selbst dar. Der Rückenstab ist in zwei Stahlstäbe zerlegt, welche seitwärts von den Proc. spinosi ungefähr in der Linie der Proc. transversi aufwärts laufen und an der Stelle der Krümmung durch feste Lederpolster und durch Anziehen des oberen Endes der Stäbe mittelst Riemen, welche um die Schulter und Achselhöhle greifen, auf die verkrümmten Wirbel angepresst werden. Hierdurch entsteht ein Druck, welcher ebenfalls eine Verminderung der Knickung anstrebt. Der Apparat Taylor's ist wirksamer, als die Glisson'sche Schwebe, und wird so unter den Kleidern getragen, dass er nicht sichtbar ist. Gerade in der heutigen Zeit ist der Apparat Taylor's durch das gleich zu beschreibende Verfahren Sayre's mehr in den Hintergrund gedrängt worden, als es verdient.

Fig. 162.
Taylor's Apparat für Kyphose.

Sayre hat gezeigt, dass man durch Aufhängen des Kranken an einem Galgen, wobei der Kopf durch einen Kinngürtel, die beiden Arme durch Achselschlingen an einem Eisenbügel suspendirt werden (Fig. 163), eine Streckung der Kyphose durch das eigene Rumpfgewicht des Kranken erzielen kann. Dieser streckende Zug ist sehr gleichmässig und, wie die Erfahrung lehrt, nicht so übertrieben, dass er an dem Entzündungsheerd eine Reizung bewirkt. Während nun der Kranke mit Hülfe eines Flaschenzugs in die Höhe aufgezogen erhalten wird, legt man ein *Gyps-jaquet* an, welches dazu bestimmt ist, die gewonnene Correction für die Dauer zu erhalten. Der Kranke zieht ein gewebtes Tricot-artiges Jaquet an, welches die Haut schützt; man kann dasselbe auch durch Watteplatten ersetzen.

Dann folgen die Touren des Gypsverbands, welche unten bis unterhalb der Linien der beiden Cristae ossis ilei und oben bis zur Achselhöhle und am besten auch noch über die Schultern bis über die Schlüsselbeine reichen. Bei hochgelegenen Kyphosen (obere Brust- und Halswirbel) muss der Verband bis zum Hinterhaupt und bis zum unteren Rand des Unterkiefers fortgeführt werden. Sayre bezeichnet diese Varietät als „Jury mast apparatus". Zur Verstärkung des Verbands fügt Sayre Zinnplatten ein; man kann dieselben auch durch Pappstreifen ersetzen, welche wie Hosenträger schräg am Rücken zu den Schultern hin sich kreuzen und auf einen, unten circulär als Beckengürtel eingelegten Pappstreif sich stützen. Die schnelle Erhärtung des Verbands erzielt man nach Sayre am besten dadurch,

Fig. 163.
Suspensorium zur Anlegung des Gypscorsets bei Kyphose, nach Sayre.

dass man ein erhitztes cylindrisches Eisen, ähnlich einem Bügeleisen, über die Oberfläche des Verbands rollt. Nach dem Erhärten lässt man den aufgehängten Kranken vorsichtig herab, dass er wieder auf die Füsse zu stehen kommt. Die Wirkung des fixirenden Verbands besteht in einer sofort deutlichen Abnahme der Schmerzen; oft wird das Gehen, welches vor Anlegung des Verbands wegen Schmerzen unmöglich war, unmittelbar leicht und bequem mit dem Verband ausgeführt. Die Verbände können mehrere Wochen, sogar einige Monate liegen bleiben; nur muss die Hervorragung der Proc. spinosi durch Watteringe und Wattelager gegen den Druck von Seiten des Verbands geschützt sein oder man muss ein Fenster einschneiden, wodurch überdies die gleichzeitige Anwendung der Carbolinjectionen auf die Wirbelbögen (§ 213) ermöglicht wird. Die Wirkung des Verbands ist wesentlich die eines Strebepfeilers, welcher zwischen den Cristae ilei und den Achselhöhlen angebracht wird und die gestreckte Stellung der Wirbel-

säule erhält. Dagegen ist es reine Phantasie Sayre's, wenn er meint, dass der Gyps-cuirass die respiratorische Bewegung der Rippen verhindere; wir sahen ja schon bei den Verletzungen der Halswirbelsäule (§ 178), dass das reine Zwerchfellathmen nur für kurze Zeit ertragen wird. Die übertriebene Schilderung, welche Sayre von den Wirkungen seines Verfahrens gab, ist von Willett, Smith, Madelung u. A. auf das richtige Maass zurückgeführt worden; eine Besserung der kyphotischen Krümmung durch dasselbe wird von diesen Beobachtern geradezu geleugnet. Auch wurden oft Ohnmachtsanfälle und Erbrechen nach der Suspension beobachtet und in zwei Fällen (Willett und Dick) trat der Tod sehr schnell nach der Suspension ein. Vorsicht scheint deshalb dringend geboten zu sein. Das Verfahren v. Langenbeck's, welcher die Kranken in Chloroformnarkose aufhing, dürfte deshalb auch nicht ohne Bedenken sein. Beely construirte einen gegliederten Gypsverband, welcher vorn geöffnet wird und entsprechend der Linie der Processus spinosi eine bewegliche Verbindung erhält; derselbe kann nach Belieben abgenommen und wieder angelegt werden. Fisher, P. Bruns, P. Vogt u. A. empfehlen Corsets aus poroplastischem Filz (§ 343, allg. Thl.), welche aber nicht so viel leisten, wie die Gyps-corsets.

Die bisher genannten Apparate gestatten das Umhergehen des Kranken. Wenn derselbe dauernd liegen muss, so kann man auch von Lagerungs-vorrichtungen Gebrauch machen, welche eine langsame Umkrümmung der Wirbelsäule im Sinn der Streckbewegung bewirken sollen. Dahin gehört die Schwebevorrichtung von Rauchfuss, welcher die Kinder mit dem untern Theil der Wirbelsäule und dem Becken

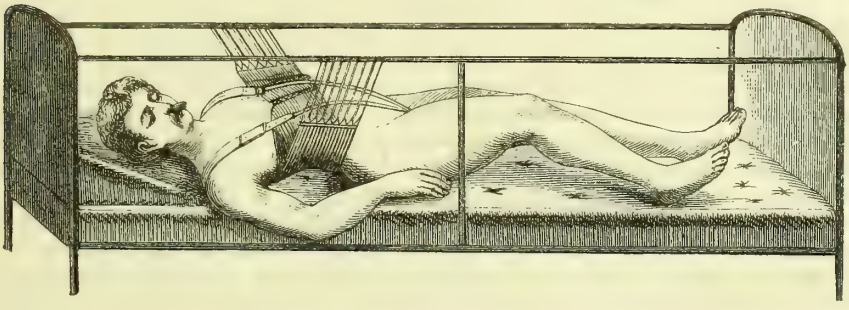

Fig. 164.
Schwebevorrichtung von Rauchfuss zur Behandlung der Kyphose.

auf einen Leinwandrahmen oberhalb der Bettebene lagert und sie dadurch zwingt, den Kopf und das obere Ende der Wirbelsäule zur Bettebene abwärts zu führen. Aehnlich ist die Vorrichtung von Maas, welcher ein Rollkissen mit Rosshaarpolsterung in das Bett legt, und über dieses Kissen die Kranken so lagert, dass dasselbe zum Hypomochlion wird, um welches das Gewicht des Rumpfs unterhalb des Winkels der Krümmung eine streckende Wirkung auf die Wirbelsäule ausübt. Man kann dabei noch die Wirkung dadurch erhöhen, dass man Sandsäcke auf die Unterleibsgegend legt. Auch die Nachtruhe kann für solche Vorrichtungen benutzt werden, wenn die Kinder nicht dauernd liegen sollen; bei Tage können sie dann den Taylor'schen Apparat tragen. Endlich ist noch die permanente Gewichtsextension nach Volkmann zu nennen, welche aber ihrer Leistung nach mehr für die entzündlichen Kyphosen der Halswirbelsäule, als für die der Brust- und Lendenwirbelsäule bestimmt ist und deshalb schon § 186 (Fig. 151) beschrieben wurde. Maas benutzt die Gewichtsextension, um die Wirkung seines Lagerungsverfahrens zu steigern.

§ 215. Die nicht-entzündlichen Verkrümmungen der Brust- und Lenden-wirbelsäule. Die Arthritis deformans der Wirbelsäule. Die Skoliose.

Mit dem häufigen Vorkommen der entzündlich-kyphotischen Verkrümmungen concurrirt die Häufigkeit nicht-entzündlicher Verkrümmungen der Brust- und Lendenwirbelsäule. Unter diesen Fällen müssen noch im unmittelbaren Anschluss an die entzündliche Kyphose die Fälle der *senilen Kyphose* genannt werden. Im höheren Greisenalter, jedoch selten vor dem 70. Jahr, kommt es allmählig zu einer solchen Atrophie der festen Knochenbälkchen und der corticalen Lamellen, dass unter der Belastung durch das Körpergewicht die Wirbelkörper an der Vorderfläche zusammen sinken. In der Atrophie der Knochenbälkchen ist die Entstehung der senilen Kyphose mit der granulirenden Erweichung der Knochenbälkchen bei der entzündlichen Kyphose ähnlich zu setzen. Aber diese Erscheinung vertheilt sich bei der senilen Kyphose auf alle Wirbel; sie concentrirt sich nicht, wie bei der entzündlichen Kyphose, auf einen oder einige Wirbel. Deshalb wird die Form der senilen Krümmung der rachitischen Kyphose (§ 212) ähnlich, d. h. es entsteht eine bogenförmige Krümmung, welche über die ganze Wirbelsäule gleichmässig sich erstreckt und in der Mitte der Brustwirbelsäule ihren Bogenscheitel hat. Natürlich ist die senile Kyphose permanent, nicht wie die rachitische nur im Sitzen und Stehen sichtbar. Von Behandlung und Heilung der senilen Kyphose kann nicht die Rede sein.

Im höheren Alter entwickelt sich auch die *Arthritis deformans* (Poly-panarthritis, § 106 Schluss, allg. Thl.) der Wirbelsäule. Die wesentliche Störung fällt freilich hier, im Gegensatz zu derselben Erkrankung an den Extremitäten, nicht auf die Gelenke der Wirbelsäule, sondern mehr auf die Knochen. Besonders entwickeln sich periostale Knochenwucherungen, welche sich beispielweise über lange Strecken des Ligam. vertebrale ant. verbreiten und viele Wirbelkörper durch eine lange Knochenplatte ankylotisch verschmelzen. Die Zwischenwirbelbandscheibe kann durch Verknöcherung an der Störung sich betheiligen. v. Thaden und Harryson hoben hervor, dass dieser Zustand die Entstehung der Wirbelfracturen (§ 209) begünstigt. Leyden, Bergson und Rhoden betonen die Entwickelung von Neuralgien, welche durch Druck der Knochenwucherungen an den Foramina intervertebralia auf die vom Rückenmark abgehenden Nerven bedingt sind. Ausser Bädern, der inneren Darreichung von Jodkali u. s. w. kann die Anwendung der Carbolinjectionen auf die Wirbelbögen (vgl. § 213) versucht werden.

Wenn wir von den senilen Kyphosen absehen, so sind fast alle nicht-entzündliche Verkrümmungen der Wirbelsäule *seitliche Verkrümmungen*, im Sinne der Abductionsbewegung der Wirbelsäule (§ 179), und werden demgemäss als *Skoliosen* bezeichnet. Man muss freilich auch unter den Skoliosen noch eine kleine Gruppe aussondern, welche mittelbarer oder unmittelbarer mit entzündlichen Vorgängen zusammenhängen; zu dieser Gruppe gehören: 1) *die narbigen Skoliosen*, d. h. solche seitliche Verkrümmungen, welche nach ausgedehnten Flächeneiterungen der seitlichen Brustwand, z. B. nach Verbrennungen, durch den Zug der vernarbenden Granulationen entstehen; 2) *die pleuritischen Skoliosen*, welche insofern ebenfalls als narbige angesehen werden können, als sie durch narbige Schrumpfung der Pleurahöhle und durch Zusammenrücken der Rippen (§ 203) bedingt werden; 3) *die coxitischen Skoliosen*, welche freilich durch eine Entzündung des Hüftgelenks bedingt sind, aber doch nur in mittelbarer Weise; die Coxitis führt oft zu einer Verkürzung der unteren Extremität (§ 447), deren Ausgleich ein Abwärts-stellen der betreffenden Beckenhälfte nothwendig macht, damit

der Fuss die Bodenfläche erreicht, und nun muss aus statischen Gründen, damit der Schwerpunkt des Rumpfs auf den Oberschenkeln eine Unterstützung finde, bei Senkung der einen Beckenhälfte die Lendenwirbelsäule nach der andern Seite sich convex ausbiegen. Dieser Skoliose der Lendenwirbelsäule muss eine compensatorische Krümmung der Brustwirbelsäule folgen. Anfänglich sind diese Krümmungen vorübergehend, d. h. sie treten nur bei dem Gehen und Stehen ein und verschwinden im Liegen. Im Lauf der Zeit kann aber das Wachsthum der Wirbel und können die Spannungen und Längen der Muskeln und Bänder sich der gewohnheitsmässigen Verkrümmung unterordnen; dann wird die Skoliose eine definitive. Durch prothetische Verlängerung der verkürzten Extremität (Erhöhung der Stiefelsohle etc.) kann man dieser coxitischen Skoliose und überhaupt den analogen Skoliosen, welche aus einer Verkürzung der unteren Extremität hervorgehen, vorbeugen. Die narbigen und pleuritischen Skoliosen können nur prophylaktisch durch schnelle und thunlichst aseptische Heilung der Verletzungen und Entzündungen bekämpft werden; sind sie ausgebildet, so ist eine Correction der Verkrümmung nicht mehr möglich.

Dieser kleinen Gruppe von Skoliosen steht nun die grosse Zahl solcher *Skoliosen* gegenüber, *welche* ohne deutlich erkennbare Ursache und unabhängig von Krankheiten benachbarter Organe, sowie auch unabhängig von entzündlichen Vorgängen an den Wirbeln *in der Wachsthumsperiode* auftreten. Nach zeitlicher Bestimmung können dieselben als *Entwickelungsskoliosen* bezeichnet werden. Es wird zwar noch von manchen Autoren bestritten, dass diese Skoliosen in einem nahen Zusammenhang mit der Skelettentwickelung stehen; ich werde jedoch zu erweisen versuchen, dass dieser Zusammenhang besteht. Fast alle Autoren der früheren Zeit und viele der Jetztzeit nehmen an, dass diese Skoliosen von einer *gewohnheitsmässigen schlechten Haltung* des Rumpfs und der oberen Extremitäten in allen Fällen abhängig sind; diese Annahme hat zu der Bezeichnung der *„habituellen"* Skoliose geführt. Indem ich mich diesen Autoren nicht anschliessen kann, muss ich auch diese Bezeichnung verwerfen. Uebrigens ist die Zahl der Entwickelungsskoliosen so gross, dass, wenn man von der Skoliose schlechtweg ohne Prädicat spricht, damit immer die Entwickelungs-Skoliose oder nach der Ansicht jener Autoren die habituelle Skoliose gemeint ist.

Unter dem Einfluss der Rachitis kann sich die Skoliose schon vom 3. Jahr an aufwärts entwickeln und schliesst sich dann zuweilen an die rachitische Kyphose (vgl. über rachitische Kyphose § 212) an. Ohne Rachitis kommt die Skoliose erst vom 7. Jahr an aufwärts zur Entwickelung, wird besonders häufig vom 9.—15. Jahr und von da ab wieder seltener bis zur Vollendung des Wachsthums. Noch im 18.—20. Jahr kommen einzelne Fälle von Entwickelung der Skoliose vor; vom 20. Jahr an aufwärts hört die Entstehung der Skoliose auf. Doch werden selbstverständlich die skoliotischen Verkrümmungen von der Jugend her in das erwachsene Alter übernommen und können in diesem Alter noch eine weitere Verschlimmerung erfahren.

Auffällig ist das Vorwiegen der Skoliose bei Mädchen gegenüber den Knaben; nur bei rachitischer Skoliose stehen beide Geschlechter ziemlich gleich. Die Vererbung der Anlage zur Skoliose ist zweifellos, aber nicht von so durchgreifender Bedeutung, dass nicht auch in Familien, in welchen die Skoliose ganz unbekannt ist, ein einzelnes Familienglied an Skoliose in manchen Fällen erkrankte. Wenn nun schon die Erblichkeit der Skoliose sich schwer mit der, übrigens auch heute noch am weitesten verbreiteten Ansicht von der Angewöhnung der skoliotischen Haltung vereinigen lässt, so zeigt die anatomische Untersuchung des skoliotischen Skelets Veränderungen an den Knochen (§ 218), welche noch viel weniger als Ergebnisse einer gewohnheitsmässigen schiefen Haltung betrachtet werden können.

Alle Momente drängen darauf hin, der normalen Entwickelung der Wirbelsäule eine Bedeutung für die Entstehung der Skoliose zuzugestehen. Deshalb bin ich genöthigt, in den §§ 216 u. 217 auf die normale Entwickelung der Wirbelsäule und auf die, mit dieser Entwickelung im genauesten Zusammenhang stehende Entwickelung des Brustkorbs einzugehen. Wenn ich auch im übrigen von dem Grundriss der Chirurgie anatomisch-physiologische Erörterungen ausschliesse, so bin ich hier genöthigt, vorläufig noch eine Ausnahme zu machen. Ich kenne kein anatomisches Hand- oder Lehrbuch, welche die zuerst von mir entworfene Lehre der Entwickelung der Wirbelsäule und des Brustkorbs so darstellt, dass auf der Grundlage dieser Darstellung ein Verständniss der Skoliose gewonnen werden könnte.



Fig. 165.
Krümmungen der Wirbelsäule in der Profillinie vom Neugeborenen (a) und vom Erwachsenen (b).

§ 216. Die physiologische Entwickelung der Brust- und Lendenwirbelsäule.

Die fötale Wirbelsäule ist zwar nach jeder Richtung hin sehr biegsam; wenn man jedoch den Fötus in hängender Stellung seiner eigenen Schwere überlässt, so bildet die Wirbelsäule nahezu eine gerade, senkrecht verlaufende Linie. Nur die Halswirbelsäule ist etwas nach hinten zurückgebogen (von T aufwärts Fig. 165 a), ebenso das Kreuzbein (von P abwärts); Brust- und Lendenwirbelsäule entsprechen der geraden Linie. Dieser Zustand bleibt auch in den ersten Lebensjahren; erst langsam, und zwar noch über die Zeit des Wachsthums hinaus fortschreitend, geschieht die Umwandlung dieser fötalen Anordnung in die definitive Krümmung der erwachsenen Wirbelsäule (Fig. 165 b). Endlich ist die concave Brustkrümmung und die convexe Lendenkrümmung fertig. Unzweifelhaft ist diese Umkrümmung die Wirkung der Belastung; der elastische Stab, welchen die Wirbelsäule darstellt, erleidet durch den Druck des Körpergewichts eine doppelte S-förmige Krümmung.

Während diese Umkrümmung längst bekannt war, hatte man versäumt, die Einzelnheiten in der Entwickelung der Wirbel in Betracht zu ziehen. Die anatomische Beschreibung der einzelnen Wirbelformen

bezog sich auf die erwachsene Gestalt. Man wusste nur, dass beispielsweise der Wirbelkörper der Halswirbel und obersten Brustwirbel eine Bohnen-form, die mittleren Brustwirbel eine dreieckige Keilform besassen und dann allmählig in die Eiform der Lendenwirbelkörper übergingen; dagegen war es unbekannt, dass diese Unterschiede in den Formen der Wirbelkörper bei dem Neugeborenen viel weniger ausgeprägt sind. Insbesondere ist die Keilform der Wirbelkörper an den mittleren (ungefähr 4.—8.) Brustwirbeln bei Neugeborenen kaum angedeutet, und gerade diese Wirbel besitzen für die Entstehung der Skoliose ein besonderes Interesse, weil an ihnen besonders häufig die Skoliose ihren Anfang nimmt.

Ich stelle nun in Figur 166a und b einen mittleren Brustwirbel vom Neugeborenen und Erwachsenen nebeneinander. Die verschiedene Form der Wirbelkörper ist sofort ersichtlich, aber auch die verschiedene Form des Foramen vertebrale und der Proc. transversi. Das neugeborene Foramen vertebrale hat die Form eines liegenden Ovals, das erwachsene Foramen vertebrale ist fast kreisrund. Die Proc. transversi laufen bei dem Neugeborenen wirklich quer ab, bei dem Erwachsenen sind sie bei weitem mehr nach hinten gerichtet (vgl. die Winkel $\alpha\,\alpha$). Dieser Unterschied betrifft nicht nur die Proc. transversi, sondern auch die Wurzeln der Wirbelbögen, aus welchen die Proc. transversi sich entwickeln; und von dem Verlauf dieser Wurzeln des Bogens ist die Verschiedenheit der Form des Foramen intervertebrale abhängig.

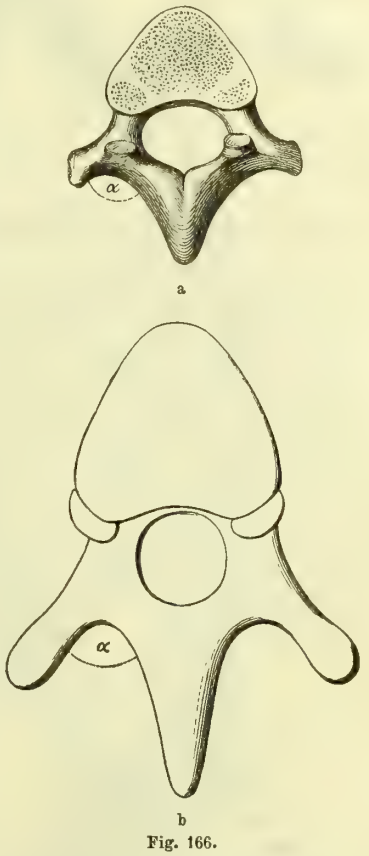

Fig. 166.
4. Brustwirbel vom Neugeborenen (a) und vom Erwachsenen (b), von oben gesehen.

An dem Wirbel, welcher in Fig. 166a abgebildet ist, wurde oberhalb des Abgangs des Wirbelbogens durch einen horizontalen Schnitt die obere Schicht des Körpers abgetragen; man gewinnt so einen Einblick in das Gefüge des Wirbelkörpers und in die Verhältnisse seines Wachsthums. Zwischen dem mittleren, unpaarigen Knochenkern des Wirbelkörpers und den paarigen Knochenkernen, aus welchem die Seitentheile der Wirbelbögen, aber auch die Wurzeln des Wirbelbogens im Wirbelkörper entstehen, liegt beiderseits *eine epiphysäre Knorpelscheibe.* Sie erscheint auf dem Durchschnitt als ein spitzwinkeliges Dreieck, dessen spitzester Winkel gegen das Foramen vertebrale gerichtet ist (vgl. Fig. 169a a′ a″); in Wirklichkeit ist das Dreieck ein spitzer Keil, welcher ebendahin seine Kante richtet. Wir wissen nun, dass überall bei dem Wachsen der Marksubstanz die jüngsten Knochenschichten sich parallel der Begrenzungsebene des Epiphysenknorpels an diesen anbilden. Es wird nun auf die Stellung des Knorpelkeils ankommen, ob die an ihm angebildeten neuen Knochenstücke dem Wachsthum des Wirbelkörpers von vorn nach hinten (in sagittaler Richtung) oder von links nach rechts (frontales Wachsthum) zu gut kommen. Steht die Begrenzungsebene der Scheibe in frontaler Richtung, so geschieht das Wachsthum in sagittaler Richtung; steht aber die Begrenzungsebene der Scheibe in sagittaler

Richtung, so dehnt sich der Knochen durch die hier angelagerten Schichten in frontaler Richtung aus. Nun liegt bei Neugeborenen die Scheibe, wie aus Fig. 166a erhellt, gerade in der Mitte zwischen der frontalen und sagittalen Richtung, von jeder etwa um 45° abweichend; deshalb kommt das Wachsthum beiden Durchmessern des Wirbelkörpers zu gut. Das Verhältniss bleibt aber nicht dasselbe für die ganze Dauer der Entwickelung; vielmehr rückt die Knorpelscheibe, wie aus Vergleichung von Fig. 167, dem Durchschnitt eines 16jähr. Wirbelkörpers hervorgeht, in die sagittale Richtung herum. Mit fortschreitendem Wachsthum gewinnt der frontale Durchmesser durch diese Veränderung und deshalb wächst der Wirbelkörper immer mehr von hinten nach vorn, als von rechts und links. So entsteht die erwachsene Keilform des mittleren Brustwirbelkörpers (Fig. 166b).

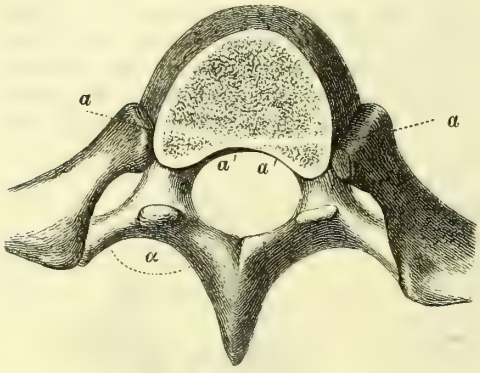

Fig. 167.
Horizontaler Durchschnitt durch den 4. Wirbelkörper eines 16jährigen Individuums.

Aus allen diesen Thatsachen drängt sich die Vermuthung auf, dass die mittleren Brustwirbel unter dem Einfluss einer form-verändernden Kraft stehen. Die besonders auffällige Umänderung im Verlauf der Proc. transversi lässt ferner vermuthen, dass diese Kraft zuerst auf diese und erst durch diese auf die Wurzeln der Wirbelbögen und endlich von diesen aus auf die Stellung der Knorpelscheiben im Wirbelkörper einwirkt. So werden wir darauf hingewiesen, diese Kraft in den Rippen zu suchen, welche sich an die Proc. transversi der Wirbel anlehnen. Man wird hierdurch gezwungen, die Entwickelung der mittleren Brustwirbel zu der Entwickelung der mittleren Rippenpaare in Beziehung zu setzen. Diese Rippenpaare stellen mit ihren Knorpeln und mit dem Stück des Brustbeins, an welches die Rippenknorpel sich inseriren, *Thoraxringe* dar. So wird es nothwendig, die ganze Entwickelung des Brustkorbs hier in Erwägung zu ziehen.

§ 217. Die Entwickelung des Brustkorbs.

Zuerst fällt am fötalen Brustkorb auf, dass die Rippenknorpel an der vorderen Brustwand einen anderen Verlauf haben, wie bei Erwachsenen; das erhellt aus dem Vergleich Fig. 168a u. Fig. 168b. Die Rippenknorpelwinkel werden im Verlauf des Wachsthums kleiner, der Rippenknorpel wird gleichsam im Verlauf des Wachsthums stärker eingeknickt. Die einknickende Kraft scheint das Wachsthum des Rippenknochens zu sein; denn die Rippen, welche am längsten wachsen zeigen die kleinsten Rippenknorpelwinkel, d. h. die Grösse der Rippenknorpelwinkel nimmt von oben nach unten ab, von dem sehr stumpfen Winkel der zweiten und dritten Rippe bis zu dem rechten Winkel der sechsten und siebenten Rippe (Fig. 168b). Da das Wachsthum eines langen Knochens besonders intensiv an seiner Knorpel-

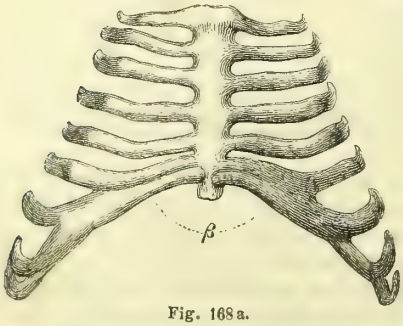

Fig. 168a.
Fötaler Brustkorb, von vorn gesehen.

renze stattfindet, so darf man vermuthen, dass die wachsenden Knochenstücke, welche an der vorderen Ossificationsgrenze sich zwischen den alten Knochen und den Knorpel einlagern,g den Knorpel gegen das Brustbein schieben und gegen dasselbe zusammen drängen. Der Scheitel des Rippenknorpelwinkels sieht deshalb nach unten, weil das hintere Ende der Rippe höher liegt als das vordere. An den untersten Rippen (neunte und zehnte), welche in keinem festen Zusammenhang mehr mit dem Brustbein stehen, bleiben die Rippenknorpelwinkel wieder mehr stumpf, weil der feste Punkt

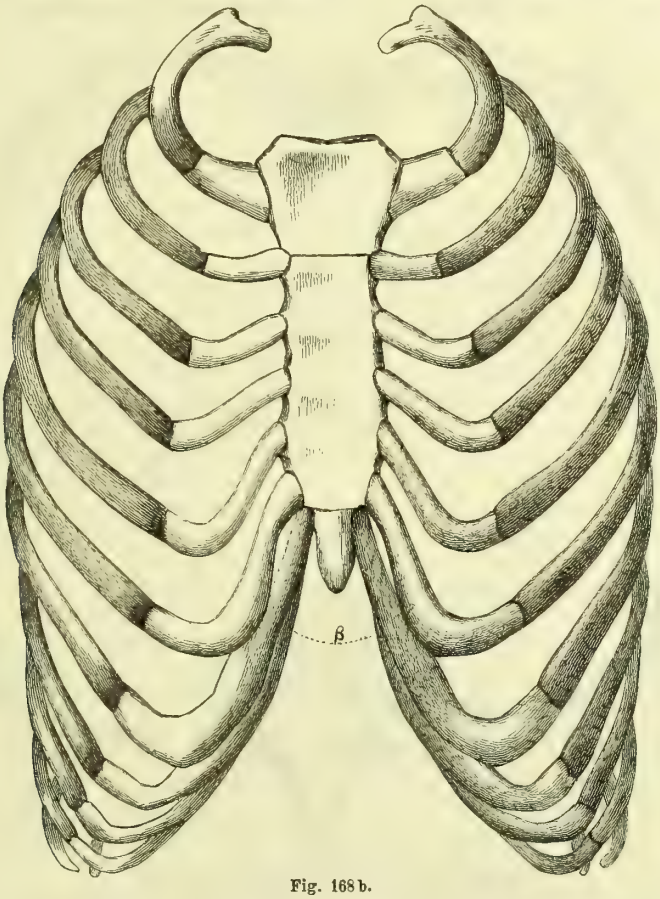

Fig. 168 b.
Erwachsener Thorax (verkleinert), von vorn gesehen, nach Henle.

nicht gegeben ist, gegen welchen der Rippenknorpel durch den wachsenden Rippenknochen angedrängt wird. Man erkennt die Wirkungen dieser Veränderungen der Rippenknorpelwinkel am besten aus der Vergleichung des Winkels β in Fig. 168 a und b. So ergiebt sich, dass *das Wachsthum der Rippenknochen in den Thoraxringen Spannungen setzt, welche form-verändernd auf die weniger energisch wachsenden Theile des Thoraxringes einwirken.*

Das Studium dieser Spannungen erfordert eine Vergleichung der Form eines mittleren Thoraxringes vom Neugeborenen mit der des Erwachsenen. In Fig. 169 erkennt man die Form des vierten Thoraxringes (beide vierte Rippen umfassend) aus frühem kindlichem Alter. Auffällig ist die relativ geringe Entwickelung des

frontalen Durchmessers; demnach *erscheint die Brust des Neugeborenen eher eng als breit. Die Brust des Erwachsenen zeichnet sich dagegen durch das Vorwiegen des Breitendurchmessers aus.* In der Mitte des neugeborenen Thorax beträgt der frontale Durchmesser ungefähr 6,8, der sagittale Durchmesser 5,6 Ctm., bei Erwachsenen der frontale Durchmesser ungefähr 26, der sagittale 19 Ctm.; mithin wächst der frontale Durchmesser um 19,2 Ctm., der sagittale Durchmesser um 13,6 Ctm. Da an dem Belagsknorpel des Rippenköpfchens an dem vertebralen Ende des Knorpels kein bedeutendes Rippenwachsthum stattfinden kann (dasselbe kann nur dem Collum costae zwischen dem Costo-vertebralgelenk und

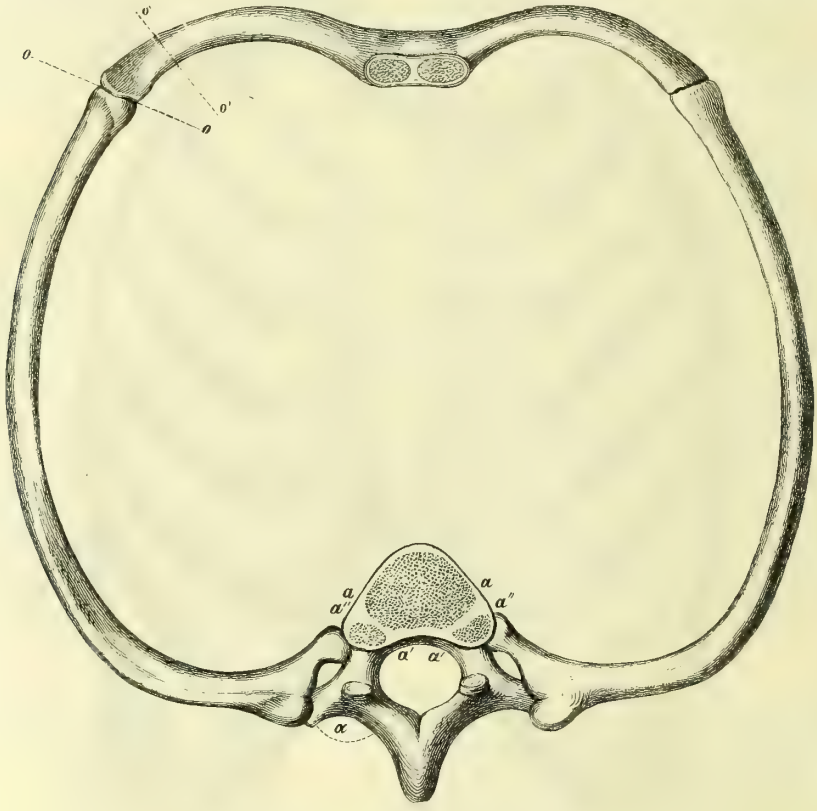

Fig. 169.
Vierter Rippenring aus dem ersten Lebensjahr.

dem Proc. transversus zu gute kommen, weil der wachsende Knochen sich nicht an der Gelenkfläche des Proc. transversus vorbei schieben kann) so ist die Stellung der vorderen Ossificationsebene (oo Fig. 169) von besonderer Wichtigkeit für die Wirkungen des Wachsthums auf die Durchmesser des Thoraxringes. Steht die Ebene der Ossification parallel der Stirnebene, so werden Knochenstücke gebildet, welche das Brustbein von der Wirbelsäule nach vorn drängen und dem Anwachsen des sagittalen Durchmessers zu gut kommen. So liegt das Verhältniss ungefähr in der fötalen Periode der Entwickelung; die Ebene oo liegt an der seitlichen Thoraxwand fast parallel der Stirnebene. Im Verlauf der fortschreitenden Verknöcherung rückt aber die Ebene oo an die vordere Brustwand in die sagittale Ebene nach der Richtung o'o' herum und nun werden Knochenstücke gebildet,

welche die Seitenwand des Thorax nach aussen, die Rippenknorpel umgekehrt nach innen gegen das Brustbein drängen. Die erstere Wirkung kommt dem Breitenwachsthum des Thorax zu gut; die letztere kennzeichnet sich in der oben beschriebenen Zusammenknickung der Rippenknorpel.

Steht nun die Ossificationsebene in der Mitte zwischen o o und o′o′, so übt sie beide Wirkungen aus; d. h., das Wachsthum des Knochens vergrössert beide Durchmesser des Thoraxringes. Indem aber das Brustbein durch das Wachsthum der Rippenknochen nach vorn getrieben wird, entstehen Spannungen in den Weichtheilen, in der Haut und den Muskeln (z. B. M. M. pectorales majores); die Widerstände, welche hier das Brustbein findet, entsprechen einer Kraft, welche das vertebrale Rippenende nach hinten gegen den Proc. transversus treibt. Die neugebildeten Knochenstücke sind gewissermaassen Keile, welche zwischen den elastischen Rippenbogen eingetrieben werden und sein sternales Ende nach vorn, sein vertebrales Ende nach hinten drängen. *So entsteht der Wachsthumsdruck, welchen das vordere Ende des Rippenknochens auf den Proc. transversus des Brustwirbels und durch diesen auf die Wurzel des Wirbelbogens und endlich auf die Stellung des prismatisch geformten Epiphysenknorpels im Seitentheil des Wirbelkörpers* (Fig. 169 a a′ a″) *ausübt. Hinter der Spitze des Proc. transversus drängt sich noch in Folge desselben Drucks der hintere Rippenwinkel hervor.* Es ist leicht begreiflich, dass diese Einflüsse sich nur an den mittleren Thoraxringen (ungefähr vierten bis achten) geltend machen; denn an den oberen bleiben die Rippen überhaupt zu kurz und ist deshalb der Wachsthumsdruck sehr klein, während an den unteren Thoraxringen (neunten bis zwölften) der feste Schluss der Ringe am Brustbein fehlt, welcher allein im Stande ist, eine Uebertragung des Wachsthumsdruckes von dem sternalen auf den vertebralen Theil der Rippe zu vermitteln.

Bei fast allen Wirbelthieren, welche geschlossene Thoraxringe besitzen, finden ähnliche Umstellungen an dem Proc. transversus und ähnliche Entwickelung des hinteren Rippenwinkels, sowie Formveränderungen der entsprechenden Wirbelkörper (Entwickelung der Keilform derselben) statt. Der menschliche Brustkorb, sowie der der menschenähnlichen Affen, zeichnet sich gegenüber den meisten anderen Wirbelthieren nur dadurch aus, dass am Schluss des Wachsthums die Ossificationsebene (o o) an die vordere Brustwand rückt und demgemäss der Thorax sich relativ mehr in der Breite entwickelt. Bei den meisten Thieren bleibt der Brustkorb eng, also seine fötale Form wird dauernd, während die Wirbel ihre Umgestaltung, welche eben von der fötalen Stellung der Ossificationsebene in frontaler Richtung abhängt, genau wie bei dem Menschen erfahren. Man kann am Versuchsthier, wie es von mir am Kaninchen geschehen ist, auf der einen Seite (der rechten, um die Verletzung des Herzbeutels zu vermeiden) am neugeborenen Thier ein Stück aus der Mitte des Rippenknorpels herausschneiden und so die Continuität des Rippenrings auf dieser Seite aufheben; dabei bleibt das Längenwachsthum ungestört, aber der Druck des vorn wachsenden Knochens kann wegen mangelnden Schlusses des Ringes nicht nach hinten übertragen werden. Dann bleibt auf dieser Seite der Proc. transversus quer stehen und es entwickelt sich kein nach hinten hervorragender Rippenwinkel. So wird die Richtigkeit der oben gegebenen Deductionen experimentell begründet.

§ 218. Das asymmetrische Wachsthum der Wirbel und der Thoraxringe in ihrer linken und rechten Hälfte und seine Beziehungen zur Entwickelungs-skoliose.

Wie an jeder Skelethöhle, besonders an der Schädel- und Beckenhöhle, kommt es auch an dem Thorax nicht selten zu einer asymmetrischen Entwickelung; am

Schädel kann man von einer skoliotischen Verbildung der Schädelknochen sprechen und am Becken ist das für den Geburtshelfer sehr wichtige, schräg-verengte Becken ein deutlicher Ausdruck asymmetrischer Entwickelung. An den mittleren Thoraxringen hängt Symmetrie und Asymmetrie der Entwickelung wesentlich von dem Verhalten der Ossificationsebenen (oo Fig. 169) ab. Nehmen wir an, dass auf der linken Seite wegen mangelhafter Anbildung von jungen Knochenbälkchen die Ossificationsebene nach o′o′ zur vorderen Brustwand vorrückt, auf der rechten dagegen in der Richtung von oo, in fötaler Lage stehen bleibt, so wird die linke Brusthälfte erwachsen-breit, die rechte bleibt relativ fötal-eng. Da nun aber bei dem Herumrücken der Ossificationsebene zur vorderen Brustwand der Wachsthumsdruck links aufhört, welcher nach hinten auf den Proc. transversus wirkt, so bleibt dieser und der vertebrale Theil der Rippe in fötaler Form bestehen, während auf der rechten Seite der Druck lange fortwirkt und zu einer extremen Umbildung am Proc. transversus, dem vertebralen Rippenende und endlich am Wirbelkörper führt. So entsteht der *eng-breite Thorax* (Fig. 170), welcher gewissermaassen eine gekreuzte Asymmetrie aufweist; denn die Durchmesser der linken Hälfte entsprechen mehr der Norm des Erwachsenen, die Durchmesser der rechten Hälfte mehr der Norm des Neugeborenen, während an der hinteren Brustwand Wirbel und Rippenenden umgekehrt links eine reinfötale Form, rechts dagegen eine übermässige Umbildung noch über die erwachsene Form hinaus zeigen. In den meisten Fällen ist jedoch die Asymmetrie in den Thoraxdurchmessern nicht so rein asymmetrisch ausgeprägt; vielmehr bleibt die Ossificationsebene rechts in mehr schräger Stellung stehen und so wird das Brustbein nach der linken Seite herübergedrängt. So entsteht der *schräg-verengte Thorax* (Fig. 171). Doch hat diese häufigere Form des asymmetrischen Thorax das mit der eng-breiten Form gemein, dass rechts der Proc. transversus weiter nach hinten zurückgebogen ist und dass der hintere Rippenwinkel nach hinten weit hervorragt. Deshalb ist auch die Form der Wirbelkörper in beiden Fällen in gleichem Sinne asymmetrisch, links der fötalen, rechts der erwachsenen Form entsprechend. Theilt man einen solchen Wirbelkörper, wie es in Fig. 172 geschehen ist, durch eine sagittale Linie, welche im Längsdurchmesser des Proc. spinosus verläuft, in seine zwei seitlichen Hälften, so entspricht die linke Hälfte den Formen von Fig. 166 a (§ 216), die rechte Hälfte den Formen von Fig. 166 b (§ 216). Da nun bei geradliniger Anordnung der Wirbel die Hälfte der Belastung auf die linke Seite, links von der

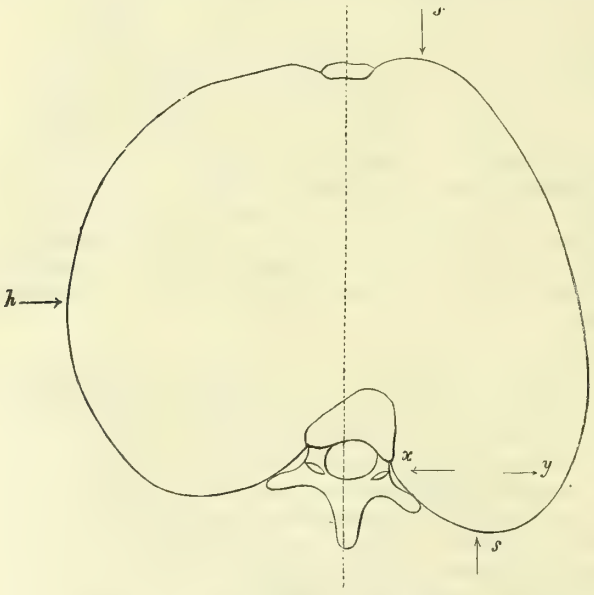

Fig. 170.
Eng-breiter Thorax. Vierter Rippenring (schematisch).

sagittalen Linie, die andere Hälfte auf die rechte Seite, rechts von der sagittalen Linie (Fig. 172) einwirkt, so ist die Belastung links von einer kleinen, rechts von

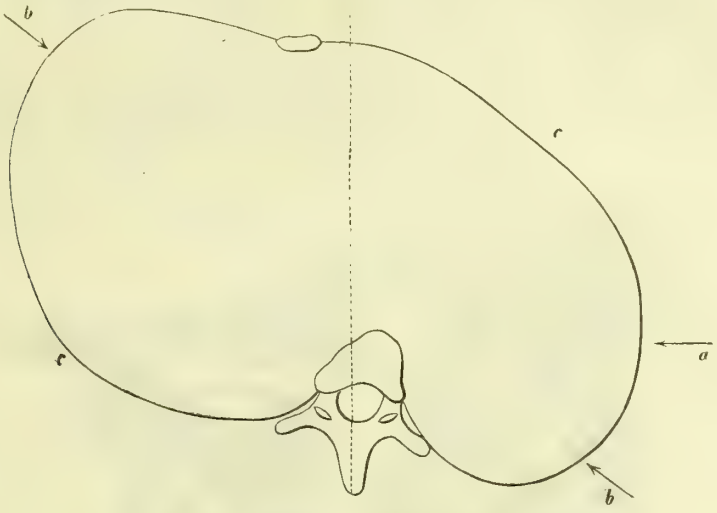

Fig. 171.
Schräg-verengter Thorax. Vierter Rippenring, schematisch.

einer breiten Fläche zu tragen. Es begreift sich leicht, dass der wachsende Knochen in der Richtung von oben nach unten auf der linken und rechten Seite verschieden

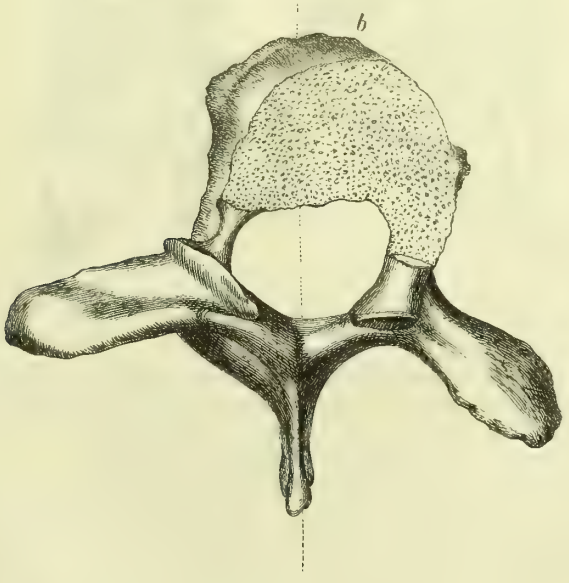

Fig. 172.
Vierter Brustwirbel von einer rechtsseitigen Skoliose.

beeinflusst wird; *links bleibt der Wirbelkörper in seinem Höhenwachsthum zurück*, während rechts das Höhenwachsthum nicht behindert wird. Indem mehrere

solche asymmetrische Wirbelkörper mit niedriger linken Seite übereinander zu liegen kommen, bildet sich eine seitliche Verkrümmung der Wirbelsäule, deren Convexität sich nach rechts richtet. *So entsteht die skoliotische Verbiegung der Wirbelsäule als nothwendige Folge einer stark ausgeprägten asymmetrischen Entwickelung des Thorax.*

Wenn wir auch auf scheinbar weitem Umweg von der normalen Entwickelung der Wirbel und Rippen durch die asymmetrische Abweichung dieser Entwickelung endlich zur Deutung der Skoliose gelangt sind, so ist dieser, von den Autoren

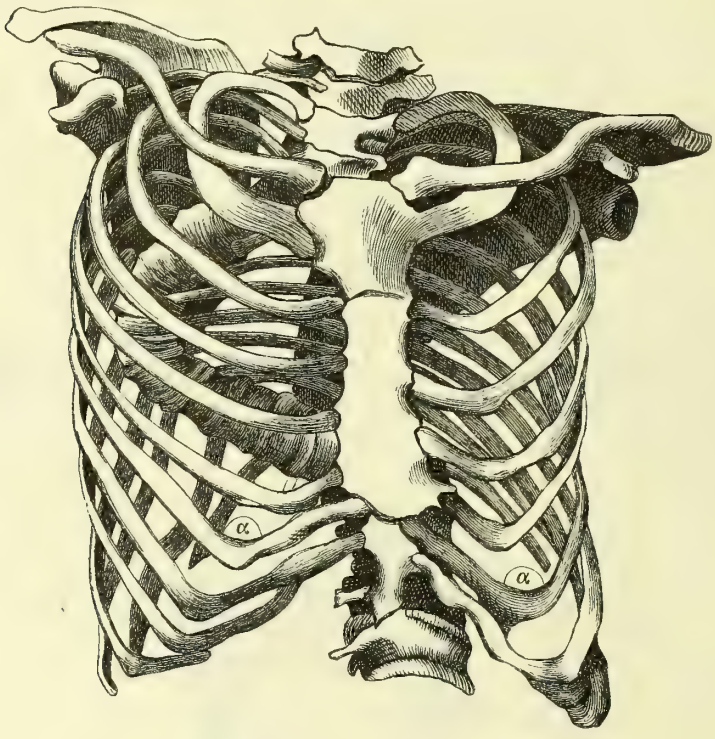

Fig. 173.
Skoliotischer Thorax, nach Henke.

der früheren Zeit nie betretene Weg doch allein derjenige, welcher zum Ziele führt. Das erhellt aus einer pathologisch-anatomischen Untersuchung der Störung am Skelet, welche wir hier in erster Linie anstellen wollen, und aus der Reihenfolge und der Art der klinischen Erscheinungen (§ 219).

Die Formen der skoliotischen Wirbel verhalten sich ausnahmlos der Art, wie in Fig. 172, d. h. der Proc. transversus der rechten Seite, welcher so bedeutend nach hinten abweicht, entspricht der nach rechts gerichteten Convexität der Krümmung der Wirbelsäule und auf dieser Seite findet sich auch die convexe Vorwölbung der hinteren Rippenwinkel. Die Asymmetrie des Foramen vertebrale ist ebenso gesetzmässig, d. h. die linke Seite (entsprechend der concaven Seite der Krümmung der Wirbelsäule) ist immer rund, also fötal, die rechte immer oval, also erwachsen (vgl. Fig. 166a und Fig. 166b § 216). Die epiphysären

Scheiben der Wirbelkörper ordnen sich demgemäss an, d. h. die linke Scheibe bleibt in fötaler Stellung stehen, die rechte rückt in die frontale erwachsene Stellung. Deshalb muss die Spitze des Wirbelkörpers (b Fig. 172) nach der rechten Seite abweichen. Sehr belehrend ist dann noch das Verhalten der Rippenknorpelwinkel. Auf der rechten Seite ist eben die Rippe mehr von hinten nach vorn gewachsen und deshalb fehlte das hohe Maass des Wachsthumdrucks, welcher den Rippenknorpel von rechts nach links gegen das Brustbein zusammenpresst; mithin bleibt hier der Rippenknorpelwinkel (*a* Fig. 173) sehr stumpf, wie bei dem Neugeborenen. Dagegen ist links die Rippe mehr in frontaler Richtung gewachsen und demgemäss verkleinert sich der Rippenknorpelwinkel, wie bei dem Erwachsenen. Auch in den gesammten Längen der entsprechenden Rippenknochen der rechten und linken Seite kommen bedeutende Unterschiede zur Beobachtung, welche das asymmetrische Wachsthum beider seitlicher Thoraxhälften ausser Zweifel stellen.

§ 219. Klinische Erscheinungen der Entwickelungs-skoliose.

Die einfache Entwickelungs-skoliose ist bei Mädchen viel häufiger, als bei Knaben und tritt vorzugsweise in der Periode vom 7. bis zum 14. Jahr ein; doch sind Fälle vor und nach dieser Zeit keineswegs zu den Ausnahmen zu rechnen (vgl. § 215). *Die erste Erscheinung ist das Hervortreten der hinteren Rippenwinkel und zwar gewöhnlich auf der rechten Seite.* Die rechte Scapula wird hierdurch nach hinten abgedrängt und bleibt, wie sie schon bei dem Fötus steht, an der seitlichen Brustwand liegen, während die linke Scapula ihre normale Dislocation erleidet und von der seitlichen Brustwand auf die hintere rückt. Rechts kommt es eben gar nicht zu der Entwickelung einer so breiten hinteren Brustwand, dass die Scapula auf ihr Raum finden könnte. Mit Recht bezeichnen achtsame Mütter den Beginn der Skoliose als *hohe Schulter*; denn zu dieser Zeit kann noch die Linie der Proc. spinosi vollkommen geradlinig sich verhalten, ohne eine Spur der seitlichen Verkrümmung der Wirbelsäule zu zeigen. Auf diese Periode bezieht sich auch die Anschauung, welche unter Laien und Aerzten so sehr verbreitet ist: dass nämlich das Kind aus schlechter Angewohnheit sich schief halte. Aber alles Zanken hilft dabei nicht: *das Kind hält sich nicht schief aus bösem Willen, sondern weil die beginnende asymmetrische Entwickelung des Skelets das Kind zur schiefen Haltung zwingt.*

Während nun allmählig die Thoraxdurchmesser sich verändern (§ 218), entwickelt sich die seitliche Verkrümmung an den mittleren Brustwirbeln, *die Abductionscontractur der Wirbelsäule, die Skoliose im engern Sinne des Wortes.* Man hat darüber gestritten, ob mit dieser Abductionscontractur eine Beugungs- oder Streckungscontractur (Kyphose oder Lordose vgl. § 211) verbunden sei. Es darf dabei nicht übersehen werden, dass die kindliche Brustwirbelsäule erst im Verlauf der Entwickelung und unter dem Einfluss der Rumpfbelastung ihre normale, nach vorn concave Krümmung erhält. Nun kann die skoliotische, nach links concave Krümmung sich an Stelle der nach vorn concaven normalen Krümmung entwickeln; dann fehlt die letztere und die skoliotische Wirbelsäule erscheint lordotisch. Bei langem Bestand tritt aber neben der skoliotischen Krümmung oft auch eine Andeutung der nach vorn concaven Krümmung auf und hierdurch kann die skoliotische Wirbelsäule eine leicht kyphotische Haltung bekommen. *Die skoliotische Buckelbildung*, welche bei hochgradiger Entwickelung der Skoliose eintritt, darf aber durchaus nicht auf eine kyphotische Verkrümmung bezogen werden und steht deshalb mit dem Buckel der entzündlichen Kyphose (§ 211) im bestimmten Gegensatz: *die skoliotische Buckelbildung beruht näm-*

lich auf einer hoch entwickelten Hervorragung der hinteren Rippenwinkel entsprechend der convexen Seite der Krümmung, also in der Regel auf der rechten Seite.

Die primäre Abductionscontractur der mittleren Brustwirbelsäule führt zu *secundären, compensatorischen Krümmungen der Lenden-* und *Halswirbelsäule*, wobei auch die untersten und obersten Brustwirbel an der compensatorischen Krümmung Theil nehmen können. Diese compensatorischen Krümmungen sind die nothwendige Folge der Statik der Wirbelsäule; denn die primäre seitliche Verkrümmung der Brustwirbelsäule würde dahin führen, dass die Belastung derselben durch das Rumpf- und Kopfgewicht bei dem Gehen und Stehen nur mit ungeheurer Muskelanstrengung auf der convexen Seite der Krümmung getragen werden könnte, wenn nicht die Umkrümmung der Hals- und Lendenwirbelsäule in dem umgekehrten Sinne wieder eine gleichmässige Vertheilung der Last nach links und rechts herbeiführte. So erhält die ganze Wirbelsäule eine Sförmige, oder vielmehr, wenn die Biegung der mittleren Brustwirbelsäule nach rechts mit der Convexität sieht, eine ʔförmige Krümmung; denn alsdann richten die Krümmungen der Hals- und Lendenwirbelsäule ihre Convexität nach links. Die Krümmung der Lendenwirbelsäule ist dabei in der Regel viel mehr ausgesprochen, als die der Halswirbelsäule und kann sogar, obgleich sie später entsteht, als die Krümmung der Brustwirbelsäule, in der Folge bedeutender werden, als die letztere. Die physiologische Fähigkeit der mittleren Lendenwirbel zur Abductionsbewegung ist sehr gross und kommt der pathologischen Umkrümmung zu statten.

Die regelwidrige Entwickelung des Brustkorbs wirkt auch auf die Brustorgane, besonders auf die Lungen und das Herz ein. Die Lungen, besonders diejenige, welche der engen Thoraxhälfte (der convexen Seite der Krümmung) entspricht, werden beengt, die respiratorischen Bewegungen erschwert. So sind Individuen mit hochgradiger Skoliose kurzathmig und unfähig zu schweren körperlichen Anstrengungen. Unter der mangelhaften Athmung leidet auch der Blutkreislauf und es tritt Dilatation des rechten Ventrikels mit sehr lästigem Herzklopfen ein. Die Lippen der hochgradig Skoliotischen sind gewöhnlich bläulich gefärbt. Dass die ganze körperliche Entwickelung unter diesen Störungen leiden kann, bedarf keiner besonderen Begründung. Leider wird auch die geistige Entwickelung oft gestört oder doch auf ungewöhnliche Bahnen gelenkt, da die skoliotischen Kinder schon von ihren Spiel- und Schulgenossen als Gegenstand des Spottes betrachtet werden. Skoliotische Mädchen gehen, wenn sie später schwanger werden, einem unregelmässigen Verlauf der Schwangerschaft und schweren Entbindungen entgegen, da der Uterus nicht frei nach oben sich entwickeln kann und *das schräg-verengte Becken eine gewöhnliche Begleiterscheinung des schräg-verengten skoliotischen Thorax ist.* Endlich kommen Personen mit bedeutender Skoliose *durch Bronchitis und Pneumonie in grössere Lebensgefahr*, weil die bronchitischen Sputa aus den abgeknickten und zusammengepressten Bronchien nicht ausgehustet werden können. Diesen Gefahren der Skoliose gegenüber ist es eine wichtige Aufgabe der chirurgischen Therapie, die Skoliose zu heilen oder doch ihre fortschreitende Entwickelung zu hemmen (§ 221).

Der zeitliche Verlauf der Skoliose ist sehr verschieden. Die Verschlimmerung der Skoliose kann in kurzer Zeit, im Verlauf weniger Monate sehr bemerkbar sein. In anderen Fällen kommt es gelegentlich zu einem Stillstand der Verkrümmung Mit dem Abschluss des Knochenwachsthums, gegen das 22. Jahr, pflegen die skoliotischen Verkrümmungen keine bedeutende Steigerung mehr zu erfahren. Aber auch noch Skoliosen, welche sehr spät, vielleicht erst im 18. Lebensjahr, entstehen, können noch in diesem kurzen Zeitraum zu den bedenklichsten Verkrümmungen führen.

§ 220. Die statische Skoliose. Die rachitische Skoliose und die sonstigen rachitischen Missbildungen des Thorax.

Indem ich im früheren die allgemeine Bedeutung des Begriffs der „habituellen Skoliose“ zurückwies (§ 215) und zur Erklärung der gewöhnlichen Skoliosen mich auf den Boden der Entwickelungsgeschichte des Skelets stellte (§§ 216—218), so muss ich doch anerkennen, dass es eine kleine Zahl von Fällen der Skoliose giebt, welche nicht auf einer asymmetrischen Entwickelung der Wirbel und Rippen, sondern auf einer statischen Verbiegung der Wirbelsäule beruhen. Zweifellos gehören dahin die schon in § 215 erwähnten Fälle der „coxitischen Skoliose“, in denen eine Längenverschiedenheit der beiden unteren Extremitäten und ein Unterschied in der Stellung beider Beckenhälften durch die Umkrümmung der Lendenwirbelsäule statisch ausgeglichen werden soll. *In solchen Fällen beginnt die Skoliose in der Lendenwirbelsäule*; hier entsteht die primäre Verkrümmung, welcher später secundäre Krümmungen in der Brustwirbelsäule (vgl. über compensatorische Krümmungen § 219) folgen können. Doch sind die secundären Krümmungen der Brustwirbelsäule in solchen Fällen ziemlich geringfügig und vor allem *fehlt ihnen das starke Hervorragen der hinteren Rippenwinkel* — ein deutlicher Beweis, dass dieses Hervorragen nicht eine Folgeerscheinung der seitlichen Verbiegung der Brustwirbelsäule ist. Nun kommen aus der coxitischen Skoliose noch andere Fälle ähnlicher Art mit primärer Krümmung in der Lendenwirbelsäule vor, z. B. bei dem gewohnheitsmässigen Tragen schwerer Lasten auf einem Arm oder einer Schulter. Auch hier ist indessen die Krümmung nicht gewohnheitsmässig, sondern sie ist eine statisch nothwendige Folge, weshalb ich vorziehe auch diese Skoliosen nicht als habituelle, sondern als *statische* zu bezeichnen. Nach persönlicher Erfahrung möchte ich annehmen, dass unter 10 Fällen gewöhnlicher Skoliose kaum einer zu den statischen, alle übrigen zu der asymmetrischen Entwickelungs-skoliose gehören. Der Unterschied liegt in folgenden Punkten: bei der asymmetrischen Entwickelungs-skoliose (§§ 216—218) ist die Prominenz der hinteren Rippenwinkel die erste und bedeutendste Erscheinung, ihr folgt die asymmetrische Stellung der beiden Scapulae, die Krümmung der Brustwirbelsäule ist primär, der Brustkorb asymmetrisch verbildet; dagegen ist bei der statischen Skoliose die Lendenwirbelsäulen-Krümmung primär, die Prominenz der hinteren Rippenwinkel nicht bedeutend, die Durchmesser beider Hälften des Brustkorbs nicht wesentlich gestört, die Scapulae in normaler, symmetrischer Stellung.

Die *rachitische Skoliose* schliesst sich in ihrer Entstehung nicht etwa an die statische Form, sondern umgekehrt an die asymmetrische Entwickelungs-skoliose; sie unterscheidet sich von der letzteren nur dadurch, dass die Erscheinungen viel unregelmässiger sind, weil die rachitische Erkrankung der Wirbel und der Rippen sich unregelmässig über die einzelnen Wirbel und die Rippen beider Seiten vertheilt. Mithin wird die Asymmetrie beider Hälften etwas bunt durch einander gewürfelt. Die rachitische Skoliose beginnt ziemlich früh, früher als die asymmetrische Entwickelungs-skoliose, zuweilen schon im 2. oder 3., häufiger im 4. bis 6. Jahr; es kann demnach die rachitische Skoliose unmittelbar an die rachitische Kyphose sich anschliessen (vgl. § 215). Knaben werden ebenso häufig befallen, als Mädchen. Die Prominenz der Rippenwinkel an den mittleren Thoraxringen ist zwar gewöhnlich scharf ausgeprägt; aber es ist nicht die einzige Missgestaltung der Rippen, sondern auch an den vorderen Abschnitten der Rippen, besonders an der Grenze zwischen Knorpel und Knochen, wo ja die rachitische

Erkrankung besonders deutlich auftritt und zu der spindelartigen Anschwellung der Rippen führt (vgl. über den rachitischen Rosenkranz § 96, allg. Thl.), kommt es zu allerlei Verbiegungen. Die rachitische Erweichung der jungen Knochensubstanz lockert die Festigkeit des Thoraxringes und so kommt es nicht zu den normalen Spannungen des Wachsthums, deren Wirkungen wir § 217 kennen lernten. Vielmehr macht sich der Wachsthumsdruck in anormaler Weise geltend und schiebt beispielsweise das vordere Ende des Rippenknochens nach vorn an dem Knorpel vorbei, so dass der letztere eine Vertiefung bildet. Wenn alle Rippen, welche sich an das Brustbein anheften, in gleicher Weise an den Knorpeln vorbeiwachsen, so kommen die Rippenknorpel mit dem Brustbein in eine Vertiefung zu liegen, in welche man eine Faust einlegen kann. Diese rachitische Verkrümmung der vorderen Brustwand wird als *Pectus excavatum* bezeichnet; sie ist ein deutlicher Beweis dafür, dass der feste Schluss der Rippenringe nothwendig ist, damit der Wachsthumsdruck der Rippen das Brustbein von der Wirbelsäule ab nach vorn hebt. Bei hochgradiger Rachitis kann auch an der Grenze des Knorpels und des Knochens der Rippen eine solche Erweichung eintreten, dass die Enden der Rippenknochen nach innen gegen den Brustraum federn und die Rippenknorpel mit dem Brustbein eine hervorragende Kante bildet. Diese Kante hat man mit dem Kiel eines Schiffs verglichen und dieser Brustverkrümmung die Bezeichnung als *Pectus carinatum* gegeben. Das Pectus excavatum und das Pectus carinatum können in mannigfaltigster Weise mit skoliotischen Störungen verbunden sein. Man hat früher angenommen, dass die Bewegungen der Muskeln, besonders bei der Respiration, z. B. die Bewegungen des Zwerchfells, des M. serratus ant. maj. u. s. w. die erweichten Rippen in die pathologischen Formen zögen, und hat sogar diese Anschauung auf die nicht-rachitische Skoliosen zu übertragen versucht. Wenn auch für hochgradige Rachitis die Möglichkeit eines deformirenden Muskelzugs anerkannt werden kann, so ist doch wohl die Spannung, welche das Wachsen der Rippen setzt, als constante Kraft wichtiger, als die wechselnden, und in ihrer Wirkung sich ausgleichenden Züge der verschiedenen Muskeln. Jedenfalls liegt für die nicht-rachitische Skoliose auch nicht die Spur eines Beweises, ja nur einer Wahrscheinlichkeit vor, dass der Zug der Muskeln auf ihre Entstehung einen nennenswerthen Einfluss ausübt.

Bei der Behandlung der rachitischen Skoliose und der rachitischen Brustverkrümmung ist die allgemein antirachitische Therapie (vgl. § 96 Schluss, allg. Thl.) neben der mechanischen Therapie wohl zu berücksichtigen. Für die mechanische Art der Behandlung sind die Grundsätze gültig, welche für die Behandlung der gewöhnlichen Entwickelungs-skoliose im § 221 festgestellt werden.

§ 221. Die mechanische Behandlung der Entwickelungs-skoliose.

Auf Verkrümmungen der Wirbelsäule kann man mit umkrümmenden mechanischen Vorrichtungen niemals unmittelbar, sondern nur mittelbar einwirken; denn die Wirbel bieten keine hervorragenden Fortsätze und Flächen, an welchen mechanische Apparate einwirken könnten. Wenn wir *Zug* oder *Druck* auf die Stellung der Wirbelsäule corrigirend einwirken lassen wollen, so muss der erstere, der Zug, am Becken oder den unteren Extremitäten unten, oder an dem Schultergürtel und an dem Kopf oben angreifen; der Druck aber kann auf die Brustwirbel nur durch die Rippen übertragen werden, während an den Lendenwirbeln überhaupt eine Druckwirkung kaum zu erzielen ist.

Wer die Entwickelungs-skoliose für eine einfache statische Umkrümmung der Wirbelsäule hält, der muss auch der Zugbehandlung eine zweckmässige Wirkung

zugestehen. Die alten Streckbetten, in welchen Schrauben und Winden an den Beinen und Armen zogen, um die Wirbelsäule gerade zu recken, sind so ausser Gebrauch, dass man diese Marter-instrumente nicht mehr zu kritisiren braucht. Ranchin, welcher im vorigen Jahrhundert den Buckel einer hochgestellten Dame unter einer Waschpresse strecken wollte, wird heute wohl keine Nachahmer mehr finden. Der permanente Gewichtszug, welchen Volkmann zur Behandlung der Kyphose empfahl (vgl. § 186 Fig. 151) ist für die Skoliose, obgleich er sehr mild wirkt, nicht anzuwenden, weil man die im übrigen gesunden skoliotischen Kinder nicht zu einer dauernden Bettruhe verurtheilen kann. So dürfen wir das Verfahren von Sayre als dasjenige Zugverfahren bezeichnen, welches jetzt am ehesten zur Anwendung kommen kann. Der Zug wird genau so, wie in dem § 214 (vgl. Fig. 163) geschilderten Verfahren für die Kyphose, durch das hängende Gewicht des Körpers erzielt; die erhaltene Correction der Stellung wird durch den Gypscuirass zu einer dauernden gemacht. Es bedarf demnach das Verfahren für die Skoliose keiner besonderen Beschreibung, weil es im übrigen mit dem Verfahren für die Kyphose identisch ist. Nur folgende kleine Abweichung wird von

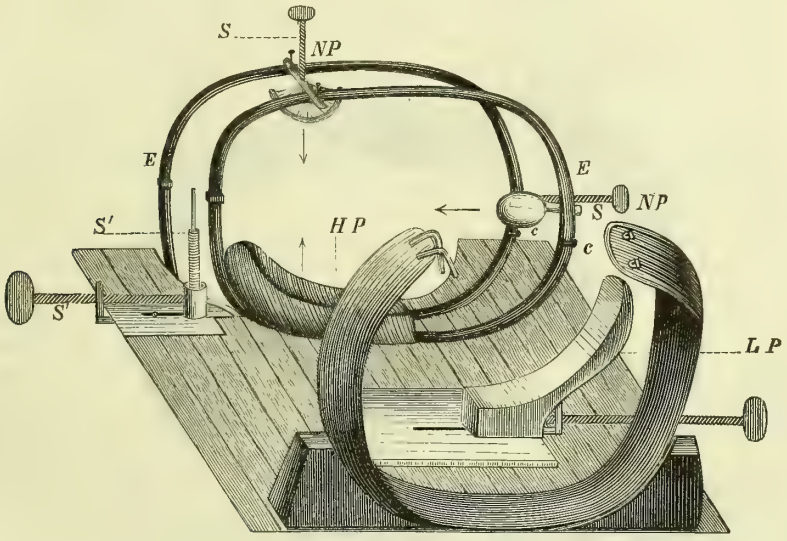

Fig. 174.
Lagerungsapparat für Skoliose. HP, Hauptpelotte. NP NP, Nebenpelotten. SS und S'S', Schrauben. EE, stählerne Ringe. cc, Charniergelenke zum Oeffnen der Ringe. LP, Lendenpelotte.

Sayre empfohlen: die Kranken sollen sich mit den eigenen Händen an dem Strick des Flaschenzugs emporziehen und hierbei soll die Hand, welche der convexen Seite der Krümmung entspricht, an dem Strick höher stehen, als die andere Hand. Hierdurch soll die Stellung der Scapulae und der Rippen etwas corrigirt werden.

Nach meinen persönlichen Erfahrungen ist die Wirkung des Sayre'schen Verfahrens auf die Skoliose nicht hoch anzuschlagen. Auch erhellt aus dem Inhalt der §§ 216—218, dass die Aufgabe weniger in einem streckenden Zug der Wirbelsäule, als vielmehr in einem *Druck auf die prominenten hinteren*

Rippenwinkel gesucht werden muss. Die Pfeile in Fig. 170 (ss und h) und in Fig. 171 (bb) (§ 218) deuten die Druckrichtungen an, in welchen die Wirkung erzielt werden muss, um zu einer symmetrischen Bildung des Brustkorbs zu führen. Mit den Händen kann man an den skoliotisch Kranken, welche man untersucht, einen solchen Druck ausüben und man erkennt sofort die corrigirende Wirkung. Diese betrifft aber keineswegs die Rippen allein, sondern wird auch auf die Wirbel übertragen. In Fig. 170 drückt die Hand die linke Rippe in frontaler Richtung

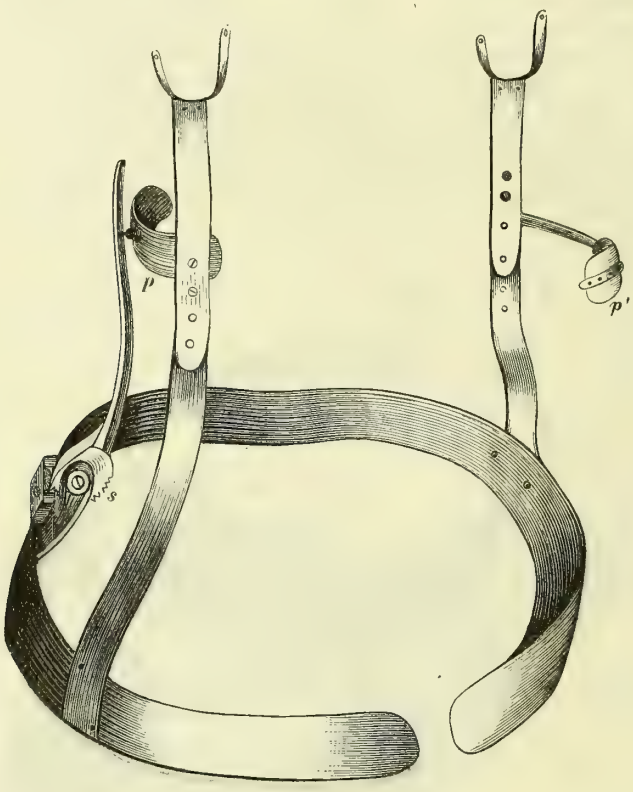

Fig. 175.
Corsetvorrichtung mit Pelotten (p p'). s, Schraube zum Stellen der Pelotte p.

zusammen; dieser Druck drängt das vertebrale Ende der Rippe gegen den Proc. transversus, so dass bei dauerndem Druck die normale Umformung desselben aus der fötalen Form erleichtert wird. Dagegen drängt die Hand, welche rechts hinten auf den prominenten Rippenwinkeln einen Druck in sagittaler Richtung ausübt, das Rippenköpfchen federnd gegen die rechte Seite des Wirbelkörpers an (in der Richtung des Pfeils x). Das ist der rationelle Weg, um eine symmetrische Bildung der Wirbelkörper anzubahnen. Einen dauernden Druck kann man nun theils durch *Lagerungsapparate*, theils durch *corsetartige Apparate* erzielen. In den von mir benutzten Apparaten, welche in Fig. 174 und Fig. 175 abgebildet sind, wird der Druck durch Pelotten bewirkt, welche mit Schrauben an die Körperoberfläche angedrängt werden und vermöge der Nussgelenkverbindungen zwischen

der Schraube und der Pelotte sich in breiter Fläche an die Haut anlegen. Die Apparate sind an sich nicht neu; der Lagerungsapparat schliesst sich an den älteren Lagerungsapparat von Bühring, das Corset an das ältere Corset von Hossard an. Aber *die Druckrichtung ist entscheidend für die Wirkung.* In diesem Punkt fehlten fast alle Chirurgen, welche früher solche Apparate gebrauchten; sie stellten z. B. die Hauptpelotte für die convexe (rechte) Seite der Krümmung so auf die seitliche Brustwand, dass der Druck auf die betreffende (rechte) Rippe in frontaler Richtung (Pfeil a Fig. 171) ausgeübt wurde, und sie meinten, man könne so der convexen Biegung der Wirbelsäule unmittelbar entgegen wirken. Das kann aber nur mittelbar durch die Rippen geschehen und deshalb muss der Druck auf die prominenten Rippenwinkel in sagittaler Richtung von hinten nach vorn wirken, während jene fälschliche Druckrichtung gerade die Rippenwinkel noch stärker nach hinten vordrängte. *Ueberhaupt ist die Correction der Rippenwinkel in ätiologischer, wie in kosmetischer Beziehung wichtiger, als die Correction der Krümmung der Wirbelsäule:* d. h. die Prominenz der hinteren Rippenwinkel ist das besonders entstellende, und noch dazu das bedingende Moment im Krankheitsbild der Skoliose, deshalb muss die Behandlung der Skoliose in der Prominenz der hinteren Rippenwinkel ihren Angriffspunkt suchen.

Für leichte Fälle empfehle ich das Tragen des Corsets (Fig. 175) bei Tag, für schwerere Fälle die Lagerung auf den Apparat (Fig. 174) während der Nacht und stundenweise auch bei Tag; für sehr schwere Fälle muss bei Tag das Corset, bei Nacht der Lagerungsapparat wirken. *Die beginnende Skoliose ist unbedingt durch solche Apparate, welche in richtiger Linie den Druck auf die Rippen ausüben, heilbar; auch können bei jüngeren Individuen schon weiter entwickelte Fälle der Skoliose noch zur völligen Rückbildung gebracht werden.* Bei älteren Individuen (ungefähr vom 12. Jahr an aufwärts) ist die Wirkung geringer und bei fortgeschrittenen Fällen an sich sehr gering. *Aber in solchen Fällen von weit fortgeschrittener Skoliose ist auch die Verhütung des weiteren Fortschreitens eine wichtige Aufgabe und diese kann stets durch jene Apparate erfüllt werden.* Bei den Formen des eng-breiten Thorax (Fig. 170 § 218) sind drei Pelotten nothwendig, eine welche links in frontaler, zwei welche rechts in sagittaler Richtung drücken; bei dem schrägverengten Thorax (Fig. 171) genügen zwei Pelotten, welche in dem relativ zu langen schrägen Durchmesser (in der Richtung von links vorn nach rechts hinten) drücken, so dass dieser Durchmesser (bb) verkleinert, der entgegengesetzte, zu kurze Durchmesser (cc) vergrössert wird.

Bei Pectus excavatum und Pectus carinatum kann man wieder mit Pelotten in ähnlicher Weise wirken, bei dem ersteren mit zwei Pelotten, welche die Gegend der Verbindung zwischen Rippenknochen und Rippenknorpel zusammen drücken und hierdurch mittelbar das Brustbein heben, bei dem letzteren mit einer Pelotte, welche das Brustbein gegen die Wirbelsäule nach rückwärts drängt.

Aehnliche Druckwirkungen, wie die oben empfohlenen Apparate ausüben, lassen sich auch durch elastische Züge (Barwell) und durch Schlingen bewirken, welche an parabolisch gekrümmten Federn befestigt sind (Apparate von Nyrop, vgl. Fig. 172 § 349, allg. Thl.).

Endlich sei noch der von Barwell und Volkmann empfohlene *Sitz auf der schiefen Ebene* (Fig. 176) erwähnt. Die schiefe Haltung des Beckens erzwingt eine abducirende Bewegung der Lendenwirbelsäule und dieser muss wieder eine entgegengesetzte Abduction der Brustwirbelsäule folgen. Doch wirkt dieser schiefe Sitz nicht in der wünschenswerthen Weise auf die Prominenz der hinteren Rippenwinkel ein.

Die Behandlung der Skoliose durch *Turnen* gehört mehr in das Gebiet der

Gymnastik, als der Chirurgie, wenn auch einzelne Orthopäden (Schildbach u. A.) auf diese Behandlung grosses Gewicht legen. *Mit Turnen und gymnastischen Uebungen kann man wohl die Muskeln und die gesammte Ernährung kräftigen, aber niemals eine Skoliose heilen.*



Fig. 176.
Der schiefe Sitz (nach Barwell und Volkmann).

§ 222. Die Geschwülste der Wirbelsäule. Spina bifida.

Nur diejenigen Geschwülste der Wirbelsäule haben ein klinisches Interesse, welche der Gegend der Wirbelbögen angehören; denn nur sie können Gegenstand einer chirurgischen Behandlung werden. Die Geschwülste der Wirbelkörper wachsen an Brust- und Lendenwirbelsäule gegen die Brust- und Bauchhöhle und entziehen sich hierdurch der chirurgischen Therapie, sogar, so lange sie nicht sehr gross werden, der Diagnostik. Diese Geschwülste sind besonders Sarkome und Carcinome. Die Lendenwirbel zeichnen sich ähnlich den Halswirbeln (vgl. § 187) durch eine gewisse Neigung zur Bildung solcher Geschwülste aus; die Brustwirbel werden selten von solchen Geschwulstbildungen befallen.

Von geringem Belang sind parosteale Fibrome, welche sich in dichter Nähe der Proc. spinosi der Lendenwirbel entwickeln, ebenso die Osteom-artigen Knochenwucherungen, welche der *Arthritis deformans* der Wirbel (vgl. § 215) angehören und zuweilen zu brückenartigen Verwachsungen zwischen benachbarten Wirbeln führen. Die Starrheit der Wirbelsäule bei diesen Verwachsungen disponirt zu Fracturen (Harryson, v. Thaden). Diese Wucherungen wachsen zuweilen gegen die Foramina intervertebralia hin und üben einen unangenehmen Reiz auf die austretenden Nervenstämme aus, so dass in denselben heftige Schmerzen empfunden werden. Hierdurch entstehen Neurosen im Gebiet der Intercostal- und Lumbalnerven, auf welche schon in § 215 die Aufmerksamkeit gelenkt wurde.

So drängt sich das ganze praktische Interesse in dem Gebiet der Geschwülste der Brust- und Lendenwirbelsäule auf die angeborenen Geschwulstbildungen zusammen und zwar wesentlich auf die *Spina bifida* (*Hydrorhachis*). Dieser Name bezieht sich auf cystische Geschwülste, welche von dem Rückenmark ausgehen und in angeborenen Spalten der Wirbelbögen (gewissermaassen Spaltungen der Proc. spinosi, daher „spina bifida“) unter die Haut des Rückens treten. Die Geschwülste sind gewöhnlich kreisrund in der Begrenzungslinie und flach kugelig gewölbt. Auf der Höhe der Geschwulst befindet sich zuweilen eine kleine Einziehung der Haut (vgl. Fig. 177). Der Inhalt dieser Cysten ist wasserhell und bei bedeutender Entwickelung der Geschwulst mit grosser Spannung der Haut sogar durch die verdünnten Hautdecken durchscheinend. Die Grösse variirt von dem Umfang einer kleinen Nuss bis über Faustgrösse. Der Sitz der Spina bifida liegt immer genau in der Medianlinie des Rückens, und zwar am häufigsten in der Lendengegend, seltener in der Brust- und Hals- oder in der Kreuzbeingegend. Die anatomische Untersuchung zeigt, dass *die Höhle der Cyste gewöhnlich mit dem Canalis centralis des Rückenmarks, und zwar bei dem Sitz in der Lendengegend*

häufig mit dem Ende dieses Canals in der Cauda equina zusammenhängt. Der Centralcanal vermittelt den Zusammenhang des Inhalts der Spina bifida mit der Ventrikelflüssigkeit; man kann sogar klinisch diesen Zusammenhang demonstriren, indem bei Druck auf die Spina bifidageschwulst in der Lendengegend die Hautdecke an der grossen Fontanelle sich hebt (Krabler); man fühlt so eine Fluctuation, (d. h. die Fortpflanzung des Drucks durch die Flüssigkeit, vgl. § 27, allg. Thl.), welche sich durch die ganze Länge des Kopfes und des Rumpfes erstreckt. Die chemische Analyse des Inhalts der Spina bifida ergiebt Zuckergehalt und kleine Eiweissmengen, wie bei der Cerebrospinalflüssigkeit (§ 7). Man nimmt an, dass in einzelnen Fällen die Höhle der Spina bifida nicht mit dem Centralcanal, sondern mit den weichen Häuten des Rückenmarks in Verbindung steht.

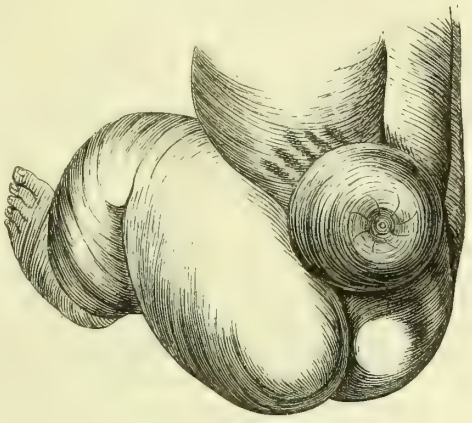

Fig. 177.
Lumbale Spina bifida, nach Virchow.

Die Functionen der Nerven können bei Spina bifida vollkommen erhalten sein; nur bei bedeutendem Wachsthum der Geschwulst leiden die Nerven unter dem Druck der Flüssigkeit und treten Lähmungen der unteren Extremitäten und der Beckenorgane (Blase und Rectum) ein. Bei Spina bifida der Lendengegend verlaufen die Nervenstämme der Cauda equina an der Wandung der Cyste, so dass die Flüssigkeit von den starken Nervenstämmen umschlossen wird. Bei starkem Druck auf die Geschwulst kann eine solche Rückstauung der Flüssigkeit durch den Central-canal zu den Gehirnventrikeln stattfinden, dass allgemeine Krämpfe eintreten. Bei heftigen exspiratorischen Bewegungen, z. B. bei dem Schreien der Kinder, fühlt man die pralle Anspannung der Spina bifida, indem nun wegen der Ueberfüllung der Venen im Gehirn eine Rückstauung in umgekehrter Richtung, vom Gehirn zur Spina bifida, stattfindet.

Spontane Rückbildungen der Spina bifida sind selten. Auch das stationäre Verhalten ist schon als ein relativ günstiges Verhalten zu betrachten, so dass man dann von jeder operativen Behandlung Abstand nimmt. In den meisten Fällen tritt bei starker Spannung der Hautdecken unter fortdauerndem Anwachsen der Flüssigkeitsmenge eine Geschwürsbildung an der äusseren Haut und endlich eine Perforation der Cyste ein; dann fliesst die Flüssigkeit ab und die eiterige Entzündung der Cystenwand setzt sich auf das Rückenmark fort. Der Tod tritt gewöhnlich kurze Zeit nach der Perforation ein; bei langsamem Auströpfeln der Flüssigkeit wäre freilich unter aseptischem Schutz noch die entfernte Möglichkeit einer Spontanheilung gegeben, doch wird man auf diese Möglichkeit nicht rechnen dürfen.

Bei wachsender Spannung der Haut und drohender Perforation muss die operative Behandlung der Spina bifida unternommen werden; auch der Eintritt der Lähmung der Nerven der unteren Extremität und der Beckenorgane kann als functionelle Indication zu dieser Behandlung betrachtet werden. *Die gefahrloseste und im Erfolg ziemlich sichere Art der Behandlung ist: Einstechen der Hohlnadel der Pravaz'schen Spritze,* wenn möglich in schiefer

Richtung von der normalen Haut in der Umgebung der Cyste bis in ihre Höhle, *Entfernung von* 3 *bis* 4 *grm. des Inhalts durch Aspiration, sodann Injection einer fast gleichen Menge* (2 bis 3 grm.) *einer wässrigen Jodlösung* (Jod. pur. grm. 0,5, Kalii jodat. grm. 1, Aqu. destill. grm. 30), welche in der Cyste verbleibt. Die Stichwunde wird mit Protectiv geschützt, mit Heftpflasterstreifen geschlossen. Schon Velpeau hat 1856 ein ähnliches Verfahren angewendet und Journée (1868) zählt auf 18 Fälle, welche so behandelt wurden, 14 Heilungen. Seitdem Brainard und Crawford (1866) ihre günstigen Erfolge mit dem hier empfohlenen Verfahren mittheilten, habe ich drei Fälle von Spina bifida mit demselben zur dauernden Heilung gebracht. Das Verfahren muss einige Male (3—5mal) wiederholt werden, und zwar in 4—8tägigen Zwischenräumen. Nach jeder Injection nimmt der Umfang der Geschwulst in einigen Tagen ab und endlich schrumpft die Geschwulst so zusammen, dass die gerunzelte Haut in die Spalte der Wirbelbögen tritt und dieselbe verschliesst. Das Verfahren der *Excision,* der *Ligatur* u. s. w. ist nicht nur dadurch gefährlich, dass eine Vereiterung des Sacks eintreten kann, sondern auch dadurch, dass die plötzliche Entleerung der Flüssigkeit die Druckverhältnisse im Rückenmark und Gehirn bedeutend ändert; schon hierdurch kann der tödtliche Ausgang bedingt sein. Doch sind auch einzelne Erfolge durch Excision (Henderson) und durch *Ligatur* (Sidebottom u. A.) erzielt worden. Cooper und Rizzoli empfehlen Compression, von der man aber Wirkung kaum erwarten kann. *Lipome im subduralen Fettgewebe,* wie Virchow und Drachmann solche Fälle beobachteten, können mit Spina bifida verwechselt werden.

Am unteren Abschnitt der Wirbelsäule kommen noch feste angeborene Geschwülste vor, welche jedoch nur selten dem Lendenabschnitt der Wirbelsäule, meistens schon der Kreuzbeingegend angehören und als *angeborene Sacralgeschwülste* bezeichnet werden. Dieselben werden bei den Geschwülsten des Beckens (§ 363) beschrieben werden.

DRITTE ABTHEILUNG.

Die chirurgischen Krankheiten der Bauch- und Beckengegend.

ACHTZEHNTES CAPITEL.

Die Verletzungen und chirurgischen Krankheiten der Bauchdecken.

§ 223. Die Verletzungen der Bauchdecken.

Während die Verletzungen der äusseren Haut der Bauchdecken keine besondern Interessen darbieten, wächst die Bedeutung der Verletzung, je tiefere Schichten der Bauchdecken betroffen werden.

Quetschende Verletzungen können grössere Blutergüsse zwischen den Schichten der Bauchdecken veranlassen. Da die Muskelschichten nach auswärts von den median gelegenen M. M. recti (M. M. obliqui externi, interni und M. M. transversi) durch lockeres Bindegewebe von einander getrennt sind, so können solche Blutergüsse vor ihrer Resorption in dem paramusculären Bindegewebe sich senken. Sobald die quetschende Gewalt durch die Bauchdecken auf die Organe der Bauchhöhle einwirkt, treten zuweilen merkwürdige Erscheinungen von Seiten des Nerven- und Gefässsystems ein, welche erst § 227 eine genauere Würdigung finden werden.

Bei Stich-, Schnitt- und Hiebwunden kommen die Verletzungen der grösseren Blutgefässe in Betracht, welche in den Bauchdecken verlaufen. Die *A. epigastrica ext.* ist ein relativ kleines Gefäss am unteren und vorderen Abschnitt der Bauchdecken und ergiebt bei der Verletzung keine besondere Blutung. Dagegen ist die *A. epigastrica int.* von grösserer Bedeutung; sie verläuft von der Mitte des Ligam. Pouparti, wo sie aus der A. femoralis entspringt, in schräger Richtung nach innen und oben gegen den Proc. xiphoides des Brustbeins, in dessen Umgebung sie mit den Endästen der A. mammaria int. anastomosirt. Die A. epigastrica int. ist in das Bindegewebe der Fascia transversa, zwischen der Innenfläche des M. transversus und der Aussenfläche des Peritoneums gelagert. Es müssen demnach sämmtliche Muskelschichten der Bauchdecken getrennt werden, bevor die Arterie getroffen werden kann. Auch vermag die Arterie bei Stichverletzungen der stechenden Waffe auszuweichen. Deshalb sind die Blutungen aus dieser Arterie doch ziemlich selten. Man sucht die durchschnittenen Enden der Arterie, eventuell unter Erweiterung der äusseren Wunde auf und unterbindet sie. Continuitätsunterbindungen an dieser Arterie kommen nicht in Betracht. Noch seltener kommen Blutungen aus den Endästen der *A. A. lumbales* vor, mit Ausnahme der operativen Verletzungen bei Colotomie (§ 255). Die Stämme dieser Arterien sind von den dicken Muskelschichten der langen Rückenmuskeln und nach vorn noch durch den M. quadratus lumborum geschützt.

Bei Schusswunden bedingt die Elasticität der Bauchwandungen, dass zuweilen die Kugeln lange Strecken in der Bauchwand verlaufen, ohne in die Bauchhöhle einzudringen. So entstehen *Contourschüsse,* welche den Contourschüssen der Brustwand (§ 188) analog sind.

Mit der *Verletzung des Peritoneums,* welche oft die Verletzungen der Bauchwand complicirt, treten besondere Gefahren ein: 1) die Gefahr der Peritonitis, 2) die Gefahr des Vorfalls des grossen Netzes und der Darmschlingen durch die Wunde. Da jedoch diese Gefahren mehr dem Gebiet der Bauchhöhle selbst angehören, so werden sie erst § 228—232 genauer erörtert werden.

Fremdkörper in der Bauchwand sind zwar selten, aber ihr Vorkommen ist doch von einigem Interesse. So können beispielsweise Nadeln, welche an die Kleidungsstücke befestigt sind, durch einen Stoss in die Bauchwand eingepresst werden. So lange sie nur in den Bauchdecken liegen, kann man sie leicht fühlen und durch Incision entfernen. Es scheint aber, als ob die Contraction der Muskeln in den Bauchdecken die Nadel gegen das Peritoneum treiben könnten; und jedenfalls kann der Stoss selbst die Nadelspitze bis in das Peritoneum und die Bauchhöhle vorstossen. Dann reiben sich die Darmschlingen bei ihren respiratorischen und peristaltischen Bewegungen an der Nadelspitze und es entstehen heftige Schmerzen; auch kann Peritonitis sich entwickeln. Bei tiefer Lage der Nadel soll man, bevor man den Verletzten zum Zweck der Incision und Extraction chloroformirt, die Stelle, an welcher man die Nadel fühlt, genau mit Tinte kennzeichnen; denn während der Narkose können die krampfhaften Muskelcontractionen die Nadel so in die Tiefe treiben, dass sie unfühlbar wird, und dann läuft man Gefahr, die Nadel nicht zu finden und den Verletzten an Peritonitis zu verlieren. Spitze Fremdkörper können auch von dem Magen und Darmcanal durch Perforation der Magen- oder Darmwand in die Bauchdecken gerathen und dann extrahirt werden (vgl. § 163).

Endlich sind noch die Muskelrisse der Bauchwand zu erwähnen. Am häufigsten kommen *Muskelrisse an den M. M. recti,* und zwar besonders häufig bei Typhuskranken vor. Die febrilen Veränderungen der Muskelsubstanz (§ 170, allg. Thl.), welche allen acuten Infectionsfiebern eigenthümlich sind, disponiren offenbar zu solchen Muskelrissen, welche durch Contractionen der Muskeln zu Stande kommen. Man fühlt einen grossen Bluterguss, welcher in querer Richtung die Substanz des M. rectus durchsetzt; nach Resorption des Blutergusses kann man die Muskellücke fühlen. Leider können bei Typhuskranken, bei welchen Spaltpilze im Blute kreisen, so viele Spaltpilze in den Bluterguss eintreten, dass derselbe vereitert. In anderem Fall erfolgt die Bildung des Muskelcallus und die Heilung in der § 67, allg. Thl. beschriebenen Weise. Ausser bei Typhuskranken kommen Risse der M. M. recti auch bei sehr bedeutenden Muskelanstrengungen vor; doch sind sie an den M. M. recti viel seltener, als an dem M. longissimus dorsi, welcher bei dem Heben schwerer Lasten durch die kraftvollste Streckbewegung der Wirbelsäule einreissen kann.

§ 224. Entzündungen der Bauchdecken.

Phlegmonen im Unterhautbindegewebe und in dem paramusculären Bindegewebe kommen bei offenen Haut- und Muskelwunden zuweilen vor; im übrigen aber sind eitrige Entzündungen der Bauchdecken sehr selten, soweit nicht von anderen Organen her Eiterungen an die Bauchdecken heran treten und dann in ihnen sich weiter verbreiten. Diese letztere Art der Entzündung der Bauchdecken ist von einer solchen Bedeutung für die chirurgische Praxis, dass eine kurze Ueber-

sicht der primären Entzündungen, welche secundär auf die Bauchdecken übergreifen hier nicht übergangen werden darf. Eiterungen in den Bauchdecken entstehen:

1) als *Wanderabscesse* (Senkungsabscesse) *von der Myelitis granulosa der unteren Brust- und oberen Lendenwirbel her,* wenn diese Abscesse an der hinteren Fläche des M. quadratus lumb. in die Schichten der Bauchmuskeln eintreten (vgl. § 212). Diese Abscesse können bis zur Linea alba wandern, wenn sie nicht schon früher an der seitlichen oder vorderen Bauchwand zur Eröffnung gelangen.

2) als *Wanderabscesse, welche mit dem M. psoas und M. iliacus zu dem Ligam. Pouparti gelangen* und dicht oberhalb dieses Bandes durch eiterige Schmelzung des subperitonealen Bindegewebes und der Fascia transversa in die Schichten der Bauchwand eintreten. Hierhin gehören Abscesse, welche wieder von der Myelitis der unteren Brust- und oberen Lendenwirbel ausgehen (vgl. § 212); dann aber auch Abscesse, welche aus einer Vereiterung der Synchondrosis sacro-iliaca (§ 360) entstehen; endlich auch Abscesse, welche aus einer Verletzung des M. psoas selbst hervorgehen (§ 362). Alle Abscesse, welche auf diesem Wege in den Bauchdecken sich entwickeln, liegen selbstverständlich in der Nähe des Ligam. Pouparti, und zwar seiner äusseren Hälfte, also zwischen Spina ant. sup. ossis ilei und der A. epigastrica.

3) als *Abscesse, welche von einer Perityphlitis ausgehen* (vgl. § 241). Diese Abscesse gehören derselben Gegend an, wie die unter 2) erwähnten, kommen aber selbstverständlich nur an der rechten Körperseite vor, weil Coecum und Proc. vermiformis in der rechten Fossa iliaca liegen.

4) als *Abscesse, welche von einer eiterigen Lymphadenitis ausgehen,* und zwar a) von den subcutan gelegenen Lymphdrüsen in der Nähe des Ligam. Pouparti (§ 298) und b) von den Lymphdrüsen, welche in der Fossa iliaca neben den grossen Gefässen (A. und V. iliaca ext.) liegen. In beiden Fällen liegt der Abscess der Bauchdecken in der Nähe des Ligam. Pouparti; aber im ersten Fall hat er immer den Charakter des subcutanen Abscesses, beziehungsweise der subcutanen Phlegmone, während im zweiten Fall die Eiterung die Muskelschichten der Bauchwand durchsetzt und in den Schichten des paramusculären Bindegewebes eine phlegmonöse Ausdehnung erreichen kann.

5) als *Abscesse, welche von einer Eiterung des Bindegewebes des kleinen Beckens aus entstehen,* indem die Eiterung in das Gebiet der Fascia transversa subperitoneal empor steigt. Solche Abscesse werden in ihrer Entstehung in § 361 genauer classificirt werden. Auch sie erscheinen an den Bauchdecken oberhalb des Ligam. Pouparti, wie die unter 2) 3) und 4) bezeichneten; aber sie werden mehr in der Gegend des inneren Abschnitts des genannten Bandes erkennbar. Doch kommt es auch vor, dass sie dort noch zu tief liegen, um erkannt zu werden, und erst in ihrer weiteren Verbreitung nach aussen gegen die Spina ant. sup. hin erkennbar werden.

6) als *Abscesse, welche von dem Nierenbecken ausgehen* (vgl. Pyelitis suppurativa § 233). Diese Abscesse treten entweder schon am unteren Rand der 12. Rippe an der hinteren Fläche hervor, oder wandern an dem Ureter nach abwärts, um endlich — wenn sie überhaupt der Diagnose zugängig werden, am vorderen Rand des M. quadratus lumborum bis zur Spina ant. ossis ilei hin an die Oberfläche zu treten. Im Gegensatz zu den Abscess-schwellungen, welche von der Leber ausgehen, bewegen sich diese Schwellungen bei der Athmung nicht mit.

7) als *Abscesse, welche von den Abscessen der Leber ausgehen* (vgl. § 233), ganz besonders auch *von vereiterten Echinococcensäcken der Leber* (vgl. § 235). Die Lage solcher Abscesse ist selbstverständlich in den meisten Fällen auf der rechten Seite von dem Rand der falschen Rippen abwärts; doch

giebt es auch Fälle dieser Art, welche von dem linken Leberlappen ausgehen und dann zu Abscessbildungen im linken Hypochondrium führen.

8) als *Abscesse, welche von der Milz ausgehen.* In diesem Fall handelt es sich fast ausschliesslich um *vereiterte Echinococcensäcke* (vgl. § 233). Die Lage dieser Abscesse entspricht selbstverständlich der linken seitlichen Bauchwand.

9) als *Abscesse, welche sich von Eiterungen und Geschwürsbildungen des Magens, Dünn- und Dick-darms entwickeln.* Es handelt sich dabei theils um Fremdkörper, welche die Wandungen des Magens und Darmkanals zur eiterigen Schmelzung bringen (§ 233), theils um geschwürige Processe, welche noch in § 241 eine genauere Würdigung finden werden. Die Lage dieser Abscesse ist, da jeder Darmtheil der Ausgangspunkt sein kann, sehr verschieden.

Hierzu kommen noch die schon § 223 erwähnten Vereiterungen von Blutergüssen nach Quetschungen und Muskelrissen und endlich noch eine kleine Zahl von Abscessen der Bauchdecken, bei welchen irgend eine Ursache nicht bestimmt nachgewiesen werden kann. Man könnte die letzteren als idiopathische bezeichnen; nur kann mit diesem Wort für die Aufklärung des dunklen causalen Verhältnisses nichts gewonnen werden. Sie entwickeln sich zum Theil in dem lockeren Bindegewebe, welches das Peritoneum von der musculösen Bauchwand trennt und als para-peritoneales Gewebe zu bezeichnen ist. Demnach könnten solche Abscesse als *Para-peritonitis* bezeichnet werden. Eine Erscheinung, welche in manchen Fällen bei verschiedenartiger Entstehung der Bauchwandabscesse sich geltend macht, ist der Geruch des entleerten Eiters nach Fäcalgasen, welche durch die Darmwand und durch die Abscesswand bis in den Abscessinhalt diffundiren.

Allen Abscessen der Bauchwand ist eigenthümlich, dass sie nach der Eröffnung, selbst bei kleinen Incisionen und mangelhafter Drainirung schnell heilen, soweit nicht die ursächlichen Verhältnisse (wie z. B. Fremdkörper in der Tiefe, schwere Myelitis der Wirbel u. s. w.) die Heilung stören. Die inspiratorische Bewegung bedingt durch das Herabsteigen der Zwerchfellswölbung einen leichten Druck auf die Organe der Bauchhöhle, welcher auch auf die Abscesswandungen in den Bauchdecken übertragen wird und die Verschmelzung der Granulationen der Abscesswände sehr begünstigt.

§ 225. Angeborene Störungen im Gebiet der Bauchdecken.

Die Zahl dieser Störungen ist nicht gross und die einzelnen Fälle sind ziemlich selten, wenn man von dem angeborenen Nabelbruch absieht. Von dem letzteren wird gezeigt werden, dass er selten angeboren ist, wenn man ihm auch diese Bezeichnung gewöhnlich giebt; die Beschreibung der Nabelbrüche wird zweckmässig der Schilderung der Brüche im allgemeinen angereiht (vgl. § 269). Eine andere, nicht ganz seltene Missbildung, die angeborene Bauchblasenspalte, ist so vorwiegend eine Missbildung der Blase, dass diese Krankheit dem Capitel der angeborenen Störungen des Harnapparats (§ 338) zugewiesen werden muss. So bleiben nur einige Fälle von minder wichtigen und ziemlich seltenen Störungen im Gebiet des Nabels als angeborene Erkrankungen hier zu erörtern übrig.

Der Geburtshelfer hat Gelegenheit, bei Neugeborenen eine *Phlebitis der Nabelvene* zu beobachten, welche bei dem Abfall des Nabelschnurrestes von der fauligen Zersetzung der Gewebe dieses Restes aus entstehen kann. Der eiterige Zerfall der Thromben (§ 126, allg. Thl.) kann sich von dem Nabel bis in die Leber fortsetzen und hier zur Abscessbildung führen. Die Anlegung eines aseptischen Verbandes auf den Nabelschnurrest des Neugeborenen würde diesem Vorfall vorbeugen; doch ist derselbe zu selten, um aus der Besorgniss vor der Möglichkeit dieses Vorfalls die allgemeine Regel der aseptischen Behandlung des Nabels aller Neugeborenen ableiten zu können.

Bei der Demarkation der nekrotischen Nabelschnurgewebe kommt es im Grund des Nabelrings zu einer Granulationsbildung, welche zwar gewöhnlich zu einer narbigen Schrumpfung und Bildung der physiologischen Nabelnarbe, in einigen Fällen aber auch zur Bildung des *Nabelgranuloms* führt. Diese Granulome bilden kleine Geschwülste von der Grösse einer Erbse bis zu der eines Kirschkerns. Sie sind zuweilen von einer zarten Epidermisdecke überzogen, in anderen Fällen stellen sie einen einfachen Granulationsknopf von kirschrother Färbung dar (vgl. über Granulome § 225, allg. Thl.). Man trägt diese Granulome einfach an ihrer gestielten Basis mit der Scheere ab und bedeckt die kleine Wundfläche mit aseptischen Verbandstoffen, welche am besten mit einigen Heftpflasterstreifen befestigt werden. Noch viel seltener als die Granulome der Nabelnarbe sind die *Myxome* derselben; sie gehen aus Resten des Schleimgewebes der Nabelschnur hervor, welche von der Nekrose der Nabelschnurgewebe verschont geblieben sind. Diese Myxome bilden grössere und weichere Geschwülste, als die Granulome des Nabels. Fibrome und Carcinome an der Nabelnarbe sind sehr selten. Etwas häufiger kommen kleine *Papillome* (warzenartige Wucherungen) in der Nabelnarbe zur Entwickelung.

Mit dem Granulom und Myxom des Nabels darf nicht die rüsselartige angeborene Geschwulst verwechselt werden, welche von einem *Bestehen-bleiben des Ductus omphalo-meseraicus* (Ductus vitello-intestinalis) herrührt. Man erkennt eine dunkelblaurothe Oberfläche, welche der Darmschleimhaut ähnlich und entwickelungsgeschichtlich mit ihr identisch ist. Diese Schleimhaut bildet eine Art von Prolapsus im Nabelring, welche mit dem Prolapsus der Rectalschleimhaut in der Anusöffnung verglichen werden kann. Bardeleben erwähnt zwei Fälle dieser Art. In einem kürzlich von mir operirten Fall dieser Art konnten die Schleimdrüsen in dem exstirpirten Stück, analog den Schleimdrüsen des Dünndarms nachgewiesen werden. Exstirpationen dieser Art sind mit allen Vorsichtsmaassregeln der Asepsis (§§ 35—37, allg. Thl.) und unter genauer Nahtvereinigung an der Schnittfläche auszuführen, weil die geringste Eiterung auf das Peritoneum übergreifen und eine tödtliche Peritonitis bedingen könnte.

In der Nabelnarbe ist ausser der obliterirten Nabelvene und den obliterirten Nabelarterien, sowie dem eben erwähnten, gewöhnlich obliterirten Ductus omphalomeseraicus noch der Urachus eingeschlossen. Die Obliteration des Urachus vom Nabel bis zum Scheitel der Harnblase kann ebenfalls unvollkommen stattfinden. Aus dieser unvollkommenen Obliteration des Urachus gehen zwei chirurgische Krankheiten vor: 1) *Urachuscysten,* welche in einem nicht obliterirten Theil des Urachus durch Ansammlung des Schleimhautsecrets entstehen; nachdem Luschka auf die Möglichkeit des Vorkommens grösserer Cysten dieser Art aus dem Vorkommen sehr kleiner Hohlräume in der Linie des Urachus geschlossen hatte, sind von Roser wirklich solche median gelegene Cysten der vorderen Bauchwand von grossem Umfang beobachtet worden; — 2) *Urachusfisteln,* welche durch Anstauung des Urins in der Blase in Folge verschiedener Krankheiten der Harnorgane, z. B. unwegsamer Stricturen der Urethra dadurch entstehen, dass der Harn vom Blasenscheitel aus die unvollkommen obliterirten Wandungen des Urachus auseinander drängt und endlich die Nabelnarbe blasig vorwölbt, bis diese Narbe sich öffnet und nun der Harn am Nabel heraus tröpfelt. Bei den Urachuscysten kann man, wie Roser zeigte, durch Incision und Drainirung oder Exstirpation die Heilung erzielen. Die Urachusfisteln erfordern keine besondere operative Behandlung. Sie schliessen sich von selbst oder unter Beihülfe von Aetzungen der Fistelöffnung, sobald das Hinderniss für die normale Entleerung des Harns durch die Urethra, z. B. durch Heilung der Urethralstrictur beseitigt wurde. Mouchet und König heben hervor, dass Echinococcen (§ 235) des para-peritonealen Bindegewebes mit den Urachuscysten verwechselt werden können.

§ 226. Die Geschwülste der Bauchdecken.

Ausser den angeborenen Geschwülsten der Nabelnarbe (Granulom, Myxom, Papillom, Prolaps des Ductus omphalo-mesaraicus) und den Cysten des Urachus, welche sämmtlich schon im vorigen § erwähnt wurden, sind die Geschwülste in den Bauchdecken weder sehr häufig, noch auch besonders interessant. Sie müssen als Geschwülste der Hautdecke und der musculös-sehnigen Bauchwand unterschieden werden. In Betreff der ersteren genügt der Hinweis auf den Inhalt der §§ 270—274, allg. Thl. *Die Atherome* dieser Gegend sind entsprechend dem dürftigen Haarwuchs und den spärlichen Talgdrüsen recht selten; doch will ich nicht unerwähnt lassen, dass ich das grösste Atherom, welches ich je gesehen habe — es war etwa faustgross — gerade an den Bauchdecken und zwar im linken Hypochondrium exstirpirte. *Lipome* des Unterhautbindegewebes sind nicht ganz selten an der vorderen Bauchwand; doch muss hier auf einen diagnostisch und praktisch wichtigen Punkt in Betreff der *differentiellen Diagnose zwischen Lipomen des Unterhautbindegewebes und der Epiploocele abdominalis* hingewiesen werden. Unter dem letzteren Ausdruck versteht man einen bruchartigen Vorfall eines Stücks des grossen Netzes (Epiploon) durch eine Lücke in den Muskeln der Bauchwand; auch fehlt der Bruchsack nicht, indem das Netzstück in eine Ausstülpung des parietalen Blattes des Peritoneums eingebettet ist. Bei jeder Epiploocele, besonders auch bei den Fällen, in welchen das Netz am Samenstrang abwärts steigt (Epiploocele inguinalis § 258), findet eine Wucherung des Fettgewebes in dem vorgefallenen Netzstück statt, wenn dasselbe lange Zeit im vorgefallenen Zustand beharrt. So bilden sich in der Netzsubstanz, welche ohnehin ja grosse Neigung zur Fettablagerung auch bei physiologischem Verhalten zeigt, lipomatöse Wucherungen. Wenn nun bei einer Epiploocele abdominalis das lipomatös gewucherte Netzstück durch eine Lücke der Bauchmuskeln in das Unterhautfettgewebe eintritt, so ist die Geschwulst, welche diese Epiploocele darstellt, einem subcutanen Lipom sehr ähnlich. Nun ist die Exstirpation eines subcutanen Lipoms eine sehr harmlose Operation; dagegen die Exstirpation einer Epiploocele, besonders wenn sie nicht mit den nöthigen Vorsichtsmaassregeln unternommen wurde, ein gefährlicher Eingriff. Es ist daher von grosser praktischer Bedeutung, dass man diese Epiploocelen richtig erkennt und nicht mit subcutanen Lipomen verwechselt; man soll dann entweder die Exstirpation der Epiploocele unterlassen oder doch nur unter den Vorsichtsmaassregeln der Asepsis (§§ 35—37, allg. Thl.) ausführen.

Lipome und Epiploocelen haben einen lappigen Bau, doch ist die lipomatöse Degeneration des vorgefallenen Netzes in der Regel feinlappiger, die Oberfläche unregelmässiger als bei dem Lipom. Die Epiploocele ergiebt oft bei der Betastung eine reibende Empfindung, welche von einer Reibung der Fettläppchen an der Innenfläche des Bruchsacks herrührt. Ferner kann man das subcutane Lipom von den musculösen Bauchdecken etwas abheben; bei dem gleichen Versuch mit der Epiploocele fühlt man die stielartige Fortsetzung, welche sich von der Epiploocele in die Bauchhöhle hinein erstreckt. Auch ist die seitliche Verschiebbarkeit der Epiploocele immer gering. Endlich gelingt es zuweilen, durch einen kräftigen Druck ein Stück der Epiploocele, selten auch die ganze Epiploocele in die Bauchhöhle zurückzudrängen (die Hernie zu reponiren, vgl. § 259). Auch die Schmerzen bei Epiploocele, welche gewöhnlich von der Stelle der Geschwulst zu der Gegend des Colon transversum, der Insertionsstelle des grossen Netzes, ziehen, können bei der Diagnose Berücksichtigung finden.

Obgleich diese verschiedenen Erscheinungen oft eine genaue Diagnose zu stellen gestatten, so kommen doch auch zweifelhafte Fälle vor, in welchen eine

bestimmte Diagnose nicht gestellt werden kann. Dann ist es besser, eine Epiploocele anzunehmen, um entweder die Exstirpation zu unterlassen oder sie doch nur mit allen Vorsichtsmaassregeln zu unternehmen. Ueber die Methodik der Operation der Epiploocele, besonders über die Gefahren, welche aus der Eröffnung der Peritonealhöhle entstehen, vgl. § 228 und § 231; an letzterer Stelle finden sich auch die Regeln angegeben, durch welche nach Exstirpation des Netzstücks die Blutung aus dem Netzstumpf in die Bauchhöhle vermieden werden soll.

Noch näher als das subcutane Lipom steht *das retro-* oder *subperitoneale Lipom* der Epiploocele. Im Bindegewebe der Fascia transversa entwickeln sich zwischen dem Peritoneum und der musculösen Bauchdecke kleine Lipome, welche oft durch Lücken der Bauchmuskeln sich nach aussen drängen und kleine Fortsätze des Peritoneums hinter sich herziehen. Die Geschichte der Hernia cruralis (§ 276) wird zeigen, dass solche para-peritoneale Lipome die Grundlage für die Bildung des Bruchsacks dieser Hernienform liefern kann. In klinischer Beziehung ist das para-peritoneale Lipom von der Epiploocele abdominalis nicht sicher zu unterscheiden. Doch ist eine solche Unterscheidung auch insofern von geringer Bedeutung, weil die Exstirpation in beiden Fällen beinahe gleiche Gefahren darbietet. Denn auch bei der Exstirpation eines para-peritonealen Lipoms kann das Peritoneum verletzt werden. Die Muskeln und Sehnen der Bauchdecken sind so selten der Ausgangspunkt für Geschwülste, als es die Muskeln und Sehnen überhaupt sind (vgl. § 279, allg. Thl.). *Fibrome* und *Sarkome* werden beobachtet. Besonders bei den letzteren kann die Exstirpation sehr schwierig sein, weil die Geschwulst leicht in das Peritoneum hineinwächst. Wenn man nun genöthigt ist, ein grösseres Stück des Peritoneums mit zu exstirpiren, so ist es natürlich nicht zulässig, die Darmschlingen an der Luft liegen zu lassen, oder einfach mit dem aseptischen Verband zu decken. In solchen Fällen muss man in der Umgebung der Wunde Hautlappen bilden und versuchen, mit ihnen die Oeffnung in der Bauchdecke zu verschliessen. Kleinere Oeffnungen im Peritoneum können eventuell durch die Naht der Wundränder des Peritoneums geschlossen werden.

Geschwülste des grossen Netzes, besonders die Sarkome desselben (vgl. § 234), können so mit den Bauchdecken verwachsen, dass man sie für Geschwülste der Bauchdecken halten kann. Eine gewisse Verschiebbarkeit der Geschwülste ist in beiden Fällen vorhanden; denn auch die Netzgeschwulst ist verschiebbar, indem die Bewegung an der Wurzel des Netzes gegen das Colon transversum hin stattfindet.

NEUNZEHNTES CAPITEL.

Die Verletzungen und chirurgischen Krankheiten der Bauchhöhle und der von ihr eingeschlossenen Organe.[1])

§ 227. Die Quetschungen der Bauchhöhle.

Quetschende Gewalten können in grossem Umfang auf die Bauchhöhle und die von ihr eingeschlossenen Organe einwirken, ohne zu einer Verletzung derselben zu führen. Die Elasticität der Bauchdecken, die Beweglichkeit und Weichheit der betreffenden Organe, welche fast sämmtlich in Duplicaturen des Peritoneums (Mesenterien und Mesocolon des Darmcanals, Ligamente der Leber, der Milz) aufgehangen sind, endlich der Schutz, welchen die elastischen Rippen und Rippenknorpel der Leber und Milz gewähren — alle diese Momente verhüten, dass

1) Jedoch mit Ausnahme des Darmcanals und der Harnblase, deren chirurgische Krankheiten in Cap. XX und Cap. XXIII ihre besondere Darstellung finden.

stumpfe Gewalten leicht zu einer Zerreissung des Peritoneums und der Unterleibsorgane führen. Die Nieren sind wegen der Festigkeit ihrer Gewebe und des Mangels an Beweglichkeit den Zerreissungen leichter ausgesetzt, als Milz und Leber; etwas Schutz wird aber auch ihnen gewährt durch die untersten Rippen und durch die dicken Muskellager, welche von hinten her die Nieren zudecken. Die Leber neigt wegen der Starrheit ihrer Substanz zu Einrissen.

Bei den Quetschwunden der Leber erfolgt der tödtliche Ausgang oft durch die Blutung in die Bauchhöhle, viel seltener durch Bildung von Leberabscessen (§ 233). L. Mayer hat in der Literatur überhaupt 267 Fälle von Leberverletzungen gefunden, darunter 135 Quetschwunden (über Schuss- und Stichwunden vgl. § 229) und verliefen von diesen Quetschwunden 117 tödtlich, während nur 17 zur Heilung gelangten.

Die einzige feste Linie, auf welche eine stumpf einwirkende Gewalt die Bauchdecken anpressen und so den Inhalt der Bauchhöhle stark zusammendrücken kann, ist die Linie der Wirbelkörper. Wenn z. B. ein Wagenrad quer über die vordere Bauchwand geht, so wird für einen Augenblick eine feste Pressung dieser Art stattfinden. Auf diese Pressung ist wahrscheinlich die sonderbare Erscheinung zurückzuführen, welche ich nun schon drei Mal beobachtet habe und welche den Beobachtern der früheren Zeit entgangen zu sein scheint: nämlich *eine bedeutende Dilatation der Hautgefässe am Kopf und Hals und sehr ausgedehnte Blutergüsse in das subconjunctivale Bindegewebe beider Bulbi.* Vielleicht führt die plötzliche Compression der mächtigen Vena cava inf. auf der Lendenwirbelsäule zu einer so bedeutenden Rückstauung des venösen Blutes, dass dieselbe sich in einer Ueberfüllung der Blutgefässe am Kopf und einer Zerreissung der Wandungen kleiner Gefässe ausprägt; vielleicht aber handelt es sich auch um vasomotorische Störungen, welche von der Quetschung der sympathischen Geflechte abhängig gedacht werden können. Ein anderer allgemein bekannter Vorgang bezieht sich auf eine ähnliche Wirkung, wie die experimentelle Physiologie (durch den bekannten Klopfversuch von Goltz) bestätigt; nämlich *die Parese des Herzens durch Einwirkung stumpfer Gewalten auf die Gegend des Epigastriums.* Schon ein Faustschlag auf die Magengegend ist im Stand, eine Ohnmacht (vgl. § 119, allg. Thl.) herbeizuführen, welche gelegentlich wohl auch in den Tod übergeht.

Theils durch quetschende Gewalten, theils durch Geschosse und stechende Waffen kann an den Organen, welche in der Bauchhöhle eingeschlossen sind, eine Trennung der Continuität ihrer Gewebe eintreten. Die erste Gefahr, welche dieses Ereigniss mit sich bringt, ist *die Blutung in die Bauchhöhle.* Man erkennt dieselbe, wenn nicht äussere Wunden vorliegen und dann ein Theil des ergossenen Blutes nach aussen durch die Wunden entleert wird, an dem Erblassen des Gesichts, dem Sinken der Herzkraft und der Pulswelle. Diese Erscheinung entwickelt sich bald schneller, bald langsamer, je nach der Grösse der verletzten Blutgefässe. Bei Zerreissungen der Aorta und der Vena cava ascendens kommt es nicht zu einer klinischen Beobachtung, weil der Tod zu schnell eintritt; ähnlich verhält es sich bei der Zerreissung der grossen Gefässstämme der Leber, Milz, Nieren u. s. w. Dagegen sind die Blutungen bei Parenchymtrennungen in diesen Organen nicht so stürmisch, dass nicht zwischen der Verletzung und dem eventuellen tödtlichen Ausgang ein grösserer oder kleinerer Zeitraum läge, welcher vielleicht zu einem Versuch der Stillung der Blutung benutzt werden könnte. Am wenigsten gefährlich sind in Betreff der Blutungen die Quetschwunden des Nierengewebes. Die *Blutungen aus der zerquetschten Nierensubstanz* sind keineswegs selten; man erkennt sie daran, dass grössere oder geringere Blutungen mit dem Urin entleert werden. Dieses *Blutharnen* (*Hämaturie*) nach quetschenden Ver-

letzungen kann freilich auch auf Quetschungen der Ureteren- und Blasenwände, endlich auf Verletzungen der Urethra beruhen. Die letzteren sind leicht zu erkennen (vgl. § 286); wenn sie ausgeschlossen werden können, wird es sich fast in allen Fällen um Nierenblutung handeln, weil die Ureteren und die Blase den quetschenden Gewalten leicht ausweichen. Bryant giebt an, dass die entleerten Coagula oft die Form der Ureteren zeigen, durch welche sie herabsteigen, also gleichsam die Abdrücke der Ureteren darstellen. Die meisten Nierenblutungen dieser Art verlaufen in harmloser Weise; die Menge des Bluts, welche dem Urin sich beimischt, wird allmählig geringer und verschwindet endlich. Der Quetschungsherd in der Niere kommt oft zu einer aseptischen Heilung, wenn nicht der Harn (§ 286) septisch inficirend wirkt. Aus den Untersuchungen von Maas, welcher bei Kaninchen durch die unverletzten Bauchdecken die Nieren mit den Fingern zerquetschte, geht hervor, dass an die Stelle der zerquetschten Gewebe eine fibrösnarbige Induration, seltener ein cystoides Gewebe oder eine vollkommene Atrophie der Niere tritt. Wenn freilich von gleichzeitig erlittenen anderen, offenen Wunden aus Septikämie und Pyämie sich entwickelt, so kann aus den Quetschungsherden in irgend einem Organ der Bauchhöhle eine septische Entzündung oder ein pyämischer Eiterherd (§ 202, allg. Thl.) hervorgehen und wird dann der tödtliche Ausgang in den meisten Fällen nicht zu vermeiden sein.

Maas stellt 71 Fälle von schweren Quetschungen der Nieren zusammen, von welchen 37 zur Heilung gelangten. Von den Todesfällen waren nur 11 durch Blutung bedingt, und nur 3 durch Eiterung des Nierengewebes, 2 endlich dadurch, dass die Verletzung an der einzigen Niere stattfand, während die andere fehlte, so dass Urämie mit tödtlichem Ausgang eintreten musste. In allen übrigen Fällen erfolgte der Tod unabhängig von der Nierenverletzung durch andere Complicationen (Verletzung anderer Organe der Bauchhöhle u. s. w.). Maas hält die Stillung der Blutung aus der Niere durch Nephrotomie (§ 238) kaum für zulässig, zumal da auch bei Zerreissung eines grösseren Astes der Nierenarterie die Heilung durch spontane Thrombose eintreten kann; dagegen empfiehlt Maas die Nephrotomie bei Vereiterung des Nierengewebes.

Die Blutungen aus subcutanen *Rissen der Milz und Leber* sind von besonderer Gefahr für das Leben. Dass von 135 Quetschwunden der Leber 117 tödtlich endeten, wurde schon erwähnt. Von 61 Rupturen der Milz endeten nach L. Mayer 55 Fälle tödtlich.

Bei Blutungen aus der Leber und der Milz wäre gewiss die Laparotomie (operative Eröffnung der Bauchhöhle § 253) und die Aufsuchung der Gewebe, aus welchen die gefahrdrohende Blutung stattfindet, angezeigt, wenn man nur vorher mit einiger Sicherheit bestimmen könnte, von welchem Organ aus die Blutung stattfindet. Bei offenen Wunden ist dieses eher möglich. Bei Blutungen aus der Milz könnte dann die Exstirpation derselben (§ 238) stattfinden. Bei Leberblutungen und Zerquetschungen des Leberparenchyms kann zwar von einer Exstirpation dieses unentbehrlichen Organs nicht die Rede sein; aber Versuche, durch Umstechung und Cauterisation eine Leberblutung zu stillen, liegen nicht ausser dem Bereich der Möglichkeit, wenn sie auch bis jetzt nicht ausgeführt wurden. Vielleicht gelingt es in der Zukunft, in dem einen oder anderen Fall von Zerquetschung der Leber und der Milz das durch die Blutung bedrohte Leben zu erhalten.

§ 228. Die Stich- und Schnittwunden der Bauchhöhle mit Vorfall von Netz und Darm.

Ein Messerstich, oder eine ähnliche Verletzung der Bauchdecken, welche das parietale Blatt des Peritoneums trennt, hinterlässt nur selten eine einfache Wunde:

vielmehr drängt der Druck, welcher die inspiratorische Senkung der Zwerchfellkuppel auf den Inhalt der Bauchhöhle ausübt, bald Netz, bald Darmschlingen, bald beide Organe aus der Wunde der Bauchdecken hervor. Wenn die stechende Waffe gleichzeitig die Darmwand trennte, so ist hierdurch eine wichtige Complication geschaffen, welche erst in § 240 ihre Besprechung finden wird. Nehmen wir an, dass die Darmwand unverletzt blieb, so handelt es sich um einen einfachen *Vorfall einer Darmschlinge*. Wenn nicht die Zurückführung der Darmschlinge sofort stattfindet, so kann allmählig immer mehr und mehr von dem Darmcanal hervortreten, besonders von dem Dünndarm, dessen langes Mesenterium eine freiere Bewegung des Darms gestattet. So sah ich in einem Fall, als mehrere Stunden seit der Verletzung vergangen waren, in einer Wunde, welche nur 5 Ctm. lang war, eine Darmschlinge von 1 Meter Länge mit dem dazugehörigen Mesenterium im vorgefallenen Zustand. Sowohl bei Vorfall von Netz, wie bei Vorfall von Darm oder gleichzeitigem Vorfall beider Organe sollen die vorgefallenen Theile möglichst bald durch Fingerdruck zurückgebracht (reponirt) werden; nur soll *vor der Reposition eine antiseptische Abspülung der vorgefallenen Theile mit* 3 % *Carbollösung bis zur weisslichen Verfärbung des peritonealen Ueberzugs des Darms, sowie des Mesenteriums und Netzes stattfinden. Ebenso müssen die reponirenden Finger einer aseptischen Reinigung in gewissenhaftester Weise unterzogen werden.* Wenn in der einen oder anderen Richtung eine Nachlässigkeit begangen wird, so kann dieselbe dem Verletzten das Leben kosten; denn die geringste Infection der vorgefallenen Theile durch septische Stoffe führt zu einer Peritonitis (§ 230), welche leicht einen tödtlichen Ausgang nimmt. Je längere Zeit zwischen der Verletzung und der Reposition des Vorfalls verstreicht, desto nothwendiger wird die gründliche aseptische Abspülung der vorgefallenen Theile, besonders wenn sie mit Kleidern und anderen Fremdkörpern in Berührung gekommen sind.

Bei kleiner Wunde in den Bauchdecken und relativ grossem Vorfall kommt es regelmässig durch die schnürende Wirkung, welche die Wundränder der Bauchdecken auf die Blutgefässe der vorgefallenen Theile ausübt, an dieser zu einer Einklemmung mit den Erscheinungen der *venösen Stauung* (§ 129, allg. Thl.). Die Blutgefässe werden, da die abführenden Venen vollkommener zusammengepresst werden, als die zuführenden Arterien, prall mit Blut gefüllt, so dass die vorgefallenen Theile eine dunkelblaue Färbung annehmen. Das Volumen dieser Theile nimmt theils durch die venöse Blutfülle, theils durch die ihr folgende seröse Transsudation bedeutend zu; so entsteht ein Missverhältniss zwischen den Wunden und den vorgefallenen Theilen, dass diese durch jene nicht mehr in die Bauchhöhle zurückgeführt werden können. Dann muss eine *Erweiterung der Wunde* durch das geknöpfte Messer (Fig. 53 § 242, allg. Thl.) der Reposition vorausgehen.

Endlich kann bei langer Verzögerung der Reposition die venöse Stauung zu einem *Absterben der vorgefallenen Theile* führen. Bei dem Vorfall der Darmschlinge kann die Gangrän des vorgefallenen Theils entweder zur Bildung eines Anus praeternaturalis (§ 266) Anlass geben, oder man kann durch Excision des abgestorbenen Darmstücks und durch Vernähung der so gebildeten Darmwundflächen diesen Ausgang verhüten, wenn nicht schon früher durch Fortleitung der septischen Entzündung von aussen zum Peritoneum die Peritonitis zum Tod führt. Während die Operationen der Excision eines Darmstücks und der Darmnaht erst in § 240 und § 266 erörtert werden können, bedarf es hier nur noch einer kurzen Darlegung des Verfahrens bei brandig gewordenem Netzvorfall (ohne Vorfall einer Darmschlinge). Man hat früher die Regel gegeben: man solle unter diesen Verhältnissen einfach die Demarkation der gangränösen Netzparthie durch Eiterung und die Heilung durch Granulationsbildung abwarten, so dass der granu-

lirende Netzstumpf in der Wunde der Bauchdecken als Verschluss derselben liegen bleibt. Es entsteht eine feste narbige Verwachsung des Netzes mit der verletzten Stelle der Bauchwand. So kann freilich das Leben erhalten werden; aber die Verwachsung des Netzes mit der Bauchwand ist doch keine angenehme Zugabe zu der Heilung und kann sogar später die innere Einklemmung von Darmschlingen bedingen (§ 252). Auch besteht bis zu vollendeter Heilung die Gefahr, dass die eiterige Entzündung am Netzstumpf zur Bauchhöhle sich fortpflanzt und eine Peritonitis hervorruft. Man ist deshalb in heutiger Zeit wohl berechtigt zu folgendem Verfahren: man zieht, unter eventueller Erweiterung der Wunde in den Bauchdecken, das Netz so weit hervor, dass ein normales Stück des Netzes vor die Bauchwand zu liegen kommt, sichert durch methodische Ligatur dieser Netzpartheien den Kranken gegen Nachblutungen, schneidet vor den Ligaturen das gangränöse Netzstück ab und versenkt dann den Netzstumpf mit den Ligaturen in die Bauchhöhle, um endlich die Wunde der Bauchdecken durch die Naht zu schliessen.

Dass diese Eingriffe alle unter den strengsten Maassnahmen der Asepsis geschehen müssen und vor allem der Netzstumpf vor dem Zurückdrängen in die Bauchhöhle durch Carbolberieselung gereinigt werden muss, ist selbstverständlich. Daneben ist das wichtigste die Sicherung gegen Blutung aus dem Netzstumpf. Da bei der Operation der Epiploocele dieselbe Aufgabe vorliegt (§ 265) und hierdurch das Verfahren an praktischer Bedeutung gewinnt, so kann dasselbe schon hier beschrieben werden:

Man sticht die Nadel, mit carbolisirten Seidenfäden armirt, so ein und aus, dass immer nur 1—2 Ctm. von der Breite des Netzes von einer Ligatur umfasst werden. Die Anordnung der Fäden ist aus Fig. 178 zu ersehen. Indem jede Ligatur nur einen kleinen Theil der Netzsubstanz umfasst, wird jedes einzelne Blutgefäss im Netz sicher verschlossen. Sobald der einzelne Faden grössere Partheien der sehr elastischen Netzsubstanz umfasst, so ist der Verschluss der Gefässe unsicher. Ganz verfehlt wäre es, eine einzige Massenligatur um den ganzen Netzstumpf zu legen, weil dieser Faden leicht bei dem Zurückbringen des Netzstumpfs oder auch durch die Bewegungen des Netzes in der Bauchhöhle abgestreift werden könnte. Dann könnte eine tödtliche Blutung entstehen. Man soll sogar vor dem Zurückbringen des Netzstumpfs genau nachsehen, ob jede Spur von Blutung erloschen ist; entdeckt man an irgend einer der Ligaturen ein blutendes Gefäss, so muss man die mangelhafte Wirkung der Ligatur durch eine zweite Ligatur ergänzen. Catgutfäden sind für diese Ligaturen nicht zu benutzen, weil die Knoten derselben durch die elastische Wirkung der umschnürten Netzsubstanz gelockert werden können. Die carbolisirten Seidenfäden heilen erscheinungslos in der Bauchhöhle ein.

Fig. 178.
Netzstück mit multipler Umstechung.

§ 229. Die penetrirenden Schusswunden der Bauchhöhle.

Im Kriege betragen nach v. Nussbaum die Unterleibsverletzungen 3—4 % aller Verletzungen (im amerikanischen Kriege waren von 253142 Wunden 8590 Wunden des Unterleibs, davon 3717 penetrirende Bauchwunden, von denen 87 % starben, während nach den Statistiken anderer Kriege die Sterblichkeit zwischen 41 % und 81 % schwankte). Dass Kugeln und stechende Waffen weit in die Bauchhöhle eindringen und sogar die ganze Bauchhöhle durchdringen können, ohne Darmschlingen zu verletzen, wird durch die Statistik Beck's, welcher bei 73 Fällen in 5 Fällen das Fehlen der Darmverletzung constatirte, sodann durch die Statistik des amerikanischen Kriegs (3717 perforirende Wunden mit 32 Fällen ohne Darmverletzung) erwiesen. Versuche, welche Hermann und Albrecht an der Leiche anstellten, entsprachen diesen Befunden.

Die Mannigfaltigkeit der Organe, welche in die Bauchhöhle eingeschlossen sind, bedingt eine ausserordentliche Vielseitigkeit der Interessen, welche sich an die Schusswunden der Bauchhöhle anreihen. Die wichtigen Verletzungen des Darmcanals (auch des Magens), sowie der Blase werden in § 239 und § 310 besonders erörtert werden. Es bleiben mithin, da Schusswunden der grossen Gefässe unmittelbar zum Tod führen, hier nur noch die Schusswunden der Nieren, der Leber und Milz im wesentlichen zu besprechen.

Bei Schusswunden der Nieren hängt die Prognose wesentlich davon ab, ob das Peritoneum mit verletzt wurde oder nicht. Im ersteren Fall wird der Harn sich aus dem zertrümmerten Nierengewebe in die Bauchhöhle ergiessen und zu einer acuten Peritonitis mit schnell tödtlichem Ausgang führen. Eine Rettung des Verwundeten würde nur dadurch möglich sein, dass man sofort nach der Verwundung die betroffene Niere exstirpirt. Die Unsicherheit der Diagnose auf der einen Seite, die Gefahr der Exstirpation der Niere (§ 238) auf der anderen Seite, endlich das Bedenken, dass die Kugel in der Bauchhöhle noch andere Verletzungen erzeugte, welche an sich tödtlich sind — alle diese Umstände werden dem Versuch einer solchen Lebensrettung hindernd in dem Weg stehen. Sobald aber nur kurze Frist nach der Verwundung verstrichen und schon zersetzter Harn in die Bauchhöhle eingedrungen ist, würde auch die Exstirpation der Niere nichts mehr helfen. Wenn aber — in dem zweiten der oben unterschiedenen Fälle — die Kugel die Niere ohne gleichzeitige Verletzung des Peritoneums getroffen hat, so handelt es sich nur um die Gefahr der Harninfiltration in dem Fettgewebe, welches die Niere umgiebt. Diese Gefahr ist freilich noch gross genug: sie wird aber gemindert dadurch, dass in manchen Fällen der Schusscanal den Harn nach aussen leitet. Dann kann man auch aus dem abfliessenden Harn die Diagnose sicher stellen. Die Gefahr dieser Harninfiltration ist durch Dilatation des Schusscanals (Larrey und Dupuytren), durch Gegenöffnungen und Einlegen von Drains zu bekämpfen. Solche Eingriffe werden freilich durch die tiefe Lage der Niere und durch die Rippen, welche den oberen Theil der Niere bedecken sehr erschwert, aber doch nicht unmöglich gemacht. Otis warnt vor der Dilatation bei frischen Wunden, weil der Schorf im Schusscanal den besten Schutz gegen Harninfiltration gewährt. Wenn es bei günstigem Verlauf nicht zu einer fortgeleiteten Peritonitis kommt und schliesslich Granulationen im Schusscanal sich bilden, so kann endlich eine Fistel übrig bleiben, aus der dauernd Urin abfliesst. Besonders wird die Fistelbildung nicht ausbleiben, wenn das Nierenbecken mit verletzt wurde, und das gesammte Sekret der Niere aus dem Nierenbecken sich in den granulirenden Gang ergiesst. Dann wird man wieder erwägen dürfen, ob man etwa durch Aetzungen oder endlich auch durch Exstirpation der Niere die Fistel zum dauernden Verschluss bringen soll.

Bei den Schusswunden der Milz liegt die Gefahr wesentlich in der Blutung und der eventuellen späteren Verjauchung des zertrümmerten Gewebes, wenn die Blutung nicht zum Tod führt. L. Mayer fand unter den 116 Fällen von Milzverletzungen, welche er aus der Literatur sammelte nur 5 Fälle von reinen Schusswunden der Milz. Uebrigens scheinen die Milzwunden von keinen erheblichen Nervenerscheinungen begleitet zu sein. Schmerzen in der linken Schulter werden als charakteristische Erscheinung bei Milzwunden angegeben. Der Prolaps der verletzten Milz in der Wunde wird wohl wesentlich durch die inspiratorische Senkung des Zwerchfells begünstigt. Die Sterblichkeit der Milzwunden berechnet L. Mayer auf 87 %. Die feste Compression des linken Hypochondriums, welche v. Nussbaum empfiehlt, wird wohl nur in wenigen Fällen von Nutzen sein. Die Stillung der Blutung kann bei dem cavernösen Bau der Milz und der Zerreisslichkeit ihres Gewebes kaum anders, als durch totale Exstirpation geschehen. Bei breiten Wunden der Bauchwand, in welchen die zerrissene Milz nach aussen vorgefallen ist — Wunden, wie sie beispielsweise durch Granatsplitter, aber auch im Frieden durch Explosionen und durch Einwirkung von Maschinengewalt entstehen können — ist in manchen Fällen die Exstirpation gewissermaassen schon durch den Vorfall der Milz vor die Bauchwand vorbereitet und auch in solchen Fällen einige Mal mit Erfolg ausgeführt worden. In anderen Fällen wäre es zwar geboten eine geregelte Splenotomie (§ 238) auszuführen und kunstvoll die Milz zum Vorfall zu bringen, um sie dann zu exstirpiren; aber hier steht wieder die Unsicherheit der Diagnose einer solchen Unternehmung hindernd im Wege.

Für die Schussverletzung der Leber spielt das Secret derselben, die Galle, eine ähnliche Rolle, wie der Harn für die Schussverletzung der Nieren. Das Eindringen der Galle in die Bauchhöhle kann ebenfalls tödtliche Peritonitis erzeugen, und eine Verletzung der Leber ohne Verletzung des Peritoneums ist gar nicht denkbar, so dass in jedem Fall von Schussverletzung der Leber das Einfliessen von Galle in die Bauchhöhle stattfinden muss. Trotzdem verlaufen nicht alle Schussverletzungen der Leber tödtlich (L. Mayer führt in seiner Statistik 61 Schusswunden der Leber mit 40 Heilungen an) und es erhellt aus dieser Thatsache, dass die Galle doch nicht in allen Fällen entzündungs-erregend auf das Peritoneum einwirkt. Wahrscheinlich ist die früher überschätzte entzündungs-erregende Eigenschaft der Galle mehr von der zufälligen Beimischung von Spaltpilzen als in der chemischen Constitution der Galle begründet. Aus den granulirenden Schusscanälen, welche in die Leber führen, kann sich noch lange Zeit Galle in grosser Menge entleeren. Doch ist der Ausfluss von Galle bei den Schusswunden der Leber nach aussen keineswegs sehr häufig; die Erscheinung wurde unter den 61 Fällen, welche L. Mayer zusammenstellt nur 14 mal beobachtet. Dieser Zustand wird dann wohl auch als *Gallenfistel* bezeichnet. Verletzungen der Gallenblase können ebenfalls den Ausgang in Bildung einer Fistel nehmen, aus welcher sich grosse Mengen Galle entleeren. Endlich kommt es durch narbige Schrumpfung der Granulationen zur Heilung. Doch darf man die Prognose nicht zu früh günstig stellen; denn ähnlich dem Gehirn zeigt auch das Gewebe der Leber Neigung zu langsamer eiteriger Schmelzung, zur Bildung von *Leberabscessen* (§ 233), welche endlich an die peritoneale Hülle herantreten und in ähnlicher Weise durch eiterige Peritonitis zum Tode führen, wie die Gehirnabscesse durch eiterige Meningitis (vgl. § 12). Als charakteristisches Symptom der Leberschuss- (oder auch -stich-) verletzung wird ein heftiger Schmerz in der rechten Schulter angegeben, auch soll ein Ausstrahlen der Schmerzen zum rechten Testikel stattfinden (L. Mayer). Ferner wurde Singultus als wichtige Erscheinung der Leberverletzung betrachtet; doch fehlt diese Erscheinung keineswegs selten. Auch ist Icterus nicht sehr häufig.

L. Mayer fand bei allen Leberwunden, welche er aus der Literatur zusammenstellte (267 Fälle) nur 24 mal den Icterus angeführt.

Endlich sei noch erwähnt, dass Kugeln, welche die Bauchhöhle durchkreuzen endlich auch die Wirbel und das von ihnen eingeschlossene Rückenmark treffen können (§ 209). Die Schusswunden des Pankreas und der Nebennieren zeigen so wenig klinisches Interesse, dass ihre Erörterung übergangen werden kann.

§ 230. Ursachen und Formen der traumatischen Peritonitis.

Diese Krankheit ist nicht allein für die Geschichte der zufälligen Verletzungen der Bauchhöhle von grösstem Interesse; auch bei einer grossen Zahl typischer Operationen (z. B. der Laparotomie § 253, der Colotomie § 255, der Herniotomie § 263, der Splenotomie § 238, ferner einiger Operationen der gynäkologischen Praxis, wie Ovariotomie, Uterusexstirpation u. s. w., über welche die Lehrbücher der gynäkologischen Operationslehre verglichen werden müssen) ist das Schicksal der Operirten im wesentlichen von dem Eintreten oder Ausbleiben der septisch-eiterigen Peritonitis abhängig. Die einfach hyperplasirenden Formen der Peritonitis, welche zu einer bindegewebigen Verschmelzung der Peritonealplatten untereinander führen und demgemäss als adhäsive Formen bezeichnet werden, haben für die chirurgische Praxis nur ein entfernteres Interesse; so können z. B. aus solchen Verwachsungen Stränge hervorgehen, welche den Anlass zu inneren Einklemmungen geben (§ 252). Im übrigen beschränke ich mich hier auf die Schilderung der traumatischen, septisch angeregten und zur Eiterung strebenden, acuten Peritonitis. Der inneren und geburtshülflichen Klinik gehören diejenigen Fälle an, welche als fortgeleitete Peritonitis aus primären Entzündungen anderer Organe, wie z. B. aus Entzündung des Magens (Gastritis), des Darmcanals (Enteritis), der Leber (Hepatitis), der Milz (Splenitis), sodann des Uterus (Metritis), der Ovarien (Oophoritis) u. s. w. hervorgehen. Diese Fälle zeigen je nach dem Charakter der primären Entzündung bald einen mehr hyperplasirend adhäsiven, bald einen mehr exsudativen Charakter und werden im letzteren Fall passend unter die Rubriken der *Peritonitis serosa* und der *Peritonitis suppurativa* gebracht. Die letztere Gruppe steht mit der septisch-traumatischen Peritonitis am meisten im Zusammenhang, so dass auf diese Fälle, wie sie z. B. von septisch-puerperaler Metritis, oder von dysenterischen und typhösen Darmgeschwüren aus sich entwickeln, die nachfolgenden Bemerkungen mit bezogen werden können. Endlich ist noch zu erwähnen, dass die Einklemmung von Darmstücken in Hernien (§ 261) oder auch bei der sogenannten inneren Einklemmung (§ 252) in ihren letzten Folgen immer zu einer septischen Peritonitis führt, sobald die Einklemmung nicht früh gehoben wird. Wenn es auch sich dabei um keine Verletzung handelt, so ist doch die Form der Peritonitis genau dieselbe, wie bei Verletzungen. Die septischen Infectionsstoffe, welche bei Verletzungen unmittelbar in die Bauchhöhle eingeführt oder durch Secrete und Excrete der verletzten Organe (Nieren, Blase, Darm) in die Bauchhöhle sich ergiessen, werden bei Einklemmungen von Darmstücken aus den fauligen Zersetzungen des fäcalen Inhalts des Darmstücks erzeugt und wirken durch die Darmwand auf das Peritoneum ein. Die Behandlung der Brücheinklemmung wird uns auf diese Form der septischen Peritonitis und ihre Behandlung (vgl. Herniotomie § 263) zurückführen.

Die Entzündungsfähigkeit des Peritoneums kann verschieden beurtheilt werden. Betrachtet man in cadavere die gefässarme, glatte Membran des parietalen Blattes des Peritoneums an der Innenfläche der vorderen und seitlichen Bauchwand, so mag man die Entzündungsfähigkeit des Peritoneums gering anschlagen. Wenn man dagegen die reichen Gefässnetze der Mesenterien und Mesocolen, so-

dann den Gefässreichthum der unter dem visceralen Blatt des Peritoneums gelegenen Organe, vor allem der Darmwandungen ansieht, so begreift man den stürmischen Verlauf der septischen Peritonitis. *Die Hauptgefahr der Peritonitis septica beruht darin, dass die Spaltpilze, auch wenn sie nur an einem kleinsten Punkt in die Bauchhöhle eindringen, in dem vielgestaltigen Hohlraum des Peritoneums sich schrankenlos fortbewegen und endlich die ganze grosse Fläche des Peritoneums zur Entzündung bringen.* In der kleinen Flüssigkeitsmenge, welche die Bauchhöhle enthält, finden die Spaltpilze genügende Ernährung; die beginnende seröse Transsudation liefert weiteren Nährstoff. *Die peristaltischen Bewegungen der Darmschlingen und die respiratorischen Bewegungen*, welche die Unterleibsorgane durch die inspiratorische Senkung der Zwerchfellskuppel erfahren, *unterstützen die Weiterverbreitung der Spaltpilze.* Die lymphatischen Stomata, welche als Lücken in dem Epithel des Peritoneums sich zeigen und zu den Lymphgefässen abführen, sind von einer theils günstigen, theils aber auch wieder ungünstigen Bedeutung für den Gang der Entzündung. Günstig wirken diese Stomata für die Aufsaugung der Exsudate; so lange und sofern aber die Exsudate Spaltpilze und Eiterkörperchen enthalten, werden diese in Masse in die Blutbahnen verschleppt und erzeugen ein stürmisches septikämisches oder pyämisches Fieber (Cap. X und Cap. XI, allg. Thl). In einer, auf vielfache Versuche gestützten Arbeit giebt G. Wegner an, dass das Peritoneum in einer Stunde den achten Theil des gesammten Körpergewichts an Flüssigkeit resorbirt. Die Grösse der Peritonealfläche bei dem Menschen berechnet Wegner auf 17182 □Ctm., während die Fläche der äusseren Haut des ganzen Körpers 17502 □Ctm. beträgt. Wegner betont auch bei der operativen Eröffnung der Peritonealhöhle die Gefahr, welche durch die *Abkühlung* derselben sich geltend macht. Als bei seinen Versuchsthieren die Temperatur der eröffneten Bauchhöhle auf 32° sank, trat Herzparalyse ein. Deshalb soll man die Operationen mit Eröffnung der Bauchhöhle in gut gewärmten Räumen vornehmen. Auch kann die Flüssigkeit des Sprays erwärmt werden.

In vielen Fällen verläuft die septische Peritonitis so schnell zum Tod, dass kaum Spuren eines entzündlichen Exsudats bei der Obduction gefunden werden. In anderen Fällen bildet sich ein seröses Exsudat mit Bildung zahlreicher Fibringerinnsel und Fibrinbeschlägen auf der Intima des Peritoneums, besonders auf der Convexität (freien Fläche) der Darmschlingen und an dem Mesenterium. Bei längerem Bestand der Peritonitis kommt es zur zahlreichen Auswanderung von weissen Blutkörperchen, welche theils in den Fibringerinnseln eingeschlossen werden, theils in das flüssige Exsudat eintreten. Dann finden sich grössere Mengen von Eiter in dem tiefsten Theil der Bauchhöhle, zwischen Blase und Mastdarm bei dem Manne, zwischen Uterus und Mastdarm bei der Frau (in dem sogen. Douglas'schen Raum). Die Fibrinbeschläge führen zu allerlei Verklebungen der Darmschlingen unter sich und mit den benachbarten Organen. Hinter solchen Verklebungen können wieder grössere Massen Eiter sich ansammeln. So entstehen zuweilen abgesackte eiterige peritonitische Exsudate. Dass überall das Peritoneum getrübt, die Gefässnetze unter dem Epithel prall mit Blut gefüllt sind, bedarf kaum der besonderen Erwähnung. Was die sonstigen Befunde an Leichen der an Peritonitis septica Verstorbenen betrifft, so sind alle Erscheinungen der Septikämie (§ 184, allg. Thl.) an den verschiedenen Organen zu erkennen.

§ 231. Die klinischen Erscheinungen der septischen Peritonitis.

Indem ich auf eine systematische Schilderung des klinischen Verlaufs der Peritonitis verzichten und in dieser Beziehung auf die Lehrbücher der Pathologie

verweisen muss, beschränke ich mich auf eine kurze Zusammenstellung der wichtigsten Erscheinungen, wie sie in der chirurgischen Praxis bei septischer Peritonitis dem Beobachter entgegenzutreten pflegen. Diese Erscheinungen sind folgende:

1) der *Schmerz*, theils als ein Reissen und Brennen in der Bauchhöhle empfunden, theils auch bei der Betastung der äusseren Bauchwand besonders hervortretend, so dass eine Betastung der Bauchwand in der Umgebung der Wunde einigermaassen über den Beginn der Peritonitis von der Wunde aus orientiren kann. Bei allgemeiner septischer Peritonitis treten besonders heftige Schmerzen in den Hypochondrien ein und endlich wird jeder tiefere Athemzug schmerzhaft, was bei der Entzündung des peritonealen Ueberzugs des Zwerchfells auf seiner unteren Fläche leicht begreiflich ist. Zuweilen wird schon die Berührung der Bettdecke mit der Bauchwand schmerzhaft empfunden und muss man dann durch grosse Drahtbogen (vgl. den Drahtbogen in Fig. 165 § 345, allg. Thl.) die Bauchdecken vor dieser Berührung schützen.

2) die *Anschwellung des Unterleibs*, und zwar wesentlich bedingt durch *Tympanitis* (Gasansammlung) *des Dünn- und Dickdarms*, besonders in den ersten Tagen, während später auch grössere *Exsudate* an der Anschwellung mit schuldig sein können. Ueber die Gasansammlung in den Därmen orientirt leicht der tympanitische Percussionston. Bei grösseren Exsudaten findet man an den tiefsten Stellen der Peritonealhöhle, wo sich der Schwere nach das Exsudat ansammelt, z. B. bei Rückenlage links und rechts zwischen dem Rippenrand und der Crista ilei einen gedämpften Percussionston. Die gasgefüllten Darmschlingen schwimmen dann gewissermaassen auf dem Exsudat wie Luftballons auf dem Wasser, so dass die ganze vordere Bauchwand tympanitischen Ton zeigt. Auch kann die faulige Zersetzung der Exsudate zur Gasentwickelung in der Peritonealhöhle führen. Bei spärlichem fibrinösem Exsudat kann die, auf die Bauchdecken aufgelegte Hand ein feines Reibegeräusch wahrnehmen, welches von den fibrinösen Beschlägen und ihrer Reibung bei der Athmung herrührt.

3) die *Functionsstörung des Magen-darm-canals*, und zwar einerseits von Seiten des Magens *Erbrechen*, zuerst Erbrechen der genossenen Speisen, später des Magensafts, endlich, indem die antiperistaltische Bewegung den Inhalt des Duodenums und des Jejunums in den Magen zurücktreibt, Erbrechen galliger und fäcaler Massen; andererseits von Seiten des Darmcanals *Aufhebung der peristaltischen Bewegung*, im wesentlichen wohl von der entzündlichen Störung der Darmwand abhängig. Es tritt Stuhlverstopfung ein und die faulige Zersetzung der im Darmcanal enthaltenen Flüssigkeiten führt zu der enormen Gasentwickelung, welche die unter 2) erwähnte Tympanitis bedingt. Das Erbrechen, welches sehr schmerzhaft ist, auch das Aufrülpsen von Gas aus dem Magen, ferner die sonderbare Erscheinung des *Singultus* und das Anwachsen der Gasmengen im Darmcanal führen zu einem höchst qualvollen Zustand des Kranken.

4) das *Aufhören der Harnentleerung*, zum Theil von der Lähmung der Blasenmusculatur abhängig, welche von ihrem peritonealen Ueberzug her in entzündliche Störung versetzt wird, zum Theil aber wohl auch von einer *febrilen Anurie* herrührend, welche eine tiefe Störung der Nierensecretion bedeutet und wahrscheinlich auf eine totale septische Stase des Blutes in den Capillaren des Nierengewebes zu beziehen ist. Wenn Harn noch gelassen wird, so ist die Menge gering, seine Farbe sehr dunkel.

Zu diesen örtlichen Störungen gesellen sich allgemeine Störungen, welche theils auf dem septikämischen Fieber, theils auf den Reizungen der Nervengeflechte der Bauchhöhle beruhen. Die fieberhafte Erhöhung der Körpertemperatur ist in den meisten Fällen sehr bedeutend; doch kommen auch Fälle von höchst intensivem Verlauf der Peritonitis vor, in welchen die Temperatur niedrig und

zuweilen sogar subnormal ist (vgl. über subnormale Fiebertemperaturen § 191, allg. Thl.). Die Haut ist blass und trocken, der Herzschlag schwach, der Puls sehr häufig, die Pulswelle gewöhnlich sehr niedrig, oft kaum fühlbar; die Gesichtszüge verfallen schnell, die Bulbi sinken in den Orbitae zurück. Das Bewusstsein bleibt meist ungestört bis zum Tod, so dass den Kranken die volle Empfindung ihrer qualvollen Lage nicht erspart wird. Zu allen Beschwerden, welche die Peritonitis für sich schon verursacht, kommt gegen das tödtliche Ende noch zuweilen die Lähmung des Zwerchfells, welche wieder von dem Fortschreiten der Entzündung des peritonealen Ueberzugs auf die Musculatur bedingt wird. So kann der Tod auch unter dem Bild der Suffocation und des Lungenödems eintreten.

Dieses furchtbare Krankheitsbild stuft sich allmählig ab zu relativ milden Formen, wie sie oft auch bei relativ gutem Verlauf der Peritonitis und der betreffenden Wunde andeutungsweise beobachtet werden. Eine leichte Empfindlichkeit der Bauchdecken, aber beschränkt auf die nächste Umgebung der Wunde, ebenso eine räumlich beschränkte und schnell vorübergehende Tympanitis, Uebelkeiten und leichte Erhebungen der allgemeinen Körpertemperatur — das sind ungefähr die Erscheinungen, wie sie den niedersten Graden der septischen Peritonitis zukommen. Mittelschwere Formen können sogar zu einem chronischen Verlauf gelangen, z. B. zur Bildung der schon im vorigen § kurz erwähnten circumscripten Eiterheerde führen. Doch entspricht die Bildung dieser abscessartigen Eiteransammlungen nur selten dem Ausgang einer allgemeinen Peritonitis. Häufiger entstehen dieselben dadurch, dass von den Organen aus, welche das Peritoneum einschliesst, z. B. vom Darm aus oder von der Leber eiterige Entzündungen (wie etwa bei Darmgeschwüren) langsam auf den peritonealen Ueberzug fortschreiten und an demselben vorher adhäsive Verwachsungen herbeiführen, bis endlich die Eiterung in diese vordringt und dann durch die Adhäsionen gegen die übrigen Theile der Bauchhöhle abgeschlossen ist.

§ 232. Die Behandlung der septischen Peritonitis.

Von chirurgischem Standpunkt muss bei der Behandlung der traumatischen septischen Peritonitis das Hauptgewicht auf den *prophylaktischen Schutz des Peritoneums durch das Verfahren der Asepsis* (§§ 34—38, allg. Thl.) gelegt werden. Bei der operativen Eröffnung der Bauchhöhle ist dieser Schutz so wirksam, dass man fast niemals mehr nach den verschiedenen Operationen, bei welchen das Peritoneum verletzt werden muss (sie wurden kurz schon § 230 namhaft gemacht), ein Peritonitis, nicht einmal in geringen Formen, beobachtet. Erst die Asepsis hat das Gebiet jener Operationen weit geöffnet und ihre Erfolge in früher nie geahnter Weise gesichert. Schwieriger ist die Handhabung der *Antisepsis bei inficirten penetrirenden Wunden*, mögen dieselben durch Zufall entstanden sein, z. B. durch unreine Fremdkörper, beschmutzte Waffen u. s. w., oder durch Operationen, bei welchen das aseptische Verfahren vernachlässigt wurde oder trotz aller Vorsicht durch einen bösen Zufall nicht zum Ziel führte. Die antiseptische Berieselung, welche § 36, allg. Thl. besonders gerühmt wurde, lässt sich schwer in der Bauchhöhle ausführen; einmal deshalb, weil der Irrigationsstrom unmöglich alle Recessus der vielgestaltigen Bauchhöhle zu erreichen vermag, dann aber auch deshalb, weil grosse Mengen der irrigirten Flüssigkeit in den Recessus der Bauchhöhle stagniren können, ohne abzufliessen, so dass, wenn es sich um 3 % Carbollösung handelt, eine tödtliche Vergiftung (§ 42, allg. Thl.) eintreten würde. Trotzdem kann ich dringend rathen, *sobald von einer Wunde aus die ersten Anfänge der septischen Peritonitis sich zeigen, sofort* — sei es durch Vermittelung eines in die Wunde eingelegten Drainrohrs oder unter

Wiedereröffnung der schon verklebten Wunde der Bauchdecken — *einige Gramm bis zu* 10 *Gramm einer* 3 % *Carbollösung in die Bauchhöhle mit einer reinen Glasspritze zu injiciren.* Mit diesem Verfahren bin ich überzeugt, schon manches Menschenleben gerettet zu haben. Die Maximaldosis bezieht sich auf erwachsene, kräftige Menschen; sie zeigen höchstens eine geringe dunkele Verfärbung des Urins bei Injection der Maximaldose, aber keine Erscheinungen schwerer Carbolvergiftung. Je früher man die ersten Erscheinungen der septischen Peritonitis wahrnimmt, desto kleinere Dosen werden ausreichen, um die Spaltpilze, welche in der Nähe der Wunde beginnen, sich auf der Peritonealfläche auszubreiten, in ihrer weiteren Fortpflanzung zu hemmen. Diese Art der Behandlung der beginnenden Peritonitis septica traumat., welche meines Wissens noch nicht allgemein gekannt und jedenfalls noch wenig gewürdigt ist, stehe ich nicht an als die beste und sicherste zu bezeichnen.

Die *Entleerung der Darmgase* mit feinen Hohlnadeln oder sehr feinen Troicarts, welche man von aussen her in die Darmschlingen einsticht, gewährt zwar eine bedeutende subjective Erleichterung der Kranken, ist aber dadurch bedenklich, dass der Inhalt der Darmschlingen durch die Stichöffnungen in die Bauchhöhle abfliessen und eine Verschlimmerung der Peritonitis bewirken kann.

Bei allgemeiner Verbreitung der septischen Peritonitis durch die ganze Bauchhöhle liegt es nahe dem Beispiel der gynäkologischen Operateure (Spencer Wells u. A.) zu folgen, welche nach Entfernung des Eierstockscystoms (Ovariotomie), sobald von dem Inhalt der Cysten einiges in die Bauchhöhle einfloss, die sogenannte *Toilette der Bauchhöhle* ausführen, d. h. mit ganz sauberen, carbolisirten Schwämmen die Flüssigkeit zwischen den Darmschlingen und den Mesenterien aufsaugen und auswischen, bevor sie dann die Bauchwunde mit Nähten schliessen. Man müsste durch einen grossen laparotomischen Schnitt (§ 252), welcher Zugang zu der ganzen Bauchhöhle und allen ihren Recessus gewährt, versuchen, ob man mit carbolisirten Schwämmen alle entzündlichen Exsudate aufsaugen und zugleich die Wandungen des Peritoneums so weit durch Abwischen mit feuchten Carbolschwämmen unter Carbolwirkung bringen kann, dass die Entzündung vernichtet wird. Die Grösse des Schnitts, die Schwierigkeit, auch von dem grössten Schnitt aus, alle Recessus zu suchen und zu finden, endlich die bedeutende Nervenreizung und die Gefahr der Carbolvergiftung — alle diese Umstände stehen einem solchen Verfahren zur antiseptischen Behandlung der allgemeinen septischen Peritonitis im Wege. Doch mögen Versuche in dieser Richtung, welche bis jetzt übrigens in grossem Maassstabe noch nicht ausgeführt wurden, in der Zukunft zulässig erscheinen.

In Betreff der sonstigen und besonders der medicamentösen Behandlung der septischen Peritonitis muss auf die Handbücher der inneren Klinik verwiesen werden. Ohne den geringsten Anspruch auf nur eine einigermaassen erschöpfende Zusammenstellung zu machen, nenne ich nur kurz die Mittel, welche ich erprobt habe. Viel Rühmen kann ich freilich von ihrer Wirkung nicht machen. Wen jene aseptische Prophylaxe und jener antiseptische Versuch mit Carbolinjectionen nicht vor der allgemeinen septischen Peritonitis schützte, der wird auch unter der besten medicamentösen Behandlung an dieser Krankheit fast regelmässig sterben.

Die thermische Behandlung schwankt zwischen den Extremen der Eiscompressen und Eisbeutel bis zu den warmen Breiumschlägen. Anfänglich haben stark abgekühlte, breite Compressen (Handtücher auf Eisblöcke gelegt) eine anästhesirende Wirkung und können wohl auch bei dünnen Bauchdecken die Entwickelung der Spaltpilze etwas hemmen. Später werden sie für den Kranken oft unerträglich, und können auch dadurch schädlich wirken, dass sie die entzündliche Lähmung der Darmmusculatur durch Hemmung des Blutkreislaufs unter-

stützen, also die Tympanitis steigern. Bei starker Tympanitis sind Umschläge von gewöhnlich temperirtem Wasser oder von warmem Wasser den Kranken angenehmer. v. Nussbaum empfiehlt Carbolumschläge von einer 1—2 % Lösung, und bei heftigem Singultus das Aufgiessen von ungefähr 30 grm. Collodium auf das Epigastrium.

Unter den zahllosen Einreibungen, welche man bei Peritonitis verordnet hat, möchte ich die Einreibung von grossen Mengen des Ugt. hydrarg. ciner. (Traube) und die Einreibung von Terpentinöl noch als die relativ nicht allzu unwirksamen bezeichnen. Stellt man sich vor, dass die Einreibung die betreffenden Stoffe, etwa das Quecksilber in einer löslichen Verbindung oder das Terpentin, bis zu dem Peritoneum bringt, so könnten sie hier antiseptisch wirken. Doch darf man sich über diesen Einreibungstransport durch die Bauchdecken keine illusorische Vorstellung machen. Terpentin kann man auch in der Form anwenden, dass man mit Terpentin befeuchtete Tücher über die Bauchdecken legt. Es tritt dabei eine starke Röthung derselben ein; doch ist das Mittel nicht so unangenehm, wie grosse Vesicatore oder das Aufpinseln von Jodtinctur, Mittel, welche auch empfohlen werden, aber viel Schmerzen verursachen.

Blutegel und Schröpfköpfe werden zwar noch oft an die Bauchdecken applicirt, sind aber für die Behandlung der traumatisch-septischen Peritonitis nach den in § 43, allg. Thl. dargelegten Grundsätzen auch an dieser Stelle durchaus verwerflich.

Von inneren Mitteln muss schon deshalb gewöhnlich Abstand genommen werden, weil der Magen auf Einführung derselben mit Erbrechen antwortet. Das Verschlucken kleiner Eisstücke (Eispillen) wird von den Kranken als erleichternd bezeichnet; ebenso die Darreichung stark abgekühlten Champagners. Opiate und Bismuthum nitricum, sowie ähnliche Mittel, welche den Brechreiz mindern sollen, versagen oft den Dienst; doch kann Opium (0,01—0,02 halbstündlich nach v. Nussbaum) versucht werden, um die Darmbewegungen zu suspendiren. Die subcutane Anwendung der Morphiumpräparate mindert zwar die Schmerzen und wirkt anfänglich durch Herabsetzung der peristaltischen Darmbewegung günstig, kann aber dafür später die Lähmung der Muskeln der Darmwand und hierdurch die Tympanitis steigern. Man muss deshalb mit der Anwendung vorsichtig sein, wenn man nicht in verzweifelten Fällen die Qualen des Todeskampfes in den Schleier der Morphium-narkose verhüllen will. Campher- und Aetherinjectionen sind zur Hebung der Herzkraft bestimmt. Auch kann man Alkohol in der Form des Klysmas einführen.

Ein halb chirurgisches Verfahren, welches oft den Kranken grosse subjective Erleichterung verschafft, ohne freilich im wesentlichen den Gang der Krankheit zu beeinflussen, ist die Einführung des Darmrohrs (§ 242) hoch nach oben, zur Entleerung der Gase aus dem Dickdarm. Noch unmittelbarer könnte man den Dünndarm durch vielfaches Einstechen von feinen Hohlnadeln von den Gasen entleeren; es wurde oben schon erwähnt, dass auch die feinste Stichwunde der Darmwand nicht ungefährlich ist.

§ 233. Die eiterigen Formen der Splenitis, Hepatitis, Nephritis und Pyelitis in ihren chirurgischen Interessen.

Die eiterige Splenitis kommt zwar bei chirurgischen Krankheiten und zwar bei der metastasirenden Form der Pyämie (P. multiplex, § 204, allg. Thl.) vor, ist aber trotzdem ohne chirurgisches Interesse, weil diese metastatischen Eiterungen der Milz nicht erkannt und noch viel weniger behandelt werden können. Diese Eiterungen bilden nur eine Theilerscheinung der schwersten Formen der Pyämie und führen wohl ziemlich ohne Ausnahme zum Tod, ohne dass die Diagnose auf

Milzabscess gestellt werden könnte. Ueber vereiterte Milzechinococcen vgl. § 235, über Milzexstirpation bei chronischen Anschwellungen der Milz § 238.

Die meisten Leberabscesse, welche in unseren Gegenden beobachtet werden, gehören ebenfalls in das Bereich der metastasirenden Pyämie und sind dann ebenso wenig erkennbar und ebenso sicher zum Tod führend, wie die eben erwähnten Abscesse der Milz. Nur in seltenen Fällen entwickelt sich nach Contusionen der Leber aus dem Bluterguss ein Abscess. Ferner sind Leberabscesse in tropischen Climaten eine nicht seltene Erkrankung. Man kann sich vorstellen, dass aus den, in jenen Climaten ziemlich häufigen Fällen von infectiöser Enteritis, z. B. Dysenterie, ein eiteriger Zerfall von Thromben in den Mesenterialvenen zu einer Verschleppung der Thromben nach den Aesten der Vena portarum und dann zu der Bildung eines Leberabscesses führt. Solche Leberabscesse werden immer tödtlich verlaufen, wenn die Eiterung an den peritonealen Ueberzug der Leber herantritt, bevor das viscerale (die Leber überziehende) Blatt des Peritoneums mit dem parietalen (die Innenfläche der Bauchwand überziehenden) Blatt desselben Adhäsionen gebildet hat. Ist dieses nicht geschehen, so entsteht zweifellos eine allgemeine und zum Tod führende Peritonitis. Im anderen Fall kann der Leberabscess ziemlich gefahrlos nach aussen durch die Bauchwand, oder auch in den Darmcanal, ja sogar nach den Bronchien durch das Zwerchfell (Thierfelder) perforiren. Hieraus folgt für die operative Behandlung der Leberabscesse, dass dieselbe nur geschehen kann unter vorgängiger Bildung von Adhäsionen zwischen beiden Blättern des Peritoneums. Das gebräuchliche Verfahren ist das *Durchätzen der Bauchwand* (Recamier), und zwar mit Wiener Aetzpaste, der Canquoin'schen Paste, Aetzkali und ähnlichen Aetzmitteln (§ 248, allg. Thl.). Man kann dieses Verfahren, welches immer eine längere Reihe von Tagen in Anspruch nimmt, dadurch abkürzen, dass man die äussere Bauchwand mit dem Messer bis auf die Fascia transversa spaltet und dann erst nach 3 Tagen, wenn Adhäsionen entstanden sind, in den Abscess incidirt (Begin), oder dann erst die Durchätzung mit Chlorzinkwatte (Watte mit 5 % Chlorzinklösung imprägnirt) vornimmt. Ein einfaches Freilegen des Peritoneums unter aseptischen Cautelen ist, wenn jene Cautelen richtig beobachtet wurden, nicht genügend, um eine Verwachsung beider Peritonealblätter sicher zu erzielen. Ohne aseptische Cautelen würde andererseits wieder die Freilegung des Peritoneums zu einer ausgedehnten eiterigen Peritonitis führen können.

Auch bei Entzündungen und Stauungen der Galle in der Gallenblase kann es zu Verwachsungen der Gallenblase mit der vorderen Bauchwand und endlich zu Perforation derselben kommen, so dass sich beispielsweise Gallensteine aus der entstandenen Fistel entleeren. Man würde in Nachahmung dieser freiwilligen Perforationen auch wieder durch Aetzungen und eventuell sogar in diesem Fall durch operative Freilegung der ausgedehnten Gallenblase, Vernähung derselben mit der Wunde der Bauchdecken und endlich Eröffnung mit dem Messer Hülfe bringen können. Indessen ist auch diese Art der Operation vorläufig noch nicht als hinreichend legitimirt zu betrachten. L. Mayer und Campaignac empfehlen bei Wunden der Gallenblase den Nahtverschluss und, falls Galle in die Bauchhöhle eindrang, das Auswaschen der Bauchhöhle durch Carbollösung.

Die *Nephritis* tritt ähnlich, wie die Splenitis und Hepatitis, sehr selten in der eiterigen Form auf, mit Ausnahme der pyämischen Metastasen, welche übrigens in den Nieren eine nicht ganz so schlimme Bedeutung haben, weil hier wenigstens die Möglichkeit der Entleerung der Eiterheerde in die Harncanälchen und von da der Ausscheidung mit dem Harn vorliegt. Doch bleibt jeder Zeit der kleinste Eiterheerd in den Nieren von sehr ernster Bedeutung und man würde wohl Ursache haben, eine operative Entleerung desselben zu planen, wenn nicht der Eiterheerd gewöhnlich nur die Theilerscheinung einer allgemeinen, und fast immer tödtlichen

Krankheit wäre. Etwas anders steht es mit der *eiterigen Pyelitis*, der eiterigen Entzündung des Nierenbeckens. Die Ausscheidung der Spaltpilze durch die Nieren (§ 174, allg. Thl.), welche bei verschiedenen Infectionskrankheiten stattfindet, giebt für die Eiterungen im Nierenbecken unter Umständen Anlass; eine andere Ursache kann durch Rückstauung des sich zersetzenden Harns von der Blase durch die Ureteren bis zum Nierenbecken entstehen, wenn Krankheiten der Blase und der Urethra (Cap. XXII und XXIII) zu einer mangelhaften Entleerung des Harns führen. Nun ist zwar eine eiterige Pyelitis an sich nicht zu erkennen; aber einestheils kann die Eiterung auf das Bindegewebe in der Umgebung der Niere übergreifen und dann der Abscess, welcher auch eventuell am Ureter nach unten wandert, an der hinteren oder seitlichen Bauchwand erkennbar werden, und andererseits kann der Eiterung des Nierenbeckens im Fall der Harnstauung eine *Dilatation des Nierenbeckens* (*Hydronephrose*) vorausgehen. Dieser Zustand spielt auch in der Reihe der Unterleibsgeschwülste (§ 234) eine ziemlich bedeutende Rolle. Es liegt in den Eigenthümlichkeiten des aufgestauten Secrets, welches ja so oft zur Ausscheidung von Spaltpilzen aus den Blutbahnen dient, dass zu jeder Zeit das Secret die Wandung des Nierenbeckens leicht zur Entzündung und Eiterung führen kann. Nach Eröffnung solcher Abscesse, welche mit dem Nierenbecken im Zusammenhang stehen, fliesst der Harn aus der Abscessöffnung ab. Nachdem der Kranke von der Eiterung sich erholt hat und dann noch die Harnfistel, beziehungsweise Nierenbeckenfistel oder Ureterenfistel übrig geblieben ist, kann man in Erwägung ziehen, ob man durch Aetzungen versuchen soll, die Fistel zu schliessen. Nur wenn der Ureter frei wegsam geblieben ist, kann dieser Plan gelingen. Die letzte Möglichkeit zur Beseitigung einer Fistel dieser Art besteht in der Exstirpation der betreffenden Niere (§ 238).

§ 234. Allgemeine Uebersicht über die Geschwülste der Bauchhöhle.

In dem Gebiet der Geschwulstbildung in der Bauchhöhle treffen die Interessen der inneren, der geburtshülflichen und der chirurgischen Klinik zusammen. Der Chirurg bedarf zur Erkenntniss derjenigen Geschwülste, welche einer operativen Behandlung zugängig sind, der Erfahrung über alle möglichen Geschwülste der Bauchhöhle und der in die Bauchhöhle eingeschlossenen, sowie der ihr nächstliegenden Organe. Die nachfolgende Uebersicht beschränkt sich auf die Aufzählung der grösseren Geschwulstarten, welche bei der differentiellen Diagnostik berücksichtigt werden müssen. Diese Uebersicht verzichtet aber auf die Schilderung der Entstehung und der Erscheinungen aller einzelnen Geschwulstarten. Nur die für die chirurgische Praxis wichtigsten Geschwulstformen und ihre Diagnostik werden hier genauer betrachtet werden. Alle Geschwülste, welche der pathologische Anatom als zufällige Befunde der Obduction notirt, wie z. B. kleine Lipome der Appendices epiploicae, kleine Geschwülste der Nebennieren, die cavernösen Venengeschwülste der Leber u. s. w. bleiben im folgenden, wie ich ausdrücklich bemerken will, unberücksichtigt.

I. Schwellungen und Geschwülste der Milz, wobei die einfach febrile Schwellung der Milz und die geringeren Grade der amyloiden Degeneration (§ 173, allg. Thl.) nicht weiter erwähnt werden; indem diese geringen Grade der Milzschwellung keinen geschwulstartigen Charakter erhalten.

a) die *Anschwellungen der Milz bei Malariafiebern;* sie können enormen Umfang erreichen, so dass die geschwollene Milz den grössten Theil der Bauchhöhle ausfüllt. Die Geschwulst ist sehr fest, geht von dem linken Hypochondrium aus; ihr vorderer stumpfer Rand kann, wenn kein wässriger Erguss in der Bauchhöhle vorliegt, mit den Fingern umgriffen werden. Im Uebrigen lenkt die Er-

zählung des Kranken von seinen typischen Fieberanfällen die Diagnose auf die richtige Bahn. Die locale Behandlung dieser Schwellung ist neuerdings versucht worden, und zwar mit Injectionen (Carbollösungen und Arsenlösungen, Mosler), sowie auch mit Exstirpation der Milz (§ 238).

b) die leukämische Milz.

c) die *Echinococcen der Milz* (vgl. § 235).

d) die Wandermilz.

II. Schwellungen und Geschwülste der *Leber* (wieder mit Ausschluss der geringen febrilen Schwellung (§ 173, allg. Thl.).

a) die *amyloide Schwellung der Leber* (§ 173, allg. Thl.), kann so bedeutend werden, dass die Leber in Form einer Geschwulst von dem rechten Hypochondrium weit nach unten in die Bauchhöhle hervorragt. Die Schwellung ist sehr fest, der Rand gleichmässig. Die Ursachen der amyloiden Degeneration (§ 173, allg. Thl.) sind bei der Diagnose zu berücksichtigen.

b) die *multipeln Carcinome der Leber*, meist Epithelialcarcinome bei primärem Magencarcinom, welches zur Thrombose der Magenvenen und zu thromboembolischer Verschleppung des Carcinoms (§ 233, allg. Thl.) in die Aeste der Pfortader führt. Die grosse Zahl der Carcinome (bis zu 100 und darüber) bedingt eine bedeutende Schwellung der Leber, an welcher man die einzelnen Knoten fühlen kann. Bei Abscess-artiger Erweichung kann eine Aehnlichkeit mit Echinococcen der Leber (§ 235) eintreten. Die Erscheinungen des primären Magencarcinoms sind bei der Diagnose zu berücksichtigen.

c) der *Hydrops vesicae felleae*, führt selten zu einer Schwellung, welche grösser als ungefähr kopfgross ist. Die Schwellung geht von der Stelle der Gallenblase aus und ist gleichmässig kugelig. Oft sind Gallensteine in dem Inhalt der Blase; bei schlaffen Wandungen kann man dieselben zuweilen fühlen. Die Erscheinungen der Gallenstauung (Icterus, farblose Stuhlgänge), welche in der Regel den Anfang der Krankheit charakterisiren, sind bei der Diagnose zu berücksichtigen. Ueber Behandlung vgl. § 233.

d) die *Echinococcengeschwülste der Leber* (vgl. § 235). Alle Geschwülste der Leber und der Milz folgen genau den respiratorischen Bewegungen des Zwerchfells, während die Geschwülste der Nieren, des Uterus, der Ovarien u. s. w., bei der Athmung ziemlich unbewegt bleiben.

III. Schwellungen und Geschwülste der *Nieren*.

a) *Sarkome der Niere*, zuweilen schon in jugendlichem Alter sich entwickelnd. Sie können enorm grosse, rundliche und ziemlich weiche Geschwülste bilden, welche fast die ganze Bauchhöhle ausfüllen.. Das Colon transversum und das Colon ascendens oder descendens werden nach vorn geschoben und decken von vorn her die Geschwulst zu, während Leber- und Milzgeschwülste den Dickdarm nach hinten schieben und sich zwischen Bauchwand und Darm lagern. Man hat in diesen Sarkomen mehrfach quergestreifte Muskelfasern gefunden und sie dann als *Rhabdo-myom der Niere* bezeichnet. Versuche der Exstirpation (vgl. § 238) sind bis jetzt nicht geglückt.

b) die *Hydronephrose*, die cystische Erweiterung des Nierenbeckens, gewöhnlich von Aufstauung des Harns (durch Compression der Ureteren, Nierensteine, angeborene Klappen und Verengerungen der Ureteren, auf welche neuerdings Englisch hinwies, u. s. w.) abhängig. Wenn diese Aufstauung bis in die Harncanälchen des Nierengewebes fortwirkt, entsteht neben der Hydronephrose eine *Cystenniere*. In den meisten Fällen atrophirt das Nierengewebe unter dem Druck der Flüssigkeit, welche im Nierenbecken sich ansammelt; endlich bleiben nur schwer erkennbare Reste der Niere an dem Sack übrig, welcher weit über Kopfgrösse anwachsen kann. Auch entzündliche Pyelonephritis (§ 233) kann zur Hydronephrose

führen und mit ihr sich entwickeln. Der Inhalt zeigt, indem die Nierensecretion allmählig aufhört, schliesslich mit dem Harn nicht die geringste Aehnlichkeit mehr, kann wasserhell aussehen, frei von harnsauren Salzen sein und ein sehr niedriges specifisches Gewicht haben. Auch der Eiweissgehalt ist wechselnd und kann fehlen. Die Diagnose der Hydronephrose ist in § 235, die Behandlung in § 238 zu vergleichen.

c) die *Wanderniere*, über welche die Lehrbücher der Pathologie und der pathologischen Anatomie zu vergleichen sind. Dieser Zustand entspricht eigentlich nicht einer Nierengeschwulst, sondern mehr einer falschen Lage der Niere, welche als bewegliche Geschwulst aufgefasst werden kann. Sie ist bei Frauen häufiger als bei Männern. Nach den statistischen Zusammenstellungen von Rollett und Guenau de Mussy wird die rechte Niere viel häufiger zur Wanderniere, als die linke; von 34 Fällen waren nur 4 linksseitig. Man erkennt die Wanderniere besonders häufig als bewegliche Geschwulst in der Bauchhöhle unter der vorderen Bauchwand. Durch Druck auf die Darmschlingen und die grossen Gefässe kann die Wanderniere grosse Beschwerden verursachen. Die Bohnenform der Geschwulst sichert am meisten die Diagnose; doch kann auch auf die wechselnden Mengen des entleerten Harns, auf sein hohes specifisches Gewicht u. s. w. Bezug genommen werden, weil die Secretion der Wanderniere durch Abknickung des Ureters gestört werden kann.

IV. *Schwellungen der Harnblase.* Hier ist einzig und allein die *Dilatation der Harnblase durch Aufstauung des Harns* zu nennen (über Ursachen vgl. § 209, 286, 301, 315 u. s. w). Die Blase bildet eine gleichmässige, aus dem kleinen Becken hervorsteigende und anfänglich unterhalb des Nabels abschliessende, endlich aber über den Nabel hinaus sich fortsetzende Schwellung, von praller Consistenz und convexer Abgrenzung.

V. *Geschwülste des Netzes,* besonders Sarkome, welche flach convexe, sehr bewegliche Geschwülste bilden; auch Echinococcen des Netzes kommen vor.

VI. *Geschwülste des Pankreas,* ebenfalls meist Sarkome.

VII. *Geschwülste der Mesenterial- und Retroperitoneal-lymphdrüsen.* Bei Kindern kommen bedeutende scrofulöse Anschwellungen dieser Drüsen vor (vgl. § 213, allg. Thl.). Sodann sind secundäre Carcinome und Lymphosarkome, auch leukämische Lymphome zu berücksichtigen.

VIII. *Geschwülste der Aorta, und zwar Aneurysmen* derselben, auf der Basis der Endarteriitis entwickelt. Sie bilden längliche, pulsirende Geschwülste, auf der Wirbelsäule aufliegend. Auch Aneurysmen der A. coeliaca, der A. renalis u. s. w. werden beobachtet.

IX. *Geschwülste der Lendenwirbel,* besonders grosse Carcinome der Lendenwirbel-körper.

Sodann verdienen alle Abscesse, welche in der Bauchwand liegen oder in die Bauchhöhle vorragen bei der Differentialdiagnose Beachtung, z. B. grosse Wanderabscesse längs des M. psoas, vor oder hinter dem M. quadratus lumborum. Kaum erwähnenswerth sind die *freien Körper der Peritonealhöhle,* wie sie z. B. aus abgeschnürten Appendices epiploicae hervorgehen können. Sie sind mehr ein zufälliger Befund bei Sectionen, als dass ihnen eine klinische Bedeutung zukäme.

Ueber die *Geschwülste, welche vom kleinen Becken aus sich entwickeln und nach der Bauchhöhle emporsteigen,* ist § 363 zu vergleichen. Bei Mädchen und Frauen sind die *Dermoide des Ovariums, die Cysten des Ovariums, die Cystosarkome und Carcinome desselben, die Fibromyome des Uterus, das Medullar-carcinom des Uterus, die Hämatometra* (Retention des menstrualen Blutes in der Höhle des Uterus bei Verschluss des Cervicalcanals oder der Scheide), *endlich der schwangere Uterus* und die *Graviditas extra-uterina* zu berücksichtigen.

Es ist keineswegs unerhört, dass ein schwangerer Uterus für eine Geschwulst gehalten wurde, bis das scheinbar pathologische Räthsel seine physiologische Lösung in der Entbindung fand. Doch muss in Betreff der Symptome der Gravidität und der sonstigen Schwellungen und Geschwülsten an Uterus und Ovarien auf die Handbücher der Geburtshülfe und Gynäkologie verwiesen werden.

§ 235. Zur Erkenntniss der Echinococcengeschwülste der Unterleibshöhle.

Am häufigsten sind die Echinococcen der Leber, nächstdem der Milz, sehr viel seltener der Nieren und des Netzes. Davaine zählt auf 366 Echinococcusgeschwülste des Unterleibs nur 33 Fälle von Echinococcus in den Nieren. Endlich kommen noch in beschränkter Zahl Echinococcengeschwülste in der Bauchhöhle und im Bindegewebe der Fascia transversa frei vor, ohne mit irgend einem der genannten Organe in Zusammenhang zu stehen. Die Zusammensetzung der Echinococcen variirt von einer einzigen Blase, welche etwa faustgross werden kann, bis zu den Anhäufungen von vielen Hunderten von Blasen, welche riesenhafte Geschwülste bis zur Ausfüllung der ganzen Bauchhöhle bilden. Dass die Umgebung des Darmcanals von den Echinococcen bevorzugt ist, erklärt sich aus der Einführung der Eier vom Mund aus. Es ist bekannt, dass eine Bandwurmart, welche bei Hunden sich entwickelt (Taenia echinococcus), die Eier producirt, aus welchen die Echinococcen bei dem Menschen entstehen. Wahrscheinlich gelangen diese Eier vom Darmcanal aus zum Theil in die Blutgefässe und werden von den Wurzeln der Venae mesaraicae in die Pfortader und von hier in die Leber getragen. Andere mögen eine lymphatische Resorption erleiden und so in den allgemeinen Kreislauf gelangen. Diesem Vorgang entspricht das ziemlich häufige Vorkommen der Echinococcen in den Lungen, wenn sie auch hier etwas seltener sind, als in der Leber. Nach dem Durchpassiren durch die Capillaren der Lungen steht natürlich den Eiern das gesammte Körpergebiet, soweit die arteriellen Gefässe reichen, offen. So finden sich vereinzelte Fälle von Echinococcen an den verschiedensten Orten. Sie wurden schon erwähnt bei den Geschwülsten der Zunge (§ 97), der seitlichen Halsgegend (§ 170), der weiblichen Brustdrüse (§ 192). Endlich kommen auch Echinococcen zwischen den Muskeln und im Unterhautbindegewebe der Extremitäten, besonders auch am Oberarm und Oberschenkel, ja sogar im Markgewebe der Knochen zur Entwickelung. — Im allgemeinen zeigen die Echinococcengeschwülste verschiedene endemische Verbreitung. In Island ist ihre Zahl auffällig gross. In der norddeutschen Tiefebene ist die Krankheit mehr verbreitet, als in Mittel- und Süddeutschland.

Die *Echinococcen der Leber* entwickeln sich selten gegen die Wölbung des Zwerchfells; es kommt jedoch vor, dass die Echinococcengeschwulst das Zwerchfell durchwächst und in die Pleurahöhle vordringt. Wenn man Echinococcenblasen in der rechten Pleurahöhle findet, so können sie sowohl von dem Lungengewebe aus, als auch von dem Lebergewebe aus dorthin gelangt sein. In der grossen Mehrzahl der Fälle wächst der Echinococcensack aus dem Lebergewebe zum freien Rand der Leber und von hier gegen die Bauchhöhle hin. Grosse Echinococcensäcke der Leber können sich bis zu den Fossae iliacae hin erstrecken. Auch vom linken Leberlappen entwickeln sich häufig Echinococcensäcke, so dass aus der linksseitigen Lage einer Geschwulst in der Bauchhöhle keineswegs auf die Unmöglichkeit oder Unwahrscheinlichkeit eines Echinococcensacks der Leber geschlossen werden kann. Um die Blasen entwickelt sich ein bindegewebiger Sack, welcher sehr gefässreich ist. Dieser Sack lässt die Geschwulst oft gleichmässiger erscheinen, als man bei einer Zusammenhäufung einzelner Blasen vermuthen sollte. Die Consistenz schwankt zwischen weich und hart; doch ist eine weiche Consistenz der gewöhn-

liche Fall und kann man dann die Fluctuation (§ 27, allg. Thl.) deutlich fühlen. Zuweilen giebt es entzündliche Exsudationen in dem Sack, welche eine so pralle Füllung desselben ergeben, dass die Empfindung der Fluctuation aufhört und die Consistenz ziemlich fest wird.

Der Verlauf eines Leber-echinococcensacks kann sich sehr verschieden gestalten. Zufällige Leichenbefunde lehren, dass auch grössere Säcke zu einem Verkreiden und Verkalken des abgestorbenen Inhalts gelangen und so zu einer narbigen Schrumpfung, zu einer Art Spontanheilung kommen können. Häufiger ist jedoch das energische Fortwuchern der Blasen und dann droht der tödtliche Ausgang, indem entweder der Sack nach der Bauchhöhle hin berstet und eine tödtliche Peritonitis eintritt, oder indem eine Vereiterung und Verjauchung des Sacks sich entwickelt und diese Vorgänge durch Septikämie zum Tode führen. Diesen tödtlich verlaufenden Fällen steht freilich wieder eine kleine Zahl von Fällen gegenüber, welche durch spontane Entleerung der Echinococcenblasen günstig verlaufen. So kann ein Echinococcensack, welcher von der Leber durch das Zwerchfell zur Pleurahöhle vorwucherte, endlich bis zu einem grösseren Bronchus gelangen; dann werden die Blasen ausgehustet. Oder der Sack verwächst mit einer Darmschlinge und berstet in den Darmcanal, so dass die Blasen mit den Fäcalmassen entleert werden. Auch bei der Berstung in die Bauchhöhle kann es zu einer Resorption der wässrigen Bestandtheile ohne tödtliche Peritonitis kommen. Bei Nierenechinococcen ereignet sich zuweilen die Entleerung der Blasen durch den Harn.

Die *Vereiterung der Echinococcen* ist ein Vorgang, welcher noch eine genauere Untersuchung verdient. Mir ist es in einigen Fällen aufgefallen, dass bei der mikroskopischen Untersuchung von Flüssigkeit, welche ich aus Echinococcensäcken durch Punction entleerte und welche makroskopisch wie Eiter aussah, nicht die Spur eines Eiterkörperchens zu erkennen war. Ich vermuthe, dass in diesen Fällen eine Art von nekrotischem Zerfall der Blasen vorlag; die Trübung der Flüssigkeit war nur von grösseren Fett- und Protoplasma-kugeln bedingt. Der fade Geruch der Flüssigkeit beweist, dass auch Fäulnissvorgänge sich im Innern des Sacks entwickeln, die Spaltpilze mögen wohl aus den Blutgefässen des Sacks in die absterbenden Blasen gelangen. Selbstverständlich antwortet endlich der Sack auf die Wirkung der in den Blasen wuchernden Spaltpilze durch eine wirkliche Eiterung. Dann mischen sich die Eiterkörperchen des Menschen mit den Zerfallsproducten der Echinococcenblasen. Das septikämische und pyämische Fieber, welches nun entsteht, bestimmt häufig erst in diesen Stadien die Kranken, chirurgische Hülfe aufzusuchen. So muss man die Operation zur Entleerung des Echinococcensacks (§ 236) häufig an sehr geschwächten und lange schon fiebernden Menschen ausführen.

Das sogenannte *Hydatidenschwirren* ist eine, in früherer Zeit ungebührlich hervorgehobene Erscheinung; sie fehlt in den meisten Fällen von Echinococcengeschwulst. Man fühlt eben nur in ganz vereinzelten Fällen das Vibriren der lebendigen Contractionen, welche die Wandungen der einzelnen Blasen ausführen. Ich selbst habe dieses Schwirren nur an Blasen wahrgenommen, welche ich der Leiche entnahm und auf meine Handfläche legte; niemals aber constatirte ich die Erscheinung in den ziemlich zahlreichen Fällen, welche ich am Lebenden beobachtete. Nach dem Absterben der Blasen hört das Schwirren ohnehin auf, und in den engen Säcken, welche die Blasen am Lebenden umgeben, fehlt der freie Raum für die contractile Bewegung der Blasen.

Von andern fluctuirenden Anschwellungen sind die Echinococcengeschwülste nur zuweilen, auch nicht in allen Fällen, durch *mikroskopische Untersuchung der Flüssigkeitsprobe* zu unterscheiden, welche durch Probepunction gewonnen wurde. Die Probepunction selbst wird am besten mit der Pravaz'schen Nadel durch

Aspiration einiger Tropfen ausgeführt. Bei lebendigem, normalem Verhalten der Echinococcen ist *der Inhalt wasserhell,* von geringem specifischem Gewicht (ungefähr 1010), und enthält chemisch nachweisbar Bernsteinsäure, viel Chlornatrium und kein Eiweiss (wenn noch keine Eiterung eingetreten ist). Die chemische Probe ist aber an den wenigen entleerten Tropfen nicht leicht ausführbar, besonders dann nicht, wenn man die Flüssigkeit unter Carbollösung auffängt. Die mikroskopische Untersuchung ergiebt aber bei diesem Verhalten der Echinococcen keine körperlichen Elemente oder doch nur sehr geringe Spuren, aus denen man feste Schlüsse nicht ziehen kann. Dagegen findet man bei dem eiterigen und nekrotischen Zerfall der Blasen: 1) einzelne Haken, welche sich aus dem Hakenkranz (Fig. 179) abgelöst haben; 2) kleine ovale Chitin-haltige Platten aus der Blasenwand. Die Haken sind, wenn sie sich vorfinden, sichere Kennzeichen. Wo sie fehlen, kann immerhin doch ein Echinococcus vorliegen; denn nicht jede Flüssigkeitsprobe enthält gerade Haken und überdies giebt es zahlreiche Blasen ohne Spur von Hakenkränzen; zuweilen kommen hunderte solcher unfruchtbarer Blasen (Akephalocysten) neben einander vor. Auch jene Chitinplatten können durch den nekrotischen Zerfall zerstört werden.

Fig. 179.
Scolex eines Echinococcus (sc) mit Hakenkranz (hk) und einzelnen Haken (hh).

Bei Entleerung einer wasserhellen Flüssigkeit wird man auch ohne weitere positive Zeichen dann auf Echinococcenflüssigkeit schliessen können, wenn nicht eine Hydronephrose vorliegen kann. Hierüber aber entscheidet die Lage des Colons, wie schon oben erwähnt wurde. (Ueber die Flüssigkeit der Hydronephrose vgl. § 234.) Im übrigen kommen andere pathologische Flüssigkeitsansammlungen von wasserheller Beschaffenheit an der Bauchhöhle und in ihr nicht vor. Am Kopf wurde der wasserhelle Inhalt der Enkephalocele (§ 20), sodann am Rücken auch der Spina bifida (§ 222) erwähnt, doch werden Verwechselungen zwischen Echinococcengeschwülsten und diesen Ansammlungen der Cerebro-spinalflüssigkeit nicht vorkommen können.

§ 236. Zur Behandlung der Echinococcengeschwülste der Unterleibshöhle.

An andern Orten, wo der Echinococcus sich im Unterhautbindegewebe oder in oberflächlichen Muskelschichten entwickelt hat, kann er durch Exstirpation des ganzen Sacks sicher und unbedenklich entfernt werden. Aber in der Bauchhöhle ist eine solche operative Entfernung theils wegen der Gefahr der Peritonitis, theils wegen der Gefahr der Verletzung der Organe, in welchen die Echinococcengeschwülste eingelagert sind, nicht wohl ausführbar. Hier müssen kunstvollere Methoden ausgeführt werden. Wir nennen unter Uebergehung einzelner, unwichtiger Modificationen folgende typische Methoden:

1) das Verfahren der *einfachen Punction* (Boinet). Dasselbe wird meist zu dem Zweck der diagnostischen Untersuchung angestellt, kann aber zugleich dazu benutzt werden, um soviel Flüssigkeit abfliessen zu lassen, als sich eben entleeren lässt. Die vorsichtigste Probepunction ist, wie schon § 235 erwähnt wurde, die Aspiration mit der Pravaz'schen Nadel. Nimmt man stärkere Troi-

carts, so entleert man freilich oft eine grössere Menge von Flüssigkeit, auch wohl kleine Blasen und Wandungsfetzen grösserer Blasen; aber trotzdem ist dieses Verfahren zu widerrathen, weil Flüssigkeit neben dem Troicart oder nach seiner Extraction aus der Punctionsöffnung in die Bauchhöhle einfliessen und Peritonitis eventuell mit tödtlichem Ausgang hervorrufen kann.

2) das Verfahren der *Punction mit Injection.* Man punktirt auch in diesem Fall, und zwar mit Hohlnadeln oder Troicarts, aber weniger um Flüssigkeit zu entleeren, als vielmehr um solche Flüssigkeiten in die Geschwulst einzuspritzen, von welchen man erwarten kann, dass sie das Leben der Echinococcen vernichten und so eine narbige Schrumpfung einleiten. Hierzu sind sehr verschiedene Flüssigkeiten benutzt worden: z. B. Lösungen von gallensauren Salzen (Frerichs), dünne Jodlösungen, endlich auch Carbollösungen. Die letzteren verdienen wohl am ehesten einen Versuch, weil man wenigstens sicher ist, dass die Injection nicht zu einer Verjauchung des Sacks Veranlassung giebt. Doch muss man wohl erwägen, dass gegenüber einer schon bestehenden Zersetzung der Echinococcenblasen die geringe Menge der injicirten Carbolsäure keine sichere Wirkung ausübt; die meisten Fälle treten aber erst mit beginnender Zersetzung in Behandlung. Ueberhaupt ist es bei grossen Echinococcengeschwülsten nicht recht denkbar, dass die injicirten Flüssigkeiten durch ihre ganze Substanz tödtend wirken. So hat bis jetzt die Injectionsbehandlung keine glänzenden Erfolge aufzuweisen.

3) das Verfahren der *Punction mit Liegenlassen der Troicartcanüle.* Dieses Verfahren hatte früher zuweilen deshalb schlechten Erfolg, weil man keine aseptisch gereinigten Instrumente benutzte und ohne aseptische Maassregeln punktirte. So kam es vor, dass der Inhalt des Sackes plötzlich verjauchte, während nur eine ganz unvollkommene Entleerung der Jauche durch die Canüle geschah und eine antiseptische Bespülung oder Ausräumung des Sackes nicht möglich war. Dann gingen die Kranken an septischer Peritonitis und an Septikämie zu Grunde. Ich kann aber dieses Verfahren bei seiner Ausführung unter aseptischen Maassregeln dann dringend empfehlen, wenn die Zersetzung im Sack entweder noch fehlt oder noch sehr gering ist. Das Fieber der Kranken giebt darüber Aufschluss. *Bei fehlendem Fieber oder bei sehr geringem Fieber ist dieses Verfahren zulässig;* man sollte ihm um so mehr Beachtung schenken, da es das einfachste ist. Man benutzt die Canüle auch gleichzeitig zu antiseptischen Injectionen, besonders von schwachen ($^1/_2$ procentigen) Salicyllösungen. Wenn aber schon höheres Fieber besteht, so ist die Entleerung, welche die Canüle gewährt, zu mangelhaft und das Verfahren nicht mehr angezeigt. Man hat dann die Wahl zwischen folgenden Verfahren:

4) *die Doppelpunction nach G. Simon, mit nachfolgender Incision zwischen beiden Canülen.* Man sticht zwei feine Troicarts in einer Entfernung von etwa 2—3 Ctm. von einander in die Geschwulst ein und verschliesst, damit keine Entleerung stattfindet und die Geschwulst sich hierdurch nicht von der vorderen Bauchwand entfernt, die äusseren Oeffnungen der Canülen mit Wachs zu. Nun entsteht zwischen den Canülen eine adhäsive Peritonitis, welche das parietale Blatt des Peritoneums mit dem visceralen Blatt desselben verschmilzt. So verwächst der Echinococcensack an dieser Stelle mit der Bauchwand und man kann 3 bis 5 Tage nach der Doppelpunction eine Incision zwischen den beiden Canülen bis in den Echinococcensack ausführen, ohne die Bauchhöhle zu eröffnen und zu gefährden. So ersetzt dieses Verfahren das veraltete Verfahren der *Durchätzung der Bauchwand und des Sackes mit Aetzmitteln,* besonders mit Wiener Paste oder Chlorzinkpaste (vgl. § 248, allg. Thl.). Doch kann man nicht leugnen, dass dieses alte Verfahren gegenüber der Bauchhöhle noch das sicherere ist und nur den Nachtheil der langen Dauer (8 bis 14 Tage) besitzt. Als man anfing, die

Simon'sche Doppelpunction unter den Maassregeln der Asepsis auszuführen, machte man die unangenehme, aber doch lehrreiche Erfahrung, dass wegen Mangel jeden entzündlichen Reizes die adhäsive Peritonitis ausblieb. Hierdurch wurde das ganze Verfahren nutzlos. Man hatte nun die Wahl, entweder die Maassregeln der Asepsis wegzulassen — dann aber riskirte man vielleicht in einzelnen Fällen eine eiterige Peritonitis — oder im Vertrauen auf den Schutz der Asepsis auszuführen:

5) *die Vernähung der Wand der Echinococcengeschwulst mit der vorderen Bauchwand nach freier Eröffnung der Bauchhöhle durch Incision* (Volkmann). Unter allen Maassregeln der Asepsis (§§ 35—38, allg. Thl.) spaltet man auf der Höhe der Geschwulst die Bauchwand und das Peritoneum und näht nun mit carbolisirten Seidenfäden (nicht mit Catgutfäden, welche zu schnell resorbirt werden könnten, § 254, allg. Thl.) die Geschwulstwand mit ihrem peritonealen Ueberzug an den klaffenden Schnitt so fest an, dass jeder Zugang zur Bauchhöhle geschlossen wird. Dann öffnet man innerhalb des Kreises der Nähte die Cystenwand mit dem Messer und entleert den Inhalt. Das Verfahren ähnelt dem in Fig. 141 § 163 abgebildeten Verfahren der Anlegung einer Magenfistel. Eventuell, bei begonnener Zersetzung, wird die antiseptische Ausspülung des Sackes hinzugefügt. Ein aseptischer Verband schliesst die mit Drainröhren versehene Wunde.

6) *das elektrolytische Verfahren*, Einstechen von Nadeln in die Echinococcengeschwulst und Durchleiten des elektrischen Stroms, ein selten geübtes, und im Erfolg wohl nicht sehr zuverlässiges Verfahren.

Das 3. und 5. Verfahren sind nach meinem Erachten diejenigen, mit welchen man auskommen kann; bei hohem Fieber verdient das 5. Verfahren wegen seiner prompten Wirkung den Vorzug. Man darf freilich bei Ausführung desselben nicht vergessen, dass an dem engen Schliessen der Suturen, welche die beiden Blätter des Peritoneum vereinigen, das Leben des Kranken hängt. Wenige Tropfen jauchender Flüssigkeit, welche zwischen zwei Suturen in die Bauchhöhle eindringen, genügen zur Entstehung einer tödtlichen Peritonitis.

Leider zeigt sich nicht selten nach längst erfolgter Heilung einer grossen Echinococcengeschwulst, dass noch in anderen Organen andere Echinococcengeschwülste sich entwickeln. Ich operirte bei einem Mann eine Echinococcengeschwulst des kleinen Beckens, ein Jahr später eine ebensolche der Leber. Als später der Kranke längere Zeit nach der zweiten Operation starb, fanden sich noch zwei Echinococcengeschwülste in beiden Lungen.

Echinococcen der Pleurahöhle werden durch Punction behandelt, am besten wohl nach dem 3. Verfahren, oder bei fortgeschrittener Zersetzung durch Incision im Zwischenrippenraum (Thorakotomie § 203), schlimmsten Falls durch Rippenresection (§ 206). Bei Entleerung des Inhalts von den Bronchien nach oben durch Husten muss man versuchen durch Terpenthin- und Creosot-einathmungen die Asepsis zu erhalten. Bei einem Echinococcus der Niere, welcher nicht operirt werden konnte, weil die Geschwulst von aussen nicht nachweisbar war, glaube ich durch Darreichung grosser Dosen von Natron benzoicum einen guten Verlauf erzielt zu haben. Die mit dem Harn entleerten Blasen verloren ihre putride Beschaffenheit, das Fieber ging zurück und endlich trat Heilung ein.

§ 237. Die Punction der Peritonealhöhle.

Die Indication zu dieser einfachen Operation wird in der Regel durch Ansammlung seröser Flüssigkeit in der Bauchhöhle gegeben, durch den *Hydrops Ascites*. Da diese Ansammlung meist nur eine Begleiterscheinung von schweren Erkrankungen der Nieren (Nephritis chronica mit Albuminurie), oder der Leber

(Cirrhose derselben), ferner des Herzens mit seinem Klappenapparate (Endocarditis) ist, so kann die Entleerung der Flüssigkeit nur eine symptomatische Wirkung haben, ohne die Krankheit zu heilen; es sammelt sich bald wieder die Flüssigkeit an. Von den Formen der Peritonitis ist es wesentlich nur die tuberculöse Form, welche zu selbstständigen serösen Ergüssen in die Bauchhöhle führt; das Wesen der Tuberculose (§ 217, allg. Thl.) bringt es mit sich, dass auch für diesen Fall die Entleerung des Ergusses durch Punction nur eine vorübergehende Wirkung hat. Die Grösse des Ergusses wirkt besonders auf die Athmung so hemmend ein, dass auch eine zeitweilige Erleichterung erwünscht ist, zumal da sie auf so einfachem Weg erzielt werden kann.

Bei der Wahl des Ortes muss man immer an die Beziehungen der Darmschlingen zu dem Exsudat denken; die Darmschlingen schwimmen gewissermaassen auf der Flüssigkeit. Ihre Anwesenheit wird durch den tympanitischen Ton nachgewiesen. Lagert man beispielsweise den Kranken auf die rechte Seite, so steigen die Darmschlingen nach dem linken Hypochondrium und der linken Hälfte der Bauchhöhle in die Höhe und die Ascitesflüssigkeit sammelt sich in der rechten, tiefer gelegenen Hälfte an. Deshalb führt man bei rechtsseitiger Seitenlage die Punction ungefähr entsprechend einer Linie aus, welche von der rechten Spina ant. sup. ossis ilei senkrecht nach oben bis zum Rippenrand gezogen gedacht wird. Die nächste Nähe des Rippenrands wird man wieder vermeiden, weil hier der Rand der Leber getroffen werden kann; auch wird man vor der Punction durch Percussion feststellen, wie weit der Rand der Leber nach unten reicht. Würde man die vordere Bauchwand für die Punction bevorzugen, so wäre doch jedenfalls die Linie der A. epigastrica int. zu vermeiden, welche von der Mitte des Poupart'schen Bandes zum Seitenrand des Proc. xiphoides des Brustbeins zu ziehen ist. Früher empfahl man die Ausführung der Punction in der Linea alba, oder in der Mitte zwischen dem Nabel und der Spina ant. sup. oss. ilei (Monro), oder sogar im Nabel selbst (Ollivier), wozu die blasenartige Vorwölbung der Nabelnarbe zuweilen auffordert. Doch soll man die Punction in der Linea alba und besonders in der Nabelnarbe besser unterlassen, weil die Stichöffnung durch die mangelhafte Elasticität der Theile nicht sicher geschlossen wird. Bei Lagerung auf die linke Seite ist die Punction links ausführbar, wobei der untere Rand der Milz beachtet werden muss.

Vor der Punction legt man ein breites Handtuch um den Bauchumfang, um während des Abfliessens der Flüssigkeit durch leichtes Anziehen des Handtuchs den Druck zu verstärken. Die Organe der Bauchhöhle haben sich bei lange bestehendem Erguss dem Druck, welchen der Erguss auf sie ausübt, so sehr angepasst, dass die plötzliche Entleerung der Flüssigkeit zu einem plötzlichen Füllungswechsel der Blutgefässe und zu einer Lageveränderung der Organe führt, so dass eine Ohnmacht eintreten kann. Sollte der Druck des Handtuchs in dieser Beziehung nicht genügen, so muss man zeitweilig das Abströmen der Flüssigkeit mit dem Finger unterbrechen, welchen man auf die Oeffnung der Canüle aufsetzt.

Ueber die Vorrichtungen zur Abwehr des Eindringens der Luft und über die aseptischen Maassregeln bei der Punction ist § 250, allg. Thl. zu vergleichen. Bei dicken Bauchdecken empfiehlt sich die Erleichterung der Punction durch eine vorgängige Incision der äusseren Haut, wie ebenfalls schon l. c. erwähnt wurde. Der aseptische Verband, welchen man auf die Punctionsöffnung legt, kann durch eine breite wollene Binde befestigt werden, deren Touren man genau anzieht, um so den Druck zu reguliren, an welchen nun einmal die Organe der Bauchhöhle gewöhnt worden sind. Doch ist auch ein allzu festes Schnüren zu vermeiden; der Kranke muss selbst entscheiden, welcher Grad der Compression ihm am angenehmsten ist. Jodinjectionen sind nach der Punction in die Bauchhöhle aus-

geführt worden (Boinet); doch ist das Verfahren gefährlich, weil eiterige Peritonitis folgen kann.

Wenn man früher von der „Punctio abdominis" sprach, so stellte man unter diesem Titel die verschiedenen Arten der Punction zum Zweck der Entleerung grosser Flüssigkeitsmengen aus dem Unterleib zusammen. So rechnete man auch die Punctio vesicae, welche § 320 genauer erörtert wird, zu der Punctio abdominis hinzu. Ganz besonders aber bezog sich die Punctio abdominis neben den oben geschilderten Fällen von Entleerung eines Hydrops Ascites auch noch auf die Punction der Eierstocksgeschwülste, welche man wohl auch unter der Bezeichnung der „Eierstockswassersucht" dem Hydrops Ascites (der gewöhnlichen Bauchwassersucht) glaubte annähern zu dürfen. Wir wissen nun längst, dass es sich bei den Flüssigkeitsansammlungen im Ovarium theils um solitäre Cysten, theils um zusammengesetzte multiloculäre Cystome, theils auch um Cysto-sarkome, endlich in vereinzelten Fällen um Dermoidcysten (§ 270, allg. Thl.) handelt. Die gynäkologische Klinik lehrt, dass nur in seltenen Fällen die Punction dieser Geschwülste eine heilende Wirkung hat; sie wird theils zur Feststellung der Diagnose, theils zur vorübergehenden Erleichterung der Kranken, zuweilen auch zur Vorbereitung für die *Ovariotomie* ausgeübt. Die letztere Operation aber ist in so vorzüglicher Weise ausgebildet, ihre Erfolge sind so sicher geworden, dass ihr gegenüber die Entlerung des Cysteninhalts durch Punction ganz in den Hintergrund getreten ist. Bei solitären Cysten, welche übrigens nicht sehr häufig sind, kann zuweilen auch durch einfache Punction die Heilung erzielt werden. Im übrigen muss ich in Betreff der Erkenntniss der Ovariengeschwülste und ihrer Behandlung, besonders auch der Ausführung der Ovariotomie auf die Handbücher der gynäkologischen Operationslehre verweisen.

§ 238. Die Splenotomie. Die Nephrotomie.

Die Exstirpation der Milz — Splenotomie — ist bis jetzt nur in einer kleinen Zahl von Fällen mit Erfolg ausgeführt worden; v. Nussbaum zählt 36 Operationen, von denen 26 wegen Verletzungen (mit 10 Todesfällen), 10 wegen Krankheiten (mit 6 Todesfällen) ausgeführt wurden. Als hauptsächlichste Indication kann man den Prolaps der Milz in einer Wunde der Bauchwand mit gleichzeitiger Verletzung des Milzgewebes oder bei drohender Gangrän wegen der venösen Stauung, wenn der Prolaps längere Zeit fortdauerte, betrachten; denn eine erst eben prolabirte und unverletzte Milz würde man, unter eventueller Erweiterung der Wunde in den Bauchdecken, ebenso reponiren, wie dieses mit einem Netz- und Darmvorfall in frischen Bauchwunden geschieht (§ 228). Das Liegenlassen der prolabirten Milz vor der äusseren Wunde, damit die Milz sich nekrotisch abstosse, ist mit grossen Gefahren verbunden, wenn auch einige Autoren (Hyrtl u. A.) dieses passive Verhalten empfohlen haben. Bei dem Vorfall hat die Verletzung selbst die Exstirpation vorbereitet und es würde die Lebensgefahr auf das höchste gesteigert werden, wenn man das verletzte oder gangränescirende Milzgewebe in die Bauchhöhle zurückschieben wollte. Die grossen Gefässe der Milz, Art. u. Ven. lienalis liegen in einem solchen Fall in der Bauchwunde; sie werden mit einem starken Seidenfaden fest umschnürt, indem man den Faden knotet, und dann wird vor der Ligatur die Milz an ihrem Hilus mit dem Messer abgetragen. Den Gefässstumpf wird man gern in der Wunde der Bauchdecken liegen lassen, um gegen Blutung sicher zu sein. Vielleicht könnte man noch durch eine lange Nadel, welche man vor der Ligatur durchsticht, die Lage des Stiels sichern. Bei dem Zurückschieben in die Bauchhöhle würde leicht die Ligatur sich lockern.

Weitere Indicationen hat man in den Schwellungen der Milz bei Malariafiebern, sodann in den Fällen von Wandermilz gefunden. Péan's erste erfolgreiche Operation bezieht sich auf die sehr seltene Indication durch cystische Degeneration der Milz. Die enorme Grösse der Milz bei Malaria erschwert sehr die Ausführung der Operation. Die Richtung und Grösse des Schnittes durch die Bauchdecken ist von der Lage und Grösse der Milz abhängig. Bryant empfiehlt einen Schnitt seitlich vom Aussenrand des linken M. rectus abdomin.; derselbe soll 3 Ctm. unter dem linken Rippenrand beginnen und senkrecht nach unten verlaufen. Das Ligam. gastro-lienale und das Ligam. phrenico-lienale muss getrennt werden. Die Unterbindung der Blutgefässe im Hilus soll sehr sorgfältig und, wenn möglich so geschehen, dass Arterie und Vene isolirt unterbunden werden. Da tödtliche Nachblutungen durch Abgleiten der Ligaturen erfolgt sind, so schlägt L. Mayer vor, das linke Endstück des Pankreas in die Ligatur mit aufzunehmen.

Bei Wandermilzen bilden die Gefässe einen langen Stiel, an welchem sich die Milz bewegt. Hierdurch würde nun zwar die Exstirpation und die Blutstillung sehr erleichtert sein; aber die Beschwerden, welche von einer Wandermilz herrühren, sind doch nicht so bedeutend, dass man ihretwegen den Kranken einem so gefahrvollen Eingriff aussetzen sollte. Wir wissen allerdings aus Thierversuchen, dass der Organismus auch ohne Milz fortbestehen kann; aber immerhin ist die Function der Milz für die Bildung der Blutkörperchen doch wohl eine hochwichtige und sollte nicht ohne dringenden Grund zerstört werden. Die leukämischen Milzschwellungen (vgl. über Anschwellungen der Milz auch § 234) sind nicht geeignet für die Behandlung durch Exstirpation; denn einestheils dürfen wir nicht erwarten, dass die Leukämie durch die Operation beseitigt wird, weil auch das Knochenmark und die Lymphdrüsen als Quelle für die übermässige Production von weissen Blutkörperchen zu betrachten sind; anderntheils aber neigen die leukämisch Kranken sehr zu profusen Blutungen auch aus den kleinsten Gefässen und hierdurch wird die Operation wieder besonders gefahrvoll.

Die *Nephrotomie*, wenn wir unter diesem Namen die Exstirpation einer Niere bezeichnen wollen, wurde nach Otis in 7 Fällen bis jetzt ausgeführt, von denen 5 tödtlich endeten, während G. Simon und Gilmore Heilungen erzielten. Die Operation kann nach folgenden Regeln ausgeführt werden. Von der Spitze der 12. Rippe wird, während der Kranke auf der gegenüberliegenden Seite über ein dickes Rollkissen so gelagert ist, dass die betreffende Lumbalgegend gespannt hervortritt, ein Schnitt von mindestens 10 Ctm. Länge senkrecht nach unten geführt. In dieser Linie spaltet man die Schichten der Bauchdecken, indem man sich an den Aussenrand des M. sacro-lumbalis hält, und unterbindet diejenigen A. A. lumbales, welche hierbei getrennt werden (vgl. Colotomie § 255). Nach Durchschneidung der tiefsten Muskelschicht, des M. transversus, gelangt man auf das fettreiche Bindegewebe, in welches die Niere eingelagert ist. Man fühlt den unteren convexen Rand der Niere und ungefähr ein Dritttheil ihrer Länge, welches frei nach unten von der 12. Rippe liegt, wobei zu bemerken ist, dass die rechte Niere etwas tiefer liegt, als die linke. Mit den Fingerspitzen drängt man das Fettgewebe auseinander und erreicht so die feste Oberfläche der Niere. Nun drängt man, immer zwischen dieser Oberfläche und der Fettkapsel mit den Fingern nach oben gehend, die Hand an die vordere Fläche der 12. und 11. Rippe, bis die Fingerspitzen den oberen Umfang der Niere erreichen und nun der ganze Körper der Niere in der hohlen Hand liegt. Man zieht nun die Hand und die von ihr umschlossene Niere allmählig zur Wunde wieder heraus, so dass endlich die Niere vor der äusseren Haut liegt und der Stiel, bestehend aus den grossen Gefässen, A. und V. renalis, und dem Ureter in die Wunde der Bauchdecken ein-

geklemmt ist. Dann werden die grossen Gefässe durch Seidenfäden gesichert; eventuell kann wieder die Lage des Stiels in der Wunde mit einer langen Nadel gesichert werden, welche man durch die Bauchdecken und den Stiel sticht und hinter welcher die Ligatur angelegt wird. Simon führt mit der Nadel einen doppelten Seidenfaden durch die Mitte des Stiels und unterbindet ihn in zwei Portionen (vgl. Ligatur des Mastdarmpolypen § 249). Nach vollendeter Ligatur wird die Niere am Hilus abgetrennt.

Die erste Nierenexstirpation, welche von G. Simon (1869) ausgeführt wurde, war auch gleich erfolgreich. Es handelte sich um eine Ureterenfistel, welche durch eine Verletzung des Ureters bei Ovariotomie entstanden war und an der vorderen Bauchwand ausmündete. Mithin war es eine *gesunde* Niere, welche entfernt wurde, und man darf wohl annehmen, dass hierdurch die Operation relativ leicht gemacht wurde. Bei krankhaften Vergrösserungen der Nieren, besonders auch bei den grossen Geschwülsten derselben, den Nieren-sarkomen und -myomen (vgl. § 234), welche die dringlichste Indication zur Nierenexstirpation darstellen, ist das oben beschriebene Umfassen der Niere mit der Hohlhand nicht ausführbar. So haben auch solche operative Versuche ziemlich ausnahmlos zum Tode geführt. Entweder blieb es bei dem Versuch und wurde die Operation unterbrochen, oder es erfolgten tödtliche Blutungen.

Die Incisionen der *Hydronephrose* (vgl. § 234), welche auch noch zu der Nephrotomie hinzugezählt werden können, sind meist so erfolgt, dass man glaubte, ein Ovarialcystom vor sich zu haben und erst bei der Operation den diagnostischen Irrthum entdeckte. Diese Operationen sind auch durch Verjauchung des Sackes fast ausnahmsweise tödtlich verlaufen und Simon, welcher 24 Operationen der Hydronephrose und Pyelitis (Nierenbeckenentzündung) zusammenstellt, erwähnt nur zwei genesene Fälle, bei welchen die Diagnose richtig gestellt und nur die Punction mit einem feinen Troicart (Fall von Spencer Wells), im andern Fall nach mehrfacher Punction die Incision vorgenommen worden war (Fall von Simon, vgl. seine Methode der Echinococcen-operation § 236). Einen dritten Erfolg erzielte Winckel mit dem Verfahren Simon's.

Neuerdings gelang es Pernice und Löbker in einem Fall, durch sorgfältiges Annähen der Wand der Hydronephrose an die äusseren Wundränder und gründliche antiseptische Ausspülung das Leben zu erhalten. Es blieb in der Wunde eine Fistel bestehen, aus welcher das Secret abtröpfelte. Ob man ausgedehnte Lithiasis (vgl. § 322) im Nierenbecken als Indication zur operativen Eröffnung desselben von aussen betrachten darf und dann die Steine des Nierenbeckens direct extrahiren soll, ist noch eine offene Frage. Jedenfalls riskirt man bei einem solchen operativen Versuch, dass eine Fistel des Nierenbeckens, nach aussen in der Narbe ausmündend, bestehen bleibt. Die Exstirpation der Niere würde wirksamer sein. Mit der fortschreitenden Sicherung der Diagnose der Nierenkrankheiten wird sich vielleicht das Gebiet der Indicationen zur Nephrotomie erweitern. Jedenfalls hat uns die Operation Simon's mit ihrem schönen Erfolg gelehrt, dass bei Exstirpation einer Niere die übrig gebliebene Niere die Functionen genügend erfüllen kann. Bis dahin wussten wir nur, dass bei langsamem Aufhören der Function einer Niere durch Erkrankung des Gewebes die andere Niere an Umfang zunahm und allmählich die Functionen der gestörten Niere übernahm. Jetzt wissen wir, dass auch eine plötzliche Uebernahme der Functionen in ausreichendem Maasse geschieht.

Wandernieren bieten ähnliche Erleichterung für die Exstirpation, wie Wandermilzen. Bevor man aber sich zu der Operation entschliesst, sollte man versuchen, ob man nicht durch elastische Gurten mit Hohlpelotten die Wanderniere etwas feststellen und damit einen Theil der Beschwerden heben kann. Ich habe in einigen Fällen von Wanderniere von solchen Vorrichtungen guten Nutzen gesehen.

Wenn man aus ähnlichen Indicationen, wie es in dem oben erwähnten Fall von G. Simon geschah, eine Niere exstirpiren wollte, so würde es eine sehr unangenehme Ueberraschung sein, an der gewöhnlichen Stelle keine Niere zu finden. Man darf nicht versäumen, sich an das Vorkommen der Fälle von *Hufeisenniere* zu erinnern. Dann liegt der grosse, aus der Verschmelzung beider Nieren hervorgegangene Körper theils quer vor den Lendenwirbeln, theils erstrecken sich seine Seitentheile an beiden Seiten der Körper der Lendenwirbel auf den Proc. transversi derselben nach oben.

ZWANZIGSTES CAPITEL.

Die Verletzungen und chirurgischen Krankheiten des Darmcanals.

§ 239. Allgemeines über Verletzungen des Darmcanals.

Man muss die Verletzungen des Darmcanals als solche unterscheiden, welche von den Bauchdecken aus auf den Darm einwirken, und als solche, welche durch *Fremdkörper* von innen her erzeugt werden. Die letzteren sind bei weitem nicht so gefahrvoll, wie die ersteren; denn ein Fremdkörper, welcher von innen her durch die Darmwand durchbohrt, erzeugt vor sich her eine adhäsive Entzündung zwischen den Blättern des Peritoneums; und wenn dann auch durch die Kothmassen, welche dem Fremdkörper folgen, eine eiterige Entzündung entsteht, so bleibt doch oft die grosse Bauchhöhle von eiteriger Peritonitis frei. So sah man schon die seltsamsten Fremdkörper, wie Messer, Gabeln, Scheeren u. s. w. aus Abscessen der Bauchdecken in harmloser Weise sich entleeren, welche vom Darmcanal her ihren Weg nach aussen gebahnt hatten. Dass z. B. eine Gabel auf analogem Weg durch die Magenwand unter die Bauchdecken treten kann, wurde schon § 163 erwähnt. Doch wurde auch das freie Passiren von verschluckten Gabeln, Scheeren u. s. w. und ihre Entleerung per anum beobachtet. Verschluckte Stecknadeln gehen gar nicht selten den Weg durch den Darmcanal zu den Bauchdecken. Sehr bekannt sind die Geschichten von Kranken, welche ein ganzes Paquet Nadeln verschluckten und bei welchen endlich Hunderte von Nadeln an den verschiedensten Punkten der Bauchdecken, an den Oberschenkeln u. s. w. einzeln zum Vorschein kamen. v. Nussbaum erwähnt die Fälle von Otto, welcher in drei Jahren bei einer Dame 395 Nadeln extrahirte, und von Eiloy, welcher bei einem geisteskranken Mädchen sogar ungefähr 1000 Nadeln allmählig sammelte.

Rundliche Fremdkörper, wie z. B. Perlen und Münzen, nehmen ihren Weg, wenn sie erst einmal die Speiseröhre passirt haben (§ 156), ohne Hinderniss bis zum Anus und werden mit den Fäces entleert. Körper von rauheren Flächen können nur noch an dem Sphincter ani int. einen Aufenthalt finden und bei den Stricturen des Rectum werden wir auf solche Fremdkörper als Ursachen der Stricturbildung zurückkommen (vgl. § 246). Die Fremdkörper, besonders Fruchtkerne, welche im Proc. vermiformis hängen bleiben und hier Entzündungen hervorbringen, werden wir bei Gelegenheit der Perityphlitis (§ 241) erwähnen. Endlich sind noch die *Fremdkörper* zu nennen, *welche von der Analöffnung aus in das Rectum vordringen.* Man hat beobachtet, dass bei dem Fallen auf die Glutaealgegend fremde Körper in das Rectum schlüpfen können; im übrigen handelt es sich um Fremdkörper, welche absichtlich, z. B. von verbrecherischer Hand in Anfällen thierischer Rohheit, gewaltsam in das Rectum eingestossen werden. Bekannt ist der Fall Marchetti's geworden, welcher einen getrockneten Schweineschwanz, dessen Borsten nach unten standen, aus dem Rectum entfernen musste;

um nicht bei dem Herausziehen durch die Kanten der einzelnen Borsten, welche wie Widerhaken in die Rectalschleimhaut sich eingebohrt haben würden, das Rectum zu zerreissen, führte Marchetti ein Schilfrohr über den Schweineschwanz, zwischen ihn und die Rectalwand ein und zog dann beide Fremdkörper, Schilfrohr und Schweineschwanz heraus. Ein cylindrisches Vaginalspeculum würde dieselben Dienste leisten können, wie das Schilfrohr. Kleinere Fremdkörper wird man unter Beihülfe stumpfer Haken, welche die Anusöffnung und die Rectalwände auseinanderziehen, erreichen. Auch kann man in tiefer Narkose die ganze Hand in das Rectum einführen (Untersuchungsmethode von G. Simon, vgl. § 242) und so die Fremdkörper fassen und herausziehen. Die Fälle von Fremdkörpern im Rectum sind ziemlich selten und fast immer verschiedener Art, so dass diese kurzen Bemerkungen genügen werden, damit in den verschiedenen Fällen die passendsten Mittel benutzt werden. Wenn auch nicht zu den Fremdkörpern in eigentlichem Sinne gehörig, so mögen doch noch hier die *Kothsteine* (Koprolithen vgl. § 248) erwähnt werden, welche bei hartnäckiger Verstopfung aus einer Eindickung der Fäcalmassen hervorgehen. Zur Entleerung derselben aus dem Rectum hat man löffelartige Instrumente (Steinlöffel) empfohlen; sicherer ist der Gebrauch des hakenförmig gekrümmten Zeigefingers, welcher den Kothstein an der oberen Fläche umgeht und ihn dann nach unten herausdrängt. Diese Arbeit ist freilich nicht sehr angenehm.

Die Verletzungen, welche bei der Anwendung der Klystiere ein starres Rohr, von roher Hand geführt, im Rectum machen kann, sind sehr gefährlich. Es kann eine jauchige Phlegmone im pararectalen Bindegewebe mit tödtlichem Ausgang folgen. Man hat deshalb mit Recht die Benutzung weich-elastischer Ansatzrohre empfohlen, welche an die Klystierspritze angesetzt werden.

Quetschende Gewalten, welche die Bauchdecken treffen, wirken zwar auf die Darmschlingen oft ein; aber eine Zerreissung derselben werden sie doch nur dann bewirken, wenn die Darmschlingen durch Gasansammlung sehr stark gespannt sind. Solche subcutane Zerreissungen der Darmschlingen, welche v. Nussbaum wiederholt beobachtete, gehören nach meinen Erfahrungen zu den seltensten Vorkommnissen. Fast alle Verletzungen des Darmcanals entstehen bei Einwirkung der verletzenden Gewalt von den Bauchdecken aus durch gleichzeitige Verletzung der Bauchdecken und der Darmwand. Hierhin gehören die Stich-, Schnitt-, Hieb- und Schusswunden. Bei Stich-, Schnitt- und Hiebwunden muss es als ein besonderes Glück betrachtet werden, wenn die verletzte Darmschlinge im Augenblick der Verletzung zwischen den Wundrändern der Bauchdecken nach aussen prolabirte (vgl. § 228). Dann ergiesst sich der fäcale Inhalt des Darms nicht in die Bauchhöhle, sondern nach aussen, und die chirurgische Hülfe (Darmnaht und Reposition, vgl. § 240) kann das richtige leisten, um den Verletzten vor der tödtlichen Peritonitis zu schützen. In den anderen Fällen, wenn die verletzte Darmschlinge in der Bauchhöhle liegen blieb, kommt in der Regel die chirurgische Hülfe zu spät, um das Leben zu retten; der Inhalt des Darms ergiesst sich in die Bauchhöhle und erzeugt eine septische Peritonitis, welche mit den schwersten Erscheinungen (vgl. § 231) einsetzt und in wenigen Stunden zum Tod verläuft. Etwas günstiger stehen die Schusswunden, bei welchen das Geschoss durch die Bauchdecken und die Darmwand durchschlug. Freilich sind auch solche Schusswunden leider sehr häufig, bei welchen ebenso, wie bei den Stich- und Hiebwunden, eine foudroyante septische Peritonitis zu schnellem Tod führt; aber es kommen doch auch Fälle vor, in welchen die Kugel die beiden Blätter des Peritoneums, ähnlich wie die Pleurablätter bei perforirenden Brustwunden (vgl. § 199) fest aufeinander heftet. Dann fliessen die Kothmassen aus den Schussöffnungen ab, ohne in die Bauchhöhle zu gerathen; an die Stelle der primären Adhäsion treten

allmählig feste Verwachsungen und so bleiben Kothfisteln, zuweilen auch ein Anus praeternaturalis zurück, deren Heilung man nach später (§ 266) zu erörternden Regeln unternehmen kann. Uebrigens kommen bei Stich- und bei Schusswunden auch noch Fälle vor, welche zwischen dem schnelltödtlichen Verlauf durch allgemeine septische Peritonitis und zwischen dem fast entzündungslosen Verlauf der eben geschilderten Fälle ungefähr in der Mitte stehen. Es mag zuweilen durch den geringen Gehalt der Fäcalmassen an Entzündungserregern, zuweilen wohl auch durch sehr schnelle Entwickelung von entzündlichen Verwachsungen des Peritoneums bedingt sein, dass die schädlichen Stoffe abgegrenzt werden und an Stelle der allgemeinen Peritonitis sich mehr ein abgeschlossener peritonealer Abscess entwickelt. Sein Inhalt ist eine Mischung von Eiter und Kothmassen; wenn er die Bauchwand durchbricht, so entsteht wieder eine Kothfistel oder eventuell auch ein Anus praeternaturalis. Solche Abscesse werden als Kothabscesse bezeichnet; sie gehen auch aus Perforationen von Darmgeschwüren zuweilen hervor (vgl. § 241).

§ 240. Die Behandlung der Darmwunden. Die Darmnaht.

Bei subcutanen Zerreissungen der Darmwand und bei den Stich- und Schussverletzungen derselben, welche sofort Koth in die Bauchhöhle eintreten lassen, wäre durch ein promptes Eingreifen noch das bedrohte Leben zu erhalten: man müsste sofort die Bauchwand breit eröffnen (Laparotomie § 283), die verletzte Stelle aufsuchen, durch die Naht schliessen und eine sorgfältige aseptische Toilette der Bauchhöhle (§ 232) vornehmen, wobei nicht nur eine mechanische Entfernung der Fäcalstoffe aus der Bauchhöhle, sondern auch eine antiseptische Bespülung des Peritoneums, so weit dasselbe der Berührung mit Fäcalstoffen ausgesetzt war, stattfinden müsste. Verzögert man aber diesen therapeutischen Versuch auch nur um wenige Stunden, so wird nicht nur der Erfolg unsicherer, sondern es wird auch die Ausführung des Versuchs durch die beginnende Tympanitis der Darmschlingen (Erscheinung der septischen Peritonitis § 231) sehr erschwert. Die aufgeblähten Darmschlingen stürzen aus der Oeffnung der Bauchdecken hervor und zwischen ihnen kann man sich nicht mehr zurechtfinden; besonders wird die antiseptische Toilette sehr schwierig. Wenn nun bis jetzt mit diesem therapeutischen Versuch wenig geleistet wurde und derselbe kaum zur Anwendung gekommen ist, so erklärt sich dieses ziemlich einfach durch die Unsicherheit der Diagnose; man weiss eben oft gerade in den ersten Stunden nach einer solchen Verletzung noch nicht gewiss, ob eine Verletzung des Darms stattgefunden hat. In Zukunft wird sich das Verhältniss insofern anders gestalten, als man ohne Zweifel berechtigt ist, die Laparotomie zunächst zur Feststellung der Diagnose auszuführen; auf den Verbandplätzen der künftigen Schlachtfelder wird vielleicht ein wichtiger Theil der chirurgischen Thätigkeit gerade in der Ausführung solcher Laparotomieen bestehen. Findet man keine Verletzung einer Darmschlinge und kann man die Laparotomie nicht zu anderen therapeutischen Zwecken (Blutstillung, Verletzung der Blase § 310 u. s. w.) benutzen, so schliesst man die laparotomische Wunde und wird mit der Anlegung derselben unter aseptischen Vorsichtsmaassregeln dem Verwundeten keinen besonderen Schaden gethan haben. Wenn man aber die Verletzung einer Darmschlinge findet, so kann der Nutzen des Verfahrens ein bedeutender sein; man wird durch Darmnaht und antiseptische Toilette der Bauchhöhle manches Menschenleben erhalten, welches ohnedem durch qualvolle Peritonitis vernichtet werden würde. Sehr bemerkenswerth ist ein Fall, welchen Otis in dem Bericht über die Behandlung der Darmschusswunden im amerikanischen Krieg mittheilt. Man fand an zwei Darmschlingen

correspondirende Wunden, welche die Kugel bei ihrem Durchschlagen erzeugt hatte. Statt jede Wunde für sich zusammen zu nähen, vernähte der betreffende amerikanische Chirurg die Ränder beider Wunden mit einander und stellte so eine Verbindung beider Darmschlingen mit einander her.

Die *Darmnaht* ist früher hauptsächlich nur in den Fällen von traumatischem Prolaps einer Darmschlinge mit gleichzeitiger Stich- oder Schnittverletzung des prolabirten Theils (vgl. § 228 u. § 239) ausgeführt worden. Dabei handelt es sich gewöhnlich um Quer- oder Längswunden, welche nur die Convexität einer Darmschlinge einnehmen und keine völlige Quertrennung des Darms senkrecht zu seiner Längsaxe bis in das Mesenterium hinein darstellen. Der letztere Fall ist in der That bei Verletzungen der seltenere, dagegen bei mancherlei Operationen ist er gerade der typische Fall, z. B. bei der Resection gangränöser Darmschlingen (§ 265), oder bei der Operation des Anus praeternaturalis (§ 266), oder bei der Resection eines carcinomatösen Darmstücks (§ 256). Diese Operationen gelangen nun gerade in der Neuzeit erst zu ihrer Entwickelung und werden in Zukunft gewiss noch häufiger ausgeführt werden, als bisher. Es ist deshalb zweckmässig, hier die Technik der Darmnaht sogleich für die beiden Fälle zu erörtern. Gemeinsam aber für beide Fälle ist *das Princip: dass bei der Darmnaht die peritonealen Flächen der Darmwand in ziemlicher Breite aufeinander geheftet werden müssen.* Denn ein Zusammenheften der Wundränder allein ist unthunlich, weil dieselben zu schmal sind; auch die genaueste Vernähung der Wundränder allein kann einen festen Abschluss des Darmrohrs nicht erzielen, und ohne solchen Abschluss fliessen Fäcalstoffe zwischen den Nähten ab, so dass tödtliche Peritonitis entsteht. Wenn man nun die beiden Schleimhautflächen aufeinander heften wollte, so würden die epithelialen Oberflächen desselben nicht zusammenkleben und durch das Schleimsecret auch noch auseinander gedrängt werden. Auch eine einfache Einstülpung des einen Endes in das andere, so dass die peritoneale Fläche des einen Wundrands mit der Schleimhautfläche des anderen Wundrands zusammen geheftet würde, ist nicht zulässig, weil zwei so differente Gewebsflächen keine Neigung zum Zusammenwachsen zeigen. Dagegen ist das Peritoneum zu Verwachsungen seiner Flächen sehr geneigt, und alle brauchbaren Methoden nehmen auf das Princip der Zusammenheftung der peritonealen Flächen volle Rücksicht. Dasselbe wurde zuerst von Jobert und Lembert (1826) aufgestellt.

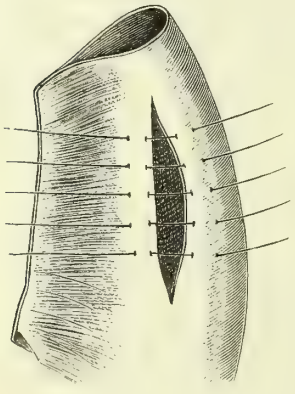

Fig. 180.
Darmnaht nach Lembert.

Bei einfachen Stich- und Schnittwunden der Darmwand (ohne totale Quertrennung) sind zu empfehlen;

1) die Methode der Darmnaht nach Lembert (Fig. 180). Man führt die Nadel zu jeder Seite der Wunde so unter dem peritonealen Ueberzug des Darms durch, dass an jedem Wundrand ein Aus- und ein Einstichspunkt sich befindet. Die beiden inneren Punkte müssen dem Wundrand sehr nahe liegen, weil sonst die Lichtung des Darmrohrs zu sehr verengt wird. Bei dem Anziehen kommen die peritonealen Flächen, welche zwischen der Reihe der inneren und äusseren Stichpunkte liegen, in genaue Berührung. Die Schleimhaut wird etwas gegen die Lichtung des Darmcanals vorgestülpt. Die Knoten der Fäden kommen gegen die Peritonealhöhle zu liegen. Die Fadenenden werden kurz abgeschnitten und die Fäden müssen der Einheilung in diese

überlassen werden. Bei Gebrauch gut carbolisirter Seidenfäden kann man auf diese Einheilung rechnen. Catgutfäden sind für diesen Gebrauch zu verwerfen, weil sie zu früh resorbirt werden könnten, bevor die Verwachsungen zwischen den vernähten Flächen fest geworden sind. Eine noch grössere Sicherheit, als die eigentliche Lembert'sche Naht, gewährt diejenige Modification derselben, welche neuerdings von Gussenbauer angegeben wurde und in Fig. 181 im schematischen Bild dargestellt ist. Die doppelte Durchstechung des Peritoneums zu jeder Seite der Wunde bedingt ein sehr festes Zusammenpressen der peritonealen Flächen.

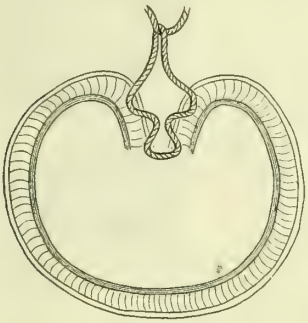

Fig. 181.
Darmnaht von Gussenbauer (nach Wölfler).

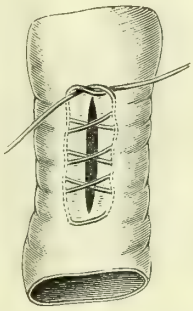

Fig. 182.
Darmnaht nach Gely.

2) die Methode der Darmnaht nach Gely (Fig. 182). Diese Naht ist eine Combination von fortlaufender Naht mit der Kürschnernaht (diese empfahl für sich neuerdings v. Nussbaum), mit einer Kreuzung der Fäden, wie sie aus Fig. 182 erhellt. Die Vereinigung ist fester und genauer, wie mit der Naht Lembert's; die Anlegung aber schwieriger und bei starker Schnürung des Fadens wohl geeignet, die Darmwand zu Nekrose zu bringen.

Bei queren Trennungen des Darmcanals bis in das Mesenterium hinein, sind folgende Methoden früher empfohlen worden:

1) Methode der Invagination nach Jobert, wobei das central (gegen den Magen hin) gelegene Darmstück in das periphere (gegen den Anus hin) gelegene eingestülpt wird, jedoch so, dass an dem letzteren eine Einkrempung seines Randes nach innen in die Lichtung vorgenommen wird. Nur so lässt es sich ermöglichen, dass wieder Peritonealfläche auf Peritonealfläche zu liegen kommt (vgl. Fig. 183). Ein niedriger Metallring, welcher in das periphere Ende des Darms eingeschoben wird, erleichtert die Einkrempung desselben und dient als Unterlage für die Fäden. Der Ring wird später, wenn die Fäden durchschneiden beweglich und kann dann mit den Fäcalmassen entleert werden.

2) Methode der doppelten Invagination nach Denans. In jedes der beiden Darmstücke kommt je ein Ring (Fig. 184) und über diesen Ring werden die Ränder der Darmwandfläche nach innen eingekrempt. Dann bringt man einen mittleren Ring (a) von etwas kleinerem Radius im Verhältniss zu den beiden ersten eingelegten Ringen so in die Lichtung des Darmcanals, dass die letzteren Ringe auf den ersten aufgestülpt und durch Fäden befestigt werden. Mit dem Durchschneiden der Fäden werden wieder die Ringe frei und können mit den Fäcalmassen entleert werden. Wie Denans Ringe in die Lichtung des durchschnittenen Darmcanals einlegte, um auf diese Ringe hin die Darmwandungen zu

befestigen, so wurden schon im Mittelalter andere Röhren in die Darmenden eingeschoben, z. B. ein abgeschnittenes Stück der Luftröhre eines Thiers. Das ist der Grundzug der geschichtlich berühmt gewordenen *Naht der vier Meister*, welche von Wilhelm von Saliceto zuerst empfohlen wurde. Am einfachsten unter allen Methoden, bei welchen Fremdkörper in den Darmcanal eingeführt werden, ist die Methode von Reybard, welcher bei Wunden an der Convexität

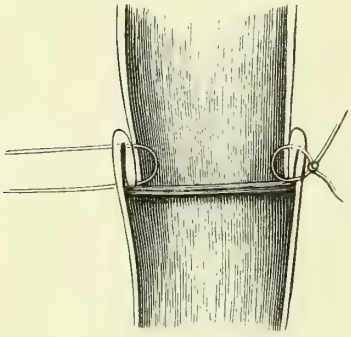

Fig. 183.
Darmnaht nach Jobert.

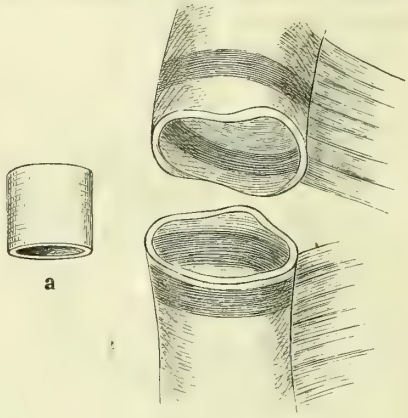

Fig. 184.
Darmnaht nach Denans a der innere Metallring.

der Darmschlinge eine Holzplatte einschob und in Oeffnungen derselben Fäden einführte, welche mit Nadeln durch die Bauchwand gestochen und auf der äusseren Haut geknotet wurden. Doch ist das Verfahren nicht zu empfehlen, weil die Darmschlinge mit der Bauchwand fest verlöthet wird.

Man nimmt jetzt an, dass auch bei querer Trennung durch sorgfältige Anlegung der Lembert'schen oder Gely'schen Nähte eine ähnliche Sicherheit erzielt werden kann, wie mit dem Verfahren von Jobert und Denans, welches doch durch das Einlegen der grossen Ringe in den Darmcanal etwas bedenklich ist. Die Mesenterialspalte, welche etwa noch ausser der Darmwunde vorhanden ist, kann ebenfalls durch feine Nähte vereinigt werden. Ueber Schnürnaht bei feinen Stichwunden der Darmwand vgl. § 255, allg. Thl. Jedoch ist die Schnürnaht nicht sicher und nicht empfehlenswerth, weil sie nur die Schleimhautflächen, nicht die Peritonealflächen genau zusammendrängt.

Bei allen Darmnähten muss der Darmcanal durch Opiate in Ruhe gestellt werden und von der Passage der Nahrungsmittel für die ersten Tage thunlichst frei bleiben. Milch und Eier sind wohl diejenigen Nahrungsmittel, welche noch am ehesten vertragen werden. Wenn das absolute Hungern in den ersten Tagen nicht zulässig erscheint, so können ernährende Klystiere zur Anwendung kommen. Wenigstens wirkt die Verdauung im Dickdarm auf die Bewegungen des Dünndarms, dessen Verletzungen am häufigsten sind, nicht allzu störend ein.

Die Magenwunden durch perforirende Verletzungen (Schuss, Stich) sind nicht allzu häufig. Die Statistik des amerikanischen Kriegs zählt auf 3717 perforirende Bauchwunden nur 79 Wunden des Magens (Schusswunden); von ihnen kamen 19 zur Heilung. Die Behandlung dieser Wunden weicht von der Behandlung der Darmwunden nicht wesentlich ab (s. oben). Doch ist zu erwähnen, dass z. B. bei Messerstichwunden, wenn der verletzte Magentheil vor der Wunde der Bauch-

decken prolabirt ist, man auf den Gedanken kommen kann, die Ränder der Magenwunde mit den Hauträndern zu vernähen und so eine künstliche Magenfistel herzustellen. So verfuhr Laurer bei einem Manne, welcher jetzt noch hier lebt und von seiner Fistel nicht durch Operation befreit werden will. Andere Magenfisteln blieben nach Verletzungen zurück, ohne dass sie künstlich gebildet wurden (über Bildung der künstlichen Fistel vgl. § 163), wie z. B. bei dem canadischen Jäger, welchen jedes Handbuch der Physiologie anführt, weil bei ihm die ersten Versuche über Magenverdauung angestellt wurden. Andere Magenfisteln entstehen durch Krankheiten des Magens, z. B. durch Ulcus rotundum, welches zur Verklebung der Bauchwand mit dem Magen und endlich zur eiterigen Perforation führt, oder durch ein Magencarcinom, welches endlich durch die Bauchwand hervorwächst. Die letzteren Fisteln sind natürlich unheilbar. Middeldorpf stellte 40 Fälle von Magenfisteln zusammen, von welchen jedoch nur 16 Fälle traumatischer Entstehung waren. Bei Fistelbildung nach Verletzung wurde der operative Verschluss schon in mehreren Fällen herbeigeführt, z. B. durch Lappenüberpflanzungen (Szymanowski, v. Nussbaum, der letztere benutzte granulirende Lappen, vgl. § 267, Schluss, allg. Thl.), oder durch Ablösung und Naht (Esmarch, vgl. § 266).

§ 241. Die Entzündungen des Darmcanals in ihren chirurgischen Interessen.

Die Entzündungen des Darmcanals gehören ohne Ausnahme in ihrem Verlauf dem Bereich der inneren Klinik an. Nur einzelne Folgezustände sind von chirurgischem Interesse und erfordern eine chirurgische Behandlung. Auf die Erörterung dieser Folgezustände beziehen sich die folgenden Bemerkungen, während in Betreff der bedingenden Krankheiten die Lehrbücher der speciellen Pathologie zu vergleichen sind.

Die verschiedenen Geschwüre der Darmschleimhaut können zu chirurgischen Eingriffen Veranlassung geben und zwar 1) durch Blutungen, 2) durch das Fortschreiten des entzündlichen Processes in Form von Eiterungen nach aussen. In Betreff der Blutungen genügt die einzige Bemerkung, dass zwar die Quelle der Blutung aus Magen- und Darmgeschwüren nicht wohl erreichbar ist (vgl. jedoch § 163), dass wir aber bei lebensgefährlichen Blutungen aus diesen Geschwüren (das Blut wird entweder durch Erbrechen nach oben — Haematemesis — oder durch Entleerung rothbrauner Massen nach unten — Melaena — entleert) den Blutverlust durch die Transfusion (§§ 312—315, allg. Thl.) zu decken im Stande sind. Am leichtesten gelingt dieses noch bei Blutungen aus runden Magengeschwüren. Im übrigen sind es wesentlich die Geschwüre bei Typhus abdominalis, welche zu gefahrdrohenden Blutungen Anlass geben. Diese Blutungen fallen gewöhnlich in die ersten Tage nach dem Fieberanfall oder auch noch in die Zeit der höchsten Höhe des Fiebers; zu dieser Zeit ist natürlich der Eingriff durch die Operation der Transfusion nicht unbedenklich, aber es sind einige ermuthigende Erfolge durch die Transfusion auch an diesen heruntergekommenen Typhuskranken erzielt worden, so dass man die Transfusion auch unter diesen schweren Umständen empfehlen kann.

Bei der geschwürigen Perforation der Darmwand können Geschwüre der verschiedensten Art der Ausgangspunkt sein, z. B. wieder typhöse Geschwüre, aber auch dysenterische Geschwüre, und ganz besonders auch die käsig-tuberculösen Geschwüre der Darmschleimhaut. Der Charakter der genannten Erkrankungen prägt sich auch in dem Gang der Perforationsentzündung aus. So giebt es nicht selten stürmische Perforationen der typhösen Geschwüre, welche dem acuten

Charakter des Typhus entsprechen; es entsteht plötzlich eine allgemeine septische Peritonitis, an deren tödtlichem Verlauf auch die chirurgische Therapie nichts zu ändern vermag. In anderen Fällen aber entstehen durch langsameres Uebergreifen des entzündlichen Vorgangs auf den Peritonealüberzug zuerst Verwachsungen zwischen den Blättern des Peritoneums, und endlich kommt es zur Abscessbildung bis in die Bauchdecken, wo dann durch spontane Oeffnung oder durch Einschnitt der Eiter zur Entleerung gelangt. Den Perforationen der käsig-tuberculösen Geschwüre kommt immer ein langsamer Verlauf zu; trotzdem aber kann man eher von der Perforation eines typhösen oder dysenterischen Geschwürs eine Heilung hoffen, als von der Perforation eines käsig-tuberculösen Geschwürs. Die ersteren bringen wohl wegen der Möglichkeit einer allgemeinen septischen Peritonitis eine unmittelbare Gefahr; wenn dieselbe aber überwunden ist, so können die Abscesse heilen, und wenn es auch zu der Bildung einer Kothfistel kommt, so kann auch diese wieder von selbst heilen oder zur Heilung gebracht werden (§ 266). Sobald aber ein käsig-tuberculöses Darmgeschwür den Weg der Perforation nach aussen einschlägt, so kommt es zwar zu keiner stürmischen Peritonitis, jedoch nach langsamem Verlauf und nach Eröffnung des Abscesses zu einer unstillbaren Eiterung, bis die fortschreitende Tuberculose den Tod herbeiführt. Bei der Ausdehnung der Geschwürsbildung, indem zahlreiche Geschwüre die ganze Länge des Dünn- und Dickdarms durchsetzen, ist jeder Versuch einer chirurgischen Behandlung ziemlich werthlos. Ein Anus praeternaturalis, welcher unter diesen Umständen entsteht, ist als unheilbar zu betrachten.

Ein besonderes chirurgisches Interesse kommt der Erkrankung der *Typhlitis* und *Perityphlitis* zu, weil hier retroperitoneale Eiterungen entstehen, welche zu einer Behandlung durch Incision auffordern. Eine ziemlich häufige Ursache der Perityphlitis ist das Steckenbleiben von Fremdkörpern, besonders von kleinen Fruchtkernen im Proc. vermiformis: doch gehen zuweilen auch die Anfälle der Perityphlitis von typhösen und dysenterischen Geschwüren der Schleimhaut des Proc. vermiformis und des Coecums selbst aus. Die Bildung eines Steins im Coecum, welcher aus phosphorsaurem Kalk und phosphorsaurer Magnesia bestand, erwähnt v. Nussbaum. Die Beziehungen des Coecums zum Peritoneum sind der Art, dass die Perityphlitis im wesentlichen einen extra-peritonealen Verlauf nimmt, wenn auch der peritoneale Ueberzug, welcher nur die Kuppe des Coecums bedeckt, mit ergriffen werden kann. Gewöhnlich entsteht, während gleichzeitig Stuhlverstopfung und Fieber eintritt (vgl. über die Symptome der Perityphlitis im übrigen die Lehrbücher der speciellen Pathologie), in der rechten Fossa iliaca eine starre Anschwellung des retroperitonealen Bindegewebes, welche sich bis über das Ligam. Pouparti erstreckt. Die Bemühungen der Therapie des inneren Klinikers (Eiscompressen, Einreibungen von Ugt. hydrarg. ciner.; Darreichung von Opiaten u. s. w.) zielen in der Regel auf eine Resolution der Entzündung hin; wenn aber auch allmählig eine Abschwellung erzielt wird, so bleibt die Neigung zu neuen Entzündungsschüben zurück und die Zahl der Recidivfälle ist sehr gross. Da nun jeder Rückfall der Perityphlitis den Kranken wegen der möglichen Complication mit Peritonitis immer in neue Lebensgefahr bringt und die langen Zeiten der Reconvalescenz ebenfalls die Arbeitskraft bedeutend schädigen, so wäre nach meinem Erachten bei dem ersten schweren perityphlitischen Anfall *die Behandlung mit Incision des perityphlitischen Entzündungsheerdes* angezeigt. Man kann, ähnlich wie für die Unterbindung der A. iliaca ext. (§ 366), die Bauchdecken dicht oberhalb des Ligam. Pouparti spalten und mit der Kornzange bei geschlossenen Branchen derselben (vgl. § 277, allg. Thl.) auf die Eiterung eingehen, um den Eiter zu entleeren und die Abscesshöhle zu drainiren. Die Art. und Vena iliaca ext. werden dabei sorgfältig vermieden werden müssen.

Bei Fremdkörpern in dem Proc. vermiformis wäre es vielleicht möglich, sie mit dem eingeführten Finger zu erkennen und dann ihre Extraction vorzunehmen. Nach längerem Bestand des entzündlichen Vorgangs würde man sich hierbei innerhalb der gebildeten peritonealen Verwachsungen bewegen. Bei kürzerem Bestand würde freilich der Proc. vermiformis nur durch eine geordnete Laparotomie erreicht werden können.

Ueber die Entzündung der Darmschlingen bei Einklemmung in Bruchsäcken und innerer Einklemmung, vgl. § 252 und § 261.

§ 242. Die Diagnostik am unteren Ende des Rectums und an der Analöffnung.

Das hier zu erörternde Gebiet fällt im Gegensatz zu dem übrigen Theil des Darmcanals ziemlich vollständig in den Bereich der chirurgischen Praxis, so dass wir hier der Erörterung der Entzündung (§§ 243—247), der Geschwülste (§§ 248—251) und der angeborenen Formfehler dieser Gegend (§ 245) die Methodik der diagnostischen Untersuchung vorausschicken müssen.

Die *Inspection der Analgegend* geschieht entweder in der sogenannten Steinschnittlage, d. h. bei stark gebeugten und abducirten Oberschenkeln (vgl. § 330), oder, wenn man bei ängstlichen Kranken diese Lage vermeiden will, in der Seitenlage, wobei der Kranke seine Glutaealgegend dem Untersuchenden zuwendet. In dem letzteren Fall muss man mit beiden Händen die Glutaealwölbungen auseinanderhalten, um die Perinealgegend frei übersehen zu können. Man erkennt mit dieser einfachsten Untersuchung die Fissura ani (§ 243), die Condylome der Analgegend, prolabirte Hämorrhoidalknoten (§ 250), den Prolapsus ani (§ 249), prolabirte Polypen (§ 249), ferner Fisteln in der Umgebung des Anus und in der Perinealgegend (Fistula ani § 243, Urethralfisteln § 301), auch Mastdarmcarcinome, welche schon nach aussen gewuchert sind (§ 248) u. s. w.

Die *Inspection der Rectalschleimhaut* erfordert eigene Instrumente, um die Wandungen des Rectums auseinander zu halten und Licht in das Rectum einfallen zu lassen. Das einfachste Verfahren ist das Auseinanderhalten des Analsaums durch stumpfe Haken (etwa durch Gorgerets, vgl. Fig. 189 § 244); doch ist die Schleimhaut des Rectums so faltenreich, dass man eben nur einzelne Falten auf diesem Weg zu sehen bekommt. Man wendet deshalb ähnliche Apparate an, wie sie der Gynäkolog zum Auseinanderhalten der Wände der Vagina bei der Inspection des Vaginalgewebes und des Cervix uteri benutzt, z. B. zwei- und dreiblätterige *Mastdarmspecula*. Fig. 185 stellt ein dreiklappiges Speculum dar. Durch Druck auf die Griffe kann man die Platten weit auseinander treten lassen, besonders wenn man durch tiefe Narkose die widerstrebenden Contractionen des Sphincter ani beseitigt hat; dann werden die Falten der Rectalschleimhaut so weit ausgeglichen, dass man zwischen den Platten in den Spalten des Instruments ziemlich grosse Flächen der Schleimhaut übersehen kann. Fast schmerzlos ist die Untersuchung mit dem kleinen Mastdarmspiegel von Fergusson (Fig. 186); bei derselben ist die Narkose ganz entbehrlich. Die spiegelnde Innenwand des Instruments verstärkt das Licht, welches durch den Schlitz auf die Schleimhaut fällt.

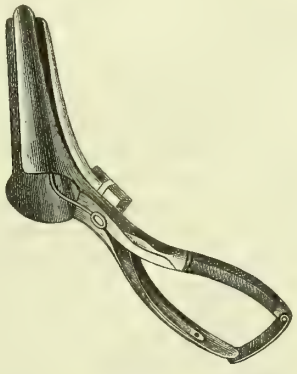

Fig. 185.
Dreiklappiges Rectalspeculum.
1/2 d. nat. Gr.

Zunächst erblickt man nur das kleine Stück der Schleimhaut, welches dem Schlitz entspricht. Wenn man aber langsam das Instrument um seine eigene Längsaxe dreht, so treten immer neue Strecken der Schleimhaut in den Schlitz ein. Nachdem die Drehung um volle 360° stattgefunden hat, ist man sicher das ganze Gebiet der Schleimhaut des unteren Rectalendes mit dem Auge durchmustert zu haben. Man erkennt hierdurch die innere Ausmündung der Anusfisteln (§ 243), die verschiedenen Geschwürsbildungen, innere Hämorrhoidalknoten (§ 250), sonstige Geschwülste u. s. w. Endlich empfiehlt G. Simon die bekannten halbrinnenförmigen Specula, welche die Gynäkologen zum Auseinanderhalten der Vaginalwände benutzen, um den Cervix uteri und das Scheidengewölbe sich zugängig zu machen, auch für die Untersuchung des Rectums. Doch kann die Einführung dieser breiten Platten nur in voller Narkose geschehen.

Fig. 186. Fergusson's Rectalspeculum. 1/2 d. nat. Gr.

Während über die Palpation der äusseren Theile in der Umgebung des Anus nichts besonderes zu sagen ist (vgl. § 25, allg. Thl.), muss auf die hohe Bedeutung *der Palpation der Rectalwände durch den eingeführten Finger* besonders hingewiesen werden. Diese Untersuchung ist nicht sehr schmerzhaft, besonders dann nicht, wenn man den Zeigefinger allein einführt; doch können auch Zeige- und Mittelfinger noch ohne bedeutende Schmerzen und deshalb ohne Narkose eingeführt werden. Bei dem Manne fühlt man an der vorderen Rectalwand die Prostata und die hintere Blasenwand, bei Frauen den Uterus; an der hinteren Rectalwand kann man bei beiden Geschlechtern die vordere concave Fläche des Kreuzbeins abtasten. Hieraus erhellt schon, dass die *Digitalexploration des Rectum* keineswegs auf die Krankheiten des Rectum zu beschränken ist, wenn sie auch z. B. für die Feststellung der Stricturen des Rectum von besonderer Bedeutung ist; vielmehr kann diese Exploration auch bei Erkrankungen der Blase und der Prostata (vgl. Cap. XXIII), sodann des Uterus, des Kreuzbeins und seiner Umgebungen (Cap. XXIV) von grossem Nutzen sein.

Nachdem schon v. Nussbaum früher die Einführbarkeit der ganzen Hand in das Rectum nachgewiesen hatte, empfahl G. Simon für wichtigere Zwecke der Diagnose *die Einführung der ganzen Hand in das Rectum.* Die einzige Schwierigkeit für diese Einführung liegt in dem Sphincter ani ext. am Analrand; nur bei voller Erschlaffung dieses Muskels in *tiefer Narkose* ist die Untersuchung ausführbar. Aber selbst in tiefer Narkose kann noch ein Einreissen des Analrands stattfinden und Simon selbst empfiehlt bei starker Spannung Einkerbungen des Analrands mit dem geknöpften Messer. Nicht nur in diesen Verletzungen liegt ein gewisses Bedenken bei der Ausführung dieser Art der Untersuchung, sondern auch darin, dass für kürzere und längere Zeit eine *Lähmung des Sphincter ani ext.,* durch seine übermässige Dehnung bedingt, zurückbleiben kann. Die Störung ist wegen des unfreiwilligen Abgangs der Fäces besonders unangenehm. Auch kann bei sehr engem Becken die Hand schon am Beckenausgang aufgehalten werden. Trotzdem ist diese Art der Untersuchung statthaft, wenn es sich um wichtige diagnostische Unterscheidungen handelt; dieselben liegen freilich mehr auf gynäkologischem Gebiet (z. B. ob eine Geschwulst vom Uterus oder vom Ovarium ausgeht) als auf chirurgischem. Doch werden wir bei der Diagnose der Blasensteine (§ 325), bei der inneren Einklemmung (§ 254) auf diese Untersuchung zurückkommen. Von theoretischem Gesichtspunkt aus könnte man sich wohl vorstellen, dass man bei Einführung der Faust bis zu dem oberen Theil des Rectum so ziemlich die ganze Bauchhöhle in ihren Einzelnheiten abtasten könnte; in praxi ergiebt

sich, dass die Ergebnisse keineswegs so deutlich sind. Das liegt einmal an der behinderten Entfaltung der Finger, dann aber wohl auch an der venösen Stauung, welche der Analrand, indem er den Vorderarm des Untersuchenden umschnürt, an den Fingern hervorbringt; die Sensibilität der Fingerspitzen wird hierdurch herabgesetzt.

Die *Untersuchung mit der Rectalsonde* benutzt dasselbe Instrument, welches bei der Untersuchung des Oesophagus schon beschrieben wurde (§ 157). Man kann ein englisches Schlundrohr, mit seinem stumpfen Ende (vgl. l. c. Fig. 131) sehr leicht zum Sphincter ani int. und zu dem sogenannten Sphincter tertius emporführen. Durch leichtes Andrängen sind die Hindernisse, welche die Falten und Sphincteren dem Vordringen der Sonde entgegen setzen, oft zu überwinden; in jedem Fall werden sie leicht dadurch überwunden, dass man mit einer Spritze lauwarmes Wasser injicirt. Der Wasserstrahl, welcher aus den Seitenöffnungen der Sonde hervorquillt, verdrängt die vorgelegte Schleimhautfalte und dann kann die Sonde schrittweise weitergeführt werden, in der Regel bis zur Mitte des S romanum. Da bei langer Entwickelung des S romanum seine Convexität bis zum Leberrand am rechten Hypochondrium reichen kann, so ist hier die Täuschung möglich, dass man, indem das Sondenende nahe dem rechten Hypochondrium durch die dünnen Bauchdecken fühlbar ist, meint, man habe die Sonde schon durch das Colon transversum hindurch geschoben. In der That kann man über das S romanum auch mit langen Sonden kaum hinauskommen und schon die Einführung in das Colon descendens ist nicht sicher. Diagnostischen Werth hat diese Sondenuntersuchung im wesentlichen nur für höher gelegene Stricturen, welche für den Finger unerreichbar sind; für diese kann die Einführung der Sonde auch therapeutisch verwendet werden (§ 247). Dann kann man die Sonde auch zur künstlichen Ernährung benutzen, indem man Milch- oder Fleischpankreasclystiere hoch hinauf injicirt. Endlich kann man die Hegar'schen Wasser-eingiessungen mit der Rectalsonde ausführen — ein, in der Therapie der Darmkrankheiten sehr wichtiges Verfahren, auf dessen chirurgische Verwerthung für den Fall der inneren Einklemmung wir noch § 254 zurückkommen werden.

§ 243. Die Entzündungen am Anus und am unteren Abschnitt des Rectum. Fissura ani. Fistula ani.

Neben Eczemen, Intertrigo (bei corpulenten Menschen wegen der Reibung der Hautflächen bei dem Gehen sehr häufig), Furunkeln (seltener Carbunkeln, vgl. 51, allg. Thl.) und anderen entzündlichen Vorgängen, wie sie fast an jeder Hautparthie und demgemäss auch an der Umgebung des Anus vorkommen, sind hier als chirurgisch besonders wichtig die *Fissuren des Anus* zu nennen. Die Falten der Haut convergiren in radiärer Richtung zur Anusöffnung und in den Furchen zwischen den Falten bilden sich schmerzhafte Linear-geschwüre (vgl. über Lippenfissur § 26 Schluss). Die Ursache derselben sind wohl in den Zersetzungen des Schweisses und der etwaigen Reste von Fäcalstoffen, welche hier hängen bleiben, zu suchen. Der Schmerz wird besonders durch die Contractionen des Sphincter ani ext. gesteigert und ist deshalb besonders heftig bei und nach der Defäcation. Die Fasern des Muskels verlaufen senkrecht zur Richtung des Geschwürs und zerren deshalb an den Geschwürsrändern. Schon kleine Fissuren können die heftigsten Schmerzen verursachen; man muss dann oft sehr genau die Analgegend und vor allem die Furchen zwischen den Hautfalten inspiciren, bis man das kleine Geschwür findet. Auch bei Hämorrhoidalknoten kommen Fissuren zwischen je zwei Knoten als unangenehm-schmerzhafte Complicationen ziemlich häufig vor.

Die Behandlung kann bei kurzem Bestand mit Aetzungen der Geschwüre

mittelst des Argent. nitricum-stifts und aseptischer Bedeckung geschehen; das erstere bezweckt die stärkere Entwickelung der Granulationen, das letztere die Erhaltung und normale Ueberhäutung der Granulationen (über aseptischen Verband der Perinealgegend vgl. § 357). Nach langem Bestand entwickelt sich eine solche Empfindlichkeit, dass es geboten erscheinen kann, durch operativen Eingriff gründliche Hülfe zu bringen. In der Narkose kann man entweder von dem Analrand aus in der betreffenden Furche zwischen zwei Falten, welche Sitz des Geschwürs ist, einen *radiären Schnitt führen, welcher das Geschwür trifft und zugleich den Sphincter ani ext. bis zum Rand desselben spaltet* (Boyer, Copeland), oder man setzt nach Récamier und Nélaton in nicht ganz tiefer Narkose die Zeige- und Mittelfinger beider Hände hakenförmig rechts und links in die Analöffnung ein und macht eine *gewaltsame Dehnung des Sphincter ani ext.* In beiden Fällen wird der Muskel für einige Zeit ausser Thätigkeit gesetzt und das Geschwür heilt, sobald die Zerrungen der Contractionen der Muskelfasern an den Geschwürsrändern und am Geschwürsgrund aufhören. Die erstere Operationsmethode schafft zwar eine grössere Wunde, welche langsam durch Granulationsbildung heilt, aber hat dafür auch sichere Wirkung, während die Wirkung des Nélaton'schen Verfahrens weniger sicher ist. Bei ganz tiefer Narkose ist die Spannung der Muskelfasern zu gering, um mit den Fingern eine bedeutende Dehnung erzielen zu können. Simon empfiehlt die Excision der Fissura ani mit der umgebenden Hautfalte.

Die wichtigste Entzündungsform im Gebiet des Anus und des unteren Abschnitts des Rectums ist diejenige, welche zur Bildung der *Fistula ani* führt. Die ersten Phasen dieser interessanten Krankheit sind noch wenig bekannt, da die Krankheit innen beginnt und der Kranke selbst erst in den späteren Phasen von der Krankheit Kenntniss erhält. Man nimmt gewöhnlich an, dass eine Geschwürsbildung auf der Rectalschleimhaut bis auf das pararectale Gewebe übergreift. Jedenfalls handelt es sich um eine *Eiterung des pararectalen Bindegewebes,* welche man auch wohl als *Periproctitis* bezeichnet hat. *Auch gehört ohne Zweifel in vielen Fällen diese Eiterung zu der Gruppe der scrofulös-tuberculösen Entzündungen* (vgl. §§ 211—221, allg. Thl.); denn leider entwickelt sich in weiterem Verlauf oft eine allgemeine Miliartuberculose, welche zum Tode führt. Ob aber gerade ein scrofulöses Schleimhautgeschwür der Ausgangspunkt ist, bleibt deshalb zu bezweifeln, weil man in vielen Fällen bei der Untersuchung mit dem Spiegel (§ 242) auch nicht die geringste Veränderung an der Schleimhaut wahrnimmt. Ich vermuthe, dass *viele Fälle von der Vereiterung käsig infiltrirter Lymphdrüsen ausgehen, welche in dem Fettgewebe des Cavum ischio-rectale* (Raum zwischen der seitlichen Rectalwand und dem Tuber ischii) *eingebettet liegen.* Diese Drüsen würden gegenüber geringfügigen Entzündungen der äusseren Haut am Anus und der Schleimhaut des Rectum bei tuberculös-veranlagten Individuen (§ 213, allg. Thl.) dieselbe Rolle spielen, wie die submaxillar gelegenen Lymphdrüsen bei den Entzündungen der äusseren Gesichtshaut und der Schleimhaut der Gesichtshöhlen (§ 169). Die Gefahr der allgemeinen Tuberculose fällt gerade mit dem Durchbruch der Eiterung aus der Lymphdrüse in das para-adenale Bindegewebe zusammen, weil nun die Noxen der käsigen Heerde mit offenen Lymphgefässen im Bindegewebe in Berührung kommen.

Mit dieser Annahme stimmen alle klinischen Erscheinungen gut überein. *Die Fistula ani öffnet sich ausnahmslos an der seitlichen Gegend zwischen Anus und Tuber ischii,* manchmal etwas weiter nach vorn gegen das Perineum, manchmal etwas mehr gegen das Kreuzbein nach hinten, aber doch niemals gerade vor oder gerade hinter der Anusöffnung. Bei der Einführung der Sonde in die äus-

sere Fistelöffnung gelangt man oft in eine kleine eiternde Höhle im Cavum ischiorectale, welche der vereiterten Lymphdrüse entsprechen würde. *Die Eiterung erstreckt sich in vielen Fällen nur bis an die Muscularis oder bis an die Schleimhaut des Rectum heran, ohne dass die Eiterung in die Rectalhöhle durchgebrochen ist;* diese Fälle bezeichnet man als *Fistula ani incompleta externa* (vgl. Fig. 187 a). In andern Fällen öffnet sich der Fistelgang sowohl nach



Fig. 187.
Schematische Darstellung der Mastdarmfisteln. a. incomplete äussese Fistel. b. complete Fistel.

der äusseren Haut, wie auch nach der Schleimhaut, so dass die Sonde, welche man von der äusseren Oeffnung einführt, von der Spitze des in das Rectum eingeführten Zeigefingers aufgenommen wird. Diese Fälle bezeichnet man als *Fistula ani completa* (Fig. 187 b). Uebrigens entleert sich auch aus solchen Fisteln selten Koth, weil die schiefe Einmündung des Ganges in das Rectum gleich einem Klappenventil wirkt, welches die Fäces von dem Eindringen in den Fistelgang abhält. Endlich giebt es noch eine *Fistula ani incompleta interna,* d. h. die Eiterhöhle mündet nur in einem Gang nach dem Rectum aus. Der letztere Fall ist sehr selten und wird auch kaum erkannt, weil äusserlich nichts sichtbar ist und der Kranke von den wenigen Eitertropfen, welche sich in das Rectum entleeren und den Fäces beimischen, keine Kenntniss oder wenigstens keine Beschwerden hat.

Der Kranke erzählt in der Regel, dass er zufällig eine kleine, fast schmerzlose Erhabenheit neben dem Anus gefühlt habe, welche langsam sich vergrösserte und endlich aufbrach, wenn nicht vorher schon ein Einschnitt gemacht wurde. Das Alter der Kranken schwankt zwischen 14 Jahren und dem höchsten Alter. Gerade bei bejahrten Individuen möchte ich nach meinen Erfahrungen annehmen, dass die Fistula ani häufig nichts mit Scrofulose und Tuberculose zu thun hat, also gutartig ist. Mit den eiternden Gängen, welche von einem verjauchenden Carcinoma recti ausgehen, wird man die Fistula ani deshalb kaum verwechseln, weil in jedem Fall eine Fingeruntersuchung des Rectum vorgenommen werden muss und dann das grosse jauchende Geschwür des Carcinoms (§ 246) leicht erkannt wird. Ueber die Fisteln, welche näher am Steissbein liegen und eine eigene Bedeutung haben, vgl. § 362; endlich über die nach vorn gelegenen Urethralfisteln § 301.

Andere Entzündungen am Anus und Rectum, wie z. B. das Vorkommen des Schankers und der Condylome (vgl. § 298), der catarrhalischen und gonorrhoischen Entzündungen der Rectalschleimhaut (*Proctitis*), sind von geringem chirurgischem Interesse.

§ 244. Die operative Behandlung der Fistula ani.

Die Erfahrung, dass nach der Operation der Fistula ani nicht selten allgemeine Tuberculose sich entwickelt, darf nicht, wie es früher geschah, in dem Sinne gedeutet werden, als ob das Bestehen der Fistel für das Allgemeinbefinden

eine Wohlthat sei und die Heilung der Fistel an dem Ausbruch der allgemeinen Tuberculose Schuld sei. Vielmehr muss die Heilung der Fistula ani möglichst früh angestrebt werden, damit von dem scrofulös-tuberculösen Eiterheerd aus nicht eine allzu grosse Zahl von Noxen in den Blutkreislauf übergehe und den Ausbruch der allgemeinen Tuberculose bedinge (vgl. § 216, allg. Thl.). Erfolgt der Ausbruch der allgemeinen Tuberculose nach der Operation, so geschieht dies trotz der Operation und beweist, dass sie zu spät ausgeführt wurde oder dass von anderen, nicht operirten Entzündungsheerden aus die allgemeine, Tuberkelerzeugende Infection erfolgte.

Man suchte früher immer die Ursache, dass die Eiterung der Fistula ani nicht von selbst heilte, in der mangelhaften Entleerung des Eiters aus den engen und schief verlaufenden Fistelgängen. Deshalb richtet sich das Bestreben der älteren Operationsmethoden auf eine breite Eröffnung der eiternden Höhle, und, da diese ohne Spaltung der Mastdarmwand nicht zu erzielen ist, so liegt diese Spaltung mit Recht den verschiedenen Methoden zu Grunde. Wir müssen nur von unserem modernen Gesichtspunkt aus noch die Entfernung oder Zerstörung der tuberculös inficirten Gewebe hinzufügen (vgl. Schluss dieses §).

Eine alte Methode besteht in dem Durchführen eines Fadens durch den Fistelgang (bei F. ani compl.), so dass das eine Fadenende durch das Rectum in der Analöffnung herausgeführt wurde. Dann knotete man die Fadenenden zusammen und liess diese *Ligatur* durch alle Theile welche zwischen der Fistel und dem Canal des Rectum liegen, auch durch die Schleimhaut des Rectum und die äussere Haut hindurchschneiden. Man scheute ohne Grund die Blutung; denn die Erfahrung zeigt, dass bei Trennung derselben Theile durch Schnitt die Blutung sehr gering ist. Die Ausmündung der Fistelgänge in dem Rectum liegt fast ausnahmslos ziemlich tief (Ribes) und unterhalb des Kranzes der A. A. haemorrhoidales, so dass diese unverletzt bleiben. Uebrigens hat in neuerer Zeit noch einmal Benno Schmidt den Gebrauch der alten Ligatur für messerscheue Kranke empfohlen. Auch die modernen Verfahren der Ligature extemporanée, des *Ecrasements* und der *galvanokaustischen Schlinge* (Esmarch) hat man empfohlen; doch kann man nur sagen, dass wie im allgemeinen (§§ 246 u. 247, allg. Thl.), so auch in diesem einzelnen Fall diesem Verfahren keine entscheidenden Vortheile gegenüber dem Gebrauch des Messers beizulegen sind.

Die *Operation durch Schnitt* wird bei der F. ani completa so ausgeführt, dass man mit Hülfe der Hohlsonde ein geknöpftes Messer in die Fistel von aussen vorschiebt, bis der Knopf des Messers in dem Rectum zum Vorschein kommt. Dort wird der Knopf von dem, in das Rectum eingeführten Zeigefinger der linken Hand aufgenommen und so nach aussen vor die Analöffnung geleitet, dass die Gewebsbrücke zwischen Fistel, Schleimhaut und äusserer Haut vor der Schneide liegt und nun mit einem Zug des Messers getrennt wird. Bei F. ani incompleta (Fig. 187 a § 243) weicht das Verfahren darin ab, dass ein spitzes Messer durch die Rectalwand eingestochen werden muss, um die Fistel gewissermaassen erst in eine complete zu verwandeln. Damit nun das Messer nicht die gegenüberliegende Rectalwand verletze, führt man ein hölzernes *Gorgeret* (Fig. 189) in den Anus ein und sticht das Messer durch die Rectalschleimhaut in das Holz entsprechend der concaven Rinne des Gorgerets ein. Gorgeret und Messer werden

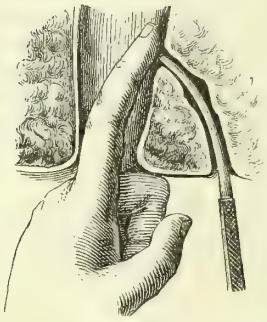

Fig. 188.
Schema der einfachen Fistelspaltung mit dem geknöpften Messer.

nun in unverrückter Stellung nach unten herausgezogen, so dass die Gewebsbrücke wieder vollständig durchschnitten wird.

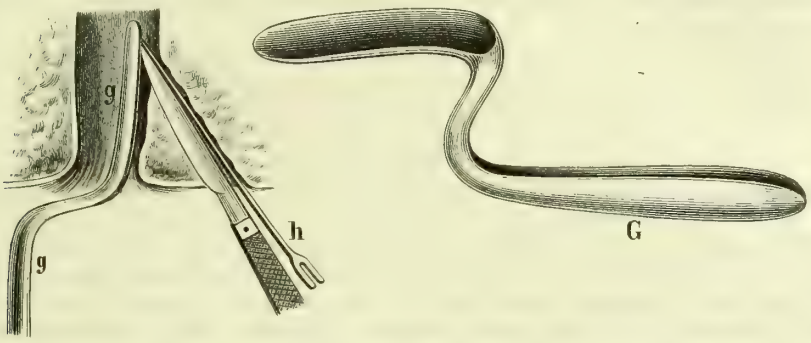

Fig. 189.
Schema der Fistelspaltung bei unvollkommener äusserer Fistel mit der Hohlsonde (h) und dem Gorgeret (g g). G. Das Gorgeret.

Der Operation geht eine gründliche Entleerung des Darmcanals (am besten durch einen Esslöffel Ol. Ricini, eventuell durch Ausspülung mit dem Darmrohr — § 254 — zu bewirken) voraus. Dann kann man, sicher vor einer Defäcation, die Wunde mit einem aseptischen Verband bedecken und durch Darreichung von kleinen Gaben Tinct. opii simpl. (4 × tägl. 10 Tropfen) den Stuhlgang für ungefähr 4 Tage anhalten. Inzwischen entwickelt sich eine Decke von Granulationen, so dass dann die Berührung der Wundflächen mit Fäces nicht mehr so schädlich ist. Man giebt dann am 5. Tag wieder einen Esslöffel Ol. Ricini oder macht eine Ausspülung mit dem Darmrohr, damit die Fäces breiig entleert werden und nicht etwa Ballen derselben die Granulationen zerreissen. Unmittelbar nach der Defäcation muss eine sorgfältige Carbolirrigation der Wundflächen stattfinden und dann wird der aseptische Verband (vgl. über die Technik der Verbände dieser Gegend § 357) wieder angelegt. Auch muss man in den ersten 8 Tagen durch Eindrängen des Protectivs zwischen die Hautflächen dafür sorgen, dass nicht wieder die Hauträndер der Wunde per primam verwachsen und so unmittelbar wieder der Fistelgang in der Tiefe hergestellt wird. Vielmehr muss der Verschluss von der Tiefe her durch Entwickelung kräftiger Granulationen erfolgen und erst zuletzt darf die Hautwunde sich schliessen.

Man übersah früher bei der Ausführung der Operation, wie sie bis hierher geschildert wurde, die Gefahr, welche von den tuberculös infiltrirten, mit Noxen gefüllten Granulationen des Fistelganges ausgeht; so bildeten sich oft Recidive der Fistel trotz aller Bemühungen. Deshalb ist folgende Regel zu beachten: *nach Spaltung des Fistelganges soll man die Granulationen des Fistelganges und der, in seiner Mitte eventuell befindlichen Eiterhöhle sorgfältig mit dem scharfen Löffel auskratzen, oder,* wenn die mechanische Ausräumung nicht sicher genug erscheint, *mit dem Thermokauter* (Fig. 67 § 247, allg. Thl.) *zerstören.* Wenn trotzdem graue und gelbe Granulationen aus der Wundfläche aufschiessen, so hat man sie als tuberculöse Recidive zu betrachten und dieselben entweder mit feuchter Carbolwatte und Protectivdrains oder mit dem scharfen Löffel und wieder mit dem Thermokauter zu behandeln; ganz ebenso wie bei den scrofulösen Recidiven, welche in den Granulationen der Gelenkresectionswunden entstehen (vgl. § 294 Schluss, allg. Thl.). In sehr fortgeschrittenen Fällen ist die ganze Umgebung des Anus von eiternden Fistelgängen durchzogen und die Summe

der inficirten Gewebe so gross, *dass eine förmliche Exstirpation der Analgegend,* beinahe ähnlich einer Exstirpatio recti (§ 256), *vollzogen werden muss.* In solchen Fällen muss man am Schluss der Heilung durch Einführung dicker Mastdarmsonden dafür sorgen, dass keine ringförmige Narbenstrictur der Anusöffnung entsteht.

§ 245. Die Missbildungen am unteren Ende des Rectum. Atresia ani.

Bei Neugeborenen weiblichen Geschlechts finden sich Missbildungen des unteren Abschnitts des Rectum deshalb etwas häufiger, weil hier das Rectum in die Vagina einmünden kann. Dieser Zustand, der *Anus vaginalis,* wird oft erst nach Verlauf einiger Zeit entdeckt; denn Beschwerden für die Defäcation sind mit demselben nicht verbunden. Man hat zwar früher verschiedene Methoden zur Heilung dieses Zustandes angegeben, z. B. die Anlage einer neuen Anusöffnung an der normalen Stelle und später plastischen Verschluss der Schleimhautöffnung in der hinteren Wand der Vagina; doch besteht ohne Zweifel die beste Methode darin, dass man vom Perineum aus durch einen sagittalen Schnitt den Schleimhautcanal des unteren Endes des Rectums aufsucht, ihn allseitig isolirt und ihn durch Nähte an dem hinteren Ende des Perinealschnitts einheftet (Dieffenbach). Dann bleibt ein Wundcanal in der Tiefe übrig, welcher in die Vagina ausmündet; man kann denselben durch einige besondere Vaginalnähte schliessen, während die Wunde am Perineum durch eine dritte Reihe von Nähten ebenfalls geschlossen wird. Bei Neugeborenen männlichen Geschlechts kommt sehr selten eine ähnliche Missbildung, nämlich die Einmündung des unteren Rectalendes in die Blase (*Anus vesicalis*) vor; dieselbe endigt bald nach der Geburt durch Verjauchung der Blase tödtlich. Beide Missbildungen, der Anus vaginalis und der Anus vesicalis, gehen aus den Verhältnissen der ersten Fötalmonate hervor; zu dieser Zeit münden Blase und Rectum noch in eine gemeinsame Cloake aus.

In seltenen Fällen mündet das Rectum vor der Blase in die Urethra (*Anus urethralis*); für diese hat Esmarch eine ähnliche operative Behandlung, wie sie eben für den Anus vaginalis beschrieben wurde, vorgeschlagen.

Endlich kann auch noch bei Neugeborenen männlichen Geschlechts das Rectum zu weit nach vorn, an dem hinteren Rand des Scrotums ausmünden. Diese Missbildung ist nur dadurch störend, dass die Oeffnung dann sehr fein ist; doch ist es leicht, die Analöffnung mit dem geknöpften Messer nach hinten zu erweitern und hierdurch zugleich richtiger zu stellen.

Die wichtigste Missbildung ist die *Atresia ani congenita.* Das Rectum endigt als ein blinder Sack oberhalb des Perineums. Wenn das untere Stück des Rectum gar nicht entwickelt ist, bezeichnet man den Zustand als *Atresia recti.* In diesem letzteren Fall handelt es sich um einen Mangel der Entwickelung des Enddarms, welcher bei normaler Entwickelung dem unteren Ende des Darmcanals entgegenwächst. In andern Fällen, welche jedoch nur einer Minderzahl entsprechen, ist das Enddarmstück vorhanden, hat aber den Darmcanal nicht erreicht, so dass zwischen beiden noch eine Bindegewebsschicht liegt. Nur selten handelt es sich um die einfache Form *epithelialer Verklebung* (Roser), welche man leicht mit den Fingern lösen kann. In den meisten Fällen fehlt die Anusöffnung gänzlich, und befindet sich zwischen der Hauteinziehung, welche derselben entspricht, und dem blindsackförmigen Ende des Rectums eine Gewebsschicht von verschiedener Mächtigkeit. Zuweilen ist diese Schicht so dünn, dass man das meconium-gefüllte Rectum als fluctuirende Anschwellung durch die Haut durchfühlen kann. Diese Fälle sind für die operative Behandlung sehr günstig: man

eröffnet das Rectum durch ein spitzes Messer, wie man einen Abscess eröffnet, erweitert noch etwas mit dem geknöpften Messer und näht die Schleimhautwunde durch Nähte an die äussere Hautwunde an. In den schweren Fällen, wenn man von dem Rectum nichts von aussen fühlt, muss man versuchen, dasselbe präparatorisch freizulegen. Bei Steinschnittlage des Kindes macht man am Perineum einen sagittalen Einschnitt und spaltet das Gewebe nach der Tiefe hin. Bei Kindern männlichen Geschlechts kann man sich die Harnröhre durch einen eingelegten feinen Catheter markiren, bei Kindern weiblichen Geschlechts mit dem in die Vagina eingeführten kleinen Finger sich vergewissern, dass man mit der Spaltung des Bindegewebes nicht Gefahr läuft, die Vagina oder, im ersteren Fall, die Harnröhre zu verletzen. Bei der schichtweisen Spaltung muss man immer wieder versuchen, mit dem Finger in der Tiefe der Wunde das weiche, meconium-gefüllte Rectalende zu fühlen. Verneuil versuchte, dieses operative Vorgehen durch Resection des Steissbeins sich zu erleichtern. Wenn man bis zu 3 Ctm. oberhalb des Perineums vorgedrungen ist, ohne das Rectum zu entdecken, so wird man von einer Fortsetzung der Operation besser Abstand nehmen; denn nun kann jederzeit die Peritonealhöhle eröffnet werden. In solchen Fällen kann man nur noch versuchen, durch Anlegung eines *Anus artificialis* mittelst der Colotomie (§ 255) Hülfe zu bringen. Stromeyer schlug in solchen Fällen vor, die Laparotomie zu machen, die tiefst gelegene Darmschlinge im Douglas'schen Raum aufzusuchen und sie in die Operationswunde am Perineum nach abwärts zu führen, wo sie dann eröffnet und an die äussere Haut genäht werden soll. Esmarch spricht sich dahin aus, dass es besser sein möchte, das Peritoneum von dem Perineum aus zu eröffnen, um eine Darmschlinge zu erreichen, als dass man die übliche Laparotomie und Colotomie ausführe.

Die Prognose dieser Operationen ist nicht allzu günstig zu stellen; sie ist nur dann ziemlich gut, wenn die Operation früh unternommen wird und in der einfachen Incision besteht, wie sie eben als für leichte Fälle genügend geschildert wurde. Die Stauung der Meconiummassen in den Darmschlingen, welche längst vor der Geburt schon beginnt — denn wahrscheinlich entleert der Fötus schon Meconium in das Fruchtwasser — und nach Curling's Beobachtung sogar zu einem Platzen des Darmcanals führen kann, wird nach der Geburt durch eine septische Zersetzung der angestauten Massen complicirt und bedingt dann eine Lähmung der Darmmusculatur, so dass nach Operationen, welche erst einige Tage nach der Geburt ausgeführt werden, zuweilen auch nach wohl gelungener Eröffnung des Rectums gar keine Entleerung stattfindet. In solchen Fällen habe ich mir mit Ansaugung des Meconiums durch einen elastischen Catheter und mit Einblasen von Cigarrendampf durch den Catheter in die oberen Abschnitte des Dickdarms geholfen. Das letztere Mittel kann ich als recht wirksam empfehlen. Doch sterben viele der Operirten an Entkräftung oder auch an Peritonitis, welche sich von den angestauten Meconiummassen aus entwickelt.

Bei dem kleinen Bruchtheil von Fällen dieser Art, welche nach der Operation zur wirklichen Genesung gelangen, hat besonders noch auf die spätere Gefahr einer *narbigen Verengerung der neugeschaffenen Anusöffnung* zu achten. Hierzu dient das methodische Einführen von dicken Mastdarmbougies (vgl. über Bougies § 282). Ich kannte einen jungen Mann von 20 Jahren, welcher noch immer mit dieser Strictur zu kämpfen hatte, welche aus seinen ersten Lebenstagen stammte. Die schon oben erwähnte Vernähung der Schleimhaut mit der äusseren Haut kann gewiss am besten der späteren Schrumpfung der Analöffnung entgegenwirken; aber einerseits ist diese Wirkung nicht immer genügend und andrerseits ist in schweren Fällen, wenn breite Gewebsschichten zwischen der äusseren Haut und der Schleimhaut liegen, das Vernähen überhaupt nicht ausführbar,

oder die Fäden schneiden zu früh durch und die Schleimhaut zieht sich nach oben zurück.

§ 246. Die Stricturen des Rectum und des übrigen Darmcanals.

Die Verengerungen des Darmcanals, soweit sie in der Erkrankung der Darmwand selbst begründet sind, gehören der grösseren Mehrzahl nach dem Rectum an und sind hier der Diagnose durch die Untersuchung mit dem Finger und mit dem Spiegel (§ 242) zugängig. *Bei hartnäckiger Verstopfung sollte man nie versäumen, die genaue Untersuchung auf Strictur des Rectums vorzunehmen.* Leider ist es nicht ungewöhnlich, dass Kranke mit Stricturen des Rectums, besonders mit beginnender carcinomatöser Strictur, welche ziemlich häufig vorkommt, lange Zeit mit Abführmitteln und Badekuren behandelt werden, bis die günstige Zeit für die mechanisch-chirurgische Behandlung verstrichen ist. Die Scheu des Arztes, seinen Finger in dem Rectum zu beschmutzen oder dem Kranken die unangenehme Untersuchung zuzumuthen, ist bei dieser Unterlassungssünde hauptsächlich maassgebend. Auf die Erscheinung, dass die Fäces bei ihrer Entleerung eine bandartige Form zeigen, ist kein grosses diagnostisches Gewicht zu legen, obgleich man früher diese Erscheinung für besonders wichtig hielt.

Die *Stricturen im unteren Abschnitt des Rectum* entstehen: 1) durch *syphilitische Geschwüre,* deren Grund sich narbig zusammenzieht, während auf den starren Narben in der Regel die Geschwüre der Schleimhaut bestehen bleiben und der lange andauernde entzündliche Reiz die narbige Zusammenziehung immer mehr steigert; 2) durch *Geschwür-* und *Narbenbildung, welche von Fremdkörpern ausgehen* — dieselben können am Sphincter ani int. hängen bleiben, vgl. § 239 —; 3) durch klappenförmige Wirkung von *stark entwickelten Schleimhautfalten,* welche besonders unterhalb des Sphincter tertius vorkommen — jedoch handelt es sich hierbei mehr um ähnliche Beschwerden, wie bei Stricturen, als eine eigentliche Strictur, und ist auch eine mechanische Behandlung nicht angezeigt —; 4) durch *Carcinoma recti.* Hierzu kommen noch die Fälle, in welchen das Rectum durch äussere Geschwülste, besonders durch die von den Beckenknochen aus sich entwickelnden Sarkome (§ 363) zusammen gedrückt wird; diese Fälle sind aber eigentlich gar nicht als Stricturen, sondern als Fälle von *Compression des Rectums* von aussen her zu bezeichnen. Als *Strictura ani* könnte man endlich die narbige Verengerung bezeichnen, welche nach der Operation der Atresia ani zurückbleibt und § 245 (Schluss) erwähnt wurde; ferner die seltenen narbigen Stricturen nach Flächenverbrennungen u. s. w.

Für die unter 1) und 2) genannten Gruppen von Fällen wird die Diagnose durch das Fühlen und Sehen des narbigen Bodens der Strictur gesichert. Für die erste Gruppe ist natürlich auch die Anamnese in Betreff der früheren syphilitischen Infection und das Bestehen sonstiger Erscheinungen der allgemeinen Syphilis entscheidend. Bei der zweiten Gruppe handelt es sich um einfach-ringförmige Stricturen; nach der Erweiterung der Strictur (§ 248) findet man oberhalb derselben den fremden Körper. Uebrigens gehören zu dieser zweiten Gruppe nur sehr wenige Fälle. So concentrirt sich das diagnostische Interesse wesentlich auf die relativ häufigen Fälle der carcinomatösen Stricturen.

Das *Carcinoma recti* ist, wie das Carcinom der Unterlippe und das der Zunge ein Epithelialcarcinom; wie jene Carcinome (§ 40 und § 97) entsteht es in den oberflächlichen Schichten der Haut und die aus zusammengehäuften Epithelzellen bestehenden Zapfen wachsen allmählig in die tieferen Schichten, hier in das submucöse Bindegewebe, dann in die Muscularis und endlich in das pararectale Bindegewebe ein. Schon früh entwickelt sich in der Geschwulstwucherung eine *Ge-*

schwürsbildung. In einer Minderzahl von Fällen entsteht das Carcinoma recti so nahe der Analöffnung, dass seine ersten Anfänge durch Betasten und Besehen erkannt werden können. In der Mehrzahl der Fälle entsteht das Carcinom einige Ctm. oberhalb der Analöffnung und dann sind es wesentlich folgende Erscheinungen, welche die Aufmerksamkeit des Kranken auf sich lenken: 1) Stuhlverstopfung, 2) Schmerzen bei und nach dem Stuhlgang, dann aber auch ziehende Empfindungen in der Zwischenzeit, welche oft peripher ausstrahlen, 3) Abfluss von Blut, Eiter und Jauche aus der Analöffnung. Schon die beiden ersten Erscheinungen müssen den Arzt auffordern, eine Digitalexploration vorzunehmen. Bei derselben erkennt man die Gewebswucherungen, welche die Lichtung des Rectum verengen. Eine Verwechselung mit anderen Geschwülsten ist schon deshalb nicht möglich, weil die sonstigen Geschwülste dieser Gegend (besonders Hämorrhoidalknoten und polypöse Wucherungen § 248) sehr weich, fast unfühlbar sind. Dagegen fühlt sich das Carcinom hart an. Bei längerem Bestand hat dasselbe in der Regel das Rectum ringförmig durchwachsen und erzeugt durch Einwachsen in den Blasengrund Beschwerden bei der Harnentleerung. Bei kürzerem Bestand kann noch ein Theil der Wandung frei sein, und dann sitzt das Carcinom in der Regel an der vorderen Wand, so dass bei Männern die Prostata mit ihrem unteren Rand das Carcinom nach oben abgrenzt. Bei den ringförmigen Stricturen ist oft der mittlere Theil des carcinomatösen Rings geschwürig zerfallen und oben wie unten von einem Ring wuchernden Carcinomgewebes begrenzt. Dann fühlt man mit dem Finger, wie bei dem analogen Zerfall der Oesophaguscarcinome mit der Sonde (§ 159), eine untere und eine obere Strictur. Für die Frage der Exstirpation ist es wichtig zu entscheiden, ob die Fingerspitze noch oberhalb des oberen Rings die gesunde Schleimhaut zu erreichen vermag (vgl. über den Werth dieser Untersuchung § 247).

Wenn das Carcinom des Rectums seinem Gang überlassen wird, so führt dasselbe unter den qualvollsten Erscheinungen zum Tod. Das carcinomatöse Geschwür bricht bei Männern in die Blase, bei Frauen in die Vagina durch. Sodann wächst das Carcinom nach unten in die äussere Haut ein, und bildet in derselben *jauchende Fistelgänge.* Ferner wächst das Carcinom nach oben gegen das Peritoneum. Die Lichtung des Rectum wird endlich gänzlich geschlossen, so dass Defäcationen gar nicht mehr möglich sind. Die schauerliche Scene von unerträglichen Schmerzen, Verjauchung der Beckenorgane und hartnäckiger Verstopfung, welche nur wenig mehr durch chirurgische Hülfe (vgl. § 247 Schluss) gebessert werden kann, schliesst endlich durch den erlösenden Tod ab.

In den höher gelegenen Theilen des Dickdarms sind es wieder hauptsächlich Carcinome, welche Stricturen verursachen; doch kommen sie seltener als am unteren Ende des Rectum vor. Unter diesen Fällen ist *das Carcinom des S romanum* wieder etwas häufiger, als die Carcinome anderer Dickdarm-abschnitte, und hat dieses Carcinom durch neuere Versuche, dasselbe durch Resection eines Darmstücks zu beseitigen (vgl. § 248 Schluss), ein besonderes chirurgisches Interesse erhalten. Ferner kommen im Gebiet der gesammten Länge des Dickdarms *Stricturen durch narbige Schrumpfung dysenterischer Geschwüre* als Nachkrankheit nach schwerer Dysenterie vor. Die Diagnose kann nur bei den Stricturen im Rectum und S romanum durch den Gebrauch langer elastischer Sonden (§ 242) gestellt werden. Die Carcinome sind eventuell durch Palpation von aussen bei geringer Spannung der Bauchdecken fühlbar. Die festen Kothmassen, welche zuweilen das S romanum ausfüllen und Geschwülste vortäuschen können (vgl. § 248), dürfen nicht mit Carcinomen des S romanum verwechselt werden. Endlich kann durch grosse Abdominalgeschwülste der verschiedensten Art an den verschiedensten Orten der Darmcanal zusammengepresst und die Passage der Fäces in ihm sistirt werden.

§ 247. Zur Behandlung der Stricturen des Rectums und des S romanum.

Am einfachsten sind die Stricturen der Analöffnung zu behandeln, welche durch narbige Schrumpfung entstehen und als *Strictura ani* von der Strictura recti unterschieden werden können. Hier ist die plastische Operation, wie sie Dieffenbach zur Behandlung der narbigen Verengerung der Mundöffnung (Mikrostomie § 33) angegeben hat, das zutreffende Verfahren, welches als *Proctoplastik* bezeichnet werden kann (Bardeleben).

Bei jeder der im vorigen § genannten Stricturen ist die *Behandlung durch Dilatation* zulässig, soweit die dilatirenden Sonden überhaupt bis zur Strictur eingeführt werden können. Das schon früher (§ 242) erwähnte Verfahren der Einführung der Sonde unter gleichzeitiger Einspritzung von lauwarmem Wasser gestattet, diese Behandlung bis auf Stricturen am oberen Rande des Rectums und auf Stricturen des S romanum auszudehnen. Die olivenförmige Gestalt am vorderen Ende der Sonden, wie sie Fig. 133 § 158 für die zu gleichen Zwecken bestimmten Schlundsonden abgebildet wurde, ist zum Passiren enger Stricturen besonders zweckmässig. Von dünnen Nummern schreitet man allmählig zu dickeren Nummern vor. Indem man, sobald die Sonde über die Strictur hinaus vorgedrungen ist, einen Trichter auf das äussere Ende der Sonde einsetzt, kann man warmes Wasser nach der Methode Hegar's in den Dickdarm einfliessen lassen (§ 254) und so die Fäcalmassen verdünnen; auch wird die peristaltische Bewegung des Darms durch das Wasser angeregt. Bei tief gelegenen Stricturen wendet man auch die sogenannten *Mastdarm-bougies* zur Dilatation an, cylindrische solide Stäbe mit kegelförmiger Spitze (vgl. über Urethralbougies § 302).

Die Behandlung durch Dilatation ist immer nur eine symptomatische und nimmt auf die ursächlichen Verhältnisse keine gebührende Rücksicht. Bei den syphilitischen Stricturen muss selbstverständlich neben der Dilatation noch eine antisyphilitische Allgemein-behandlung zur Anwendung kommen. Doch sind gerade die syphilitischen Rectalgeschwüre sehr hartnäckig und werden in vielen Fällen weder durch Jod- noch durch Quecksilbermittel zur Heilung gebracht. Man kann dann in Erwägung ziehen, ob der Lage nach und gemäss der Schwere der Erscheinungen, sowie in Anbetracht der mangelhaften Wirkung der Dilatation die syphilitische Strictur durch Exstirpation des betreffenden Rectalstücks zu entfernen sei. Die Strictur darf mit ihrem oberen Rand höchstens 7 Ctm. oberhalb der Analöffnung liegen, weil sonst bei der Operation das Peritoneum verletzt werden würde. Im übrigen ist über die Methodik der Exstirpatio recti § 256, und zwar besonders die von mir aufgestellte Methode dieser Operation mit Bildung eines musculocutanen Perineallappens zu vergleichen.

Die carcinomatösen Stricturen sind, so weit es möglich ist, *durch Exstirpatio recti zu entfernen.* Die Methodik dieser Operation, welche im § 256 genauer erörtert werden wird, ist gerade unter Bezugnahme auf die Carcinome des Rectums ausgebildet worden, wenn auch gelegentlich andere Indicationen, z. B. die eben erwähnte syphilitische Strictur und gewisse Formen von Hämorrhoidalknoten zu derselben Operation Anlass geben können. *Die Operation ist* bei Carcinoma recti noch dann *ausführbar, wenn der Zeigefinger*, welcher in das Rectum eingeführt wird, *noch oberhalb des Carcinoms gesunde Rectalschleimhaut leicht erreicht* (Lisfranc); dann ist Hoffnung vorhanden, dass die Operation ohne Verletzung des Peritoneums verläuft und dass die Blutung noch durch exacte Blutstillung controlirt werden kann. Die Eröffnung des Peritoneums braucht man zwar jetzt nicht mehr so zu fürchten, wie früher, als man sie unter diesen Umständen fast als sicher tödtlich betrachten musste; denn mit

aseptischen Maassregeln kann man auch hier die Gefahr der Operation bedeutend herabsetzen. Aber je höher die Operation nach oben sich erstreckt, desto grössere Aeste der A. A. haemorrhoidales werden getroffen und desto schwieriger wird die Blutstillung mit Unterbindung und Umstechung in der Tiefe der trichterförmigen Wunde. Uebrigens ist auch die Ausdehnung des Carcinoms in der Breite — nicht allein die Ausdehnung nach oben — bestimmend für die Ausführbarkeit der Exstirpation. Carcinome, welche in die Blase und die Prostata, oder in die Vagina vorgewuchert sind, oder mit dem Kreuzbein untrennbar verwachsen sind, können nicht mehr Gegenstand geordneter Operationen sein, in welchen man sich die Entfernung aller kranken Gewebe zum Ziel setzt.

In solchen Fällen nun, welche eine methodische Exstirpatio recti nicht mehr zulassen, kann man doch noch, wie es besonders von G. Simon empfohlen wurde, dem Kranken durch *Auskratzen der carcinomatösen Gewebe mit dem scharfen Löffel*, und durch thermische *Zerstörung derselben mit dem Thermokauter* (§ 276, Schluss, allg. Thl.) grosse Erleichterung verschaffen. Man bahnt durch dieses Verfahren für die Fäces einen breiten Weg und hemmt die Fäulnissvorgänge, welche auf der Oberfläche des Carcinomgeschwürs sich entwickelt haben; so kann man auch zuweilen eine Rückbildung der septikämischen Allgemeinstörungen erzielen, welche von den Fäulnissvorgängen herrühren. Gerade bei Recidiven nach der Exstirpation des carcinomatösen Rectums bleibt oft kein anderer Weg, als die mechanische Ausräumung und die thermische Zerstörung der erweichten Gewebe. Solche Recidive sind aber ziemlich häufig, besonders wenn die Operation erst spät unternommen wurde. Auch kommen secundäre Lebercarcinome (embolische Verschleppung durch die Venae haemorrhoidales in die Vena portarum) vor. Doch ist die Prognose quoad recidivum bei früher Operation nicht ganz ungünstig. Um so wichtiger ist das frühe Erkennen des Carcinoms (vgl. § 246), damit die frühe Operation doch für einige Zeit wirkliche Heilung bringe.

In ganz verzweifelten Fällen kann man nach dem Vorgang von Curling bei unexstirpirbarem Carcinoma recti einen *Anus artificialis am Colon descendens* (*Colotomie*) anlegen. Ueber die Methoden dieser Operation ist § 255 zu vergleichen. Indem man oberhalb des Carcinoms den Fäces ungehinderte Entleerung aus dem künstlichen Anus schafft, befreit man die unheilbar Kranken von einem Theil ihrer Qualen. Aber auch dem localen Verhalten des Carcinoms kommt die Ableitung der Fäcalmassen zu gut; es hört der Reiz auf, welchen die Fäces auf der carcinomatösen Geschwürsfläche ausüben. So verringern sich etwas die Schmerzen und die Jauchung. Man kann mit der Colotomie den Kranken noch für einige Monate ein erträgliches Dasein verschaffen.

§ 248. Die Geschwülste des Darmcanals, besonders am Rectum und in der nächsten Umgebung des Anus.

Während die Geschwülste des Dünn- und Dickdarms bis zum Rectum hin ein geringes Interesse für die chirurgische Praxis haben, so sind wieder am Rectum die Geschwülste von hervorragender Bedeutung. Die Carcinome des Dickdarms und speciell des S romanum wurden schon erwähnt (§ 246). Es braucht hier in Betreff der Geschwülste des Darmcanals bis zum Rectum herab nur an zwei Arten von Schwellungen erinnert zu werden, welche dem ungeübten Diagnostiker die Anwesenheit einer Geschwulst vortäuschen können: nämlich 1) die bei jungen Mädchen vorkommende, von englischen Chirurgen als *Phantomgeschwulst* bezeichnete *Anschwellung des Epigastriums*, welche auf eine vorübergehende, zuweilen auf Hysterie oder Chlorose beruhende Lähmung der Bauchdecken mit Gasanhäufung im Magen zu beziehen ist; 2) *die Ansammlung von*

dicken Kothballen (Scybala, auch wohl als Kothsteine bezeichnet) *im S romanum,* welche in der linken Fossa iliaca durch die Bauchdecken hindurch bei der Palpation wahrgenommen werden. Der erstere Fall wird durch den tympanitischen Ton der Schwellung und durch die Beobachtung, dass die scheinbare Geschwulst bald fehlt, bald vorhanden ist, hinlänglich festgestellt; doch kann es auch dem geübten Diagnostiker begegnen, dass er im ersten Augenblick von der imponirenden Anschwellung, welcher sogar zuweilen nach unten die scharfe Abgrenzung nicht zu fehlen scheint, doch getäuscht wird und etwa an einen Leberechinococcus u. s. w. denkt; eine wiederholte Untersuchung stellt dann die Diagnose fest. Jedenfalls ist es nothwendig, dass der Arzt das Vorkommen der Phantomgeschwulst kennt, um den Irrthum zu vermeiden. Was aber die Kothballen im S romanum betrifft, so wurde schon § 246 (Schluss) auf die Möglichkeit ihrer Verwechselung mit den Carcinomen des S romanum hingewiesen. Oft liegen rosenkranzartig einige Ballen nebeneinander und wird hierdurch die Diagnose erleichtert. Jedenfalls muss man bei dem Constatiren einer solchen Schwellung in der linken Fossa iliaca immer zu ermitteln suchen, ob hartnäckige Verstopfungen vorausgegangen sind, ob Stricturen im Rectum, besonders die carcinomatöse (§ 246), vorliegen u. s. w. Ein kräftiges Abführmittel bringt zuweilen die vermeintliche Geschwulst zum schnellen Schwinden. Viel seltener als die festen Kothballen sind die eigentlichen *Kothsteine.* v. Nussbaum erwähnt einen Kothstein von 600 grm. Gewicht, welcher aus Koth, Fett und phosphorsaurem Kalk bestand; und Bardeleben hebt hervor, dass der innere Gebrauch grosser Dosen von Magnesia den Anlass zur Bildung von Kothsteinen geben könne. Man entfernt harte Kothballen und Kothsteine, sofern die Abführmittel und Darmausspülungen (§ 254) erfolglos bleiben und sofern man die festen Massen vom Anus her erreichen kann, mit dem hakenförmig gekrümmten Finger oder mit dem Steinlöffel (Fig. 238 § 328). Vgl. auch § 239.

Von den eigentlichen Geschwülsten des Darmcanals und besonders des Rectum wurde die wichtigste und bösartigste Form, das *Carcinom* schon vorweg betrachtet (§ 246). Im übrigen bleiben noch für das Rectum zu erwähnen: 1) *der Vorfall (Prolaps) des Dickdarms durch die Analöffnung nach aussen;* 2) *die Schleimhautpolypen des Rectums;* 3) *die Hämorrhoidalknoten;* 4) *die pararectalen Lipome des kleinen Beckens.* Cystische Geschwülste auf der Rectalschleimhaut sind sehr seltene Erkrankungen. Von Danzel wurde neuerdings ein Dermoid (vgl. § 270, allg. Thl.) beobachtet. Der Vorfall des Dickdarms aus der Analöffnung, auch als *Prolapsus ani* oder *Prolapsus recti* bezeichnet, entwickelt sich fast ausschliesslich bei schlecht ernährten Kindern, welche an chronischen Darmcatarrhen leiden und durch schmerzhafte und häufige Stuhlgänge veranlasst werden, mit der Bauchpresse das Rectum nach unten zu drängen. Auch bei Blasensteinen (§ 324) der Kinder, wobei ein heftiges Drängen zum Harnlassen stattfindet, kommt es leicht zum Prolapsus recti. In den Anfängen sind es nur wenige Centimeter der Schleimhaut, welche bei dem Stuhlgang vorgedrängt werden; sie nehmen dann unter der venösen Stauung, welche der Analring veranlasst, an Umfang etwas zu und erhalten eine dunkelblau-rothe Farbe. Allmählig wird das vorgefallene Darmstück länger, und die höher gelegenen Theile des Rectums und endlich das S romanum kommen zum Vorschein. Dann besteht in der Regel der Vorfall nicht mehr allein aus Schleimhaut, sondern auch aus Muscularis und endlich auch aus dem peritonealen Ueberzug. Das Mesocolon des S romanum nimmt durch die wiederholte Dehnung an Länge zu und gestattet auch diesem Darmtheil, durch Invagination in das Rectum vor die Analöffnung hervorzutreten. So entstehen die monströsen Vorfälle, bei welchen fusslange Stücke des Dickdarms mit geschwollener und dunkelblau gefärbter Schleimhaut aus der Analöffnung nach

dem Stuhlgang herabhängen. Unter diesen Umständen kommt es auch zum Bersten kleiner Schleimhautgefässe und zu Blutungen. Wenn nicht die zutreffenden Mittel zur Anwendung gelangen (§ 249), so geht der Zustand in das erwachsene Alter über. Auch kommen Fälle von Prolapsus recti erst im höheren Alter bei schwächlichen Leuten zur Entwickelung.

Die *Schleimhautpolypen des Rectum* können mit dem Vorfall der Schleimhaut insofern leicht verwechselt werden, als auch sie bei Kindern am häufigsten vorkommen und gewöhnlich nur bei der Defäcation vorübergehend vor der Analöffnung zum Vorschein kommen. Man erkennt sie dann an ihrem dünnen, blassen Stiel, an dem die aus hyperplasirter Schleimhaut bestehende und roth gefärbte Hauptmasse der Geschwulst hängt. Es werden papillomatöse Formen mit warziger Oberfläche und adenomatöse Formen (Neubildung von Schleimdrüsen) mit kugeliger Oberfläche unterschieden. Die letzteren sind die häufigeren. Unter leichtem Fingerdruck weicht die Geschwulst in das Rectum zurück und ist dann für den untersuchenden Finger schwer zu erkennen, weil nach Aufhören der venösen Stase, welche der Analring an der prolabirten Geschwulst hervorruft, die Geschwulst an Umfang abnimmt und überdies in der geräumigen Höhle des Rectums vor dem Finger ausweicht. Uebrigens kommen solche Polypen auch bei Erwachsenen und bei älteren Leuten vor; ich sah einen Fall bei einem 75 Jahr alten Mann. Nur ist es fraglich, ob nicht auch in diesen Fällen die erste Entwickelung in das jugendliche Alter fällt. Ueber Behandlung vgl. § 249.

Während die *Hämorrhoidalknoten* im § 250 eine besondere Erörterung, entsprechend ihrer hohen klinischen Bedeutung finden, muss endlich noch das klinische Verhalten der pararectalen Lipome des kleinen Beckens kurz berührt werden. Diese Geschwulstbildung ist unter allen genannten Geschwulstformen bei weitem die seltenste. Ich reihe sie deshalb an den Vorfall und an die Polypen des Rectums und nicht an die übrigen Beckengeschwülste an, weil auch diese Lipome die Schleimhaut des Rectum vor sich her drängen und dann in der Analöffnung als weiche Geschwülste zum Vorschein kommen können. In anderen Fällen treten sie freilich auch neben der Analöffnung an der äusseren Haut des Perineums zu Tag und haben dann zum Rectum selbst keine genauen Beziehungen. Ueber ihre operative Entfernung vgl. ebenfalls § 249 (Schluss).

§ 249. Zur Behandlung des Mastdarmvorfalls, der Polypen des Rectums und der pararectalen Lipome.

Bei dem Vorfall des Mastdarms lernen die Kranken selbst, oder bei Kindern die Mütter derselben durch Fingerdruck den Vorfall zurückzubringen. Nur bei längerem Bestehen des Vorfalls, wenn die vorgefallenen Theile durch venöse Stauung stark geschwollen sind, sowie bei den monströsen Vorfällen (vgl. § 248) wird die Hülfe des Arztes angerufen, um den Vorfall zurückzubringen, und in den letzteren Fällen kann selbst der Fachchirurg Noth haben, die enormen Massen des Vorfalls durch Fingerdruck in das Rectum und in die Bauchhöhle zurückzubringen. Damit nun nicht aus den kleinen Anfängen heraus diese schlimmen Zustände sich entwickeln, ist es rathsam, den Kindern einen Apparat zu geben, welcher bei der Defäcation das Rectum zurückhält. Ein sehr zweckmässiger Apparat dieser Art ist von P. Vogt angegeben und in Fig. 190 abgebildet. Er besteht aus luftgefüllten elastischen Polstern, welche durch Bänder und Schnallen an einen festen, das Becken umgebenden Gürtel befestigt werden. Das unpaarige Polster verläuft nach hinten (h) über Steiss- und Kreuzbein; die paarigen Polster (vv) kommen jederseits zwischen Scrotum (oder Labium majus) und Oberschenkel zu liegen. Die Oeffnung (a) ist von einem Ring umgeben, der aus Hartgummi

gefertigt ist, derselbe wird in die Analöffnung eingeführt, damit durch ihn die Fäces passiren. Der elastische Druck der angezogenen Polster hält das Rectum zurück. Die Reinigung nach der Defäcation ist leicht zu beschaffen.

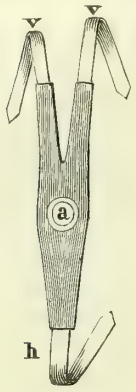

Fig. 190. Apparat für Prolapsus recti von P. Vogt. h. hinteres Band, welches über das Kreuzbein, vv. vordere Bänder, welche zwischen Scrotum und Oberschenkel zu liegen kommen. a. Oeffnung für den Anus. 1/3 d. nat. Gr.

Wenn man diesen Apparat bei den Anfängen des Vorfalls anwendet und die Darmcatarrhe, welche der Krankheit zu Grunde liegen, durch zweckmässige Ernährung und Arzneimittel beseitigt, so ist ein weiteres Eingreifen nicht nöthig. Man vermeidet hierdurch Operationen, welche theils unsicher im Erfolg, theils gefährlich sind. Zu der ersteren Gruppe, den im Erfolg unsicheren Operationen sind zu rechnen: 1) *die Excision von spindelartigen Hautstreifen aus der Umgebung des Anus* (Dupuytren), welche aus den radiär zur Analöffnung convergirenden Hautfalten entnommen werden; 2) *die Aetzung der Perinealhaut mit dem Glüheisen* (Dieffenbach) und zwar wieder in denselben radiären Streifen, wie sie bei der unter 1) erwähnten Operation excidirt werden. Beide Operationen beruhen auf der Anschauung, dass eine Erschlaffung der Weichtheile im Beckenausgang an dem Vorfall schuldig sei; aber selbst wenn diese Auffassung zutreffend wäre, so würde doch durch diese Excisionen und Aetzungen, welche doch nur eine mässige Verkürzung der Haut und eine Reihe von Narben in ihr ergeben, in dem Verhältniss keine wesentliche Aenderung eintreten. Man kann allerdings an eine Insufficienz der musculären Platte (besonders des M. levator ani) denken, welche den Beckenausgang abschliesst; dann aber ist es besser, dieser Platte eine elastische Unterstützung in dem oben empfohlenen Apparat zu geben, als in ihrer Hautdecke unnöthige Verletzungen zu machen.

Die Exstirpation des vorgefallenen Darmstücks, zuerst von Sabatier ausgeführt, ist ohne Zweifel als eine nicht gefahrlose Operation zu bezeichnen. Soweit der Vorfall nur aus Schleimhaut besteht, ist es zwar nicht schwierig und auch nicht bedenklich, den vorgefallenen Theil einfach mit der Scheere abzutragen und die so entstandenen Wundflächen durch die Naht zu vereinigen. Aber bei kleinen Vorfällen, welche der erwähnten Voraussetzung entsprechen, ist die Operation nicht nöthig und bei grossen Vorfällen kann der peritoneale Ueberzug des Dickdarms mit vorgefallen sein, so dass bei der Excision *das Peritoneum eröffnet wird und die Gefahr der septischen Peritonitis* (§ 231) *entsteht.* In der That hat man bei solchen Operationen die Verletzung des Peritoneums constatirt. Wenn man nun trotz dieser Gefahr die Operation wagen will, so muss sie *unter der sorgfältigsten Beachtung der aseptischen Regeln* (§§ 35—38, allg. Thl.) und mit genauestem Nahtverschluss der etwa entstandenen Peritonealwunde, sowie der Wundlinie der Darmschleimhaut ausgeführt werden. Insbesondere ist vor der Operation der Darmcanal durch Abführmittel und Ausspülungen gründlich zu entleeren und nach der Operation mehrere Tage durch kleine Gaben Opium der Darmcanal in Ruhe zu stellen, bis die feste Verheilung der Wunde erfolgt ist.

In einem Fall von irreponibelem Prolapsus recti führte Hutchinson die Laparotomie (§ 253) aus und zog von der Bauchhöhle aus den invaginirten Dickdarm zurück, ein Verfahren, welches vielleicht deshalb vor der Exstirpation den Vorzug verdient, weil seine Gefahr geringer sein mag.

Viel einfacher gestaltet sich *die Excision der Schleimhautpolypen des Rectum.* Man benutzt die Gelegenheit, wenn nach der Defäcation der Polyp nach aussen getreten ist, um bei starkem Anziehen des Stiels nach unten die Basis desselben mit einer Nadel zu durchstechen und einen doppelten Seidenfaden durch

ihn durchzuführen. Jeder Faden wird nach rechts und links fest geknotet, so dass jede Hälfte des Stiels zusammengeschnürt wird; dann schneidet man dicht vor den Knoten den Stiel ab, dessen Rest mit den Fäden in das Rectum sich zurückzieht. Man soll aber nicht an die Stelle dieser Doppelligatur mit Durchstechung etwa die einfache Ligatur des Stiels setzen; denn der Faden dieser Ligatur könnte im Rectum von dem Stiel abgleiten und dann würde, da in der Regel eine stärkere Arterie in dem Stiel verläuft, eine gefährliche Blutung entstehen. Dagegen ist jene Doppelligatur sicher, weil die Fäden in dem Stichcanal festgehalten werden.

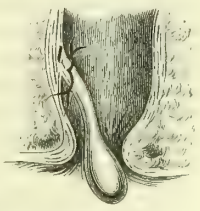

Fig. 191.
Mastdarmpolyp mit doppelter Ligatur (1).

Bei den seltenen *pararectalen Lipomen* des kleinen Beckens ist es bemerkenswerth, mit welcher Leichtigkeit man von relativ kleinen Wunden aus die lappige Geschwulst aus der Beckenhöhle herausziehen kann. Eine eigentliche Exstirpation würde bei festerer Verbindung der Geschwulst mit den übrigen Organen der Beckenhöhle gar nicht zu beschaffen sein. Man kann aber mit den Fingern die Fetttrauben aus der Beckenhöhle hervorziehen. Wenn trotz der Vermeidung scharfer Instrumente bei dieser stumpfen Auslösung der Geschwulst dennoch Blutungen aus dem Bindegewebe des kleinen Beckens eintreten sollten, so muss man sich an die Möglichkeit erinnern: *dass durch Ausstopfung der grossen Rectalhöhle mit zahlreichen Watteballen ein bedeutender Druck auf die Wandungen des kleinen Beckens ausgeübt und so durch Tamponade die Blutung gestillt werden kann.* Bardeleben empfiehlt zu gleichem Zweck die Einführung eines leeren Caoutchouc-ballons (Colpeurynter) in das Rectum, welcher dann mit kaltem Wasser gefüllt wird. Bushe hat ein eigenes Compressorium für die Rectalschleimhaut angegeben.

§ 250. Klinischer Verlauf und Gefahren der Hämorrhoidalknoten.

Die Hämorrhoidalknoten sind nichts anderes als eine Erweiterung der Venen (Phlebektasie) und können mit den Varicen der unteren Extremität auf eine Linie gestellt werden (§ 141, allg. Thl.). Die Ursachen liegen für beide Fälle in mechanisch bedingter Aufstauung des Venenbluts. Die Venae haemorrhoidales am unteren Ende des Rectum liegen von allen Venen des Mesenteriums und der Unterleibshöhle dem Herzen am fernsten und werden demnach zu solchen Stauungen am meisten geneigt sein. Alle Krankheiten der Leber, welche zu einer Stauung im Gebiet der Wurzeln der Pfortader führen, können Ursachen der Bildung der Hämorrhoidalknoten sein; dann aber auch Herz- und Lungenkrankheiten, welche im allgemeinen den venösen Kreislauf stören. Dazu kommen andere Reizungen (schwer verdauliche Speisen, Darmcatarrhe) und in vielen Fällen sitzende Lebensweise (z. B. der Beamten, welche nur sitzend schreiben müssen, so dass der Begriff des „Staats-haemorrhoidarius" eine gewisse Berechtigung hat). Seltsamer Weise kommen in Pommern auch Hämorrhoidalknoten bei Kindern, besonders bei jungen Mädchen gar nicht selten vor. Während nun dem Gebiet der inneren Klinik die nähere Entwickelung der Ursachen der Hämorrhoiden, der Erscheinungen der sogenannten inneren Hämorrhoiden und der diätetisch-medicamentösen Behandlung (leichte Nahrung, Bitterwasser und andere Abführmittel, Badekuren u. s. w.) überlassen bleiben muss, hat sich der Chirurg mit den Erscheinungen und dem Verlauf, sowie mit der eventuell operativen Behandlung der Krankheit (vgl. § 251) zu beschäftigen.

Die hämorrhoidale (varicöse) Erkrankung der Mastdarmvenen tritt deshalb

häufig in Form einzelner Knoten auf, weil zu den allgemeinen Störungen des venösen Kreislaufs hier noch die örtlichen Beziehungen der einzelnen Abschnitte der Venen zu den Muskeln, in deren Fasern sie eingebettet sind (besonders Sphincter ani ext. und Levator ani) und zu der Analöffnung hinzukommen. Man hat nämlich *subcutane* und *submucöse* Hämorrhoidalknoten zu unterscheiden. Bei den ersteren erkennt man einen Kranz bläulicher Knoten, welche unter der verdünnten äusseren Haut in dichtester Nähe der Analöffnung durchschimmern; dagegen werden die submucösen Knoten erst sichtbar, wenn man entweder die Anusöffnung auseinander zieht, oder mit dem Spiegel die Schleimhaut untersucht (§ 242), oder endlich wenn ein Knoten mit der bedeckenden dünnen Schleimhautdecke bei der Defäcation aus der Analöffnung vorgedrängt wurde. Im letzteren Fall *liegt der Knoten*, gewissermaassen vorgefallen, *vor der Analöffnung und wird von dem Analring eingeklemmt*, d. h. in den Zustand der venösen Stauung gebracht, so dass die ausgeweiterte Vene eine maximale Füllung mit Blut erhält.

Dieser Vorfall submucöser Hämorrhoidalknoten ist für den Kranken eine äusserst lästige Erscheinung, wenn sich der Kranke auch daran gewöhnt, mit den Fingern den Knoten nach beendeter Defäcation in das Rectum zurückzuschieben. Der zarte Schleimhautüberzug wird von den Fingernägeln eingerissen und dann beginnen Blutungen. Sodann fängt der Knoten auch ohne Berührung an zu *bluten, weil unter der maximalen Füllung mit Blut die Wandung berstet.* Ferner kann diese Füllung so schnell und in solchem Maasse stattfinden, dass der Kranke selbst den Knoten nicht mehr zurückschieben kann und die Hülfe des Arztes zu diesem Zweck oft anrufen muss. Endlich entstehen kleine Geschwüre in der Schleimhaut, besonders in der Furche zwischen je zwei Knoten, welche ähnlich den Fissuren und ebenso schmerzhaft sind, wie diese (§ 243). Auch diese Fissuren können durch Einreissen und durch das Tiefergreifen der Verschwärung zu Blutungen führen. Mit den entzündlichen Vorgängen, welche an die ektasirten Venen herantreten, wächst auch die Gefahr, dass *Thromben in den Hämorrhoidalknoten entstehen und dass der eiterige Zerfall der Thromben zu Embolien und Metastasen Anlass giebt* (vgl. §§ 125—127 und § 202, allg. Thl.).

Hiernach können folgende *Indicationen zur operativen Beseitigung der Hämorrhoidalknoten* aufgestellt werden;

1) wiederholte Blutungen, sobald sie zu einer Anämie führen. Es lässt sich zwar nicht in Abrede stellen, dass vereinzelte Blutungen durch Entlastung des venösen Kreislaufs bei sehr blutreichen Kranken einen wohlthätigen Einfluss auf das Allgemeinbefinden des Kranken haben können. So betrachtet der Haemorrhoidarius eine gelegentliche Blutung mehr als eine günstige Erscheinung. Aber wenn die Blutungen fast bei jedem Stuhlgang sich wiederholen, so summiren sich die Blutverluste allmählig zu einer *gefahrdrohenden Anämie.* Die Kranken werden wachsbleich; dann ist es höchste Zeit, die Quelle der Blutung durch Entfernung der Hämorrhoidalknoten zu beseitigen.

2) Fissur- und Geschwürsbildung der Schleimhaut, welche die Hämorrhoidalknoten überzieht. Hier ist es nicht allein die Gefahr der Blutung, sondern auch oft der empfindliche Schmerz, welcher die Operation indicirt. Die Schmerzen können der Art sein, dass der Kranke arbeitsunfähig wird. Die Heilung dieser Geschwüre ist nicht anders zu erreichen, als durch operative Beseitigung der Knoten. Man muss die erkrankte Parthie einer sehr genauen Durchsicht unterwerfen, um diese Geschwüre zu erkennen; man findet sie bei sorgfältiger Untersuchung ziemlich häufig und kann dann bestimmt den Kranken die Operation empfehlen.

§ 251. Die Operation zur Beseitigung der Hämorrhoidalknoten.

Der Operation muss stets eine gründliche Entleerung des Darmcanals mit Abführmitteln (Ol. Ricini) und Ausspülung durch das Darmrohr (§ 254) vorausgehen. Man hat dann die Wahl unter folgenden Methoden:

1) *die Zerstörung der Hämorrhoidalknoten durch das Ferrum candens oder den Thermokauter.* Man zieht die Knoten mit Hülfe der Lüer'schen Zangen (§ 242 Fig. 52, allg. Thl.) an und muss bei submucösen Knoten, während die Analöffnung mit Fingern oder Gorgerets (Fig. 189 § 245) auseinander gehalten wird, die Zangen in das untere Ende des Rectum einführen und mit ihnen die Knoten vor die Analöffnung herausziehen. Dann klemmt man die Basis der Knoten mit *der Flügelzange* v. Langenbeck's (Fig. 192) so ein, dass der Knoten selbst auf die äussere Fläche der Flügel zu liegen kommt. Der Stellhaken-Schluss der Zange (à cremaillière, vgl. Fig. 52 § 242, allg. Thl.) unterbricht den Blutstrom und so kann der Thermokauter (Fig. 67 § 247, allg. Thl.) den Knoten thermisch zerstören. Bei zahlreichen Knoten nimmt man immer nur einige auf die Flügelzange und zerstört die gesammte Masse in einzelnen kleinen Parthien. Die Regel, *dass das Gewebe bis zur Kohlenbildung trocken gebrannt wird,* ist im Interesse des späteren aseptischen Verlaufs sehr wohl zu beachten; denn nur trockene Brandschörfe sind den Fäulnissvorgängen nicht unterworfen und erzeugen deshalb keine septische Eiterung (vgl. Schluss des §). Die geringe strahlende Wärme des Thermokauters erhitzt die Flügelzange nicht allzu sehr, so dass die unter den Flügeln liegende Haut des Perineums vor Verbrennung geschützt ist; doch entspricht es der Vorsicht, eine mit Wasser befeuchtete Leinwandcompresse zwischen die Haut und die Flügelzange zu legen. Besonders darf bei der Anwendung des eigentlichen Glüheisens, welches mehr strahlende Wärme entwickelt, diese Vorsichtsmaassregel nie unterlassen werden. Gegen Blutung schützt die hämostatische Wirkung der Rothglühhitze (§ 303, allg. Thl.); doch sah ich einige Mal nach Oeffnung der Flügelzange kleine Arterien spritzen, welche durch eine Umstechung gesichert werden mussten. Die Analöffnung wird mit Protectiv und Jute bedeckt und die aseptischen Verbandstoffe werden durch Bindentouren befestigt, welche um das Becken und beide Oberschenkel greifen (vgl. § 357). Der Darmcanal wird durch kleine Gaben Tinctura opii für etwa 4—5 Tage in Ruhe gestellt; dann sorgt man durch Ol. Ricini dafür, dass die ersten Stuhlgänge in breiiger Form erfolgen. Inzwischen haben sich unter Abstossung der linearen Brandschörfe kräftige Granulationen entwickelt; man schützt dieselben bis zur Vernarbung mit Abspülen nach jeder Defäcation und durch Wiederanlegen des aseptischen Verbands. Nur bei sehr ausgedehnter Entfernung von ringförmig angeordneten Hämorrhoidalknoten, welche eben nur durch eine, den ganzen Analsaum umfassende Aetzung entfernt werden können, hat man an die Möglichkeit einer Narbenstrictur zu denken und dem-

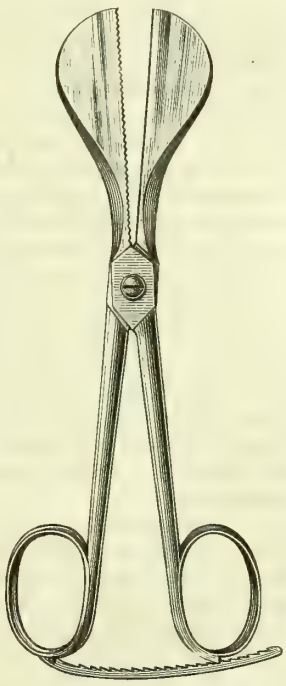

Fig. 192.
v. Langenbeck's Flügelzange zum Abbrennen der Hämorrhoidalknoten.

gemäss eventuell nach der Heilung der Wunden das Dilatationsverfahren (§ 247) anzuwenden.

2) *die Excision mit dem Messer.* Sie wurde früher wegen der bedeutenden Blutung und wegen der nachfolgenden Eiterung verworfen; die Eiterung brachte die Gefahr der Vereiterung der Venenthromben und der Pyämie. Unter den aseptischen Vorsichtsmaassregeln, welche wir heute besitzen, ist das Verfahren wohl zulässig, aber weder bequemer, noch in Betreff des aseptischen Verlaufs sicherer, als das unter 1) beschriebene Verfahren der thermischen Zerstörung.

3) *die Ligatur*, und zwar früher mit dem Faden ausgeführt (§ 245, allg. Thl.), später mit dem Ecraseur und der galvanokaustischen Schlinge (§§ 246 und 247, allg. Thl.). Die Fadenligatur wurde früher besonders von Allingham, die galvanokaustische Schlinge neuerdings wieder von Esmarch empfohlen. Weder die Blutstillung, noch der aseptische Verlauf wird durch diese Verfahren sehr sicher gestellt. Besonders muss die Fadenligatur verworfen werden, weil die absterbenden, mit Blut gefüllten Gewebe der Fäulniss verfallen und eine septische Infection der Thromben mit Pyämie zur Folge haben können. Aber auch nach dem Ecrasement und der Entfernung durch Galvanokaustik sind Fälle von tödtlicher Pyämie beobachtet worden.

4) *Aetzungen der Knoten* auf chemischem Weg, z. B. mit rauchender Salpetersäure (Houston), Injectionen von Eisenchlorid, Ergotin, Elektropunktur u. s. w. haben sämmtlich gegenüber dem unter 1) beschriebenen Verfahren der thermischen Zerstörung keinen Vortheil, wohl aber, was die Schmerzen, die Sicherheit des aseptischen Verlaufs und endlich die Sicherheit des Erfolgs betrifft, erhebliche Nachtheile.

Die ausgezeichneten Erfolge der thermischen Zerstörung der Hämorrhoidalknoten ergeben sich aus der Thatsache, dass die Mortalität nach diesem Verfahren fast gleich Null ist. Da man die Operationen oft an blutleeren und geschwächten Kranken ausführen muss, so ist dieser Erfolg doppelt hoch anzuschlagen. Auch der Einwurf, welchen man früher dem Verfahren machen konnte — dass das Glüheisen beängstigend auf die Kranken und ihre Umgebung wirke und deshalb besonders in der Privatpraxis nicht wohl anwendbar sei — ist jetzt, nach Erfindung des handlichen Thermokauters, in dem niemand ein Glüheisen vermuthet, hinfällig geworden.

Man soll indessen bei der chirurgischen Behandlung der Hämorrhoidalknoten nicht vergessen, dass die örtliche Entfernung derselben auf die bedingenden Ursachen, auf Leberkrankheiten, fehlerhafte Diät und Lebensweise u. s. w., nicht zurückwirkt. Deshalb soll die Behandlung, wie sie die innere Klinik für diese Fälle vorschreibt, die Erfolge der chirurgischen Behandlung unterstützen.

§ 252. Die innere Einklemmung in ihren chirurgischen Interessen.

Während uns die häufige Einklemmung von Darmschlingen in den Hernien an anderem Orte (§§ 260—280) ausführlich beschäftigen muss, sollen hier nur die seltenen Fälle der inneren Einklemmung insofern erörtert werden, als dieselben chirurgisch-operative Hülfe erfordern können und diese Hülfe selbst auf die Arten der inneren Einklemmung Bezug nehmen muss.

Die wichtigsten Fälle der inneren Einklemmung sind zu unterscheiden als:

1) die *Invagination,* bei welcher in der Regel ein oberes (nach dem Magen zu gelegenes) Darmstück in das benachbarte untere Darmstück vorgetrieben und von ihm aussen umschlossen (eingescheidet) wird. Der gewöhnlichste Fall dieser Art ist die Invagination der unteren Theile des Dünndarms in das Coecum, Colon ascendens und etwa noch, je nach der Länge des invaginirten Dünndarmstücks,

in das Colon transversum und descendens. Seltener invaginirt sich ein oberes Stück des Ileum in ein unteres Stück des Ileum, oder das Coecum allein in das Colon ascendens. Bei Kindern kommt die Invagination häufiger vor, als bei Erwachsenen. König erwähnt das Vorkommen von doppelter Invagination am Colon, so dass fünf Darmwände an dem invaginirten Theil zusammen liegen. Eine übermässige peristaltische Bewegung des Dünndarms muss die Invagination vermitteln. An der Stelle, wo die Invagination aufhört, also in dem erwähnten Fall von Invagination des Ileum in das Colon an der Valvula Bauhini, findet eine solche Knickung der Darmwand statt, dass das äussere Darmrohr (als invaginirendes), das innere Darmrohr (als invaginirtes) einschnürt und in dem ganzen invaginirten Darmstück eine hochgradige venöse Stauung bedingt. Die Passage der Fäces wird an der Einschnürungsstelle unterbrochen. Die antiperistaltische Bewegung, welche hieraus entsteht, führt zu Erbrechen; zuerst wird der saure Inhalt des Magens, dann der gallige Inhalt des Duodenum und Jejunum, endlich der fäcale Inhalt des Ileum erbrochen. Die Tympanitis der Darmschlingen oberhalb der Invagination hängt theils von der Zersetzung des Darminhalts, theils von der, schnell sich entwickelnden, Peritonitis (§ 230) ab. Die Peritonitis selbst ist bedingt durch die beginnende Sepsis des Darminhalts, indem die entzündungserregenden Spaltpilze durch die Schleimhaut auf den peritonealen Ueberzug einwirken. Die Gangrän, die nothwendige Folge der hochgradigen venösen Stase (§ 130, allg. Thl.), welche in dem invaginirten Darmstück sich entwickelt, vermehrt die Gefahr der Peritonitis. In einzelnen Fällen führt freilich gerade diese Gangrän zu einer Selbstheilung ohne Eingriff; das gangränöse Darmstück wird durch Granulationsbildung abgestossen und per anum entleert. In der grossen Mehrzahl der Fälle erfolgt der Tod durch Peritonitis.

2) die *Einklemmung einer Dünndarmschlinge in einer Oeffnung des Peritoneums* oder Mesenteriums. Es giebt normale Oeffnungen dieser Art, z. B. das *Foramen Winslowii* (in welchem Blandin zuerst Einklemmungen beobachtete; dasselbe liegt bekanntlich hinter dem Ligam. hepatico-duodenale, so dass die Darmschlingen in der Bursa omentalis hinter dem Magen liegen), ferner der Eingang zur Fossa duodeno-jejunalis (die Anwesenheit von Darmschlingen in dieser Fossa wurde von Treitz als Hernia retroperitonealis bezeichnet, und können grosse Parthieen in diese Grube eintreten; doch scheinen Einklemmungen hier kaum vorzukommen), sodann der Eingang zur Fossa subcoecalis (in welcher Duchaussoy und Klebs in einigen Fällen Einklemmungen beobachteten), endlich ein abnorm enger Eingang zum Douglas'schen Raum (zwischen Blase, beziehungsweise Uterus und Rectum, wo zwar normale Darmschlingen liegen, aber auch nach Klebs eine bruchpfortenartige Einschnürung durch eine ringförmige Peritonealfalte geschehen kann). Ferner kommen auch abnorme Oeffnungen vor, wie z. B. Oeffnungen in dem Mesenterium, im Netz, im Mesocolon. Die Ringe, von welchen diese Oeffnungen begrenzt werden, verhalten sich zu der in die Oeffnung geglittenen Darmschlinge, wie die Bruchpforte zu einer Hernie; mithin kann in Betreff der Mechanik der Einklemmung lediglich auf § 260 verwiesen werden.

4) die *Axendrehung von Dünndarmschlingen* (*Volvulus*), wobei die Mesenterialgefässe durch die Drehung torquirt werden und die Darmschlinge der Gefahr der Gangrän ausgesetzt wird. Solche Drehungen hat man früher oft angenommen; doch sind die Fälle der inneren Einklemmung, welche bestimmt auf eine solche Drehung nach dem Ergebniss des Obductionsbefunds bezogen werden müssen, ziemlich selten. Küttner hebt die lange Entwickelung des Darmcanals — entsprechend den Verhältnissen der pflanzenfressenden Thiere — als Prädisposition zur Axendrehung hervor; die Messungen, welche er anstellte, ermittelten für den Darmcanal des Russen eine grössere Länge als für den Darm-

canal des Deutschen. An den langen Schlingen des Ileum und am S romanum mit seinem langen Mesocolon können am leichtesten Axendrehungen sich entwickeln. Von Knotenbildungen in den Darmschlingen, von Umknotungen einer Darmschlinge durch den Processus vermiformis oder durch ein langes Darmdivertikel (étranglement par noeud diverticulaire, Parise) hat Uhde eine Reihe merkwürdiger Beobachtungen zusammengestellt.

4) die *Abknickung von Darmschlingen über Verwachsungsstränge des Peritoneums,* wie sie bei Heilung der Peritonitis leicht zurückbleiben. Wie eine einfache Abknickung dieser Art doch schon zu einer Einklemmung führen kann, wird bei der Besprechung der Mechanik der Brucheinklemmung (§ 260) etwas genauer begründet werden. Indessen kann doch auch die Zahl solcher Fälle von innerer Einklemmung durch Abknickung als sehr klein bezeichnet werden.

Die eigenthümliche Art der inneren Einklemmung, welche erst durch fehlerhafte Reposition einer Hernie, durch die sogenannte Reposition en bloc, geschaffen wird, kann erst in § 262 Berücksichtigung finden.

Die Erscheinungen der inneren Einklemmung sind in allen Fällen der aufgezählten Ursachen ungefähr dieselben, wie sie unter 1) angegeben wurden; doch variirt der Verlauf bedeutend in den zeitlichen Verhältnissen, wie wir in ähnlicher Weise den acuten und chronischen Verlauf der Einklemmung bei den Brüchen werden untersuchen müssen. Gerade bei den inneren Einklemmungen kommen beide Extreme nicht selten vor, in dem einen Fall tödtlicher Verlauf am 1. oder 2. Tag, in einem anderen Fall ein über mehrere Wochen sich hinzögernder Verlauf. Dabei kommen auch manche Fälle vor, in welchen eine spontane Rückbildung der Einklemmung stattfindet, ohne dass die Diagnose der Einklemmungs-ursache nur einigermaassen festgestellt werden konnte. Bekannt sind die Fälle von spontaner Ausstossung der invaginirten Darmstrecke, welche gangränös geworden sind. So werden fusslange Stücke per anum entleert und dann wird die Passage im Dickdarm wieder frei.

Für die operative Behandlung der inneren Einklemmung durch Laparotomie (§ 253) ist es besonders wichtig zu wissen, an welcher Stelle der Bauchhöhle die Einklemmung stattfindet. Wenn nun auch in dieser Beziehung Täuschungen vorkommen können, so soll man doch den Punkt beachten, an welchem der Kranke den ersten Schmerz empfand und von welchem aus sich zuerst die Tympanitis entwickelte. Bei den typischen Fällen der Invagination des Ileum durch die Valvula Bauhini in das Coecum und Colon ascendens entspricht der erste Schmerz der Gegend der Valvula Bauhini in der rechten Fossa iliaca und verbreitet sich in der Richtung des Colon ascendens, während die Tympanitis von der rechten Fossa iliaca aus nach der linken Seite entsprechend dem Verlauf des Dünndarms fortschreitet. Dieses Verhalten ist ein wichtiger Anhaltspunkt für die Diagnose.

§ 253. Zur Behandlung der inneren Einklemmung durch Laparotomie.

Nachdem das System des aseptischen Operirens und des aseptischen Verbands (§§ 35—38, allg. Thl.) die Gefahren der Eröffnung der Bauchhöhle bedeutend herabgesetzt hat, kann die *Laparotomie,* d. h. die Trennung der Bauchdecken und des Peritoneums, als die zutreffende Methode der chirurgischen Behandlung für die innere Einklemmung bezeichnet werden. Sie allein befähigt uns, nach Freilegung der eingeklemmten Theile des Darmcanals die Ursache der Einklemmung zu erkennen und demgemäss den richtigen Weg zur Lösung der Einklemmung einzuschlagen. Freilich stehen einige Bedenken diesem entschlossenen chirurgischen Vorgehen entgegen, nämlich: 1) dass die Bauchhöhle an einer

Stelle geöffnet werden kann, welche von der Stelle der Einklemmung weit entfernt liegt, 2) dass auch schwere Einklemmung zuweilen spontan, zuweilen nach Anwendung der milderen Mittel, welche § 254 zusammengestellt sind, zurückgehen; 3) dass die Tympanitis der Darmschlingen zu einem bedeutenden Vorfall derselben in der Wunde führt und das Erkennen der Einklemmung sehr erschwert; 4) dass die schon entwickelte septische Peritonitis den Erfolg der Laparotomie stört; diesen Bedenken würden sich noch andere, minder wichtige anreihen lassen. Aber ganz stichhaltig ist keines dieser Bedenken mehr; denn man kann einfach entgegnen, dass eine aseptisch ausgeführte Laparotomie doch mindestens keinen Schaden bringt, selbst wenn sie vergeblich ausgeführt wurde.

Die Stelle für die Eröffnung der Bauchhöhle wählt man nach der Ermittelung aus, welche am Schluss des vorigen § als besonders wichtig hervorgehoben wurde, d. h. man durchschneidet die Bauchdecken da, wo man den Sitz der Einklemmung vermuthet, z. B. bei dem typischen Fall der vermutheten Invagination des Dünndarms durch die Valvula Bauhini in den Dickdarm eröffnet man die Bauchhöhle durch einen senkrechten Schnitt, welcher etwa in der Mitte zwischen dem Verlauf der A. epigastrica int. (§ 223) und einer, von der Spina ant. sup. ossis ilei nach oben gezogenen Linie liegt. Die Verletzung der genannten Arterie wird man gern vermeiden; doch kann es auch Fälle geben, in welchen die Erscheinungen auf den Sitz der Einklemmung gerade in der Linie dieser Arterie hinweisen; dann legt man die Arterie frei und schneidet sie zwischen zwei Ligaturen durch. Der Schnitt durch die Bauchdecken muss mindestens so lang sein, dass die Hand bequem in die Bauchhöhle eingeführt werden kann; denn die Untersuchung mit der Hand ist gerade in den Fällen, in welchen der Schnitt die Stelle der Einklemmung nicht genau getroffen hat, fast ebenso wichtig, wie die Inspection der Theile. *Die Eröffnung des Peritoneums muss immer sehr vorsichtig und bei flacher Stellung der Messerschneide* (d. h. die Messerfläche ziemlich parallel der Peritonealfläche gestellt) *geschehen;* die Gefahr der Verletzung einer Darmschlinge gleichzeitig mit der Durchschneidung des Peritoneums, welche schon § 163 hervorgehoben wurde, ist hier wegen der Tympanitis der Darmschlingen besonders gross. Nachdem das Peritoneum so weit incidirt ist, dass man den Zeigefinger der linken Hand in die Bauchhöhle einführen kann, ist dieser Finger der beste Schutz für die Darmschlingen gegenüber dem Instrument (geknöpftes Messer oder Scheere), welches nun die weitere Spaltung des Peritoneums verrichtet. Da nun bei den weiteren Akten der Operation zuweilen längere Abschnitte des Darmcanals für einige Zeit an der Luft offen liegen bleiben, so hat man die Gefahr einer zu starken Abkühlung der Bauchhöhle (G. Wegner) zu berücksichtigen; es ist deshalb zweckmässig, dass man in einem stark durchwärmten Raum operirt oder dass mindestens der Inhalt des Sprays bis auf Blutwärme vorgewärmt wurde (vgl. § 230).

Der entscheidende Theil der Operation gestaltet sich nun gemäss den verschiedenen Mechanismen der Einklemmung (§ 252) und gemäss dem Befund an der eingeklemmten Schlinge sehr verschieden. Zunächst ist der Fall zu berücksichtigen, dass der Operateur ausser Stande ist, von der laparotomischen Wunde aus die Ursache und die Stelle der inneren Einklemmung zu finden. Dieser scheinbare Misserfolg der Operation bedeutet nicht etwa, dass dieselbe ganz vergeblich unternommen wurde. Vielmehr legt man, wie es von Nélaton, Tüngel u. A. empfohlen wurde, einen Anus artificialis an einer prall gefüllten Darmschlinge an (vgl. § 255), entweder am Dick- oder am Dünndarm. Die Entleerung der Gase und des sonstigen Darminhalts kann dann eine Hebung der Einklemmung anbahnen und gewährt mindestens dem Kranken eine Erleichterung. Besser freilich ist es, dass man die Einklemmung findet. Ist es eine Invagination, so zieht man

an dem oberen Darmstück an und befreit dasselbe langsam aus der invaginirten Lage. Einklemmende Ringe des Peritoneums oder Mesenteriums werden, wie die Bruchpforten bei der Brucheinklemmung (vgl. § 263), mit dem geknöpften Messer eingeschnitten, um die Darmschlinge heraus zu ziehen. Axendrehungen werden mit den Fingern beseitigt. Adhäsionsstränge, über welche Darmschlingen sich abgeknickt haben, werden mit dem geknöpften Messer durchschnitten, wie es in einem Fall v. Nussbaum's erfolgreich geschah. Nachdem die Einklemmung beseitigt wurde, hat man die etwa schon bestehende Peritonitis zu berücksichtigen und durch antiseptische Bespülung der Peritonealhöhle, sowie durch die „Toilette" derselben (§ 232) zu behandeln. Wenn man eine Gangrän der eingeklemmten Darmschlinge findet, muss man, wie bei Gangrän der in Bruchsäcken eingeklemmten Darmschlingen (§ 232) entweder die gangränöse Darmwand in der äusseren Wunde vernähen und einen Anus artificialis durch Incision der gangränösen Darmwand anlegen oder die gangränöse Darmschlinge durch Resection derselben beseitigen (vgl. § 256 Schluss und § 265). Sobald man Ursache hat, dem festen Schluss der, nach dieser Resection angelegten Darmnähte (§ 240) zu misstrauen, soll man den Rath Schede's folgen, und den vernähten Darm in der äusseren Wunde vorläufig liegen lassen. Dann wird entweder eine Entleerung der Fäcalmassen zwischen den durchschneidenden Nähten erfolgen und ein Anus praeternaturalis (§ 266) sich bilden, oder es wird bei genügendem Schluss der Nähte die Darmschlinge sich mit Granulationen überziehen und durch die peristaltische Bewegung allmählig von der Bauchwand ab nach innen gezogen werden; so dass endlich eine definitive Vernarbung erfolgt. In allen Fällen, welche zu dieser Vorsichtsmaassregel keinen Anlass geben, ist die Wunde der Bauchdecken genau durch die Naht zu verschliessen und mit dem aseptischen Verband zu schützen. Die Nähte sollen bei jeder Laparotomie in ihrer Mehrzahl (als Entspannungsnähte, vgl. § 252, allg. Thl.) bis in das subperitoneale Bindegewebe greifen; einzelne, flach greifende Vereinigungsnähte können noch zwischen die Entspannungsnähte gelegt werden.

Ueber Nachbehandlung vgl. § 240 Schluss; über die etwa in der Narbe entstehende Hernia abdominalis vgl. § 271.

§ 254. Die sonstigen Verfahren zur Behandlung der inneren Einklemmung.

Bei der unsicheren Diagnose der inneren Einklemmung wird es leicht geschehen, dass man bei der Laparotomie die Stelle der Einklemmung nicht findet und die Mechanik der Einklemmung nicht erkennt. Deshalb ist die Laparotomie doch nicht ganz vergeblich ausgeführt worden. Man benutzt die laparotomische Wunde, um eine möglichst tief, jedoch voraussichtlich nicht nach abwärts von der Einklemmungsstelle gelegene Darmschlinge in die Wunde einzunähen und durch Eröffnung der eingenähten Wand einen Anus artificialis anzulegen (§ 255). Die Entleerung des Darminhalts kann eine solche Erleichterung für den Kranken, eventuell auch ein Zurückgehen der Erscheinungen der Peritonitis ergeben, dass endlich doch die Heilung, z. B. durch eventuelle Abstossung und Entleerung eines invaginirten Darmstücks erzielt wird. Im schlimmsten Fall verschafft man durch die Eröffnung des Darms und die Entleerung der Darmgase dem unglücklichen Kranken eine Art von Euthanasie; d. h. er stirbt zwar an der septischen Peritonitis, aber unter geringeren Schmerzen, ohne bedeutende Behinderung der Athmung, also unter geringeren Qualen.

Nach den vorstehenden Erörterungen ist man nicht unberechtigt, die Laparo-

tomie schon im Beginn der Erscheinungen der inneren Einklemmung zu empfehlen, und man wird gewiss mit der Laparotomie um so bessere Erfolge erzielen, je früher man sie ausführt. Deshalb ist es aber doch nicht unzulässig, bei etwas langsamer Entwickelung der Erscheinungen der Einklemmung noch andere Mittel zu versuchen, bevor man zur Ausführung der Laparotomie sich entschliesst. Unter diesen Mitteln wird man denjenigen, welche mechanisch wirken, immer noch etwas mehr Vertrauen schenken können, als den Medicamenten. Was die letzteren betrifft, so kann der Chirurg dem inneren Kliniker die Empfehlung des einen oder anderen Abführmittels überlassen; doch ist zu beachten, dass die Hyperämie des Darmcanals, welche diese Mittel veranlassen, die Entwickelung der Peritonitis begünstigt. Die Darreichung von metallischem Quecksilber sei hier nur noch erwähnt, weil von diesem Mittel die mechanische Wirkung seiner Schwere benutzt wird. Es lässt sich nicht verkennen, dass dieses Mittel in dem einen Fall einen ebenso schädlichen, wie in einem anderen Fall einen ziemlich nützlichen Zug an der eingeklemmten Darmschlinge bewirken kann.

Unter den mechanisch wirkenden Mitteln sind besonders zu nennen: 1) *das Eingiessen grosser Wassermengen* (bis zu 5 Liter und darüber) *durch einen auf das Darmrohr* (§ 242) *aufgesetzten Trichter* (Verfahren von Hegar), Indem man das Darmrohr über den Sphincter tertius nach oben schiebt, erzielt man ohne Mühe eine Füllung des ganzen Dickdarms bis zur Valvula ileo-coecalis. Diese Füllung kann beispielsweise bei der oft erwähnten Invagination des Dünndarms in den Dickdarm dadurch von Nutzen sein, dass der Dünndarm von dem Wasser zurückgedrängt wird. Zuweilen gelingt aber auch die Füllung über die Valvula ileo-coecalis hinaus bis in das Ileum (G. Simon) und dann können eingeklemmte Darmschlingen durch den Druck der Flüssigkeit aus den einklemmenden Ringen oder den peritonealen Verwachsungen befreit oder aus der Axendrehung zurückgeführt werden. Wählt man kaltes Wasser, so kann auch noch die Anregung der peristaltischen Bewegung von Nutzen sein. Schaden ist überhaupt von diesem Verfahren nicht zu erwarten; mindestens kann es den kleinen Nutzen gewähren, dass der Fäcalinhalt des Dickdarms herausgespült und so für die Tympanitis des Dünndarms einiger Raum gewonnen, eventuell auch die Darmgase direct durch das Darmrohr entleert werden.

2) *die Einführung der ganzen Faust durch den Anus bis zum S romanum* (nach G. Simon, vgl. § 242). Man könnte von diesem Verfahren etwa hoffen, dass die Finger der eingeführten Hand im Stande wären, den Ort der Einklemmung zu erkennen oder sogar unmittelbar die Einklemmung zu heben; aber diese Hoffnung wird sich fast niemals erfüllen. Dagegen ist die Möglichkeit nicht ausgeschlossen, dass durch die nach oben vordringende Faust ein günstiger Zug an den Dünndarmschlingen ausgeübt werde. Besondere Resultate scheinen mit dem Verfahren Simon's bei inneren Einklemmungen noch nicht erzielt worden zu sein; doch bleibt dasselbe immer der Erwähnung werth. In einem Fall gelang es Kade, die Invagination mit der Faust vom Rectum aus erfolgreich zurückzuschieben.

Wenn ich endlich noch die ziemlich bedenklichen Versuche, mit der Hohlnadel des Aspirators (§ 249, allg. Thl.) die Darmgase oder sogar den flüssigen Darminhalt aus den tympanitischen Darmschlingen zu entfernen (vgl. § 262), ferner die Bäder, sodann die Klystiere (besonders auch die Klystiere von Tabakrauch und Tabakinfus), endlich die Behandlung durch den elektrischen Strom u. s. w. erwähne, so ist zwar mit dieser Aufzählung die Summe der empfohlenen Mittel noch keineswegs erschöpft; aber auch einer Kritik derselben wird sich der Chirurg enthalten dürfen. Man darf annehmen, dass gegenüber der Laparotomie in der Zukunft diese Mittel und Mittelchen aus der Therapie der inneren Einklemmung verschwinden werden.

§ 255. Die Colotomie. Anlegung des Anus artificialis.

Die wesentlichsten Indicationen zur Colotomie wurden schon im vorhergehenden berührt: 1) der angeborene Verschluss des Rectums, wenn der Versuch der Eröffnung vom Perineum aus erfolglos geblieben ist (§ 245); 2) der Verschluss des Rectum durch carcinomatöse Massen, wenn das Carcinom nicht mehr durch Exstirpation entfernt werden kann; eventuell auch die hochgradigsten Fälle von syphilitischer Strictur (vgl. § 246); 3) bei innerer Einklemmung, wenn die Stelle der Einklemmung nicht bei der betreffenden Laparotomie aufgefunden wird (§ 254); vgl. über diese Indication auch Schluss des §.

Die erste Colotomie wurde 1776 von Pillore in Rouen am Coecum bei Carcinoma recti ausgeführt (Bardeleben).

Man unterscheidet folgende drei Methoden, von welchen allerdings die 2. und 3. als Modificationen einer Methode bezeichnet werden können:

1) die Colotomie nach Littré am S romanum. Diese Methode ist (abgesehen von der Operation Pillore's) die älteste und wurde schon 1793 von Duret mit Erfolg bei Atresia recti congenita ausgeführt. Man eröffnet die Bauchhöhle an der linken Seite, indem man von der Aussenseite der Linie, in welcher die A. epigastrica int. verläuft (§ 223), mehrere Ctm. oberhalb des LigamentumPouparti einen Schnitt führt und die drei Schichten der Bauchmuskeln (M. obliquus ext., M. obliquus int., M. transversus, vgl. § 366 über Unterbindung der A. iliaca ext.) trennt. Das Peritoneum wird unter denselben Vorsichtsmaassregeln, welche § 253 für die Laparotomie angegeben wurden, getrennt. Gewöhnlich liegen vor dem S romanum Dünndarmschlingen, welche nach oben geschoben werden müssen. *Den Dickdarm erkennt man an den Striae longitudinales* (den in Streifen längs-geordneten Muskelfasern), von denen besonders der am freien Rande des Colon, der Insertion des Mesocolons gegenüber liegende Streif gut erkennbar ist, ferner an den Appendices epiploicae und an den queren Einsenkungen, welche die Haustra umgrenzen. Es ist nicht überflüssig auf diese Merkmale hinzuweisen, weil es bei diesen Operationen vorgekommen ist, dass erweiterte Dünndarmschlingen für das Colon genommen und statt seiner eröffnet wurden. Auch muss man sich dabei erinnern, dass das S romanum bald ein kurzes, bald ein sehr langes Mesocolon besitzt und in dem letzteren Fall die Darmschlinge des S. romanum selbst sich von der linken Fossa iliaca bis zu dem rechten Hypochondrium (unteren Leberrand) erstrecken kann. Nachdem man das S romanum ermittelt hat, führt man es in die äussere Wunde und näht es mit einer grossen Zahl von genau schliessenden Nähten an die Wundränder an, genau so wie es § 163 für die Annähung der Magenwand bei der Gastrotomie beschrieben wurde (vgl. dort Fig. 141). Dann wird die angenähte Wand durch einen Schnitt geöffnet, so dass die Gase und Fäcalmassen austreten können. Endlich folgt der aseptische Verband (§ 357).

2) *die Colotomie nach* Callisen *und* Amussat *am Colon descendens* (ebenfalls schon von Duret 1793 vorgeschlagen). Der Kranke wird auf die rechte Seite über ein dickes Rollkissen gelagert, so dass die linke Lumbalgegend für die Operation freiliegt. Man führt einen senkrechten Schnitt von der Spitze der 12. Rippe bis zur Crista ilei, trennt hier die stark musculösen Schichten der Bauchdecken, wobei die A. A. lumbales als starke, quer verlaufende Stämme zwischen der Platte des M. obliquus int. und zwischen den Ursprüngen des M. transversus an dem Ligamentum ileo-lumbale angetroffen werden und nach der Durchschneidung durch Ligatur beider Enden gesichert werden müssen. Sobald man nun das Gewebe der Fascia transversa erreicht hat, sucht man durch Betastung und durch das Auge *denjenigen Theil des Colon descendens* zu erkennen, *welcher,* entsprechend der hinteren Fläche desselben, *frei von Peritonealüber-*

zug ist. Die starke Füllung des Colon durch Kothmassen kann das Auffinden dieser Stelle erleichtern. *So kann es gelingen, ohne Verletzung des Peritoneums das Colon descendens zu eröffnen.*

3) *die Colotomie am Colon descendens nach* Fine. Lagerung des Kranken wie bei 2). Der senkrechte Schnitt in der linken Lumbalgegend wird aber nicht von der Spitze der 12. Rippe, sondern *von der Spitze der* 11. *Rippe* senkrecht nach unten geführt. Spaltung der Bauchdecken und Unterbindung der A. A. lumbales wie bei 2). Dann aber eröffnet man vorsichtig wie bei 1), das Peritoneum, und erkennt sofort *die Convexität der vorderen Wand des Colon descendens.* Diese Wand wird, wie die convexe Wand des S romanum bei 1), genau mit den Wundrändern vernäht und dann wird das Colon geöffnet.

Bei der Kritik dieser Methoden muss man festhalten, dass *die Lage des Colon descendens viel regelmässiger ist, als die des S romanum.* Das lange Mesocolon, an welchem das S romanum hängt, führt in späterer Zeit zu dem eigenthümlichen Missstand, dass die *Elasticität des Mesocolons die eingenähte Darmschlinge wieder von der Bauchwand ab in die Bauchhöhle zurückzuziehen strebt;* auch die peristaltischen Bewegungen mögen dabei mitwirken. Thatsächlich zeigt der am S romanum angelegte Anus artificialis grosse Neigung zum spontanen Verschluss. Da es sich nun in den meisten Fällen bei dem Anus artificialis um eine Vorrichtung handelt, deren Bestand für längere Zeit nothwendig ist, so *muss für die meisten Fälle von Colotomie die Eröffnung des Colon descendens der Eröffnung des S romanum vorgezogen werden.* Der Anus artificialis, welcher am Colon descendens angelegt wurde, zeigt keine Neigung zum spontanen Verschluss, da das Colon descendens meist gar kein Mesocolon oder nur ein sehr kurzes Mesocolon besitzt. Die Schwierigkeit des Auffindens des S romanum wurde oben schon erwähnt.

Soll man nun die extra-peritoneale Eröffnung des Colon descendens nach Callisen, oder die intra-peritoneale Eröffnung desselben nach Fine vorziehen? Von theoretischem Gesichtspunkte aus möchte man der ersteren Methode den Vorzug geben; *die Erfahrung entscheidet zu Gunsten des Verfahrens von* Fine. Der hintere Streif des Colon descendens, welcher frei vom Peritoneum ist, ist oft sehr schmal und kann sogar gänzlich fehlen; dann findet sich ein kurzes Mesocolon vor. Das Aufsuchen dieses Streifs ist eine sehr unsichere Unternehmung; so kann es geschehen, dass man das Verfahren von Callisen ausführen möchte, aber unwillkürlich und nicht mit der nöthigen Vorsicht das Peritoneum, vielleicht gleichzeitig Peritoneum und Colon verletzt. Dagegen treffen die von Fine getroffenen Regeln sehr genau zu; besonders findet man regelmässig das Colon in derselben Lage zu dem Schnitt, und seine convexe Fläche stellt sich von selbst in die Wunde der Bauchdecken ein, so dass die Peritonealhöhle zwar eröffnet, aber im übrigen nicht gefährdet wird.

Nach Verheilung der colotomischen Wunde ist eine *lippenförmige Fistel* zwischen der Schleimhaut des Colon und der äusseren Haut hergestellt. Man giebt dann dem Kranken ein Receptaculum für die abfliessenden Kothmassen, welches an einem Bauchgürtel befestigt wird. Diese Befestigung ist wieder viel leichter bei einem Anus artificialis, welcher in der Lumbalgegend (nach Eröffnung des Colon descendens) liegt, als bei einem Anus an der vorderen Bauchwand (nach Eröffnung des S romanum).

Bei inneren Einklemmungen kann es nothwendig oder mindestens zweckmässig sein, den Anus artificialis an dem Colon ascendens oder dem Coecum (z. B. wenn man in der Meinung, die typische Invagination des Dünndarms in den Dickdarm vor sich zu haben, das Coecum freilegte) oder selbst an einer Dünndarmschlinge anzulegen. Vgl. hierüber § 253.

v. Nussbaum stellt die Ergebnisse von 262 Colotomieen zusammen, von denen 165 nach der Methode Amussat's, 84 nach der Methode Littré's, 13 nach verschiedenen andern Methoden ausgeführt wurden. Die Sterblichkeit betrug nach allen Operationen 42% und war bei den Operationen nach der Methode Amussat's etwas geringer (38%), als nach der Methode Littré's (47%). In einer Statistik von Mason, welche nur die Colotomieen am Colon descendens (Amussat und Fine) berücksichtigt, werden 80 Operationen mit 54 Heilungen zusammengestellt.

§ 256. Die Exstirpatio recti.

Die Indicationen sind: 1) das Carcinoma recti (§ 246), 2) einzelne Fälle von syphilitischen Stricturen (§ 246), 3) einzelne Fälle ausgedehnter Geschwürsbildung auf der Rectalschleimhaut (§ 244, Schluss). Die Indication durch Carcinom ist so vorwiegend, dass die Methodik der Operation wesentlich auf diese Indication Bezug nehmen muss. Die Frage, ob ein Carcinoma recti überhaupt noch exstirpirt werden kann, wird nach den in § 247 gegebenen Regeln entschieden.

Folgende Methoden sind für die Exstirpatio recti angegeben worden:

1) Methode von Lisfranc. Man umschneidet bei Steinschnittlage des Kranken (§ 330) die Analöffnung durch einen rundlichen Schnitt, welcher parallel den Fasern des Sphincter ani ext. verläuft und dieselben trennt. Dann wird der M. levator ani ringförmig durchschnitten und nun versucht man das Rectum mit dem Carcinom unter Isolation desselben, nach hinten vom Steissbein und Kreuzbein, nach vorn von dem Bulbus urethrae (beziehungsweise von der Vagina), allmählig hervorzuziehen, um endlich oberhalb des Carcinoms die gesunde Rectalwand im ganzen Umfang zu trennen.

2) Methode von Velpeau. Man führt von der Analöffnung zur Spitze des Steissbeins einen Längsschnitt in sagittaler Richtung, trennt in derselben Linie die Fasern des Sphincter und Levator ani und dringt auf die hintere Rectalwand vor, welche man ebenfalls durch Längsschnitt trennt. So wird das ganze Rectum auseinander gelagert, und dann exstirpirt man die kranke Schleimhautfläche. Zur Erleichterung der Operation hat neuerdings Kocher empfohlen, das Steissbein zu exstirpiren; der Zugang zur hinteren Rectalwand wird dadurch freier.

3) Methode *mit Bildung eines musculo-cutanen Perineallappens*, zuerst von mir ausgeführt und empfohlen. Man bildet den Lappen am Perineum in Hufeisenform, so dass die geraden Schenkel des Hufeisens am Seitenrand des Sphincter ani ext. nach hinten verlaufen, während der gekrümmte mittlere Schenkel an der hinteren Insertionslinie des Scrotums convex umbiegt (vgl. Fig. 193). Gerade an dieser Stelle dringt man zuerst in die Tiefe und durchschneidet den Uebergang der Fasern des Sphincter ani ext. mit dem M. bulbo-cavernosus (bei Frauen mit dem M. constrictor cunni). Nun löst man den Lappen, welcher den ganzen Sphincter ani in sich begreift, mit der Analöffnung und der untersten Parthie (etwa 1—2 Ctm.) des Rectum ab und lässt ihn nach hinten fallen. Das carcinomatöse Stück des Rectum und das pararectale Bindegewebe, in welchem das erstere ausgelöst werden muss, liegt nun ganz frei und kann die Exstirpation bequem erfolgen. Nach Vollendung derselben näht man nun mit starken Catgutfäden den oberen circulären Wundrand des Rectum mit dem erhaltenen unteren Rectalende zusammen; so wird die Analöffnung gleich wieder an das obere Rectalende angefügt. Der ganze Lappen wird durch äussere Nähte an seine normale Stelle befestigt.

Bei der Wahl der Methoden sind besonders zu berücksichtigen: 1) die Schwierigkeit der Blutstillung, 2) die spätere Function, d. h. die Wiederherstellung eines contractilen Abschlusses, damit keine Incontinenz der Fäcalmassen eintritt. Die

trichterförmige Wunde, welche die Methode von Lisfranc schafft, giebt den geringsten Raum zum Anhängen der Schieberpincetten an die durchschnittenen Aeste der A. A. haemorrhoidales und zur Anlegung der Ligaturen; auch für die spätere Function giebt diese Methode die ungünstigsten Aussichten, weil die Analöffnung und ein grosses Stück des Sphincters ganz entfernt werden. Trotzdem kann diese Methode nicht ganz entbehrt werden. Sie eignet sich für die Fälle, in welchen das Carcinom die Perinealhaut nach aussen durchwachsen hat und die Analöffnung selbst von Carcinommassen umgeben ist. Die Methode von Velpeau

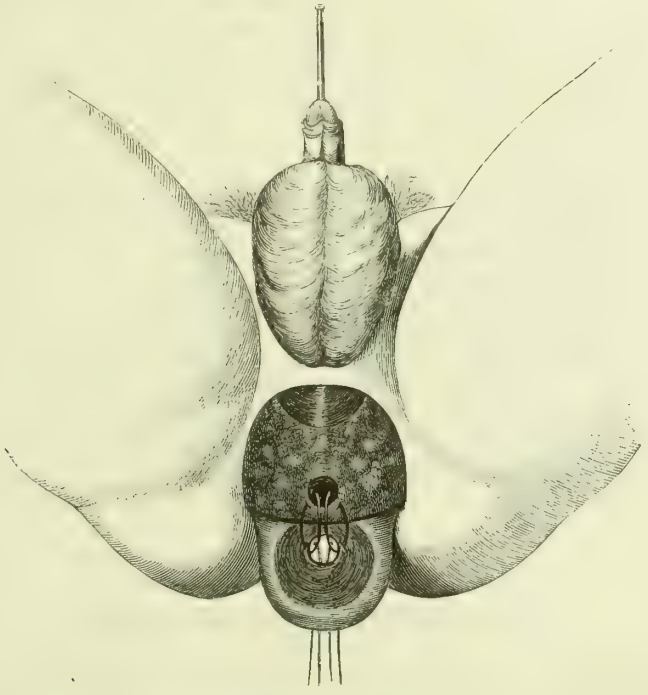

Fig. 193.
C. Hueter's Methode der Exstirpatio recti, mit Bildung eines musculo-cutanen Lappens. Die Anlegung der Suturen hat begonnen.

und besonders die Modification von Kocher legt die Theile mehr frei, gestattet demnach eine grössere Sicherheit der Blutstillung und trennt den Sphincter nur in einer Linie, so dass durch die Vernarbung die Continuität dieses wichtigen Muskels wieder hergestellt wird. Ich möchte diese Methode besonders für die Fälle empfehlen, in welchen das Carcinom nur der hinteren Rectalwand angehört und ein Streif der vorderen Rectalwand erhalten werden kann. Zu Gunsten meiner Methode, welche ich für die ringförmige Exstirpation des Rectums am geeignetsten halte, ist anzuführen, dass sie die Theile am freisten zugängig macht, demnach die genaue Exstirpation und die Blutstillung sehr erleichtert. Auch kann man besser als bei den anderen Methoden die Theile in der Tiefe erkennen und deshalb auch die Verletzung des Peritoneums besser vermeiden, indem bei etwas hochreichenden Carcinomen die Gefahr dieser Verletzung besonders an der vorderen Rectalwand, entsprechend dem Douglas'schen Raum sehr gross ist. Auch erhält meine Methode den ganzen Sphincter ani und stellt die physiologische Function

so vollkommen her, dass schon die erste Defäcation wieder normal erfolgt. Die nothwendige Voraussetzung für die Ausführung meiner Methode ist das normale Verhalten der Analöffnung und des untersten Theils des Rectum. Diese Voraussetzung trifft freilich nicht für alle, aber doch für viele Fälle zu. Dass meine Methode etwas kunstvoller ist und eine grössere Wundfläche setzt, soll nicht bestritten werden; der letztere Einwand ist für die heutige aseptisch-handelnde Zeit ohne Belang, und der erstere Einwand wird dadurch entkräftet, dass die Sicherheit der Operation durch diese Methode bedeutend vermehrt wird.

Der aseptische Verband wird nach den Regeln des § 357 angelegt. Der Darmcanal wird, nachdem vor der Operation eine gründliche Entleerung durch Abführmittel und Wasserausspülung erzielt wurde, für die ersten 8 Tage durch kleine Dosen Opium unter Darreichung von nur flüssiger Nahrung ruhig gestellt. Die ersten Stuhlgänge müssen, wieder durch Darreichung von Ol. Ricini und Wasserausspülung, in breiiger Form erfolgen. Auch muss bei Männern in den ersten Tagen der Harn mit dem Catheter entleert werden, da die Urethra durch Anschwellung der Gewebe zusammengedrängt wird. — Wie man bei Recidiven und inexstirpabelen Carcinomen zu verfahren hat, wurde schon § 247, Schluss erwähnt.

Eine ähnliche Resection des Dickdarms, wie die Exstirpatio recti, ist auch bei höher gelegenem Carcinom, z. B. bei dem Carcinom des S romanum, neuerdings geplant und auch mit Erfolg ausgeführt worden (Gussenbauer). Selbstverständlich gehört hierzu eine laparotomische Freilegung des Colon. Die Schwierigkeit liegt wesentlich in der Gefahr, dass bei dem Durchschneiden des Dickdarms der Inhalt desselben in die Peritonealhöhle einfliessen und septische Peritonitis erzeugen kann. In Betreff dieser Schwierigkeit verweise ich auf § 265, wo ich bei Gelegenheit der Operation des eingeklemmten Bruchs noch einmal auf die Resection eines Darmstücks zurückkommen muss. Gussenbauer vernähte das obere Schnittende des Dickdarms mit der Hautwunde und stellte so einen Anus artificialis her, während das untere Darmende ausser Thätigkeit gestellt wurde.

EINUNDZWANZIGSTES CAPITEL.

Die Unterleibsbrüche (Hernien).

§ 257. Begriff und Entwickelung der Hernien.

Als Unterleibsbruch (lat. Hernia, griech. κήλη) bezeichnet man diejenigen krankhaften Zustände, welche durch Hervortreten der normal in der Bauchhöhle befindlichen Organe zwischen und vor die weichen Decken und Wände der Bauchhöhle entstehen. Unter diesen Decken und Wänden kommen vorzugsweise die äusseren Bauchdecken in Betracht; doch werden wir auch Hernien zu erwähnen haben, welche durch das Zwerchfell (H. diaphragmatica), ferner durch das Perineum (H. perinealis), endlich durch die Vagina (H. vaginalis) und durch das Rectum (H. rectalis) hindurch sich entwickeln.

Da die meisten Organe der Bauchhöhle und zwar gerade die beweglichsten unter ihnen von dem Peritoneum eingeschlossen sind, so müssen sie bei dem Austritt aus der Bauchhöhle entweder Oeffnungen des Peritoneums benutzen, oder das Peritoneum vor sich her drängen. Der letztere Fall ist bei weitem der häufigste; es ist sogar nicht ungewöhnlich, dass das parietale Blatt des Peritoneums zuerst Veränderungen erleidet, welche die Entstehung der Hernie vorbereiten (s. unten Bildung des Bruchsacks). Was den ersteren Fall betrifft, so handelt es sich in den wenigsten Fällen um Oeffnungen des Peritoneums, welche durch Verletzungen unmittelbar entstanden sind; man bezeichnet diese Fälle wohl

auch als *H. traumatica.* In anderen Fällen sind es Narben der Bauchwand, also erst Vorgänge der Heilung, welche sich später nach den Verletzungen entwickeln und dann Anlass zur Bildung von Hernien geben; man könnte diese Fälle, im Gegensatz zur H. traumatica, mit dem Namen der *H. cicatricialis* bezeichnen. Hierbei entsteht durch narbigen Zug eine trichterförmige Vertiefung des parietalen Blattes des Peritoneums und in diese Vertiefung stülpen sich Darmschlingen von innen her ein (vgl. über H. abdominalis § 271). Aehnliche Vertiefungen bilden sich auch bei gewissen entwickelungsgeschichtlichen Vorgängen, besonders in der fötalen Lebensperiode, und bilden dann den Ausgangspunkt für die Bildung von Hernien in der ersten Lebenszeit, welche man gewöhnlich als *H. congenita* bezeichnet. Ich werde bei den Varietäten, welche sich hauptsächlich auf diese frühe Entwickelung der Hernien beziehen, (der H. umbilicalis § 269, und der H. inguinalis § 272) zeigen, dass dieses Prädicat nicht ganz zutreffend ist, weil die Hernien fast ausnahmlos nicht im Augenblick der Geburt bestehen, sondern erst in den ersten Tagen, Wochen und Monaten des Lebens sich entwickeln. Man müsste sie deshalb als *congenital veranlagte Hernien* bezeichnen.

Das vorgewölbte Stück des parietalen Blattes des Peritoneums, welches bei der ausgebildeten Hernie die aus der Bauchhöhle hervorgetretenen, und in der Regel von dem visceralen Blatt des Peritoneums überzogenen Organe umgiebt, wird als Bruchsack bezeichnet. Ueber die sehr seltenen *Hernien ohne Bruchsack* vgl. § 258. Die Entwickelung der *gedoppelten* Bruchsäcke kommt bei der H. cruralis vorzugsweise vor (vgl. über gedoppelte Bruchsäcke § 264). Der Bruchsack besitzt an der Stelle, wo er die musculöse Bauchwand passirt, gewöhnlich eine enge Einschnürung, welche, wenn man den ganzen Bruchsack mit einer Flasche vergleicht, dem Hals der Flasche entsprechen würde. Diese enge Stelle bezeichnet man als *Bruchsackhals.* Die Weichtheile, welche diese enge Stelle umgeben, und der musculös-sehnigen Bauchwand angehören, umfassen den Hals wie einen Ring und bilden die Pforte, durch welche der Bruchsack und der Bruchinhalt hervortreten. Man bezeichnet deshalb diese Oeffnung in der musculösen Bauchwand als *Bruchring* oder *Bruchpforte.*

Dass die grosse Mehrzahl der Hernien *an bestimmten Stellen* durch die Bauchwand tritt, ist durch *anatomische Prädispositionen* bedingt, zu welchen freilich noch in vielen Fällen pathologische Veränderungen hinzukommen. Wir müssen diese Prädispositionen an den einzelnen Stellen bei der Besprechung der anatomischen Varietäten der Hernien genauer betrachten; sie betreffen theils das parietale Blatt des Peritoneums, theils die musculöse Bauchwand. Von einer gewissen Bedeutung, welche sich über die verschiedensten Brucharten erstreckt, ist *die Schwangerschaft,* und besonders eine häufige Wiederholung derselben. Aus der Dehnung der Bauchdecken durch den schwangeren Uterus kann eine beträchtliche Insufficienz der Bauchdecken hervorgehen. Aepli betont die Wucherung des Ligam. teres während der Schwangerschaft, so dass nach Vollendung derselben durch Abschwellung des Bandes ein erweitertes Nuck'sches Divertikel zurückbleibt und eine H. inguinalis oder labialis entsteht (vgl. § 272, Schluss). Noch häufiger entstehen Herniae crurales nach zahlreichen Schwangerschaften (vgl. § 276). Glücklicherweise entstehen die Hernien selten schon während der Schwangerschaft; denn in diesen Fällen ist die Gefahr der Einklemmung gross. Während Guyon nach einem Bruchschnitt bei einer Schwangeren Abortus und Tod eintreten sah, erzielte ich in einem solchen Fall Heilung und normalen Verlauf der Schwangerschaft. Als ein Punkt von allgemeinerem Interesse sei hier noch hervorgehoben, dass bei der Bildung der Hernien selbst auch Gelegenheitsursachen mitwirken. Es kann die Anlage eines Bruchsacks längst vorbereitet sein, ohne dass ein Bruch sich entwickelt, bis endlich eine Gelegenheitsursache

einwirkt; und zwar ist die wichtigste Gelegenheitsursache *eine plötzliche Vermehrung des intra-abdominalen Drucks.* Die Bedingungen zu einer solchen Vermehrung sind beispielsweise gegeben durch das Heben schwerer Lasten, durch Schreien, durch Husten, Erbrechen, durch starke Anwendung der Bauchpresse bei erschwertem Stuhlgang, durch Quetschungen, welche auf die Bauchhöhle einwirken. Mithin ergiebt sich für die entwickelte Hernie ein vierfaches causales Verhältniss: 1) anatomische Prädispositionen; 2) pathologische Störungen; 3) Vorbildung eines Bruchsacks; 4) Gelegenheitsursachen, welche den Bruchsack mit dem Inhalt der Bauchhöhle füllen. Nach diesen Richtungen hin müssen wir die einzelnen Varietäten der Hernien (§§ 269—280) untersuchen.

Malgaigne hat statistisch zu bestimmen versucht, wie gross die Zahl der Brüche im Verhältniss zur Gesammtzahl der Menschen ist: er kommt zu dem Ergebniss, dass auf 20—30 Menschen ein Bruchkranker zu rechnen ist; doch schlägt Wernher die Zahl der Bruchkranken auf die Hälfte geringer an (auf etwa 40—60 nur ein Bruchkranker). Nach Malgaigne käme auf 4 männliche Bruchkranke nur eine weibliche Bruchkranke, was durch die grössere Zahl der Inguinalhernien (§ 272) bedingt ist. Ueber die relative Häufigkeit der einzelnen Brucharten ermittelte Wernher aus den Listen der grossen Bruchbandgesellschaft in London folgende Zahlen: auf 37873 Inguinalhernien kamen nur 5341 Crural- und 1428 Umbilicalhernien (§ 276 u. § 269); nur der zehnte Theil der Inguinalhernien kam auf Frauen, nur der vierte Theil der Cruralhernien auf Männer. Die rechtsseitigen Hernien waren viel häufiger, als die linksseitigen. Was das Vorkommen mehrfacher Brüche betrifft, so zählten Muriel und Reinecke in je einem Fall fünf gleichzeitig bestehende Brüche an einem Menschen.

§ 258. Der Inhalt der Hernien.

Diejenigen Organe, welche dem Bruchsackhals, beziehungsweise der Bruchpforte am nächsten liegen, werden am leichtesten den Inhalt der Hernie bilden. Da nun die meisten Bruchpforten der vorderen Bauchwand angehören (H. umbilicalis, abdominalis, inguinalis und cruralis), so ist es vorzugsweise das Netz und die eine oder andere der Dünndarmschlingen, welche in die Bruchsäcke eintreten. Netz und Dünndarm sind dazu noch sehr beweglich, während der Dickdarm zum Theil fast unbeweglich an die Bauchwand angeheftet ist (Colon ascendens und descendens), zum Theil ein so kurzes Mesocolon (Coecum und Colon transversum) besitzt, dass er nur schwer die Bruchpiorte zu erreichen vermag. Nur das S romanum besitzt ein längeres Mesocolon und wird auch deshalb nicht selten als Inhalt einer Hernie gefunden. Doch kommen auch Hernien vor, in welchen sich das Coecum und sogar der Proc. vermiformis als Inhalt findet. Da das Coecum an seiner unteren Fläche keinen Peritonealüberzug besitzt, so liegt hier auch die Möglichkeit vor, dass gerade dieser Theil des Coecum sich in eine Bruchpforte einlagert und so eine *Hernie ohne Bruchsack* bildet. Doch meint F. Pauli wohl mit Recht, dass die meisten Fälle, in welchen das Coecum in einem Bruch liegt, doch einen Bruchsack besitzen.

Was den Dünndarm betrifft, so ist das Duodenum ziemlich straff befestigt und hält seinerseits auch noch den oberen Theil des Jejunum gegen die Leber hin fest. So sind es wesentlich die unteren Theile des Jejunum und vor allem *die Schlingen des Ileum, welche den Inhalt der Bruchsäcke bilden.* In grossen Nabelbrüchen (§ 269), und in den Zwerchfellshernien (§ 271) hat man übrigens auch nicht selten den Magen als Inhalt gefunden (vgl. Schluss des §).

Brüche, welche nur Darmschlingen enthalten, werden als *Enterocele,* Brüche, welche nur Netzparthieen enthalten, als *Epiploocele* bezeichnet. Ziemlich häufig

ist der Inhalt aus Netzparthieen und Darmschlingen gemischt; dann nennt man die Hernie eine *Entero-epiploocele.*

Bei Kindern findet man das Netz fast niemals als Bruchinhalt, weil dasselbe nur kurz entwickelt ist, besonders wenn man den Vorfall des Netzes in Nabelbrüche nicht mitrechnet. Bei Erwachsenen kommt das Netz häufiger in Leistenbrüchen, aber auch nicht selten in Schenkelbrüchen vor, obgleich die Bruchpforte der letzteren sehr tief nach unten liegt. Reine Epiploocelen sind freilich in Schenkelbrüchen sehr selten (Beobachtungen von Cooper und Bardeleben). Das Netz hat besondere Neigung, bei längerem Verweilen im Bruchsack mit der Wandung desselben Verwachsungen einzugehen. Es sind zwei peritoneale Flächen, welche aneinander liegen, und das Peritoneum ist zu adhäsiven Vorgängen sehr geneigt. Eine zweite Eigenthümlichkeit des im Bruchsack befindlichen Netzes ist seine Neigung zur Wucherung des Fettgewebes, so dass faustgrosse lipom-ähnliche Massen im Bruchsack sich entwickeln. Ueber die Behandlung des adhärenten Netzbruches und der lipomatösen Wucherungen am vorgefallenen Netz ist § 259 und § 265 zu vergleichen. Die Enterocele zeigt nach beiden Richtungen ein anderes Verhalten, einerseits wahrscheinlich deshalb, weil die peristaltische Bewegung die Darmschlingen öfters dislocirt und deshalb Verwachsungen nicht entstehen lässt, andererseits deshalb, weil in den Darmwandungen kein Fettgewebe enthalten ist. So entstehen selten Verwachsungen zwischen der peritonealen Fläche der Darmschlingen und dem Bruchsack oder zwischen den Wänden der vorgefallenen Darmschlingen selbst (*Hernia accreta*), und niemals lipomatöse Wucherungen an den Darmschlingen; in letzterer Beziehung machen nur die seltenen Hernien eine Ausnahme, in welchen Stücke des Dickdarms den Inhalt des Bruchsacks bilden und die Appendices epiploicae des Dickdarms allerdings eine lipomähnliche Wucherung zeigen können. Die seltenen Fälle von Verwachsungen der Darmschlingen mit dem Bruchsack beziehen sich nur auf sehr lange bestehende und grosse Hernien; aber selbst bei ihnen trifft man nicht häufig auf solche Verwachsungen, etwas häufiger auf *Verwachsungsstränge zwischen den Wänden des Bruchsacks*, zwischen welchen sich die Darmschlingen einlagern und sogar eine Einklemmung erfahren können (§ 264).

Ausser Darm und Netz findet man sehr selten andere Organe in Bruchsäcken; doch wurden in einzelnen Fällen als Inhalt der Bruchsäcke gefunden: ein Ovarium, ein Stück der vorderen Blasenwand, eine Wanderniere u. s. w. Bei sehr grossen Brüchen mit enorm weiter Bruchpforte, welche Jahrzehnte hindurch sich vergrössern, kann es zu einer Art *Eventeration* kommen, besonders bei grossen Nabelbrüchen (§ 269) und bei grossen Leistenbrüchen (§ 274). Dann kann selbst ein Stück des linken Leberlappens, des Magens und der Milz, des Uterus u. s. w. in dem Bruchsack liegen. (Ueber Fettbrüche vgl. § 277.)

Ein Fall von pathologischem Inhalt des Bruchsacks ist in der Ansammlung von Flüssigkeiten zwischen dem Bruchsack und den Darmschlingen gegeben. Diese Flüssigkeit kann sein: 1) Serum, besonders bei venöser Stauung in den Darmschlingen, welche eine wesentliche Erscheinung der Einklemmung bildet (§ 261) — über die seröse Transsudation bei venöser Stauung, vgl. § 129, allg. Thl., man nennt diesen serösen Inhalt gewöhnlich *Bruchwasser* —, 2) Blut, bei Quetschungen des Bruchsacks, 3) Eiter, bei Entzündungen des Bruchsacks, 4) Darminhalt und Koth, welcher aus pathologischen Oeffnungen der Darmwand in den Bruchsack ergossen wird. Endlich können auch fremde Körper im Darmcanal, wie z. B. verschluckte Knochen und Gallensteine, im Inhalt eines Bruches sich befinden; es wurde sogar schon in einigen Fällen bei Einlagerung der Blase in einem Bruch als Inhalt des in dem Bruch eingeschlossenen Theils der Blasenwand ein Blasenstein gefunden (Sala, Pott). Das Bruchwasser spielt für die

Vorgänge der Einklemmung, auch bei Behandlung derselben und besonders bei dem Bruchschnitt eine Rolle, mit welcher wir uns später (§ 263) noch beschäftigen müssen. Während Blutungen sehr selten vorkommen, so ist in Betreff der eiterigen Entzündung des Bruchsacks und der Anfüllung desselben durch Darminhalt hier zu erwähnen, dass auch diese Vorgänge am häufigsten sich aus dem Vorgang der Einklemmung entwickeln. Deshalb muss wieder auch in dieser Beziehung auf § 261 verwiesen werden. Doch kommen auch andere Entzündungen der Bruchsäcke in einzelnen Fällen vor, theils durch Verletzungen, theils auch durch entzündliche Infection von den Blutbahnen aus, theils endlich durch Perforationen von Darmgeschwüren (typhösen, scrofulösen, dysenterischen u. s. w.), welche sich in den prolabirten Darmschlingen entwickeln. Wenn sich Koth aus Oeffnungen des Darms, seien sie durch Verletzung oder durch Gangrän bei Einklemmung (§ 261) oder durch Perforation eines Geschwürs entstanden, in den Bruchsack ergiesst, so antwortet derselbe auf die Wirkung der Infectionsstoffe, welche der Darmcanal enthält, mit einer stürmischen Eiterung. Ist nun der Bruchsack halb mit Eiter, halb mit Darminhalt gefüllt, so bezeichnet man diesen Zustand als *Kothabscess.* Ueber die Behandlung der gefährlichen Kothabscesse vgl. § 265. Es muss übrigens bemerkt werden, dass *die Lehre von der Entzündung der Brüche* von einzelnen Schriftstellern, z. B. von Malgaigne zu sehr betont worden ist. Der gewöhnlichste Fall ist die Entzündung des Bruches als Folge der Einklemmung (§ 261); sehr selten tritt die Entzündung aus anderen Ursachen auf, so dass es nöthig wird, die Entzündung von der Einklemmung des Bruchs zu unterscheiden. So behauptete Malgaigne irrigerweise, dass in grossen Brüchen immer nur Entzündung, niemals Einklemmung vorkomme, dass ferner ein Netzbruch sich niemals einklemmen, sondern nur entzünden könne (*Epiploitis*). Diese Angaben sind längst widerlegt. Uebrigens giebt es zur Behandlung der Bruchentzündung gar kein besseres Mittel, als den Bruchschnitt (§ 263), um in dem eröffneten Bruch die antiseptische Correction auszuführen.

§ 259. Functionsstörungen, welche die Hernien verursachen. Irreponibilität der Hernien.

Schon die Entstehung der Hernien, während der Bruchsack und der Vorfall der Darmschlingen sich allmählig durch die musculöse Bauchwand entwickelt, ist mit unangenehmen Empfindungen verknüpft. Der Anprall der Intestina gegen die schwache Stelle der Bauchwand ist mit Schmerzen verbunden und jede Anstrengung, welche zur Vermehrung des intraabdominalen Drucks führt, sogar schon das tiefe Einathmen, dann aber besonders das Heben von Lasten, das Husten, Niesen, Erbrechen, das Springen u. s. w. führt zu diesem schmerzhaften Anprall. Sodann treten Beschwerden der Verdauung ein, besonders angehaltener Stuhl, weil die Kothmassen nicht ungehindert durch die vorgefallenen Darmschlingen passiren. Ferner treten Schmerzen ein, welche bei Enterocele in der Bahn der Mesenterialnerven gegen die Wirbelsäule ziehen, bei Epiploocele aber nach oben bis zur Insertion des grossen Netzes an das Colon transversum empfunden werden. So wird das Leben und die Arbeitskraft nach verschiedenen Richtungen durch das Bestehen einer Hernie, und noch mehr durch das keineswegs seltene, gleichzeitige Bestehen mehrerer Hernien an verschiedenen Orten, erheblich gestört.

So lange nun der Bruchkranke den Inhalt des Bruchsacks mit seinen eigenen Händen in die Bauchhöhle zurückschieben, d. h. nach dem üblichen Ausdruck „den Bruch zurückzubringen“ im Stande ist, kann er sich zeitweilig von den Beschwerden etwas befreien. Sehr störend werden die Hernien, bei welchen der Bruchinhalt nicht vollständig in die Bauchhöhle zurückgebracht werden kann, welche demnach irreponibel sind. *Die Irreponibilität der Hernien* wird bedingt:

1) durch Verwachsungen des Bruchinhalts mit dem Bruchsack, besonders häufig durch die in § 258 erwähnten Verwachsungen des Netzes mit dem Bruchsack, 2) durch die ebenfalls § 258 erwähnten lipom-artigen Wucherungen der Epiplocele, welche schliesslich zu gross werden, um noch durch den Bruchsackhals und die Bruchpforte in die Bauchhöhle zurückgeführt werden zu können, 3) durch die grosse Weite der Bruchpforte und demgemäss auch des Bruchsackhalses, 4) durch die Enge der Bauchhöhle, welche aus dem langen Bestand sehr grosser Brüche hervorgeht, 5) durch die Einklemmung.

Was die erst erwähnten Verwachsungen des Netzes mit dem Bruchsack betrifft, so können sie auch in der Form feinster Fäden, welche vom Netz zum Grund des Bruchsacks herabziehen, jede Reposition des Bruches vergeblich machen. Wohl gelingt es, an solchen Fäden aufwärts die Darmschlingen der Epiplooenterocele nach der Bauchhöhle zu schieben; aber der Netzfaden hält den Bruchsackhals offen und dient als Leitband für die Darmschlinge, welche sofort neben dem Netzfaden wieder in den Bruchsack gleitet. Das Anlegen der Bruchbänder (§ 268) ist ganz nutzlos; denn kein Bruchband hält unter diesen Umständen die Darmschlingen zurück. Solche Kranke ziehen von einem Bandagisten zum andern und von einem Chirurgen zum andern, bis die Diagnose gestellt und die Adhärenz des Netzfadens gehoben wird. Dieses geschieht dadurch, dass man vom Bruchsackhals abwärts den Bruchsack nach Reposition der Darmschlingen umfasst *und mit dem Daumen und Zeigefinger beider Hände an den umfassten Theilen dehnende Bewegungen macht,* gleichsam als wolle man den Bruchsack zerreissen. Das letztere hat man bei der Elasticität der Theile nicht zu befürchten, wohl aber gelingt es — nach meinen Erfahrungen etwa in der Hälfte der Fälle und zwar gewöhnlich nicht bei den ersten, sondern erst nach wiederholten Versuchen — dass der Netzfaden plötzlich, und zwar unter einer erkennbaren schnappenden Empfindung, reisst und das obere Ende in die Bauchhöhle zurückschnellt. Dann hält ein gutes Bruchband den Bruch zurück.

Der zuerst erwähnte Fall, die lipom-ähnlichen Wucherungen des Netzes, kann in keiner anderen Weise beseitigt werden, als durch operative *Freilegung und Spaltung des Bruchsackes und nachfolgende Exstirpation des Netzes.* Dasselbe Verfahren ist auch für die Fälle auszuführen, bei welchen adhärente Netzfäden durch das eben erwähnte manuelle Verfahren nicht getrennt werden können. Man kann solchen Netzbruchkranken die Operation nicht nur von dem Gesichtspunkt aus empfehlen, dass die Beschwerden nur auf diesem Weg gehoben werden können; vielmehr befinden sich solche Kranke fortdauernd in grosser Gefahr, eine Einklemmung zu erleiden. Nun kann man freilich wieder nach eingetretener Einklemmung dieselbe Operation ausführen, aber man führt sie unter erschwerten Verhältnissen und mit nicht ganz so günstiger Aussicht für den Kranken aus. Ueber die Technik der Operation selbst ist § 265 und § 249 zu vergleichen.

Bei sehr lange bestehenden Brüchen, welche irreponibel erscheinen, kann man zuweilen noch die Reposition dadurch bewirken, dass man die Kranken längere Zeit zu Bett liegen lässt, täglich theilweise Repositionen vornimmt, Abführmittel anwendet, und endlich mit Anlegung von Gummibinden einen dauernden Druck auf die grossen Bruchgeschwülste ausübt. In ähnlichem Sinne wirkt das Auflegen von grossen, mit Schrot gefüllten Beuteln auf die Bruchgeschwulst (Broca). Ob man mit diesem combinirten Verfahren zum Ziel kommt, lässt sich nicht voraus bestimmen. Man kann endlich, wenn der gewünschte Erfolg nicht eintritt, die Hernie im irreponirten Zustand in einem elastischen Tragebeutel (Suspensorium) aufhängen, um die Beschwerden etwas zu mildern.

Die bedeutende Grösse der Bruchpforte, welche wir an dritter Stelle als Ursache der Irreponibilität der Hernien erwähnten, hat diese Wirkung nur insoweit,

als die Bruchbänder, auch die für diese Fälle bestimmten besonderen Vorrichtungen an denselben (§ 268 Schluss), nicht die manuell ausgeführte Reposition zu erhalten vermögen. Das einzige Mittel, um die Grösse der Bruchpforte, beziehungsweise wenigstens die Lichtung des Bruchsackhalses zu beseitigen, vielleicht auch zu schliessen, ist die *Radicaloperation,* welche wir § 267 würdigen werden. Die meisten grossen Bruchpforten, in welche man zuweilen eine ganze Faust einschieben kann, finden sich nach langem Bestand der Brüche bei ganz alten Leuten, so dass das hohe Alter der Ausführung der Operation im Wege steht. In Betreff der unter 4) erwähnten Enge der Bauchhöhle ist in § 274 die Behandlung der grossen Inguinalhernien zu vergleichen.

Was aber die wichtigste Ursache der Irreponibilität der Hernien, den Vorgang der Einklemmung, betrifft, so müssen wir zuerst untersuchen:

§ 260. Die Mechanik der Einklemmung.

Im kindlichen Alter sind die Einklemmungen der Brüche sehr selten, obgleich die Zahl der Brüche verhältnissmässig gross ist. Wimmer berechnet, dass auf 62 Fälle von Brucheinklemmung bei Erwachsenen nur 1 Fall bei Kindern kommt. Die gewöhnlichste Ursache der Einklemmung ist eine plötzliche Ueberfüllung des Bruchsackes mit einer grösseren Menge oder einem längern Stück der Darmschlinge; wenigstens muss man diese Ursache für die häufigen Fälle annehmen, in welchen mit dem Augenblick einer bedeutenden Erhöhung des intraabdominalen Drucks, z. B. durch Springen, durch das Heben einer Last, durch Erbrechen u. s. w., die Bruchgeschwulst an Umfang zunimmt und nun plötzlich der Kranke unfähig ist, die bis dahin leicht reponibele Hernie zurückzuführen. Da es sich nun sowohl bei der vorgetretenen Darmschlinge und ihrem Inhalt, wie auch bei dem Bruchsack und der Bruchpforte, um weiche elastische Theile und um Flüssigkeit handelt, so hat die Erscheinung, dass man die Darmschlingen mit ihrem Inhalt nicht allmählig zurückschieben kann etwas auffälliges und bedarf der physikalischen Aufklärung. *Die alte Anschauung, dass die Einklemmung auf einem Krampf der Muskeln, welche die Bruchpforte umgeben oder gar auf einem Krampf der fibrösen Gewebe der Bruchpforte* (Richter, Velpeau) *beruhe, ist nicht haltbar;* denn wäre sie richtig, so müsste jede Einklemmung in tiefer Narkose, welche ja die Erschlaffung aller Muskeln erzwingt, rückgängig werden. Ebenso ist die Annahme ungenügend, dass das Eintreten grösserer Kothmengen in die prolabirte Darmschlinge die Einklemmung bedinge. Man hat auf Grund dieser Annahme eine besondere *Kotheinklemmung* unterschieden. Nun kann zwar nicht geleugnet werden, dass die plötzlich vermehrte Füllung der Darmschlingen eine Einklemmung veranlassen kann; sie vermag aber an sich nicht, die Einklemmung zu erklären und deshalb ist die Aufstellung einer besondern Kotheinklemmung ohne Bedeutung. Man behandelt die Kotheinklemmung mit Abführmitteln, mit dem elektrischen Strom (v. Ziemssen) u. s. w. Die eigentliche Einklemmung wurde im Gegensatz zur Kotheinklemmung als *elastische Einklemmung* bezeichnet.

Erst die neuere Zeit hat auf Grund physikalischer Betrachtung und physikalischer Versuche das Räthsel der Brucheinklemmung zu lösen mit Erfolg versucht. Unter den Theorien, welche das Wesen der Brucheinklemmung betreffen, sind folgende besonders beachtenswerth:

1) *die Klappentheorie* von Roser. Man kann die convexe Schwellung der Bruchgeschwulst, wie sie aus Fig. 195 b erhellt, als ein Klappenventil betrachten, welches, gegen die Bruchpforte durch den Fingerdruck angepresst, die Pforte einfach abschliesst. Natürlich wird erst dann das Ventil wirksam, wenn die Theile, welche es zusammensetzen, durch eine grössere Füllung mit Flüssigkeit eine ge-

wisse Spannung erhalten haben. Von Roser rühren auch die ersten Versuche her, welche einen solchen Ventilschluss beweisen sollen. Man benutzt einen Ring von dem Umfang eines Fingers als Bruchpforte, legt eine Darmschlinge (von einer menschlichen Leiche oder einem Thier entnommen) in den Ring ein und füllt dieselbe stark mit Wasser an. Dann bleibt trotz des Fingerdrucks, welcher das Wasser aus der Schlinge nach oben zu treiben sucht, die Füllung der Schlinge unverändert; es fliesst kein Tropfen Wasser nach oben ab. Wenn man nun von unten her die Darmschlinge öffnet, so sieht man die Falten, welche dann noch speciell als Klappenventil wirksam sind. Bidder, welcher sich im ganzen der Theorie Roser's anschliesst, betont auch den Einfluss von Längsfalten, welche ebenfalls den Klappenventilanschluss bewirken. Etwas anders als die Theorie von Roser, aber doch ihr sehr nahestehend, sucht *die Dehnungstheorie* von Kocher, welcher Korteweg ebenfalls sich anschliesst, die Einklemmung zu erklären. Kocher hebt hervor, dass bei maximaler Füllung der Darmschlinge mit Flüssigkeit durch Dehnung des Darmrohrs Schleimhautfalten in die Bruchpforte hineingezogen werden, welche dann die Lichtung des Darmrohrs vollständig verschliessen.

2) *die Abknickungstheorie* von Chassaignac, auch von Scarpa schon erwähnt. Für diese Auffassung ist nicht die Bruchpforte als Ring, sondern nur die untere Peripherie der Pforte, als scharfe Kante maassgebend, über welche die weiche Wand der Darmschlinge so abgeknickt wird, dass der flüssige Inhalt der Darmschlinge über die Kante hin nicht nach oben entweichen kann.

3) *die hydrostatische Druck-Theorie* von Lossen. Der grundlegende Versuch ist in Fig. 194 abgebildet. In ein Reagenzglas ist eine Darmschlinge eingesenkt und wird von der rechten Seite her (z) mit Wasser gefüllt. Die Füllung bläht den entsprechenden rechten Schenkel (zuführendes Rohr, welches bei einer wirklichen Hernie dem centralen Stück des Darms entsprechen würde) auf; aber in den linken Schenkel dringt das Wasser nicht ein, weil der hydrostatische Druck in der Richtung des Pfeils wirkt und die Wandungen dieses Schenkels (abführendes Rohr, welches bei einer wirklichen Hernie dem peripheren Stück des Darms entspricht) fest zusammenpresst. Kein Tropfen fliesst aus diesem Schenkel ab, obgleich ein starker Druck durch die Flüssigkeit ausgeübt wird.

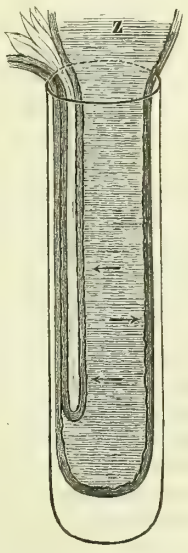

Fig. 194.
Experiment von Lossen zur Theorie der Mechanik der Brucheinklemmung.

4) *die dynamische Theorie* von W. Busch. Zur Erklärung dieser Theorie ist es zweckmässig, von einer Maschineneinrichtung (Fig. 195 a) auszugehen, welche technisch vielfach benutzt wird. Die Stange (S) trägt zwei Stempel (T und t), von welchen der eine (T) eine vierfach grössere Flächeneinheit besitzt, als der andere (t). Wenn nun dieselbe Druckkraft (= K) in der Richtung der senkrechten Pfeile auf beide Stempel einwirkt, so ist das mechanische Moment viermal grösser an dem grossen, als an dem kleinen Stempel. Deshalb bewegt sich die Stange in der Richtung des grossen Stempels und zwar mit einer Kraft, welche nach dem Satz $Kx - Ky = k$ als $3k$ bezeichnet werden kann (x und y bezeichnen die Flächeneinheiten der beiden Stempel). An einer Hernie (vgl. Fig. 195 b) bildet nun die concave Darmwand, welche dem Ansatz des Mesenteriums entspricht, den kleinen Stempel, die convexe Darmwand, welche der freien Fläche entspricht, den grossen Stempel. Die Flächeneinheit der Fläche ooo ist viel grösser als die Flächeneinheit der Fläche o′o′o′. Mithin wird ein Druck, welcher gleichzeitig auf beide Flächen wirkt, die Darmschlinge gegen

die Fläche ooo in der Richtung der Pfeile bewegen. Dabei wird die Darmschlinge, statt nach oben (in die Bauchhöhle) zurückzugleiten, eher noch aus der Bauchhöhle herausgezogen werden.

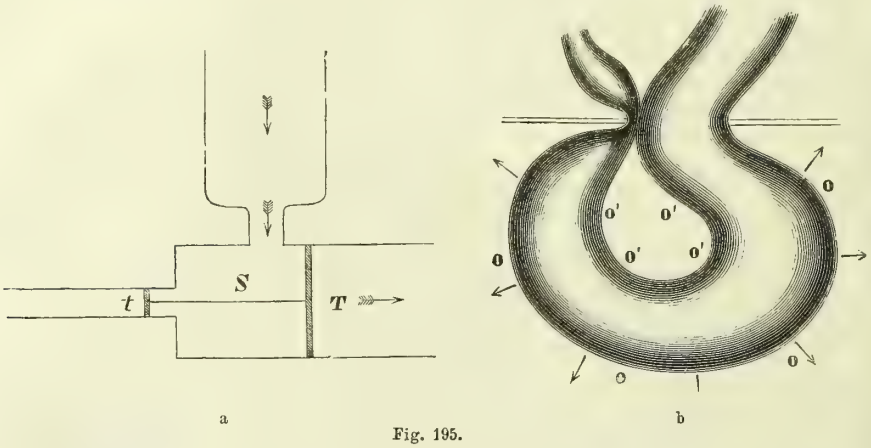

Fig. 195.
Experiment von W. Busch zur Theorie der Mechanik der Brucheinklemmung.

Während die von Chassaignac behauptete Abknickung wahrscheinlich nur eine geringe Rolle bei der Einklemmung spielt, so muss man den Theorien von Roser, Lossen und W. Busch eine grosse Bedeutung zuerkennen. Auch stehen diese Theorien nicht in Widerspruch mit einander, sondern ergänzen sich gegenseitig. Am besten physikalisch begründet ist die Theorie von W. Busch. Bei der Reposition der eingeklemmten Hernie (§ 262) werde ich zeigen, dass auch auf diesem Gebiet die Praxis aus dem Studium der Mechanik Nutzen ziehen kann.

§ 261. Die klinischen Erscheinungen der Einklemmung.

Die erste Erscheinung der Einklemmung, die Unmöglichkeit, die Reposition mit einfachem Fingerdruck auszuführen, wurde schon § 260 berührt. Sobald die gefüllte Darmschlinge in dem Bruchsack feststeht, so übt nun die Bruchpforte ihre schnürende Wirkung auf die Darmparthie aus, welche sie ringförmig umgiebt. So entsteht in den vorgefallenen Theilen der Darmschlinge eine *hochgradige venöse Stauung*. Auf die Folgen dieser Stauung beziehen sich alle örtlichen Erscheinungen, welche man im Beginn und zur Zeit der Höhe der Einklemmung wahrnimmt: nämlich 1) die Ansammlung von *Bruchwasser*, d. h. von Blutserum, welches aus den Blutgefässen der Darmschleimhaut durch den peritonealen Ueberzug in den Bruchsack ergiesst (Ravoth hält irrthümlich das Bruchwasser für Ursache der Einklemmung, während es doch nur Folge derselben ist); 2) Ansammlung von Blutserum auch in der Darmschlinge; dasselbe wird aus den Capillaren nach der Lichtung des Darms ausgepresst und vermehrt den ohnehin schon sehr ungünstig vermehrten Inhalt der Darmschlinge; 3) die hämorrhagische Infiltration der Darmwand, so dass die Schlinge erst dunkelblau, dann rothbraun, und endlich 4) bei *Gangrän* schwarz wird. So wiederholen sich hier alle Folgezustände der venösen Stauung (vgl. allg. Thl. §§ 128—130). Endlich aber kommen noch *entzündliche Vorgänge* zu den Vorgängen der venösen Stauung hinzu, und zwar sind dieselben *abhängig von den Spaltpilzen, welche im Inhalt der Darmschlinge gewöhnlich enthalten sind.* Dieser Annahme entspricht auch die Beobachtung von Nicaise, dass die Gangrän von der Mucosa durch die Muscularis zur Serosa der Darmwand fortschreitet. Von der grösseren oder geringeren

Menge der Spaltpilze, von ihrer Energie der Fortpflanzung u. s. w. hängt der schnelle oder langsame Verlauf der Einklemmung bis zur Gangrän der Schlinge und ihren oft tödtlichen Folgen vorzugsweise ab. So erklären sich die auffälligen Zeitunterschiede; denn wir sehen in einzelnen Fällen schon nach 24 Stunden, in anderen erst mehrere Tagen nach Beginn der Einklemmung den Tod eintreten, so dass man sogar eine *acute* und *chronische* Einklemmung unterschieden hat. Es versteht sich von selbst, dass die Enge der Bruchpforte, die Starrheit ihrer Gewebe, die Grösse der eingeklemmten Darmschlinge und noch andere Momente ebenfalls einen Einfluss auf den zeitlichen Verlauf der Einklemmung ausüben.

Die entzündlichen Vorgänge am Bruchsack bestehen in einer Trübung des Bruchwassers mit Eiterkörperchen und Spaltpilzen, in Bildung von Fibringerinnseln in dem Bruchwasser und besonders auf der Peritonealfläche der Darmschlinge, in *bedeutender Empfindlichkeit der Bruchgeschwulst* und endlich, wenn die Reposition nicht gelingt und der erlösende Bruchschnitt versäumt wird, in *Röthung und entzündlich phlegmonöser Anschwellung der Hautdecken* und aller Theile, welche den Bruchsack umgeben. Gleichzeitig haben die Spaltpilze von der, im Zustand der höchsten venösen Stauung befindlichen Darmwand Beschlag genommen und Strecken derselben gangränescirt. Die Eiterung, welche die gängränösen Fetzen demarkirt, eröffnet schliesslich die Darmwand und *der Inhalt der Darmschlinge mischt sich dem jauchigen Bruchwasser bei.* So entsteht der Kothabscess, dessen spontane oder absichtliche Eröffnung in seltenen Fällen die Heilung anbahnt (vgl. Anus praeternaturalis § 266). In den meisten Fällen tritt der *Tod durch septische Peritonitis* früher ein, bevor es noch zur Bildung eines Kothabscesses gekommen ist.

Was die locale Diagnose der Einklemmung betrifft, so ist es im Beginn der Einklemmung besonders die *Härte der Bruchgeschwulst,* welche für die Beurtheilung der Sachlage die sicherste Entscheidung giebt. Diese Härte könnte paradox erscheinen, da die ganze Bruchgeschwulst nur aus weichen Geweben und Flüssigkeiten (Bruchwasser und Darminhalt) besteht; *die maximale Füllung des Bruchsacks mit Bruchwasser bedingt die Härte der Bruchgeschwulst* (vgl. § 28, allg. Thl.). Diese Härte kann sich bis zu einer brettartigen Härte steigern. Nun kann man aus der Härte der Bruchgeschwulst einen Rückschluss auf die Menge des Bruchwassers, und von hier einen weiteren Rückschluss auf die Höhe der venösen Stauung machen, von welcher wieder die übrigen Erscheinungen, z. B. auch die Eventualität der Gangrän der Darmschlinge und der septischen Peritonitis abhängig sind. Auf einen sonderbaren Ausnahmefall lenkte Roser in jüngster Zeit die Aufmerksamkeit. Wenn nämlich die Einklemmung sehr plötzlich und sehr heftig auftritt, so werden die Arterien des eingeklemmten Darmstücks gleichzeitig mit den Venen zusammen gepresst. Dann tritt keine venöse Stauung, sondern *Anämie der eingeklemmten Darmschlinge* ein und dann *bleibt die Bruchgeschwulst weich,* trotz des höchsten Grades der Einklemmung.

Zwischen den örtlichen Erscheinungen an der Bruchgeschwulst und den allgemeinen Erscheinungen des Gesammtkörpers stehen die Störungen des Darmcanals und der Bauchhöhle in der Mitte. Hier sind am wichtigsten: 1) *das Aufhören der* Stuhlentleerung, obgleich auch nach dem Beginn der Einklemmung einer Dünndarmschlinge die peristaltische Bewegung des Dickdarms noch einmal zu einer Defäcation führen kann; 2) *das Erbrechen,* ausgelöst durch peristaltische Bewegungen, welche von der eingeklemmten Darmschlinge nach oben zum Magen sich fortpflanzen, vielleicht auch zum Theil von der Einschnürung der Darmnerven abhängig und dann gleichsam als Reflexbewegung zu betrachten sind; die erbrochenen Massen sind zuerst Mageninhalt (genossene Speisen und saurer Magensaft), dann Inhalt des Duodenums und Jejunums (galliges Erbrechen), endlich des Ileum

(Kotherbrechen, auch *Ileus* genannt); je nach der Heftigkeit der Einklemmung kann sich das Erbrechen schon in wenigen Stunden oder auch erst nach einigen Tagen zum Kothbrechen steigern; 3) *die septische Peritonitis;* dieselbe kann sowohl von der fauligen Zersetzung des Darminhalts oberhalb der eingeklemmten Stelle, oder auch von der Fortleitung der septischen Entzündung aus dem Bruchsack in die Bauchhöhle abhängen; alle Erscheinungen, welche § 231 schilderte, treten ein, besonders früh und bedeutend die lästige *Tympanitis* der Darmschlingen, welche von der Entwickelung der Fäulnissgase aus dem Darminhalt herrührt.

Der Gesammtkörper nimmt an dem Vorgang der Einklemmung Theil: 1) durch *septisches Fieber,* wobei jedoch besonders hervorgehoben werden muss, dass die febrile Erhöhung der Körpertemperatur keinen festen Maassstab für die Beurtheilung der Höhe der Einklemmung giebt, weil gerade die höchsten Grade der septischen Infection auch in diesem Fall mit normaler und subnormaler Temperatur (vgl. über Fieber bei Diphtheritis § 191, allg. Thl.) zum Tode verlaufen können; 2) durch frequenten Puls mit *sehr niedriger Pulswelle,* welche aus einer reflectorischen Lähmung des Herzmuskels durch Ueberreizung der Darmnerven zu erklären ist; 3) durch auffällig schnelle Abnahme der Körperkräfte, *Verfall der Gesichtszüge,* Zurücksinken der Augäpfel in den Orbitalhöhlen u. s. w. Die Todesangst steht den Kranken auf dem Gesicht geschrieben und die Empfindung des herannahenden Todes ist so ausgeprägt, dass auch ängstliche Kranke die Einwilligung zu etwa nothwendigen operativen Eingriffen ohne weiteres geben.

§ 262. Die Reposition des eingeklemmten Bruchs. Die Taxis.

Wenn für die Laienhand die Reposition des eingeklemmten Bruchs unmöglich ist, so kann dieselbe doch noch der kunstgeübten Hand des Chirurgen, unter Benutzung besonderer Hülfsmittel gelingen. Unter diesen Hülfsmitteln steht in erster Linie *die Narkose.* Wenn auch die Einklemmung nicht auf einem Krampf der Muskeln beruht, welche die Bruchpforte umgeben, so ist doch die Ausschaltung der Muskelcontractionen angenehm und vor allem gestattet in der Narkose die Empfindungslosigkeit der Bruchgeschwulst, den reponirenden Druck längere Zeit hindurch, kräftiger und zweckmässiger auszuüben. Ein zweites Unterstützungsmittel bezieht sich nur auf zwei Arten von Hernien; es sind aber die häufigsten und wichtigsten Arten und zugleich diejenigen, welche am leichtesten zur Einklemmung gelangen, nämlich die *H. cruralis* (§ 276) und die *H. inguinalis* (besonders die H. inguin. ext. § 272). Man soll *die fibrösen Ringe der Bruchpforten durch zweckmässige Stellung der Theile,* speciell für die genannten beiden Arten der Hernien durch Beugung und Adduction des Oberschenkels *zu entspannen suchen.* Allerdings wird durch diese Stellung des Oberschenkels die Bruchgeschwulst etwas verhüllt; aber sie bleibt doch dem Fingerdruck zugängig.

Auf diese Unterstützungsmittel lege ich grösseren Werth als auf die, für die Reposition *vorbereitende Behandlung,* welche von anderen Autoren für wichtig gehalten wird. Ob man überhaupt diese Behandlung noch einzuleiten Zeit hat, hängt von der Schwere der Einklemmungserscheinungen ab. Sind diese Erscheinungen schnell angewachsen und sehr bedeutend, so soll man mit der Reposition und eventuell mit dem Bruchschnitt (§ 263) keine Zeit verlieren. Bei langsamer Steigerung der Erscheinung ist das Einleiten der vorbereitenden Behandlung gestattet. Die wichtigsten Mittel, welche für dieselbe empfohlen werden, sind: 1) ein lauwarmes Vollbad, 2) das Bedecken der Bruchgeschwulst mit Eiscompressen, 3) die Abkühlung der Hautdecken der Bruchgeschwulst mit Aether-spray (vgl. allg. Thl. locale Anästhesie § 336) empfohlen von Barclay, vielleicht wirksamer noch als die Eiscompressen, welche Schelle und Krakauer für sehr wirksam erklären (Schelle berechnet, dass durch Abkühlung des Bruchinhalts auf + 10° C.

allein durch Verdichtung der Gase derselbe sich um ein Zwölftheil des Volumens vermindert), 4) die Compression der Bruchgeschwulst durch Einhüllung mit elastischen Binden (Maisonneuve). Burow empfahl, den Druck auf die Hernie mit abgekühlten Steinen auszuüben. Die Behandlung durch Medicamente ist ohne besondere Wirkung; doch mögen erwähnt werden: das Auflegen von Compressen in Aether getaucht (Alessandri), die subcutanen Morphium-injectionen an die Bruchpforte (Ravoth), die innere Darreichung von grossen Mengen starken Caffees, ein altes Mittel, neuerdings wieder von Wilson und Nagel empfohlen, ferner Caffee-clystiere (Méplay), Tabacksclystiere u. s. w. Mit der Abkühlung der Hautdecken, sei es durch Eiscompressen oder sei es durch Aether-spray, soll man vorsichtig sein, besonders bei schon entzündlich infiltrirter Haut, weil die Haut absterben kann. Die elastische Compression kann im Anfang Nutzen bringen; doch wird sie bei vorgeschrittener Einklemmung wegen der Schmerzen nicht ertragen und bleibt dann auch gewöhnlich ohne Wirkung.

Man beachte bei der Reposition, dass die beiden Hohlhandflächen die ganze Bruchgeschwulst umfassen und *die Fingerspitzen zuerst den nahe an der Bruchpforte gelegenen Theil der Darmschlinge zurückdrängen sollen* (Roser). Bei kleinen Hernien ist natürlich mit den Hohlhandflächen nichts zu leisten. Aber immer bleibt zu beachten, *dass die Bruchgeschwulst nicht in toto auf einmal in die Bauchhöhle zurückgedrängt,* sondern dass *ihr Inhalt allmählig zurückgeschoben werden soll.* Bei gewaltsamer Benutzung der Hände, welche auf die ganze Bruchgeschwulst fest drücken, kann die berüchtigte und gefährliche *Reposition en bloc* (*en masse*) erfolgen, welche zuerst von Ledran beschrieben wurde. Man reisst dabei die Bruchpforte aus ihren Verbindungen los und schiebt sie zusammen mit der ganzen Bruchgeschwulst, einschliesslich des Bruchsacks und seines Inhalts in die Bauchhöhle; dabei bleibt die Einklemmung bestehen und es wird nur die Gefahr der Fortpflanzung der septischen Entzündung vom Bruchsack auf die Bauchhöhle bedeutend gesteigert. Die Ausführung des Bruchschnitts muss bei der Hernia inguinalis ext., bei welcher diese Reposition en bloc am leichtesten vorkommen kann, auf dieses Ereigniss Rücksicht nehmen (vgl. § 264 und § 275). In 96 Fällen von Reposition en bloc, welche Turati zusammenstellte, betrafen 87 Fälle Inguinalhernien und nur 9 Fälle Cruralhernien. Uebrigens können bei diesen unglücklichen Taxis-versuchen auch die Hernien in sonderbare Wege gedrängt werden, z. B. in das Bindegewebe zwischen Peritoneum und dem M. iliacus (Hernia fossae iliacae, Péan), dann zwischen die Schichten der Bauchdecken, und endlich zwischen Peritoneum und Fascia transversa. Im letzteren Fall entstehen Zustände, welche man mit der *Hernia properitonealis* Krönlein's (vgl. § 273) vergleichen kann; solche Beobachtungen wurden in jüngster Zeit von Wahl und Bardeleben mitgetheilt.

Aus den, in § 260 berührten Versuchen von Lossen hat dieser Autor den Schluss gezogen, dass man die eingeklemmte Darmschlinge nach der Richtung des gefüllten (zuführenden) Schenkels bewegen müsse, damit der Darminhalt durch den reponirenden Druck in den leeren (abführenden) Schenkel gedrängt und so die Reposition der eingeklemmten Darmschlinge erleichtert werden könne. Dieser Rath verdient um so mehr beachtet zu werden, da auch die Theorie von W. Busch mit demselben nicht in Widerspruch steht. Da man aber am Lebenden nicht weiss, ob der gefüllte (zuführende) Schenkel der Darmschlinge nach innen oder nach aussen liegt, so muss man abwechselnd den Inhalt der Bruchgeschwulst einmal nach aussen, einmal nach innen drängen, um von der einen oder anderen Stellung aus die Reposition der Darmschlinge zu versuchen. Grosses Aufsehen machten vor ungefähr 10 Jahren die Versuche französischer Chirurgen (Duploug, Dolbeau, Demarquay u. s. w.), durch *Aspiration* von dem Inhalt der Darm-

schlingen mittelst der Dieulafoy'schen Spritze (Fig. 70 § 249, allg. Thl.) das Volumen der Darmschlingen zu vermindern und hierdurch ihre Reposition zu erleichtern. Oft hat sich aber ergeben, dass das Verfahren erfolglos blieb, und doch ist mit der feinsten Punctionsöffnung durch Austritt von septischen Fäcalmassen in den Bruchsack und von da in die Bauchhöhle eine grosse Lebensgefahr verbunden. Das gleiche lässt sich von dem älteren Verfahren der einfachen Punction mit dem Troicart ohne Aspiration (Ravoth u. A.) behaupten; durch dieses sollte zwar nur Bruchwasser entleert werden, aber leicht kann der Darm angestochen werden. Bouisson stellt zwar 35 Fälle von Punction mit und ohne Aspiration, darunter 27 Fälle geheilt, nur 4 Fälle in welchen das Verfahren erfolglos blieb, und nur 4 Todesfälle zusammen; aber wie viele erfolglose und tödtlich verlaufene Fälle mögen verschwiegen worden sein!

Chassaignac hob hervor, dass bei der Obduction, nachdem der Bruchschnitt abgelehnt und der Tod erfolgt ist, in jedem Fall nach Eröffnung der Bauchhöhle die Darmschlinge von dieser Höhle aus zurück*gezogen* werden könne, während der Druck von aussen erfolglos geblieben war. Nun kann man zwar diese Erfahrung nicht, wie es schon von Maupas und Cheselden geschah, und neuerdings wieder von Annandale für grosse Brüche, von Löwenhard wenigstens für die Operation bei H. obturatoria (§ 280) empfohlen wurde, in dem Sinne auslegen, dass man die Laparotomie am Lebenden ausführen solle, um die Einklemmung, welche durch Druck von aussen her nicht gehoben werden kann, nun durch Zug von innen her zu heben; denn der Bruchschnitt ist weniger gefährlich, als die Laparotomie (vgl. § 253 u. § 263). Aber die Thatsache entspricht den in § 260 angeführten Theorien und fordert dazu auf, bei dünnen, wenig gespannten Bauchdecken (d. h. vor Entwickelung der Tympanitis) oberhalb der Bruchpforte (also bei Inguinal- und Cruralhernien oberhalb des Poupart'schen Bandes) mit der Faust einen Druck in die Tiefe auszuüben, durch welchen ein Zug an der eingeklemmten Darmschlinge bewirkt wird. Aehnlich wirken auch die Bleigewichte von 2—3 Kilo Schwere, welche Lannelongue und Labbé oberhalb der Bruchpforte auf die Bauchdecken zu legen empfohlen haben. Auch kann man durch Injectionen grosser Wassermengen vom Anus aus in den Dickdarm, welche durch das Verfahren Hegar's (§ 254) infundirt werden (Proske), oder durch das Einführen der ganzen Hand in das Rectum (Verfahren von Simon, § 242, für die Behandlung der Brucheinklemmung von Hadden angewendet) einen ähnlichen Zug von der Bauchhöhle aus auf die Darmschlingen ausüben. Ferner erfand noch Roussel einen fingerförmigen Haken (doigt artificiel), welcher vom Rectum aus in die Gegend der Bruchpforte eingeführt werden soll, um die Darmschlingen von innen her in die Bauchhöhle zurückzuziehen.

Endlich hat man auch die Bruchkranken den sonderbarsten Lagerungen unterzogen, um die Reposition der Hernien zu erleichtern. Einfach ist noch die Lagerung auf eine schiefe Ebene von 45° Neigung, so dass die Füsse hoch, der Kopf und Rumpf niedrig liegen; auch mag diese Lagerung zuweilen von Nutzen sein. Wenn aber Ribes, Leasure und Thornton die Bruchkranken mit den Knien auf die Schultern eines anderen Menschen legten, damit der Rumpf während der Taxis auf dem Tische tief liege, und wenn gar Preiss die Bruchkranken mit den Knieen über den Vorderrand einer Schiebkarre lagerte und auf holperigem Pflaster herumfahren liess, so kann doch vor so qualvollen und überflüssigen Verfahren nur dringend gewarnt werden.

Jedes gewaltsame Quetschen an der Bruchgeschwulst ist zu vermeiden, um so mehr dann, wenn die Einklemmung schon lange besteht und die Erscheinungen der Entzündung des Brucksacks (§ 261) *vorliegen. Man läuft bei gewaltsamen Versuchen der Reposition Gefahr, die Darmschlinge zu*

zerreissen. Was die Zeitdauer betrifft, so kommt es ja wohl vor, dass nach halb- und einstündigen Versuchen noch einmal die Reposition endlich zum Ziel führt; *doch ist nicht zu rathen, dass man die Repositionsversuche über eine Viertelstunde fortsetzt. Auch öftere Wiederholungen der Repositionsversuche sind an sich nicht immer fehlerhaft, aber doch nicht sehr zu empfehlen.* Man darf nicht vergessen: *ein frühzeitig und richtig ausgeführter Bruchschnitt ist im Erfolg viel sicherer und in seinen Folgen viel ungefährlicher, als ein zu gewaltsamer, zu lange fortgesetzter und zu oft wiederholter Versuch der Reposition.* Die Regeln, welche früher Amussat und Thiry gaben, lauteten anders: man sollte stunden- und tagelang Repositionsversuche machen und würde schliesslich jede Hernie reponiren können, wenn man nur wolle. Diese Regeln sind als vollkommen irrig zu bezeichnen.

§ 263. Allgemeine Regeln für die Ausführung des gewöhnlichen Bruchschnitts.

Der Bruchschnitt, zuerst von Pierre Franco und Paré angegeben, dann besonders von J. L. Petit entwickelt, ist für den bruch-eingeklemmten Kranken dieselbe lebensrettende Operation, wie für den an Laryngostenose erstickenden Kranken die Tracheotomie (vgl. § 141). Der Bruchschnitt kommt am häufigsten zur Ausführung bei Cruralhernien, etwas seltener bei Inguinalhernien (obgleich diese selbst viel zahlreicher sind, als die Cruralhernien, welche sich eben leichter einklemmen), dann nur in vereinzelten Fällen von Umbilical- und anderen Hernien. Plum zählt auf 572 eingeklemmte Brüche der Kopenhagener Hospitäler 317 Crural-, 240 Inguinal-, 13 Umbilical-, 2 Abdominalhernien. Die Sterblichkeitsziffer betrug, indem man die durch Reposition und die durch Bruchschnitt behandelten Fälle zusammenrechnete, 25,5 %. Das Verhältniss des Bruchschnitts zur Reposition wurde schon am Schluss des vor. § berührt. Sobald die Reposition des Bruchs ohne Narkose nicht gelungen ist, so soll man den Kranken oder seine Angehörigen vor Einleitung der Narkose davon in Kenntniss setzen, *dass man zwar in der Narkose noch einmal die Reposition versuchen wolle, aber bei dem Misslingen des Versuchs sofort dieselbe Narkose benutzen werde, um den erlösenden Bruchschnitt auszuführen. Ganz besonders dringlich ist der Bruchschnitt, wenn die Bruchgeschwulst sehr hart ist, die Tympanitis der Darmschlingen in der Bauchhöhle schon begonnen hat und das Erbrechen anfängt, zum Kothbrechen zu werden.* Sobald schon die Erscheinungen der septischen Entzündung an dem Bruchsack entwickelt, und besonders schon die phlegmonöse Infiltration der Hautdecken aufgetreten ist, so ist zwar nur noch der Bruchschnitt das zutreffende Mittel, um die Correction zu ermöglichen, aber die günstige Zeit für die Sicherheit des Erfolgs ist dann vorüber. Wären in Betreff der Einklemmung und der Indication zum Bruchschnitt in dem Laienpublicum und unter allen Aerzten die richtigen Anschauungen verbreitet und wären die Aerzte insgesammt mit den nöthigen Kenntnissen und Fähigkeiten zur Ausführung des Bruchschnitts ausgerüstet, *so dürfte kein Mensch mehr an einer Bruch-einklemmung sterben.*

Der Schwerpunkt der Methodik und Technik des Bruchschnitts liegt in den anatomischen Beziehungen der Bruchgeschwulst zur Bruchpforte und den umgebenden Geweben; diese Beziehungen aber können nur für die einzelnen Arten der Brüche festgestellt werden (§§ 269—280). Hier sind deshalb nur einige allgemeine Gesichtspunkte zu berühren.

Der Bruchsack muss von einem *grossen Hautschnitt aus, welcher in der längsten Axe der Bruchgeschwulst geführt wird und zugleich die Gegend der*

Bruchpforte trifft, präparatorisch, d. h. unter Aufhebung der Gewebe zwischen zwei Hakenpincetten und mit sehr kleinen und vorsichtigen Schnitten freigelegt werden. Man sieht in der Regel, aber doch nicht immer, nach Freilegung der Aussenseite des Bruchsacks durch die Wand desselben das Bruchwasser hindurchschimmern. *Die Eröffnung des Bruchsacks soll mit tangentialer Stellung der Messerschneide geschehen*, also genau nach derselben Regel, welche für die Eröffnung des Peritoneums bei der Gastrotomie § 163 gegeben wurde. Allerdings schützt in vielen Fällen das Bruchwasser, welches sich zwischen der Wand des Bruchsacks und der Darmschlinge befindet, die letztere vor der Messerschneide; aber in manchen Fällen fehlt das Bruchwasser, oder befindet sich an anderen Stellen des Bruchsacks, als gerade an der, welche von dem Eröffnungsschnitt betroffen wird. Sehr vorsichtig muss man den ersten Einschnitt des Bruchsacks so weit erweitern, dass man den Finger in den Bruchsack einführen kann. *Dann spaltet man auf der Volarfläche des Zeigefingers der linken Hand*, welcher in den Bruchsack eingeführt wird und mit der Dorsalfläche die Darmschlinge abdrängt, *die vordere Wand des Bruchsacks in der ganzen Länge von der Bruchpforte bis zum Grund der Bruchgeschwulst*, und zwar mit dem geknöpften Messer oder einer Scheere. Ich ziehe das letztere Instrument vor. *Der lebendige Finger ist bei dieser Spaltung des Bruchsacks ein viel besserer Schutz für die Darmschlingen, als die Hohlsonde*, deren Einführung in den Bruchsack früher allgemein empfohlen wurde, um auf ihr die Spaltung vorzunehmen.

Nun sieht man sich genau die Beschaffenheit der vorliegenden Darmschlinge an. Bei einer blaurothen und auch bei einer bräunlichen Färbung derselben kann man unbedingt die Reposition der Darmschlinge vornehmen. *Bei schwärzlicher Färbung der Darmwand, auch wenn dieselbe nur einen kleinen Theil der Darmwand betrifft, muss die Reposition der Darmschlinge in die Bauchhöhle unterlassen werden;* man verfährt alsdann nach den im § 265 gegebenen Regeln. Dort findet sich auch das Verfahren bezeichnet, welches gegenüber etwa vorgefallenen Netzstücken einzuhalten ist.

Fig. 196.
Cooper's Herniotom.

Wenn nun die Reposition der Darmschlinge zu bewirken beschlossen wurde, so handelt es sich nun um *die Erweiterung des einklemmenden Rings. Dieser Ring ist fast immer die Bruchpforte.* In Betreff der seltenen Ausnahmen vgl. § 264. Zu dieser Erweiterung bedarf es keines eigenen *Herniotoms* (Bruchmessers), obwohl in früherer Zeit viele Arten von Herniotomen angegeben wurden; so das Herniotom von Cooper (Fig. 196). Jedes geknöpfte Messer (Fig. 53 § 243, allg. Thl.) genügt; man kann jedoch die untere Hälfte des Messers mit einem Heftpflasterstreifen umwickeln, damit die Schneide nicht mit der Darmschlinge in Berührung kommt. *Die Einführung des Messers zur Bruchpforte geschieht wieder am besten unter dem Schutz des Zeigefingers der linken Hand*, in dessen volares Hautpolster man die Schneide so einbettet, dass sie nirgends die Darmschlinge streifen kann. Liegt der schneidende Theil der Klinge am Rand der Bruchpforte, so schneidet man nun unter Aufrichtung der Klinge den Rand ein. Früher war die Einführung des Bruchmessers nach der Bruchpforte auf Hohlsonden, z. B. auf der Flügelsonde Heister's üblich; doch schützt auch die Metallplatte, welche Heister an der Sonde anbrachte, nicht so sicher gegen die Verletzung des Darms, als der Finger. Die Richtung des Schnittes wird durch die anatomische Disposition der Theile

bestimmt (vgl. § 275 und 278). Nun ist das Hinderniss für die Reposition gehoben. Bevor aber die Reposition ausgeführt wird, *soll man die Darmschlingen, deren Wand durch die Folgen der Einklemmung mit Spaltpilzen inficirt und entzündet ist, so lange mit* 3% *Carbollösung bespülen, bis eine weissliche Verfärbung des Peritonealüberzugs der Darmschlinge eintritt.* Seitdem ich dieses antiseptische Verfahren in die herniotomische Praxis eingeführt habe, *tritt nicht mehr die Peritonitis ein*, welche früher von der reponirten Darmschlinge auszugehen pflegte und nicht selten zum Tod führte. Gerade dieses Verfahren ist es, welches die Sterblichkeit in meiner herniotomischen Praxis jetzt fast auf Null zurückgebracht hat.

Nach Reposition der Darmschlinge muss man nun erwägen, ob man im Sinne der Radicalheilung des Bruchs sofort *die Schnürnaht des Bruchsackhalses und die Exstirpation des Bruchsacks* vornehmen soll. Vgl. über diesen Punkt § 267. Dann folgt die aseptische Irrigation der Wundflächen, wobei man die Bruchpforte mit den Fingern verschliesst und das Einfliessen der Carbollösung in die Bauchhöhle verhindert; dann die Einlegung eines Drains, welcher der ganzen Länge der Wunde entspricht und mit beiden Enden in den beiden Wundwinkeln ausmündet. Ueber dem Drain werden die Wundränder durch Nähte geschlossen (vgl. Fig. 75 § 251, allg. Thl.). Endlich wird der aseptische Verband nach den Regeln des § 37, allg. Thl. und des § 357 angelegt.

Bei der Nachbehandlung soll man nicht sofort die Stuhlentleerung durch Abführmittel zu erzwingen suchen, obgleich es angenehm ist, wenn die Entleerung schon am ersten und zweiten Tag von selbst eintritt. Man kann sogar während der ersten Tage kleine Dosen Opium (Pauli) geben, um den Darm ruhig zu stellen. Sollte wider Erwarten von der reponirten Darmschlinge, welche in der Regel nahe der Bruchpforte liegen bleibt, eine heftige Peritonitis mit hohem Fieber sich entwickeln, so kann man Wunde und Bruchpforte wieder öffnen und bis zu 10 *Gramm einer* 3% *Carbollösung durch die Bruchpforte in die Bauchhöhle injiciren.* Das ist das beste antiphlogistische Mittel, welches sich in einigen Fällen auf meiner Klinik gut bewährte. Ohne dieses Verfahren erscheint der Vorschlag J. L. Petit's, welcher von Marc Girard und Soupart erneut wurde: dass man nach Erweiterung der Bruchpforte die Darmschlingen gar nicht in die Bauchhöhle zurückschieben, sondern im Bruchsack liegen lassen solle, nicht ganz unberechtigt; denn ohne Zweifel ist der tödtliche Ausgang des Bruchschnitts nicht selten dadurch herbeigeführt worden, dass man die septisch-inficirten Darmschlingen in die Bauchhöhle schob, und hierdurch eine septische Peritonitis bedingt wurde. Mit dem von mir eingeführten Verfahren der antiseptischen Berieselung fällt jedes Bedenken gegen die Zurücklagerung der Darmschlingen weg. Im übrigen wird die Wunde nach den allgemeinen Regeln des aseptischen Systems nachbehandelt. Nach Vollendung der Wundheilung (gegen Ende der 2. bis 3. Woche) erhält der Kranke ein Bruchband (§ 268) mit schwacher Feder, weil sonst in der Narbe (vgl. H. abdominalis § 271) wieder ein neuer Bruch sich bilden könnte. Die Narbe wird durch eine Schicht Watte gegen den Druck der Pelotte geschützt.

§ 264. Abweichungen des Bruchschnitts von der gewöhnlichen Methodik, welche den Bruchsack betreffen.

Die hohen Gefahren, welche früher, vor Einführung des aseptischen Systems, mit jeder Eröffnung der Peritonealhöhle und demnach auch mit der Eröffnung des Bruchsacks — welcher ja nur ein Annex der Peritonealhöhle ist (§ 257) — verbunden war, bestimmten die Chirurgen, den *Bruchschnitt ohne Eröffnung*

des Bruchsacks zu versuchen. Schon von Franco und Paré wird diese Methode erwähnt und wurde dann von J. L. Petit ausgebildet, so dass man sie auch wohl als Petit'sche Methode bezeichnet. Später wurde diese Operationsmethode von Key, Luke und vielen anderen Chirurgen geübt. Man bahnte sich an der äusseren Wand des Bruchsacks einen Weg zur Bruchpforte, führte das geknöpfte Messer zwischen Bruchsackhals und Bruchpforte ein und schnitt den Ring der Bruchpforte ein. Das Verfahren schien um so mehr angezeigt, da in der That nicht der Bruchsackhals, sondern die Bruchpforte durch ihre Enge die Reposition erschwert. Schon ehemals aber hat diese Methodik nicht viel Anhänger sich erworben, weil sie schwer ausführbar ist. Die kugelige Bruchgeschwulst deckt den Rand der Bruchpforte zu, und zwischen der Bruchpforte und dem Bruchsackhals ist ein engerer Raum für die Einführung des Messers, als zwischen dem Bruchsackhals und der Darmschlinge. Wenn nun auch Affre die Erfolge der Herniotomie ohne Eröffnung des Bruchsacks auf 75 %, die Erfolge der gewöhnlichen Herniotomie mit Eröffnung des Bruchsacks auf nur 50 % berechnet, so beweist diese Statistik nichts zu Gunsten des ersteren Verfahrens; denn alle prognostisch ungünstigen Fälle (grosse Bruchgeschwulst, lange Dauer der Einklemmung u. s. w.) gehören zu den Operationen mit Eröffnung des Bruchsacks. Hierzu kommt die Rücksicht, welche man doch auch auf die seltenen Fälle nehmen muss, in welchen weder Bruchpforte noch Bruchsackhals, sondern tiefer gelegene ringförmige Einschnürungen des Bruchsacks bei der sogenannten *Sanduhrform des Bruchsacks* und peritoneale Verwachsungsstränge die Ursache der Einklemmung sind. In Betreff der hier erwähnten Sanduhrform des Bruchsacks (hérnie en forme de sablier) sei nur kurz bemerkt, dass diese Form meist bei Hernia inguinalis vorkommt. Sie ist entweder angeboren, gehört also dann dem Proc. vaginalis an und beruht auf einer mangelhaften Obliteration desselben (§ 272); sie kann aber auch im späteren Leben entstehen, indem der ehemalige Bruchsackhals bei der Vergrösserung des Bruchsacks nach unten rückt. Noch wichtiger ist die Unmöglichkeit, bei Ausführung des Bruchschnitts ohne Eröffnung des Bruchsacks den Zustand der Darmschlingen zu übersehen und bei dem Befund von brandiger Veränderung die dann dringend nothwendigen Maassregeln (§ 265) zu treffen. So könnte durch Zurückführen einer brandigen Darmschlinge in die Bauchhöhle geradezu das Leben des Operirten vernichtet werden. Endlich sind durch Einführung der aseptischen Methode die Gefahren der Eröffnung des Bruchsacks so sehr gesunken, dass man besser *auf den Bruchschnitt ohne Eröffnung des Bruchsacks verzichtet.* Die Sicherheit des in § 263 entwickelten Verfahrens der totalen Spaltung des Bruchsacks ist für den Kranken von grösserem Vortheil, als der geringe Nutzen, welcher ihm aus der Vermeidung der Eröffnung des Bruchsacks erwächst. Noch weniger empfehlenswerth als die Herniotomie ohne Eröffnung des Bruchsacks, aber ihr nahestehend, sind folgende Verfahren: 1) das Verfahren von Seutin und Smyly, bei welchem der Finger unter Einstülpung der Hautdecke und ohne Einschneiden derselben gewaltsam in die Bruchpforte eingedrängt wird um hier durch kräftige bohrende und reissende Bewegungen die Bruchpforte zu erweitern; 2) das Verfahren von M. Langenbeck, welcher zwar die Haut einschneidet, dann aber mit dem Finger die stumpfe Erweiterung der Bruchpforte wie bei 1) vornimmt — die sog. subcutane, digitale Herniotomie; 3) das Verfahren von J. Guérin, die wirkliche subcutane Herniotomie mit einem Tenotom durch Einstich desselben in die Bruchpforte. Alle diese Verfahren sind verwerflich, weil sie die Darmschlingen zu zersprengen oder einzuschneiden drohen.

Gedoppelte Bruchsäcke kommen vorzugsweise bei der H. cruralis (§ 276) vor. Sie beziehen sich entweder auf die Heilung eines früher bestandenen Bruches durch Verwachsung des Bruchsackhalses, oder auf das Entstehen schleimbeutel-

artiger Hohlräume in den Bindegewebsschichten, welche den Bruchsack bedecken, und zwar in Folge des langen Tragens von Bruchbändern, wie ja jeder lange dauernde Druck und Reibung in jedem Bindegewebe die Bildung solcher Hohlräume veranlassen kann. Die Entzündung der Bruchgeschwulst setzt sich auf diese Hohlräume fort, so dass auch sie sich mit blutig gefärbtem Serum füllen. Ihre Anwesenheit wirkt sehr störend auf den Gang der Operation, indem man nach Eröffnung des ersten (falschen) Bruchsacks und nach Entleerung seines Bruchwassers keinen Inhalt findet. Man wird nun stutzig und fragt sich, ob nicht die Diagnose falsch gestellt wurde und etwa statt der erwarteten Brucheinklemmung eine innere Einklemmung (§ 252) vorliegt. Durch sorgfältige Palpation in der Tiefe des geöffneten (falschen) Bruchsacks gelingt es dann die eigentliche Bruchgeschwulst zu fühlen, und nun fährt man mit der Spaltung der Theile bis zur Eröffnung des wahren Bruchsacks fort. In einem Fall von eingeklemmter H. cruralis fand ich drei Bruchsäcke, erst zwei leere und endlich sehr tief einen, mit einer sehr kleinen Darmschlinge gefüllten Bruchsack. Bei Inguinalhernien kommt es vor, dass eine Hydrocele (§ 345) die Hernie zudeckt oder sie umhüllt (Bourguet, Payne). Auch kann in leeren Bruchsäcken, deren Hals gegen die Bauchhöhle hin durch fibröse Schrumpfung sich verschloss, eine seröse Ansammlung, *Hydrocele des Bruchsacks*, endlich auch eine *Entzündung alter Bruchsäcke* stattfinden. Im letzteren Fall liegen die örtlichen Erscheinungen der Einklemmung, was Schwellung, Härte und Schmerz betrifft vor; auch kann durch Fortpflanzung der Entzündung durch die Gewebe der Anfang einer Peritonitis sich entwickeln. Man glaubt dann, einen Bruchschnitt unternehmen zu müssen und findet nur einen mit trüb-eiterigem Inhalt gefüllten, aber von Darmschlingen freien Bruchsack.

Nach erfolgter *Reposition en bloc* (§ 262), wenn trotz scheinbar gelungener Reposition die Erscheinungen der Einklemmung fortdauern, findet man an der Stelle der Bruchgeschwulst ein stark gequetschtes, mit Blutextravasaten durchsetztes Gewebe. Gewöhnlich reicht auch noch der unterste Theil der Darmschlinge bis in den Bruchsack, so dass die Eröffnung des Bruchsacks in gewöhnlicher Weise erfolgt. Nun kann man aber mit dem Finger den Bruchsackhals und die Bruchpforte nicht erreichen, weil sie in die Bauchhöhle geschoben sind. Auch sieht man, wie die gegen die Bauchhöhle geschobene Darmschlinge immer wieder in ihre prolabirte Stellung zurückkehrt. Aus dieser Erscheinung kann man schliessen, dass das Hinderniss höher oben liegt. Es wird nun zwar empfohlen, man soll den Kranken stark „drängen", d. h. eine exspiratorische Bewegung mit geschlossenem Mund und geschlossener Nase und gleichzeitig eine Contraction der Bauchwand ausführen lassen (Ledran). Aber der gewünschte Zweck, dass hierbei die ganze Bruchgeschwulst wieder nach aussen tritt, wird selten erreicht werden. Man muss dann den äusseren Schnitt und die Trennung des Bruchsacks gegen die Bauchhöhle hin soweit fortsetzen, dass diese selbst geöffnet wird. *So wird der Bruchschnitt beinahe zur Laparotomie.* Aber es ist um so nothwendiger, die Darmschlinge in der Bauchhöhle vollkommen freizulegen, weil die Spaltung des Bruchsackhalses und der Bruchpforte, welche nun erfolgen muss, ohne deutliches Sehen sehr schwierig wäre und leicht zu einem Einschneiden der Darmwand führen könnte. Die antiseptische Toilette (§ 232) des geöffneten Theils der Bauchhöhle muss sehr sorgfältig gemacht werden. So ist es mir in einigen Fällen gelungen, die sonst absolut tödtlichen Folgen der Reposition en bloc so zu beseitigen, dass nicht einmal eine Spur von Peritonitis eintrat. Die operative Hülfe muss freilich der Repositionssünde auf dem Fuss folgen; denn nach entwickelter allgemeiner septischer Peritonitis kommt der befreiende Bruchschnitt zu spät.

Ueber Naht der Bruchpforte, des Bruchsackhalses und Exstirpation des Bruchsacks vgl. § 267.

§ 265. Abweichungen des Bruchschnitts von der gewöhnlichen Methodik, welche sich auf den Inhalt der Bruchgeschwulst beziehen.

Der sehr häufige Fall von Entero-epiploocele (§ 258) bietet für den Bruchschnitt kein Interesse, so weit es sich um eine kleine Parthie von unverändertem Netz neben der Darmschlinge handelt. Netzfäden, welche am Bruchsack angewachsen sind, ergeben schon insofern eine Schwierigkeit für den Bruchschnitt, als man vor der Reposition der Darmschlinge die Verwachsung trennen muss. Man achte auf eine etwaige Blutung auf der kleinen Schnittfläche des Netzfadens, weil sich derselbe in die Bauchhöhle zurückzieht und deshalb später eine Blutung in die Bauchhöhle stattfinden könnte, ohne dass man die Blutung anders als mit Hülfe einer Laparotomie stillen könnte. Auch soll man sich nicht auf eine Massenligatur des Netzfadens verlassen, weil die Ligatur abgleiten kann. Besser ist es (wie bei dem Stiel der Mastdarmpolypen § 249) den Netzfaden zu durchstechen und in zwei Hälften mit dem durchgeführten Faden zu unterbinden. Besonders schwierig gestaltet sich der Bruchschnitt bei lipom-ähnlicher Fettwucherung im Netz und bei der Anwesenheit grosser Netzmassen im Bruchsack. Hier empfiehlt sich die *Exstirpation des vorgefallenen Netzes*, aber unter genauester Beachtung der in § 228 gegebenen Vorschriften für die Exstirpation des in Wunden vorgefallenen Netzes. Die zahlreichen Ligaturen sichern gegen die Blutung jedenfalls besser, als die von E. Rose empfohlene Ligatur en masse und werden mit dem Netzstumpf in die Bauchhöhle zurückgeschoben. Uebrigens wurde die Abtragung des Netzes mit Einzelunterbindungen seiner Gefässe schon von Pelletan und Boyer ausgeführt.

Es sei hier auch erwähnt, *dass eine Epiploocele für sich die Erscheinungen der Einklemmung zeigen kann.* Selbstverständlich treffen hier alle Theorieen der Brucheinklemmung des § 260 nicht zu. Es handelt sich nur um eine venöse Stauung in dem Netz, welche von der Bruchpforte ausgeht; durch die Stauung nimmt das Volumen des Netzes so zu, dass dasselbe nun nicht mehr in die Bauchhöhle zurückgeschoben werden kann. Es kommt, wie ich in einigen Fällen beobachtete, auch bei der Einklemmung der einfachen Epiploocele zu heftigem Erbrechen, beginnender Peritonitis u. s. w., so dass vor der Operation die Epiploocele von der Enterocele und besonders von der Entero-epiploocele nicht sicher unterschieden werden kann. Die Behauptung Malgaigne's, dass ein Netzbruch niemals sich einklemmen könne, sondern dass nur die Entzündung des Netzes (*Epiploitis*) die Einklemmung vortäuscht, hat keine praktische Tragweite. Der Bruchschnitt ist deshalb nicht ein vergeblicher, wenn man statt der vermutheten Darmschlinge nur ein Netzstück findet. Man benutzt die Gelegenheit zur Entfernung desselben, um der weiteren Gefahr der Einklemmung einer Darmschlinge vorzubeugen, im Sinne der Radicaloperation des Bruches (vgl. § 267).

Was die Darmschlingen betrifft, so können sie durch ihre Verwachsungen untereinander und mit dem Bruchsack und dem gleichzeitig vorgefallenen Netz bei lang bestehenden und sehr grossen Hernien den Bruchschnitt sehr stören. In solchen Fällen kann es sogar angezeigt sein, zwar die Bruchpforte zu erweitern und so die Ursache der Einklemmung zu beseitigen, aber auf die Reposition zu verzichten, weil man die Darmschlingen nicht ohne Gefahr der Verletzung der Darmwand beweglich machen kann. Nur strangförmige Verwachsungen sind leicht zu lösen; die Lösung der flächenhaften Verwachsungen ist kaum ausführbar. Man

muss dann über den Darmschlingen den Bruchsack und die äusseren Decken sehr genau zusammennähen, ähnlich wie man nach vollendeter Laparotomie die Bauchdecken vernäht.

Wenn eine ungeschickte oder unglückliche Ausführung der Operation zu einer Stich- oder Schnittverletzung der Darmschlinge geführt hat, so soll die Darmnaht nach den in § 240 gegebenen Regeln ausgeführt werden. Bei Stichwunden des Darms ist zwar von A. Cooper das einfache Verfahren empfohlen worden, dass man die verletzte Stelle nach aussen anziehen und die Stichwunde mit einem Ligaturfaden schliessen solle, wie man die Lichtung einer durchschnittenen Arterie schliesst (§ 300, allg. Thl.). Da aber die Ligatur nur die Schleimhautflächen in Berührung bringt, so tritt ein dauernder Verschluss gemäss den in § 240 erörterten Bedingungen nicht leicht ein. Deshalb ist auch für Stichwunden der Verschluss durch eine Darmnaht, welche die peritonealen Flächen aufeinander heftet, vorzuziehen.

Die wichtigste Störung des Bruchschnitts von Seiten des Darms ist die beginnende oder auch schon ausgeprägte Form der *Gangrän der Darmwand* (§ 261). Die schwarze Farbe der Darmwand lehrt uns, *dass wir die betreffende Schlinge durchaus nicht in die Bauchhöhle zurückführen dürfen;* ja man darf die gangränöse Parthie kaum mit dem Finger berühren, weil der leichteste Druck die Darmwand sprengen kann und dann Koth in den Bruchsack oder sogar von ihm aus in die Bauchhöhle einfliessen könnte. In zweifelhaften Fällen kann man die Darmschlinge *durch einen Faden, welcher durch das Mesenterium gezogen wird,* nach aussen fixiren, damit nicht die gangränescirende Darmschlinge sich zurückzieht und in der Bauchhöhle sich öffnet. Wenn das letztere geschieht, so ist die tödtliche Peritonitis unausbleiblich. Doch meint Burow, dass diese Mesenterialschlinge überflüssig sei, weil immer die Darmschlinge nahe der Bruchpforte liegen bleibe. Besonders bedenklich sind die Fälle, in welchen sich schon an der Grenze der gangränösen Parthie ein eiternder Demarkationsstreif gebildet hat. Hier kann man nun entweder nach alter Methode einen Anus praeternaturalis bilden oder nach neuer Methode die Resection des gangränescirenden Darmstücks mit nachfolgender Darmnaht ausführen.

Die Bildung des Anus praeternaturalis ahmt den Vorgang nach, durch welchen einzelne Fälle von Brucheinklemmung ohne Operation zu einer Art von Spontanheilung kommen, indem der Kothabscess (§ 261) durch die Hautdecke durchbricht und nun dauernd die Fäces durch die Abscessöffnung nach aussen entleert werden. Nur geschieht die Bildung des A. praeternaturalis von chirurgischer Hand etwas kunstvoller und unter Vermeidung der grossen Gefahr, welche mit dem Eindringen der Fäces in den Bruchsack und eventuell in die Bauchhöhle verbunden ist. Man näht nämlich die Darmschlinge, deren Wand das gangränöse Stück trägt, mit einer grossen Zahl von Suturen an die äussere Bauchwand an, genau so, wie man die Magenwand für die Gastrotomie (§ 163), die Wand des Colons für die Colotomie (§ 255) annäht. Dann erst trennt man die gangränöse Stelle mit dem Messer und lässt die Fäces ausfliessen. Das Ergebniss ist: eine lippenförmige Fistel zwischen der Darmschleimhaut und der äusseren Haut, wie nach Colotomie. Was wir aber bei der letzteren Operation anstreben, ist für diesen Fall des Bruchschnitts eine recht unangenehme Folge. Wir werden den Verlauf des A. praeternaturalis, eventuell zur Spontanheilung, und die Operationsmethoden zu seinem Verschluss § 266 erörtern.

Die Resection der gangränescirenden Darmschlinge ist ein Verfahren, welches auf den Erfolgen des aseptischen Systems beruht und deshalb auch erst in den letzten Jahren entwickelt wurde, wenn auch schon ähnliche Operationen von Cooper und Dieffenbach ausgeführt wurden. In neuerer Zeit haben

Kocher, Schede u. A. erfolgreiche Operationen dieser Art ausgeführt. Bei ausgedehnter Gangrän ist das Verfahren freilich wegen der Grösse des zu entfernenden Darmstücks schwierig, bei begrenzter Gangrän von geringem Umfang leicht. Im ersteren Fall kann man sich noch dadurch helfen, dass man gesunde Theile der Darmschlinge hervorzieht, um sicher zu sein, dass die Trennung in gut ernährten Geweben vorgenommen wird. Aus dem Mesenterium muss ebenfalls ein keilförmiges Stück herausgeschnitten werden, und es empfiehlt sich, zur Vereinigung der Wundränder des Mesenteriums einige Catgutnähte anzulegen, welche die Schnittflächen des Darms einander nähern. Für die Darmnaht kann man die Methode der Invagination nach Jobert wählen, oder noch besser eine grosse Zahl sehr genau ausgeführter Knopfnähte nach der Methode von Lembert oder Gussenbauer (§ 240) anlegen. Die Gefahr der Methode liegt darin, dass entweder in Folge der Ernährungsstörung, welche die Einklemmung bewirkte, noch die vernähten Darmwände zum Theil absterben, oder dass die Nähte nicht genau schliessen. Da man weder in der einen, noch in der anderen Richtung eine volle Gewähr des Erfolgs sich sichern kann, so kann man dem Rath Schede's folgen: nämlich *den vernähten Theil der Darmschlinge nach gehöriger Erweiterung der Bruchpforte vor derselben im Bruchsack liegen lassen.* Endlich kann man auch noch durch das Mesenterium eine Fadenschlinge ziehen, damit der aussen befestigte Faden die Darmschlinge an der Bruchpforte festhalte. Tritt dann noch eine Perforation ein, so fliessen die Fäces nicht in die Bauchhöhle, sondern nach aussen; dann bildet sich wieder ein Anus praeternaturalis. Im anderen Fall überzieht sich die Darmschlinge mit Granulationen und nach vollendeter Vernarbung drängt man sie langsam durch die breite Bruchpforte in die Bauchhöhle zurück.

§ 266. Der Anus praeternaturalis und seine operative Behandlung.

Nicht selten kommt der Anus praeternaturalis, welcher entweder aus der spontanen Berstung eines Kothabscesses (§ 261) oder aus der operativen Anlegung bei Gangrän der Darmwand (§ 265) hervorgegangen ist, zu einer spontanen Heilung in den ersten Monaten nach seiner Entstehung. Man kann auf diesen günstigen Ausgang hoffen, so lange noch keine lippenförmige Vereinigung zwischen der Darmschleimhaut und der äusseren Haut erfolgt ist (also nur eine *Kothfistel* vorliegt) und so lange noch nicht die narbige Schrumpfung des Mesenteriums zu der Bildung der festen bindegewebigen Masse geführt hat, welche sich als Keil zwischen das zuführende und abführende Rohr legt (vgl. Fig. 197 s).

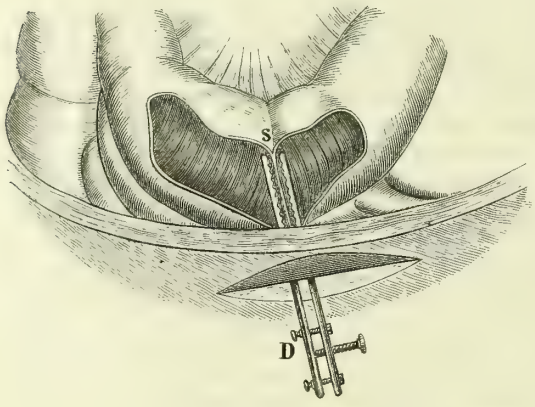

Fig. 197.
Anus praeternaturalis, mit Spornbildung (s) und Anlegung der Darmklemme (D) am Sporn, nach Otis.

Während man die Oeffnung des Darms wegen ihrer Trichterform als *Infundibulum* bezeichnet, nennt man diesen mesenterialen Keil *Promontorium* oder *Sporn* (franz.

éperon); er hat die unangenehme Bedeutung, dass er wie ein Klappenventil die Fäces von dem abführenden Rohr abweist, so dass sie zur äusseren Hautöffnung abfliessen müssen. Auch können Stücke des Darms aus dem Infundibulum, wie bei Prolapsus recti (§ 248) vorfallen. Später verliert das Mesenterium durch die narbige Schrumpfung denjenigen Grad von Elasticität, welcher — ähnlich wie bei dem A. artificialis (vgl. § 255, Colotomie des S romanum) — gemeinsam mit der peristaltischen Bewegung mithilft, den Darm von der Bauchwand abzuziehen, bis endlich der granulirende Gang zwischen der Haut und der Darmwand durch narbige Schrumpfung sich schliesst. Viel seltener als die Bildung eines einfachen Sporns sind die Fälle, in welchen eine breitere Narbe zwischen beide Darmenden sich lagert, so dass zwei Ani praeternaturales getrennt neben einander liegen. Endlich wurde sogar auch der völlige narbige Verschluss der Oeffnung des unteren Darmendes beobachtet.

Wenn man nun die Hoffnung auf spontane Schliessung des A. praeternaturalis aufgeben musste, so hat man nun den operativen Schluss des A. praeternaturalis zu planen. Eine einfache plastische Verschliessung der äusseren Hautöffnung würde nichts nützen, so lange die Wirkung des Sporns die Circulation der Fäces auf normalem Weg nicht gestattet. Man muss sich also vor dem plastischen Verschluss der äusseren Oeffnung mit der Aufgabe der Beseitigung des Sporns beschäftigen. Bei langem Bestand des Anus muss man sogar eine *dilatirende Behandlung des unteren Abschnitts des Darmcanals* vorausschicken; derselbe schrumpft, wenn er lange Zeit ausser Dienst gestellt war, zusammen, ohne jedoch jemals zu obliteriren. Die Dilatation geschieht am besten durch Einspritzen von Flüssigkeiten, welche viel Gas entwickeln; Dieffenbach empfahl zu diesem Zweck Berliner Weissbier; mit kohlensaurem Wasser oder Champagner lässt sich ähnliches erzielen. Man spritzt die Flüssigkeiten sowohl von der Fistel aus in das abführende Rohr wie auch vom Anus aus in den Dickdarm ein, eventuell mit Benutzung der Hegar'schen Eingiessung (§ 254).

Die Beseitigung des Sporns wurde zuerst von Desault durch einfachen Druck versucht, indem ein krückenartiges Holzstück gegen die Spitze des Sporns angedrängt und mit Verbänden in dieser Lage erhalten wurde. Dieffenbach empfahl dasselbe Verfahren; doch wirkt der Druck langsam und unsicher. Deshalb construirte Dupuytren eine *Darmklemme* (Enterotom), welche den Sporn durch feste Constriction zur Nekrose bringt, aber zugleich auch dafür sorgt, dass nach oben von den nekrosirenden Geweben neue peritoneale Verwachsungen sich bilden, damit nicht durch eine Oeffnung des Peritoneums Koththeile in die Bauchhöhle eindringen. Dupuytren's Instrument ist vielfach in den Einzelnheiten abgeändert worden, aber auch in den neueren Modellen ist das Princip erhalten geblieben. Fig. 198 stellt das Dupuytren'sche Instrument in der Modification von Blasius dar. Die kantigen Branchen werden in das zu- und abführende Rohr eingeführt und durch die Schraube zusammengedrängt. So bleibt das Instrument an dem Sporn hängen, bis es gegen den 8.—10. Tag mit dem nekrotischen Schorf des Sporns zusammen abfällt. Ein Wegschneiden des Sporns ist theils wegen der Gefahr der Blutung in der Tiefe, theils wegen der Gefahr des Eindringens von Koththeilen in die geöffnete Bauchhöhle nicht wohl ausführbar. An Stelle des Enterotoms benutzten Vidal, Roubaix und

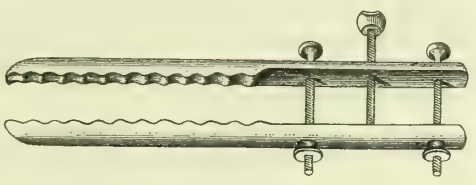

Fig. 198.
Dupuytren's Darmklemme (Enterotom), modificirt von Blasius.

Panas einen pincettenartigen Aetzmittelträger (Pince caustique), dessen Branchen mit Canquoin'scher Paste (§ 249, allg. Thl.) gefüllt waren, um den Sporn zu durchätzen.

Nach Beseitigung des Sporns kann man noch einmal abwarten, ob nun, nachdem der Uebergang der Fäcalmassen in das untere Darmende ermöglicht und die starre Parthie des Mesenteriums beseitigt ist, die spontane Zurückziehung des Darms nach der Bauchhöhle und der spontane Schluss der Fistel erfolgt. Gewöhnlich wird aber der plastische Verschluss der äusseren Fistelöffnung nicht vermieden werden können. Bei der Ausführung der plastischen Operation hat man besonders das Princip der Duplicirung der verschliessenden Lappen (§ 268, allg. Thl.) zu beachten. Wie man dieses Princip in praxi durchführt, das entscheidet sich in vielen Fällen nach den Verhältnissen des einzelnen Falls, nach der Ausdehnung der Hautnarbe, nach der Lage derselben u. s. w.; doch wird eine typische Art der Operation mit duplicirtem Verschluss, welche auch für die lippenförmigen Fisteln des Darmcanals mit Vortheil benutzt werden kann, bei der Operation der lippenförmigen Urethralfistel genauer beschrieben werden (§ 308).

Uebrigens schätzt v. Nussbaum das Ergebniss dieses Verfahrens mit Anwendung des Enterotoms und mit nachfolgendem plastischen Verschluss auf 3 bis 4 % Sterblichkeit und auf 33 % Misserfolg, so dass das Ergebniss kein glänzendes ist.

In unserer operativ-unternehmungslustigen Neuzeit hat man auch den Anus praeternaturalis zum Gegenstand einer laparotomischen Operation gemacht. Solche Operationen wurden, wie v. Nussbaum angiebt, von Dittel, Nicoladoni, Dumreicher, Billroth, Bardenheuer und Schede ausgeführt. Man eröffnet die Bauchhöhle in der Nähe des Anus, präparirt von dem Peritoneum her die adhärente Darmschlinge von der Bauchwand ab, näht die Oeffnung des Darms, eventuell unter Resection des fisteltragenden Darmstücks zusammen und schliesst die laparotomische Wunde, sowie die an der Fistelstelle entstandene Wunde, durch gut angelegte Nähte. Wenn alles gut abläuft, so ist in wenigen Tagen das normale Verhalten des Darmcanals hergestellt; ob aber alles gut abläuft, ob vor allem die Darmnähte fest schliessen, wird der Operateur nicht sicher in seiner Hand haben. Vielleicht ist doch vorläufig noch das alte, langsame Verfahren der geringeren Gefahr wegen dem neuen, schnell wirkenden Verfahren vorzuziehen.

Auch Schuss- und Stichwunden, welche Bauchdecken und Darm treffen, können lippenförmige Fisteln hinterlassen, welche genau ebenso behandelt werden wie der Anus praeternaturalis, welcher aus Brucheinklemmung hervorgeht. Nur fehlt bei diesen, durch Verletzung entstandenen Fisteln oft die Spornbildung (vgl. über die Verletzungen selbst § 239).

§ 267. Die Radicaloperationen der Hernien.

Die bedeutenden Functionsstörungen, welche mit den meisten Fällen von Bruchbildung verbunden sind, und die dauernde Gefahr, dass plötzlich eine Einklemmung erfolgen kann, legen den Gedanken nahe, ob durch eine Operation die Bruchpforte oder der Bruchsackhals definitiv geschlossen und hierdurch die Hernie gründlich (radical) beseitigt werden könne. Das Bestreben, diese Indication zu erfüllen, hat zu einer grossen Zahl von Verfahren der Radicaloperation Anlass gegeben, von denen die älteren Verfahren, wie z. B. die *goldene Naht* (Umschnürung des Bruchsackhalses mit locker angelegtem Golddraht), das Einlegen von Gelatinestreifen oder von Goldschlägerhäutchen in die Bruchpforte (Belmas), das Einspritzen von Jodtinctur in den leeren Bruchsack (Velpeau) vollkommen unzulänglich waren. An das älteste Verfahren, welches die „Bruchschneider“ aus-

führten, die Castration, wird ohnehin Niemand mehr denken, weil es verstümmelnd wirkt. Aber auch die neuen Verfahren sind deshalb nicht sehr befriedigend, weil man im besten Fall die Bruchpforte doch nur mit Narbengewebe ausfüllen kann und dieses Narbengewebe selbst wieder eine zu geringe Widerstandsfähigkeit gegen den Anprall der Darmschlingen zeigt. So entstehen nach Heilung der gewöhnlichen Bruchschnittwunde in der Narbe neue Bruchsäcke; ferner kann in jeder Narbe, welche die Dicke der Bauchwand durchsetzt und an die Stelle der contractil-elastischen Bauchdecken starres narbiges Bindegewebe setzte, ein Bruchsack und ein Bruch sich entwickeln (vgl. Hernia abdominalis § 271). Man darf demnach erwarten — und die Erfahrung bestätigt es — dass nach einer sogenannten Radicaloperation später in der Narbe, welche die Operation hinterlässt, ein neuer Bruch sich entwickelt. Trotzdem sind die Radicaloperationen nicht ohne Berechtigung, wenn sie auch ihrem „radicalen" Prädicat nicht immer Ehre machen. Indem ich nun die Neigung einzelner Chirurgen, alle Fälle von Bruchbildung, besonders alle Inguinal- und Cruralhernien, ohne Unterschied und ohne Beachtung der Eigenthümlichkeit des einzelnen Falles zum Gegenstand der Radicaloperation zu machen, nicht als berechtigt anerkennen kann, möchte ich folgende Indicationen zur Ausführung der Radicaloperation aufstellen:

1) *nach dem gewöhnlichen Bruchschnitt, welcher wegen Einklemmung ausgeführt wurde, darf man die gebotene Gelegenheit benutzen, um die Operation mit einem Akt* (Schnürnaht und Exstirpation des Bruchsacks, vgl. Schluss des §) *abzuschliessen, welcher im Sinne einer Radicaloperation gegen die spätere Wiederbildung eines Bruchs an derselben Stelle gerichtet ist.* Besonders ist die Schnürnaht des Bruchsackhalses zu empfehlen, weil die Bauchhöhle durch dieselbe unmittelbar abgeschlossen wird und nicht sofort wieder Darmschlingen in den Bruchsack vorfallen können. Dagegen ist die Exstirpation des Bruchsacks auf die geeigneten Fälle zu beschränken (s. unten).

2) *bei Epiploocele, welche die Wirkung des Bruchbands hindert:* hier operirt man nach dem oben in § 265 mitgetheilten Verfahren, Eröffnung des Bruchsacks und Exstirpation des vorgefallenen Netzstücks.

3) *bei sehr grossen Brüchen mit sehr weiter Bruchpforte, bei denen wieder die Bruchbänder den Bruch nicht zurückhalten.* Man schliesse jedoch für diese Indication sehr bejahrte und schwächliche Kranke aus. Auch soll man die Operation nur auf besonderen Wunsch derjenigen Bruchkranken unternehmen, deren Arbeitsfähigkeit durch den Bruch erheblich leidet. Ferner kann der Chirurg keinerlei Garantie dafür übernehmen, dass sicher kein Bruch wieder entstehe; wohl aber sind die Brüche, welche nach der Radicaloperation wieder sich bilden, in der Regel klein, mit dem Bruchband leicht zurückzuhalten, und in Betreff der Einklemmungsgefahr viel harmloser. In letzterer Beziehung entsprechen die Bruchrecidive ungefähr den narbigen Abdominalhernien, deren relative Harmlosigkeit in § 271 genauer begründet werden soll.

Unter den zahlreichen Methoden hebe ich als typische Repräsentanten *die alte Methode der Invagination der Bruchpforte* und *die neue Methode des Nahtverschlusses des Bruchsackhalses* hervor.

Das Verfahren der Invagination (Gerdy 1840) bezieht sich ziemlich ausschliesslich auf die sehr häufige Hernienvarietät der H. inguinalis ext. (§ 273). Als invaginirende Substanz benutzt man die dehnbare Scrotalhaut, welche man mit dem Finger in die Bruchpforte am Inguinalring einstülpt und hier entweder durch Nähte (z. B. mit Silberdraht Gerdy) oder durch besondere Apparate, die Invaginatorien, befestigt. Ein sehr bekanntes Invaginatorium ist das von Wutzer. Ein Finger-artiger Cylinder besteht aus zwei Hälften, zwischen welche je nach der Breite der Bruchpforte weitere Stäbe eingelegt werden können, um das In-

vaginatorium zu verbreitern. Eine Nadel wird durch die Spitze des Invaginatoriums (bei breiten Invaginatorien sind es mehrere Nadeln) hervorgedrängt und sticht durch die Bauchdecken durch. Eine äussere Platte wird über die austretende Nadelspitze an die äussere Wand der Bauchdecken angelegt und mit dem eigentlichen Invaginatorium fest verbunden. Das Peritoneum, beziehungsweise der Bruchsack wird von den Nadeln durchbohrt. Da zur Befestigung des invaginirten Hautstücks in der Bruchpforte eine adhäsive Peritonitis nöthig ist, so müssten die adhärirenden Flächen möglichst breit sein; leider sind aber die adhärirenden Flächen sehr klein und die Adhäsionen lösen sich später wieder. Deshalb ist das Verfahren sehr unsicher im Erfolg und besonders in Betreff der Recidive.

Der Nahtverschluss des Bruchsackhalses ist in neuerer Zeit geübt und besonders von Wood und von Czerny empfohlen worden. Wood drängte nach Freilegung der Bruchpforte die Darmschlingen mit dem Finger zurück und schnürte die Bruchpforte (besonders bei H. inguinalis ext., vgl. § 272, die beiden Pfeiler des Inguinalcanals) mit dem Bruchsackhals durch einen Silberdraht zusammen, welcher mit einer gestielten Nadel durchgeführt wurde. Die Nadel nimmt dabei ihren Verlauf um den Finger, welcher die Darmschlingen zurückhält. Der Silberdraht wird über eine Heftpflasterrolle vorn geknotet und bleibt 7—10 Tage liegen. Wood berechnet auf 200 Operationen dieser Art nur 3 Todesfälle und für 70% aller Fälle die dauernde Heilung; doch ist das letztere Ergebniss nicht zweifellos, weil nicht alle Fälle über längere Zeiträume beobachtet werden konnten. Czerny empfiehlt folgendes Verfahren, welches sich von dem Verfahren Wood's wesentlich in der Eröffnung des Bruchsacks unterscheidet: nach Eröffnung des Bruchsacks und Reposition seines Inhalts in die Bauchhöhle führt man mit starkem Catgut- oder carbolisirtem Seidenfaden die Schnürnaht am Bruchsackhals aus (vgl. Fig. 89 § 255, allg. Thl.), d. h. man sticht die Nadel von einem Wundrand aus ein, dann in der Entfernung von etwa 1 Ctm. wieder aus, dann wieder in den Ausstichspunkt ein u. s. w., bis der Faden um den ganzen Umfang des Bruchsackhalses unter der peritonealen Wand des Bruchsacks herumgeführt ist. Dann knotet man die Fadenenden und schnürt die Lichtung des Bruchsackhalses concentrisch zusammen. Die beiden Fadenenden werden kurz abgeschnitten, damit der Faden einheilt. Mollière schlägt zu gleichem Zweck eine elastische Ligatur mit Gummiring vor. Wenn man den Verschluss mit einem Seidenfaden erzielt, so ist, da der Seidenfaden nicht resorbirt wird, der Bruchsack auf alle Zeit gegen die Peritonealhöhle geschlossen; aber dagegen ist der Geheilte nicht gesichert, dass nicht neben dem alten Bruchsack ein neuer entsteht und ein neuer Bruch sich bildet. Czerny fügt noch zu dieser Schnürnaht des Bruchsackhalses einen Nahtverschluss der Bruchpforte (ähnlich wie bei dem Verfahren Wood's), welchen jedoch Socin für unnöthig hält. Den alten Bruchsack kann man nach angelegter Schnürnaht des Bruchsackhalses bis zur Naht hin exstirpiren; doch wird bei grossen Bruchsäcken mit starrer Wand diese Exstirpation zu einer langdauernden und blutigen Operation. Vor allem hat man sich bei derselben vor Verletzungen des Hodens und Samenstrangs zu hüten.

Alkoholinjectionen in der Nähe der Bruchpforte sind von Schwalbe zur Radicalheilung der Brüche empfohlen worden. Schwalbe injicirt ½—1 grm. Alkohol, während Heaton zu demselben Zweck ein Decoct von Eichenrinde, Warren eine Mischung dieses Decocts mit Alkohol und Morphiumlösung, endlich Luton eine gesättigte Kochsalzlösung empfiehlt. Ganz harmlos sind solche Injectionen nicht, indem gelegentlich Abscessbildung nach denselben beobachtet wurde. Es soll mit denselben Injectionen eine fibrös-narbige Schrumpfung mit Verengerung der Bruchpforte erzielt werden; doch sind bedeutende Erfolge von diesem Verfahren nicht berichtet worden. Versuche des *plastischen Verschlusses der*

Bruchpforte wurden von Jameson und M. Langenbeck mit Bildung gestielter Lappen und Einpflanzung derselben in die Bruchpforte gemacht. Nachahmer hat diese Methode nicht gefunden.

§ 268. Die Behandlung der Hernien durch Bruchbänder.

Bei der Construction des Bruchbandes (Bracherium) ist wieder, wie bei den Einzelnheiten der Ausführung des Bruchschnitts das anatomische Verhalten der Bruchpforten und die Lage des Bruchs maassgebend. Wenn demnach in dieser Beziehung auf die §§ 269—280, besonders auf § 279 verwiesen werden muss, so sind doch hier einige allgemeine Gesichtspunkte vorauszuschicken.

Das Wesen der Wirkung der Bruchbänder beruht in einem (meist durch Federkraft erzeugten) Druck, welchen eine convexe Platte (als *Pelotte* bezeichnet) gegen die Bruchpforte ausübt. Diese Platte soll zum Theil die Oeffnung der Bruchpforte ausfüllen, zum Theil sich gegen die Wandungen in der Nähe der Bruchpforte, also an den Ring sich anlegen, damit derselbe den andrängenden Darmschlingen besseren Widerstand leisten kann. Würde man die Bruchpforte einfach mit einem Fremdkörper ausstopfen, so wie man die Oeffnung einer Flasche mit dem Kork schliesst, so würde sich unter dem Druck des Fremdkörpers die Bruchpforte allmählig erweitern und hierdurch der Zustand nur schlimmer werden. Deshalb ist auf die Unterstützung der Bauchwand durch den Pelottendruck besonderes Gewicht zu legen, und die Pelotten müssen demgemäss eine gewisse Flächenausdehnung besitzen.

Da die Brüche nicht immer durch runde Oeffnungen der Bauchwand, sondern gerade bei den häufigen und dadurch wichtigen Varietäten der H. inguinalis ext. und der H. cruralis durch Canäle treten, welche die Bauchwand schief durchsetzen (Canalis inguinalis § 272, Canalis cruralis § 276), so muss für diese Fälle die Pelotte nicht einfach in radialer Richtung (d. h. gegen den Mittelpunkt der Bauchhöhle gerichtet), sondern in schräger Richtung, entsprechend der Längsaxe der betreffenden Canäle ihren Druck ausüben. Gerade dieser Umstand erschwert die Construction der Bruchbänder und erfordert besondere Vorrichtungen an den Federn und an den Pelotten.

Bei Kindern ist das Tragen gut passender Bruchbänder dadurch besonders lohnend, dass unter vollkommener Zurückhaltung der Darmschlingen die Bruchpforten sich allmählig schliessen. Dieses erfreuliche Ereigniss tritt zuweilen schon nach Wochen oder Monaten, in anderen Fällen aber erst nach Jahren ein. Je früher das Bruchband angelegt wird, desto sicherer ist diese radicale Wirkung. Freilich ist im ersten Lebensjahr die Unruhe der Kinder und das Einschmutzen des Bruchbands durch den Harn dem Tragen des Bruchbands hinderlich; aber trotzdem soll das Bruchband angelegt werden, sobald das Bestehen eines Bruches nachgewiesen ist. Da unter der Berührung mit Harn der Stahl der Bruchbandfedern rostet, so soll man die Oberfläche des Bruchbands bei kleinen Kindern täglich einölen oder mit wasserdichten Guttaperchaplatten bedecken, damit das Rosten und hierdurch das Brechen der Feder verhütet wird.

Bei Erwachsenen beobachtet man den Verschluss der Bruchpforte unter dem Einfluss des Tragens des Bruchbands seltener. In diesen Fällen macht man die Erfahrung, dass die ehemals Bruchkranken auch dann noch nicht das Bruchband ablegen, wenn der Bruch längst verschwunden ist. Diese Erscheinung beruht auf der Empfindung der dauernden Insufficienz der Bauchwand an der Stelle der ehemaligen Bruchpforte gegenüber dem Andrängen der Darmschlingen; es ist also nicht einfache Gewohnheit, sondern ein wirkliches Bedürfniss, so dass der Arzt solchen Leuten nicht rathen soll, ihr Bruchband abzulegen. Sie verhüten mit

dem Bruchband die Wiederbildung des Bruches, welche besonders bei beginnender Alters-atrophie der bindegewebigen und musculösen Gebilde der Bauchwand wieder droht. Bei der Erörterung der H. inguinalis int. (§ 274) werde ich zeigen, dass man aus ähnlichen Gründen das Tragen eines Bruchbands älteren Leuten empfehlen kann, bevor der Bruch entsteht, und dass man die Entstehung des Bruchs durch das Bruchband verhütet.

In der Nacht ist das Bruchband in der Regel zu entfernen; bei ruhiger Bettlage bleiben die Darmschlingen entweder ganz in der Bauchhöhle oder die Gefahr der Einklemmung ist doch mindestens sehr gering. Auch vermeidet man hierdurch am besten das Wundwerden der Haut an der Stelle, wo die Pelotte drückt. Indessen haben einzelne Autoren (E. Rose u. A.) auch die Permanenz des Bruchbands empfohlen und für einzelne schwere Fälle kann es richtig sein, diesem Rath zu folgen.

Jeder Bruchkranke muss auf die Einzelnheiten des Gebrauchs des Bruchbands, auf die Bedeutung desselben gegenüber der Gefahr der Einklemmung, besonders aber darauf hingewiesen werden, dass *vor der Anlegung des Bruchbands der ganze Inhalt des Bruchsacks in die Bauchhöhle reponirt werden muss, beziehungsweise bei dem Vortreten von Darmschlingen unter der Pelotte das Bruchband sofort abgenommen werden muss.* In beiden Fällen würde die Pelotte auf die Darmschlingen drücken und könnte durch venöse Stauung in der Darmwand die Einklemmung vorbereiten. Mindestens aber entsteht ein heftiger Schmerz und bald werfen die Kranken das Bruchband als unnütz weg. *Die ärztliche Ueberwachung ist bei der Verordnung und bei dem Anlegen der Bruchbänder unerlässlich;* so wenig der Augenarzt mehr duldet, dass der optische Techniker Brillen aussucht, so wenig darf der Chirurg dulden, dass der Bandagist für sich allein Bruchpraxis betreibt und Bruchbänder anlegt. Der noch jetzt vielfach bestehende Missbrauch, dass Bruchkranke, statt ärztlichen Rath einzuholen, zum Bandagisten gehen und ein Bruchband einkaufen, kann zu grossem Unheil in einzelnen Fällen führen. Der Bandagist glaubt oft Brüche zu erkennen, wo keine vorhanden sind (z. B. bei Hydrocele des Samenstrangs § 345, bei Anschwellungen des Hodens § 343 u. s. w.); das angelegte Bruchband ist nicht nur in solchen Fällen unnütz, sondern kann durch Druck und venöse Stauung die Krankheit erheblich verschlimmern.

§ 269. Der Nabelbruch (Hernia umbilicalis, Omphalocele).

Indem ich nun zu den einzelnen Varietäten der Hernien übergehe, stelle ich den Nabelbruch voraus, weil derselbe recht einfache Verhältnisse darbietet. Wenn man den Nabelbruch häufig als angeboren bezeichnet, so trifft dieses doch für die meisten Fälle nicht recht zu; denn *die sehr grosse Mehrzahl der Nabelbrüche entsteht in den ersten Lebenswochen oder in den ersten Monaten,* zuweilen auch erst nach Vollendung des ersten Lebensjahres. Es ist die *Nabelnarbe,* welche bei bedeutender Vermehrung des intra-abdominalen Drucks, z. B. durch Schreien, starke Bauchpresse bei diarrhoischem Stuhl, Erbrechen, oft wiederholtes Husten bei Bronchitis u. s. w., dem Anprall der Darmschlingen nicht Stand hält. Allerdings kann auch ein Nabelbruch wirklich angeboren sein; dann handelt es sich um einen mangelhaften Verschluss der Bauchplatten an der vorderen Bauchwand. Diese seltenen Fälle zeigen mehr den Charakter der Eventeration, als den eines Bruchs, d. h. es liegen viele Darmschlingen, eventuell auch Magen und Milz in der enorm weiten Bruchpforte. Diese Fälle könnten am besten als *Exomphalus* gegenüber der Omphalocele, dem eigentlichen Nabelbruch, be-

zeichnet werden. Auf viele Hunderte von Nabelbrüchen, welche sich erst nach der Geburt entwickeln, kommt kaum ein einziger Fall von wirklich angeborenem Nabelbruch. Die ebenfalls sehr seltenen Fälle von Offenbleiben und Prolabiren des Ductus omphalo-meseraicus in der Nabelnarbe wurde schon § 225 erwähnt.

Die Nabelnarbe liegt meist als eingezogene Stelle der Haut auf der Höhe der Bruchgeschwulst; doch kommen auch seltenere Fälle vor, in welchen der Bruchsack ober- oder unterhalb der Hautnarbe in der Linea alba sich entwickelt; so kann man einen Uebergang zwischen dem Nabelbruch und dem Bruch der vorderen Bauchwand (§ 271) nachweisen. Oft findet man bei Kindern neben dem Nabelbruch noch eine längliche Diastase der Linea alba, so dass sich bei dem Husten ober- und unterhalb der eigentlichen Bruchgeschwulst noch die ganze Gegend der Linea alba vorwölbt. Dieses Verhalten tritt nur bei sehr schlecht entwickelten und ernährten Kindern (hochgradige Rachitis, angeborene Syphilis u. s. w.) ein. Ueberhaupt kann man annehmen, dass die meisten Nabelbrüche bei schlecht ernährten und kränklichen Kindern vorkommen; doch wird die allgemeine Störung nicht etwa durch den Nabelbruch bedingt, sondern umgekehrt leitet die Krankheit, welche das Allgemeinbefinden stört, wie z. B. chronische Bronchial- und Darmcatarrhe, den mangelhaften Widerstand der Bauchdecken ein und giebt durch ihre Erscheinungen, wie bei den erwähnten Krankheiten durch Husten und Diarrhoe den mechanischen Anlass zur Ausbildung des Bruchsacks und zum Eintreten der Darmschlinge in den Bruchsack. Nach Friedberg wäre die Phimose bei Kindern (§ 291) und das Drängen bei dem Harnlassen eine häufige Ursache für die Entstehung des Nabelbruchs.

Der Bruchsack wird nur von der äusseren Haut, der oberflächlichen Fascie und dem fibrös-narbigen Blatt der Linea alba bedeckt. Das letztere Blatt ist in der Regel sehr dünn; da nun auch das Unterhautbindegewebe und die oberflächliche Fascie unter dem elastischen Druck der Darmschlinge sich verdünnen, so ist es oft nur eine Kartenblatt-dicke Gewebsschicht, welche den Bruchsack bedeckt, so dass man den Inhalt des Bruchsacks beinahe durch die Bauchdecke hindurchschimmern sieht. Die Bruchpforte ist eine einfache rundliche Oeffnung. Diagnostische Verwechselungen könnten nur etwa mit einem Myxom oder Granulom der Nabelnarbe (§ 225) oder mit dem erwähnten Prolaps des erhaltenen Ductus omphalomeseraicus stattfinden. Die leichte Reponibilität des Bruchinhalts, der mit dem Finger fühlbare Bruchring, die normale Beschaffenheit der äusseren Haut sichern die Diagnose des Nabelbruchs.

Vom kindlichen Alter her können Nabelbrüche in das höhere Alter mit übernommen werden oder sie entstehen auch erst bei Erwachsenen, z. B. bei Frauen nach Schwangerschaft, bei sehr corpulenten Menschen, bei denen eine Art Insufficienz der Bauchdecken sich entwickelt. Diese Fälle bei Erwachsenen nehmen dann oft colossalen Umfang an, bis zur Kopfgrösse und darüber. Die Bruchpforte wird dann so weit, dass man die Faust durch dieselbe nach der Bauchhöhle eindrängen kann, wenn nicht Adhäsionen des Netzes und des Darms am Bruchsack oder Verwachsungs-stränge zwischen den Wänden des Bruchsacks die Bruchpforte unzugängig machen. Solche Verwachsungen sind gerade bei grossen Nabelbrüchen älterer Leute sehr häufig (vgl. § 258); sie bedingen auch die Gefahr der *Einklemmung,* während bei Kindern Einklemmungen der Nabelbrüche trotz der grossen Zahl dieser Brüche nicht vorkommen. Der einklemmende Ring ist bei Erwachsenen selten der Nabelring, sondern häufiger findet man Axendrehungen des Darms, Abknickungen einer Darmschlinge über Strängen des Bruchsacks oder des oft prolabirten Netzes. Fettreiche Individuen mit schlaffer Musculatur neigen besonders zu der Bildung solcher riesenhaften Nabelbrüche, deren erste Entstehung aber in das erste Lebensjahr zurückdatiren kann.

§ 270. Zur Behandlung der Nabelbrüche.

Die geringe Beschwerde und die sehr geringe Einklemmungsgefahr, welche mit den Nabelbrüchen kleiner Kinder verbunden ist, könnten ein zuwartendes Verhalten in der Behandlung nahe legen. Aber gerade im ersten und zweiten Lebensjahr sind die Nabelbrüche ohne viel Mühe zur Heilung zu bringen; diese Erfahrung, vereint mit der Erfahrung, dass in späteren Jahren die Heilung schwierig, endlich aber unmöglich wird und dass die sehr lästigen und gefährlichen grossen Nabelbrüche der Erwachsenen aus den kleinen Anfängen des ersten Kindesalters entstehen, muss uns bestimmen: *die Behandlung des Nabelbruchs möglichst früh zu unternehmen und bis zur Schliessung der Bruchpforte durchzuführen.* Etwas bedenklich ist das früher oft geübte *Verfahren der Ligatur,* wobei die Basis des Bruchsacks mit der umgebenden Haut durch Fäden zusammengeschnürt wurde. Das Verfahren wurde schon von Celsus und Desault geübt, in neuerer Zeit wieder von Stoltz empfohlen; doch könnte dasselbe unter Umständen zu Peritonitis führen. Eine wenig zweckmässige Art der Behandlung wird an manchen Orten von den Hebammen geübt; sie schneiden eine Muskatnuss in zwei Hälften, legen die Convexität einer Hälfte, wie es übrigens zuerst von Richter geschah, in die Bruchpforte ein und befestigen sie mit kreuzweis angelegten Heftpflasterstreifen, welche über die vordere Bauchwand festgezogen werden. Da bei dem Schreien der Kinder die vordere Bauchwand allerlei Faltungen erfährt, so lassen die Pflaster bald los. Wenn übrigens die halbe Muskatnuss wirklich in der Bruchpforte festgehalten würde, so würde die Bruchpforte auch geradezu offen erhalten werden. Denn diese Nuss, welche als Pelotte dient, ist eine Pelotte von zu kleiner Fläche (vgl. über die Wirkung der Pelotte § 268). Etwas zweckmässiger war schon die Benutzung der alten grossen Kupferdreier, welcher als flache Pelotte nicht die Bruchpforte korkartig ausfüllte, sondern die Ränder der Bruchpforte bedeckte. Am zweckmässigsten ist es, einen Heftpflasterstreif so zusammen zu falten, dass er eine dicke Platte bildet, welche in jeder Richtung etwas grösser als der Durchmesser der Bruchpforte ist. *Während die linke Hand die Darmschlingen aus dem Bruchsack herausdrängt, presst die rechte Hand die so vorbereitete Heftpflasterpelotte fest auf die Bruchpforte an. Vorher wurde schon ein* 2—3 *fingerbreiter und ungefähr* 1 *Meter langer Heftpflasterstreif unter die Lendengegend des Kindes geschoben, welches an den Füssen frei schwebend gehalten wird. Während nun die Finger der linken Hand das Andrücken der Pelotte gegen die Bruchpforte übernehmen, schlingt die rechte Hand den langen Heftpflasterstreif zweimal um den ganzen Umfang des Unterleibs circulär herum und befestigt die Pelotte in ihrer Lage auf der Bruchpforte.* Das circuläre Umlegen und das feste Anziehen des langen Heftpflasterstreifens, so dass er in den Inhalt der Bauchhöhle eine Rinne eindrückt, sichern den Erfolg des Verbands. Das Schreien der Kinder bedingt die Gefahr, dass die Darmschlinge wieder in den Bruchsack eintritt; indem aber bei den inspiratorischen Bewegungen das Zwerchfell sich abflacht und auf den Inhalt der Bauchhöhle drückt, üben die seitlich gegen die Bauchwand ausweichenden Darmschlingen auf den engen Heftpflasterring einen Druck aus, welcher demselben eine grössere Spannung giebt und deshalb zu einer noch festeren Einpressung der Pelotte auf die Bruchpforte führt. Das ist die mechanische Erklärung für die vorzügliche Wirkung dieser Heftpflasterverbände. Dieselben müssen übrigens mindestens in 8tägigen Zwischenräumen, besser sogar alle 3 Tage gewechselt werden, weil sie theils durch die Wiederholung jenes intra-abdominalen Drucks, theils auch durch die Durchnässung mit Harn gelockert werden.

Kein Bruchband kann sich in der Sicherheit der Wirkung mit einem

gut angelegten Heftpflasterverband bei Nabelbrüchen messen. Jeder Nabelbruch in den ersten Lebensjahren ist durch Heftpflasterverbände heilbar; die Heilungsdauer variirt natürlich entsprechend der Grösse der Bruchpforte, von wenigen Wochen bis zu mehreren Monaten. *Uebrigens darf eine diätetische und medicamentöse Behandlung der inneren Krankheiten (besonders der Enteritis und Bronchitis), welche durch Husten, Diarrhoe und Erbrechen die Entstehung und Entwickelung des Nabelbruchs begünstigen, nicht unterlassen werden;* ein guter Erfolg dieser Behandlung unterstützt wesentlich den Erfolg der örtlichen Behandlung.

Unter den zahlreich angegebenen kunstvollen Bruchbändern für Nabelbruch mag das *Nabelbruchband von* Langgaard als relativ zweckmässig hier kurze Erwähnung finden. Die Pelotte (p, Fig. 199) liegt derartig in der schildartigen Platte beweglich, dass ein Anziehen der beiden, zwischen p und n gelegenen Spiralfedern die Pelotte kräftig gegen die Bruchpforte treibt. Nun stehen die Spiralfedern durch Nussgelenke (n n) mit den beiden Gürtelhälften in Verbindung, welche den Unterleib ringförmig umgeben. Wenn nun bei heftigen inspiratorischen Bewegungen das niedersteigende Zwerchfell die Darmschlingen an dem Umfang der Bauchwand andrängen, so wiederholt sich das, was oben für den Heftpflasterring hervorgehoben wurde: die Gürtelhälften ziehen an den Spiralfedern an und die Pelotte wird um so fester gegen die Bruchpforte angedrängt. Aber trotz dieser interessanten und zweckmässigen Mechanik des Langgaard'schen Bruchbands ist der Heftpflasterverband vorzuziehen, weil er billiger und überdies noch sicherer in der Wirkung ist. Aehnlich dem Bruchband Langgaard's wirkt das elastische Bruchband von Wood, dessen Caoutchouc-pelotte mit Luft gefüllt ist. Zwei seitliche Theile der grossen Pelotte werden durch Husten u. s. w. unter Druck versetzt, und dieser Druck verdrängt die Luft in den Theil der Pelotte, welcher die Bruchpforte verschliesst.

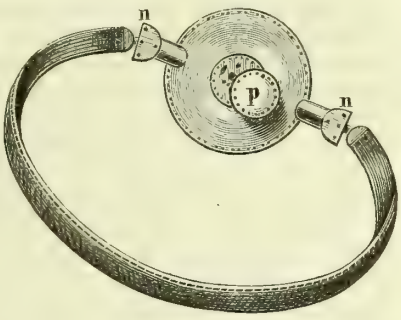

Fig. 199.
Nabelbruchband von Langgaard; p. Pelotte. n n. Nussgelenke.

Für Erwachsene, bei welchen man jede Hoffnung auf Radicalheilung durch Verbände oder Bruchbänder aufgeben muss, construirt man weich gepolsterte grosse Lederpelotten, welche durch einen Leibgurt auf der Bruchpforte festgehalten werden. Der Leibgurt wird am besten aus elastischen Stoffen (Gewebe mit Gummifäden durchzogen) hergestellt, weil Ledergurten nicht fest genug anliegen. Bei irreponibelem Bruchinhalt — ein Fall, welcher bei grossen alten Nabelbrüchen sehr häufig ist — muss man an Stelle der Pelotte einen Tragbeutel aus weichem Gewebe (am besten aus durchbrochenem Seidengewebe, wie es für die bekannten Suspensorien für das Scrotum benutzt wird, vgl. § 357) in den Leibgurt einfügen. Der Beutel hilft den Bruchinhalt tragen und soll auf den Bruchsack einen solchen gleichmässigen Druck ausüben, dass nicht noch weitere Darmschlingen aus der Bauchhöhle in den Bruchsack nachrücken können.

Bei den seltenen *Bruchschnitten*, welche übrigens auf keine anatomischen Schwierigkeiten in der Ausführung stossen, empfiehlt sich eine breite Eröffnung des Bruchsacks, weil die Einklemmung gewöhnlich nicht in der Bruchpforte, sondern in Verwachsungssträngen des Bruchsacks und Netzes, sowie in Axendrehungen der Darmschlingen begründet ist. Im übrigen ist die allgemeine Methodik (§§ 263—265) zu vergleichen. Die Erfolge des Bruchschnitts bei Nabelbrüchen sind nicht

besonders gut, weil man in der Regel bei alten Leuten operiren muss. Uhde hat 137 Fälle von Einklemmung bei Nabelbrüchen zusammen gestellt, von denen 53% zur Heilung gelangten; doch mögen die nicht geheilten Fälle häufiger unveröffentlicht geblieben sein als die geheilten. Keine einzige Einklemmung kam im kindlichen Alter vor. Zur Ausführung der *Radicaloperation* liegt bei Nabelbrüchen keine Indication vor. Brüche mit kleiner Bruchpforte sind durch Heftpflasterverbände (s. oben) zu heilen. Bei sehr grosser Bruchpforte ist weder das Verfahren der Invagination, noch auch das Verfahren der Schnürnaht des Bruchsackhalses (vgl. § 267) hier gut ausführbar.

§ 271. Die Brüche der Bauchwand (Herniae abdominales). Zwerchfellbrüche.

Die Zahl dieser Brüche ist relativ klein und viele unter ihnen entstehen auf Grund einer Narbe, welche die Bauchwand durchsetzt. So kann nach allen Operationen, welche durch die Dicke der Bauchwand durchgreifen, z. B. nach Laparotomie (§ 253), Unterbindung der A. iliaca ext. (§ 366), nach Exstirpation der Ovarialgeschwülste u. s. w., ein Bruch in der Narbe entstehen. Cruveilhier, Cloquet und Riesel beobachteten nach Stichverletzungen der seitlichen Intercostalräume (im 7. und 8. Intercostalraum) die Entstehung einer *Hernia intercostalis*. Das Narbengewebe ist gegenüber den andrängenden Darmschlingen weniger widerstandsfähig, als die normalen fibrös-muskulösen Platten, welche die Bauchwand bilden. Doch sind es auch oft mehr Diastasen der Bauchwand an der Narbe mit flach convexer Vorwölbung des parietalen Blatts des Peritoneums, als wirkliche Brüche mit Bildung eines deutlichen Bruchsacks und einer umschriebenen Bruchpforte. Die Analogie der Nabelbrüche mit solchen narbigen Brüchen der Bauchwand wurde schon § 257 hervorgehoben.

Wenn ohne narbige Veränderung der Bauchwand ein Bruch sich in derselben entwickelt, so darf man wohl annehmen, dass etwa krankhafte Veränderungen in den Muskelplatten, fibröse oder fettige Degenerationen die Ursache sein mögen. In der Lendengegend, am vorderen Rand des M. quadratus lumborum, kommen solche Abdominalhernien etwas häufiger, als an anderen Orten, aber doch immer noch selten genug vor. Man bezeichnet diese Hernien als *Hernia lumbalis*. Larrey stellte 26 Fälle dieser Art zusammen, von denen 15 Fälle ohne vorgängige Narbenbildung entstanden waren. Die Mehrzahl der Lumbalhernien kommt bei Frauen vor.

Die Diastase der M. M. recti in der Linea alba wurde schon bei Gelegenheit der Beschreibung der Nabelbrüche bei schwächlichen Kindern (§ 269) erwähnt. Im übrigen entwickelt sich eine solche Diastase nach Schwangerschaft, besonders nach öfterer Wiederholung derselben, nach Ovariotomien u. s. w. Zwischen der Diastase und den *Brüchen in der Linea alba* findet ein allmähliger Uebergang statt. Für beide Vorgänge, für die Diastase wie für die Bruchbildung ist es wieder charakteristisch, dass die einfach fibröse Linie zwischen den M. M. recti gegenüber den muskulösen Theilen der Bauchwand, welche durch contractile Verkürzung dem Druck der Darmschlingen entgegen wirken, den Ort des geringeren Widerstands darstellt. Auch die fibröse Linie, welche den Aussenrand jedes M. rectus mit den muskulösen Platten der seitlichen Bauchwand verbindet, ist zu Bruchbildung etwas mehr geneigt, als diese Platten selbst. G. Simon hat in einem Fall von Diastase der Linea alba nach Ovariotomie versucht, durch Ausschneiden von Hautstreifen die Diastase zur Heilung zu bringen.

Eine eigenthümliche Bruchsackbildung, welcher wir übrigens bei den Schenkelbrüchen (§ 276) wieder begegnen werden, geschieht durch die Bildung *sub-*

peritonealer Lipome, welche in Lücken der muskulösen Bauchwand nach aussen wachsen und einen Trichter des parietalen Blatts des Peritoneums hinter sich her ziehen; dieser Trichter kann dann zum Bruchsack werden. Solche Lipome können unter Umständen mit den Fingern wieder durch die Lücke der Bauchwand nach innen gedrängt werden, ähnlich wie man den Bruchinhalt reponirt. Es kommen aber auch echte *Epiploocelen der äusseren Bauchwand* vor, d. h. es liegt ein Stück fetthaltigen Netzes in einem kleinen Bruchsack unter der Bauchhaut. Beide Fälle, jene Lipome und diese Netzbrüche, sind diagnostisch nicht leicht auseinander zu halten; nur dass das vorgefallene Netz eine unregelmässige, mehr höckerige Oberfläche besitzt, kann die Diagnose mit grösserer Wahrscheinlichkeit auf Netzbruch leiten. Uebrigens ist es von geringer praktischer Tragweite, dass man diese beiden Fälle von einander unterscheidet; *wichtig ist nur, dass man sie nicht für subcutane Lipome oder Fibrome hält* (§ 226). Es wäre immerhin eine unangenehme Täuschung, wenn man glaubt, eine ganz unbedeutende Operation auszuführen und plötzlich das Peritoneum verletzt. Da jene subperitonealen Lipome und die kleinen Epiploocelen der Bauchwand in der Regel gar keine Functionsstörung verursachen, so ist es am besten, dieselben unberührt zu lassen. Wenn man aber solche Lipome exstirpiren oder die Epiploocele der Radicaloperation (§ 267) unterziehen will, so soll dieses unter allen Vorsichtsmaassregeln des aseptischen Systems geschehen.

Die Behandlung aller abdominalen Hernien weicht im Princip in keinem wichtigen Punkt von der Behandlung der Umbilical-hernien ab, so dass auf § 270 in dieser Beziehung verwiesen werden kann. Da jedoch die Brüche der Bauchwand im frühen kindlichen Alter nicht vorkommen, so ist die Benutzung der für die Nabelbrüche dieses Alters empfohlenen Heftpflasterverbände für die Brüche der Bauchwand ohne besonderen Werth. Bei kleinen Epiploocelen, welche nicht reponirt werden konnten und bei Berührung empfindlich waren, liess ich Hohlpelotten in den Leibgurt befestigen, welche die Bruchgeschwulst von aussen deckten.

Wenn man den Begriff der Bauchwand etwas weit fasst, so kann man auch das Zwerchfell unter diesen Begriff stellen und deshalb sollen hier noch die *Zwerchfells-brüche* (Hernia diaphragmatica) eine kurze Erwähnung finden. Sie sind für den pathologischen Anatomen und den inneren Kliniker von grösserer Bedeutung, als für den Chirurgen; doch stellte Popp im Anschluss an 2 Beobachtungen v. Nussbaum's im ganzen 42 Fälle von Zwerchfell-brüchen traumatischer Entstehung aus der Literatur zusammen. Die Ursachen waren Stich- und Schussverletzungen, sowie Sturz mit bedeutender Quetschung. 32 Fälle gehörten der linken, 5 der rechten Seite an. Die grössere Zahl der Fälle entspricht *angeborenen Oeffnungen in der linken Kuppel des Zwerchfells*, durch welche Pleurahöhle und Peritonealhöhle mit einander in Verbindung stehen. Dann liegen gewöhnlich Theile des Magens, des Colon transversum und Dünndarmschlingen im linken Pleuraraum und können hier durch den stark tympanitischen, übrigens je nach den Füllungszuständen des Magens und Darms wechselnden Percussionston erkannt werden. Leichtenstern zeigte, dass man durch künstliche Füllung des Magens und des Colons mit Flüssigkeit (durch Magen- und Darmsonde) den Percussionston ändern und hierdurch die Theilnahme des Magens oder des Colons an der Bruchbildung feststellen kann. Auf der rechten Seite verhindert die Leber das Eintreten von Darmschlingen in den Pleuraraum. Von Bruchsackbildung ist gewöhnlich nichts vorhanden. Doch erwähnt Bohn, dass bei 80 Fällen von Hernia diaphragmatica, welche er aus der Literatur zusammenstellte, in 14 Fällen das Vorhandensein eines Bruchsacks angegeben wird. Gegenstand einer chirurgischen Behandlung ist erst ein Fall von Zwerchfellsbruch geworden, obgleich die Einklemmung, besonders bei traumatisch entstandener H. diaphragmatica, nicht ganz

selten vorkommt. Bardenheuer's Operation blieb erfolglos, weil von der laparotomischen Wunde aus die Bruchpforte nicht gefunden werden konnte. Uebrigens hat schon Laennec die operative Behandlung der H. diaphragmatica durch Laparotomie geplant und meint, man könne durch Hungern und durch aufrechte Lagerung des Kranken die erzielte Reposition erhalten. Popp schlägt vor, durch das von Simon später verallgemeinerte Verfahren der Einführung der ganzen Hand zum S romanum (§ 242) einen Repositionsversuch zu machen. Die meisten Fälle wurden zufällig bei Obductionen gefunden.

§ 272. Allgemeines zur Anatomie und Classification der Leistenbrüche (Herniae inguinales).

Ueber die anatomischen Verhältnisse der Leistenbrüche und der Schenkelbrüche (§ 276) sind in der ersten Hälfte dieses Jahrhunderts sehr eingehende Untersuchungen angestellt worden, deren Ergebnisse nicht in allen Punkten sich als bedeutsam für die Praxis erwiesen haben. Deshalb bleiben bei der Schilderung der anatomischen Verhältnisse der genannten Brucharten manche anatomische Einzelnheiten, welche in praxi nicht von Wichtigkeit sind, unerwähnt, um für die wirklich wichtigen anatomischen Verhältnisse etwas mehr Raum zu gewinnen.

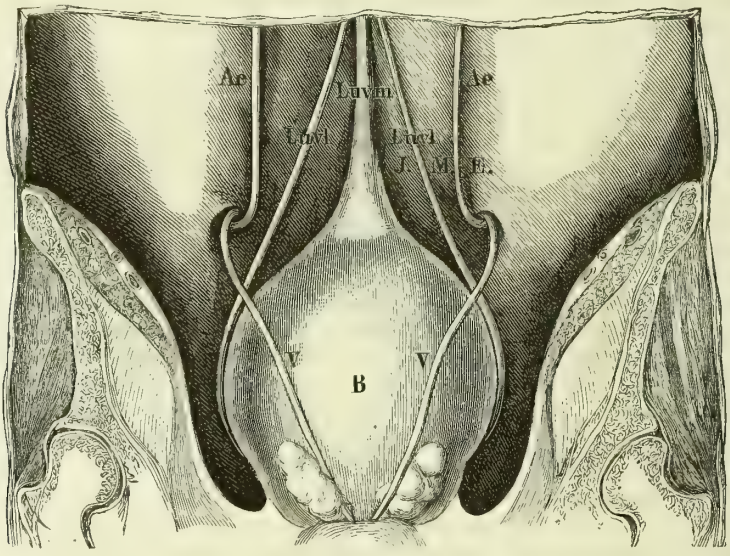

Fig. 200.
Ansicht der hinteren Fläche der vorderen Bauchwand, von einem frontalen Medianschnitt des Beckens aus. B. Blase. V. V. Vasa deferentia. Ae. Ae. Art. Art. epigastricae. Luvl. Luvl. Ligamenta umbilico-vesicalia lateralia. Luvm. Ligamentum umbilico-vesicale medium J. Fossa inguinalis int. M. Fossa inguinalis med. E. Fossa inguinalis ext. $^1/_3$ d. nat. Gr.

Wir betrachten zuerst den unteren Theil der vorderen Bauchwand von hinten her und erkennen hier (Fig. 200), dass das parietale Blatt des Peritoneums in Form von fünf Längsstreifen — einer median gelegen, zwei paarig zu jeder Seite — etwas gegen die Bauchhöhle vorgewölbt wird. Diese Streifen entsprechen: 1) median dem Reste des Urachus, dem Ligamentum umbilico-vesicale medium (Luvm), 2) lateral an der Seitenwand der Blase den Resten der beiden Nabelarterien, den beiden Ligamenta umbilico-vesicalia lateralia (Luvl), 3) noch weiter

lateral und gerade in der Mitte des Poupart'schen Bandes, den beiden A. A. epigastricae int. (Ae), welche in etwas schräger Richtung nach oben und innen verlaufen. Zwischen diesen fünf Strängen liegen sechs Gruben, zu jeder Seite drei, die Foveae inguinales, und zwar die Foveae inguinales internae (J) zu beiden Seiten des Ligam. umbil.-vesic. med., zwischen ihm und dem betreffenden Ligam. umbil.-vesic. lat., sodann zwischen den letzteren und den beiden A. A. epigastricae die Foveae inguinales mediae (M) und endlich nach aussen von den beiden A. A. epigastricae die Foveae inguinales externae (E). Diese Gruben können der Ausgangspunkt der Bruchsackbildung werden; jedoch geschieht dieses nur in sehr seltenen Fällen mit der Fovea inguin. int.; denn diese Grube entspricht nach vorn der breiten und starken Muskelmasse des M. rectus. Dagegen theilen sich die Foveae mediae und externae in die Disposition, um Ausgangspunkt der Bruchsackbildung zu werden, und zwar die Foveae externae im jugendlichen Alter, die Foveae mediae bei älteren Leuten. Die Foveae mediae entsprechen nach vorn hin einem schwachen Theil der Bauchwand; denn ausser der dünnen Schicht der Fascia transversa liegt nur die Sehne des M. obliquus ext. zwischen dem Peritoneum und der äusseren Haut. Wenn nun mit zunehmendem Alter die fibrössehnigen Gebilde an Widerstandskraft verlieren, so kann hier *der innere Leistenbruch* (Hernia inguin. int.) entstehen, welcher zuerst durch Cline und Scarpa von dem äusseren Leistenbruch unterschieden wurde. Dagegen sind bei Neugeborenen die Foveae inguinales ext. am schärfsten ausgeprägt; sie bilden eine trichterförmige Vertiefung des Peritoneums, welche die Spitze nach aussen zur Haut richtet. Die Entstehung *des äusseren Leistenbruchs* (Hernia inguinalis ext.) in der Fovea inguin. ext. kann nur im Zusammenhang mit den entwickelungsgeschichtlichen Verhältnissen begriffen werden, welche zur Bildung dieser trichterförmigen Einziehung führen.

In frühen Fötalstadien liegt der unterste Theil des Peritonealsacks im Scrotum, welches durch seine Entwickelung diesen Theil des Peritoneums allmählig etwas mehr von der grossen Peritonealhöhle absondert, bis endlich aus diesem Theil des Peritoneums der *Processus vaginalis peritonei* wird. Dieser Processus bildet eine seröse Tasche, welche oberhalb des Poupart'schen Bandes und nach aussen von der A. epigastrica int. mit der grossen Peritonealhöhle in freiem Zusammenhang steht. Zu dieser Zeit bewegt sich nun der Hoden, welcher von dem unteren Theil der Urniere sich abschnürt, durch die Contraction des Gubernaculum Hunteri nach unten, gelangt endlich im Scrotum zu der hinteren Fläche des Proc. vaginal. peritonei und stülpt sich in diesen Proc. der Art ein, dass er einen doppelten serösen Ueberzug erhält, die *Tunica vaginalis testis propria,* mit deren Erkrankungen wir uns Cap. XXIV beschäftigen werden. Der obere Theil des Proc. vaginalis peritonei, welcher von dieser Einstülpung nicht betroffen wird, und nach aussen von dem Samenstrang liegt, schrumpft zu einem lockeren Bindegewebe ein, welches den Samenstrang scheidenartig umhüllt, *die Tunica vaginalis funiculi spermatici.* Von diesem normalen Gang der Entwickelung kann nun — abgesehen von dem mangelhaften oder fehlerhaften Descensus testiculi, welcher in § 352 besprochen wird — insofern eine Abweichung eintreten, dass der Hoden an der hinteren Wand des Proc. vaginalis peritonei liegen bleibt, ohne denselben einzustülpen und dass dann der Proc. vaginalis gar nicht zum Schrumpfen kommt. *Das Offenbleiben des fötalen Processus vaginalis peritonei entspricht für die Zeit nach der Geburt einem vorgebildeten Bruchsack, in welchen nur durch Steigerung des intra-abdominalen Drucks Darmschlingen einzutreten brauchen, um eine H. inguinalis externa zu bilden.* Zuckerkandl fand sogar bei der Untersuchung von 100 Kinderleichen, welche der 11. und 12. Lebenswoche angehörten, in 37 Fällen den Processus vaginalis offen.

Jedoch trifft diese Entstehung nur für eine Minderzahl von Fällen zu. In dieser Minderzahl besitzt der Hoden keine eigene Tunica vaginalis, sondern prominirt nur als flache Erhebung in den Grund des Bruchsacks hinein und dieses Verhalten dient bei der anatomischen Untersuchung dazu, diese Art des äusseren Leistenbruchs zu erkennen. „Angeboren" darf man aber auch diese Art nicht nennen, denn nur der Bruchsack ist angeboren, nicht der Bruch selbst, weil doch erst nach der Geburt die Darmschlingen in den Bruchsack eintreten.

Die Mehrzahl der äusseren Leistenbrüche entsteht erst nach der Vollendung der gewöhnlichen Entwickelung dadurch, dass von der Fovea inguinalis ext. aus, deren trichterförmige Vertiefung der Schrumpfung des Proc. vaginalis peritonei entspricht, in die Tunica vaginalis funiculi spermatici hinein ein neuer Bruchsack sich bildet. Als Ursache der secundären Bruchsackbildung glaubt Heckel die Schwere des Hodens annehmen zu sollen; er bezieht sich dabei auf einen von Scarpa schon an der Leiche angestellten Versuch, indem bei Zug am Hoden die Grube des Proc. vaginalis an der vorderen Bauchwand (Fovea inguinalis ext., E, Fig. 200) sich trichterförmig nach unten verlängert. In dem weiteren Verlauf ist die Vergrösserung des Bruchsacks an die Fasern der Tunica vaginalis des Samenstrangs gebunden und so tritt der Bruch ebenfalls endlich in den Grund des Scrotums ein. Der Hoden aber, welcher am untersten Punkt des Bruchsacks liegt und in diesen Fällen niemals, wie bei der ersteren Varietät, von den Darmschlingen umhüllt wird, besitzt dabei seine geschlossene und mit dem Bruchsack nicht communicirende Tunica vaginalis testis propria.

Bei dem weiblichen Geschlecht giebt es auch einen Proc. vaginalis peritonei, welcher in den, dem Scrotum entsprechenden Theil, in das Labium majus eintritt. Der Rest dieses fötalen Gebildes wird als *Nuck'sches Divertikel* bezeichnet. Das Ligamentum rotundum liegt an der Innenwand des schrumpfenden Proc. vaginalis peritonei. So entspricht die *Hernie des Labium majus der Frauen dem äusseren Leistenbruch der Männer.* Nur ist die erstere viel seltener, als der letztere, und überdies fehlen die interessanten Beziehungen, welche der Leistenbruch zu dem Samenstrang und Hoden hat, so dass diese kurze Bemerkung zur Charakterisirung der Hernie des Labium majus genügt.

§ 273. Unterscheidung des äusseren und des inneren Leistenbruchs.

Der äussere Leistenbruch entsteht am häufigsten in den ersten Kinderjahren, doch auch nicht selten noch in der Adolescenz und selbst noch nach der Vollendung des Wachsthums bis gegen das 30. Lebensjahr hin. Die Fovea inguinalis ext. und das an die Spitze ihres Trichters sich anschliessende Gewebe der Tunica vaginalis funiculi spermatici sind gegenüber den Gelegenheitsursachen, welche zur Bruchbildung führen (§ 257), immer ein Ort des minderen Widerstands, bis endlich die älter werdenden bindegewebigen Platten, welche der Fovea inguin. media entsprechen, ihre Elasticität verlieren und so der Ort des minderen Widerstands nach dieser Grube verlegt wird. Man darf wohl annehmen, dass *alle Leistenbrüche, welche vor dem 25. Jahr entstehen, äussere sind, während alle Leistenbrüche, welche nach dem 40. Jahr entstehen, innere sind.* Zwischen dem 25. und 40. Lebensjahr liegt eine Periode, in welcher theils äussere, theils innere Leistenbrüche entstehen. Es liegt nun nicht allein im Interesse der differentiellen Diagnostik der Brüche, welche sich in diesem Zeitraum entwickeln, sondern auch im Interesse der genauen Kenntniss der anatomischen und klinischen Verhältnisse, welche der einen und der anderen Art der Leistenbrüche zu-

kommen, dass der Chirurg eine genaue Kenntniss des äusseren und des inneren Leistenbruchs besitzt. Auch für die Ausführung des Bruchschnitts ist diese Kenntniss von einiger Wichtigkeit (§ 275). Folgende Lehrsätze stellen den Unterschied des äusseren und des inneren Leistenbruchs fest:

1) *die Bruchpforte des äusseren Leistenbruchs entspricht dem Leistencanal, welcher in schräger Richtung die Bauchwand oberhalb des Poupart'schen Bandes durchsetzt und durch welchen der Samenstrang verläuft.* Der äussere Leistenbruch kann keinen anderen Weg gehen, als der Samenstrang selbst. *Die Bruchpforte des inneren Leistenbruchs wird durch eine rundliche Oeffnung zwischen den Fasern der Sehne des M. obliquus ext. gebildet.* Man kann deshalb *den äusseren Leistenbruch als Hernia obliqua* (wegen des schrägen Verlaufs der Bruchpforte), *den inneren Leistenbruch als Hernia directa bezeichnen.*

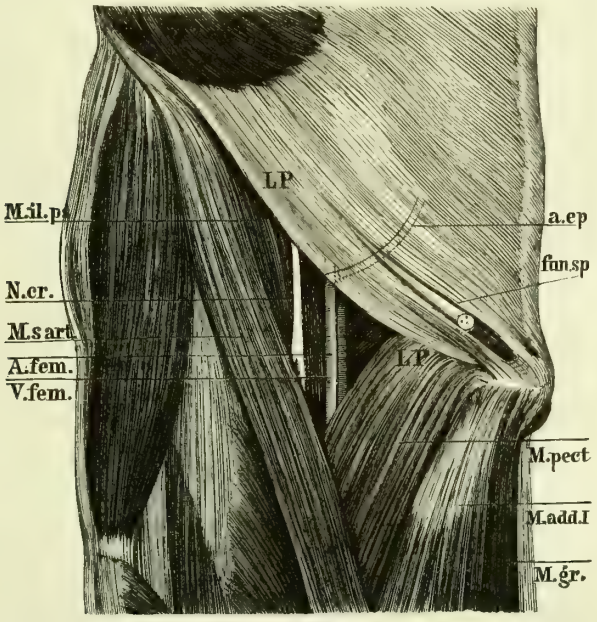

Fig. 201.

Vordere Ansicht der Gegend des Poupart'schen Bandes. (LP. LP.) A. ep. Art. epigastrica. A. fem. Art. femoralis. V. fem. Vena femoralis. fun. Funiculus spermaticus. M. il. ps. Musc. ileo-psoas. N. cr. Nervus cruralis. M. sart. Musc. sartorius. M. pect. Musc. pectineus. M. add. l. Musc. adductor longus. M. gr. Musc. gracilis.

2) *der äussere Leistenbruch tritt nach aussen von der A. epigastrica, der innere nach innen von der A. epigastrica aus der Bauchhöhle heraus.* Den Einfluss, welchen dieses Verhalten auf die Methodik des Bruchschnitts ausübt, werden wir § 275 kennen lernen. In diagnostischer Beziehung bleibt hier zu bemerken, dass zwar die A. epigastrica nicht gefühlt werden kann, wohl aber die Stelle bestimmt werden kann, an welcher die A. femoralis unter dem Poupart'schen Band hervortritt. Zu dieser Bestimmung dient uns 1) die Empfindung der Pulsation dieser grossen Arterie, 2) das chirurgisch-anatomische Verhalten der Arterie, welche in jedem Fall in der Mitte einer, von der Spina ant. super. ossis ilei zur Mitte der Symphysis ossium pubis gezogenen Linie, also gerade in der Mitte des Poupart'schen Bandes unter demselben hervortritt. Die letztere Bestimmung ist genügend scharf, um auch die Lage der A. epigastrica zum Canalis

inguinalis zu bestimmen; denn die A. epigastrica entspringt gerade da aus der A. femoralis (beziehungsweise aus der A. iliaca ext., da gerade an dieser Stelle die A. iliaca ext. zur A. femoralis wird), wo diese Arterie unter dem Poupart'schen Band das Becken verlässt. Der Samenstrang ruht gewissermaassen auf dem Ursprung der A. epigastrica so auf, dass die Arterie dem innersten Umfang des Samenstrangs entspricht. *Wenn nun die Bruchpforte bis nach aussen von dem Ursprung der A. epigastrica aus der A. femoralis sich erstreckt, so ist der Bruch ein äusserer Leistenbruch. Wenn aber die Bruchpforte mit ihrem ganzen Umfang einwärts von der A. femoralis liegt, so ist der Bruch ein innerer Leistenbruch.* Die letztere Eigenschaft trifft freilich auch auf die Schenkelbrüche zu; aber nach den in § 276 aufzustellenden Regeln ist es nicht schwer, den Schenkelbruch von dem inneren Leistenbruch zu unterscheiden. In einem Fall sah v. Linhart die A. epigastrica eine Einschnürung auf der Höhe des Bruchsacks an seiner vorderen Wand bilden.

3) *Bei der Vergrösserung des Bruches gelangt der äussere Leistenbruch regelmässig, dem Verlauf des Samenstrangs folgend, in das Scrotum. Ebenso regelmässig tritt der innere Leistenbruch, da er keine Beziehungen zum Samenstrang hat, bei seiner Vergrösserung niemals in das Scrotum ein, sondern bleibt immer am Ligam. Pouparti stehen.* Ein Scrotalbruch ist mithin niemals ein innerer Leistenbruch. Die französischen Schriftsteller gebrauchen für die beiden Arten der Leistenbrüche auch die sehr treffenden Namen der *Oscheocele* und der *Bubonocele*. Oscheocele ist der griechische Ausdruck für Hernia scrotalis und bedeutet mithin stets einen äusseren Leistenbruch. Der Ausdruck „Bubonocele" beruht auf der Aehnlichkeit der Bruchgeschwulst, welche der innere Leistenbruch bildet, mit der entzündlichen Schwellung der am Ligament. Pouparti der Länge nach angeordneten Lymphdrüsen; diese Schwellung wird als *Bubo* bezeichnet (vgl. über Bubonen § 298) und so bedeutet Bubonocele einen am Ligament. Pouparti entwickelten inneren Leistenbruch. — Was das regelmässige Herabsteigen des äusseren Leistenbruchs in das Scrotum betrifft, so giebt es zuweilen Ausnahmen. Der äussere Leistenbruch kann bei bedeutender Enge des äusseren Leistenrings gezwungen werden, sich in dem Leistencanal auszudehnen. Man bezeichnet diese Hernien als *H. inguinalis interstitialis*. Lotzbeck erwähnt sogar Fälle, in welchen diese Hernien durch die Sehne des M. obliquus ext. unter die Haut treten (H. para-inguinalis). Auch kann der mangelhafte Descensus testiculi mit Zurückbleiben des Hodens im Leistencanal (§ 352) den Anlass zur interstitiellen Leistenhernie geben (Tillaux, Dreyfus). Ferner werden bei angeborener Bauchblasenspalte (§ 338) oft äussere Leistenhernien beobachtet (Gross). An die H. inguinalis interstitialis reiht sich dann noch die *H. properitonealis* an. Mit dieser Bezeichnung belegt Krönlein solche Inguinalhernien, welche vom Inguinalcanal aus den Weg in das Bindegewebe an der vorderen Bauchwand, zwischen Peritoneum und Fascia transversa nehmen. Aehnliches kann gegen die Fossa iliaca hin geschehen (vgl. § 262). Französische Autoren haben wegen der Zweitheilung der Bruchsäcke in solchen Fällen dieselben als „Hernie en bissac", also als *Zwerchsackhernien* bezeichnet.

Unter den oben angegebenen diagnostischen Bestimmungen ist die unter 1) angeführte nur werthvoll für kleinere Brüche, da bei grossen Brüchen auch der äussere Leistenbruch durch Dehnung des Inguinalcanals eine Art directe Bruchpforte erhalten kann. Dafür ist dann wieder die unter 3) angeführte Bestimmung gerade nur bei grösseren Hernien von bestimmtem Werth. Die unter 2) bezeichnete Bestimmung ist immer die sicherste, weil sie auf anatomischer Grundlage beruht. Nur bei sehr grossen Bruchpforten werden die Beziehungen der Bruchpforte zur A. femoralis etwas undeutlich, weil dann die A. epigastrica von ihrem Ursprung

weit abgedrängt werden kann; dann tritt wieder die unter 3) genannte Bestimmung als die maassgebende ein.

§ 274. Klinischer Verlauf der Leistenbrüche.

Die äusseren Leistenbrüche, welche in der frühen Jugendzeit entstehen und wegen mangelnder Behandlung mit passenden Bruchbändern (§ 268 und § 279) in dem späteren Alter fortdauern, erreichen oft eine bedeutende Grösse. Das dehnbare Scrotum setzt ihrer Vergrösserung keinen Widerstand entgegen. So beobachtet man ein riesenhaftes Anwachsen der Bruchgeschwulst, indem die Bruchgeschwulst bis zum Knie herabhängt und fast alle Darmschlingen zum Inhalt hat. In solchen Fällen verschwindet der Penis so in der Hautdecke der Bruchgeschwulst, dass man ihn kaum erkennen kann. Dass mit dieser Entwickelung des Bruchs die grössten Beschwerden für den Kranken verbunden sind, ist selbstverständlich. Indessen kann auch in diesen Fällen noch die Behandlung durch das Bruchband zum Ziel führen. Der Kranke muss längere Zeit in horizontaler Lage zu Bett liegen, und erhält öfters Abführmittel, um die Darmschlingen vollständig zu entleeren. Morgens und Abends macht man nun die Reposition, um die Bauchhöhle, deren Wandungen gewissermaassen bei mangelndem Inhalt zum Schrumpfen gelangt sind, allmählig wieder an die Anwesenheit der Darmschlingen zu gewöhnen. Wenn anfänglich die Reposition nur zum Theil gelingt, so sucht man das halbe Resultat durch Anlegen einer Gummibinde zu erhalten, welche in Kreistouren das Scrotum umfasst. Der elastische Druck der Binde drängt ebenfalls die Darmschlingen nach der Bauchhöhle zurück. Endlich erreicht man das Ziel der vollständigen Reposition und muss nun versuchen, die grosse Bruchpforte durch ein passendes Bruchband mit breiter Pelotte, eventuell durch Unterfütterung derselben mit einem weichen Lederkissen in Verschluss zu halten (vgl. über diese Vorrichtungen § 279). Diese Behandlung einer grossen Scrotalhernie ist zwar kein grosses chirurgisches Kunststück, und jedenfalls langweiliger, als die Ausführung einer Radicaloperation (vgl. § 267 und § 275, Schluss). Aber bei den grossen Scrotalbrüchen handelt es sich oft um alte Leute, welche weder eine Operation wünschen, noch eine grosse Operation dieser Art leicht ertragen würden; dann muss man mit dem minder glänzenden Ergebniss zufrieden sein, dass endlich doch ein gutes Bruchband gute Dienste leistet.

Der innere Leistenbruch spielt klinisch eine weit geringere Rolle, als der äussere. Er wächst selten über Faustgrösse und ist so selten Sitz einer Einklemmung, dass *fast niemals ein Bruchschnitt an einem inneren Leistenbruch auszuführen ist.* Diese Harmlosigkeit der inneren Leistenbrüche ist durch die relativ grosse und directe Bruchpforte bedingt. Doch soll man deshalb nicht versäumen, auch die inneren Leistenbrüche mit passenden Bruchbändern zu versehen (§ 279). Dieselben haben hier nicht nur den Zweck, die Einklemmung zu verhüten, sondern auch die sonstigen Beschwerden zu vermindern, welche besonders dann eintreten, wenn die Bruchkranken schwere körperliche Arbeit verrichten müssen. *Man kann schon bei den ersten Andeutungen der Entstehung des inneren Leistenbruchs Bruchbänder zur Anwendung bringen und durch dieselben die wirkliche Entwickelung des Bruchs verhüten.* Diese ersten Andeutungen bestehen in einer schmerzhaften Empfindung in der Gegend der Fovea inguinalis med. (§ 272) und in dem Gefühl „als ob bei der Arbeit die Eingeweide an dieser Stelle heraustreten wollten". In der That fühlt man, wenn man bei solchen Leuten die flache Hand gegen die äussere Bauchwand entsprechend der Fovea inguin. med. anlegt und sie husten lässt, den heftigen Anprall der Darmschlingen gegen die Bauchwand, deren atrophirenden Gewebe nicht mehr den nor-

malen Widerstand leisten. Solchen Kranken habe ich oft, obgleich ein eigentlicher Bruch noch gar nicht bestand, Bruchbänder mit breiter Pelotte verordnet, damit der elastische Druck den Widerstand der Bauchdecken verstärke; die Leute erlangen hierdurch wieder ihre volle Arbeitsfähigkeit. Die Beschwerden sind übrigens gerade bei innerem Leistenbruch selten so bedeutend, dass sie Anlass zur Radicaloperation (§ 267) geben könnten.

Indem die Leistenbrüche sich zu einer bedeutenderen Grösse entwickeln, als andere Brucharten, enthalten sie auch öfters als Inhalt Organe, welche in anderen Brüchen nicht leicht vorkommen. So kommt es vor, dass die Blase in dem Bruchsack liegt. Diese *Cystocele* soll nach Englisch am leichtesten dadurch entstehen, dass bei frühzeitiger Schrumpfung der Ligam. umbilico-vesicalia lateralia (§ 272) die Blase zur Seite sich ausdehnt. Bei Herniotomieen wurde die Blase als Inhalt von Inguinalhernien von Scott und von Krönlein angetroffen. Noch etwas häufiger findet man in Inguinalbrüchen den Eierstock als Inhalt. Von dieser *Oophorocele* konnte Englisch 38 Fälle aus der Literatur zusammenstellen; in 27 Fällen lag das Ovarium in Leistenbrüchen, in 9 Fällen in Schenkelbrüchen, und einmal in einer Hernia obturatoria (§ 280). Die Fälle von Leistenhernien waren fast alle angeboren, die Fälle von Schenkelhernien mit Ovarium als Inhalt beziehen sich alle auf erworbenen Bruch. Nach Kiwisch kann man die Diagnose dadurch stellen, dass man die Uterussonde in den Uterus führt und durch die Bewegung des Uterus auch an dem Ovarium Bewegungen hervorruft. Die Form des Ovariums, auch seine menstruale Anschwellung leiten auf die Diagnose. In 20 Fällen wurde nach Englisch bei Oophorocele der Bruchschnitt ausgeführt und zwar wird das Ovarium entweder reponirt oder exstirpirt, wie es zuerst von Pott geschah; doch war nur in 7 Fällen vor der Operation die Diagnose richtig gestellt worden. Die heftigen Schmerzen, welche in den Unterleib ausstrahlen, führen zur Operation. Rizzoli unternahm bei Mädchen eine Art Radicaloperation der Oophorocele, indem er die Ovarien durch die erweiterte Bruchpforte in die Bauchhöhle zurückschob.

Was die differentielle Diagnose zwischen den beiden Arten des Leistenbruchs und den Krankheiten des Hodens und Samenstrangs, sowie der Inguinalgegend betrifft, welche ähnliche Schwellungen darstellen, so sei hier nur kurz bemerkt, dass der äussere Leistenbruch mit einer Hydrocele des Hodens und des Samenstrangs, sowie mit Hodenschwellungen und Hodengeschwülsten, der innere Leistenbruch besonders mit Lymphdrüsen-schwellungen verwechselt werden könnte. Um jedoch die Regeln der differentiellen Diagnostik aufzustellen, ist es nothwendig, die Erscheinungen der genannten Krankheiten mit in Rechnung zu ziehen. Deshalb werde ich die differentielle Diagnostik auf diesem Gebiet erst bei Gelegenheit der Erörterung der ähnlichen Krankheitsbilder zu begründen suchen, und verweise auf Cap. XXIV und § 347.

§ 275. Der Bruchschnitt bei Leistenbrüchen.

Die allgemeine Methodik des Bruchschnitts, welche in den §§ 263—265 dargelegt wurde, findet auf den Bruchschnitt bei Leistenbrüchen uneingeschränkte Anwendung; deshalb genügen hier nur wenige ergänzende Bemerkungen. Das Ergebniss des Bruchschnitts bei Leistenbrüchen ist im ganzen besser, als bei Schenkelbrüchen (Holmes). Von dem Princip des langen Hautschnitts über die ganze Ausdehnung der Bruchgeschwulst soll man auch bei den riesenhaft entwickelten Scrotalhernien nicht abgehen, wenn es sich auch hier um fusslange Schnitte handelt. Bei diesen langen Schnitten übersieht man vollständig die oft und vielfach complicirten Verhältnisse des grossen Bruches und nach Beendigung

der Operation schrumpft das elastische Scrotum bedeutend zusammen und die Wundlinie verkürzt sich bedeutend. Bei der Freilegung des Bruchsacks werden einige Aeste der A. A. scrotales durchschnitten, welche durch Ligatur geschlossen werden müssen.

Diejenigen Chirurgen, welche durch sorgfältige anatomische Studien in der ersten Hälfte dieses Jahrhunderts sich bemühten, die topographischen Verhältnisse der einzelnen Brucharten klar zu legen, glaubten durch solche Untersuchungen ermitteln zu können: wie viele fasciale Umhüllungen bei den einzelnen Arten der Brüche den Bruchsack bedecken? In der That wäre es für die genaue Ausführung des Bruchschnitts sehr erwünscht, die Zahl dieser fascialen Blätter zu kennen; aber jene anatomischen Untersuchungen haben sich in dieser Beziehung als unfruchtbar erwiesen. Wenn man auch die genaue Diagnose, beispielsweise auf äusseren Leistenbruch gestellt hat, so weiss man deshalb doch nicht, ob man zwei oder sechs Bindegewebsschichten wird trennen müssen, um den Bruchsack zu erreichen. Die feinsten, am normalen Organ gar nicht durch das anatomische Messer darstellbaren und namenlosen Lamellen des Bindegewebes können unter dem Reiz des wachsenden Bruches und des lange getragenen Bruchbands zu derben, fascialen Blättern sich entwickeln. Man spalte demnach soviel fasciale Blätter, als man eben vorfindet, und beachte die Regeln, welche in § 263 in Betreff der vorsichtigen Freilegung und der noch vorsichtigeren Eröffnung des Bruchsacks gegeben wurden. Doppelte Bruchsäcke (§ 264) scheinen an den Leistenbrüchen sehr selten vorzukommen; dagegen beobachtet man gerade an diesen die in § 264 erwähnte Sanduhrform des Bruchsacks und kann die Einschnürung des Bruchsacks der Sitz der Einklemmung sein, so dass man dann auf eine Erweiterung der Bruchpforte verzichten kann.

In der grossen Mehrzahl der Fälle muss für die Reposition der Darmschlingen die Erweiterung der Bruchpforte stattfinden; so stellt sich die Frage, in welcher Richtung soll das geknöpfte Messer die Bruchpforte einspalten? Die durch die anatomischen Beziehungen der Leistenbrüche zur A. epigastrica begründete Regel lautet: *bei äusserem Leistenbruch soll die Erweiterung der Bruchpforte nach aussen, bei innerem Leistenbruch aber nach innen stattfinden.* Da aber fast ausnahmlos nur äussere Leistenbrüche Gegenstand des Bruchschnitts werden, so ist die praktisch-wichtige Folgerung aus dieser Regel, dass man eine Erweiterung der Bruchpforte nach innen, gegen die A. epigastrica hin vermeiden soll. Bei zweifelhafter Diagnose, d. h. wenn man nicht genau weiss, ob ein innerer oder äusserer Leistenbruch vorliegt, kann auch die Spaltung der Bruchpforte nach oben in senkrechter Richtung (Scarpa) stattfinden. Dagegen ist die Erweiterung nach unten und besonders nach unten und innen in jedem Fall zu vermeiden, weil bei dieser Erweiterung die A. epigastrica und der Samenstrang, ja bei Durchschneidung des ganzen unteren Pfeilers des Canalis inguinalis bis zum freien Rand des Ligam. Pouparti sogar die grossen Schenkelgefässe in Gefahr kommen würden. Am zweckmässigsten ist *das mehrfache Einkerben des Bruchrings* (Debridement multiple, Vidal), wobei man jedoch immer die seichten Einschnitte an dem oberen und äusseren (bei dem seltenen Bruchschnitt des inneren Leistenbruchs an dem oberen und inneren) Segment des Bruchrings führen soll.

Mit diesem Verfahren gewinnt das Gespenst der Verletzung der A. epigastrica int., von welchem die älteren chirurgischen Lehrbücher so viel zu erzählen wissen, keine wirkliche Gestalt. Sollte das Unglück trotzalledem vorkommen, so würde kein Chirurg der Neuzeit darüber im Zweifel sein, dass man die Wunde erweitern, die durchschnittenen Enden aufsuchen und unterbinden muss. Ein eigenes Compressorium, eine pincettenartige Vorrichtung mit einer Schraube, welche die Pincettenbranchen gegen die Bauchwand zusammendrückt, wie dasselbe von Hessel-

bach angegeben wurde, hat kaum mehr auch nur ein geschichtliches Interesse. In unserer aseptischen Zeit dürften wir es wohl eher wagen, eine Branche der Pincette mehrere Tage in der Bauchhöhle liegen zu lassen, als das früher zulässig erschien; doch ist der Catgutligaturfaden im Interesse der Asepsis immer angenehmer, als eine Pincette.

Im übrigen kann, sowohl was die Nachbehandlung betrifft, wie auch in Betreff der ganzen Methodik des Bruchschnitts einfach auf die §§ 263—265 verwiesen werden. Die Schilderung der Radicaloperation der Brüche in § 267 nimmt so sehr auf den äusseren Leistenbruch Rücksicht, dass hier nichts hinzuzufügen bleibt. Die kleineren, harmlosen und mit wenig Beschwerden verbundenen inneren Leistenbrüche werden kaum Gegenstand einer Radicaloperation.

§ 276. Der Schenkelbruch (Hernia cruralis s. femoralis) in seinen anatomischen Beziehungen.

Wer die anatomischen Verhältnisse des Schenkelbruchs kennen lernen will, muss sich von der Gegend unter dem Poupart'schen Band ein Präparat herstellen, welches dem in Fig. 202 abgebildeten entspricht. Das Ligamentum Pouparti umschliesst zusammen mit dem Knochenrand des Beckens, welchen es überspannt

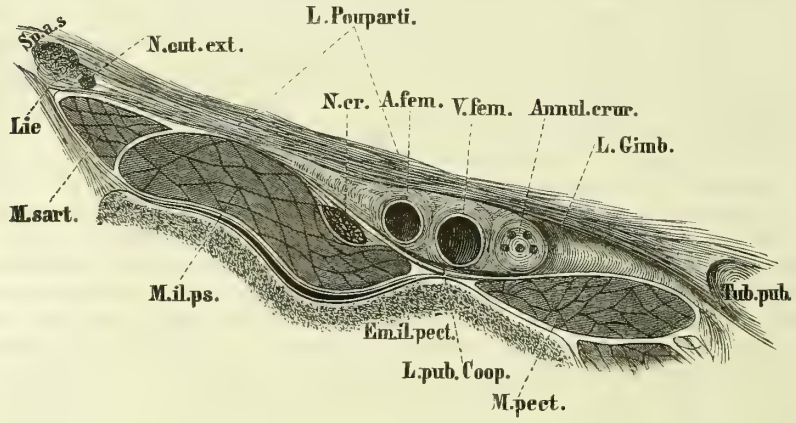

Fig. 202.

Frontaler Durchschnitt durch die Linie des Poupart'schen Bandes (L. Pouparti). Sp. a. s. Spina ant. sup. ossis ilei. Lie. Ligam. inguinale ext. N. cut. ext. Nerv. cutaneus ext. M. sart. Musc. sartorius. M. il. ps. Musc. ileo-psoas. N. cr. Nerv. cruralis. A. fem. Art. femoralis. V. fem. Vena femoralis. Annul. crur. Annulus cruralis. L. Gimb. Ligam. Gimbernati. Em. il. pect. Eminentia ileo-pectinea. L. pub. Coop. Ligam. pubicum Cooperi. M. pect. Musc. pectineus. Tub. pub. Tuberculum pubis. 1/3 d. nat. Gr.

(Ramus horizontalis ossis pubis und vorderer Rand des Os ilei, von der Spina ant. sup. herab bis zur Eminentia ileo-pectinea), einen unregelmässigen Raum ein; dieser Raum ist ausgefüllt durch die Organe, welche vom Becken zur Vorderfläche des Oberschenkels ziehen. Ein grosser Theil des Raumes, seine ganze äussere Hälfte ist ausgefüllt 1) von dem Ligam. inguinale ext. (Lie), welches von dem Knochenrand zwischen beiden Spinae zum Ligam. Pouparti zieht und nur von dem N. cutaneus fem. ext. durchbrochen wird; 2) von dem M. ileo-psoas, welcher nach oben von dem freien Rand des Ligam. Pouparti, nach unten von der concaven Einbiegung des Darmbeins zwischen Spina ant. inf. und der Eminentia ileo-pectinea begrenzt wird. In das vordere Blatt des M. ileo-psoas eingewebt,

verlässt der grosse N. cruralis (N c r) mit dem Muskel das Becken, um zur Musculatur des Oberschenkels zu gelangen. Unsere Interessen beziehen sich auf die innere Hälfte jenes Raums, und zwar auf den medianen (der Mittellinie des Oberschenkels entsprechenden) Theil desselben, welcher zwischen dem Innenrand des M. ileo-psoas und dem äusseren Rand des Ligam. Gimbernati übrig bleibt. Das Ligam. Gimbernati spielt für den innersten Theil jenes Raums zwischen dem Ligam. Pouparti und dem knöchernen Beckenrand dieselbe ausfüllende Rolle, wie das oben erwähnte Ligam. inguin. ext. für den äussersten Theil jenes Raums. Mit seinem freien äusseren, concav ausgeschweiften Rand grenzt das Ligam. Gimbernati einen kleinen Raum ab, dessen innere Grenze von der convexen Innenfläche des M. ileo-psoas abgegrenzt ist und welcher von den grossen Schenkelgefässen, der A. femoralis und der V. femoralis zum Austritt aus dem Becken zum Oberschenkel benutzt wird. Beide Gefässe liegen am äusseren Theil dieses kleineren Raums, die Arterie dem M. ileo-psoas zunächst nach aussen, die Vene dicht an der Arterie an ihrer inneren Seite. So bleibt zwischen dem Innenrand der Vene und dem Aussenrand des Ligam. Gimbernati ein kleinster, nur etwa 2 Ctm. breiter Raum übrig, das *Septum crurale* (Annulus cruralis). Dieses Septum besteht aus einem feinfaserigen Bindegewebe, in dessen Maschen Fetträubchen und kleine Lymphdrüsen eingeschlossen sind. Nach der Bauchhöhle liegt an der hinteren Fläche des Septum crurale die dünne Schicht der Fascia transversa und hinter ihr, also immerhin dem Septum crurale dicht angelagert, das parietale Blatt des Peritoneums.

Das Septum crurale kann nun aufhören ein Septum zwischen der Beckenhöhle und dem Oberschenkel zu sein und kann dann durch Bildung eines Bruchsacks zwischen seinen Maschen zur Bruchpforte werden (§ 257). Da die zarten Fasern des Septum von dem anwachsenden Bruchsack bald verdrängt werden, so erhält der Bruchsackhals folgende Umgebungen: 1) nach oben das Ligam. Pouparti mit seinem unteren Rand, 2) nach aussen die Vena femoralis, 3) nach innen den freien äusseren Rand des Ligam. Gimbernati, 4) nach unten den Ramus horizontalis ossis pubis, beziehungsweise einen niedrigen Bandstreifen, welcher sich nur wenig über den Knochenrand erhebt und als Ligam. pubicum Cooperi bezeichnet wird. Ueber den Ramus horizontalis ossis pubis verläuft noch, entweder aus der A. femoralis selbst, oder aus der A. epigastrica nahe ihrem Ursprung aus der A. femoralis entspringend, der Ramus anastomoticus pubicus, ein kleiner arterieller Zweig, welcher hinter dem Os pubis zum Foramen obturatorium herabsteigt und hier mit der A. obturatoria anastomosirt. Diese kleine Arterie hat deshalb eine unverdiente Würdigung in der Anatomie des Schenkelbruchs gefunden, weil sie bei einzelnen Individuen zum Stamm der A. obturatoria anwächst. Nach Tiedemann und Wyeth geht sogar bei Frauen beinahe in der Hälfte aller Fälle die A. obturatoria von der A. epigastrica ab. Nun — so dachte man — müsste diese mächtige Arterie über den Bruchsack verlaufen und müsste dann bei dem Bruchschnitt verletzt werden; man nannte, weil man in solchen Fällen den tödtlichen Ausgang für ziemlich sicher hielt, diese arterielle Anastomose den „Todtenbogen". Aber, soweit die Erfahrungen über den Bruchschnitt des Schenkelbruchs reichen, hat noch niemals eine solche Verblutung stattgefunden. Die Anastomose liegt an der hinteren Fläche des Bruchsacks; sie wird deshalb bei dem eigentlichen Bruchschnitt nicht verletzt; nur bei der Exstirpation des Bruchsacks (Radicaloperation § 267) könnte sie gefährdet sein. Man würde dann einfach die beiden blutenden Enden unterbinden.

Sobald der Bruchsack über die Gegend des Septum crurale hinaus nach unten tritt, liegt er hier unter der Fascia lata, und zwar unter demjenigen Theil derselben, dessen Fasern weitmaschig auseinander treten und deshalb als *Fascia*

cribriformis (siebartige Fascie) bezeichnet werden. Wenn bei der anatomischen Präparation diese lockeren Fasern weggeschnitten werden, so entsteht eine ovale Oeffnung mit scharf ausgeschnittenem unteren Rand, die *Fossa ovalis*. Der scharfe Rand wird als *Plica falciformis* bezeichnet. Am untersten innersten Punkt dieses Rands tritt die Vena saphena, welche bis dahin am Oberschenkel zwischen Haut und Fascie verlief, in die Tiefe zur Vena femoralis. Macht man an einer Leiche einen Schnitt durch die Haut, entsprechend der Fascia cribriformis, so kann man ihre Fasern mit der Fingerspitze auseinander drängen und den Finger aufwärts zum Septum crurale und, unter Verdrängung auch seiner Fasern, zum parietalen Blatt des Peritoneums führen; man fühlt dann nach innen den scharf gespannten Rand des Ligam. Gimbernati auf dem Finger. So legt der Finger denselben Weg aufwärts zurück, welchen der Schenkelbruch bei seiner Entwickelung abwärts geht. Dieser Weg wird auch als Canalis cruralis (Schenkelcanal), die derbwandige Umgebung des Septum crurale auch als Annulus cruralis (Schenkelring) bezeichnet. Dieser „Canal" hat für den Schenkelbruch dieselbe Bedeutung, wie der Inguinalcanal für den äusseren Leistenbruch (§ 273). Doch ist bei nicht bestehendem Schenkelbruch der Schenkelcanal gar nicht vorhanden; er muss erst künstlich mit dem Finger hergestellt werden, während der Leistencanal auch ohne Leistenbruch existirt und den Samenstrang zum normalen Inhalt hat.

§ 277. Klinische Verhältnisse des Schenkelbruchs.

Im Kindesalter kommen Schenkelbrüche fast niemals vor (nur einige vereinzelte Beobachtungen von Cooper und Heyfelder liegen vor); bei Erwachsenen findet man sie selten vor dem 30. Lebensjahr. *Mindestens* 75% *aller Schenkelbrüche fallen auf das weibliche Geschlecht, höchstens* 25% *auf das männliche.* Dieses Verhältniss ist um so bemerkenswerther, da für die Leistenbrüche das umgekehrte Verhältniss besteht. Offenbar ist das Septum crurale bei Frauen in ungleich höherem Maass der Ort des minderen Widerstands, als bei Männern. Die Ursache scheint in der breiteren Entwickelung des Septum crurale begründet zu sein, und diese Entwickelung hängt wieder mit der grösseren Breitenentwickelung des ganzen Beckens zusammen. Das Ligam. Pouparti ist bei Frauen durchschnittlich länger, als bei Männern, und so ist es auch das Septum crurale. In individueller Beziehung kann auch noch eine häufige Wiederholung der Schwangerschaft und die Entwickelung des Fettgewebes eine grössere Disposition für den Schenkelbruch geben; denn Roser fand an der Leiche, dass die Fettklümpchen welche die Maschen des Septum crurale ausfüllen, lipomartig wuchern und in ähnlicher Weise einen Trichter vom Peritoneum nach aussen ziehen können, wie es schon für die Bildung der Epiploocele abdominalis (§ 271) erwähnt wurde. Ich sah mehrfach bei dem Bruchschnitt, am unteren Ende des Bruchsacks einen lipomatös gewucherten Fettklumpen. Während v. Linhart diese Roser'sche Theorie nicht nur annahm, sondern auch auf andere Brucharten übertrug, sprachen sich neuerdings E. Richter und Wernher gegen diese Theorie aus. E. Richter meint, dass es sich um subseröses Fett handele, welches mit dem Bruchsack aus der Bauchhöhle herabtrete; und Wernher hält den ganzen Befund dieser Fettklumpen am untern Ende des Bruchsacks mehr für zufällig. Uebrigens mag hier noch der Begriff der *Adipocele* oder *Liparocele des Fettbruchs*, erwähnt werden. Soweit es sich nicht um lipomatöse Degeneration des vorgefallenen Netzes (Epiploocele adiposa, vgl. § 259) handelt, können folgende Befunde zur Adipocele gerechnet werden: 1) die fettige Degeneration an alten Bruchsäcken (Wernher), 2) die Füllung eines Bruchsacks mit subserösem Fett, welches sich in die Höhle des Bruchsacks einstülpt (E. Richter), 3) bruch-

ähnliche Fettwucherungen in den Gegenden, wo sonst Brüche vorkommen (Englisch). Der ganze Begriff der Adipocele ist sonach ein sehr schwankender und umfasst die verschiedenartigsten Zustände.

Was die Lage des Schenkelbruchs am Oberschenkel betrifft, so sieht und fühlt man die Bruchgeschwulst immer unterhalb des Poupart'schen Bands und fast regelmässig nach innen von den grossen Schenkelgefässen. Die einzige Ausnahme in letzterer Beziehung besteht darin, dass ein Bruch auch in dem paravasculären Bindegewebe der grossen Schenkelgefässe nach unten treten kann. Man bezeichnet diese Art des Bruchs als „Bruch in der Gefässscheide" oder auch nach dem französischen Autor, welcher diesen Bruch zuerst beschrieb als *Cloquet'sche Hernie*. Die Bruchgeschwulst deckt in solchen Fällen die grossen Schenkelgefässe von vorn her zu und liegt genau unter dem Mittelpunkt des Poupart'schen Bands, während sie bei den gewöhnlichen Schenkelbrüchen einige Ctm. nach innen von diesem Punkt liegt.

Eine bedeutende Grösse können die Schenkelbrüche deshalb nicht erreichen, weil für eine bedeutende Breite der Bruchpforte der Raum fehlt. Eine Bruchgeschwulst von der Grösse eines Hühnereies kann für den Schenkelbruch schon als sehr gross gelten. Ziemlich häufig beschränkt sich die Bruchgeschwulst auf die Grösse einer grossen Wallnuss. Die kleinsten Brüche, welche ich bei Gelegenheit des Bruchschnittes fand, waren *rechtsseitige Schenkelbrüche, deren Inhalt nur der Processus vermiformis bildete* (§ 258); ich beobachtete drei Fälle dieser Art. Geissler fand sogar den Proc. vermiformis in einem *links*seitigen Leistenbruch, während Bardeleben 5 Fälle aus der Literatur zusammenstellt, welche mit meinen Beobachtungen übereinstimmen. Sodann hat man beobachtet, dass in dem Bruchsack des Schenkelbruchs eine Dünndarmschlinge nur mit ihrer Convexität eingelagert war, während der mesenteriale Rand der Schlinge in der Bauchhöhle geblieben war. Diese Brüche hat man nach dem Autor, welcher sie zuerst beschrieb, als *Littré'sche Hernie* (Darmwandbruch) bezeichnet. Ihr Vorkommen ist sehr selten und wird von einzelnen Autoren bestritten; jedenfalls kann die Einklemmung bei einer Littré'schen Hernie nicht aus den Mechanismen erklärt werden, welche § 260 erörtert wurden. Netzstücke finden sich in den Schenkelbrüchen seltener, als in den Leistenbrüchen, weil die Bruchpforte der ersteren tiefer, also oft unterhalb des freien Rands des Netzes liegt; doch ist die Epiplocele cruralis nicht etwa zu den grössten Seltenheiten zu rechnen.

Die Diagnose des Schenkelbruchs ist in der Regel leicht zu stellen. Die Möglichkeit der Verwechselung mit Schwellungen der Lymphdrüsen wird noch in § 298 erwähnt werden. Ferner wird vor Verwechselungen mit Wanderabscessen, welche auf dem M. ileo-psoas herabrücken (§ 362), und vor Verwechselungen mit Varicen der Vena saphena gewarnt (Bardeleben). Auch eine entfernte Möglichkeit der Verwechselung mit Sarkomen des Oberschenkels (§ 461) und mit den Aneurysmen der A. femoralis muss zugegeben werden. Im übrigen aber sind hier die diagnostischen Schwierigkeiten nicht gross. Nur können Verwechselungen der Schenkelbrüche mit Leistenbrüchen und mit Brüchen des Foramen obturatorium vorkommen. In ersterer Beziehung muss man immer genau die Linie des Poupart'schen Bandes zu bestimmen suchen. Ist diese Linie, wie z. B. bei fettleibigen Personen, nicht gut zu sehen oder zu fühlen, so construirt man sich dieselbe, indem man die Symphysis ossium pubis mit der Spina ant. sup. ossis ilei durch eine gerade Linie verbindet. Alle Bruchpforten, welche oberhalb dieser Linie liegen, gehören dem Leistenbruch an; alle Bruchpforten, welche unterhalb dieser Linie liegen, beziehen sich auf Schenkelbrüche oder auf die Brüche des Foramen obturatorium. Die Schilderung dieser letzteren Bruchform (§ 280) wird uns lehren, dass ihre Unterscheidung von den Schenkelbrüchen allerdings recht schwierig ist.

Die Enge der Bruchpforte der Schenkelbrüche bedingt eine grössere Einklemmungsgefahr, als sie im allgemeinen für die Leistenbrüche besteht. Es kommt sogar vor, dass ein Schenkelbruch in dem Augenblick, wo er zuerst entsteht, also in statu nascendi sofort eingeklemmt wird. Lemoine beobachtete schon 10 Stunden nach Beginn der Einklemmung eines Schenkelbruchs Gangrän der Darmschlinge. So fällt eine relativ hohe Quote von Einklemmungen (§ 263) und besonders von gefährlichen Einklemmungen, demnach eine hohe Quote aller Bruchschnitte gerade auf den Schenkelbruch.

§ 278. Der Bruchschnitt bei Schenkelbruch.

Während bei dem inneren Leistenbruch der Bruchschnitt seine erste Schwierigkeit in der relativ bedeutenden Länge vom Inguinalcanal bis zum Grund des Scrotums findet, so ist bei dem Schenkelbruch umgekehrt die kleine Bruchgeschwulst insofern als schwieriges Moment zu betrachten, als der kurze Schnitt von der Bruchpforte bis zum unteren Ende des Bruchsacks kaum genügenden Raum gewährt, um die tieferen Theile frei zugängig zu machen. Man führt den Hautschnitt in der Längsaxe des Oberschenkels und setzt ihn bei kleiner Bruchgeschwulst nach oben bis über das Ligam. Pouparti, nach unten noch bis unterhalb der Bruchgeschwulst fort. Die Zahl der bindegewebigen Blätter, welche den Bruchsack zudecken, ist in den meisten Fällen von Schenkelbruch grösser, als bei der Mehrzahl der Leistenbrüche; diese zahlreicheren fascialen Blätter mögen auch daran schuldig sein, dass man die gedoppelten Bruchsäcke (§ 264) bei dem Bruchschnitt des Schenkelbruchs häufiger findet. Indessen kann auch in einzelnen Fällen, besonders bei lange bestehenden und relativ grossen Schenkelbrüchen, gerade das Gegentheil vorliegen, d. h. der Bruch kann durch eine Lücke des Septum crurale und sodann durch eine Lücke der Fascia cribriformis hindurch getreten sein und kann die übrigen Bindegewebsplatten durch Druck so verdünnt haben, dass der Bruchsack schon nach Spaltung der Haut ganz frei liegt. So bleibt auch hier der Satz in Geltung, dass man bei Beginn der Operation nicht wissen kann, wie viele Fascienblätter man finden wird, so sehr sich auch anatomische Untersuchungen bemüht haben, dieses auszumitteln. Man muss, wie bei den Leistenbrüchen (vgl. § 275) Schicht für Schicht trennen und mit derselben, — eigentlich mit noch grösserer Vorsicht, weil in den kleinen Bruchsäcken nur wenig Bruchwasser Raum findet —, mit flacher Stellung der Messerscheide den Bruchsack eröffnen. Nun verläuft die Spaltung des Bruchsacks genau so, wie es für den Bruchschnitt bei Leistenbrüchen beschrieben wurde. Es stellt sich nun wieder die Frage: *nach welcher Richtung soll die Erweiterung der Bruchpforte stattfinden?* Diese Frage hat hier noch ihre erhöhte Bedeutung, weil die Bruchpforte regelmässig sehr eng, in Folge dessen durch die bedeutende venöse Stauung die Darmschlinge stark gespannt und die Darmwand so brüchig ist, dass man bei Anwendung starker Gewalt für die Reposition sie zerreissen könnte.

Die Antwort lautet: *die Erweiterung der Bruchpforte soll regelmässig nach innen, in der Richtung des Ligam. Gimbernati und mit Einschneiden des freien Randes desselben geschehen.* Der Versuch, die Bruchpforte nach oben durch Einschneiden des freien Randes des Ligam. Pouparti zu erweitern, würde bei dem Manne den Samenstrang, bei der Frau das Ligam. rotundum, bei beiden Geschlechtern die A. epigastrica in Gefahr bringen, welche sich um den unteren inneren Umfang des Samenstrangs oder des Ligam. rotundum herumschlingt. Die Erweiterung nach aussen verbietet sich von selbst, da hier ganz nahe an der Bruchpforte die Vena femoralis liegt. Was endlich den Versuch der Erweiterung nach unten betrifft, so kann zwar das Ligam. pubicum Cooperi ge-

trennt werden; aber hierdurch wird nicht genügender Raum gewonnen und überdies würde der Ram. anastomot. pubicus, dessen Bedeutung § 276 erwähnt wurde, gefährdet werden. Dagegen steht der Einschneidung des Ligam. Gimbernati kein einziges Bedenken im Weg. Doch sprach sich schon früher Cooper gegen die Durchschneidung des Ligam. Gimbernati aus, und in neuerer Zeit widersprach auch Bardeleben diesem Verfahren, indem er meint, dass der Sitz der Einklemmung nicht das Band, sondern der Bruchsackhals sei und eine Einkerbung des letzteren genüge. Ich habe bei allen meinen Bruchschnitten an Schenkelbrüchen das Ligam. Gimbernati durchschnitten und war immer von der Wirkung sehr befriedigt. Für die „vielfache Einkerbung“ (vgl. § 275) ist hier wenig Raum vorhanden; man beschränkt sich auf einen einzigen grösseren Erweiterungsschnitt. Bei der Trennung der festen Bandmassen fühlt man ein Knirschen der Fasern unter dem Messer.

Das Verfahren der „Radicaloperation“, welches sich auch hier an den eigentlichen Bruchschnitt anschliessen könnte, ist für den Schenkelbruch doch ziemlich schwierig und wird besser unterbleiben. Bei der Schnürnaht des Bruchsackhalses und bei der Exstirpation des Bruchsacks müsste die gefährliche Nachbarschaft der V. femoralis wohl berücksichtigt werden. Aber auch ohne die Gefahr der Verletzung dieser Vene ist das Verfahren schon wegen der tiefen Lage des Bruchsacks nicht sehr leicht ausführbar.

Was den Inhalt des Bruchsacks (vgl. § 258) betrifft, so sei noch einmal an die Möglichkeit erinnert, dass man statt einer Darmschlinge ein Stück Netz oder den Proc. vermiformis oder endlich die Wand des Cöcums (in rechtsseitigen Brüchen) vorfindet. Bei Frauen hat man auch schon das Ovarium als Inhalt des Bruchsacks constatirt.

§ 279. Die Bruchbänder für Leisten- und Schenkelbrüche.

Dass dieselben Vorrichtungen für Leisten- und Schenkelbrüche passen, liegt in der Nachbarschaft der betreffenden Bruchpforten begründet; doch sind die wenigen Ctm. Zwischenraum zwischen dem Schenkelring und dem Leistenring, wie ich zeigen werde, nicht ganz ohne Belang für die Construction der betreffenden Bruchbänder.

Die Wirkung der Bruchbänder beruht in der Kraft einer langen, convex gebogenen stählernen Feder, welche um die Hälfte des Beckenumfangs herumgreift. Die ältesten Bruchbänder dieser Art wurden von Peter Camper angegeben. Die Kraft der Feder bestimmte Wernher auf 4 Kilo; doch kommt man für viele Fälle mit geringerer Kraft aus. Die Feder muss an der Lendenwirbelsäule ihren festen Stützpunkt für ihr hinteres Ende haben, und zwar an den beiden Muskelpolstern, welche die Proc. spinosi umgeben; denn diese spitzigen Knochenfortsätze lassen eine breite Anlagerung der Bruchbandfläche nicht zu. Auch würde die Haut über den Proc. spinosi leicht durch Druck schmerzhaft und wund werden. Zwei Lederpolster, welche in den Lederüberzug der Bruchbandfeder befestigt sind, vermitteln die Anlagerung an die Hautflächen neben den Proc. spinosi. Der Lederüberzug der Bruchbandfeder ist unerlässlich, damit keine Flüssigkeit (Schweiss, bei kleinen Kindern auch Harn) mit der Feder in Berührung kommt; dieselbe würde rosten und dann brechen. Bei Kindern hat man auch den Federn Caoutchoucüberzüge gegeben; doch genügt es bei denselben die Bruchbänder täglich vor der Anlegung einzuölen, wenn auch dabei das Erhalten der vollen Reinlichkeit schwierig ist. Die Güte der Feder lässt bei den billigen Bruchbändern, wie sie z. B. die Handschuhmacher in kleinen Städten feil halten, oft zu wünschen übrig. Ich habe schon Bruchbänder gefunden, deren „Feder“ man wie einen Blechstreifen hin und her

biegen konnte. Die *Pelotte* besteht in einem fest gepolsterten Kissen mit Lederüberzug, welches sich an eine ovale Stahlplatte anschliesst, in der die Bruchbandfeder nach vorn endigt. *Die Pelotte soll gegen die Fläche der Feder so abgebogen sein, dass der untere Rand der Pelotte der Bauchhöhle mehr zugekehrt, der obere Rand mehr von ihr abgekehrt ist;* dann sieht die Innenfläche der Pelotte nicht einfach nach hinten, sondern zugleich etwas nach oben. So wirkt der Druck der Pelotte nicht einfach von vorn nach hinten, sondern zugleich etwas von unten nach oben, wie es die von oben nach unten verlaufenden Bruchcanäle des äusseren Leistenbruchs und des Schenkelbruchs erfordern; nur bei dem inneren Leistenbruch genügt die einfache Druckwirkung von vorn nach hinten. Da der hintere Stützpunkt an der Lendenwirbelsäule höher liegt, als die Bruchpforten, so muss das vordere Ende der Feder auch nach unten abgebogen sein, bei dem Schenkelbruch in höherem Maasse, als bei dem Leistenbruch, weil die Bruchpforte des ersteren am tiefsten liegt. Hierdurch wird freilich eine gewisse Neigung der Pelotte, nach oben zu rutschen, bedingt und diese Neigung muss durch den *Schenkelriemen* bekämpft werden; derselbe greift (Fig. 203 s) von der Gegend der Synchondrosis sacro-iliaca her, wo er an die Bruchbandfeder angeschlungen ist, nach unten herum, wird zwischen Oberschenkel und Scrotum (oder Labium majus) nach oben geführt und an einen Knopf angeknöpft, welcher nahe dem unteren Rand der Pelotte in die Stahlplatte eingelassen ist. Ein zweiter Riemen läuft von dem hinteren Ende der Bruchbandfeder über die gesunde Seite ab und wird an einen zweiten Knopf der Pelotte angeknöpft, so dass das ganze Bruchband einen circulär umfassenden Gürtel um das Becken bildet. Dieser Gürtel darf aber nicht allzufest an der Haut anliegen, weil sonst die federnde Wirkung durch Reibung der Feder an der Haut beeinträchtigt wird; insbesondere *muss die Bruchbandfeder an der Seitenwand des Beckens in der Furche zwischen Crista ossis ilei und dem Trochanter major liegen und von der Haut dieser Furche so weit abstehen, dass man zwischen Haut und Bruchband den Finger einschieben kann.* Durchaus fehlerhaft ist es, die Bruchbandfeder oberhalb der Crista ossis ilei anzulegen. Bei doppelseitigem Bruch tritt eine zweite Pelotte an die Stelle des oben erwähnten Verlängerungsriemens; dann stützen sich in dem *doppelten Bruchband* auf die Lendenpelotte zwei Federn, welche auf jeder Seite nach vorn in je eine Pelotte endigen. Wernher und Wood empfehlen doppelte Bruchbänder auch für einseitige Brüche, um die Lage des Bruchbands mehr zu sichern.

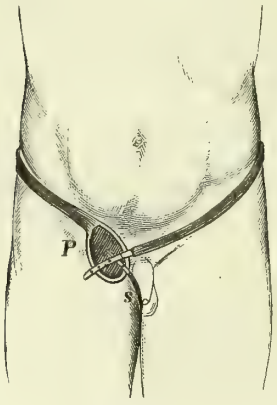

Fig. 203.
Deutsches Bruchband mit Schenkelriemen.
P. Pelotte. s. Schenkelriemen.

Die Stärke der Feder, die Grösse der Pelotte, die mehr flache oder mehr convexe Form ihrer inneren Fläche — alle diese Einzelnheiten variiren nach den Aufgaben, welche der einzelne Fall stellt. Wenn man z. B. nach geheiltem Bruchschnitt ein Bruchband zur Nachbehandlung verordnet, so kann die Feder schwach, aber die Pelotte muss breit und flach sein, damit sie auf die frische Narbe, welche übrigens noch mit einem Wattepolster geschützt wird, nicht unangenehm drückt. *Bei grosser Bruchpforte eines Leistenbruchs ist die Unterlagerung eines sehr weich gepolsterten Kissens unter die breite Pelotte zu empfehlen.* Das Kissen wird in die Bruchpforte eingepresst und passt sich den Rändern derselben genauer an, als die starre Pelotte dieses thun kann.

Die vorstehenden Bemerkungen beziehen sich auf das gewöhnliche *deutsche Bruchband.* Dagegen zeigt das *englische Bruchband* (Salmon) zwei Eigenthümlichkeiten. *Dasselbe greift* nicht über die kranke, sondern *über die gesunde Seite* (Fig. 204); der Vorzug dieser Einrichtung liegt darin, dass die Feder an einem längeren Hebelarm, mithin kräftiger wirkt. Ein weiterer Vorzug liegt darin, dass bei der langen Feder die Abbiegung des vorderen Endes nach unten überflüssig wird. Ferner ist die Pelotte mit der Feder nicht fest, sondern durch ein Nussgelenk verbunden. So kann sich bei dem Gehen die Feder gegen die Pelotte in jeder Richtung (vgl. § 350, allg. Thl.) drehen, ohne dass die Wirkung der Feder nachlässt. Man kann den englischen Bruchbandmodellen ihre Zweckmässigkeit nicht absprechen; leider sind sie für die Armenpraxis und die schlecht dotirten Kliniken zu theuer.

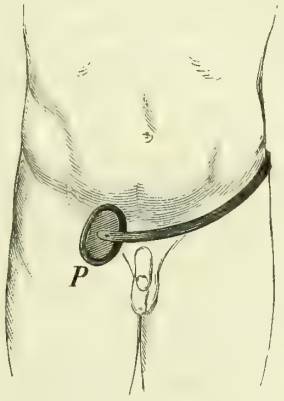

Fig. 204.
Englisches Bruchband. P. Pelotte.

Unter der grossen Zahl von sonstigen Bruchbandmodellen fällt es schwer, die wichtigeren zu bestimmen. Meist handelt es sich nur um kleine Abweichungen, z. B. die Construction der Pelotte aus Elfenbein, Gummi und anderen Substanzen, die von Langton empfohlene *hohle Construction der Innenfläche der Pelotte bei nur theilweis-reponibelem Bruchinhalt,* so dass die Höhlung der Pelotte die nicht-reponirten Theile (z. B. Netzparthien) aufnimmt, u. s. w. Interessant ist es, zu verfolgen, wie das Bestreben der Bandagisten, den Druck der Pelotte nicht nur von hinten nach vorn, sondern auch von unten nach oben wirken zu lassen, durch alte und neue Modelle hindurchzieht. Auf die Zweckmässigkeit dieser Richtung des Drucks wurde oben schon hingewiesen. In der Sammlung meiner Klinik befinden sich alte Modelle, in welchen die Pelotte durch Stellhaken und Rad (vgl. Fig. 174 § 349, allg. Thl.) in diesem Sinne bewegt wird. Das neue *Pronationsbruchband* von Loewy erreicht diesen Zweck durch eine kleine, in die Pelotte eingeschlossene Spiralfeder, welche den Stand der Ränder der Pelotte, wie oben angegeben, sehr kunstvoll regulirt. Auch dieses Bruchband ist zweckmässig, aber etwas theuer. Früher wurden auch nicht-federnde Bruchbänder in Form von eng anschliessenden Beckengürteln empfohlen. In neuerer Zeit hat wieder Edel ein solches ringförmiges Bruchband angegeben, dessen Glieder wie die Glieder der Schuppenkette eines Helms beweglich sind und sich deshalb genau an den Umfang des Beckens anschmiegen.

§ 280. Die Hernia obturatoria. Die Hernia ischiadica. Die Hernia perinealis. Hernia rectalis.

Diesen drei Bruchformen ist es gemeinsam, dass sie aus dem Raum des kleinen Beckens sich entwickeln. Bei der *H. obturatoria* handelt es sich um die Bildung eines Bruchsacks in dem Canalis obturatorius, dem kleinen Ausschnitt der Membrana obturatoria, welche das Foramen ovale des Beckens ausfüllt. Dieser Ausschnitt entspricht dem obersten Punkt der Knochenapertur und dient unter normalen Verhältnissen der Art. obturatoria und dem gleichnamigen Nerven zum Austritt aus der Beckenhöhle nach den Adductoren des Oberschenkels. Uebrigens sind die Brüche, welche sich hier entwickeln, schon als grosse Seltenheiten zu betrachten. Unter 26 Fällen der H. obturatoria, welche Thiele aus der Lite-

ratur zusammenstellt, betrafen 24 Frauen, was mit der grösseren Breitenentwickelung des Foramen obturatorium bei Frauen übereinstimmt. Anfänglich liegt die Bruchgeschwulst, von dem M. pectineus und dem M. obturator. ext. bedeckt, so verborgen in der Tiefe, dass man sie durch Betastung kaum erkennen kann. Doch fühlte ich in einigen zweifelhaften Fällen, als ich die Finger tief gegen die Membrana obturatoria einsetzte und dann die Kranken husten liess, deutlich den Anprall der Darmschlingen gegen die Finger. Später atrophiren die genannten Muskeln und die Bruchgeschwulst tritt näher an die Haut des Oberschenkels heran; dann ist sie leichter zu betasten, auch eventuell der tympanitische Darmton durch die Percussion zu ermitteln. Aber dann *kommt man auch in Gefahr, die H. obturatoria mit einer H. cruralis zu verwechseln.* Es gehört gewiss eine sehr sorgfältige Untersuchung dazu, um die beiden Fälle von einander zu unterscheiden; denn die beiden Bruchpforten sind nur durch den niedrigen Ramus horizontalis ossis pubis von einander getrennt. Ueberdies wurden Fälle, in welchen gleichzeitig eine Hernia cruralis und dicht darunter eine Hernia obturatoria bestand, von Chassaignac, Miller und Newman mitgetheilt. Bei allen Bruchgeschwülsten unterhalb des Poupart'schen Bands wird man immer auf die Möglichkeit der H. obturatoria achten müssen. Die meisten Fälle der H. obturatoria, welche in der Literatur verzeichnet sind, wurden nur zufällig bei dem Bruchschnitt gefunden, welchen man wegen eines Schenkelbruchs zu unternehmen glaubte und welcher dann unvermutheter Weise auf das Foramen ovale führte. Lorinser war der erste, welcher vor der Operation die Diagnose richtig stellte. Ein zuerst von Romberg angegebenes Symptom, dass nämlich bei H. obturatoria neuralgische Schmerzen im Verlauf des N. obturatorius auftreten sollen, ist von keinem erheblichen diagnostischen Werth, weil das Symptom in der Mehrzahl der Fälle fehlt. In den drei deutlichen Fällen von H. obturatoria, welche ich beobachtete, war keine Spur dieser Neuralgie vorhanden. Ferner hat man auf Grund anatomischer Untersuchungen angenommen, dass die H. obturatoria entweder zwischen M. pectineus und M. adductor brevis, oder zwischen dem letzteren und dem M. adductor magnus sich nach unten ausdehnen könne. Auch diese Unterscheidung erweist sich als ziemlich werthlos für die Praxis. Bei beginnender Einklemmung empfehlen Labbé und Röser eine Hand in die Vagina (bei Männern in das Rectum) einzuführen und die Darmschlingen nach oben zu ziehen, während die andere Hand von aussen einen Druck auf die Bruchgeschwulst ausübt.

In Betreff der Herniotomie lässt sich nicht mehr sagen, als dass zur Vermeidung der A. obturatoria und des gleichnamigen Nerven sehr seichte Einschnitte der Bruchpforte zu empfehlen sind, da eine regelmässige Lage der Arterie und des Nerven zu der Bruchpforte nicht besteht (Trélat) und man nicht wissen kann, in welcher Richtung Arterie und Nerv liegt. Thiele stellt 11 Herniotomien bei H. obturatoria zusammen, von denen 8 mit dem Tode endeten. Die erste und zwar erfolgreiche Herniotomie wurde bei H. obturatoria von Obré (1852) ausgeführt. Für die von mir beobachteten, nicht eingeklemmten Fälle liess ich Bruchbänder mit tief nach unten abgebogener Pelotte anfertigen, welche ihren Dienst vollständig leisteten.

Die *H. ischiadica,* zuerst von Peter Camper und Astley Cooper beschrieben, benutzt den Weg, welchen der Plexus ischiadicus nimmt, um am oberen Rand der Incisura ischiadica major das Becken zu verlassen. Mithin decken der M. glutaeus max., sowie die beiden tiefen Glutäalmuskeln, die Bruchgeschwulst zu. Nun scheint gerade bei atrophischer Musculatur diese Art der Hernie sich zu entwickeln, so dass sie trotz der dicken Muskelschichten, welche die Bruchgeschwulst decken, von aussen sichtbar und fühlbar wird. Für die Diagnose sind der Nachweis des tympanitischen Percussionstons und die vollkommene Reponibi-

lität des Inhalts des Bruchsacks die wichtigsten Zeichen. Verwechselungen könnten mit den viel häufigeren Wanderabscessen vorkommen, welche von der Myelitis granulosa der Wirbelsäule (§ 212) oder von derselben Erkrankung der Beckenknochen, besonders von der granulirenden Entzündung der Synchondrosis sacro-iliaca (§ 360) ausgehen. Der langsame Verlauf der Wanderabscesse, die weiten Abscesshöhlen, in welchen der Eiter liegt, und die dehnbaren Wandungen des Abscesses bewirken, dass auch der Inhalt dieser Abscesse etwas in die Beckenhöhle zurückgedrängt werden kann. Wenn also die Erscheinung der Reponibilität trügerisch sein könnte, so muss der dumpfe Percussionston des Abscessinhalts und der tympanitische Ton des Bruchinhalts die Diagnose entscheiden. Die Aneurysmen der A. glutaea sup. (§ 364) werden durch die Pulsation zu erkennen sein. Von Einklemmungen der H. ischiadica ist nichts bekannt und über die Methodik des Bruchschnitts steht demgemäss nichts fest. Der M. pyriformis bildet mit seinem oberen Rand die untere Begrenzung der Bruchpforte. Die Aeste der A. glutaea sup. würden bei dem Bruchschnitt leicht verletzt werden können.

Wenn schon die H. obturatoria und die H. ischiadica als Seltenheiten betrachtet werden müssen, so ist dieses noch mehr der Fall bei der *H. perinealis*. Sie entwickelt sich von dem Douglas'schen Raum aus durch eine Lücke des M. levator ani und tritt an der Perinealhaut hervor. Bei Frauen scheint die Perineal-hernie leichter vorzukommen, als bei Männern; doch soll ein abnormer Descensus testiculi zum Perineum (§ 352) auch bei dem Manne Anlass zur H. perinealis geben können (Bär). Da keine enge Bruchpforte hier besteht, wird es auch zur Einklemmung kaum kommen können. Die Diagnose wird wieder nach dem tympanitischen Percussionston und der Reponibilität zu stellen sein. Uebrigens können sowohl die H. ischiadica, wie die H. perinealis nicht mit federnden Bruchbändern, sondern nur durch Leibgurte mit elastischen Zügen — ähnlich den Nabelbruchbändern (§ 270) — zurückgehalten werden.

Ueber Cystocele vaginalis und Rectocele vaginalis (Einstülpung der Blase in die vordere, des Rectum in die hintere Vaginalwand) sind die Handbücher der Gynäkologie zu vergleichen. Die *rectalen Hernien*, wobei Darmschlingen vom Douglas'schen Raum aus die Rectalschleimhaut vorstülpen und endlich an der Analöffnung zum Vorschein kommen, sind sehr selten und von keinem besonderen chirurgischen Interesse. Uhde bezeichnet sie als *Hedrocele* und erwähnt einen Fall, in welchem Bünger den Bruchschnitt bei einer solchen Hedrocele erfolgreich ausführte.

ZWEIUNDZWANZIGSTES CAPITEL.

Die Verletzungen und chirurgischen Krankheiten des Penis und der Harnröhre.

§ 281. Der Catheterismus.

Die Einführung des Catheters in die Harnröhre und die Blase ist für die Diagnostik und Therapie der Krankheiten des Penis, der Urethra und der Blase von so hervorragender Bedeutung, dass die Methodik und Technik des Catheterismus an die Spitze dieses Capitels gestellt werden muss. Wir beginnen mit *der Einführung des Catheters*, und zwar des am häufigsten benutzten *Metallcatheters mit abgebogenem vorderem Ende*, bei normalem Verhalten der Harnwege; wir müssen jedoch einige Bemerkungen über *die Form des Metallcatheters* vorausschicken.

Bei aufrechtem Stehen des Mannes bildet der herabhängende Theil des Penis (Pars pendula) mit der in ihm eingeschlossenen Urethra zu den Theilen der Harnröhre, welche (als Pars bulbosa, Pars membranacea und Pars prostatica) an den unteren Rand der Symphyse durch Bänder (Ligam. pubo-prostaticum u. s. w.) und Muskeln (M. compressor urethrae, u. s. w.) befestigt sind, eine abgebogene Linie; die Convexität der Linie ist dicht vor der Symphyse nach oben gerichtet, dann geht die Linie unter der Symphyse in eine Convexität über, welche gegen unten gerichtet ist und deren hinterer Schenkel an dem Orificium internum der Urethra in die Blase einmündet. So entspricht der Verlauf der Urethra bei aufrechter Stellung einer Sförmigen Krümmung (vgl. Fig. 210 § 288). Deshalb construirte J. L. Petit seinen Catheter in Sförmiger Krümmung, ohne die Schwierigkeit zu berücksichtigen, dass man einen Sförmig gekrümmten Metallstab (Catheter) in einen Sförmig gekrümmten Hohlcanal (Urethra) doch nur dann einführen kann, wenn der Hohlcanal in seinen Wandungen hinlänglich verschiebbar ist, um sich bei dem Einführen des Stabs den Krümmungen desselben in immer wechselnden Windungen anzupassen. Nun besitzt allerdings die Urethra eine solche Verschiebbarkeit ihrer Wandungen; aber diese Verschiebbarkeit ist doch sehr ungleich vertheilt über die Abschnitte der Urethra. Sie ist sehr bedeutend an der Pars pendula, dagegen sehr gering an den hinteren Theilen der Harnröhre. Deshalb ist der Catheterismus mit dem Sförmig gekrümmten Catheter von Petit zwar nicht unmöglich, aber doch recht schwierig. Wir werden darauf hingewiesen, dass wir bei der Construction des Catheters die bedeutende Verschiebbarkeit der Pars pendula benutzen und andrerseits der geringen Verschiebbarkeit der hinteren Abschnitte der Urethra bei der Construction Rechnung tragen. Deshalb wandeln wir die Skrümmung der alten Catheter dahin um, dass wir den äusseren (hinteren) Theil des Catheters in einen geradlinigen Stab verwandeln, welcher zwei Dritttheilen des Instruments entspricht, und nur dem inneren (vorderen) Dritttheil eine einfach convexe Krümmung geben (Fig. 205). Den anatomischen Untersuchungen von Kohlrausch, auf deren Einzelnheiten hier nicht eingegangen werden kann, verdanken wir den Nachweis, dass die Passage des Catheters durch die schwierigen hinteren Theile der Urethra, nämlich durch die Pars membranacea und die Pars prostatica, sehr erleichtert wird, wenn die Krümmung des vorderen Catheter-endes nicht *einem* Radius (AB, AC) sondern weiter nach vorn einem kürzeren (aD) und an der Spitze einem noch kürzeren Radius (bE) entspricht. Fig. 206 giebt die normale Krümmung des vorderen Catheter-endes nach der geometrischen Construction von Kohlrausch.

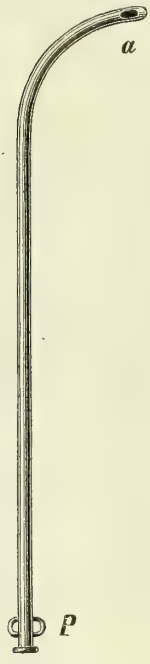

Fig. 205.
Metallcatheter. a. Auge des Catheters. P. Pavillon. 1/2 d. nat. Gr.

Für die verschiedenen Lebensalter benutzt man Catheter von verschiedener Länge und verschiedener Dicke. Die erwachsene Urethra ist 15—30 Ctm. lang und muss der Catheter immer um mehrere Ctm. länger sein, als die Urethra selbst. Die Instrumentenmacher unterscheiden ungefähr 20 Nummern in Betreff der Dicke des Catheters. Mit jeder Nummer wächst der Durchmesser um 1/3 eines Millimeters an, so dass beispielsweise Nr. 9 einem Durchmesser von 3 Mm. entspricht.

Für normale Verhältnisse braucht man nur ungefähr Nr. 4 (bei Neugeborenen) bis zu Nr. 15 (bei Erwachsenen); doch können auch die feinsten und dicksten Nummern für krankhafte Verhältnisse (z. B. die feinsten für Stricturen § 302,

die dicksten für die Steinzertrümmerung § 334) erwünscht sein. Der Breitendurchmesser der Harnröhre wird im Durchschnitt von Thompson auf 8 Mm., von Otis auf 10—11 Mm. angegeben.

Da der Catheterismus am häufigsten zu der Aufgabe der Harnentleerung aus der Blase (§ 283) oder auch zur Injection von Medicamenten in die Blase (§ 314) bestimmt ist, so befinden sich an dem vorderen Ende des Catheters, welches nach der Einführung in die Blase zu liegen kommt, eine oder zwei ovale Oeffnungen, *die Augen des Catheters* (Fig. 205 a). Zur Erleichterung der Führung des Catheters, zur Beurtheilung der Stellung der Convexität desselben, endlich zum Anfädeln des Catheters für den Fall, dass er dauernd liegen bleiben soll (Catheter à demeure § 288), besitzt das hintere (äussere) Ende des Metallrohrs zwei rundliche Ringe (Fig. 205 P); dieses Ende bezeichnet man als *Pavillon* des Catheters, das andere, umgebogene Ende wohl auch als *Schnabel des Catheters.*

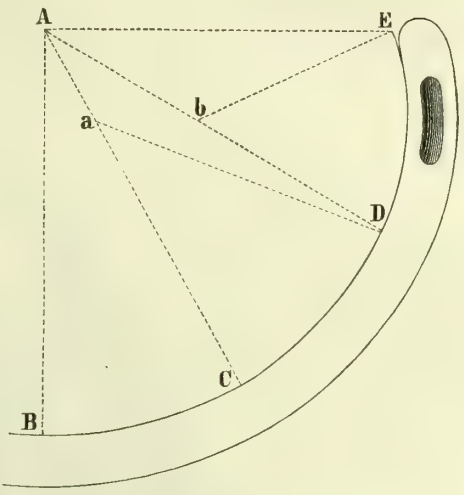

Fig. 206.
Die normale Krümmung des Catheters nach Kohlrausch.

Jeder Einführung des Catheters — welcher Art derselbe auch sein mag (vgl. § 282) — *soll eine aseptische Reinigung des Catheters vorausgehen.* Dabei genügt nicht das Abputzen der äusseren Fläche des Instruments mit feuchter Carbolwatte oder das Einölen dieser Fläche mit Carbolöl; vielmehr muss man auch an die Infectionstoffe denken, welche in dem Innencanal des Catheters haften und durch die Augen in die Höhle der Blase gelangen können. *Es sollen deshalb die Catheter,* besonders solche, welche bei andern, mit Blasencatarrh (§ 311) behafteten Kranken schon gebraucht wurden und nun bei gesundem Verhalten der Harnwege (§ 283) eingeführt werden, *vor dem Gebrauch längere Zeit in starker Carbollösung liegen oder durch Einlegen in kochendes Wasser aseptisch gemacht werden.* Das *Einölen,* welches die Reibung zwischen der empfindlichen Urethra und der Aussenfläche des Instruments vermindern soll, geschieht mit reinem Olivenöl oder mit Vaseline; doch kann immer zur Vermehrung der aseptischen Sicherheit auch diesen Substanzen Carbolsäure beigemischt werden.

Der Kranke liegt auf horizontaler Ebene. *Der Arzt steht zur linken Seite des Kranken.* Er fasst den Penis zwischen Daumen und Zeigefinger der linken Hand und führt die Spitze des Penis zur vorderen Bauchwand oberhalb der Symphyse, so dass die Längsaxe der Pars pendula urethrae mit der vorderen Bauchwand parallel steht. So entspricht die Linie der ganzen Urethra genau der Form des Catheters (vgl. Fig. 207). Der Arzt hält nun den Catheter am Pavillon zwischen Daumen, Zeigefinger und Mittelfinger der rechten Hand, deren kleiner Finger links vom Nabel auf die Bauchdecke gesetzt wird, um den Bewegungen der Hand eine sichere Führung zu verleihen. Die linke Hand zieht die Vorhaut so weit zurück, dass das Orificium ext. urethrae sichtbar wird, schiebt das Orificium externum urethrae über den Schnabel des Catheters und lässt dann den Penis folgen, so dass *zunächst der Penis über den Catheter gestreift*

wird, wie man den Handschuhfinger über den Finger streift. Auf diesem Weg gelangt der Schnabel des Catheters bis zu der Pars bulbosa der Urethra. *Nun erst beginnt die rechte Hand, den Catheter gegen die Blase weiter zu führen, und soll zwar nun der Schnabel des Catheters in einem Kreisbogen vordringen, deren idealer Mittelpunkt am oberen Rand der Symphyse liegt.* Der Pavillon macht hierbei eine Bewegung von 180°, bei welcher er aus

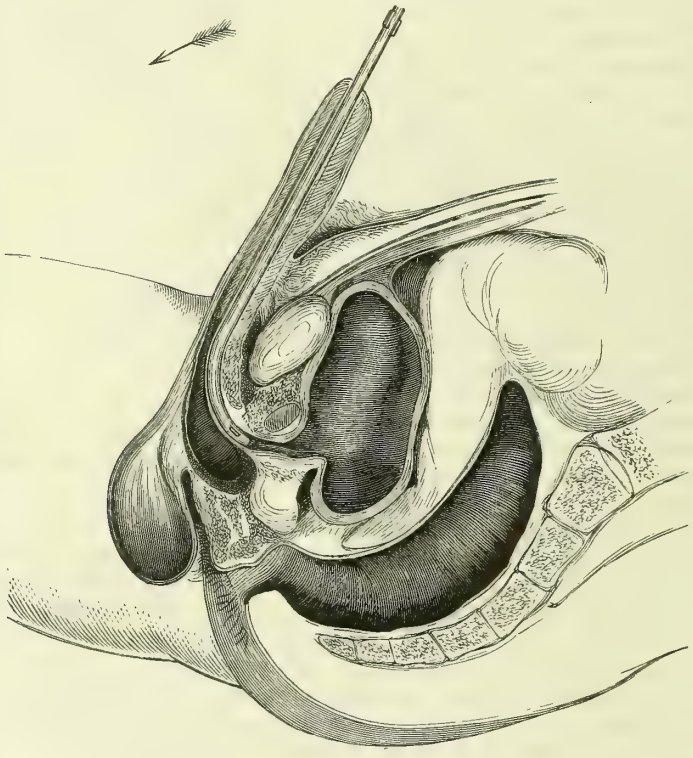

Fig. 207.
Stellung des Catheters bei der Drehung desselben um die Symphyse.

seiner Stellung in der Nabelgegend zuerst senkrecht nach oben zu stehen kommt (erste 90°, vgl. Fig. 207), dann aber sich wieder zwischen die Oberschenkel senkt (zweite 90°). Diese Bewegung soll unter *leichter* Führung stattfinden. Man braucht zu derselben nur die Spitze des Zeigefingers zu verwenden; dann findet der Catheter, so zu sagen von selbst, den schwierigen Weg um den unteren Rand der Symphyse. Der abfliessende Harn zeigt an, dass der Schnabel bis in die Blase vorgedrungen ist. Das Zurückziehen des Catheters erfolgt auf demselben Weg, und durch die umgekehrte Reihenfolge der Bewegungen, wie sie bei dem Einführen stattfanden.

Ueber Schwierigkeiten des Catheterismus, über Irrthümer desselben, besonders falsche Wege vgl. § 284 und § 316 u. s. w.

Ueber den Catheterismus posterior (Brainard's Catheterismus) vergleiche § 320 Schluss.

§ 282. Die verschiedenen Arten und Formen der Catheter.

Während die *runde* Form der Catheter im Querschnitt bisher die allgemein übliche gewesen ist, habe ich mich bemüht, die *platte* Form einzuführen; ich bin überzeugt, dass *die runde Form einen mechanischen Irrthum darstellt, welchen man im Interesse der Kranken beseitigen müsste.* Die Schleimhaut der Urethra ordnet sich in dem hinteren Theil der Urethra (nach hinten von der Fossa navicularis) in einer vorderen und hinteren Wand an (vgl. Fig. 222 § 307); nur vor der Fossa navicularis bis zum Orificium ext. urethrae liegt die Urethralschleimhaut von links nach rechts gefaltet, so dass sie einen senkrecht stehenden Spalt bildet. Nun bietet dieser vordere Theil der Harnröhre überhaupt für die Einführung des Catheters, auch für den platten Catheter, obgleich derselbe einem liegenden Spalt entspricht, keine Schwierigkeiten. *Die Schwierigkeiten des Catheterismus liegen in der Pars membranacea und der Pars prostatica, wo die Urethra einen liegenden Spalt darstellt und diesem Spalt soll die platte Form der Catheter angepasst sein.* Es ist widersinnig, durch einen elastischen Schlauch, dessen Wandungen sich von oben nach unten zusammenlegen, einen runden Metallstab durchzuführen; Spannungen und Dehnungen der Schlauchwand sind dabei nicht zu vermeiden. Deshalb erklären alle Kranken, welche man öfter catheterisiren muss, dass *die Einführung des platten Catheters schmerzloser ist, als die Einführung des runden.* Der platte Catheter lässt sich aber auch *leichter* einführen, so dass auch dem Arzt, besonders dem Anfänger, der platte Catheter sich als angenehmer erweist. Ich rechne auf den Querdurchmesser ungefähr das doppelte des Längsdurchmessers; nach der Breite des Querdurchmessers werden die Nummern des platten Catheters bezeichnet. Die Augen entsprechen, eines der vorderen, eines der hinteren Fläche des Schnabels; doch dürfen sie nicht in einem Querschnitt liegen, weil sonst das Instrument zu schwach an diesem Punkt würde. Am Pavillon lasse ich den platten Catheter in eine runde Oeffnung endigen, damit bei dem Aufsetzen der Spritze das runde Spritzenende in die Catheteröffnung passt, wenn Einspritzungen in die Blase (§ 314) gemacht werden sollen.

Die silbernen Catheter sind den neusilbernen vorzuziehen, weil die ersteren fester sind und weniger leicht rosten. Doch sind die neusilbernen Catheter um vieles billiger und man darf sie benutzen, wenn man sie vor der Einführung genau auf ihre Festigkeit und auf die Abwesenheit von verrosteten Parthieen prüft. In den Verbandtaschen führt man Catheter, welche aus zwei Stücken, der leichteren Verpackung wegen, zusammengesetzt werden; eine innere Schraube fügt die beiden Stücke zu einer Längseinheit zusammen. Wegen der Ungleichheit der Fläche an der Verbindungsstelle der Stücke und wegen des Einrostens der Schraubenwindungen sind diese *zerlegbaren Catheter* nicht sehr zu empfehlen. Aus Zink, Zinn und anderen Metallen werden in neuerer Zeit zwar keine Catheter mehr fabricirt; wohl aber stellt man aus solchen Metallen *Bougies* her, weil sie biegsam sind. Die Zinkbougies können bei der Behandlung der Stricturen (§ 302) gute Dienste leisten. Ueber Bedeutung und Begriff des „Bougie" vgl. Schluss des §.

Die *geraden Catheter aus Metall* sind mit Recht ausser Gebrauch gekommen. Man führte sie bei dem *stehenden* Kranken, dessen Penis in der Pfeilrichtung stark gegen den Arzt angezogen wurde, so ein, dass man dann durch starkes Heben und Senken des Pavillons versuchte, um die Symphyse herumzukommen. Das Verfahren ist unbequem für den Kranken und den Arzt. Ebenso steht es mit dem Catheterismus am stehenden Kranken unter Benutzung des gewöhnlichen gekrümmten Catheters; es wird hierdurch das Catheterisiren zu einem ganz überflüssigen Kunstgriff, welchen man im Gegensatz zu dem in § 281 (Schluss) ge-

schilderten gewöhnlichen, als „Tour sur le ventre" bezeichneten Verfahren, *Tour de maitre* nannte. Man zieht den Penis geradlinig nach vorn an, schiebt ihn über den Schnabel, dessen Convexität vorläufig nach oben gerichtet ist, und dreht dann den Schnabel in einer Schraubenwindung um 180° so herum, dass die Convexität nach unten rückt. Die Einzelnheiten dieser „Meistertour" mögen unerwähnt bleiben; der Chirurg kann seine Meisterschaft durch andere Leistungen bewähren, als durch solche Künsteleien. (Ueber doppelläufige Catheter vgl. § 283.)

Die *elastischen Catheter* werden neben den Metallcathetern vielfach benutzt. Ihre Biegsamkeit befähigt dieselben zu einer relativ leichten Einführung; aber es fehlt bei dem Einschieben der elastischen Catheter die feste Führung. Man kann deshalb die tastende Untersuchung der Urethra und der Blase mit dem elastischen Catheter nicht zweckmässig ausführen. Wenn so in diagnostischer Beziehung der elastische Catheter nicht viel leistet, so kann er auch für therapeutische Zwecke nicht immer Verwendung finden; denn auch hier kann es, wie z. B. für das Passiren enger Stellen (Stricturen § 301) oder für das Vorbeigehen an falschen Wegen (§ 284), nothwendig sein, das Instrument mit der Hand richtig und fest auf den normalen Weg zu führen, während der weiche elastische Catheter auf diesem Weg nicht geht oder einen falschen Weg einschlägt. Uebrigens kann man in die Lichtung des elastischen Catheters einen Führungsstab (*Mandrin*) aus hartem Draht einführen und hierdurch das Instrument fester machen. Durch die Biegungen, welche man dem Draht willkürlich giebt, kann man dem elastischen Catheter jede gewünschte Form, auch die normale Krümmung des gewöhnlichen Metallcatheters geben. Mit Hülfe des Mandrins kann man sogar besondere Drehungen des Catheters erzielen, welche bei Schwellungen der Prostata von Nutzen sein können und § 317 genauer beschrieben werden.

Die älteren elastischen Catheter werden aus mehreren Schichten von harzdurchtränktem Zeug in besonderen Fabriken hergestellt. Im Handel unterscheidet man *französische* und *englische* elastische Catheter. Die ersteren sind billiger, aber nicht empfehlenswerth, weil sie sehr weich und brüchig sind; man erkennt sie an der schwarzen Farbe und der zeichnungslosen, gleichmässigen Oberfläche. Die englischen Catheter sind härter, können aber durch Einlegen in warmes Wasser auch ziemlich weich gemacht werden. Sie haben eine braune Färbung und eine, aus kleinen Quadraten zusammengesetzte Zeichnung an der Oberfläche, welche von den Maschen des äussersten Zeugstücks herrührt. *Man bevorzuge bei dem Einkauf der elastischen Catheter die theueren (englischen) Catheter, weil die billigen (französischen) Catheter leichter in der Blase abbrechen.* (Vgl. über abgebrochene Catheterstücke § 289.)

Den elastischen Cathetern sind auch die *Nélaton'schen Caoutchouc-catheter* anzureihen. Sie bestehen aus einem einzigen Caoutchouc-stück und sind ausserordentlich weich. Für manche Zwecke sind sie nicht durch andere Catheter gut zu ersetzen; z. B. kann man diese noch am ehesten den Kranken geben, damit sie sich selbst den Catheter einführen (vgl. auch Nachbehandlung nach Urethrotomie ext. § 288). Verletzungen der Harnröhre (§ 289) sind mit diesen weichen Instrumenten nicht möglich. Auch ist ihre Einführung wenig schmerzhaft. Doch kann man auch mit ihnen keine Diagnose stellen, weil der einführende Finger nicht deutlich die Widerstände fühlt. Die Nélaton'schen Catheter sind auch nicht zerreisslich und nicht brüchig; doch scheinen in jüngster Zeit schlechtere Fabrikate dieser Art in den Handel zu kommen, welche schon vor der Anwendung Risse zeigen. Man betrachte deshalb jedes Exemplar vor seinem Gebrauch, ob es einen Riss zeigt und dann etwa abzureissen droht. Die Drahtmandrins können auch für diese Catheter benutzt werden, um ihnen eine festere Führung zu geben.

An dem vesicalen Ende der elastischen Catheter brachte Holt zwei quere

Fortsätze an, welche bei dem permanenten Einliegen des Catheters in der Blase (vgl. § 288) sich an die seitliche Wand des Blasenhalses anlegen und das Herausgleiten des Catheters aus der Blase verhüten. Diese Catheter werden als „geflügelte" bezeichnet. Man kann denselben Zweck der Fixation des Catheters sehr einfach erzielen, wenn man die Spitze des Penis und das Stück des Catheters, welches dem Orific. ext. entspricht, mit ein Paar Streifen von gut klebendem Heftpflaster einhüllt.

Das *Bougie* unterscheidet sich dadurch von dem Catheter, dass der elastische Stab undurchbohrt ist; deshalb kann das Bougie weder zur Entleerung des Harns noch zur Einspritzung von Arzneimitteln benutzt werden, wohl aber zu manchen anderen Zwecken, z. B. zur dilatirenden Behandlung der Stricturen. „Bougie" bedeutet eigentlich Wachskerze und erinnert an die längst vergangenen Zeiten, in welchen dünne Wachskerzen in die Urethra eingeführt wurden. Später wurden die Bougies aus dicken Darmsaiten, dann aus derselben Substanz hergestellt, wie die elastischen Catheter. So versteht man heute unter dem Bougie einen undurchbohrten elastischen Catheter. Daneben giebt es aber noch Zinkbougies (s. oben), Fischbeinbougies, Bougies aus Laminaria u. s. w. Wir werden § 302 auf die Varietäten der Bougies noch zurückkommen.

§ 283. Indicationen zum Catheterismus.

Wenn auch die einzelne Indication zum Catheterismus nur im Zusammenhang mit den Erscheinungen der Verletzungen, Entzündungen und anderen Krankheiten erörtert werden kann und wir deshalb in fast allen nachfolgenden §§ dieses Capitels immer wieder verschiedene Indicationen zum Catheterismus kennen lernen werden, so lohnt es doch, diese Indicationen in grössere Gruppen zusammenzufassen und von diesen Gruppen hier eine Uebersicht zu geben. Die Einzelnheiten der Indicationen bleiben aber für die folgenden §§ vorbehalten.

Der Catheterismus ist angezeigt:

1) *Zum Zweck der Harnentleerung*, und zwar zuweilen bei vollständig gesunden Harnwegen, z. B. bei Lähmungen des M. detrusor vesicae, wie dieselben sowohl bei schweren Verletzungen des Rückenmarks (§ 210), wie auch bei Krankheiten desselben vorkommen. Diese Indication gestattet zwar bei der normalen und unempfindlichen Urethra eine sehr leichte Einführung des Catheters; aber hier muss gerade auf die in § 287 schon betonte aseptische Reinigung des Catheters vor der Einführung ein ganz besonderes Gewicht gelegt werden, weil die Einführung von Spaltpilzen in die Blase die Zersetzung des Harns und den bedenklichen Blasencatarrh einleitet (vgl. § 311). Uebrigens ist auch in anderen Fällen, als in denen der Blasenlähmung, dieselbe Indication der Urinentleerung maassgebend für die Einführung des Catheters, z. B. bei Anschwellungen in der Gegend des Blasenhalses durch Blutergüsse (§ 358), bei Prostataanschwellungen, welche die Harnentleerung hindern (§ 316) u. s. w.; sogar zu dem einfachen Zweck, eine reine Harnprobe zur mikroskopischen Untersuchung des Harns bei Blasen- und Nierenkrankheiten zu gewinnen, kann man den Catheterismus zuweilen ausführen. Bei dauernder Störung der Urinentleerung kann man den Catheter in Permanenz (à demeure) liegen lassen. Die Frage über die Zulässigkeit, beziehungsweise die Zweckmässigkeit und die Technik des Verfahrens des Liegenlassens des Catheters wird uns § 288 noch beschäftigen.

2) *Zum Zweck der Einführung von Arzneistoffen in die Harnröhre und die Blase.* Bei dieser Indication handelt es sich besonders um die Behandlung der Entzündungen der Harnröhre und der Blase (vgl. § 300 und § 314). Die Augen des Catheters dienen den wässerigen Lösungen der Arzneimittel als Austrittsstelle. Wenn der Schnabel in der grossen Höhle der Blase liegt, so kann

man auch eine förmliche *Ausspülung der Blase* vornehmen, indem man einen *doppelläufigen Catheter* (der erste doppelläufige Catheter wurde von Cloquet construirt) benutzt und die Flüssigkeit durch das eine Auge in die Blase ein-, durch das andere Auge aus der Blase ausströmen lässt. Bei der Steinzertrümmerung werden noch besondere Arten des doppelläufigen Catheters erwähnt werden (§ 334). Vor Ausführung des Steinschnitts kann man den Catheter einführen, um die Blase prall mit lauwarmem Wasser zu füllen (§ 328).

3) *Zum Zweck der diagnostischen Betastung der Urethra und der Blase.* Hier benutzt man den Catheter, wie die Metallsonden für die Untersuchung der Fistelgänge (§ 243, allg. Thl.), und muss deshalb auch für diesen Zweck Metallcatheter benutzen, während die elastischen Catheter für diesen Zweck weniger brauchbar sind (vgl. § 282). An der Pars pendula penis kann man die betastende Untersuchung der Urethra dadurch unterstützen, dass man die Finger der linken Hand an die Aussenfläche des Penis legt und so gewissermaassen die Urethralwand zwischen die Finger und das Instrument bringt. Eine ähnliche Unterstützung mit den Fingern der linken Hand kann an der Pars bulbosa und membranacea durch Anlegen derselben an die Perinealhaut geschehen; doch liegt hier die Harnröhre schon viel tiefer und ist deshalb mit dem Finger nicht so leicht zu erreichen. Dagegen kann man wieder sehr zweckmässig die Abtastung der Blase mit dem Catheter dadurch erleichtern, dass man *den linken Zeigefinger in das Rectum einführt.* Wenigstens kann man dann oberhalb der Prostata die Fingerspitze an die hintere Blasenwand anlegen und mit ihr den Schnabel des Catheters fühlen. Man müsste aber schon nach der Methode von Simon die ganze Hand in tiefster Narkose in das Rectum einführen (vgl. über diese Methode § 242), wenn man die ganze Blasenwand mit den Fingern abtasten wollte. In wichtigsten Fällen ist dieses Verfahren auch gestattet (§ 325).

4) *Zu vielerlei therapeutischen Zwecken mechanischer Art.* Hier ist besonders die dilatirende Behandlung der Urethralstricturen (§ 302) zu nennen; ferner die Nachbehandlung der Urethrotomie (§ 288); die Behandlung der Prostataschwellungen (§ 316); die Einführung des Catheters, um sich die Urethra fühlbar zu machen, damit man bei Operationen, welche in der Nähe der Urethra stattfinden, die Urethra leicht erkennt und ihre Verletzung derselben vermeidet, z. B. bei Exstirpatio recti (§ 256). Mit dieser Aufzählung ist noch nicht die Zahl der Indicationen erschöpft; doch mögen diese Beispiele genügen, um von der Vielseitigkeit der Benutzung des Catheters ein vorläufiges Bild zu geben.

§ 284. Unglücksfälle und Irrthümer bei der Ausführung des Catheterismus.

Wenn man genöthigt ist, bei einem Kranken, welcher früher noch nicht catheterisirt wurde, zum ersten Mal den Catheter einzuführen, so muss man auf Erscheinungen gefasst sein, welche von der *Reizbarkeit der Urethralnerven* abhängig sind. Zu diesen Erscheinungen gehören nicht nur willkürliche Bewegungen, die Unruhe des Kranken, seine, oft sehr störenden Bewegungen, besonders das Zwischengreifen mit seinen Händen, sondern auch ein *Krampf des M. compressor urethrae,* welcher bis zu einem förmlichen Hinderniss für die Einführung des Catheters anwachsen kann. Jene willkürlichen Bewegungen kann der Kranke durch die Kraft seines Willens unterdrücken und ein verständiges Zureden des Arztes kann hierzu viel helfen; aber der reflectorisch angeregte, unwillkürliche Krampf des M. compressor urethrae steht ausserhalb der Controle des Willens. Bei diesem Krampf gelangt man mit dem Schnabel des Catheters zwar bis zur Pars membranacea; hier aber fühlt man einen festen Widerstand, als ob an einem

bestimmten Punkt die Urethra verschlossen wäre. Dieser Befund kann sehr leicht zu der irrthümlichen Deutung Veranlassung geben, als ob eine Strictur (§ 301) vorläge. *Man vermeide bei Krampf des M. compressor urethrae jeden Versuch des gewaltsamen Durchführens des Catheters*; ein solcher Versuch steigert nur die Schmerzen, erhöht den Krampf und führt nicht nur nicht zum Ziel, sondern auch zuweilen noch zu einer *Zerreissung der Urethra* (s. unten). *Vielmehr dränge man nur mit geringem Druck den Schnabel gegen den krampfhaft verschlossenen Theil der Urethra und warte geduldig die Lösung des Krampfs ab.* Bis zu dieser Lösung vergehen höchstens einige Minuten, manchmal auch nur ein Bruchtheil einer Minute. Plötzlich ist das Hinderniss verschwunden und der Schnabel des Catheters gleitet leicht und fast schmerzlos in die Blase ein. Bei überempfindlichen Kranken kann man durch eine subcutane Morphiuminjection am Perineum, welche man einige Minuten der Einführung des Catheters vorausschickt, oder durch Eiscompressen, welche man eine Stunde vorher auf das Perineum auflegen und schnell erneuern lässt, die Empfindlichkeit vermindern und den Catheterismus bedeutend erleichtern.

In vereinzelten Fällen wurde sogar der plötzliche Tod bei Einführen des Catheters beobachtet, wahrscheinlich als Folge der Herzlähmung, welche reflectorisch durch die Ueberreizung der sensibelen Nerven herbeigeführt wurde. Aus solchen Unglücksfällen soll jedoch nicht etwa die Folgerung abgeleitet werden, dass man zum Zweck des Catheterismus jedesmal die Chloroformnarkose anwenden solle, um diese Gefahr zu verhüten; denn die Narkose selbst ist nicht ohne Gefahr (§§ 332—334, allg. Thl.), besonders nicht bei sehr ängstlichen Menschen. Auch muss man oft auf die Empfindungen des Kranken bei dem Catheterisiren Rücksicht nehmen, wenn es sich um die Stellung der Diagnose handelt; die Kranken müssen dann mitfühlen, um ihre Empfindung zu beschreiben und so das Gefühl des Arztes zu ergänzen, z. B. bei der Untersuchung auf Blasenstein (§ 325). In vielen Fällen muss der Catheterismus so oft wiederholt werden, dass eine ebenso oft wiederholte Narkose doch kaum zu verantworten wäre. Aber in schwierigen Fällen, z. B. bei kleinen Kindern, dann bei sehr reizbaren Erwachsenen, kann und muss zuweilen der Catheterismus in der Narkose ausgeführt werden.

Sehr häufig folgt dem Catheterismus ein allgemeines Frostgefühl, zuweilen sogar ein *heftiger Schüttelfrost.* Die Deutung dieser Erscheinung ist schwierig. Man nahm an, dass dem Schüttelfrost eine Verletzung der Urethra und ein Eindringen von Harn in die Blutbahnen vorausgehe; aber für viele Fälle dieser Art, wenn auch nicht ein einziger Blutstropfen floss und der Catheterismus in normaler Weise vollzogen wurde, ist doch diese Erklärung nicht zulässig. Man muss dann doch wieder auf eine Ueberreizung der sensibelen Nerven und auf eine reflectorische Entstehung des Schüttelfrostes zurückkommen. Gewöhnlich folgt auch diesem Frost keine fieberhafte Erhöhung der allgemeinen Körpertemperatur, so dass es fraglich wird, ob man den von einzelnen Autoren gebrauchten Ausdruck „Urethralfieber" zulassen darf. Ohne Zweifel giebt es nun aber auch ein echt septisches Fieber nach Anwendung des Catheters, wenn derselbe entweder eine septische Infection der Schleimhaut erzeugt, weil er nicht aseptisch gereinigt war, oder wenn der Catheterismus zu einer Verletzung der Harnwege führte und dann der septische Harn von den Lymphgefässen aufgenommen wird. Englisch deutet das Urethralfieber als die Folge einer acuten Nephritis. Bei einzelnen Kranken, welche man öfter catheterisiren muss, wiederholt sich der Schüttelfrost nach jedem Catheterismus. Englische Chirurgen empfehlen für solche Fälle, dass der Kranke einige Minuten vor dem Catheterisiren ein Glas heissen Punsches trinken soll.

Während diese nervösen Erscheinungen ziemlich unabhängig von der Thätigkeit des Chirurgen sind, so muss nun für die schlimmste Folge des Catheterisirens,

für *die falschen Wege*, der Chirurg ganz bestimmt verantwortlich gemacht werden. Bei normalem Verhalten der Urethra ist es freilich auch durch grosses Ungeschick in der Führung des Catheters kaum möglich, die Urethralwand zu durchbohren; deshalb entstehen die meisten falschen Wege bei bedeutenden Krankheiten der Urethra, z. B. bei Stricturen und bei Veränderungen der Urethra durch Schwellungen der Prostata. Wir werden deshalb die Bedeutung der falschen Wege bei dem Verlauf dieser Krankheiten noch in § 303 und in § 316 würdigen müssen. Aber leider ist doch auch die Möglichkeit nicht ausgeschlossen, dass eine rohe Hand den Catheter durch eine normale Urethralwand bohrt. Die schwere Bedeutung dieser Verletzung wird uns bei den Verletzungen der Urethra (§ 289) weiter beschäftigen. Hier genügt es darauf hinzuweisen, dass bei dem gewöhnlichen Catheterismus kein Abschnitt der Urethra so gefährdet ist, als die Pars membranacea. Die vordere (obere) Wand der Urethra ist hier durch das Ligam. puboprostaticum fest an den unteren Rand der Symphyse fixirt und kann dem gewaltsamen Andrängen des Schnabels des Catheters nicht folgen. So drängt nun der Schnabel gegen die hintere (untere) Wand der Urethra an und diese Wand hat keinen Schutz durch festere Gewebe, welche sich an sie anlagern, wie etwas weiter hinten die Prostata einen solchen Schutz gewährt. Hierzu kommt noch der oben erwähnte Krampf des M. compressor urethrae, gegen welchen eben eine ungeschickte Hand durch rohe Kraft anzukämpfen bemüht ist. Befolgt man die oben gegebenen Regeln, so wird wenigstens bei normaler Urethra ein falscher Weg nicht entstehen; auch hat man zu beachten, dass jene kreisförmige Drehbewegung des Catheterschnabels um die Symphyse, wie § 281 erwähnt wurde, unter *leichter* Führung vollzogen wird. Missachtet man aber diese Regeln, so ist es möglich, dass der Schnabel des Catheters an der hinteren Wand der Urethra in das paraurethrale Bindegewebe sich einbohrt und dann die schlimmen Folgen eintreten, welche § 289 genauer schildern wird. — Ueber die Störung des Catheterismus durch Divertikel der Harnröhre vgl. § 295.

§ 285. Urethroskopie und Cystoskopie.

In den vorhergehenden §§ wurde mehrfach die diagnostische Bedeutung des Catheterismus, die tastende Untersuchung der Urethra und der Blase mittelst des Catheters hervorgehoben. Die Urethroskopie und Cystoskopie unterstützt nun durch das Sehen der Wandungen des Harnwegs die Ergebnisse der tastenden Untersuchung. Leider sind die Schwierigkeiten dieser neuen Untersuchungsmethode so gross, dass dieselbe mehr von den specialistischen Aerzten, welche sich mit den Krankheiten der Harnwege beschäftigen, betrieben wird, als dass sie, wie die Rhinoskopie, Otoskopie und Laryngoskopie, in die allgemeine Praxis aufgenommen ist. Auch hat die Untersuchung für den Kranken etwas peinliches, wobei es sich freilich mehr um das Schamgefühl, als um die Schmerzen handelt. Indessen hat die Urethroskopie, sowie die Cystoskopie, ihre stetigen Fortschritte in der Praxis gemacht und kann hier nicht übergangen werden, wenn ich auch in Betreff der Einzelnheiten auf die specialistischen Darstellungen, besonders auf die jüngst erschienene Arbeit Grünfeld's verweisen muss.

Die Schwierigkeit der Urethroskopie liegt in der Enge und der Länge des zu erleuchtenden Canals; bei der Cystoskopie kommt die Schwierigkeit hinzu, dass das Instrument geschlossen sein muss, damit der Harn nicht in die Lichtung eindringt und den Lichtstrahlen den Weg versperrt. Nachdem schon von Beginn dieses Jahrhunderts ab (Bozzini 1807) urethroskopische Versuche angestellt worden waren, wurde von 1855—1865 zuerst von Desormeaux die Urethroskopie zu einer praktisch brauchbaren Methode entwickelt; ihm folgten

dann Cruise, Fürstenheim, Grünfeld und viele andere. Desormeaux benutzt für die Urethroskopie gerade Catheter mit rundlicher Oeffnung an dem vorderen Ende und mit trichterförmiger Oeffnung an dem hinteren Ende. Die Innenfläche der Röhre ist schwarz gefärbt, damit keine störenden Spiegelungen entstehen. Da die Einführung des scharfrandigen vorderen Endes Schmerzen und Blutung veranlassen könnte, so führt man in die Lichtung einen Conductor aus Holz ein, dessen konisch-rundliches Ende den scharfrandigen Ring ausfüllt (Fig. 208). Sobald man die Stelle der Urethra erreicht hat, welche man untersuchen will, zieht man den Conductor heraus. Die Lichtstrahlen werden nun wieder durch einen durchbohrten Reflexspiegel, wie bei der Laryngoskopie (vgl. § 147, Fig. 124) in die Röhre geworfen und erleuchten die kleine Schleimhautparthie, welche sich in das offene ringförmige Ende der Röhre hineinlagert. Desormeaux verband die Lichtquelle mit der Röhre und dem Reflexspiegel zu einem einzigen Instrument, welches sehr unhandlich ist. Grünfeld lehrt die einfache Benutzung der getrennten Theile; als Lichtquelle benutzt man helles Tageslicht, oder auch eine Gas- oder Petroleumlampe. Diese Vereinfachung erweist sich als sehr praktisch und ich kann den Apparat Grünfeld's sehr empfehlen. Der wesentlichste Theil derselben besteht aus einem Satz von Röhren, welche verschiedene Länge und Dicke haben. Auch gehören dazu kleine, auf Drähte aufgesetzte Schwämmchen, mit denen man den Urethralschleim oder auch den Eiter auf der Schleimhautfläche abwischen kann. Endlich, was die Cystoskopie betrifft, so giebt man für diesen Zweck den Röhren an ihrem vorderen Ende, welches stumpfwinkelig abgebogen ist, ein kleines Glasfenster (vgl. Fig. 209 F); dasselbe entspricht dem Scheitel der winkeligen Abknickung.



Fig. 208.
Urethroskop mit Conductor, nach Grünfeld.

Fig. 209.
Cystoskop mit Glasfenster (F), nach Grünfeld.

Die neueste Erfindung auf diesem Gebiet gehört zu dem System der endoskopischen Instrumente von Nitze und Leiter. Bei diesen Instrumenten wird die Beleuchtungsquelle an die Spitze der Röhre, also nach Einführung der Röhre in das Innere der Urethra und der Blase selbst verlegt. Hierzu wird ein Platindraht benutzt, welcher in den Strom einer elektrischen Batterie eingeschaltet und zum Glühen gebracht wird. Nun würde diese elektrische Beleuchtung zu einer starken Erwärmung der Röhre und zu einer Verbrennung der Schleimhaut führen können; dieser Gefahr begegnet man dadurch, dass man einen dauernden Strom von kaltem Wasser zwischen dem glühenden Draht und der Wand der Röhre

durchleitet. Der Wasserstrom absorbirt die Wärmestrahlen der Lichtquelle, während die Lichtstrahlen ungehindert durch das Wasser hindurchgehen. Diese kurze Beschreibung genügt, um anzudeuten, dass leider dieser sinnreiche Apparat sehr complicirt ist. Doch soll hierdurch nicht seine Anwendbarkeit bestritten werden, wenn ich auch der Meinung bin, dass man dem einfachen Apparat Grünfeld's überall da den Vorzug geben sollte, wo er genügend helle Bilder giebt.

Die Urethralschleimhaut erscheint im urethroskopischen Bild als eine hellrosenrothe convexe Fläche; von der Spitze der Urethralfalten werden die Lichtstrahlen in punktförmigem Bild reflectirt. Man kann nun sehr wohl die dunkelblaurothe Färbung der Granulationen in der Urethra (z. B. bei gonorrhoischer Entzündung § 300), ferner die blasse weissliche Farbe ausgebildeter Narben (§ 301), sodann Fremdkörper, auch Schleimhautfalten u. s. w., bei weiterem Einschieben des Instruments die Samenhügel (Colliculus seminalis, Caput gallinaginis) und sogar die Mündung der Ductus ejaculatorii erkennen (Grünfeld). Endlich erkennt man an der Blasenschleimhaut die Färbung (blassroth bei leerer, mehr weisslich bei gefüllter Blase), auch einzelne Falten und grössere Blutgefässe, die Ureterenmündungen jedoch nicht regelmässig (Grünfeld). Die weibliche Blase bietet ein viel günstigeres Feld für die cystoskopische Untersuchung, als die männliche.

§ 286. Die Durchquetschung der Harnröhre am Perineum. Harninfiltration.

Die Verletzungen der Pars pendula sind deshalb ziemlich selten, weil der bewegliche Penis den einwirkenden Gewalten ausweicht. Seltsamerweise hat man besondere Verletzungen des Penis, obgleich jede Spur von Knochenskelet fehlt, als *Fracturen* und *Luxationen* des Penis bezeichnet. Unter „Fracturen" des Penis versteht man seine Abknickung im erigirten Zustand, wodurch eine Zerreissung der Corpora cavernosa mit bedeutendem Bluterguss entsteht. Die „Luxation" des Penis besteht in einer subcutanen Auslösung der Corpora cavernosa aus der Hautdecke mit bedeutender Verschiebung der Schwellkörpermasse nach oben. So fand Moldenhauer den gewaltsam „luxirten" Penis in der Nähe der Spina ant. sup. ossis ilei und versuchte die Rückführung zur normalen Stelle. Auch im Krieg sind Schussverletzungen des Penis ziemlich selten. Die Statistik des amerikanischen Kriegs zählt auf 3174 Schüsse, welche die Beckengegend trafen, 309 Schusswunden des Penis. Den Verletzungen aller Art ist mehr, als die Pars pendula, ausgesetzt die Pars membranacea, wo die Urethra den einwirkenden Gewalten deshalb nicht ausweichen kann, weil sie hier durch das Ligam. puboprostaticum an den unteren Rand der Symphyse befestigt ist. Hier sind Verletzungen der Urethra nicht selten. Besonders typisch ist *die Abquetschung der Urethra* bei Fall auf das Perineum; sie geschieht besonders dann, wenn die Perinealhaut auf eine scharfe Kante aufgepresst wird. Dann wird die Urethra gegen den unteren Rand der Symphyse und die scharfe Kante des Ligam. pubo-prostat. medium (Lig. transvers. pelvis, Henle) angedrängt und erweist sich weniger elastisch, als die äussere Haut. Auch an dem scharfen Knochenrand der absteigenden Aeste des Os pubis kann seitlich die Durchquetschung der Harnröhre erfolgen (Terillon). So entsteht die typische subcutane Trennung der Urethra an dem Perineum.

Unmittelbar nach der Verletzung erkennt man einen Bluterguss, welcher sich über das Perineum erstreckt und durch die gespannte äussere Haut bläulich durchschimmert. Bei dem ersten Versuch des Kranken, Harn zu lassen, dringt aber der Harn aus der verletzten Urethra in das paraurethrale Bindegewebe ein und vermehrt die Schwellung, so dass nun die Urinentleerung gehindert wird. Nun kann es zwar zu dieser Zeit gelingen, den Catheter in die Blase zu führen,

wenn die Zerreissung der Urethra nicht im ganzen Umfang stattgefunden hat. Es kommt vor, dass nur die untere (hintere) Wand der Urethra durchquetscht wurde, und dann kann bei vorsichtiger Einführung des Catheters der Schnabel an der oberen (vorderen) Wand der Urethra entlang die verletzte Stelle passiren und in die Blase eindringen. Wenn dieses glücklich gelungen ist, so soll man den Catheter dauernd in der Blase liegen lassen und am Pavillon mit durchgezogenen Seidenfäden gegen die vordere Bauchwand befestigen (vgl. über Befestigung der Canüle nach Blasenpunction § 321); denn man ist nicht sicher, ob sich nicht bei wiederholter Einführung des Catheters der Schnabel in die Rissstelle der unteren (hinteren) Urethralwand verirrt. Nach einigen Tagen kann dann schon die Schleimhautwunde verheilt sein und dann steht dem Wechsel des Catheters nichts im Weg. Jedoch sind diese günstigen Fälle der Urethraldurchquetschung selten. Häufiger ist die *circuläre Durchquetschung der Urethra*; dann weichen die Rissenden der Urethra um einige Linien auseinander und es wäre ein seltsamer Zufall, dass bei dem Versuch, den Catheter einzuführen, der Schnabel den Weg von der vorderen Rissstelle in die Lichtung der hinteren Rissstelle fände. Wohl fliessen auch dann ein Paar Tropfen Harn aus dem Catheter ab, welche gerade an der Rissstelle im para-urethralen Bindegewebe liegen; aber durch diese wenige Tropfen soll man sich nicht täuschen lassen.

Unter diesen Umständen handelt es sich um die dreifache Störung: 1) Urininfiltration im para-urethralen Bindegewebe, 2) Urinretention, 3) Unmöglichkeit, den Catheter einzuführen, um den in der Blase zurückgehaltenen Urin zu entleeren. Bevor wir die Mittel besprechen, welche diese Störungen beseitigen sollen, müssen wir zuvor den Begriff und die Folgen der Harninfiltration, welche uns hier zum ersten Mal entgegentritt, erläutern.

Man nahm früher an, dass der Harn, indem er mit dem Bindegewebe in Berührung tritt, einfach entzündungserregend wirke. Diese Annahme steht aber mit unseren heutigen, wohlbegründeten Kenntnissen von dem Wesen der entzündungserregenden Irritamenten (§§ 3—8, allg. Thl.) in Widerspruch. Es ist ein Verdienst von G. Simon, experimentell nachgewiesen zu haben, *dass normaler, frischgelassener, saurer Harn*, welchen man in das Unterhautbindegewebe der Versuchsthiere injicirt, *in dem Bindegewebe keine Entzündung hervorbringt. Sobald aber der Harn in die ammoniakalische Gährung übergeht, so erhält er entzündungserregende Eigenschaften.* Von Menzel und Demarquay wurden die Versuche Simon's bestätigt. Diese Erfahrung steht mit unserer Theorie von der Erregung der Entzündung durch die Spaltpilze in voller Uebereinstimmung. Nun treten aber aus dem strömenden Blut so häufig vereinzelte Spaltpilzkeime in die Harncanälchen ein, dass der in der Blase oder an irgend einem anderen Ort aufgestaute Harn in längerer oder kürzerer Zeit in die ammoniakalische Gährung geräth (vgl. Schüller's Versuche über die intravesicale Harngährung § 311). *Deshalb complicirt sich die Harninfiltration mit septischer Entzündung.*

Nun ist freilich die Gährung des Harns von dem Zufall abhängig, ob gerade die Harnmengen, welche sich in das Bindegewebe infiltriren, wenig oder viel Spaltpilzkeime aus dem Blut erhalten haben. Von dem Verlauf der Gährung hängt wieder der Verlauf der Entzündung ab. So variirt der Gang der Entzündung bei der Harninfiltration bedeutend. In dem einen Fall erfolgt am ersten Tag eine stürmische Verjauchung des Bindegewebs, in einem anderen Fall nach mehreren Tagen eine einfache Abscessbildung am Perineum. Doch sind die Fälle von schwerem Verlauf häufiger, als die leicht verlaufenden. Bei der ersteren Gruppe von Fällen schiebt sich die septische Phlegmone, indem dieselbe dem Gang des in immer grössere Bezirke sich infiltrirenden Harns folgt, von dem Perineum zum

Scrotum nach vorn, so dass dasselbe eine kopfgrosse Geschwulst bildet, und in das Bindegewebe des kleinen Beckens nach hinten, auch wohl zwischen Scrotum und Oberschenkel aufwärts zur Inguinalgegend. Dagegen kommt es bei dem günstigsten Verlauf nur zur Bildung eines schwappenden Abscesses am Perineum, nach dessen freiwilliger oder kunstvoller Eröffnung eine Mischung von Eiter, Blutgerinnseln und Harn sich entleert.

So ist der Ausgang der Durchquetschung der Urethra am Perineum, wenn der Verlauf unabhängig von der im folgenden § zu bestimmenden Behandlung sich entwickelt, ein doppelter: entweder 1) erfolgt der Tod an Septikämie bei fortschreitender septischer Phlegmone, oder 2) es entsteht hinter der verletzten Stelle ein Eitergang am Perineum, aus welchem sich der Harn entleert, während an der zerquetschten Parthie der Urethra erst Granulationsbildung, dann narbige Schrumpfung und hierdurch eine *narbige Strictur der Harnröhre* sich entwickelt. Jener Eitergang, welcher der Urinentleerung dient, wird als röhrenförmige *Urethralfistel* bezeichnet.

§ 287. Zur Behandlung der Durchquetschung der Harnröhre am Perineum. Urethrotomia externa.

Dass man den Catheter in Permanenz liegen lassen soll, wenn es gelungen ist, ihn über die verletzte Stelle hinaus in die Blase zu führen, wurde im vorigen § erwähnt. Doch ist für die meisten Fälle auf eine so günstige Einführung des Catheters nicht zu rechnen. Für diese Mehrzahl der Fälle könnte man nun vielleicht ein passives Verhalten des Chirurgen für richtig halten, weil in einzelnen Fällen der relativ günstige Verlauf zur Bildung einer Harnfistel (vgl. § 286, Schluss) ohne wesentliche Gefährdung des Lebens sich entwickelt. Diesem passiven Verhalten steht aber die doppelte Erwägung entgegen, dass 1) in der Mehrzahl der Fälle der Tod durch Septikämie eintritt, und dass 2) auch die Bildung einer röhrenförmigen Urethralfistel gewöhnlich zu ihrer Heilung, beziehungsweise zur Beseitigung der sie bedingenden narbigen Strictur dieselbe Operation erfordert, welche durch ihre frühe Ausführung von vornherein alle Gefahren und Folgen der Verletzung beseitigt: nämlich die *Urethrotomia externa.*

Nach Durchquetschung der Urethra soll diese Operation, sobald die Einführung des Catheters auf gewöhnlichem Weg misslungen ist, sofort zur Ausführung gelangen, und zwar nach folgenden Regeln. Der Kranke wird in Steinschnittlage gebracht, d. h. er wird mit stark gebeugten und abducirten Oberschenkeln so auf den Rand des Operationstisches oder des Operationsstuhles so gelagert, dass die Perinealfläche sich frei dem Operateur darbietet (vgl. Fig. 240 § 330). Die Weichtheile des Perineums sind dabei so gespannt, dass ihre Durchschneidung leicht gelingt. Man führt nun einen starken Metallcatheter (Nr. 10 oder 12) vom Orificium ext. aus bis zu der verletzten Stelle (beziehungsweise bis zur Strictur) und lässt durch einen Assistenten den Schnabel des Catheters gegen das Perineum nach unten andrängen. Die besondere Sonde, welche Syme für die Urethrotomia ext. empfahl, ein Metallstab mit catheterartiger Krümmung, knopfförmigem vorderem Ende und einer seichten Rinne auf der convexen Fläche (ähnlich der gerinnten Steinsonde § 330) kann durch diesen Catheter ersetzt werden. Nun führt man einen Schnitt von dem hinteren Rand des Scrotums, welches hier in die Perinealhaut übergeht genau in der Mittellinie des Perineums gegen die Anusöffnung. Die Raphe perinei, welche als bräunlich pigmentirter Streif bei vielen Menschen deutlich hervortritt, soll durch diesen Schnitt der Länge nach gespalten werden. Die Länge des Schnitts hängt ab von der Dicke und der Schwellung der Weichtheile, auch von dem Ort der Verletzung. Je dicker die Weichtheile

sind und je weiter nach hinten, gegen die Blase zu die Urethra geöffnet werden soll, desto länger muss der äussere Schnitt sein, um die schwierigere Ausführung der Operation zu erleichtern. In derselben Linie wie die Haut wird nun die Fascia superficialis, dann die Schicht der M. M. transversi perinei durchschnitten. Nun fühlt der Finger nach dem Schnabel des Catheters und das Messer dringt auf denselben ein. Hierbei hat man zu berücksichtigen, dass im oberen (vorderen) Wundwinkel der Bulbus urethrae liegt. Nach den Versuchen, welche Ollier und Poncet an Leichen anstellten, fällt die Durchquetschung der Harnröhre gerade an die Grenze zwischen Pars bulbosa und Pars membranacea. Kann man die Eröffnung der Urethra vornehmen, ohne das Corpus cavernosum urethrae in seinem bulbösen Ende zu verletzen, so ist dieses sehr angenehm, weil man die venösen und arteriellen Blutungen aus der Substanz des Schwellkörpers vermeidet. Doch ist die Verletzung des Bulbus in vielen Fällen nicht zu umgehen, weil die Verletzung der Urethra (beziehungsweise die Strictur) dicht hinter dem Bulbus liegt oder sogar noch in den Bereich der Pars bulbosa fällt. Die etwa spritzenden Gefässe müssen durch Umstechung (§ 302, allg. Thl.) geschlossen werden; die Unterbindung ist in der Tiefe weniger bequem, auch streifen sich die Unterbindungsfäden leichter bei dem weiteren Fortgang der Operation von den elastischen Theilen ab.

Das Einschneiden der unteren Urethralwand auf den Schnabel des Catheters stösst auf keine besonderen Schwierigkeiten; auch kann man den Einschnitt in die Urethralwand bis zur Länge von 2 Ctm. erweitern. Würde man nun jetzt bei Ausführung der Operation nach frischer Verletzung die Operation einfach abschliessen, so hätte man schon viel erreicht; *es würde nämlich der Harn frei aus der urethrotomischen Wunde abfliessen und die Bedingung für das Entstehen der Harninfiltration würde hierdurch gehoben sein.* Da aber gewöhnlich schon zur Zeit der Ausführung der Operation eine Harninfiltration besteht, so sorgt die Operation dafür, dass dieselbe sich nun nicht mehr durch Zunahme der sich infiltrirenden Harnmenge vermehrt, und der Operationsschnitt, welcher die infiltrirten Bindegewebsschichten spaltet, gestattet, dass der Harn aus den Maschen des Bindegewebes aussickert und so die Schwellung und Entzündung nachlässt. Aber *bei weithin entwickelter Harninfiltration genügt der urethrotomische Schnitt nicht zur antiseptischen Correction* (§ 40, allg. Thl.); man muss Schnitte durch die Hautdecke des Scrotums und zwar bei bedeutender Anschwellung fusslange Schnitte hinzufügen. Auch soll man bei Infiltration des Bindegewebes des kleinen Beckens von der urethrotomischen Wunde aus versuchen, die Maschen des Bindegewebes mit dem Finger auseinander zu drängen, mit Carbol- oder Chlorzinkgetränkten Watteballen auszuwaschen, zu drainiren und eben nach den citirten Regeln des antiseptischen Verfahrens die Asepsis zu erzwingen. Wenn dieser Versuch misslingt, so kann trotz der Urethrotomie, welche eben dann zu spät ausgeführt wurde, der Tod durch Verjauchung des Bindegewebes des kleinen Beckens eintreten.

Ueber die Schlussakte der Operation, wenn dieselbe erst ganz spät, bei schon entwickelter Strictur und Urethralfistel ausgeführt wurde, ist § 304 zu vergleichen. Ueber Nachbehandlung vgl. den folgenden §.

§ 288. Zur Nachbehandlung der Urethrotomia externa nach frischen Verletzungen.

Wir haben die Operation bis zur Beseitigung der wichtigsten Störung, nämlich der Harninfiltration, und bis zur antiseptischen Bekämpfung ihrer wichtigsten Folgen der septischen Phlegmone, erörtert. Nun stehen für die Nachbehandlung

zwei Wege offen: das alte Verfahren ohne eigentlichen aseptischen Schutz der Wunde, das neue Verfahren mit dem Versuch der Durchführung des aseptischen Schutzverbands. Beide Verfahren sind neben einander berechtigt und können sich gegenseitig ergänzen, so dass ich hier für beide die Regeln der Ausführung feststellen muss.

1) *das alte Verfahren ohne aseptischen Verband.* Der Operirte soll seine Wunde benutzen, um den Harn für die nächste Zeit aus derselben zu entleeren. Man befestigt deshalb auf der Wunde mit Hülfe einer Tbinde (§ 357) einen einfachen Wundverband, am besten eine feuchte Carbolplatte. Der Kranke nimmt sich selbst, wenn er Bedürfniss zum Harnlassen hat, den Verband ab, setzt sich auf ein grosses rundes Eiterbecken und lässt den Urin aus der Wunde ablaufen. Dann werden die Wundflächen mit 3 % Carbollösung irrigirt und die feuchte Carbolplatte wird erneut. Da in 24 Stunden mindestens 3 mal die Urinentleerung stattfindet und überdies der Harn, welcher leicht auf der entzündeten Wundfläche sich zersetzt, immer wieder die Wundfläche inficirt, so kann der Wundverlauf nur ein septisch-entzündlicher sein. Indessen war ich doch schon vor Jahren dahin gelangt, dass durch regelmässige Carbolberieselung nach dem Uriniren und durch regelmässige Reapplication der feuchten Carbolplatten der Wundverlauf zu einem sehr günstigen, beinahe aseptischem geregelt wurde. Schon vom 2. Tag ab wuchsen Granulationen auf den Wundflächen, welche bald üppig wucherten und das Bindegewebe gegen eine weitere Infection schützten. Während nun früher sehr oft auf den Granulationen sich *Wunddiphtheritis* (§ 189, allg. Thl.) entwickelte und wohl auch zum Tod führte, so verschwand dieselbe jetzt unter dem antiseptischen System; denn jede Infection der Wundflächen durch den zersetzten Harn wurde auch wieder sofort durch die Carbolsäure vernichtet. Wenn nun von beiden Wundflächen aus die kräftigen Granulationen zusammenwachsen, so schliesst sich die urethrotomische Wunde zu und nun beginnt, gegen den 8.—14. Tag der Operirte wieder seinen Harn erst nur zum kleineren Theil, später aber in wachsender Menge aus dem Orificium ext. urethrae in normaler Weise zu entleeren, während die aus der Perinealwunde entleerte Harnmenge mehr und mehr abnimmt. Zu dieser Zeit führt man auch täglich ein- oder zweimal einen Catheter zur Blase ein, um die Entstehung einer narbigen Strictur an der Stelle der Verletzung zu verhüten. Doch ist diese Gefahr nicht sehr gross; denn Wunden, welche ohne bedeutende Entzündung verlaufen, neigen nicht zu bedeutender narbiger Schrumpfung, und die Vernarbung der urethrotomischen Wundflächen der Weichtheile des Perineums wirken der Entstehung der Strictur, wie ich § 304 zeigen werde, entgegen.

2) *das neue Verfahren der Nachbehandlung mit Durchführung des aseptischen Verbands.* Die nothwendige Vorbedingung für die Anlegung des aseptischen Verbands ist die Ableitung des Harns auf einen anderen Weg, als er in der perinealen Wunde gegeben ist. Zu diesem Zweck muss ein *Catheter in Permanenz* (à demeure) *in die Blase und die Urethra* eingelegt werden. Man suche deshalb, nachdem man vor der Rissstelle (beziehungsweise vor der Strictur) die Spaltung der Urethra ausgeführt hat, auch das hintere Ende der Urethra (eventuell nach Spaltung der Strictur) auf. Der geeignete Catheter für diesen Zweck ist ein Nélaton'scher Catheter (§ 282) von ziemlich starker Nummer (ungefähr Nr. 10). Entweder führt man das runde (vesicale) Ende des Catheters von der Wunde aus in den hinteren Abschnitt der Urethra und in die Blase ein, um dann eine schmale Kornzange mit geschlossenen Branchen von dem Orificium ext. aus durch den vorderen Abschnitt der Urethra bis zur Wunde vorzuschieben, hier das hintere (äussere) Ende des Catheters (entsprechend der Ausflussöffnung) zwischen die Branchen der Kornzange zu fassen und endlich aus

dem Orificium externum urethrae herauszuziehen; oder man schiebt den Catheter mit dem runden (vesicalen) Ende auf gewöhnlichem Weg durch die Urethra von ihrem Orificium ext. bis zur Wunde, so dass das runde Ende hier heraustritt, fasst dieses Ende zwischen die Finger und schiebt es nun in den hinteren Theil der Urethra ein, bis es die Blase erreicht. In den verschiedenen Fällen habe ich bald das erstere, bald das letztere Verfahren bequemer gefunden. Nachdem nun der Catheter die richtige Lage erhalten hat, muss noch dafür Sorge getragen werden, dass jede Stagnation des Harns in der Blase vermieden werde; dann wird es nicht zur Zersetzung in derselben kommen. Hierzu empfiehlt sich das von Dittel zuerst für die Nachbehandlung der Punctio vesicae (§ 321) benutzte, dann auch

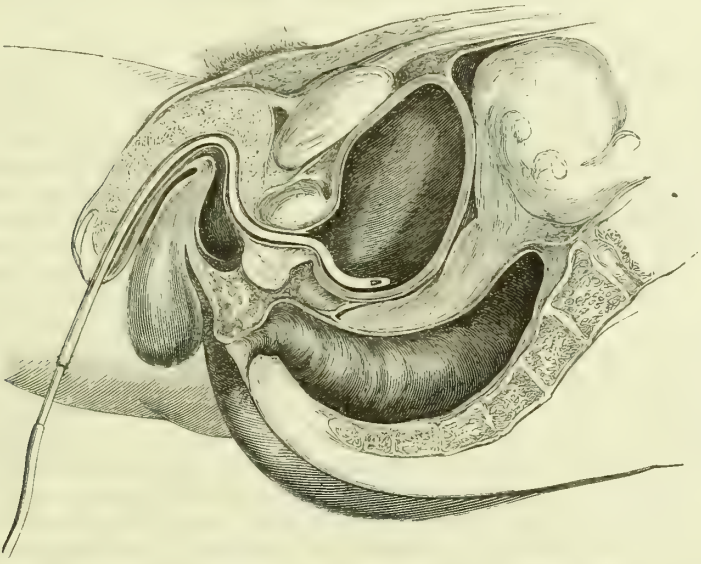

Fig. 210.
Hebervorrichtung bei permanentem Einlegen des Nélaton'schen Catheters (Dittel).

von Panas und Gripas empfohlene Verfahren der Heberwirkung. Man fügt in das vordere (urethrale) Ende des Nélaton'schen Catheters (bei Punctio vesicae in die äussere Oeffnung des Troicarts § 320) eine kurze Glasröhre und an diese einen langen elastischen Schlauch, welcher in ein Uringlas neben dem Bett endet. Der Boden des Uringlases wird mit etwas Carbollösung bedeckt und in diese Lösung taucht der elastische Schlauch ein. Wenn nun das Uringlas mit seinem Boden niedriger steht, als der Boden der Blase, so wird der Schlauch als langer Arm des Hebers wirken (vgl. Fig. 210) und jeden Tropfen Urin, welchen die Ureteren zur Blase führen, auch sofort aus der Blase in das Glas abfliessen lassen. Jetzt sind alle Vorbedingungen erfüllt, dass kein Tropfen Urin, auch kein Tropfen, welcher etwa zwischen der Urethralwand und dem elastischen Catheter zur Wunde abzufliessen Neigung hätte, die Wundflächen berühren kann. Man legt dann nach den Regeln des § 357 den aseptischen Verband an und erzielt eine *primäre, entzündungsfreie Vereinigung der Wundflächen und Wundränder.* In der Glasröhre erkennt man die Beschaffenheit des abfliessenden Harns und muss bei Trübung desselben die antiseptischen Bespülungen der Blase nach den in § 314 zu gebenden Regeln ausführen.

Dieses neue Verfahren der Nachbehandlung der Urethrotomie ist auf meiner Klinik von Dr. Löbker eingeführt worden und hat sich sehr gut bewährt. Doch ist es nicht in allen Fällen durchführbar, z. B. nicht in den Fällen von ausgedehnter Harninfiltration, in welchen die Eiterung der Wunde unvermeidlich ist und oft *grosse nekrotische Bindegewebsfetzen,* durch die phlegmonöse Eiterung demarkirt, zur Abstossung und Ausstossung gelangen. Die Behandlung der Stricturen durch die Urethrotomie wird uns auf die beiden Arten der Nachbehandlung zurückführen (§ 304).

§ 289. Die intra-urethralen Verletzungen der Harnröhre. Fremdkörper in der Harnröhre.

Die Verletzung der Urethra, welche in den §§ 287 und 288 geschildert wurde, geschah von aussen her, so dass die hintere Urethralwand von dem para-urethralen Gewebe aus von der quetschenden Gewalt getrennt wurde. Noch häufiger finden Verletzungen der Urethra statt, welche die Urethralwand von der Lichtung der Urethra aus treffen, und zwar entweder durch das Instrument, welches die Hand des Arztes in die Urethra einführt, durch den Catheter, oder auch durch den Catheter, welchen der Laie sich selbst einführt, oder endlich durch Fremdkörper, welche Laien in alberner Spielerei und zum Zweck der künstlichen Erregung von Wollustgefühlen sich in die Urethra bringen. Auch bei diesen Verletzungen ist die hintere (untere) Urethralwand und zwar wieder in der Pars membranacea der bevorzugte Ort der Verletzung (wie bei der Durchquetschung, vgl. § 287); denn der Catheter oder Fremdkörper drängt mehr gegen die hintere Urethralwand an und die Pars membranacea ist eben zerreisslicher, als die vorderen Theile der Urethra. Aber ein wesentlicher Unterschied ergiebt sich sofort zwischen diesen intra-urethralen Verletzungen und den in § 287 geschilderten. Bei jenen Durchquetschungen ist die Harninfiltration des para-urethralen Bindegewebs die Regel, dagegen bei diesen intra-urethralen Verletzungen eher die Ausnahme. Dieses ist in dem schräg von vorn nach hinten gerichteten Verlauf der Verletzung im para-urethralen Bindegewebe begründet. Der abströmende Harn drängt die untere (hintere) Urethralwand so gegen den Wundcanal (gewöhnlich der „falsche Weg" genannt) an, dass dieser selbst durch die Urethralwand wie durch ein Klappenventil geschlossen wird. Deshalb heilen viele dieser Verletzungen ohne Harninfiltration und ohne besondere Entzündung. In einer Minderzahl von Fällen aber entwickelt sich die ganze Kette der Erscheinungen wie bei der Durchquetschung der Urethra von aussen her. Hierhin gehören auch die relativ häufigen Fälle, in welchen der Catheter dicht vor einer Strictur die Urethralwand durchbohrt. In der Strictur ist oft die Entzündung noch nicht ganz erloschen (§ 301); dann kann von der Strictur aus die Entzündung unmittelbar und unabhängig von der Harninfiltration in den „falschen Weg" sich fortsetzen. So entstehen Abscesse am Perineum, nach deren Eröffnung eiternde Fistelgänge übrig bleiben; dieselben heilen in den meisten Fällen erst nach der operativen Beseitigung der Strictur (§ 304).

Von Fremdkörpern in der Harnröhre sind zu nennen: 1) besonders häufig abgebrochene Catheterstücke, 2) Haarnadeln, Stücke von Federhaltern, Bleistiften u. s. w., kurz von allerlei Körpern, welche spielenderweise in die Harnröhre eingeführt werden, 3) Harnsteine, und zwar entweder kleine, rundliche Concremente, welche von der Blase aus durch das Orificium int. zur Urethra treten, hier aber stecken bleiben, oder kantige und eckige Stücke, wie sie aus der Ausführung der Steinzertrümmerung (§ 333) hervorgehen können. Was das Abbrechen der Ca-

theter und endlich die aus der Steinzertrümmerung hervorgehenden Bruchstücke betrifft, so kann eine vorsichtige Beachtung der leicht zu begründenden Regeln das Unheil verhüten; man prüfe jeden Catheter, besonders aber die elastischen, unmittelbar vor dem Gebrauch, ob nicht Sprünge und Risse vorhanden sind, und werfe dann alle nicht ganz tadellosen Instrumente fort, wie denn auch die Technik der Steinzertrümmerung auf die Möglichkeit des Steckenbleibens kleiner Trümmer in der Harnröhre nach den Regeln des § 334 Rücksicht zu nehmen hat.

Uebrigens haben alle glattwandigen Fremdkörper in der Harnröhre eine auffallende Neigung, durch eine gegen die Blase hin gerichtete contractile Bewegung in der Urethralwand nach rückwärts zur Blase zu entweichen. Diese Bewegung wird freilich von Thompson bestritten, kann aber doch für die hinteren Abschnitte der Urethra nicht geleugnet werden. Bei kleinen rundlichen Steinconcrementen ist diese Bewegung sehr häufig und deshalb nicht ungünstig, weil bei einer späteren Harnentleerung die Passage durch die Urethra frei erfolgen kann. Man hat diese Bewegung wohl auch als „antiperistaltische" bezeichnet, weil sie, ähnlich wie bei der Bewegung des Erbrechens der Inhalt des Duodenums in den Magen befördert wird, so ihrerseits den Inhalt der Harnröhre in die Blase befördert; gegenüber den abgebrochenen Catheterstücken und anderen abgebrochenen Stücken von Fremdkörpern ist sie von sehr ungünstiger Wirkung, weil sie die Fremdkörper in die Blase rückwärts befördert, ohne dass bei diesen Fremdkörpern an eine spätere Entleerung mit dem Harnstrom zu denken ist. Wir werden deshalb bei den Fremdkörpern der Blase diesen abgebrochenen Stücken wieder begegnen und ihre unheilvollen Folgen dort (§ 310) genauer schildern müssen.

Die in die Urethralwand eingespiessten Fremdkörper (Nadeln, spitze Bruchstücke eines Blasensteins) können natürlich lange Zeit in der Harnröhre verharren, wenn sie nicht kunstvoll herausgezogen werden. Dann schlagen sich aus dem Harn, welcher zwischen dem Fremdkörper und der Urethralwand sich aufstaut, die harnsauren Salze um den Fremdkörper nieder, vergrössern den Umfang des Fremdkörpers und bilden einen *Urethralstein* zu welchem der Fremdkörper den Kern bildet. Doch entstehen nicht alle Urethralsteine um fremde Körper in der Harnröhre. Sie können auch aus der Blase in die Harnröhre gelangt sein, vielleicht auch in einzelnen Fällen in Divertikeln der Urethra (§ 295) entstehen. Endlich kommen sowohl um die Fremdkörper, welche fest in der Harnröhre liegen, wie auch um die Urethralsteine — mögen sie von Fremdkörpern ausgehen oder nicht — *Verschwärungen der Urethralschleimhaut* vor. Die eiterige Schmelzung der Urethralwand kann dann wieder zur Abscessbildung im para-urethralen Bindegewebe, zur Fistelbildung am Perineum, oder auch an der Pars pendula urethrae führen. Am letzteren Ort liegt der Fremdkörper der äusseren Haut so nahe, dass er förmlich herauseitern, d. h. mit dem Inhalt des Abscesses nach aussen sich entleeren kann. Das wäre zwar eine Art von Spontanheilung; aber hinter dieser Art der Heilung steht die Gefahr der Bildung einer *lippenförmigen Urethralfistel*, wobei die Schleimhaut der Urethra zur äusseren Haut herausgesäumt wird. Ueber die häufigere Entstehung der lippenförmigen Urethralfistel aus dem phagedänischen Schanker vgl. § 298; über die Operation zur Schliessung derselben § 308.

§ 290. Die Extraction der Fremdkörper aus der Harnröhre.

Die Extraction der Fremdkörper aus der Harnröhre muss möglichst beschleunigt werden, weil andernfalls der Fremdkörper in die Blase geräth (§ 289) und dann noch schwerer zu entfernen ist (§ 310), als aus der Harnröhre. Nur bei

den, in die Urethralwand eingespiessten Fremdkörpern hat man mehr Zeit; aber auch hier ist die frühe Entfernung geboten, weil mit der Entfernung die Gefahr der paraurethralen Eiterung und Harninfiltration schneller beseitigt wird.

Fast alle Fremdkörper in der Harnröhre kann man leicht durch *Betastung der Urethra von der äusseren Haut her* (unteren Fläche des Penis und vom Perineum aus) erkennen. Sobald die Diagnose auf diesem Weg gestellt werden kann, verzichtet man besser auf die Untersuchung mit dem Catheter, weil jeder Anstoss des Catheters an den Fremdkörper denselben weiter zur Blase schieben kann. Bei sehr feinen Fremdkörpern, wie z. B. bei Stecknadeln kann eine urethroskopische Untersuchung (§ 285) von besonders hohem Werth sein. Auch kann man dann unter dem Schutze der urethroskopischen Beleuchtung mit sehr feinen, auseinanderfedernden Pincettenbranchen versuchen, die Nadel zu fassen und herauszuziehen.

Fig. 211. Hunter's Zange zur Extraction der Fremdkörper aus der Harnröhre (die Branchen geöffnet), $^1/_2$ d. nat. Gr.

Bei den gröberen Fremdkörpern in der Harnröhre kann man ungefähr folgende Instrumente benutzen: 1) die *amerikanische Kugelzange* (§ 261 Fig. 98, allg. Thl.), besonders geeignet für die Extraction der abgebrochenen Stücke elastischer Catheter; da dieselbe jedoch von vorn nach hinten fasst, so muss durch die Finger der linken Hand, welche fest hinter dem Fremdkörper die Urethra nach oben zusammenpressen, verhütet werden, dass die Zange bei misslungenen Versuchen des Fassens nicht den Fremdkörper weiter nach hinten drängen kann; durch dieses Verfahren fällt hier der principiell erhobene Einwand gegen die Instrumente, welche den Fremdkörper von vorn nach hinten fassen (§ 259, allg. Thl.), ziemlich fort; 2) die *Hunter'sche Zange* (Fig. 211), deren Branchen geschlossen bis zum Fremdkörper eingeführt, dann durch Druck auf das äussere Ende geöffnet werden (wie in Fig. 211) und endlich durch Wiederanziehen des äusseren Endes sich um den Fremdkörper schliessen sollen; die Branchen greifen wie Pincettenbranchen; die Wirkung ist unsicher und kann sogar der Fremdkörper bei erfolgloser Anwendung noch mehr in die Tiefe geschoben werden; 3) die *Curette von Leroy*, gerade für die Extraction kleiner Steine aus der Urethra zuerst construirt, aber von so principiellem Werth, dass das Instrument schon im allgemeinen Theil § 259 beschrieben und dort Fig. 95 abgebildet wurde; natürlich muss der Metallstab für die Urethra lang und schmal sein; die Führung des Instruments mit seiner Spitze über den Fremdkörper hinaus wird durch die Dehnbarkeit der unteren Urethralwand sehr erleichtert; 4) die Zange von Mathieu, deren eine Branche sich bei Druck auf den Griff weit öffnet; dieselbe wird übrigens in ihrer Wirkung wohl von der amerikanischen Zange, wie von der Leroy'schen Curette weit übertroffen. Endlich wäre noch an das abgebrochene scharfe Häkchen zu erinnern, welches bei der Extraction der Fremdkörper aus dem äusseren Gehörgang schon erwähnt wurde (§ 122) und auch in der Harnröhre bei vorsichtiger Führung sich brauchbar erweisen kann.

Wenn die intra-urethrale Extraction des Fremdkörpers nicht gelingt, so soll sofort die Urethrotomia ext. auf den Fremdkörper ausgeführt und derselbe von der Wunde aus entfernt werden. Alle Folgen, welche in § 289 von den Fremdkörpern erzählt wurden, ihr Zurückschlüpfen in die Blase, ihre Incrustation und Vergrösserung durch Harnsalze, die Verschwärung der Schleim-

haut, die Vereiterung des para-urethralen Bindegewebes, die Bildung von eiternden und lippenförmigen Fisteln — alle diese Folgen drängen zu einer schleunigen Ausführung der äusseren Urethrotomie. Eine Contra-indication liegt gegen dieselbe durchaus nicht vor. Nur bei kleinen rundlichen Steinconcrementen könnte man noch zögern, in der Hoffnung, dass die „antiperistaltische" Bewegung der Urethralwand sie zur Blase zurückführt und eine nachfolgende Harnentleerung sie glücklich durch die Urethra nach aussen befördert.

In Betreff der Ausführung der Urethrotomia ext. kann auf die Schilderung der Operation für die Behandlung der Durchquetschung in § 287 verwiesen werden, soweit es sich um die Ausführung der Operation am Perineum handelt. Bei Fremdkörpern kann es nun freilich auch nothwendig werden, in der Pars cavernosa urethrae, also an der Pars pendula penis die Urethrotomia ext. auszuführen. Am einfachsten geschieht dieses am Orificium ext. urethrae; man spaltet hier, wenn ein Fremdkörper dem Orificium ext. nahe liegt, einfach den vordersten Theil der Urethra mit dem geknöpften Messer. Es ist fast unbegreiflich, dass man auch für diesen einfachen Schnitt noch ein eigenes Instrument, ein Urethrotom mit gedeckter Klinge (*Uréthrotome caché von* Civiale, ähnlich dem Lithotome caché § 332 Fig. 245) erfunden hat. Weiter nach hinten kann man wieder die Urethra nicht anders frei öffnen, als von der äusseren Haut her, wie bei der perinealen Urethrotomie; nur muss an der Pars pendula penis immer das Corpus cavernosum urethrae durchschnitten werden und die venöse Blutung stört etwas den Gang der Operation, welche übrigens andrerseits wieder durch die oberflächliche Lage der Urethra bedeutend erleichtert wird. Nach Vollendung der Urethrotomia ext. an der Pars pendula penis muss man der Gefahr Rechnung tragen, dass bei der Wundheilung die durchschnittene Schleimhaut der Urethra sich zu dem Wundrand der äusseren Haut herumsäume und so sich wieder eine *lippenförmige Fistel der Urethra* bilde (vgl. § 289 u. § 308). *Deshalb soll die Wunde hier sorgfältig durch zahlreiche Nähte geschlossen werden.* Die Nähte beseitigen zugleich die venöse Blutung. Die Wirkung der Naht in der Richtung der primären Vereinigung wird wesentlich durch das zweit-erwähnte Verfahren der Nachbehandlung (§ 288) unterstützt: nämlich Einlegen eines Nélaton'schen Catheters in Permanenz und die Benutzung der Heberwirkung an demselben, um jeden Tropfen Harn sofort aus der Blase nach aussen zu führen.

§ 291. Die angeborene Phimose. Paraphimose.

Da die entzündlichen Erkrankungen des Penis und der Urethra, welche zunächst an die Verletzungen angeschlossen werden müssten, in mancherlei Beziehungen zu den angeborenen Krankheiten, besonders zur Phimose stehen, so wird hier die Besprechung der Phimose, und an dieselbe sich anreihend die Besprechung der übrigen angeborenen Krankheiten zwischen die Erörterung der Verletzungen und Entzündungen eingeschoben.

Die Phimose ist eine, gewöhnlich angeborene, seltener erworbene (vgl. über erworbene Phimose § 297 und § 299) *Enge der äusseren Oeffnung der Vorhaut* (Orificium ext. praeputii). Von dem normalen Verhalten, welches gestattet, die Vorhaut nach Belieben hinter die Corona glandis zurück- und dann wieder nach vorn zu ziehen, schwankt die Lichtung der äusseren Vorhautöffnung bis zu der Feinheit eines Stecknadelkopfs. Sehr schwer lässt sich entscheiden, an welcher Grenze in der Reihe dieser Entwickelung die Norm aufhört und die Krankheit anfängt. Auch ist es nicht die Weite der Oeffnung allein, sondern auch die grössere oder geringere Dehnbarkeit der beiden Hautplatten der Vorhaut, welche für die normale Function oder für das krankhafte Verhalten den Ausschlag

giebt. Deshalb werden auch oft die leichtesten Grade der Phimose erst dadurch zu einer wirklichen Krankheit, dass die Dehnbarkeit der Vorhaut durch entzündliche Krankheiten und Geschwulstbildungen (Balanitis § 297, Schanker § 298, Condylome § 298, Carcinome § 306 u. s. w.) verloren geht. Dann ist aber auch die Phimose nur eine Theil-erscheinung in einem anderen Krankheitsbild, und mit diesen Fällen werden wir uns erst in den citirten §§ befassen. Hier beschränken wir uns auf die hochgradigen Fälle von Phimose, in welchen die angeborene fehlerhafte Bildung für sich eine Krankheit darstellt. Auch sehen wir ab von den leichten Fällen der Phimose, welche nur als ein relatives Hinderniss zur Ausübung der geschlechtlichen Functionen sich geltend machen, wenn wir auch bei der Operation der Phimose (§ 292) kurz auf diese Gruppe von Fällen zurückgreifen werden.

Die hochgradigsten Fälle der Phimose bedingen schon in den ersten Lebensmonaten und den ersten Lebensjahren folgende Beschwerden: 1) mangelhafte Entleerung des Harns, 2) Entzündungen an dem inneren Blatt der Vorhaut (Balanitis, § 297), welche aus der Zersetzung der im Vorhautsack zurückgehaltenen Harnreste hervorgehen, 3) Schmerzen bei der Harnentleerung, welche wieder von diesen Entzündungen abhängen, und ferner 4) absichtliches Zurückhalten der Harnentleerung wegen der mit ihr verbundenen Schmerzen; endlich als Folge dieser Aufstauung (*Retentio urinae*) 5) eine erhebliche Ausdehnung der Blase, so dass ihr Scheitel bis zum Nabel und noch über denselben hinaus ansteigt. So entwickeln sich die Störungen in ursächlich geschlossener Reihenfolge; jedoch hängt es von dem Grad der Phimose ab, ob die letzten Glieder der Reihe wirklich erreicht werden, oder ob es bei den ersten Gliedern der Reihe bleibt. Auch scheint die Erschwerung der Harnentleerung bei hochgradiger Phimose durch die erhöhte Thätigkeit der Bauchpresse das Entstehen von Hernien zu begünstigen. Ravoth betonte zuerst den Einfluss der Phimose auf die Entstehung der Nabelbrüche. Kempe zählte auf 50 Fälle von Phimose 31 Hernien verschiedener Art. In 5 Fällen bildeten sich nach der Operation der Phimose die Hernien von selbst wieder zurück.

Man muss darüber staunen, dass auch bei erkennbarer äusserer Oeffnung der Vorhaut das Abfliessen des Harns aus der Vorhauthöhle so unvollkommen stattfindet; doch kann eben die feine Oeffnung durch die geringste Schwellung der Schleimhaut, auch schon durch einfache Anhäufung von abgestossenen Epidermiszellen sich schliessen, und dann entleert das Kind seinen Harn nicht nach aussen, sondern in die Höhle der Vorhaut, welche wie ein Gummiball kugelig unter dem sich ansammelnden Harn sich vorwölbt. Bei starker elastischer Spannung tröpfelt endlich der Harn in einzelnen Tropfen aus der feinen Oeffnung der cystisch erweiterten Vorhautshöhle ab. Wie nun in den Harnresten, welche in der Höhle stagniren, sich Spaltpilze entwickeln und zur Entzündung, wie endlich diese zur Harnzurückhaltung führt, bedarf keiner weiteren Erläuterung.

Der von Güntner als *senile Phimose* bezeichnete Zustand ist wohl kaum zur Phimose zu rechnen; bei der senilen Atrophie der Glans penis schrumpft auch das innere Blatt des Präputiums zusammen und die Vorhaut bildet einen rüsselförmigen Fortsatz, hinter welchem die atrophische Eichel sich verbirgt.

Ein merkwürdiger Folgezustand der Phimose ist die *Paraphimose*. Diese kann bei den höchsten Graden der Phimose nicht eintreten, weil dann ein Zurückziehen der Vorhaut hinter die Corona glandis gar nicht möglich ist. Nur bei mässigen Graden der Phimose kommt es zu der Paraphimose, und zwar so, dass Knaben (ungefähr vom 4. Jahr an aufwärts) in kindischer Spielerei die Vorhaut kraftvoll zurückziehen und dann sofort eine venöse Stauung in der Eichel eintritt, weil der scharf gespannte Ring der äusseren Vorhautöffnung, nun hinter

der Corona glandis gelegen, die abführenden Venen zusammenpresst, während die zuführenden Arterien immer noch Blut in die Eichel treiben. Wenn nun der betreffende Knabe auch nur einige Minuten versäumt, die Vorhaut wieder nach vorn zu schieben, so ist inzwischen ein solches Missverhältniss im Umfang der Eichel zu dem Vorhautring eingetreten, dass ohne Kunsthülfe ein Zurückführen der Vorhaut in ihre gewöhnliche Stellung gar nicht mehr möglich ist. Die Eichel wird dunkelblau, die Vorhaut selbst ödematös, und so entwickeln sich alle Folgen der höchsten Grade der venösen Stauung (vgl. über diese Folgen §§ 129 u. 130, allg. Thl.) bis zur drohenden Gangrän. Doch kommt es bis zu dieser furchtbaren Folge gewöhnlich nicht; die Knaben enthüllen endlich, indem die bedeutenden Schmerzen die Furcht vor der Strafe überwinden helfen, den Eltern das Geheimniss; die chirurgische Hülfe (§ 294) schreitet früh genug ein, um das schlimmste zu verhüten.

Ein ähnlicher Zustand, wie wir ihn bei den höchsten Graden der Paraphimose finden, kann auch dadurch bedingt sein, dass ein Knabe spielender Weise *einen Faden hinter der Corona glandis um den Penis schlingt und ihn zuknotet.* Nur bedeckt dann die ödematöse Vorhaut die äussere Fläche der angeschwollenen Eichel. *Metallringe,* welche über die Glans penis geschoben werden, haben ähnliche Wirkung. Es kann nothwendig werden, mühsam eine Durchfeilung des Rings vorzunehmen, während die Weichtheile durch eine Metallplatte vor der Wirkung der Feile vorsichtig geschützt werden.

§ 292. Zur Operation der Phimose.

Im zarten Kindesalter soll man nur dann die Phimose operiren, wenn wirklich die bedeutenden Beschwerden eintreten, welche § 291 schilderte. Wenn übrigens die Phimose früh bemerkt wird und es sich nur um die ersten Anfänge der Beschwerden handelt, so kann man sich noch mit dem *dilatirenden Verfahren* helfen und hierdurch vorläufig die Operation vermeiden. Man führt täglich einmal oder einige Mal eine feine Knopfsonde durch die äussere Oeffnung und giebt der Sonde eine drehende Bewegung, um den elastischen Ring der Oeffnung zu dehnen. Allmählig steigt man zu dickeren Sonden und endlich zu elastischen Cathetern. Das Verfahren ist mühsam, aber bei sehr schwächlichen Kindern in den ersten Lebensjahren doch angezeigt, weil *alle blutigen Operationen im zarten Kindesalter nicht ganz unbedenklich sind.* Deshalb kann auch die rituale Beschneidung bei Neugeborenen (Juden und Muhamedaner) von chirurgischem Standpunkt aus nicht als zweckmässig anerkannt werden, wenn auch den religiösen Gesetzgebern wahrscheinlich der Gedanke vorschwebte, alle entzündlichen Krankheiten der Vorhaut und alle Störungen der so häufigen Phimose mit einem Schlag prophylaktisch zu beseitigen. Nélaton empfiehlt ein gewaltsam dilatirendes Verfahren mit eigenen Instrumenten, welche etwa dem dreiklappigen Mastdarmspeculum (Fig. 185 § 242) verglichen werden können. Maas zieht in der Narkose gewaltsam die Vorhaut über die Basis der Eichel zurück. In beiden Fällen entstehen Einrisse am inneren Blatt des Praeputiums, welche in Betreff ihrer Heilung wohl nicht bessere Verhältnisse darbieten werden, als die Schnittwunden, welche aus der gewöhnlichen Operation mit dem Messer (s. unten) hervorgehen.

Sicher aber ist die Operation auch bei den jüngsten Kindern indicirt, sobald sich bei hochgradiger Phimose Balanitis und Harnstauung entwickeln und das dilatirende Verfahren keinen Nutzen bringt. *Bei Retentio urinae in Folge von Phimose liegt sogar eine Indicatio vitalis für die sofortige Ausführung der Operation der Phimose vor.*

Die wesentlichsten operativen Verfahren sind folgende: 1) *der dorsale Schnitt.*

Man führt eine Hohlsonde (Fig. 54 § 243, allg. Thl.) durch die Oeffnung der Vorhaut zwischen ihr und der oberen Fläche der Eichel ein, so dass man die Spitze der Sonde an der Dorsalfläche des Penis hinter der Corona glandis deutlich unter der Haut des Penis fühlt. Man hat hierbei zwei Fehler zu vermeiden: nämlich man soll nicht die Spitze der Sonde zu weit nach hinten unter die sehr verschiebbare Penishaut führen, weil sonst der Schnitt unnöthig lang wird, und man soll nicht die Sonde irrthümlicherweise, statt sie zwischen Eichel und Vorhaut vorzuschieben, in die Harnröhre einführen. Im letzteren Fall würde man den abscheulichen Fehler begehen, die Harnröhre und die über ihnen gelegenen Corpora cavernosa penis aufzuschlitzen, was für das Kind verhängnissvoll werden kann. Die sehr geringe Entwickelung der Corpora cavernosa bei Neugeborenen macht allein einen solchen Irrthum möglich; bei einiger Vorsicht wird man ihn vermeiden. Man braucht nur zuerst von der Hohlsonde aus einen kleinen Schnitt durch die Vorhaut zu führen, um zu erkennen, ob die Sonde richtig liegt. Wenn man sich nun davon überzeugt hat, dass die Lage der Sonde richtig ist, so lässt man ein spitzes Scalpell in der Rinne der Hohlsonde, die Scheide nach oben gerichtet, eingleiten und sticht so die Spitze des Scalpells an der Spitze der Sonde durch die Vorhaut durch. Nun liegt die Vorhaut der Länge nach auf der Schneide des Messers (Fig. 212) und kann mit einem einzigen Messerzug von innen nach aussen aufgeschlitzt werden. Das Verfahren entspricht der Transfigirung der Abscesse (Fig. 99 § 262, allg. Thl.). Die grosse Elasticität der Vorhaut würde bei dem Einschneiden von aussen nach innen dahin führen, dass die Vorhaut vor dem Messer zurückwiche und die Trennung nur langsam erfolgte, die Wunde sehr unregelmässig würde. Man kann übrigens auch die Spaltung auf der Hohlsonde mit der geraden Scheere (Fig. 58 § 244, allg. Thl.) vornehmen, deren spitzes Blatt in der Rinne der Hohlsonde vorgeschoben wird. Die Blätter der Scheere halten die Vorhaut fest, so dass sie nicht zurückweichen kann. Die Stillung der Blutung erfolgt am besten durch einige Nähte, welche den Wundrand der äusseren Haut mit dem Wundrand des inneren Blattes der Vorhaut zusammenheften und gerade die spritzenden Punkte umfassen müssen. Amussat führte den Schnitt durch lineare Cauterisation aus; jedoch ist eine bedeutende Blutung bei diesem Verfahren nicht zu befürchten.

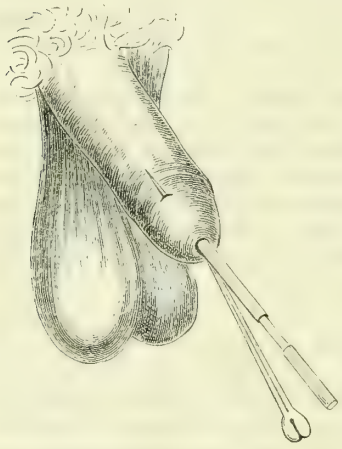

Fig. 212.
Die Spaltung der Vorhaut auf der Hohlsonde bei der Operation der Phimose.

2) *der dorsale Schnitt mit Bildung eines dreieckigen Läppchens aus dem inneren Blatt der Vorhaut und Einnähen dieses Läppchens in den oberen Wundwinkel,* nach Roser (vgl. Fig. 213). Diese Modification des einfachen dorsalen Schnitts ist in folgenden Erscheinungen begründet. Wenn eine Eiterung und Granulationsbildung auf den Wundflächen eintritt, so kann vom oberen Wundwinkel aus durch narbige Schrumpfung ein Zusammenwachsen der Wundflächen der Art stattfinden, dass ein vollständiges Recidiv sich entwickelt. Der Zustand kann sogar schlimmer werden, als er war, weil die starre Narbenlinie in der Vorhaut ihre Dehnbarkeit stört. Sobald nur wenigstens im oberen Wundwinkel die primäre Vereinigung gesichert wird, so ist auch der Erfolg sicher. Nun hebt Roser sehr zutreffend hervor, dass bei der dorsalen Spaltung der Vorhaut,

mag man sie mit dem Messer oder mit der Scheere vornehmen, immer das äussere Blatt höher hinauf gespalten wird, als das innere, dessen grössere Dehnbarkeit ein Zurückweichen vor der Spitze des Instruments in erhöhtem Maass bedingt. Deshalb entsteht das Bild, wie in Fig. 213, in welcher die Fläche zwischen α und α' der Wundfläche entspricht. Man führt nun noch nach Beendigung des grossen dorsalen Schnitts durch das innere Blatt am oberen Wundwinkel zwei kleine, Yförmig divergirende Schnitte, klappt das so umgrenzte dreieckige Läppchen nach oben um und vereinigt die Spitze des V (α') mit der analogen Spitze des oberen Wundwinkels des äusseren Blatts (α). Wenn diese eine Naht gut liegt und hält, so ist die Heilung der Phimose gesichert. Die übrigen Nähte werden angelegt, wie bei 1).

Fig. 213.
Die Bildung des Läppchens am inneren Blatt des Präputiums nach Roser.

3) *die Circumcision, die Umschneidung*, gewissermaassen die Exstirpation der Vorhaut. Man beginnt mit dem dorsalen Schnitt wie bei 1), fasst aber dann jede Hälfte der vorhangartig zu beiden Seiten herabfallenden Vorhaut mit der Hakenpincette und trägt sie mit Scheerenschnitten ab. Von der Vorhaut soll nichts übrig bleiben, als die circulären Wundränder der beiden Blätter an der Basis der Vorhaut: diese beiden Ränder näht man zusammen und beachtet dabei die spritzenden Punkte, so dass die kleinen Arterien unmittelbar durch die geknoteten Fäden geschlossen werden. Am Frenulum praeputii müssen die Scheerenschnitte vorsichtig geführt werden, damit sie nicht in die Substanz der Eichel fallen. Auch muss man hier, wie im ganzen Umkreis, darauf achten, dass man nicht zuviel entfernt und die Wundflächen der beiden Blätter nicht zu weit klaffen. Es muss eben die bequeme Anlegung der Nähte möglich bleiben.

§ 293. Ricord's Operation der Phimosen. Zur Nachbehandlung der Phimosenoperation.

Für den Fachchirurgen ist es kaum begreiflich, dass die Besorgniss vor allzu bedeutendem Blutverlust zu der Erfindung einer besonderen Operationsmethode geführt hat, welche den im vorigen § genannten drei Methoden deshalb nicht angereiht wurde, weil sie in praxi nicht mehr geübt wird: nämlich die von Ricord. Man zieht die Vorhaut weit nach vorn über die Spitze der Eichel und quetscht dann die Basis der Vorhaut zwischen den Blättern der Ricord'schen Zange (Fig. 214) zusammen. Nun sticht man mindestens 3 Nadeln durch den Einschnitt der Zangenblätter durch, und zieht die Fäden nach. Dann wird vor der Zange das Präputium abgeschnitten. Jeder Faden wird in der Mitte getheilt, so dass man nun 6 Fäden hat, welche man nach oben und unten zusammenknotet. Wenn Ricord meint, dass das vorherige Durchführen der Fäden die Blutung erspare, so ist dieses ein Irrthum. Denn zufällig können die Fäden an ganz anderen Punkten liegen, als da, wo die Arterien spritzen, und dann erfolgt die Sicherung dieser blutenden Punkte noch später und noch unsicherer als sonst. Auch ist die Quetschung der zarten Gewebe zwischen der Zange nicht angenehm, weil *der Verlauf der Wunde bei kleinen Kindern kein ganz aseptischer sein kann.*

Fig. 214.
Ricord's Zange zur Operation der Phimose $^1/_2$ d. nat. Gr.

In dieser Thatsache liegt eben die Gefahr begründet, welche nun einmal für die Operation der Phimose bei Kindern nicht abgeleugnet werden kann. Selbst wenn es gelänge, einen aseptischen Verband anzulegen, so würde doch immer noch der Harn die Wundlinie berühren und durch die Spaltpilze, welche er etwa enthält, auch inficiren können. Nun ist das subcutane Bindegewebe der Hautdecke des Penis sehr langfaserig, auch ziemlich reich an Lymphgefässen, also sehr geneigt, die Entzündung fortzuleiten. Ich sah in einem Fall von Phimosenoperation bei einem Kind im ersten Lebensjahr ein Erysipelas (§§ 193—199, allg. Thl.) entstehen, welches über den ganzen Körper vom Scheitel bis zur Sohle verlief, übrigens doch nicht tödtlich endete. Der einzige Schutz, welchen man gegen solche Unglücksfälle gewähren kann, ist die häufige Abwaschung der harnbeschmutzten Theile; doch ist dabei die Carbolsäure zu vermeiden, weil sie die zarte Haut leicht wund ätzt. Dünne Lösungen der Salicylsäure ($^1/_2$ %) und von übermangansaurem Kali sind vorzuziehen.

Bei Erwachsenen kann man dagegen den aseptischen Schutz ganz gut durchführen, wenn auch die Mühe des aseptischen Verfahrens grösser ist als an anderen Orten. Es muss nämlich nach jedesmaligem Harnlassen eine Bespülung des Penis durch Carbolirrigation und das Wiederanlegen des Verbands stattfinden. Obgleich nun die Operation der Phimose überhaupt für den Erwachsenen als ziemlich harmlos zu betrachten ist, so ist doch der aseptische Schutz deshalb nicht ganz überflüssig, und ich erwähne den aseptischen Verband für den Penis schon hier, weil er für wichtigere Operationen (z. B. für die Amputatio penis) in der That einige Bedeutung hat. Das Protectivstück umhüllt kreisförmig den Penis und wird von aussen her mit dünnen Lagen der Salicyljute (vgl. § 37, allg. Thl.) umpolstert. Dann folgt die Einwickelung des Penis mit feuchten Gazebinden, welche endlich an der Wurzel des Penis in zwei Touren das Becken umgreifen. Diese Touren kreuzen sich auf der Rückseite des Penis (vgl. Fig. 215), so dass man den Verband eine *Spica penis* nennen kann. In den Schlingen dieser gekreuzten Touren ist der Penis gewissermaassen aufgehangen und man kann durch Anziehen dieser Touren die Lage des Penis, z. B. seine senkrechte Stellung zur Erleichterung des Abflusses des venösen Bluts, sichern. Die Kranken sind mit diesen Verbänden, welche sowohl für das Liegen im Bett, wie für das Herumgehen sich ganz gut eignen, sehr zufrieden. Intelligente Kranke lernen leicht, nach jedesmaligem Harnlassen sich selbst den Verband wieder anzulegen.

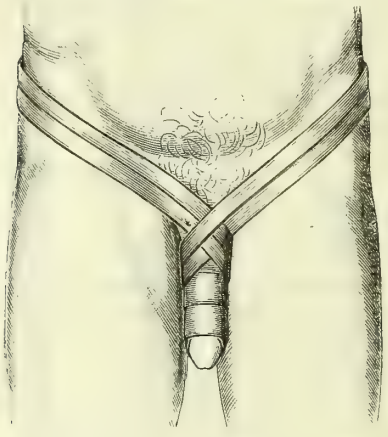

Fig. 215.
Spica penis.

Die Entfernung der Fäden geschieht vom 3. Tage an, wenn man nicht Catgutfäden verwendet, welche sich von selbst lösen. Ich ziehe hier die Catgutfäden vor, weil keine besonderen Schwierigkeiten vorliegen und keine grosse mechanische Leistung von diesen Nähten verlangt wird. Man erspart sich hierdurch die Durchschneidung der Fäden und diese Durchschneidung ist bei nervös überreizten, vor Angst zitternden Individuen nicht ganz gleichgültig.

Wenn man bei kleinen Kindern die Phimose wegen gleichzeitiger Retentio urinae operirte, so schliesst die Operation mit der Einführung des Catheters ab.

Die Narkose soll bis zur Erledigung des Catheterismus fortdauern, weil bei schreienden und unruhigen Kindern der Catheterismus kaum ausführbar ist. Der Metallcatheter ist der Sicherheit seiner Führung wegen dem elastischen Catheter vorzuziehen. Man benutzt natürlich nur die feinsten Nummern.

Nach Ausführung des dorsalen Schnitts hat man oft noch lange Zeit nach der Heilung der Wunde mit einer unangenehmen Nachkrankheit sich zu beschäftigen, nämlich mit der *ödematösen Schwellung der beiden Vorhautlappen,* welche auf beiden Seiten von dem Schnitt herabhängen. Dieses Oedem entsteht sehr leicht in dem lockeren, langfaserigen Bindegewebe und ist wohl als Folge der Entzündung der Wunde zu betrachten. Uebrigens kann endlich eine förmliche elephantiastische Gewebswucherung (§ 306) aus diesem Oedem hervorgehen. Im Beginn kann man comprimirende Verbände versuchen, z. B. Einwickelungen mit schmalen wollenen Binden. Nach langem Bestand empfiehlt sich die Abtragung der gewucherten Lappen mit dem Messer oder der Scheere. *Dieses Oedem bildet den wesentlichsten Einwand gegen das Verfahren des dorsalen Schnitts und ist deshalb im ganzen das Verfahren der Circumcision vorzuziehen,* besonders bei kräftigen Kindern und bei Erwachsenen, bei denen die grössere Verletzung und der etwas bedeutendere Blutverlust, welchen die Circumcision mit sich bringt, ohne Bedeutung ist. Bei zarten kleinen Kindern kann man aber der Grösse der Verletzung Rechnung tragen und den dorsalen Schnitt vorziehen; später kann man dann immer noch die beiden Praeputiallappen entfernen und so den dorsalen Schnitt zur Circumcision ergänzen.

§ 294. Die Behandlung der Paraphimose. Andere angeborene Störungen im Gebiet der Vorhaut.

Würden rechtzeitig alle Phimosen beseitigt, so könnte eine Paraphimose nicht entstehen; aber es liegt gar kein durchschlagender Grund vor, die mässigen Grade der Phimose schon in den ersten Lebensjahren zu operiren (§ 292). Auch ist die Behandlung der Paraphimose so einfach und so wirksam, dass es ein falscher Schluss wäre, die Phimose prophylaktisch zu operiren, um die Paraphimose nicht entstehen zu lassen.

Man unterscheidet die unblutige Reposition der Vorhaut mit den Fingern und die operative Behandlung. Das erstere Verfahren ist folgendes. Der Chirurg umfasst den Penis mit Daumen, Zeigefinger und Mittelfinger beider Hände der Art, dass beide Daumen auf der dorsalen Fläche der geschwollenen Eichel, beide Zeigefinger mit ihren Spitzen an dem einklemmenden Vorhautring aufliegen, und die dritten Finger die untere Fläche des Penis stützen. Der erste Akt besteht nun in einem *knetenden Zusammendrücken der angeschwollenen Eichel* zwischen den Daumen und den dritten Fingern; denn zuerst muss das Missverhältniss zwischen dem Umfang der Eichel und der Enge des einklemmenden Rings gehoben werden. In der That gelingt es meist schon in der ersten Minute das venöse Blut aus den Maschen des Schwellgewebes der Eichel nach hinten zu verdrängen und die ödematöse Schwellung zu vermindern. Nun folgt der zweite entscheidende Akt: die beiden Daumen drängen die Eichel nach hinten, während Zeige- und Mittelfinger die Vorhaut nach vorn anziehen. Misslingt bei dem ersten Versuch die Reposition, so kehrt man zu dem Kneten der Eichel zurück und macht dann einen zweiten Versuch. Nur wenn wiederholte Versuche der Reposition mit den Fingern misslungen sind, geht man nun zu *der Spaltung des einklemmenden Rings mit dem Messer* über.

So einfach diese Aufgabe auch erscheint, so wird sie nicht unwesentlich dadurch erschwert, dass die ödematöse Schwellung der ganzen Vorhaut den Ring ihrer äusseren Oeffnung überlagert. So muss man oft ziemlich ausgedehnte Schnitte

führen, bis man den Ring erreicht und spaltet. Dann kann man wieder das Verfahren der Reposition mit den Fingern aufnehmen. Wenn dasselbe nun zum Ziel führt, so kommt die Incisionswunde nach innen gegen die Eichel zu liegen. Hier heilt sie in der Regel ziemlich reizlos, aber nach der Heilung ist der Ring, weil die Narbe in seine Substanz eingeschlossen ist, noch enger als zuvor. Deshalb kann es zweckmässig erscheinen, *nach erfolgter Reposition der Vorhaut die regelrechte Operation der Phimose* (§§ 292 u. 293) *vorzunehmen.* Nur soll man aus diesem Verfahren keine absolut gültige Regel machen. Denn die Operation der Phimose ist leichter in nicht geschwollenen Theilen ausführbar; man hat also bei Zuwarten den Vortheil, dass die Operation der Phimose später unter günstigeren Bedingungen ausgeführt werden kann. Sodann handelt es sich in vielen Fällen von Paraphimose um einen so geringen Grad der bedingenden Phimose, dass die letztere überhaupt keine Operation indicirt.

Anhangsweise sind hier noch im Anschluss an die Phimose und Paraphimose einige minder bedeutende angeborene Störungen im Gebiet der Vorhaut zu erwähnen: 1) die epitheliale Verschmelzung des inneren Blatts der Vorhaut mit der Oberfläche der Eichel, 2) die zu kurze Entwickelung des Frenulum praeputii.

Was die epitheliale Verschmelzung von Eichel und Vorhaut betrifft, auf welche besonders Roser die Aufmerksamkeit lenkte, so kann dieselbe mit einer Phimose verwechselt werden, weil in beiden Fällen ein Zurückstreifen der Vorhaut hinter die Corona glandis nicht möglich ist; doch unterscheiden sich beide Zustände dadurch, dass bei der Phimose doch überhaupt eine Verschiebbarkeit der Vorhaut gegen die Eichel besteht, bei jener epithelialen Verschmelzung aber die Vorhaut ihre Verschiebbarkeit gänzlich einbüsst. Uebrigens ist die epitheliale Verschmelzung oft so nachgiebig, dass sie schon bei dem ersten Versuch, die Vorhaut zurückzustreifen nachgiebt und nun sofort das normale Verhalten hergestellt ist. In anderen Fällen bedarf es einiger kraftvolleren Bewegungen, um dieses Ziel zu erreichen; doch ist fast niemals eine operative Behandlung nothwendig, welche auch schwer ausführbar wäre, wenn man eine präparatorische Trennung beider Flächen versuchen wollte; das einfachere ist dann die Entfernung der ganzen Vorhaut. Feste Verwachsungen zwischen Eichel und Vorhaut kommen fast nur durch schwere Entzündungen zu Stande (§§ 297 u. 298); sind dieselben nicht zu sehr auf der Fläche ausgedehnt, so kann man sie mit dem geknöpften Messer trennen. Im anderen Fall ist wieder die Entfernung der ganzen Vorhaut durch Circumcision (§ 292) vorzuziehen.

Die angeborene Kürze des Frenulum praeputii bedingt dieselben Störungen, wie die durch narbige Schrumpfung auf einer Geschwürsfläche erworbene Kürze (vgl. über Schanker § 298): nämlich Schmerzen bei dem Zurückziehen der Vorhaut hinter die Eichel und eine Herabkrümmung der Eichel nach unten bei dem erigirten Zustand des Penis, so dass durch beide Störungen die Ausübung der geschlechtlichen Functionen beeinträchtigt wird. In vielen Fällen freilich ergiebt sich die Beseitigung des Zustands von selbst; das kurze Frenulum reisst bei dem Coitus ein, der untere Theil der Vorhaut wird nach hinten verzogen und nach Heilung der kleinen Rissstelle ist das normale Verhalten hergestellt. Nur in wenigen Fällen wird eine operative Hülfe nothwendig; dieselbe kann entweder in einer Exstirpation des Frenulum oder in einer plastischen Verlängerung bestehen. Zu letzterem Zweck kann man das Verfahren der Vförmigen Incision mit Yförmiger Vereinigung benutzen, wie es § 31, allg. Thl. als Mittel zur Beseitigung des Ektropiums des Augenlids beschrieben wurde. Die Spitze des V, welches die Breite des Frenulums umfasst, muss nach vorn gerichtet sein. Jansen zählte auf 3700 Soldaten 547 Fälle von zu kurzer Entwickelung des Frenulum; von den letzteren litten 89 gleichzeitig an Phimose.

§ 295. Die angeborenen Störungen der Harnröhre. Hypospadie, Epispadie, Divertikel der Urethra.

Als ein sehr seltener Bildungsfehler muss der *angeborene Verschluss der Harnröhre* mit gleichzeitigem Offenbleiben des Urachus (vgl. § 225) bezeichnet werden. Bardeleben erwähnt solche Beobachtungen von *Cabrol* und *Pitha*. Dagegen ist das Vorkommen einer *doppelten Harnröhre* nach Bardeleben noch zweifelhaft.

Unter allen angeborenen Formfehlern der Harnröhre ist ohne Zweifel die *Hypospadie* die wichtigste und häufigste. Man bezeichnet mit diesem Wort die *zu tiefe Ausmündung der Harnröhre an der unteren Fläche des Penis*. Die Eichel kann dabei normal entwickelt sein, aber sie ist von der Harnröhre nicht durchbohrt; höchstens findet sich an der Stelle der Eichel, an welcher bei normalem Verhalten die Harnröhre ausmünden müsste, eine seichte Vertiefung oder auch ein kurzer, blind endender Canal. Dabei liegt in der Regel die Eichel frei vor der schlecht entwickelten Vorhaut; ein Frenulum praeputii ist nicht vorhanden. Die Oeffnung der Harnröhre liegt oft gerade an der hinteren Grenze der Eichel, entsprechend der Fossa navicularis, beziehungsweise dem Punkt, wo die Fossa liegen müsste. Doch kommen auch noch höhere Grade der Hypospadie vor, bei welchen die Harnröhre dicht vor oder sogar dicht hinter dem Scrotum ausmündet. *Sehr oft ist mit der Hypospadie eine Verengerung des Orificium ext. urethrae verbunden*, so dass die Mündung zuweilen nur dem Umfang eines feinen Stecknadelkopfs entspricht. Dann kann der Harn nur in feinstem Strahl oder auch nur in einzelnen Tropfen abfliessen; auch kann es, wie bei den höchsten Graden der Phimose zur Retentio urinae kommen (vgl. § 291). Der Harnstrahl fällt bei Hypospadie senkrecht zum Boden herab. Andere Störungen liegen auf dem Gebiet der geschlechtlichen Function. Wenn es auch weit übertrieben wäre, einen Hypospadiaeus für zeugungsunfähig zu erklären, so ist doch immerhin die Potenz nicht als ganz normal zu betrachten, weil die Ejaculatio seminis nicht in der Richtung nach vorn, sondern in der Richtung nach unten stattfindet. Dazu kommt die Enge des Orificiums. Besonders aber sind es die hypochondrischen Gedanken des an seiner Zeugungsfähigkeit zweifelnden Hypospadiaeus, welche ihn bestimmen, chirurgische Hülfe zu suchen. Freilich stösst, wie § 296 zeigen wird, der Versuch zur Beseitigung einer Hypospadie auf nicht geringe Schwierigkeiten.

Die *Epispadie*, das zu hohe Ausmünden der Harnröhre auf der oberen Fläche des Penis, ist in ihren einfachen Graden, welche man etwa mit den gewöhnlichen Fällen der Hypospadie vergleichen könnte, sehr selten. Dagegen kommt häufiger diejenige Bildungsstörung vor, bei welcher eine totale Epispadie von der Spitze des Penis bis zum Blasenscheitel reicht, d. h. die Harnröhre und die Blase eine nach oben offene Rinne statt eines Canals bilden. Diese Form wird uns bei den angeborenen Störungen der Blase als *angeborene Bauchblasen-harnröhrenspalte* § 338 beschäftigen. Dass im übrigen die Epispadie keine Rolle spielt, liegt in der tiefen Lage der Harnröhre an der unteren Fläche des Penis begründet, wie auch erworbene falsche Oeffnungen der Urethra (die lippenförmigen Fisteln § 308) ohne Ausnahme unten, und nicht oben oder seitwärts am Penis liegen.

Die *angeborenen Divertikel der Harnröhre* gehören ebenfalls der unteren Wand an. So lange es sich um kleine, sackartige Vertiefungen der Harnröhrenwand handelt, so bedingen dieselben keine wesentlichen Störungen; höchstens kommt es vor, dass bei gelegentlicher Einführung des Catheters wegen irgend

einer anderen Krankheit der Schnabel des Catheters sich in die kleine Höhle verirrt. Man führt dann den Catheter von neuem ein und hält sich in der betreffenden Gegend, indem man dem Griffende eine Bewegung nach unten giebt, mit dem Schnabel recht genau an der oberen Wand der Harnröhre.

Dagegen kommen, wenn auch ziemlich selten — denn es ist nur eine kleine Zahl von Fällen dieser Art bekannt — eigenthümliche Störungen der Urinentleerung durch die Klappenventilwirkung der Harnröhrenwand bei grossen Divertikeln vor. In dem zuerst von mir operirten Fall gelang es mir, die Mechanik dieser Störung genau zu erkennen und hierdurch auch den richtigen Weg für die operative Behandlung der Divertikel zu bestimmen. Fig. 216 gibt ein Durchschnittsbild der interessanten Verhältnisse.

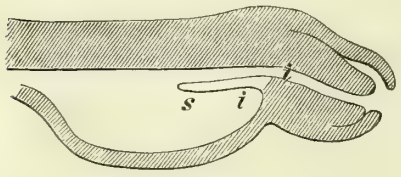

Fig. 216.
Angeborenes Divertikel der Harnröhre im sagittalen Durchschnitt (schematisch).

Das Divertikel hängt als bauchiger Sack an der Harnröhre, so dass die Harnentleerung zuerst immer in diesen Sack stattfindet. Würde nun der Harn in demselben Maasse und ebenso ungehindert aus dem Sack nach vorn abfliessen, wie er von hinten her einfliesst, so käme es zu keiner Störung. Aber der spornartige Vorsprung (s), welcher zwischen dem vorderen Theil der Harnröhre und dem vorderen Theil des Sacks liegt, wird durch den im Sack angesammelten Harn nach oben gegen die obere Wand der Harnröhre angedrängt und schliesst nach Art eines Klappenventils die vordere Lichtung der Harnröhre zu. Deshalb sammelt sich der Harn in dem Divertikelsack in grosser Menge an, so dass derselbe sich weithin aufbläht; erst bei bedeutender Drucksteigerung wird das Ventil gelüftet und nun fliesst der Harn in einzelnen Tropfen aus dem vorderen Theil der Harnröhre ab. Dieses *Harnträufeln* ist die eigenthümliche Störung, welche sich bei grossen Divertikeln der Harnröhre geltend macht, und man würde diese Störung nicht begreifen, wenn man nicht der Klappenventilwirkung des vorderen Sporns Rechnung trägt. Auch hinten befindet sich zwischen Harnröhre und Divertikel ein ähnlicher Sporn; aber seine Wirkung als Ventil könnte nur das Einfliessen des Harns in das Divertikel hindern, und ist deshalb nicht besonders schädlich. Das Harnträufeln, welches von früher Jugend an wahrgenommen wird, ist wegen des Geruchs, welchen der in den Kleidern sich zersetzende Harn verbreitet, nicht nur für den Kranken selbst, sondern auch für seine Umgebung sehr lästig. Ueber die zutreffende Operation vgl. § 296 Schluss.

Englisch beschreibt eine Schleimhautverklebung am hintersten Abschnitt der Harnröhre, entsprechend dem Sinus pocularis; diese Verklebung kann bei Neugeborenen ein Hinderniss für die Harnentleerung werden.

§ 296. Zur operativen Behandlung der angeborenen Formfehler der Harnröhre.

Junge Leute, welche einen bedeutenderen Grad von Hypospadie haben, fragen oft bei dem Arzt an, ob eine operative Beseitigung leicht geschehen könne. Diese Frage muss man aber gerade bei den hochgradigen Fällen entschieden verneinen. Nur eines kann man ohne viel Mühe bessern, nämlich die bedeutende Enge der äusseren Oeffnung der Harnröhre, welche eine häufige Complication der Hypospadie ist. Hier kann man entweder, wie es für die leichten Fälle der Phimose empfohlen wurde (§ 292) ein dilatirendes Verfahren mit eingeführten Sonden und endlich mit Cathetern ausführen (§ 302), oder man erweitert die

Oeffnung durch Einspalten mit dem geknöpften Messer und lässt dann das dilatirende Verfahren mit Bougies und Cathetern bei der Nachbehandlung folgen, damit nicht durch narbige Schrumpfung der Schnittwunde die alte Enge der Oeffnung wiederkehrt.

Eine eigentliche Heilung der Hypospadie ist aber nur dadurch zu erzielen, dass man in der undurchbohrten Eichel, und wenn die Mündung der Harnröhre gar am Scrotum liegt, in der Eichel und dem ganzen Penis eine neue Harnröhre anlegt. Das gelingt nicht allzuschwer in den seltenen Fällen, in welchen ein blinder Canal von vorn her die Eichel durchsetzt und gleichzeitig die Harnröhre dicht hinter dem blinden Ende des Canals nach unten ausmündet. Dann braucht man nur die dünne Zwischenwand zwischen dem Canal und der Harnröhre zu durchstechen und hat in einfachster Weise die Verbindung hergestellt. Diesen günstigen Fällen nun steht eine grosse Mehrzahl gegenüber, in welchen ein blinder Canal in der Eichel nicht besteht oder doch nur als seichte Grube angedeutet ist oder endlich zwischen dem blinden Ende des Canals und der Harnröhre sehr dicke Gewebsschichten liegen. Dann gilt es, einen langen Canal von der Spitze der Eichel bis zur Harnröhre mit dem Messer oder dem Troicart zu bohren und durch Einlegen von dicken Bleidrähten, beziehungsweise durch Liegenlassen der Canüle des Troicarts eine neue Harnröhre zu bilden (Dieffenbach). Dabei ergiebt sich der Uebelstand, dass der neuen Harnröhre die epitheliale Auskleidung fehlt; statt derselben ist die Wand ein starres Narbengewebe und, abgesehen von der Neigung zum eiterigen Zerfall und der Geschwürsbildung (§ 19, allg. Thl.) ist dieses Narbengewebe für alle Zukunft geneigt, die neue Harnröhre durch narbige Schrumpfung wieder zu verengern und zum Verschluss zu führen. Der Geheilte muss also sein ganzes Leben hindurch mittelst Dilatation durch Bougies, welche er sich selbst einzuführen lernt, der narbigen Schrumpfung seiner neuen Harnröhre entgegen arbeiten.

Wenn man aber dieses Ziel erreicht und die neue Harnröhre gebildet hat, so muss man nun die alte, abnorm gelegene Oeffnung der Harnröhre verschliessen. Die Urethroplastik giebt hierfür, wie § 308 zeigen wird, verschiedene und zum Theil brauchbare Methoden an, deren wir uns zum Verschluss der lippenförmigen Fisteln der Harnröhre bedienen. Hier sind zwar dieselben Methoden angezeigt, und kann mithin in Betreff derselben einfach auf § 308 verwiesen werden, aber ihre Wirkung ist weder bei den lippenförmigen Fisteln, noch bei der Hypospadie eine vollkommen sichere, und Nachoperationen sind sehr oft nothwendig. So häufen sich Schwierigkeiten auf Schwierigkeiten bei der operativen Behandlung der hochgradigen Hypospadie auf; deshalb müssen Arzt und Kranker sich wohl überlegen, ob sie überhaupt die Behandlung beginnen wollen. Von einer Heilung im vollständigsten Sinn des Wortes kann keine Rede sein, weil der Geheilte doch mindestens immer noch für die Zukunft das Verfahren der Dilatation an seiner neuen Harnröhre ausüben muss.

Ueber die *Operation der Epispadie* ist § 339 zu vergleichen.

Die *Divertikel der Harnröhre* sollen nur dann Gegenstand der Operation werden, wenn sie mit dem in § 295 beschriebenen Harnträufeln complicirt sind; denn im übrigen bringen sie keinen Schaden. Die Operation soll sich nach der von mir gewonnenen Erfahrung *die Entfernung der Klappen-ventilartig wirkenden Sporne* zwischen Harnröhre und Divertikel zum Ziel setzen. Zu diesem Zweck führt man einen Längsschnitt an der unteren Fläche des Penis über die Schwellung des Divertikels, spaltet in derselben Linie das sehr verdünnte Corpus cavernosum urethrae und öffnet so den Divertikelsack in der ganzen Länge. Die Operation entspricht bis hierhin einer gewöhnlichen Urethrotomia ext. Nun erkennt man die beiden Sporne und schneidet sie mit der Scheere in der Linie ii

(Fig. 216) fort. Vielleicht würde man den hinteren Sporn stehen lassen können; aber sicherer ist seine Entfernung und jedenfalls bringt sie keinen Schaden. Nachdem so der Zweck erreicht ist, näht man die urethrotomische Wunde wieder zusammen. Ob man dabei vor Anlegung der Nähte aus der Wand des Divertikels ein elliptisches Stück herausschneidet, um so eine Art von Radicalheilung zu bewirken, ist ziemlich nebensächlich; denn das Divertikel bringt an sich keinen Schaden und schrumpft überdies, nachdem die Aufstauung des Harns im Divertikelsack aufgehört hat, von selbst zusammen. Jedenfalls ist die Operation des Divertikels nicht auf eine solche Ausschneidung eines Stücks seiner Wand zu beschränken; denn wenn man dabei die Sporen zurücklässt, so wird das Harnträufeln fortdauern und das Divertikel auch durch den Druck des sich immer wieder ansammelnden Harns wieder sich ausweitern.

Die Nachbehandlung aller dieser Operationen geschieht nach den allgemein gültigen Regeln und zwar unter Benutzung des für die Nachbehandlung der Phimosenoperation angegebenen aseptischen Verbands (§ 293). Bei der letzt erwähnten Operation kann an irgend einer Stelle die primäre Vereinigung der Wunde ausbleiben. Dann säumt sich die Schleimhaut der Divertikelwand zur äusseren Wand herum und es bildet sich eine kleine lippenförmige Fistel der Harnröhre. Wie man dann weiter zu verfahren hat, lehrt § 308.

§ 297. Die Formen der Entzündung an der Vorhaut und der Eichel.

Die catarrhalische Entzündung, welche die ganze Schleimhautfläche der Vorhauthöhle, also die Schleimhaut des inneren Blattes der Vorhaut und der Aussenfläche der Eichel befällt, wird als *Balanitis* (*βάλανος* die Eichel) oder noch passender, da Vorhaut und Eichel an der Entzündung Theil nehmen als *Balanoposthitis* (*πόσθιος* die Vorhaut) bezeichnet. Die häufigste Ursache ist die septische Zersetzung einiger Harntropfen in der Höhle der Vorhaut, theils bei mangelhafter Reinigung, theils auch bei Phimose, welche eben eine vollkommene Reinigung nicht zulässt. Auch kann die gonorrhoische Entzündung der Harnröhre (§ 300) auf die Vorhaut übergreifen oder durch das abfliessende Secret auf die Vorhaut übertragen werden. Die Drüsen, besonders auch die fettbildenden Drüsen an der Corona glandis, nehmen durch Uebermaass von Secretion an der entzündlichen Reizung Theil. So trübt sich das Secret theils durch Fettkügelchen, theils durch abgelöste Epithelzellen, theils endlich bei Zunahme der Entzündung durch Eiterkörperchen. Ein unangenehmes Jucken und Brennen ist mit der Balanitis verbunden. Endlich schwillt das ganze Gewebe der Vorhaut ödematös an. Wenn es sich schon vorher um eine Phimose als Ursache der Balanitis handelte, so wird die Vorhaut noch unelastischer und weniger beweglich; die Phimose steigert sich durch die Entzündung. Die Zersetzung des Smegma praeputii entwickelt Fettsäuren und diese geben dem entzündlichen Secret einen unangenehmen, penetranten Geruch nach Fettsäuren. Endlich können durch Vereiterung der oberflächlichsten Epithelschichten sehr flache, unregelmässig begrenzte Geschwüre entstehen; man findet dieselben besonders an der Umschlagsfalte, in welcher das innere Blatt der Vorhaut zur Corona glandis übergeht.

Während die Balanitis eine diffuse Oberflächenentzündung darstellt, so handelt es sich bei dem *Herpes* dieser Theile um die circumscripte Bildung kleiner (hirsekorngrosser) Bläschen; sie stehen wie der Herpes der Lippen (§ 26) in kleinen Gruppen zusammen. Anfänglich sind sie mit klarem Inhalt (Ernährungsflüssigkeit), später mit Eiter gefüllt. Wenn ein Bläschen an der

Spitze berstet, so entsteht ein kleines Geschwür, und wenn dieser Vorgang gleichmässig an mehreren benachbarten Bläschen erfolgt, so fliessen die kleinen Geschwürchen zu einem grösseren Geschwür zusammen. Doch erfolgt dann schnell die Ueberhäutung. Der Herpes dieser Gegend ist wie der Herpes der Lippen und der Intercostalräume (§ 204) dadurch ausgezeichnet, dass ein heftiges Jucken und Brennen der Bildung der Bläschen vorausgeht, ihre Entwickelung begleitet und endlich sogar die Heilung noch etwas überdauern kann.

Während wir über die Theilnahme der äusseren Platte der Vorhaut, wie auch über die Theilnahme der gesammten Hautdecke des Penis an anderen örtlichen und allgemeinen Hautkrankheiten und besonders an ihren entzündlichen Formen (wie z. B. an dem Eczem, der Psoriasis, der Scabies, dem Prurigo u. s. w.) stillschweigend hinweggehen können, so sind doch die *syphilitischen Geschwüre* dieser Gegend deshalb aus dem Bereich der chirurgischen Praxis nicht auszusondern, weil sie einerseits oft zu einer chirurgischen Behandlung Anlass geben, dann aber auch andererseits zu geschwulstartigen Gewebswucherungen (Condylomen § 298) Anlass geben; diese aber muss der Chirurg kennen, um sie von andern Gewebswucherungen nicht-syphilitischer Entstehung unterscheiden zu können. Nun soll nicht etwa die ganze Lehre der syphilitischen Krankheiten hier aufgenommen werden; vielmehr muss ich in dieser Beziehung ausdrücklich auf die Lehr- und Handbücher der Syphilidologie verweisen. Ich beschränke mich nur auf die Punkte von hervorragender chirurgischer Bedeutung.

Das primäre syphilitische Geschwür wird als *weicher und harter Schanker* unterschieden. Der letztere wurde früher auch als Hunter'scher Schanker bezeichnet. Es wurde schon § 234, allg. Thl. erwähnt, dass über die Frage, ob diese beiden Formen ätiologisch zu trennen seien oder ob sie nur einer verschiedenen Entwickelung derselben Krankheit entsprechen, eine Einigung noch nicht erzielt wurde. Man nennt die Autoren, welche beide Formen als eine Krankheit auffassen, Unitarier; diejenigen Autoren, welche beide Krankheitsbilder scharf trennen, Dualisten. Da ich selbst Unitarier bin und l. c. schon meine Neigung aussprach, den Schanker, weil er als hartes Knötchen auftritt, zu den Geschwulstbildenden Vorgängen zu rechnen, so müsste ich folgerichtig auch die ganze Gruppe der syphilitischen Geschwüre aus diesem § nach § 306 verweisen. Aber es entspricht dem Bedürfniss der praktischen Anschauung, dass man den weichen Schanker an die gutartigen Geschwüre anreiht; denn er kann leicht mit ihnen, z. B. auch mit den oben erwähnten Geschwüren, welche aus der Balanitis und dem Herpes hervorgehen, verwechselt werden. Ueberhaupt ist die Grenze zwischen jenen, ganz harmlosen Geschwüren, welche bei jedem gesunden Menschen ohne vorausgehenden infectiösen Coitus auftreten können, und zwischen den infectiösen Geschwüren der Syphilis nicht ganz scharf in praxi zu ziehen. Manches Geschwür, welches man „weichen Schanker" tauft, hat wohl mit Syphilis nichts zu thun. Wenn indessen das Geschwür in die Tiefe und auf der Fläche sich verbreitet, ganz besonders aber wenn es einen harten, speckigen Grund und hart infiltrirte Ränder erhält, so ist es um so sicherer zum syphilitischen Schanker zu rechnen. Nach unitaristischer Lehre muss man eben sagen, dass nicht jeder Schanker als syphilitisches Knötchen beginnt und aus ihm zum Geschwür wird, sondern dass auch der Schanker als Geschwür beginnen kann und dann die geschwulstartige Verhärtung der Gewebe erst in dem Geschwürsgrund und in dem Geschwürsrand eintritt. Die Dualisten lehren für solche Fälle, dass auf denselben Punkt die beiden getrennten Noxen des harten und weichen Schankers übergeimpft wurden, dann zuerst die Noxe des weichen Schankers zum Geschwür, später die Noxe des harten Schankers zur Verhärtung des Geschwürsrandes und des Geschwürsgrundes führte (Chancre mixte).

§ 298. Der weiche und der harte Schanker in seinen chirurgischen Interessen.

Wir heben im folgenden aus den Erscheinungen der syphilitischen Infection einige Punkte hervor, deren Interessen in der chirurgischen Praxis sich geltend machen, und zwar:

1) die *Lymphadenitis suppurativa,* welche von dem *weichen* Schanker aus in den Lymphdrüsen der Inguinalgegend sich entwickelt. Die Anschwellungen der Lymphdrüsen werden im klinischen Sprachgebrauch als *Bubonen* bezeichnet. Auch eine *Lymphangioitis* wird zuweilen in den subcutan verlaufenden Lymphgefässen an der Rückenfläche des Penis beobachtet. Man kann an dem Verlauf der harten, mit Lymphthromben gefüllten Stränge (§ 144, allg. Thl.) erkennen, dass die Lymphgefässe von der linken nach der rechten Seite und umgekehrt über die Mittellinie der Dorsalfläche des Penis hinweg kreuzen. Dieser Verlauf erklärt die bekannte Thatsache, dass rechtsseitig an der Spitze des Penis gelegene Schanker sich mit linksseitigen Bubonen compliciren können, wie selbstverständlich auch bei linksseitigem Schanker in der rechten Inguinalgegend Bubonen vorkommen. Die Bubonen, welche dem weichen Schanker folgen, haben grosse Neigung zur Eiterung; wenn diese grossen und weichen Bubonen gerade auf dem Septum crurale (§ 276) aufliegen, so können sie eine gewisse Aehnlichkeit mit einer Hernia cruralis erhalten. Die Schmerzhaftigkeit der Entzündung kann auf eine Einklemmung der Pseudohernie bezogen werden. Im schlimmsten Fall findet man bei der Herniotomie, welche man glaubte unternehmen zu sollen, eine entzündete Lymphdrüse, welche man nun exstirpiren kann. Eine genaue Anamnese mit Beachtung der allgemeinen Erscheinungen der Brucheinklemmung (§ 261) wird freilich vor diesen diagnostischen Irrthümern schützen. Die Bubonen, welche als Folge des *harten* Schankers auftreten, sind in der Regel klein (etwa der Grösse einer Erbse oder Bohne entsprechend) und bleiben unempfindlich; die letzteren werden deshalb als „kleine, harte, *indolente Bubonen*" bezeichnet. Ihre Bedeutung für den Uebergang der Noxe in den allgemeinen Kreislauf wurde schon § 144, allg. Thl. erwähnt. Die operative Behandlung der Bubonen bezieht sich wesentlich auf die Behandlung der suppurativen Lymphadenitis und besteht in der Incision der Abscesse und der Auskratzung der oft vorhandenen nichtvereiterten Drüsenreste mit dem scharfen Löffel (Fig. 118 § 280, allg. Thl.). In Betreff der anatomischen Schwierigkeiten, welche die Inguinalgegend für solche Untersuchungen darbietet, ist § 272 und § 276 zu vergleichen. Die Versuche, welche man mit Exstirpation der kleinen harten Bubonen anstellen könnte, werden in § 299 (Schluss) Erwähnung finden.

2) *die Entwickelung der Condylome.* Die Condylome sind als halbentzündliche Wucherungen des Papillarkörpers zu definiren. Man unterscheidet spitze und platte Condylome, welche letzteren auch als breite Condylome bezeichnet werden; in unserer Kunstsprache werden deshalb die *Condylomata acuminata* und die *Condylomata lata* unterschieden. Bei den spitzen Condylomen tritt die Bildung von Granulationsgewebe in den Vordergrund und kennzeichnet den relativ acuten und mehr entzündlichen Verlauf. Auch ist es zweifellos, dass das spitze Condylom ohne Syphilis, d. h. auf Grund einfacher entzündlicher Vorgänge, z. B. bei der Balanitis und besonders bei der gonorrhoischen Form der Balanitis eintreten kann. Es erhellt aus dieser Thatsache die Gutartigkeit der spitzen Condylome. Man könnte sie wohl mit den Warzenbildungen an den Händen und Fingern vergleichen; wenigstens ist die Wucherung der Papillen in beiden Fällen ähnlich. Die aufschiessenden Spitzen der Papillen durchbrechen die Epidermisschicht und so entsteht das sonderbare Bild von hohen Gipfeln mit tiefen Thälern zwischen ihnen.

In diesen Thälern findet eine halb-eiterige, halb aus Ernährungssaft des Rete Malpighi bestehende, also plasmatische Secretion statt. Deshalb haben die spitzen Condylome im Gegensatz zu den trockenen Fingerwarzen eine feuchte Beschaffenheit (Feucht- oder *Feig-warzen*). Auch nimmt dieses Secret leicht einen Fäulnissgeruch an. Wenn nun schon die Entstehung des spitzen Condyloms auf entzündlicher Grundlage ruht, so unterhält die Sepsis des Secrets die entzündliche Reizung. So können die Condylome eine riesenhafte Entwickelung nehmen und über faustgrosse Gewebswucherungen bilden; andererseits kommen auch Fälle vor, in welchen die Condylombildung sich auf ganz kleine (etwa erbsengrosse) Herde beschränkt. Die meisten spitzen Condylome zeigen vermöge der Gefässsprossung, welche von Capillaren der Papillen ausgeht, einen bedeutenden Blutreichthum und in Folge dessen eine intensiv rothe Farbe, so dass sie etwa mit einer Himbeere verglichen werden könnten. Ihr Lieblingssitz ist bei dem Manne an der Umschlagsstelle des inneren Blatts der Vorhaut zur Corona glandis, bei Frauen in der Furche zwischen grossen und kleinen Schamlippen. Gerade bei Frauen kommen faustgrosse Condylompaquete nicht selten vor. Bei dem Manne kann ein grösserer Condylomknoten mit einem Carcinom verwechselt werden; über die differentielle Diagnose vgl. § 306; über die operative Behandlung vgl. § 307. — Die breiten Condylome haben kein vorwiegendes chirurgisches Interesse; sie entsprechen den flachen Warzen, bei welchen die wuchernden Papillen von einer gleichmässig verdickten Epidermisschicht bedeckt bleiben. Die Bildung der breiten Condylome ist eine specifisch syphilitische; mithin muss ihre Behandlung nicht eine chirurgische (mit Aetzmittel und Messer), sondern eine medicamentös antisyphilitische sein. Der Chirurg muss sich hüten, die flachen oder festen, meist rundlich begrenzten Wucherungen des breiten Condyloms nicht für exstirpationsbedürftige Geschwülste zu halten. Ihre Farbe entspricht der Farbe der normalen Haut; doch kann auch bei ihnen auf der Oberfläche die Epidermis sich lockern, wodurch dann eine feuchte Beschaffenheit und endlich durch entzündliche Reizung eine geringe Röthung der Oberfläche eintritt. Dieses geschieht besonders bei den platten Condylomen, welche den Anus umgeben und bei dem Gehen einer gegenseitigen Reibung ihrer Oberflächen ausgesetzt sind. Gegen die nässende Beschaffenheit der breiten Condylome kann man örtlich die Bedeckung der Oberfläche mit Ugt. hydr. praecip. rubr. (jedoch verdünnt, 5 grm. des officinellen Präparats mit 15 Theilen Ugt. simpl.) als sehr zweckmässig empfehlen. Uebrigens ist die Umgebung des Anus ein Lieblingssitz der breiten Condylome. Ausserdem kommen sie zerstreut über die Haut des Scrotums und des Penis vor. An der Vorhaut gehören sie fast ausnahmlos dem äusseren Blatt derselben an.

3) *die Entwickelung des phagedänischen (fressenden) Schankers.* Es handelt sich hierbei um eine Art von Wunddiphtheritis, welche die Flächen der syphilitischen Geschwüre befällt. Wenigstens ist das klinische Bild des phagedänischen Schankers der diphtheritischen Gangrän einer Wundfläche ganz ähnlich (vgl. § 190, allg. Thl.). Man nimmt sogar an, dass die Noxe der Diphtheritis, wenn sie auf dem harten Schanker sich einnistet, die syphilitische Noxe vernichtet und der Kranke hierdurch vor allgemeiner syphilitischer Infection geschützt werde; doch möchte ich dieses nicht als ausnahmslose Regel betrachten. Wenn nun in der That für die meisten Fälle der Phagedänismus den Gang der syphilitischen Infection unterbricht, so bringt er dafür dem Kranken andere grosse Gefahren. Die Zerstörung der Theile schreitet von der Spitze des Penis, zuweilen schnell, zuweilen langsam über Wochen und Monate hinaus, aber in der Regel ziemlich stetig zur Wurzel des Penis fort. Das Leben der Kranken ist theils durch die Blutungen, welche von den Arterien des Penis nach eitriger Schmelzung ihrer Wand ausgehen, theils durch die allgemeine septische Infection bedroht.

Wenn auch die Zerstörung des ganzen Penis nicht allzu häufig vorkommt, so genügt doch schon die Zerstörung der Eichel, um für die Zukunft die Ausübung der geschlechtlichen Functionen zu stören. Besonders unangenehm aber ist die Eröffnung der Harnröhre an der unteren Fläche des Penis durch fortschreitende Eiterung; sie führt fast regelmässig zu der Bildung grosser *lippenförmiger Fisteln der Harnröhre*, indem die narbige Schrumpfung der Granulationen, nachdem endlich der phagedänische Process zum Stehen kam, die Schleimhaut der Harnröhre zur äusseren Haut heraus säumt. Die schwierige operative Behandlung dieser Fisteln schildert § 308.

Die Behandlung des phagedänischen Schankers soll der Behandlung der schweren Wunddiphtheritis entsprechen (§ 192, allg. Thl.). Insbesondere empfiehlt sich der energische Gebrauch des Thermokauters (Fig. 67 § 247, allg. Thl.), wobei alle erweichten Gewebe trocken gebrannt werden müssen. Auch gegen die Blutungen ist der Thermokauter die beste Hülfe, denn die Fäden für die Unterbindung oder Umstechung schneiden durch die erweichten Gewebe durch.

§ 299. Die Excision des harten Schankers.

Die chirurgische Behandlung des harten Schankers hat von der Voraussetzung auszugehen, dass der erste Knoten, welcher der Infection folgt, die Noxe in sich vervielfältigt und durch die Lymphgefässe nach den nächsten Lymphdrüsen und von hier in den allgemeinen Kreislauf gelangen lässt. Man kann deshalb die primäre syphilitische Induration behandeln wie eine bösartige Geschwulst (§ 234, allg. Thl.). Da Aetzungen, wenn auch früher vielfach geübt, nur eine unsichere Zerstörung der Noxen bewirken, so ist die Exstirpation mit dem Messer vorzuziehen. Die Operation würde nur dann ungerechtfertigt erscheinen, wenn die Erfahrung lehren würde, dass bei dem Auftreten der primären Induration schon der gesammte Körper inficirt ist und der Gang der gesammten Infection durch die locale Beseitigung der Infectionsquelle nicht mehr aufgehalten werden kann; in der That war früher diese Auffassung vorherrschend, ohne dass sie sich auf genügende Erfahrung stützte. Ich zeigte dann zuerst (1865), dass die Exstirpation des harten Schankers in mindestens der Hälfte aller Fälle mit dem Erfolg des *vollkommenen Ausbleibens der allgemeinen Infection* gekrönt wird; in den anderen Fällen muss man damit zufrieden sein, dass der örtliche Heerd schneller zur Heilung gelangt, dass deshalb aus ihm eine geringere Menge von Noxen in den Blutkreislauf eintritt und die allgemeine Syphilis einen milderen Verlauf nimmt. Nur in seltenen Fällen bildet sich die Exstirpationswunde wieder unmittelbar in einen harten Schanker um; dann hat die Operation nichts genützt, aber auch nicht geschadet. Diese Erfahrungen sind später von P. Vogt, Pick, Auspitz und Kölliker bestätigt worden. Die Operation darf also nun als wohl begründet gelten. Die besten Erfolge erzielt man dadurch, dass die Operation möglichst früh, etwa in den ersten 8 Tagen nach dem Auftreten des primären Knotens ausgeführt wird; in der 2. Woche werden die Aussichten auf einen durchgreifenden Erfolg geringer, doch kann die Operation auch noch bis zur 3. Woche hin unternommen werden. Am geeignetsten für die Operation sind die harten Schanker, welche auf der Innenfläche der Vorhaut sitzen und ihre Zahl ist ziemlich gross. Schanker, welche in das Gewebe der Eichel eingreifen, sind nicht ohne Verletzung des Schwellkörpers der Eichel zu entfernen; die Operation wird etwas blutiger und gewährt weniger Aussicht auf eine primäre Wundvereinigung. Ich schildere die Operation, wie ich sie bei einem Schanker auf dem inneren Blatt der Vorhaut ausführe.

Man streift die Vorhaut zurück, so dass der Schanker frei sichtbar wird und schickt der Operation eine sorgfältige und über einige Minuten ausgedehnte Irri-

gation der Vorhaut und der Eichel mit 3 % Carbollösung voraus. Es sollen die an der Oberfläche der Haut zerstreuten Noxen theils mechanisch abgespült, theils chemisch unschädlich gemacht werden. Nun fasst man den Schanker mit einer Hakenpincette, zieht ihn mit der Hautfalte, auf welcher er sitzt, in die Höhe und schneidet die ganze Falte mit einem einzigen Scheerenschnitt weg. So vermeidet man, dass das trennende Instrument mit der Oberfläche des Schankers in Berührung kommt und die Wundfläche inficirt. Pincette und Scheere werden nun weggelegt und mit einer neuen Pincette fasst man die Ränder der Wunde, welche einer quer liegenden Spindel entspricht, um sie mit drei oder vier gut liegenden Nähten zu vereinigen. Die Nähte sorgen auch für die Stillung der Blutung. Nach Vollendung der Naht erfolgt noch einmal die Carbolberieselung. Dann lässt man die Vorhaut in ihre normale Lage zurückgleiten und legt dann den gewöhnlichen aseptischen Wundverband wie nach der Operation der Phimose (§ 293) an.

Sehr oft muss die Operation der Exstirpation des harten Schankers mit der Operation der Phimose verbunden werden. Das geschieht in den Fällen, in welchen die starre Infiltration der Gewebe durch den Schanker und durch die Entzündung das innere Blatt der Vorhaut so unbeweglich gemacht hat, dass aus der früheren geringen Phimose nun eine vollständige Phimose hervorgegangen ist (§ 291). In solchen Fällen handelt es sich freilich nicht mehr allein um die Aufgabe, die allgemeine Infection zu verhüten, sondern in erster Linie um die Aufgabe, den Schanker einer örtlichen Behandlung zugängig zu machen und die begleitende Balanitis zu beseitigen. Man fühlt die harte Infiltration durch die äussere Haut durch und kann dann gewöhnlich noch nicht bestimmen, ob der Schanker auf dem inneren Blatt der Vorhaut oder auf der Eichel aufsitzt. Nun beginnt man mit dem dorsalen Schnitt, legt so die beiden Hälften der Vorhaut auseinander und erkennt nun die genaueren Verhältnisse. Gehört der Schanker dem inneren Blatt der Vorhaut an, so wird es auch in der Regel richtig sein, durch Circumcision (§ 292) Vorhaut und Schanker zugleich zu entfernen. Bei solchen complicirteren Operationen ist natürlich eine Infection der Wundflächen durch Berührung mit dem Schankersecret oder mit Instrumenten, welche durch dieses Secret inficirt wurden, viel leichter möglich, als bei der einfachen Operation, wie sie oben geschildert wurde. Oft findet man auch schon mehrere Schanker über die Innenfläche der Vorhaut und über die Oberfläche der Eichel zerstreut, so dass die Aufgabe ihrer Entfernung dann sehr schwierig wird.

Bei sehr später Exstirpation des Schankers kann man versuchen den Erfolg der Operation in Betreff der Verhütung oder Minderung der allgemeinen Infection dadurch zu sichern, dass man auf beiden Seiten längs dem Poupart'schen Bande grössere Schnitte führt und die *kleinen harten indolenten Bubonen exstirpirt.* Da jede angeschwollene Lymphdrüse als ein Depot der syphilitischen Noxe betrachtet werden kann, so ist der Eingriff gewiss berechtigt. Auf die beiden Wunden, welche man durch Nähte vereinigt und durch den aseptischen Verband (§ 357) zur primären Vereinigung führt, kann es nicht ankommen. Die Zahl solcher Operationen, welche ich bis jetzt ausführte, ist zu klein, um über den Werth des Verfahrens ein sicheres Urtheil zu gewinnen; doch möchte ich weitere Versuche nach dieser Richtung empfehlen.

§ 300. Die Entzündung der Harnröhre. Die Gonorrhoe.

Nach Verletzungen entsteht eine leichte Form der Urethritis, welche gegenüber den Entzündungen des para-urethralen Bindegewebs sehr in den Hintergrund tritt. Die Granulationsbildung in Quetschwunden der Harnröhre wurde schon § 286 erwähnt. Auch können im vorderen Theil der Harnröhre auf der Schleimhaut harte

und weiche Schanker entstehen und die Schleimhaut kann durch eine eiter-producirende Oberflächenentzündung an dem Verlauf der Schankergeschwüre Theil nehmen. Doch bilden die traumatischen und syphilitischen Formen der Urethritis eine kleine Minderzahl gegenüber der ausserordentlich grossen Zahl von Fällen der *Urethritis gonorrhoica.*

Diese Krankheit kann mit den infectiösen Entzündungen der Conjunctiva bulbi und der Nasenschleimhaut verglichen werden. Die Noxe, welche meist durch einen inficirenden Coitus übertragen wird, hat sehr verschiedene Intensität. Sie wandert von dem Orificium ext. urethrae gegen die Fossa navicularis hin und gelangt in dieser Ausweiterung der Harnröhre zu einer bedeutenderen Entfaltung ihrer entzündungserregenden Thätigkeit. Unter juckend-brennenden Empfindungen entleeren sich Tropfen von eiterig getrübtem Schleim aus der Harnröhre (daher der populär bekannte Name „Tripper"); der Kranke muss häufig Harn lassen und der Akt der Harnentleerung selbst wird sehr schmerzhaft. Nach einiger Zeit mildern sich diese Beschwerden und manche Fälle von gonorrhoischer Infection mit wenig energischer Noxe kommen zu einer einfachen resolutorischen Heilung, wie die Catarrhe der Conjunctiva und der Nasenschleimhaut in der Regel von selbst heilen. Aber in anderen Fällen schiebt sich die Noxe langsam von der Fossa navicularis in die hinteren Abschnitte der Harnröhre vor, wie es bei intensiverer Wirkung der Noxe begreiflich ist; die Enge und Länge der Harnröhre erleichtern dieses Fortwandern der Infection. Der Harnstrom kann den Vorgang nicht hindern, weil die Noxe nicht in der Lichtung der Harnröhre, sondern in den Epithelien ihrer Schleimhaut sich fortbewegt. Gerade diese Fälle nun sind es, welche durch weitere Folgekrankheiten ein erhebliches Interesse für die chirurgische Praxis darbieten. Der Verlauf der Gonorrhoe kann sich nicht nur durch mehrere Monate, sondern sogar durch lange Jahre hindurch fortsetzen; deshalb ist es auch nicht möglich, über das zeitliche Auftreten der weiterhin aufzuzählenden Nachkrankheiten eine bestimmte Angabe zu machen. Die ersten Erscheinungen dieser Nachkrankheiten können schon in den ersten Wochen nach Beginn der Krankheit auftreten; häufiger dauert es einige Monate, bis die secundären Störungen, besonders die Störungen in der Harnröhre selbst auftreten; nicht selten vergehen aber auch Jahre zwischen dem ersten Auftreten der Gonorrhoe und den hier zu erwähnenden Nachkrankheiten. Als solche sind folgende zu bezeichnen:

1) *die Epididymitis gonorrhoica.* Sie entsteht durch das Fortwandern der Noxe aus der Harnröhre in die Ductus ejaculatorii, von hier in das Vas deferens und endlich auf den Nebenhoden. Diese Auffassung von der continuirlichen Fortverbreitung der gonorrhoischen Entzündung ist jedenfalls viel verständlicher, als die Auffassung Vidal's, welcher die Epididymitis als eine „metastatische" Entzündung betrachtete. Von der Harnröhre bis zum Nebenhoden trifft die Noxe auf keine Gewebe, welche sehr entzündungsfähig sind. So beschränken sich die Zeichen der Reizung im Verlauf des Vas deferens auf leichte Schmerzen, welche entlang dem Samenstrang empfunden werden (*Deferenitis* nach Gosselin, *Funiculitis* nach Boyer). Im Nebenhoden aber trifft die Noxe auf ein sehr entzündungsfähiges, blutreiches Gewebe, dessen bedeutende Anschwellung kaum den Weg ahnen lässt, welchen die bedingende Noxe genommen hat. Uebrigens werden wir bei den Entzündungen des Hodens und Nebenhodens (§ 343) noch mit den klinischen Erscheinungen der E. gonorrhoica uns beschäftigen müssen. Gerade diese Erkrankung kommt häufig schon einige Wochen oder einige Monate nach dem Beginn der Gonorrhoe zur Entwickelung. Doch kann sie auch im langen Verlauf eines sogenannten „Nachtrippers" bei gelegentlicher Steigerung der Entzündung der Harnröhre noch nach Jahren auftreten. Eine schlimme functionelle Folge der E. gonorrhoica ist das Fehlen der Spermatozoen in dem ejaculirten

Sperma, — eine Erscheinung, welche in solchen Fällen von Liégeois constatirt wurde.

2) *die Entzündung der Cowper'schen Drüsen*, welche übrigens sehr selten vorkommt. Es kann am Perineum zu Abscessbildungen kommen, so dass die eiternden Fisteln mit dem Drüsengewebe communiciren und eine halb-schleimige Flüssigkeit absondern. In andern Fällen staut sich das Secret, welches durch die entzündliche Schwellung der Ausführungsgänge zurückgehalten wird, so auf, dass kleine kugelige Anschwellungen entstehen. Roser zeigte, dass man in solchen Fällen durch einen, vom Rectum aus nach vorn gerichteten Druck den Inhalt der Drüse entleeren kann.

3) *die Cystitis gonorrhoica.* Sie entsteht durch Fortschreiten der Entzündung über den Colliculus seminalis hinaus zu dem Orificium int. der Harnröhre und von hier zur Blasenschleimhaut. Diese Wanderung der Noxe ist übrigens viel seltener, als die durch das Vas deferens zum Nebenhoden, obgleich der Weg viel kürzer ist. Es scheint die Noxe in dem sehr gefässarmen Gebiet der Schleimhaut der Harnröhre an der Pars prostatica keine günstigen Bedingungen zur Fortverbreitung zu finden. Im übrigen muss in Betreff der Cystitis gonorrhoica auf § 311 verwiesen werden.

4) *die Granulationsbildung auf der Schleimhaut der Harnröhre und die Bildung von Verengerungen der Harnröhre durch narbige Schrumpfung der Granulationen, die gonorrhoische Strictur.* Dieser Vorgang ist sehr häufig und in chirurgischer Beziehung besonders bedeutungsvoll. Die Epithellager werden durch die Eiterung abgelöst und aus dem submucösen Bindegewebe wuchern Granulationen in die Lichtung der Harnröhre vor. Gleichzeitig kann sich auch die Entzündung von dem submucösen Bindegewebe in das para-urethrale Bindegewebe fortverbreiten, dessen schwielige Verdickung durch Betasten von der äusseren Haut erkennbar wird; doch ist diese Complication nicht in den meisten Fällen vorhanden. Dann erkennt der Kranke die beginnende Stricturbildung nur an der *Störung der Harnentleerung.* Der Strahl des Harns wird dünner und nimmt eine gewundene Form an; auch wird der Strahl zuweilen unterbrochen, so dass die Kranken nur kleinere Mengen Harn entleeren und um so häufiger Harn lassen müssen. Aus diesen scheinbar so unbedeutenden Anfängen entwickelt sich nun das vielgestaltige Bild der Folgezustände der Strictur. Neben den narbigen Stricturen, welche man auch als „organische" bezeichnete, unterschied man früher auch „spastische" Stricturen, d. h. Verengerung der Lichtung der Harnröhre durch Contraction der Muskeln an der Pars membranacea urethrae. Bei der Schilderung des Catheterismus wurden schon diese krampfartigen Contractionen des M. compressor urethrae erwähnt (§ 284). Richtiger ist es wohl, diese vorübergehenden Muskelkrämpfe nicht zu den Stricturen zu rechnen. Uebrigens ist bei hochgradigen Krämpfen dieser Art sogar die Urethrotomia ext. (§ 304) zur Behandlung empfohlen worden.

Endlich muss noch erwähnt werden, dass zuweilen metastatische Gelenkentzündungen (§ 104, allg. Thl.) bei Gonorrhoe beobachtet werden, und zwar an den grösseren Extremitäten-gelenken. Diese *Arthritis gonorrhoica* ist indessen in den meisten Fällen von geringerer Bedeutung, und hält sich auf der niedrigen Stufe einer Synovitis serosa oder S. sero-fibrinosa, zu welcher zuweilen noch eine geringe Parasynovitis tritt.

§ 301. Die Folgen der Harnröhrenstrictur. Diagnose.

Die erste Folge der beginnenden Verengerung der Harnröhre ist eine *Erweiterung der Harnröhre* hinter der Strictur, zwischen ihr und der Blase. Die

Zersetzung des Harns, welcher bei der Entleerung des Harns in dieser erweiterten Stelle stehen bleibt, ist eine neue Quelle für die entzündlichen Vorgänge. Auch die Stricturstelle selbst nimmt an diesen Vorgängen Theil; es wachsen neue Mengen von Granulationen und ihre narbige Schrumpfung steigert wieder die Verengerung. Endlich kommt es zu *para-urethralen Abscessen.* Wenn niemals vorher ein Catheter oder Bougie eingeführt wurde, so kann man die Bildung dieser Abscesse einfach aus dem Uebergreifen der Eiterung von der Schleimhaut auf das para-urethrale Bindegewebe erklären. Gewöhnlich aber finden inzwischen diagnostische Untersuchungen statt; dann ist die Gefahr gross, dass der Schnabel des untersuchenden Instruments in das weiche granulirende Gewebe eindringt und hier falsche Wege erzeugt, welche wieder der Ausgangspunkt zur Bildung para-urethraler Abscesse werden. Die Abscesse rücken, da die meisten und die schlimmsten Stricturen dem hinteren Theil der Pars bulbosa und der Pars membranacea angehören, an das Perineum vor und gelangen hier zu einer spontanen Oeffnung oder werden incidirt. Gerade so wie bei der Zerreissung der Harnröhre (§ 286) entleert sich aus den Abscessen eine Mischung von Harn und Eiter. Wenn das untersuchende Instrument etwa die Granulationen verletzte, so kann auch Blut dem Abscessinhalt sich beimengen. Nach der Eröffnung des Abscesses dauert die Entleerung von Harn und Eiter, bald mehr vorwiegend des ersteren, bald mehr vorwiegend oder auch ausschliesslich des letzteren, fort und so ist eine *eiternde Harnröhrenfistel am Perineum* entstanden. Später kann derselbe Vorgang mit Bildung eines anderen para-urethralen Abscesses sich an einer anderen Stelle des Perineums wiederholen; so gesellt sich zur ersten noch eine zweite Fistel und zuweilen bei langer Dauer der Krankheit eine noch grössere Zahl. Fast sämmtliche Fisteln dieser Art münden nahe der Raphe perinei in der Gegend zwischen Scrotum und Anus, welche seitlich von den Tubera ischii begrenzt wird. Doch kann auch eine Art fortschreitender Harninfiltration die Abscessbildung gelegentlich einmal nach einer anderen Richtung treiben. So sah ich zweimal bei Strictur der Harnröhre neben den gewöhnlichen perinealen Fisteln auch solche, welche oberhalb der Symphysis pubis an der vorderen Bauchwand ausmündeten. Es war ein eigenthümliches Bild, als der Harn bei der Entleerung aus der feinen Oeffnung des Fistelgangs an der Bauchwand hervorsprudelte. Bei den Stricturen in der Pars pendula penis kommt es in der Regel nicht zur Bildung para-urethraler Abscesse und deshalb fehlen hier die betreffenden Fisteln. Wohl aber giebt es Fälle von Bildung *multipler Stricturen,* welche von dem Orificium ext. ab zerstreut über die Länge der Harnröhre bis zur Zahl von fünf und darüber zu constatiren sind. Nach Gross sind sogar beinahe in der Hälfte aller Fälle mindestens zwei Stricturen zu finden. Was die Länge der Stricturen betrifft, so schwankt dieselbe beträchtlich. Oft handelt es sich nur um ein lineares bindegewebiges Septum, welches in die Lichtung der Harnröhre vorspringt, zuweilen aber auch um ausgedehnte Indurationen. Stricturen bis zu 8 Ctm. Länge wurden von Hunter und Bardeleben beobachtet.

Fast regelmässig verbreitet sich nun unter diesen Umständen die Entzündung rückwärts von der Strictur von der Harnröhre zur Blase. *Die Cystitis,* so weit sie nicht schon durch gonorrhoische Infection unmittelbar entstanden war, *ist eine regelmässige Folgeerscheinung der Strictur der Harnröhre.* Wenn wir nun auch an einem anderen Ort die Cystitis genauer erörtern müssen (§ 311), so kann doch hier vorweg schon bemerkt werden, dass gerade diese Art der Cystitis besonders gefährlich ist. Sie kann eben, so lange die Strictur besteht, nur sehr mangelhaft behandelt werden. So leitet in der Regel die Cystitis mit ihren Folgen (besonders auch durch Pyelo-nephritis, vgl. § 233) den *tödtlichen Ausgang der Harnröhrenstrictur* ein. Selbstverständlich kann auch durch phlegmo-

nöse Eiterungen, welche von dem Perineum auf das Bindegewebe des kleinen Beckens übergreifen, ferner durch Erysipele, welche von den Fistelgängen ausgehen und durch Wundfieber aller Art (Pyämie, Wunddiphtheritis u. s. w.) der tödtliche Ausgang der Krankheit herbeigeführt werden. Am seltensten ist der Ausgang in Berstung der übermässig gefüllten Harnblase; Cruse hat 6 Fälle dieser Art aus der Literatur gesammelt. Es wäre zu wünschen, dass jeder Strictur-kranke einen Begriff von der Lebensgefahr hätte, in welche er bei dem weiteren Verlauf seiner Krankheit kommen kann, damit er nicht versäume, zur rechten Zeit den Schutz der zutreffenden Behandlung sich zu sichern.

Die Diagnose der Strictur wird durch alle Erscheinungen, welche oben zusammengestellt sind, festgestellt, ganz besonders aber durch die Untersuchung mit dem Catheter. Man wähle für diesen Zweck immer einen Metallcatheter, weil man nur mit diesem starren Instrument gut fühlen kann. Auch wähle man keine dünne Nummer, sondern einen mittelstarken Catheter (Nr. 10 oder 12). Die dünnen Spitzen der feinen Nummern zerreissen viel leichter die Granulationen, als die breiten Spitzen der dicken Nummern. In beiden Richtungen wird von Anfängern oft gesündigt, indem sie mit dünnen elastischen Cathetern die Strictur aufsuchen wollen, und am Ende der Untersuchung doch nicht recht wissen, ob eine Strictur vorliegt oder nicht; vielleicht haben sie den Kranken bei der nutzlosen Untersuchung noch durch Verletzung der Granulationen in Gefahr gebracht. Bei empfindlichen Kranken kann die Untersuchung in der Narkose vorgenommen werden. Man weiss dann um so sicherer, dass nicht *ein Muskelkrampf des Compressor urethrae* (vgl. § 284) *eine Strictur vortäuscht. Eine andere Täuschung kann von den Schwellungen der Prostata ausgehen;* auch hier wird man am ehesten getäuscht, wenn man mit dünnen Instrumenten untersucht. Bei den Krankheiten der Prostata werden wir auf die differentielle Diagnostik zurückkommen (§ 315). Auf die Entstehung der Stricturen durch Quetschwunden der Harnröhre wurde schon § 286 hingewiesen. Thompson zählt auf ungefähr 7 gonorrhoische, Dittel auf 14 gonorrhoische Stricturen einen Fall von traumatischer Strictur. Nachdem man nun bei einmaliger Untersuchung mit einem starken Catheter die Existenz und die Lage einer Strictur dargethan hat, so kann man nun mit feineren Instrumenten, welche die Strictur passiren sollen, die Enge der Strictur feststellen. Auch das Bestehen mehrerer Stricturen hinter einander lässt sich nur durch ein feines Instrument bestimmen. Man hat früher auch versucht, durch Einführung von Bougies aus weichem Wachs (Sonde à empreinte von Ducamp) die Abdrücke der Strictur in das Wachs zu erhalten; doch ist diese Untersuchung oft ergebnisslos und ihre etwaigen Ergebnisse sind ohne praktische Bedeutung.

Dass wir die schwieligen Verdickungen des para-urethralen Bindegewebs an der Strictur mit den Fingern fühlen können, wurde schon erwähnt (§ 300). Die Urethroskopie (§ 285) können wir benutzen, um die dunkelrothe Farbe der gewucherten Granulationen zu erkennen, welche sich auf dem blass-rothen Grund der normalen Schleimhaut deutlich abheben, oder um die narbige Schrumpfung aus der weisslich-glänzenden Färbung zu erschliessen. Ueber die therapeutische Benutzung der Urethroskopie vgl. § 302.

§ 302. Die Behandlung der Stricturen der Harnröhre durch allmählige Dilatation.

Indem wir permeabele und inpermeabele Stricturen, d. h. solche, durch welche ein Instrument durchgeführt werden kann, und solche, welche kein Instrument mehr passiren lassen, für die Therapie unterscheiden, trennen wir zwei Gebiete,

von denen das eine mehr den unblutigen, das andere mehr den operativen Behandlungsmethoden angehört. Doch gehen die Indicationen für beide Arten der Behandlung von einem Gebiet nach dem anderen über; die Grenze ist nicht hinlänglich scharf zu ziehen.

Bei den permeabelen Stricturen ist im allgemeinen das Verfahren der Dilatation das zutreffende Verfahren. Wir können dann zwischen den Methoden der langsamen, der durch elastische Kraft beschleunigten, und endlich der plötzlichen (brüsken) Dilatation wählen.

Die *allmählige Dilatation* kann bei beginnender Stricturbildung mit den gewöhnlichen Metallcathetern stattfinden. Hierzu eignen sich besonders die Stadien der Granulationsbildung, welche dem Endstadium der Bildung der narbigen Strictur vorausgehen. Man fühlt zu dieser Zeit auch bei Einführung eines dicken Metallcatheters nur einen geringen elastischen Widerstand, welcher oft kaum fühlbar ist. Es kann dann die Diagnose noch zweifelhaft erscheinen, wenn man sie nicht schon durch die urethroskopische Untersuchung festgestellt hat; doch sind auch ohne diese Untersuchung immer schon die beginnenden Störungen der Urinentleerung (natürlich nur im Fall einer vorausgegangenen Gonorrhoe) und die blutigen Streifen, welche auch nach vorsichtigster Einführung des Catheters an dem herausgezogenen Instrument deutlich zu erkennen sind, als genügende Kennzeichen für das granulirende Stadium zu betrachten. Das breite Instrument übt einen sanften Druck auf die Granulationen aus, sichert den Weg für die freie Harnentleerung und verhindert, dass die narbige Schrumpfung zu einer bedeutenden Verengerung der Harnröhre führt. Auch kann man, wenn schon eine Cystitis die Strictur complicirt, den starken Catheter am besten zu den antiphlogistischen Ausspülungen der Blase (§ 314) benutzen.

Der Fachchirurg wird auch für die dilatirende Behandlung der Stricturen, welche schon zur festen Narbenbildung geführt haben, den Gebrauch der Metallcatheter vorziehen, wenn er auch in solchen Fällen mit den feineren Nummern beginnen und erst allmählig zu den dickeren Nummern aufsteigen muss. Der weniger geübte Arzt, welcher den Metallcatheter unter so schwierigen Verhältnissen nicht mit der nöthigen Sicherheit zu führen weiss, wird den *elastischen Cathetern und den elastischen Bougies* den Vorzug geben, weil diese eher von selbst den Weg durch die Strictur finden und nicht so leicht falsche Wege bohren. Doch sind die sonst so vortrefflichen Nélaton'schen Catheter (§ 282) für diese Zwecke nicht zu gebrauchen, weil sie zu weich sind; auch mit dem Mandrin verstärkt, lassen sie sich doch nicht gut durch Stricturen führen. Endlich kann man auch zur Noth die elastischen Bougies den intelligenten Kranken zur Selbsteinführung in die Hand geben; aber mehr als ein Nothbehelf ist eine solche Selbstcur nicht. Bardinet empfiehlt die Bougies in der Strictur mehrfach hin- und her zu schieben und so eine intra-urethrale Massage der Strictur auszuführen. — In Betreff der Einführung der Metallcatheter durch Stricturen sei noch bemerkt, dass die *platten Catheter* (§ 282) hierzu viel geeigneter sind, als die alten runden Modelle. Es wäre ganz angenehm, wenn die Fabriken auch platt geformte elastische Bougies liefern würden; denn diejenige Form des Instruments, welche am leichtesten und unter geringster Spannung der Urethralwand die gesunde Harnröhre passirt, wird auch an der narbig verzogenen Harnröhre die besten Dienste leisten.

Man hat an den elastischen Bougies verschiedene Vorrichtungen angebracht, um ihre Durchführung durch Stricturen zu erleichtern. So wurde empfohlen, das Innere der Bougies mit Quecksilber zu füllen, um die Schwere des Instruments bei dem Einführen mitwirken zu lassen, ohne die Biegsamkeit aufzugeben. Sehr viel in Gebrauch sind die konisch-anschwellenden Bougies, deren fadenförmiges

Ende durch die Strictur vorausgeht, während bei dem weiteren Vorschieben immer dickere und dickere Theile des Instruments die Strictur passiren. Bei diesen Bougies biegt sich jedoch leicht die dünne Spitze vor der Strictur um. Zweckmässiger sind die ebenfalls im allgemeinen Gebrauch befindlichen *Bougies mit olivenförmigem Ende* (vgl. die analoge Form an den Sonden für die Stricturen des Oesophagus (Fig. 133 § 158). Man kann mit dem olivenförmigen Ende das Passiren der Strictur sehr gut fühlen, indem die halsartige Verdünnung der Sonde hinter der Olive von dem Narbenring etwas eingeschnürt wird. In einzelnen Fällen erweist es sich als zweckmässig, mit Hülfe des Mandrins (§ 282) der vorderen Spitze des elastischen Catheters eine gewisse Krümmung zu geben und erst in dem Augenblick, da die Catheterspitze die Strictur passirt, den Mandrin herauszuziehen.

Ausser den elastischen Bougies, welche fabrikmässig aus Zeugstoff und lackartigen Mischungen (§ 282) hergestellt werden, benutzt man auch Bougies aus dicken Darmsaiten, aus Fischbein, aus Laminaria digitata u. s. w. Die Darmsaitenbougies sind ziemlich veraltet. Für engste Stricturen empfahl Mitscherlich die Benutzung von *Pferdehaaren* als Bougies. Die *Fischbeinbougies* können bei engen Stricturen wegen ihrer eigenthümlichen Consistenz, indem sich an ihnen eine bedeutende Festigkeit mit grosser Elasticität verbindet, sehr gute Dienste leisten. Man giebt den Enden der Fischbeinbougies ebenfalls zweckmässig eine kleine knopfförmige Anschwellung. Auch kann man die Urethroskopie benutzen, um die feine Oeffnung zu erkennen und unter Beleuchtung die Fischbeinsonde in die Oeffnung einzuführen. *Die Bougies aus Laminaria digitata* zeigen, ähnlich wie die Darmsaitenbougies, ein gewisses Quellungsvermögen, wenn man sie längere Zeit in der Strictur liegen lässt; sie sind aus einem Schilfrohr gearbeitet, dessen Fasern die Flüssigkeiten an der Stricturstelle (Schleim, Eiter, Harn) aufsaugen und das Instrument bis zu dem doppelten und dreifachen seines Umfangs anschwellen lassen. Wenn man es aber wagen würde, die Strictur durch ein solches colossales Aufquellen des Bougies mit einem Mal zu erweitern, so würde das aufgequollene Instrument bei dem Herausziehen die Harnröhre an der Stricturstelle und noch über dieselbe hinaus einreissen. Darin liegt eine Gefahr, welche die Laminariabougies wieder aus der Praxis verdrängt hat; sie verletzen bei dem Herausziehen die Harnröhre und verschlimmern durch die nachfolgende Entzündung die Strictur mehr, als dass sie durch die Erweiterung Nutzen gebracht haben. Auch sind diese Bougies nicht gut zu reinigen.

Wenn schon die Laminariabougies wegen ihrer Starrheit nicht mehr zu den elastischen Bougies gerechnet werden können, so sind die *Zinkbougies* noch weniger unter die elastischen Bougies zu stellen; sie besitzen aber den Vorzug einer bedeutenden Biegsamkeit und sind ebenso leicht und billig herzustellen, wie auch leicht zu reinigen. Ich habe sie vielfach mit Nutzen bei der Dilatationsbehandlung der Stricturen gebraucht, besonders auch in der platten Form, wie ich sie den Cathetern gegeben habe (§ 282).

Ueber den relativen Werth der allmähligen Dilatation vgl. § 305.

§ 303. Die beschleunigte und die brüske Dilatation der Harnröhrenstricturen.

Als „beschleunigte“ Dilatation bezeichne ich diejenige, welche mit dem eigenthümlichen Dilatator von Stearns ausgeführt wird. Dieses vorzügliche Instrument habe ich, seitdem ich es aus Amerika importirte, nun zehn Jahre hindurch angewendet; die Ueberzeugung von dem hohen Werth des Instruments und des mit ihm auszuführenden Verfahrens hat sich bei mir immer mehr be-

festigt. Ich kann dasselbe dringend als — ich möchte wohl sagen als souveränes Instrument für das Dilatationsverfahren empfehlen.

Der *Dilatator von Stearns* besteht aus einem starken Eisendraht, welcher so zusammengebogen ist, dass er eine catheterähnliche, wenn auch flachere, Krümmung von der Biegungsstelle ab im vorderen Dritttheil des Instruments enthält. In den beiden hinteren Dritttheilen liegen die beiden Eisendrähte so nebeneinander, dass sie eine schmale Platte bilden. Nach hinten sind sie in einen Griff (G) eingelassen. Zwischen dem Griff und dem Ende der Drähte befindet sich eine Schraube (S), welche in eine gezähnelte Parthie des einen Drahts eingreift. Durch die Drehung der Schraube wird der eine Draht gegen das Griffende angezogen, hierdurch der andere Draht vom Griffende abgedrängt. Bei dieser Bewegung müssen die Drahtenden von einander weichen und erhalten nun die in Fig. 217 gezeichnete Stellung, wobei die grössere und geringere Distanz zwischen den Drähten durch die Schraube nach Belieben regulirt werden kann.

Fig. 217.
Dilatation von Stearns (die Branchen etwas geöffnet). 1/2 d. nat. Gr.

Man führt nun in geschlossener Stellung der Drähte das Instrument wie einen Catheter ein und passirt mit der Spitze die Strictur. Hierbei ist zu bemerken, dass dieses Instrument durch Stricturen sich führen lässt, welche auch nicht das feinste elastische Bougie und die feinste Fischbeinsonde mehr durchdringen lassen. *So erweisen sich viele Stricturen gegenüber diesem Instrument als permeabel, welche man sonst für impermeabel erklären würde.* Dann folgt die Drehung an der Schraube, die Drähte weichen in die geöffnete Stellung (Fig. 217) auseinander und dehnen den Stricturring nach oben und unten. *Der Druck, welchen die federnden Drähte auf den Stricturring ausüben ist elastisch.* Darin unterscheidet sich dieses Verfahren wesentlich von der brüsken Dilatation, welche den Ring einreisst, während diese Dilatation ihn elastisch dehnt. Dabei kann es wohl zu kleinen Einrissen im Narbenring kommen, niemals aber zu dem gefährlichen Einreissen bis in das para-urethrale Bindegewebe. So folgen auch niemals dem Verfahren bedeutende Reizerscheinungen; die Schmerzen, welche der Kranke bei demselben empfindet, werden immer als gering und im ganzen nicht grösser, als bei Einführung des elastischen Bougies angegeben. Bei dem Herausziehen des Instruments kann man die Oeffnungsstellung der Drähte beibehalten; dann kann sich nicht die Harnröhrenwand zwischen den Drähten einklemmen. Man kann aber auch absichtlich vor dem Herausziehen die Drähte in die geschlossene Stellung zurückschrauben und Granulationsmassen, welche an der Stelle der Strictur liegen, zwischen den Drähten einklemmen, um sie von dem narbigen Boden abzureissen und mit dem Instrument herauszuziehen. Dann kommt es zu geringer Blutung; aber auch in diesen Fällen sah ich keine Reizungserscheinungen der Anwendung des Stearns'schen Dilatators folgen.

Diese Art der elastischen Dilatation kann man mit der allmähligen Dilatation abwechseln lassen; man führt erst den Dilatator und unmittelbar hinter ihm dicke Bougienummern ein. So wird der Erfolg der allmähligen Dilatation erheblich beschleunigt.

Das älteste Verfahren der *brüsken Dilatation ist das gewaltsame Einführen des Catheters* (Cathétérisme forcé, zuerst von Mayor empfohlen). Man

drängt, am besten in tiefer Narkose, kraftvoll einen starken Metallcatheter gegen die Strictur an und sprengt sie auseinander. Von Burow und Patruban wird zu diesem Zweck die Anwendung eines geraden (nicht gebogenen) Metallcatheters empfohlen. Wie leicht dabei ein falscher Weg entstehen kann, wie gross die Gefahr der Harninfiltration von der Rissstelle aus ist, leuchtet von selbst ein. Aber das Verfahren ist nicht nur gefährlich, es ist auch oft trotz der Gefahr erfolglos. Nur starre und kurze (ringförmige) Stricturen können durch den Catheter gesprengt werden; elastische Stricturen weichen vor der Spitze des Catheters zurück und lange (röhrenförmige) Stricturen lassen den Catheter nicht durchtreten. Endlich kann aus den Rissstellen der Harnröhre neues Granulationsgewebe wachsen und es bildet sich eine neue Narbenstrictur. Man kann deshalb vor dem rohen Verfahren des forcirten Catheterismus nur warnen.

Die kunstvoll wirkenden Dilatationsinstrumente für die brüske Dilatation sind sehr zahlreich. Ich hebe als Typen unter denselben das ältere Instrument von Michelena und das neuere Instrument von Holt hervor. Beiden Instrumenten gemeinsam ist die Zusammensetzung aus einer oberen und unteren Platte, welche zusammengelegt eine starke Metallsonde darstellen und in der Spitze des Instruments sich vereinigen. Das ganze Instrument besitzt wieder im geschlossenen Zustand eine catheterartige Krümmung und wird wie ein Catheter eingeführt. Die feine Spitze, mit einem knopfförmigen Ende versehen, erleichtert die Durchführung durch die Strictur. Verschieden sind bei beiden Instrumenten die Vorrichtungen zum Auseinanderschieben der Platten. Bei dem Dilatator Michelena's bewirkt die Drehung der Schraube am Griffende, dass mehrere Querstäbe zwischen den Platten sich aufrichten und die Platten auseinander drängen (vgl. Fig. 218 bei halbgeöffnetem Zustand der Platten). Bei Holt's (Fig. 219) Instrument liegt zwischen den beiden Platten ein fester Draht, welcher an dem Griffende hervorragt. Er dient als Leitungsstab für cylindrische Röhren (a), welche zwischen die Platten eingeschoben werden. Indem man mit den Nummern dieser Röhren schnell bis zu dicksten ansteigt, kann man in einer Sitzung bei dem narkotisirten Kranken die Strictur so erweitern, dass sofort dickste Catheternummern eingeführt werden können. Aehnliche Instrumente sind von Perrève, Otis, Voillemier, Richardson u. A. angegeben worden. Selbstverständlich bedarf es einer sorgfältigen Nachbehandlung mit oft wiederholter Einführung dicker Catheter, damit nicht ein Recidiv durch neue narbige Schrumpfung eintritt.

Fig. 218.
Dilatator von Michelena, die Branchen geöffnet.
1/3 d. nat. Gr.

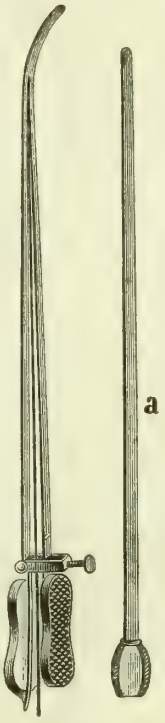

Fig. 219.
Dilatator von Holt.
a. der dilatirende Stab.
1/3 d. nat Gr.

Dass mit der brüsken Dilatation die Gefahr der Harninfiltration verbunden

ist, wurde oben schon erwähnt. In der That sind Fälle mit tödtlichem Ausgang nach Anwendung dieser Dilatation beobachtet worden. Ueber die sonstige Würdigung der Methode vgl. § 305.

§ 304. Die Urethrotomie zur Behandlung der Stricturen.

Die Trennung der Strictur durch das Messer wird als Urethrotomie bezeichnet. Neben dem Messer ist noch das Verfahren der *Durchätzung der Strictur* zu nennen, indem man versucht, durch catheterartige Aetzmittelträger die ätzenden Substanzen bis zur Strictur zu führen und durch Fenster des Trägers auf dieselbe einwirken zu lassen (§ 352). Die Unsicherheit des Verfahrens, die bedeutende Gewebsreizung, welche der Wirkung des Aetzmittels folgt und andere Uebelstände haben dieses Verfahren mit Recht aus der Praxis verdrängt; es besitzt nur noch eine geschichtliche Bedeutung.

Fig. 220.
Civiale's Urethrotom, das Messer (m) in aufgerichteter Stellung. 1/3 d. nat. Gr.

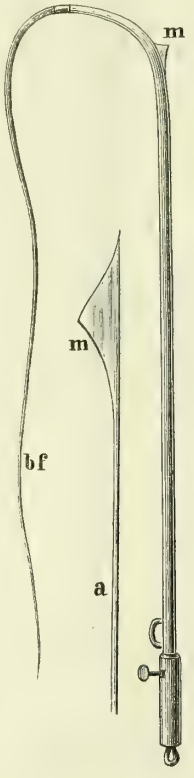

Fig. 221.
Maisonneuve's Urethrotom. bf. bougie filiforme. m. das Messer. 1/3 d. nat. Gr. a. das Messer isolirt, in nat. Gr.

Die Methoden der Urethrotomie werden als *innere* und *äussere Methoden* unterschieden. Die innere Urethrotomie wird mit gedeckten Messern ausgeführt, welche in catheterartigen Instrumenten liegen und erst dann aus ihrer Deckung hervortreten, wenn sie sich der Strictur gegenüber befinden. Solche Instrumente nennt man *Urethrotome*. Unter der grossen Zahl der Urethrotome hebe ich wieder nur zwei Typen hervor, welche besonders bekannt und oft benutzt worden sind: das ältere Urethrotom von Civiale, das neuere von Maisonneuve. Das Urethrotom Civiale's ist in Fig. 220 abgebildet. Die knopfförmige Anschwellung an der Spitze des Instruments deckt in geschlossenem Zustand das Messerchen zu. Sobald der Knopf die Strictur passirt hat, was man an dem Widerstand der Strictur leicht erkennen kann, so zieht man nun am Griffende einen Draht an, welcher bis zum Knopf verläuft und durch den Zug am Messer dasselbe aufrichtet. So entsteht die Oeffnungsstellung, wie in Fig. 220. In dieser Stellung zieht man das Instrument durch die Strictur durch; das Messerchen (m) trennt das Narbengewebe in der Richtung von hinten nach vorn.

Man bezeichnet ein solches Verfahren mit Trennung von hinten nach vorn als *retrograde* Urethrotomie und wurde dasselbe zuerst von Stafford (1832) eingeführt. Ein Blick auf Fig. 220 giebt die Ueberzeugung, dass die Strictur schon nicht sehr eng sein darf, um den Knopf durchzulassen. In der That ist nicht recht einzusehen, weshalb man eine Strictur, durch welche ein solcher Knopf durchgeht, nicht durch allmählige Dilatation

(§ 302) behandeln sollte. Dagegen ist das Urethrotom von Maisonneuve (Fig. 221) auf engere Stricturen eingerichtet; doch setzt auch dieses Instrument für seine Benutzung voraus, dass mindestens ein ganz feines, weiches Bougie (Bougie filiforme) durch die Strictur durchgeführt werden kann. An dieses Bougie (bf), nachdem es die Strictur passirte, wird nun die Spitze des Urethrotoms angeschroben und man schiebt nun das Instrument in die Harnröhre vor, wobei das fadenförmige Bougie in die Blase eindringt und sich hier zusammenrollt. Der Decker für das Messer stösst mit seiner stumpfen Kante an die Strictur an; man zieht nun den Decker durch eine Zugbewegung am Griff zurück und macht das Messer (M) frei. Nun stösst man das Instrument in der Richtung von vorn nach hinten kraftvoll durch die Strictur durch. Das Verfahren wird, weil es von vorn nach hinten trennt, als *anterograde* Urethrotomie bezeichnet und wurde von Maisonneuve (1855) eingeführt. Der Gang des Messers ist durch das Bougie insofern gesichert, dass dasselbe nicht von der Lichtung der Harnröhre abweichen kann. Die convexe Form des schneidenden Randes schützt die gesunden Theile der Harnröhre vor der Verletzung, indem die weiche Schleimhaut vor dem Schnittrand zurückweichen kann.

Man würde mit der Beschreibung aller übrigen Urethrotome Bogen füllen können; mir genügt es hier noch einige bekanntere Urethrotome durch den Namen ihrer Erfinder einfach anzuführen. Ich nenne noch die Urethrotome von Stilling, Ivanchich, Otis, Ricord, Sédillot, Ebermann u. s. w. Da ich im § 305 den Nachweis führen werde, dass die Bedeutung der inneren Urethrotomie für die Praxis geringer ist, als diese Erfinder angenommen haben, so kann man eigentlich nur bedauern, dass so viel Scharfsinn auf die Ausbildung einer ziemlich werthlosen Operationsmethode verwendet worden ist.

Die Nachbehandlung der Urethrotomia int. muss in einer lange fortgesetzten Durchführung von dicken Catheternummern durch die Strictur bestehen, so dass gewissermaassen, ähnlich wie bei der brüsken Dilatation, die Operation nur als Vorakt zur Erleichterung und Beschleunigung der Wirkung des dilatirenden Verfahrens zu betrachten ist.

An die innere Urethrotomie schliesst sich das allgemein verlassene Verfahren der *Durchätzung der Strictur* (s. oben) an; zu demselben gehören besondere Aetzmittelträger (Ducamp u. s. w.), auf deren Beschreibung verzichtet werden kann. In neuerer Zeit ist das Verfahren der *galvano-kaustischen Trennung der Strictur* von Mallez und Tripier empfohlen worden. Alle diese Verfahren sind unsicher im Erfolg, nicht ungefährlich in Betreff der Harninfiltration und von schlechter Prognose in Betreff des Recidivs; die Brandwunden hinterlassen ausgedehnte Narbenbildung und werden deshalb auch an dieser Stelle leicht zu Recidiven führen.

Die *äussere Urethrotomie* weicht in ihrer Ausführung bei Stricturen nur wenig von der Methodik derselben Operation ab, welche § 287 für die Behandlung der Durchquetschung der Harnröhre angegeben wurde. Sie wurde zur Behandlung der Stricturen besonders von Syme ausgebildet und wird, weil es sich um die Anlegung einer Art von Knopfloch in der Harnröhre am Perineum handelt, auch als *Boutonnière* bezeichnet. Wenn die Strictur noch für irgend ein Instrument durchgängig ist, so ist die Operation sehr leicht, weil das durchgeführte Instrument die Harnröhre für die Freilegung vom Perineum aus markirt. So benutzt man feine Catheter, Metallbougies, zur Noth auch elastische Bougies, um sich dieser Markirung zu versichern. Sehr bequem ist auch für diesen Zweck wieder der Dilatator von Stearns (§ 303), weil man durch die Oeffnungsstellung der Drähte die untere Wand der Harnröhre zur starken Vorwölbung am Perineum bringt. Schwieriger wird das Verfahren, wenn man bei *impermeabler Strictur*

operiren muss; gerade für diese Fälle aber spielt, wie ich § 305 zeigen werde, die U. externa die leitende Rolle. Für solche Fälle führt man einen starken Catheter bis zur Strictur ein und öffnet zuerst vom Perineum aus die Harnröhre vor der Strictur auf den Schnabel des Catheters hin. Hierbei muss gewöhnlich der Bulbus des Corpus cavernosum penis durchschnitten werden. Nach Stillung der Blutung versucht man nun in dem narbigen Gewebe von der eröffneten Harnröhre aus die Oeffnung der Strictur zu sehen und eine feine Sonde von der Wunde aus durch die Strictur zu führen. Wenn dieses gelungen ist, kann man die Narbe von unten her auf der Sonde hin spalten, bis das Messer hinter der Strictur den geräumigen (meist auffällig dilatirten) Theil der Harnröhre erreicht hat. So ist die Operation wohl gelungen. Es giebt leider aber auch schwere Fälle, in welchen es nicht gelingt, die feine Stricturöffnung zu erkennen; dann bleibt nichts anderes übrig, als das narbige Gewebe nach oben hin breit zu spalten, in der Hoffnung, dass man bei dieser, etwas auf das Gerathewohl unternommenen Spaltung endlich doch auf den hinteren Theil der Harnröhre trifft. Aber auch diese Hoffnung kann enttäuscht werden. Nun bleibt für diese Fälle, in welchen anscheinend die Operation misslungen ist, noch ein Hülfsmittel übrig. Man lässt entweder auf dem Operationstisch oder auch erst einige Tage später bei Steinschnittlage den Operirten seinen Harn entleeren und erkennt in der Wunde die Oeffnung, aus welcher der Harn abfliesst. So findet man die Harnröhre, kann sie nachträglich noch einschneiden, wenn es nothwendig erscheint, und in jedem Fall erreicht man das Ziel, von der Wunde aus einen dicken Catheter in die Blase einschieben zu können.

Wenn eiternde Fisteln vorhanden sind (§ 301), so muss die Operation dadurch abschliessen, dass man die Fistelgänge ihrer ganzen Länge nach bis in die urethrotomische Wunde mit dem geknöpften Messer spaltet.

Für die letzterwähnten schweren Fälle ist eine andere Nachbehandlung wie die, in § 288 als ältere Methode erwähnte nicht möglich. Man versucht dann erst gegen den 8.—14. Tag den Catheter auf gewöhnlichem Weg in die Blase zu führen und wiederholt täglich das Verfahren bis zum Schluss der Wunde und darüber hinaus (§ 288). Dagegen ist bei glattem Verlauf der Urethrotomie das neue Verfahren der Nachbehandlung mit sofortiger Einführung eines Nélaton-schen Catheters in die Blase, Liegenlassen desselben und Ausnutzen der Heberwirkung bei aseptischem Wundverband (Fig. 210 § 288) durchaus zutreffend. Man erzielt mit dieser Nachbehandlung vollständige Heilung schon nach 14 Tagen.

Bei sehr ausgedehnter callöser Strictur im vorderen Theil der Harnröhre empfiehlt Gross, durch Urethrotomie am Perineum eine lippenförmige Fistel der Harnröhre für die freie Harnentleerung zu dauerndem Bestand anzulegen. Nur in seltenen Fällen wird die Urethrotomia ext. zu diesem Zweck angezeigt sein.

§ 305. Vergleichende Würdigung der Behandlungsmethoden zur Beseitigung der Harnröhrenstrictur.

Zwischen den verschiedenen Methoden, welche die §§ 302—304 zusammenstellen, die richtige Wahl zu treffen, ist keine leichte Aufgabe. Die nachfolgenden Bemerkungen sollen dem Anfänger diese Wahl erleichtern.

Alle leichten Fälle von permeabeler Strictur gehören in das therapeutische Gebiet der allmähligen Dilatation (§ 302), *unter eventueller Unterstützung und Beschleunigung dieses Verfahrens durch den Gebrauch des Dilatators von Stearns* (§ 303). Doch sind folgende Ausnahmen von der allgemein gültigen Regel aufzustellen: 1) *bei sehr elastischem Stricturring kann*

sich ergeben, dass die allmählige Dilatation nicht zum Ziel führt, weil zwischen den einzelnen Wiederholungen der Einführung des dilatirenden Instruments die Strictur immer wieder auf ihren alten Stand zurückkehrt; 2) *nach scheinbarer Heilung der Strictur durch die allmählige Dilatation kehrt ein Recidiv schnell wieder und das Recidiv wiederholt sich auch nach abermaliger, scheinbar erfolgreicher Wirkung der allmähligen Dilatation;* dann wird der Kranke und der Arzt zu weiteren Wiederholungen die Geduld verlieren; 3) *die Kranken sind so empfindlich durch erhöhte Reizbarkeit des Nervensystems, dass sie theils wegen der Schmerzen bei der Einführung des Instruments, theils wegen der oft sich wiederholenden Schüttelfröste nach der Einführung* (§ 284) *das langsame Verfahren nicht ertragen können;* diese Fälle sind jedoch selten, weil meist im Verlauf des Verfahrens eine Abstumpfung der Empfindlichkeit eintritt; 4) *die complicirende Cystitis ist so schwer, dass eine dringende Indication zur schnellen Beseitigung der Strictur vorliegt, um eine durchgreifende und erfolgreiche Behandlung der Cystitis folgen zu lassen.* Die unter 1) bis 3) genannten Contraindicationen ergeben sich von selbst im Verlauf des Versuchs, welcher mit dem allmählig dilatirenden Verfahren angestellt wird und an sich wohl berechtigt ist. Dagegen wird gegen die unter 4) angeführte Contraindication leider oft gesündigt; wenigstens habe ich in den letzten Jahren, da ich zahlreiche Fälle von U. externa unter den schwersten Complicationen durch Cystitis auszuführen hatte, den Eindruck erhalten, als ob oft mit den scheinbar harmlosen Versuchen der allmähligen Dilatation eine unwiederbringliche Zeit verloren geht, in welcher die *Cystitis* und von ihr aus die *Pyelonephritis* (§ 233) sich entwickeln. *Dann stirbt der Kranke, weil der Arzt bei den fortwährenden, vergeblichen Versuchen der allmähligen Dilatation diese Complication unterschätzte und anwachsen liess, bis sie sich der chirurgischen Controle entzog.*

Diese vier Ausnahmefälle umfassen nun eine ziemlich grosse Quote aller Stricturen und hier steht man vor der Frage: sollen wir die brüske Dilatation, oder die innere Urethrotomie, oder endlich die äussere Urethrotomie ausführen? Nach den grundlegenden Principien der modernen Chirurgie und nach den Erfahrungen meiner Praxis *entscheide ich mich bestimmt für die äussere Urethrotomie.* Sie allein unter den drei zu vergleichenden Verfahren kann unter vollem Bewusstsein dessen, was bei der Operation und in jeder Phase derselben geschieht, ausgeführt werden. Bei der brüsken Dilatation und der inneren Urethrotomie vertrauen wir das Schicksal unserer Kranken der Wirkung complicirter Instrumente, ohne dass wir diese Wirkung ganz sicher controliren können. *Sowohl bei der brüsken Dilatation, wie bei der inneren Urethrotomie können durch die Verletzung des para-urethralen Bindegewebs Harninfiltrationen entstehen, welche bei der äusseren Urethrotomie sicher verhütet werden.* Gouley berichtet beispielsweise 32 Fälle gewaltsamer Dilatation mit 5 Todesfällen und konnte bei der Obduction die Zerreissung der Harnröhre durch die Dilatation nachweisen. In Betreff der Recidive, welche nach jeder Methode eintreten können, weil ja immer an der Stricturstelle eine neue Narbe sich bildet, liegt der grössere Vortheil wieder auf der Seite der äusseren Urethrotomie. Roser hat mit Recht darauf hingewiesen, dass die narbige Schrumpfung auf den breiten Wundflächen der Weichtheile des Perineums an der unteren (hinteren) Harnröhrenwand einen Zug ausübt, welcher diese Wand nach unten rückt und so die Lichtung der Harnröhre erweitert. Freilich kann man sich auf diese Wirkung der Operation nicht so verlassen, dass eine weitere Behandlung überflüssig wäre; vielmehr entlasse ich keinen Stricturkranken aus der Behandlung, auch keinen durch Urethrotomie ext. geheilten, ohne ihn in der Einführung des Nélaton-

schen Catheters unterrichtet und ihm eine öftere Wiederholung derselben, zuletzt wenigstens noch jede Woche einmal, empfohlen zu haben. Mit dieser Vorsichtsmaassregel schützt sich der Geheilte ziemlich vor einem Recidiv; er kann aber die Vorsichtsmaassregel viel leichter durchführen, wenn er durch eine äussere Urethrotomie, und nicht durch brüske Dilatation oder durch innere Urethrotomie geheilt wurde. Einen geringen Werth zur Beurtheilung der inneren und äusseren Urethrotomie besitzt die vergleichende Statistik, weil fast alle prognostisch ungünstigen Fälle, wie z. B. die ganz impermeabelen Stricturen der äusseren Urethrotomie zufallen. Gregory hat 915 Fälle von innerer Urethromie mit 992 Fällen von äusserer Urethrotomie zusammengestellt. Die Sterblichkeit nach innerer Urethrotomie berechnet sich nach dieser Zusammenstellung auf 5%, die Sterblichkeit nach äusserer Urethrotomie auf 8,87%. Wenn man aber bei der letzteren Operation diejenigen Fälle ausscheidet, in welchen der Tod unabhängig von der Operation eintrat, so bleibt für die äussere Urethrotomie nur eine Sterblichkeit von 3% übrig.

Von vielen Autoren wird der Rath gegeben, dass man jede Behandlung der Strictur immer erst dann abschliessen sollte, wenn eine *Uebererweiterung der Harnröhre* (Otis) bis zur Einführung von Nr. 16 erzielt worden ist. Dieser Rath ist an sich nicht übel; aber er kann deshalb nicht immer befolgt werden, weil die in Heilung begriffenen Kranken, nachdem alle Erscheinungen und Störungen verschwunden sind, auf eine Weiterführung der Behandlung sich nicht einlassen. Auch die Uebererweiterung der Harnröhre wird vor Rückfällen der Strictur nicht ganz sicher stellen.

Bei impermeabelen Stricturen hat man, wenn man nicht den gefährlichen Versuch des Cathéterisme forcé (§ 303) machen will, *nur die Wahl zwischen der äusseren Urethrotomie und dem Blasenstich* (§ 320). Es erscheint freilich etwas paradox, eine Strictur der Harnröhre durch den Blasenstich zu behandeln; aber einestheils fordert die Retentio urinae, die gewöhnliche Begleiterscheinung der impermeabelen Strictur, zum Blasenstich auf, und andrerseits lehrt die Erfahrung, dass nach mehrtägigem freien Abfliessen des Harns aus der Canüle des Blasentrocarts die früher unwegsame Strictur wieder für feine Instrumente wegsam, also dem Verfahren der Dilatation zugängig wird. Dieser Erfolg der Blasenpunction ist auf eine Abschwellung der Gewebe an der Stricturstelle zu beziehen, welche durch Aufhören des von dem vorbeifliessenden Harn ausgehenden Reizes eingeleitet wird. So haben besonders englische Chirurgen die Punctio vesicae bei der Behandlung impermeabeler Stricturen ausgeführt. Doch lässt sich nicht verkennen, dass die äussere Urethrotomie die Wurzel des Uebels direct angreift und nebenher ja auch die Retentio urinae beseitigt. *Auch für impermeabele Stricturen ist die äussere Urethrotomie das am meisten zutreffende Verfahren.*

Endlich ist bei dem Bestehen von eiternden Fisteln die äussere Urethrotomie dringend zu empfehlen, auch wenn die Strictur selbst durchgängig ist. Es kann zwar nicht die Möglichkeit geleugnet werden, dass auch durch Dilatation der Strictur und Aetzung der Fistelgänge die Heilung erzielt werden kann; aber die Behandlung dauert lange und ist unsicher im Erfolg, während die äussere Urethrotomie sichere und schnelle Heilung bringt.

Zum Schluss spreche ich meine Ansicht dahin aus: das Verfahren der allmähligen Dilatation, das Verfahren der beschleunigten elastischen Dilatation nach Stearns und endlich das Verfahren der äusseren Urethrotomie sind vollkommen ausreichend, um allen Ansprüchen bei der Behandlung der Stricturen zu genügen, wenn man für jeden Fall unter den genannten drei Verfahren das zutreffende richtig auswählt.

§ 306. Die Geschwülste am Penis.

Ein grosser Theil der Geschwülste am Penis gehört der äusseren Hautdecke an. Hier finden sich: 1) *kleine Atherome,* meist gegen die Wurzel des Penis hin gelegen und die Grösse einer Kirsche selten übersteigend; auch kleine Retentionscysten an den Talgdrüsen der Corona glandis; 2) *Elephantiasis,* fast ausschliesslich die Vorhaut betreffend; sie entwickelt sich zuweilen aus den in § 293 erwähnten entzündlichen Oedemen und kann einen ziemlich bedeutenden Umfang erreichen; 3) die *Condylome* und zwar die breiten und spitzen Condylome, wie sie schon in § 298 genügend beschrieben worden sind. Andere Geschwülste entwickeln sich in den tieferen Theilen des Penis. Die *Knorpel-* und *Knochen-geschwülste*, welche in einzelnen Fällen in dem Septum zwischen den Corpora cavernosa gefunden wurden, sind mehr Curiositäten; sie erinnern an den Penisknochen mancher Thiere. Etwas häufiger kommen zur Beobachtung: 1) die *Gummiknoten der Corpora cavernosa,* besonders der C. cavernosa penis, wo sie einen bedeutenden Umfang erreichen können; sie stellen eine ziemlich feste, undeutlich abgegrenzte Infiltration der Schwellkörper dar und bewirken, dass bei der Erection der Penis, weil die infiltrirte Parthie nicht mit Blut sich füllt, eine gekrümmte Form, mit der Convexität gegen die gesunde Seite gerichtet, annimmt; auch ausgedehnte Narbenbildungen (Sklerosen), auf welche Dittel neuerdings hinwies, können ähnliche Erscheinungen ergeben; 2) *Cystenbildung in den Cowperschen Drüsen am Perineum,* sehr selten; 3) *kleine Polypen der Urethralschleimhaut,* welche man nur dann erkennt, wenn dieselben bei längerem Stiel aus dem Orificium ext. herausgedrängt werden; doch darf man sie nicht mit dem einfachen Prolapsus der Urethralschleimhaut verwechseln; 4) *das Epithelialcarcinom des Penis;* diese Geschwulstform ist für die chirurgische Praxis von so vorwiegender Bedeutung, dass ihre Erscheinungen hier genauer besprochen werden müssen.

Das Carcinom tritt in seinen Anfängen meistens zuerst an der Umschlagsstelle des inneren Blatts der Vorhaut zur Corona glandis auf der Rückenfläche des Penis auf. In seltenen Fällen entwickelt es sich an der Vorhaut in der Gegend des Frenulum praeputii, noch seltener von der Schleimhaut der Urethra und zwar nur von den vorderen Theilen derselben. Die Erscheinungsformen sind so wechselnd, wie etwa auch bei dem Lippencarcinom (§ 40). In dem einen Fall tritt das Carcinom als Geschwür mit hartem speckigem Grund und infiltrirtem Rand auf und kann demgemäss mit einem grossen harten Schanker verwechselt werden. In einem andern Fall entwickeln sich papilläre, gefässreiche Wucherungen, welche mit den spitzen Condylomen um so grössere Aehnlichkeit haben, weil beide an derselben Stelle (hinterer Rand der Eichel) vorzukommen pflegen. Für beide Fälle ist die Differentialdiagnose nur dadurch etwas erleichtert, dass die Carcinome fast ausschliesslich nur bei alten Leuten, vom 50. Jahr an aufwärts, am häufigsten erst gegen das 70. Jahr auftreten und in dieser Lebenszeit harte Schanker und spitze Condylome selten sind. Da aber doch die letzteren immerhin vorkommen können, so hat man bei der Differentialdiagnose die Anamnese (Frage nach einer etwaigen Infection) und den zeitlichen Verlauf zu beachten. Das carcinomatöse Geschwür entwickelt sich viel langsamer, als der harte Schanker und schreitet stetig in seiner Entwickelung fort, während der harte Schanker bald zu einem stationären Geschwür wird und dann allmählig zur Rückbildung kommt, was wieder bei dem Carcinom niemals beobachtet wird. Nur der phagedänische Schanker (§ 298) schreitet zu bedeutender Ausdehnung fort; aber bei ihm geschieht die Zerstörung der Gewebe ohne Production von Geschwulstsubstanz, während bei dem Carcinom der geschwürigen Zerstörung der Gewebe eine Gewebsneubildung parallel geht und

unter der Geschwürsfläche immer eine bedeutende Induration durch Gewebswucherung erkennbar ist. Was endlich die Unterscheidung zwischen den papillären Carcinomen und den Condylomen betrifft, so kann man in zweifelhaften Fällen kleine Gewebsstücke zum Zweck der mikroskopischen Untersuchung excidiren. Bei dem papillomatösen Carcinom findet man stets die Nester der epithelialen Zellen innerhalb der bindegewebigen Grundsubstanz; bei dem Condylom dagegen liegen die geschichteten Epithellager continuirlich und ausschliesslich an der Aussenfläche des Bindegewebes, welches den gewucherten Papillen entspricht. Die secundären Anschwellungen der Lymphdrüsen in der Inguinalgegend sind für die Unterscheidung der drei genannten Krankheitsformen weniger entscheidend, da bei allen dreien kleine, harte und schmerzlose Drüsenanschwellungen sich entwickeln können, wenn sie auch bei dem harten Schanker (als indolente Bubonen, vgl. § 298) am regelmässigsten vorkommen.

Grosse und lang bestehende Carcinome geben zu Schwierigkeiten der differentiellen Diagnose keinen Anlass mehr. Das Carcinom wächst in die Corpora cavernosa penis und urethrae nach hinten vor, wandelt ihr Gewebe in eine starre Masse um und so schreitet die geschwürige Zerstörung an der Oberfläche und die harte Infiltration nach hinten gegen die Tiefe hin fort, bis endlich der ganze Penis zerstört wird. Die Harnröhre verfällt ebenfalls dieser Zerstörung; doch ist in der Regel der Harnabfluss nicht wesentlich gestört, weil eine eigentliche Verengerung des Orificium ext., welches freilich seinen Ort ändert und immer mehr nach hinten rückt, doch nicht eintritt. Wohl aber folgt der Harnentleerung ein bedeutender Schmerz, indem der Harn in die Höhlen des carcinomatösen Geschwürs einfliesst und hier die freiliegenden Nervenenden reizt. Die jauchige Zersetzung, zu welcher ohnehin schon die carcinomatösen Geschwüre aller Orten neigen und welche hier noch durch die Zersetzung des Harns gesteigert wird, führt bald zu einer chronischen Septikämie, erdfahlem Aussehen des Kranken, Verfall der Kräfte u. s. w. — kurz Erscheinungen, welche man früher auf eine Art allgemeiner carcinomatöser Dyskrasie bezog, welche aber wahrscheinlich auf die chronische Septikämie zu beziehen sind (vgl. § 276, allg. Thl.). Uebrigens verläuft das Carcinom des Penis doch ziemlich langsam zum Tod; insbesondere dauert es lange Zeit, bis sich in den Inguinallymphdrüsen zweifellose secundäre Carcinome entwickeln; denn die kleinen Lymphdrüsenschwellungen im Beginn der carcinomatösen Erkrankung können auch die Bedeutung einer septischen Lymphadenitis haben. Deshalb hat auch die operative Entfernung des Carcinoms des Penis quo ad recidivum keine schlechte Prognose. Ueber diese Entfernung vgl. § 307.

Ueber die sehr seltenen *Präputialsteine,* welche ebenfalls Anlass zur Verwechselung mit Carcinom geben können, ist § 322 (Schluss) zu vergleichen. Was diese Verwechselung betrifft, so ist sie nur dadurch begreiflich, dass die angeborene oder erworbene Phimose (§ 291 u. § 297) für beide Krankheiten, für die Bildung eines Präputialsteins, wie für die Entwickelung eines Carcinoms prädisponirt. Uebrigens sind die Präputialsteine sehr viel seltener, als die Carcinome dieser Gegend; Lewin stellte aus der gesammten Literatur nur 15 Fälle von Präputialsteinen zusammen. Wenn man nun unter der Vorhaut einen harten Knoten fühlt, so kann es sich ebenso um einen sehr harmlosen Stein, wie um ein sehr gefährliches Carcinom handeln. Natürlich darf man niemals, wenn auch die Carcinome sehr viel häufiger sind, als die Präputialsteine, unter solchen Umständen sofort die Amputatio penis (§ 307) ausführen; vielmehr hat man durch dorsale Incision zuerst die Phimose zu beseitigen, dann das Carcinom festzustellen und hernach erst die Amputatio penis auszuführen.

§ 307. Zur Behandlung der Geschwülste des Penis. Amputatio penis.

Jede der zu Anfang des § 306 aufgezählten Geschwulstformen erfordert eine besondere Art der Behandlung; doch ist diese Behandlung mit wenigen Worten festzustellen. Die Gummiknoten der Corpora cavernosa werden nicht Gegenstand der operativen Behandlung; sie verschwinden unter allgemeiner antisyphilitischer Behandlung. Die Atherome und die Elephantiasis werden einfach exstirpirt. In beiden Fällen muss man an den Lymphgefäss-reichthum der Gewebe und an die Neigung der Haut zu erysipelatöser Entzündung denken. Es empfiehlt sich deshalb, ebenso auch für die gleich zu erörternde Amputatio penis, die sorgfältige Art der Nachbehandlung durch einen geordneten septischen Verband, wie er für die Nachbehandlung der Phimosenoperation schon beschrieben wurde (§ 293). Die Entfernung der Elephantiasis der Vorhaut kann zu einer sehr blutigen Operation werden, weil die Blutgefässe sehr erweitert sind; doch wird man durch exacte Benutzung der Schieberpincetten, der Unterbindung und Umstechung einen bedenklichen Blutverlust verhüten. Für die *Entfernung der spitzen Condylome* stehen die operative Entfernung mit dem Messer oder der Scheere, ferner die Zerstörung mit starken Aetzmitteln, endlich der Gebrauch von einfach adstringirenden Substanzen in Concurrenz. Was die letzteren betrifft, so giebt es gewisse Receptformeln, welche sich gut bewähren; z. B. ein Streupulver aus gleichen Theilen von Herba Sabinae und Alaun, doch ist die Aufzählung solcher Arzneimittel mehr Aufgabe der Arzneimittellehre, als der Chirurgie. Unter den Aetzmitteln sind nur diejenigen brauchbar, deren Wirkung genau auf der Stelle der Anwendung beschränkt bleibt, z. B. Acid. nitricum, Acid. chromicum, Acid. acet. mono-bromicum (vgl. § 248, allg. Thl.), während zerfliessende Aetzmittel, wie z. B. Kali causticum, nicht angewendet werden sollen. Bei bedeutenden Condylommassen sind die Aetzungen deshalb unangenehm, weil sie schmerzhaft sind und doch mehrmals wiederholt werden müssen. Ich habe deshalb oft *die Exstirpation grosser Condylommassen* mit dem Messer vorgenommen. Man braucht sich trotz des Blutreichthums der spitzen Condylome vor der Blutung nicht zu fürchten. Die zuführenden Arterien sind viel kleiner, als man sich nach dem Reichthum der Condylome an Capillaren vorzustellen geneigt ist. Oft habe ich die Blutung durch die Naht gestillt, wenn die Basis des Condyloms schmal genug war, um die Wundränder mit einander zu vereinigen; in anderen Fällen verschliesst man die Arterien durch die Umstechung. Kleine Condylome kann man wie jede andere Warze einfach mit der Scheere abtragen. Die Cysten der Cowper'schen Drüsen werden exstirpirt; die Polypen der Urethra einfach mit der Scheere abgetragen.

Die Behandlung des Carcinoms des Penis soll stets durch Amputatio penis geschehen. Die Entfernung des Carcinoms für sich ist zu unsicher im Erfolg und es kann sich bei dem relativ hohen Alter des Kranken nicht mehr um die Erhaltung der Function handeln. Die Stelle, an welcher die Amputatio penis vorzunehmen ist, wird so bestimmt, dass man von dem am weitesten nach hinten gelegenen Punkt der Infiltration noch um $1\frac{1}{2}$ bis 2 Ctm. weiter nach hinten geht, um ganz sicher alles Kranke zu entfernen. Die Operation selbst kann etwa mit einem zweizeitigen Zirkelschnitt zur Ausführung einer Amputation an den Extremitäten verglichen werden (vgl. § 321, allg. Thl.). Man spannt den Penis stark nach vorn an, um der Haut soviel Spannung zu geben, dass sie von dem circulär geführten Messer leicht getrennt wird. Nun verzieht man den hinteren Theil der Penishaut nach hinten und schneidet dann mit einem kräftigen, senkrecht zur Längsaxe des Penis geführten Schnitt den Penis quer ab, wobei die Trennungslinie der Corpora cavernosa dicht an den hinteren Hautrand fällt. Durch die Ver-

ziehung der Haut nach hinten wird eine Hautmanschette gebildet, durch welche man den Penisstumpf bequem bedecken kann. Bevor man jedoch die Vereinigung der Haut vornimmt, muss zuerst die Blutung gestillt werden. In der Regel hat man vier Arterien zu unterbinden, zwei A. A. dorsales penis (vgl. Fig. 222 a. d. p.) und zwei A. A. profundae (a. p. p.). Seltener spritzen noch aus dem Bulbus urethrae zwei kleine Arterien. Bei den A. A. profundae empfiehlt sich statt der Unterbindung die Umstechung, weil sich das Schnittende der Arterie nicht gut aus dem Maschengewebe des Corpus cavernosum isoliren lässt. In den letzten Fällen dieser Operation habe ich sehr bequem die nun noch bestehende venöse Blutung aus den Corpora cavernosa dadurch gestillt, dass ich die ganze Fläche der beiden Corpora cavernosa penis mit tief greifenden Catgutnähten vereinigte. Hierdurch erhält der Stumpf wieder eine eichelartige, stumpfe Form. Eine besondere Sorge erheischt die Harnröhre, deren narbige Strictur sonst nicht vermieden werden könnte. Man spaltet die untere Wand der Harnröhre auf mindestens 1 Ctm. Länge mit der Scheere, verzieht dann die so gebildeten Wundwinkel der Schleimhaut durch Nähte so zur äusseren Haut, dass eine förmliche Herauswälzung der Schleimhaut erzielt wird. So wird die Lichtung der Harnröhre auf das doppelte der Norm verbreitert. Wenn nun noch eine narbige Verengerung eintritt, so bringt sie nur geringen Schaden. Der Kranke kann schon nach wenig Tagen wieder normal Harn lassen; in den ersten Tagen wendet man zur Harnentleerung den Catheterismus an. Später muss der Geheilte von Zeit zu Zeit die Spitze eines dicken Bougies in das neue Orificium ext. sich einschieben, um sich von der gehörigen Weite desselben zu überzeugen. Die primäre Vereinigung der ganzen Wunde wird besonders unter dem aseptischen Verband (§ 293) mit ziemlicher Sicherheit erreicht.

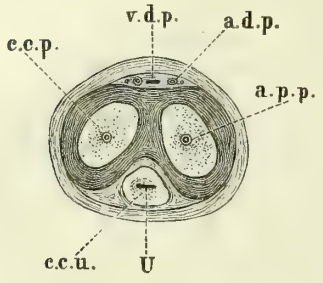

Fig. 222.
Frontaler Durchschnitt durch den Penis nach Henle. U. Urethra. c.c.p. Corpus cavernosum penis. c.c.u. Corpus cavernosum urethrae. v. d. p. Vena dorsalis penis. a. d. p. Art. dorsalis penis. a. p. p. Art. profunda penis.

Statt der Amputation mit dem Messer hat man gelegentlich auch das Verfahren mit dem Ecraseur und der galvanokaustischen Schlinge (vgl. §§ 246 u. 247, allg. Thl.) empfohlen, indem man die Blutersparniss rühmte. Wenn man aber bei dem Gebrauch des Messers bis zu der Anlegung der Ligaturen den Penis an seiner Wurzel zusammendrücken lässt, so geht auch bei diesem Verfahren keine nennenswerthe Menge Blut verloren. Das Zusammendrücken der Peniswurzel durch die Finger eines Assistenten macht auch das Anlegen der elastischen Binde um die Peniswurzel (Verfahren von Esmarch, § 299, allg. Thl.), welches in neuester Zeit empfohlen wurde, überflüssig. Die Sicherung der Harnröhre gegen Narbenstrictur lässt sich leichter bei der Benutzung des Messers erzielen, als bei der Benutzung des Ecraseurs oder der galvano-kaustischen Schlinge. Bei den letzteren Verfahren muss vor der Operation ein Catheter in die Harnröhre eingeführt und auf diesen hin die Trennung ausgeführt werden; man würde sonst in den zerquetschten und verbrannten Geweben die Lichtung der Harnröhre nicht erkennen.

§ 308. Plastische Operationen am Penis. Urethroplastik.

Ein Theil der plastischen Operationen am Penis wurde schon in den §§ 292 bis 296 erörtert; auch das Gebiet der eigentlichen Urethroplastik wurde schon bei Gelegenheit der Hypospadie berührt. Doch bleibt uns hier noch die wichtigste Operation der Urethro-plastik, nämlich *die Operation zum Verschluss der lippenförmigen Harnröhrenfisteln* zu erörtern übrig. Die Indication ist theils im

Verlauf der Behandlung der Hypospadie (§ 296), theils aber — und zwar in den meisten Fällen, durch die Fisteln gegeben, welche aus der Heilung des phagedänischen Schankers (§ 298), gelegentlich wohl auch einer Verletzung (§ 286) hervorgehen. Nun sind manche Einzelnheiten von den Eigenthümlichkeiten des einzelnen Falles abhängig; aber einige allgemeine Regeln können doch hier aufgestellt werden. Die Schwierigkeit des operativen Verschlusses dieser Fisteln liegt wesentlich in dem Andrängen des Harns gegen die Nahtlinien, und diese Schwierigkeit soll die operative Methodik bekämpfen.

Bei ganz feinen lippenförmigen Harnröhrenfisteln hat Dieffenbach die von ihm erfundene Schnürnaht (vgl. Fig. 89 § 255, allg. Thl.) empfohlen; doch führt dieses Verfahren dann nicht mehr zum Ziel, wenn die Fistel grösser als ein Stecknadelkopf ist, und ist überhaupt sehr unsicher im Erfolg. Nun hat Dieffenbach für die grösseren Fisteln ziemlich complicirte Operationsmethoden angegeben, auf deren Beschreibung ich deshalb verzichte, weil Dieffenbach das wichtige *Princip der Duplicirung des Verschlusses* (§ 268, allg. Thl.) noch nicht kannte. Erst die Anwendung dieses Princips giebt einige Sicherheit des Erfolgs.

Man umschneide in der Entfernung von einigen Millimetern bis zu 1 Ctm. von der Fistel in Spindelform die Haut und präparire die Haut gegen die Fistel zu so weit ab, dass es gelingt, durch Nähte, welche die beiden Hauträuder der Spindel vereinigen, die Haut gegen die Lichtung der Harnröhre zu stellen. Ob es besser ist, die Längsaxe der Spindel quer oder in die Längsaxe des Penis zu legen, hängt von der Längen- oder Querausdehnung der Fistel ab. Nachdem nun die erste Nahtlinie ausgeführt ist, hat man eine spindelförmige Wunde vor sich, welche entweder durch Verschiebung oder durch Lappenbildung geschlossen werden muss. Will man die Verschiebung benutzen, so führt man, ungefähr 2 Ctm. von den ersten Schnittlinien entfernt und ihnen parallel (vgl. Fig. 100 § 266, allg. Thl.), weitere Schnitte, um viereckige Lappen mit doppelter Ernährungsbrücke zu bilden. Diese Lappen werden von der Fascie des Penis abgelöst und gegen die Mittellinie der Wunde verschoben, um hier durch eine zweite Nahtlinie vereinigt zu werden. Der Verschluss der Fistel ist doppelt und die äussere Haut ist nach innen gekehrt, um als Schleimhaut der Harnröhre zu fungiren. Wenn nur an jeder Stelle in der Länge der Wunde *eine* Nahtlinie hält, so ist der Erfolg gesichert. Doch ist es ein kleiner Nachtheil, dass die beiden Nahtlinien vollständig in einer Ebene liegen, weil der andrängende Harn, wenn er die innere Nahtlinie auseinanderdrängte, sofort an die äussere Nahtlinie gelangt. Deshalb kann man auch nach Anlegung der ersten Nahtlinie den Verschluss der nun gegebenen Wunde durch Lappenbildung bewirken. Am meisten empfiehlt sich hierzu die Bildung von gestielten *Lappen aus der Scrotalhaut.* Der Lappenstiel kommt gegen die Wurzel des Penis zu liegen. Die Substanz der Scrotalhaut ist zu plastischen Zwecken sehr gut geeignet; sie ist sehr gut ernährt und ausgezeichnet dehnbar, so dass der gebildete Lappen, auch wenn er keine sehr zutreffende Form erhalten hat, doch durch die Spannung der Nähte in die geeignete Form gebracht werden kann. Man muss jedoch bei der Bildung der Lappen an die bedeutende Retraction der sehr elastischen Substanz denken und den Lappen doppelt so gross bilden, als ohne diese Retraction nothwendig sein würde. Der Defect in der Scrotalhaut lässt sich leicht durch Nähte schliessen.

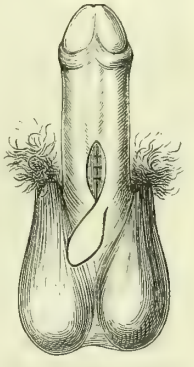

Fig. 223.
Schema zur Operation der lippenförmigen Urethralfistel.

Es darf hier noch darauf hingewiesen werden, dass lippenförmige Fisteln anderer Schleimhautcanäle, z. B. der Trachea (§ 146) und des Darmcanals (§ 239) nach derselben Methode geschlossen werden können.

Dass man dem urethroplastischen Verschluss der Urethralfistel die Bildung einer Fistel am Perineum durch Urethrotomia ext. vorausschicken sollte, wurde schon von Dieffenbach geplant und später von Ricord ausgeführt. Bardeleben hält dieses Verfahren mit Recht für überflüssig. Nur bei der schweren Aufgabe der Urethralplastik in Fällen von angeborener Bauchblasenspalte ist das Verfahren berechtigt, und wie § 339 zeigen wird, mit gutem Erfolg von Thiersch geübt worden. In Betreff der Nachbehandlung der gewöhnlichen Fisteloperation kann das Einlegen eines Nélaton'schen Catheters (§ 282) in Permanenz empfohlen werden. Auch wird man dieses Einlegen zweckmässig wieder mit der Hebervorrichtung verbinden, welche für die Nachbehandlung der Urethrotomia ext. empfohlen wurde (§ 288). Denn gerade die exacte Entleerung jedes Tropfen Harns, welcher in die Blase gelangt, wird am besten verhindern, dass zwischen der äusseren Fläche des Catheters und der Wand der Harnröhre Harntropfen nach vorn rieseln und die Nahtlinie inficiren.

DREIUNDZWANZIGSTES CAPITEL.

Die Verletzungen und chirurgischen Krankheiten der Blase und der Prostata.

§ 309. Die quetschenden Verletzungen der Blase. Die Blasenblutung.

Quetschende Gewalten, welche auf die Wandungen der Blase einwirken, treffen zuerst auf die vordere Bauchwand und erfahren zuerst durch die elastische Wirkung der Bauchdecken eine solche Abschwächung, dass die ebenfalls sehr elastische Blasenwand nicht leicht eine Zerreissung erfährt. Jedoch ändert sich das Verhältniss durch Ueberfüllung der Blase durch Harn, weil hierdurch eine Spannung der Blasenwand und endlich auch der Bauchdecken bedingt wird. Deshalb kann eine Verletzung, welche bei wenig gefüllter Blase ganz harmlos verlaufen sein würde, bei stark gefüllter Blase doch bedenkliche Folgen haben. Bei geringerer Quetschung der Blasenwand kommt es nur zum Zerreissen einiger Blutgefässe in der Blasenschleimhaut, welche das Blut in die Blasenhöhle eintreten lassen. So entsteht eine *Blasenblutung*. Bevor wir die schwereren Verletzungen der Blase untersuchen, müssen wir den Fall der Blasenblutung noch etwas genauer erörtern, weil auch ohne Verletzung von aussen her Blasenblutungen eintreten (z. B. bei Cystitis mit hämorrhoidaler Ektasie der Venen § 312, bei Blasensteinen § 324, bei Carcinomen der Blase § 340) und hierdurch die Blasenblutung ein besonderes Interesse gewinnt.

Die Diagnose ist dadurch leicht zu stellen, dass der entleerte Harn die blutige Beimischung erkennen lässt. Nur Verletzungen und Krankheiten der Nieren, bei denen es zu einer Blutung in die Harncanälchen und des Nierenbeckens kommt, können eine ähnliche Verfärbung des Harns ergeben; doch ist in diesen Fällen der Blutfarbstoff, bevor er aus der Blase entleert wird, schon so verändert, dass die Färbung des Harns mehr braun oder braunschwarz erscheint, während bei echter Blasenblutung der Harn in blutrother Farbe entleert wird. Auch zeigt bei Nierenblutung die mikroskopische Untersuchung nur sehr geschrumpfte Reste der rothen Blutkörperchen, während bei Blasenblutung die

rothen Blutkörperchen zwar entfärbt, aber dabei mehr gequollen erscheinen und kugelige Gebilde darstellen. Bei Blasenblutungen kommt es auch zur Entleerung kleiner Fibringerinnsel mit unveränderter Blutfärbung, während Fibringerinnsel aus der Niere und dem Nierenbecken entfärbt werden, bevor sie nach aussen entleert werden. Es kann sogar bei Blasenblutungen die ganze Höhle der Blase durch grosse Blutgerinnsel ausgefüllt werden. Unmittelbar nach der Blasenblutung tritt ein heftiger und oft wiederholter Drang zur Harnentleerung ein; doch erfolgt die Entleerung oft nur unvollkommen, weil die Gerinnsel sich vor das Orificium int. urethrae legen und den Abfluss des Harns verhindern. Wenn man unter diesen Umständen den Catheter einführt, so gelingt es oft auch mit diesem nicht, eine vollkommene Entleerung des Harns zu erzielen, weil die Gerinnsel sich in die Augen des Catheters legen und dieselben verschliessen. Dann spritzt man am besten durch den Catheter einige Tropfen Wasser ein, um die Gerinnsel aus den Augen wieder in die Blase zu dislociren.

Die Gefahren der Blasenblutung sind: 1) die faulige Zersetzung des ergossenen Bluts in der Blase, 2) die Fortdauer der Blutung, so dass die Anämie bedrohlich wird. Die erste Gefahr kann von der gelegentlichen Beimischung der Spaltpilzkeime zum Harn (§ 311) abhängig sein, doch kann auch der Arzt die faulige Zersetzung des Blutes verschulden, wenn er nicht sorgfältig aseptisch gereinigte Catheter in die Blase einführte. Die beginnende Sepsis des ergossenen Bluts bedingt natürlich sofort eine Cystitis (§ 312); doch kann sie durch antiseptische Berieselungen der Blase, wie sie § 314 zur Behandlung der Cystitis empfohlen werden, auch wieder beseitigt werden. Nur die Scheu vor solchen Berieselungen, welche auch heute noch nicht bei vielen Aerzten überwunden ist, lässt es erklären, dass immer noch in vielen Fällen die Blasenblutungen zu Cystitis und endlich zu den schwersten und gefährlichsten Formen derselben führen. Wie nun die antiseptische Berieselung gegen die Gefahr der septischen Zersetzung des ergossenen Bluts sicher stellt, so können wir auch auf anderen Wegen die Hämostase ziemlich sicher beschaffen. Wenn freilich die Blutung nur von einer äusseren quetschenden Verletzung abhängt, so ist das hämostatische Verfahren für die meisten Fälle dieser Art nicht nothwendig; bei normalem Verhalten der Gefässwände tritt gewöhnlich die spontane Blutstillung (§ 118 allg. Thl.) ein. Wir werden aber noch eine sehr häufige Veränderung der Blutgefässe (theils bei chronischer Cystitis § 312, theils bei Prostataschwellung § 315) kennen lernen, bei denen selbst der einfache Catheterismus zu gefährlichen Blutungen führen kann; endlich neigen die Carcinome der Blase (§ 340) zu bedenklichen Blutungen. Für alle solche Fälle muss das *hämostatische Verfahren* angewendet werden.

Dasselbe besteht: 1) in der *Berieselung der Blase mit Eiswasser* durch einen eingeführten Catheter, 2) in der *Einspritzung von dünnen Lösungen des Extractum secalis cornuti aquosum* (2 bis 3 grm. auf 100—200 H_2O, jedesmal 30 grm. einzuspritzen) *in die Blase*, oder in subcutanen Injectionen einer stärkeren Lösung (1 grm. auf 10 grm. H_2O mit 0,1 Acid. carbolic. — vgl. § 311, allg. Thl. — ein Gramm der Lösung pro dosi) an der vorderen Bauchwand oberhalb der Symphyse; 3) in der *Compression der Blase*, welche freilich nicht direct, sondern nur durch Einführung dicker Tampons in das Rectum (bei Frauen in die Vagina) ausgeübt werden kann. Jedes dieser Verfahren ist an sich zweckmässig; die Tamponnade des Rectums wendet man nur in den schwersten Fällen an. In solchen Fällen müssen auch eventuell alle Verfahren combinirt werden. Das Eiswasser, welches man zu den Injectionen benutzt, muss durch Zusatz von antiseptischen Substanzen (1% Acid. carbol. oder ½% Acid. salicylic.) aseptisch gemacht werden. Parkinson empfahl die Injection von dünnen Lösungen von Eisenchlorid in die Blase, um die Blasenblutungen zu stillen.

Bei Fracturen der Beckenknochen, besonders der horizontalen Aeste des Schambeins entstehen aus den verletzten Knochengefässen Blutergüsse, welche sich im kleinen Becken zum Blasenhals herabsenken und von dem paravesicalen Bindegewebe aus ein solches Oedem der Gewebe erzeugen, dass die Harnentleerung unmöglich wird (§ 358). Doch findet die Einführung des Catheters kein Hinderniss und wenige Tage später verschwindet der Bluterguss und das begleitende Oedem, so dass die Harnentleerung bald wieder normal wird.

§ 310. Die perforirenden Wunden der Blase. Die Fremdkörper in der Blase.

Als Typus der perforirenden Wunden der Blase kann man die Schussverletzung der Blase betrachten. Stich- und Riss-wunden der Blase weichen nur in unwesentlichen Punkten von dem Verlauf der Schusswunden ab. Neben diesen offenen Wunden kommen in der Verletzungspraxis des Friedens noch die subcutanen Zerreissungen der Blase besonders in Betracht. Bartels hat eine statistische Zusammenstellung von 504 Blasenwunden aus der Literatur gegeben. Von ihnen waren 285 Schussverletzungen und nur in 65 Fällen von diesen trat der Tod ein. Dagegen gelangten von 169 Fällen von Harnblasenzerreissung nur 17 zur Heilung. Selbstverständlich bieten die Schusscanäle, in welchen der Harn nach aussen sich entleeren kann, für den Verlauf der Harninfiltration eine bessere Aussicht für günstigen Verlauf. Doch ist die Statistik des amerikanischen Kriegs weniger günstig. Auf 3174 Fälle von Schussverletzungen, welche die Beckengegend betrafen, kamen 185 Fälle von Verletzung der Blase mit 96 Todesfällen.

Ein fundamentaler Unterschied liegt zwischen den Wunden, welche gleichzeitig die Blasenwand und den peritonealen Ueberzug derselben am Blasenscheitel und der hinteren Blasenwand treffen, und zwischen den Wunden, welche nur den unteren Theil der vorderen Blasenwand oder den Blasengrund treffen und die Peritonealhöhle nicht eröffnen. Die erstere Gruppe von Wunden führt schon in wenigen Stunden oder spätestens in einigen Tagen zum Tod. Der Harn fliesst in die Bauchhöhle ein und erzeugt eine septische Peritonitis (§ 231). Gewiss ist es unter diesen Umständen angezeigt, ebenso zu handeln wie bei den ähnlichen Wunden des Darmcanals; d. h. man müsste möglichst früh nach der Verletzung die Laparotomie an der vorderen Bauchwand machen, die Oeffnung der Blasenwand aufsuchen, sie vernähen und die antiseptische Toilette der Bauchhöhle vornehmen. Nach Güterbock's Angaben wurde die erste und zwar erfolgreiche Operation dieser Art bei Blasenruptur mit Eröffnung der Bauchhöhle von dem amerikanischen Chirurgen Walter ausgeführt; ähnliche Operationen versuchten Willett und Christopher Heath später ohne Erfolg. Ob man dann noch durch Cystotomie in einem Theil der Blasenwand, welche nicht von Peritoneum überzogen ist, also durch Cystotomia suprapubica oder perinealis (§ 328 und § 330) dem Harn freien Abfluss schaffen soll, damit der Harn nicht in die vernähte Blasenwunde eindringt, oder ob man sich auf das Einlegen des Catheters in Permanenz, eventuell unter Benutzung des Hebermechanismus (§ 288) verlassen darf, muss noch die Erfahrung lehren; denn solche Operationen sind bis jetzt nur in kleiner Zahl unternommen worden. Die Cystotomia lateralis (§ 330) zur Behandlung der perforirenden Blasenwunden wurde von Gouley und Mason empfohlen.

Die Gefahr der perforirenden Blasenwunden, welche die Peritonealhöhle unverletzt lassen, ist zwar nicht so gross und so augenblicklich, aber doch bedeutend genug. Nur für den Fall, dass der Schuss- (oder Stich-) canal den Harn ganz frei nach aussen abfliessen lässt, darf auf einen günstigen Verlauf auch ohne besondere Kunsthülfe gerechnet werden. In allen andern Fällen — und sie bilden die übergrosse Mehrzahl — fliesst der Harn nicht frei nach aussen, sondern in

das paravesicale Bindegewebe ab, und es kommt zur *Harninfiltration im Bindegewebe des kleinen Beckens.* Dieses Ereigniss ist nicht nur wegen der fieberhaften Folgen der ausgedehnten septischen Phlegmone fast ebenso gefährlich, als eine allgemeine septische Peritonitis, sondern complicirt sich auch direct mit dieser Peritonitis, indem die Phlegmone auf das Peritoneum übergreift. So enden auch diese Fälle meist in wenigen Tagen tödtlich. Auch ist die chirurgische Correction einer ausgedehnten perivesicalen Phlegmone wegen der vielfachen Verzweigungen des Bindegewebes des kleinen Beckens zwischen die Beckenorgane kaum möglich; aber bei Beginn der Infiltration wird doch noch eine chirurgische Correction möglich sein. Das einfachste wäre die *Drainirung der Blasenwunde*, eventuell unter Erweiterung des Wundcanals; doch wird hierdurch eine sichere Entleerung des Harns nach aussen nicht erreicht werden. Mindestens müsste man die Drainirung durch Einlegen eines Catheters durch die Harnröhre in Permanenz und Hinzufügung des Hebermechanismus unterstützen; der Catheter würde dann als ein zweites Drainrohr fungiren. Noch sicherer aber ist die Eröffnung der Blase durch Schnitt an ihrem tiefsten Punkt, also die Ausführung einer Cystotomia perinealis (§ 330), um hier ein Drainrohr einzulegen (§ 331) und den Harn in vollständigster Weise gegen das Perineum abzuleiten. Bei schon entwickelter Harninfiltration kann man versuchen, von der cystotomischen Wunde aus das Bindegewebe des kleinen Beckens zu eröffnen, zu irrigiren und zu drainiren; aber der Erfolg dieser Bemühungen wird sehr unsicher sein.

Fremdkörper gelangen entweder durch eine perforirende Wunde in die Blase, wie z. B. Kugeln bei Schusswunden, Splitter des Os pubis bei complicirten Fracturen dieses Knochens, oder werden absichtlich und unabsichtlich von der Harnröhre aus in die Blase eingeführt. Zu den letzteren gehören die *abgebrochenen Catheterstücke* (vgl. § 289), ferner Haarnadeln, Bleistifte, Griffel u. s. w., welche in kindischer Spielerei in die Harnröhre eingeführt werden und den Fingern entschlüpfen. Es wurde § 289 schon erwähnt, dass solche Fremdkörper durch eine rückwärts verlaufende peristaltische Bewegung der Harnröhrenwand zur Blase getrieben werden. Die Diagnose ist nicht immer leicht, weil der Fremdkörper, besonders wenn er so weich ist, wie das abgebrochene Stück eines elastischen Catheters, leicht der Tastempfindung des eingeführten Metallcatheters entgehen kann. Auch hält ein falsches Schamgefühl die Kranken, welche sich selbst Fremdkörper einführten, von dem Eingeständniss ihrer Sünde ab. Dabei ist eine frühe Diagnose sehr erwünscht, wenn auch später *die Steinbildung um den Fremdkörper* (§ 322) der Diagnostik nicht entgehen kann. Man ist dann erstaunt, als Kern des durch Cystotomie entfernten Steins einen solchen Fremdkörper zu finden. Aber es kann auch *durch septische Cystitis sehr schnell der Tod eintreten;* und gerade deshalb ist es so wichtig, früh die richtige Diagnose zu stellen. Wahrscheinlich wird für diesen Zweig der Diagnostik die Cystoskopie (§ 285) in der Zukunft eine werthvolle Hülfe geben.

Nach festgestellter Diagnose muss *der Fremdkörper möglichst schnell aus der Blase entfernt werden;* denn seine Gefahr lässt sich nicht voraus bestimmen, weil seine septischen Qualitäten unbestimmbar sind und jederzeit zur tödtlichen jauchigen Cystitis führen können. Ja auf den blossen Verdacht hin kann man Versuche zur Entfernung der Fremdkörper unternehmen. Für elastische Catheter hat Lüer, und für Haarnadeln hat Leroy d'Étiolles ein eignes Fanginstrument erfunden, welche wie Metallcatheter in die Blase eingeführt werden. Die zwei wichtigsten Modelle sind in Fig. 224 und in Fig. 225 abgebildet. Die Branchen der Fig. 224 werden geschlossen durch den Catheter mit offenem vorderen Ende eingeführt und federn auseinander, sobald sie in die Höhle der Blase gelangen. Sie können nun wie die Branchen einer Pincette das abgebrochene

Catheterstück fassen und halten es fest, indem sie sich bei dem Einziehen in den Catheter um dasselbe schliessen. Der Haken an der Spitze des in Fig. 225 abgebildeten Instruments soll die Haarnadel angeln und so in die Lichtung des Instruments hineinziehen, dass Instrument und Nadel ohne Verletzung der Harnröhre herausgezogen werden können. So sinnreich die Mechanik dieser Instrumente ist, so ist doch das bei weitem sicherste Verfahren die *Cystotomie*, deren Methodik in den §§ 328 und 330 erörtert werden wird. Man kann von der cystotomischen Wunde aus die Fremdkörper in der Blase fühlen und dann in schonendster Weise ihre Extraction bewirken. Bevor man jedoch zur Cystotomie sich entschliesst, kann man auch versuchen, den Lithotripter (§ 333) in die Blase zu führen und mit ihm den Fremdkörper zu fassen und herauszuziehen. Ebermann empfiehlt zu diesem Zweck einen Lithotripter mit sehr kurzen Branchen. In einem Fall gelang mir die Extraction eines abgebrochenen Catheterstücks durch den gewöhnlichen Lithotripter (Fig. 249 § 333) bei einem 80 Jahr alten Mann, welchen ich der Cystotomie nicht mehr unterziehen wollte. — Ueber die Blasensteine, welche eigentlich nicht als Fremdkörper bezeichnet werden können, vgl. § 322 u. f.

Fig. 224.
Lüer's Catheterfänger.
1/3 d. nat. Gr.

Fig. 225.
Leroy's Haarnadelfänger.
1/3 d. nat. Gr.

§ 311. Die Ursachen der Cystitis.

Wenn wir unter dem Namen der Cystitis alle Formen der Entzündung der Blasenwand (vgl. über diese Formen § 312) zusammen fassen wollen, so stehen diese Formen allerdings mit den Ursachen im genauesten Zusammenhang; doch ist es zweckmässig, vorläufig ohne Berücksichtigung dieses Zusammenhangs eine Uebersicht der Ursachen zu geben. Dieselben sind nun zwar mit Ausnahme weniger Fälle von einer Art cystitischer Reizung durch chemische Agentien (vgl. Schluss des §) in den Spaltpilzen, wie bei den Entzündungen anderer Organe, zu suchen; aber wir müssen die verschiedenen Wege kennen lernen, auf welchen die Spaltpilze in die Blase gelangen und bemerken vorläufig schon, dass der blutwarme Harn mit seinem, an die Harnsäure und harnsauren Salze gebundenen Stickstoff eine sehr günstige Nährflüssigkeit für die Entwickelung der Spaltpilze ist, sobald diese einmal den Weg in die Blase gefunden haben. Die Cystitis entsteht nun:

1) *durch offene Wunden*, welche die Blase durchbohren oder mindestens bis zur Blasenwand reichen. Ueber diese Ursache der Cystitis können wir uns weitere Bemerkungen ersparen, weil in dieser Beziehung die Blase allen übrigen Organen gleich steht und die Entzündung der offenen Wunden im allgemeinen Theil hinlänglich erörtert wurde;

2) *durch Einführung septisch beschmutzter Catheter und anderer Instrumente* (Lithotripter, § 333, u. s. w.). Die Bedeutung dieser Ursache der Cystitis wurde schon § 281 berührt. Es handelt sich hier um *eine einfache*

septische Impfung, für welche der Chirurg verantwortlich ist. Die Mittel, um diese schlimme Folge des Catheterismus zu verhüten, wurden ebenfalls schon § 281 angegeben. Es muss aber noch einmal hier darauf hingewiesen werden, dass die nöthige Vorsicht bisher nur von den Chirurgen geübt wurde, welche mit fester Ueberzeugung auf dem Boden der modernen Lehre der septischen Entzündung stehen. Viele Aerzte halten es noch für hinreichend, den Catheter, welchen sie vielleicht vorher bei einem Kranken mit septischer Cystitis benutzt haben, einzuölen und bei einem anderen Kranken einzuführen. Es ist unberechenbar, wie oft auf diesem Wege schwere Infectionen auf die Blase übertragen worden sind, und wieviel Todesfälle auf Rechnung dieses mangelhaften antiseptischen Verfahrens bei Reinigung der Catheter zu setzen sind. Man muss deshalb immer wieder auf's neue die grösste Vorsicht empfehlen;

3) *durch Stauung des Harns in der Blase.* Die wichtigsten Ursachen einer solchen Stauung sind: Lähmungen des Blasenmuskels (z. B. nach Verletzungen (§ 209) und Erkrankungen des Rückenmarks), enge Stricturen der Harnröhre (§ 301), Schwellungen der Prostata (§ 315) u. s. w. Hier sind zunächst zwei Fälle zu unterscheiden: nämlich a) der Fall, dass der Harn ein normaler ist, und b) der Fall, dass der Harn von einem Kranken herrührt, welcher an einem allgemeinen (septischen) Infectionsfieber leidet. Im ersteren Fall könnte man annehmen, dass die Aufstauung des Harns harmlos sei und niemals zu einer Cystitis führen könne; man darf aber nicht vergessen, dass eine Abscheidung einzelner Spaltpilze aus den Nieren auch bei gesunden Menschen stattfindet. Wenn nun der Harn für einige Zeit in der Blase aufgestaut wird, so kann die gelegentliche Anwesenheit von einzelnen Spaltpilzen, welche aus dem Blut in den Harn übergingen, genügen, um eine Massen-entwickelung der Spaltpilze in dem gestauten Harn zu bewirken und so trotz der sonstigen Gesundheit des Betreffenden eine Cystitis hervorzurufen. Wohl wissen wir durch die Untersuchungen von G. Simon (§ 286), dass normaler, eben gelassener Harn, wenn wir ihn in das Bindegewebe des Versuchsthiers einspritzen, keine Entzündung erzeugt. Dagegen lehren uns aber die Versuche Schüller's, dass die eben dargelegte Auffassung von der Gefahr der Harnstauung vollkommen zutreffend ist. Schüller umschnürte den Penis gesunder Hunde mit einem Faden und liess denselben einige Tage liegen; dann beobachtete er regelmässig eine septische Zersetzung des aufgestauten Harns, welcher alkalische Beschaffenheit annimmt, und demgemäss beginnende Cystitis. Wenn nun z. B. ein gesunder Mensch eine schwere Verletzung des Rückenmarks mit Blasenlähmung erleidet (§ 209), so wiederholen sich die Verhältnisse wie im Versuch; der aufgestaute Harn wird allmählig alkalisch und erregt dann Cystitis. Indem schon bei gesunden Menschen in dem aufgestauten Harn eine Ursache der Cystitis gegeben ist, so wird diese Gefahr bei Verletzten, welche an Septikämie leiden, noch viel grösser; denn sie scheiden mit dem Harn grössere Mengen von Spaltpilzen aus dem Blut ab (§ 174, allg. Thl.) und inficiren regelmässig durch ihren Harn die Blasenwand. Ja es bedarf bei schwerer Septikämie nicht einmal der Aufstauung des Harns, um eine Cystitis, und zwar bis zu der schwersten, diphtheritischen Form derselben hervorzurufen. Man würde demnach eine echte *fieberhafte Infectionscystitis* unterscheiden können;

4) *durch Fortpflanzung der Entzündung, und zwar entweder von den Nieren her durch die Ureteren oder von der Urethra und Prostata her.* Im ersteren Fall verläuft die Entzündung in derselben Richtung wie der Harnstrom; man kann dann schwer unterscheiden, ob die Entzündung sich mehr in den Geweben fortpflanzt oder schon, nach der unter 3) ausgesprochenen Auffassung, durch den inficirten Harn fortgetragen wird. Die Fortpflanzung der Entzündung von der Urethra zur Blase geht dem Harnstrom entgegengesetzt und ist

in der That, wie bei der gonorrhoischen Entzündung der Harnröhre schon hervorgehoben wurde (§ 300), nicht allzu häufig. Was endlich die Prostata und die Fortpflanzung ihrer Entzündungen auf die Blase betrifft, so wird uns § 315 auf diesen Punkt zurückbringen.

Chemische Reizungen der Blasenwand — welche wir nach den Erörterungen des allgemeinen Theils nicht als echte Entzündungen anerkennen können, indem wir bei diesen immer die Einwirkung der Spaltpilze voraussetzen — kommen dadurch zu Stande, dass Gifte, durch den Harn aus dem Blute abgeschieden, mit der Blasenwand für längere Zeit in Berührung kommen. Das bekannteste Beispiel dieser Art ist die Wirkung des spanisch-Fliegen-pflasters (Empl. vesicatorium). In früheren Zeiten, als man noch die Vesicatore als wichtigen Theil der antiphlogistischen Behandlung betrachtete, hatte man oft Gelegenheit zu sehen, wie die reizende Substanz von den grossen Hautflächen, welche man mit Vesicatoren bedeckte, aufgenommen wurde, wie dann Schmerzen in der Blase, starker Drang zur Harnentleerung, endlich Entleerung eines blutig gefärbten Harns oder sogar die Entleerung abgestossener Epithelfetzen und Fibringerinnsel aus der Blase eintrat. An der äusseren Haut, wie an der Blasenschleimhaut handelt es sich dabei nicht um einen entzündlichen Vorgang mit Auswanderung weisser Blutkörperchen, sondern nur um die höchsten Grade der *globulösen Stase* (§ 131, allg. Thl.). Der Inhalt der Blasen ist Blutserum, dem rothe Blutkörperchen sich beimengen. Die oberflächliche Schicht der Epidermis wird, etwa wie bei der Erfrierung (§ 54, allg. Thl.) von dem Blutserum blasig abgehoben; ähnliches geschieht auch mit der oberflächlichen Epithelschicht in der Blase. Diese Vorgänge haben freilich sehr an chirurgischem Interesse verloren, seitdem die Vesicatore allmählig aus der chirurgischen Therapie verschwunden sind.

§ 312. Die Formen der Cystitis.

Bei der Unterscheidung der Formen der Cystitis handelt es sich nicht um geschlossene Krankheitsbilder; vielmehr geht oft die eine Form in die andere über. Man kann aber das wechselvolle Bild der Cystitis nicht bequemer beschreiben, als in der Aufstellung besonderer Formen.

Die *C. catarrhalis,* der gewöhnliche *Blasencatarrh,* muss wie bei anderen Schleimhäuten als leichte Oberflächenentzündung der Schleimhaut bezeichnet werden. Die Theilnahme der Gewebe giebt sich, wie etwa bei dem Schnupfen der Nasenschleimhaut, in einer Vermehrung der Schleimsecretion, einer oberflächlichen Abstossung der Epithelien und in einer geringen Auswanderung der weissen Blutkörperchen kund. Nach den Formen der Entzündung, welche wir im allgemeinen Theil (§§ 12—23) unterschieden haben, könnte der Blasencatarrh zu den serösen Entzündungen gerechnet werden. Die mikroskopische Untersuchung zeigt als Ursache der *Harntrübung:* 1) vereinzelte Epithelzellen und kleine Haufen derselben, und zwar die grossen Platten-epithelzellen der Blasenschleimhaut, wenn es sich um eine reine Cystitis handelt, dagegen auch die kleinen Cylinderepithelien aus dem Nierenbecken in den Fällen, in welchen die Cystitis mit einer Pyelitis (§ 233 Schluss) complicirt ist; 2) Eiterkörperchen, meist mit starken protoplasmatischen Bewegungen und oft mit Spaltpilzen in ihrem Innern; 3) Spaltpilze, und zwar Coccen und Bacillen, besonders oft aber sehr zierliche Strepto-coccen (Fig. 2 b β § 4, allg. Thl.), Körnchenreihen, in welchen man bis zu 20 Körnchen und darüber zählt, und welche sich durch lebhafte, schlangenartige Bewegungen auszeichnen. Der Harn kann bei beginnendem Blasencatarrh noch saure oder neutrale Reaction zeigen; doch tritt bald die alkalische Reaction ein und fehlt dieselbe bei längerem Bestehen des Catarrhs niemals. Aus dem alkalischen Harn fallen dann Salze nieder, welche eben-

falls zu der Trübung des Harns einen Beitrag liefern, und zwar besonders häufig findet man Krystalle der phosphorsauren Ammoniak-magnesia (sogen. Tripelphosphat Fig. 226 p p) in den bekannten Sargdeckelformen, seltener die stacheligen Aggregate des harnsauren Ammoniaks (vgl. Fig. 226).

Die *C. suppurativa,* die eiterige Blasenentzündung. Diese Form wird gewöhnlich von den Autoren noch zum Blasencatarrh hinzugerechnet und entwickelt sich in der Regel aus demselben. Doch lege ich in therapeutischer Beziehung auf die Unterscheidung dieser Form einiges Gewicht (vgl. § 314). Die Menge der Eiterkörperchen nimmt bedeutend zu, so dass sich im Glas bei dem längeren Stehen des entleerten Harns eine hohe Eiterschicht auf dem Boden des Glases ansammelt. Bei der mikroskopischen Untersuchung findet man die Eiterkörperchen in grösseren Klumpen, oft durch Fibrinfäden zu festeren Massen verschmolzen. Bei langem Bestand der eiterigen Cystitis sieht man oft Haufen von weissen Blutkörperchen, welche in ihrer Begrenzung den Linien der Schleimdrüsen entsprechen und wahrscheinlich Abgüsse derselben darstellen. Die alkalische Reaction des Harns fehlt bei dieser Form niemals, und erkennt man deshalb auch viele Krystalle von Tripelphosphat. Die Eiweissprobe ergiebt entsprechend der Menge der Eiterkörperchen einen grösseren oder geringeren Eiweissgehalt. Wenn man die Eiweissprobe durch Kochen (statt durch Zusatz von Salpetersäure) anstellt, so muss man vorher etwas Säure zusetzen, damit die phosphorsauren Erden in Lösung erhalten werden, deren Niederschlag sonst für Eiweisstrübung genommen werden könnten. Die Bacillen und Streptococcen finden sich in grosser Zahl.

Fig. 226.
Krystalle des Tripelphosphats (p p) und des harnsauren Ammoniaks.

Die *diphtheritische Cystitis* ist der Ausdruck einer schnell ansteigenden und heftigen septischen Entzündung. Bei acuter septischer Infection der Blase, z. B. nach Verletzung derselben, aber auch gelegentlich bei Infection durch einen schmutzigen Catheter tritt die Blasendiphtheritis unmittelbar auf; sie kann sich aber auch jederzeit aus einer Steigerung der Fäulnissvorgänge bei C. catarrhalis und bei C. suppurativa entwickeln. Nach schweren Infectionsfiebern, bei welchen Spaltpilze in grossen Mengen aus dem Blut in den Harn abgeschieden werden, finden wir zuweilen als zufälligen Befund bei der Obduction eine Diphtheritis des Blasengrundes (§ 174, allg. Thl.); offenbar fallen die Spaltpilze aus dem Harn auf den Boden der Blase nieder und siedeln sich flächenhaft in den Epithelien und Schleimdrüsen an. Bei mehr selbstständigem Auftreten der C. diphtheritica erkennt man dieselbe theils aus den sehr heftigen Allgemeinerscheinungen (fieberhafte Steigerung der allgemeinen Temperatur bis 40° und 41°, trockne Zunge u. s. w.), theils aus der Entleerung häutiger Fetzen mit dem Harn. Die einzelnen Coccen, und zwar ziemlich dunkel contourirte, relativ grosse und stark bewegliche Individuen, sowie rundliche Lager derselben sind vorwiegend gegen die Stäbchen und Körnchenreihen (Streptococcen). Oft mischt sich Blut dem Harn bei.

Die *phlegmonös-gangränescirende Cystitis* steht zu der Diphtheritis der Blase ungefähr in demselben Verhältniss, wie die gangränescirende Form des Hospi-

talbrands zu der Wunddiphtheritis (vgl. § 190, allg. Thl.). Sie stellt den höchsten Grad der septisch-diphtheritischen Infection dar. Die Schleimhaut der Blase, endlich auch ihre Muscularis, wird in eine schwarzbraune, stinkende Masse verwandelt. Der Tod erfolgt durch die begleitenden Allgemeinerscheinungen der septischen Infection in kurzer Zeit. Während des Lebens bemerkt man die Entleerung eines furchtbar stinkenden, oft mit Blut gemischten Harns.

Die *chronisch-hyperplasirende Cystitis* steht in ihrem Verlauf und in ihren anatomischen Formen in directem Gegensatz zu den beiden letzt-erwähnten Formen der Cystitis, geht aber gewöhnlich aus den erst erwähnten gutartigeren Formen, der catarrhalischen und eiterigen Form, hervor. Die Schleimhaut verdickt sich, die venösen Gefässe erweitern sich bedeutend und bilden solche Netze ektatischer Venen, dass man begreift, wie die älteren Pathologen *die Hämorrhoiden der Blase* als eigene Krankheit unterschieden und mit den Hämorrhoidalknoten des Rectum (§ 250) verglichen. Auch lässt sicht nicht in Abrede stellen, dass bei allgemeinen venösen Kreislaufstörungen auch in der Blase sich solche venöse Ektasien bilden können, welche mit Entzündung nichts zu thun haben. Doch entstehen dieselben am häufigsten durch lange dauernde Entzündungen der Blase. Eine locale Ursache der Entwickelung der venösen Ektasien werden wir noch in den Schwellungen der Prostata kennen lernen (§ 315). Besonders stark ausgeprägt sind diese Ektasien am Blasengrund. Sie führen leicht zu Blutungen, besonders bei mechanischer Reizung der Schleimhaut durch eingeführte Catheter. Neben diesen venösen Ektasien entwickelt sich nun eine allgemeine Hyperplasie der Schleimhaut und endlich der Muscularis. Die Muskelbündel entwickeln sich zu breiteren und dickeren Strängen, so dass die Blasenwand eine sehr unregelmässige Oberfläche bekommt. Nach Higguet soll nach Einführung des Catheters und dem Auspressen des Blaseninhalts die starr gewordene Blasenwand Luft ansaugen und hierdurch ein gurrendes Geräusch (bruit de gargouillement) entstehen. Zwischen den Muskelbündeln liegen Vertiefungen, welche bis zur Bildung wirklicher Divertikel fortschreiten können. Französische Autoren bezeichnen wegen der säulenartigen Entwickelung der Muskelbündel diesen Zustand als „Vessie à colonnes".

Endlich ist noch eine *tuberculöse Form der Cystitis* zu nennen. Sie entwickelt sich in der Regel erst am Abschluss der gleichartigen Entzündung der Nierenbecken und der Ureteren; die Krankheit steigt bei allgemeiner Tuberculose von den Nieren abwärts und wandelt die Ureteren in fingerdicke Stränge um, welche mit käsig-tuberculisirenden Massen gefüllt sind. Die Cystitis ist bei der unheilbaren Krankheit nur eine nebensächliche Erscheinung.

§ 313. Erscheinungen und allgemeine Behandlung der Cystitis.

Die Erscheinungen der Cystitis sind so mannigfach, wie ihre Formen, so dass eine allgemeine Symptomatologie sich kaum aufstellen lässt. Die Schwierigkeit wird dadurch noch vermehrt, dass die Cystitis nur als Theilerscheinung im ganzen Krankheitsbild, z. B. bei Stricturen der Harnröhre oder bei Prostataschwellungen, auftritt. *Häufiger Drang zur Harnentleerung* und *Schmerzen in der Blasengegend* sind die gewöhnlichsten Erscheinungen der Cystitis in allen ihren Formen; doch wechselt der Grad dieser Erscheinungen nach der Intensität der Formen. Fieberhafte Störungen können die C. catarrhalis und die C. suppurativa begleiten, können aber auch fehlen; dagegen fehlen diese Erscheinungen niemals bei der C. diphtheritica und der C. phlegmonosa. Hier führen sie auch gewöhnlich in Form einer heftigen Septikämie zum Tod. Die Gefahr, dass jederzeit aus den gutartigen Formen der Cystitis die lebensgefährlichen heftigen Formen hervorgehen können, ist aber nicht die einzige Gefahr. Jede entzündliche Schwellung

der Blasenschleimhaut kann die Entleerung des Harns aus den Ureteren in die Blase stören; so entstehen Stauungen des Harns in den Ureteren und im Nierenbecken. Es bleibt aber nicht bei der einfachen Dilatation dieser Organe, sondern die Zersetzung des aufgestauten Harns, welche von der Blase aus nach aufwärts sich entwickelt, führt zu einer Entzündung der Ureterenschleimhaut, des Nierenbeckens, endlich der Nierensubstanz selbst. So sterben viele Kranke nach langem Bestand des Blasencatarrhs an Pyelo-nephritis und an Nephritis.

Deshalb muss *jede Cystitis als eine lebensgefährliche Krankheit* betrachtet werden, und die Behandlung muss um so mehr schon gegen die ersten Anfänge der Cystitis in sorgfältigster Weise eingeleitet werden, weil gerade in diesen Anfängen die Behandlung gutes leisten kann, während bei langem Bestand der Cystitis die Erfolge der Behandlung sehr unsicher werden. *Die Behandlung der Cystitis soll auf der Grundlage der antiseptischen Antiphlogose erfolgen*, d. h. sie soll wesentlich eine local-antiseptische sein. In diesem Punkt steht die moderne Behandlung der Cystitis im strengen Gegensatz zu der alten Art der Behandlung, welche wesentlich durch innere Arzneimittel von der Blutbahn aus auf die Cystitis einzuwirken suchte. Nun kann nicht geleugnet werden, dass viele Arzneimittel, theils unverändert, theils in wenig verändertem Zustand, bei innerer Darreichung aus den Nieren in den Harn übergehen und bis zu ihrer Entleerung mit dem Harn günstig auf die Schleimhäute des harnentleerenden Apparats einwirken können. Auch ist diese Art der Behandlung um so weniger überflüssig, weil die locale Behandlung doch nicht über das Gebiet der Blase hinaus nach oben mit ihrer Wirkung reicht. So sind wir, obgleich der örtlichen Behandlung der Cystitis im allgemeinen der Vorzug zu geben ist, doch gezwungen, in allen Fällen von gleichzeitiger Entzündung des Nierenbeckens und des Ureters (über Diagnose vgl. bei Cyst. catarrh. die Entleerung kleiner Cylinderepithelien § 312) die Behandlung durch innere Darreichung von Arzneimitteln zu der örtlichen Behandlung der Cystitis hinzuzufügen, die letztere durch die erstere zu ergänzen.

Unter der grossen Zahl von Arzneimitteln, welche zur Behandlung der Cystitis empfohlen worden sind, müssen zuerst einige, wie z. B. die schleimigen Decocte und die Emulsionen als wirkungslos, andere, wie z. B. die Decocte der Fol. uvae ursi (15 Grm. auf 100 H_2O als Thee), die adstringirenden Mittel u. s. w. als sehr wenig wirksam bezeichnet werden. Früher liess man auch die Kranken mit Blasencatarrh Kalkwasser oder Theerwasser trinken oder gab Ol. terebinthinae (einige Gramm pro die). Indem ich in dieser Beziehung auf die Handbücher der Arzneimittellehre verweise, beschränke ich mich hier auf die Anführung derjenigen Arzneimittel, welche ich nach eigener Erfahrung als ziemlich wirksam für die Behandlung der Cystitis bezeichnen muss, wenn es auch schwer ist, im einzelnen Fall voraus zu bestimmen, welches Mittel die bessern Dienste leisten wird. Man muss eben das eine und das andere versuchen und wird sich auch darüber nicht wundern, dass, besonders bei langer Dauer der Cystitis, weder das eine noch das andere wirkt.

Die Arzneimittel, welche bei der Behandlung der Cystitis eines Versuchs werth sind, sind folgende: 1) das *Kali chloricum*, 10 Grm. auf 200 H_2O (mit 10 Grm. Aqu. lauro-cerasi), 4 stündl. 1 Esslöffel v. z. n., besonders von Edlefsen empfohlen, jedoch immer mit einiger Vorsicht zu geben, nachdem Marchand die Möglichkeit der Vergiftung durch Kali chloricum dargethan hat. In grösseren Dosen erzeugt das Kali chloricum (wie andere Salze, vgl. § 131 und § 135 allg. Thl.) globulöse Stase und globulöse Embolie in den Nieren, so dass die rothen Blutkörperchen massenhaft zerfallen und ihre Zerfallsproducte dem Harn eine schwarz-braune Färbung geben. Sobald diese Färbung eintritt, ist das Mittel

auszusetzen; doch sah ich niemals nach der oben angegebenen Dosirung eine solche Färbung eintreten. Der Harn wird durch das Mittel stark sauer und gerade diese Wirkung zeigt, wie das Mittel die Entwickelung der Spaltpilze im Harn zu hemmen vermag; 2) das *Natron salicylicum* 5 — 10 Grm. auf 200 H_2O, 2 stündl. 1 Esslöffel v. z. n.; bekanntlich geht die Salicylsäure in den Harn über und kann die septische Zersetzung in demselben verhüten; 3) das *Natron benzoicum*, 15 Grm. auf 200 H_2O, 2 stündl. 1 Esslöffel v. z. n. Dieses Mittel hat bekanntlich vor dem salicylsauren Natron den Vortheil, dass man es in grossen Dosen und lange geben kann, ohne dass durch die durch den Harn ausgeschiedene Benzoesäure Vergiftungserscheinungen eintreten; auch macht es nicht so leicht appetitlos; doch möchte ich die Wirkung des benzoesauren Natrons nicht ganz so hoch anschlagen, als die Wirkung des chlorsauren Kalis und des salicylsauren Natrons.

Ausserdem geniessen manche Mineralwässer für die Behandlung der Cystitis einen nicht unverdienten Ruf, wie z. B. das Wasser von Wildungen, von Neuenahr, von Kissingen, von Karlsbad, Vichy u. s. w. Auch lauwarme Bäder werden zur Behandlung der chronischen Cystitis dringend empfohlen.

§ 314. Die örtliche Behandlung der Cystitis.

Wenn in die örtliche Behandlung der Cystitis der Schwerpunkt des ganzen Verfahrens zu legen ist, so erfordert diese Behandlung allerdings die Einführung des Catheters; aber bei normaler Harnröhre kann man sich auf die ziemlich schmerzlose Einführung des Nélaton'schen Catheters beschränken. Wenn jedoch die Cystitis eine Begleiterscheinung von Stricturen der Harnröhre (§ 301) oder von Prostataschwellungen (§ 315) ist, so muss man zuerst diese Zustände behandeln und die Einführung eines Catheters von grösserem Caliber ermöglichen. Im Nothfall kann man auch durch feine Catheternummern Einspritzungen in die Blase machen. Zu eigentlichen Ausspülungen der Blase können die doppelläufigen Catheter (vgl. § 283) Verwendung finden; die Frage der Steinzertrümmerung wird uns auf diese Catheter zurückführen. Das in Fig. 250 (§ 334) abgebildete amerikanische Modell ist für die antiseptische Ausspülung der Blase sehr brauchbar. Die Behauptung einzelner Autoren, dass die mechanische Reizung der Blase durch den Catheter bei Cystitis mehr Schaden bringe, als die Einspritzung Nutzen bringen könne, ist irrig.

Schon die *Ausspülungen der Blase mit lauwarmem Wasser* können eine gute Wirkung haben. Es sammelt sich auf dem Boden der Blase ein Sediment von Eiterkörperchen und Spaltpilzen an, welches bei der Harnentleerung zum Theil zurückbleibt und immer wieder die Cystitis unterhält. Dieses Sediment wird durch das Einspritzen von lauwarmem Wasser, besonders wenn man etwas starken Spritzendruck anwendet oder das Wasser aus einem hoch aufgehängten Irrigator in den Catheter einfliessen lässt, aus der Blase ausgespült. Ich setze gewöhnlich dem lauwarmen Wasser so viel *Kali hypermanganicum* zu, dass es hell-wein-roth wird. Die antiseptische Wirkung dieses Mittels ist freilich nicht sehr bedeutend; aber es verursacht keine Schmerzen und lässt aus der mehr oder minder schnellen und vollkommenen Desoxydation — das Wasser fliesst durch schnelle Desoxydation in bräunlicher Farbe aus der Blase ab — erkennen, ob die Fäulnissprocesse in der Höhle der Blase sehr entwickelt sind. Solche Einspritzungen sind also eine Art von chemischem Reagens auf Sepsis. Bei schneller und vollkommener Desoxydation kann man annehmen, dass die Sepsis bedeutend ist und dass dann diese Ausspülungen schwerlich ausreichend sein werden; aber auch bei der Benutzung der weiterhin aufzuzählenden, eigentlich antiseptischen

Einspritzungen kann man eine Ausspülung mit dünnen Lösungen von übermangansaurem Kali vorausschicken, damit jenes Sediment entleert wird und nicht durch Fällung der antiseptischen Substanzen die Wirkung dieser Substanzen auf die Blasenschleimhaut verhindert.

In allen Formen der Cystitis sind *Ausspülungen der Blase mit Carbollösungen* ein vortreffliches antiseptisches und antiphlogistisches Mittel. Bei leichten Formen genügen 1% Lösungen; bei schwereren, besonders bei der diphtheritischen und phlegmonös-gangränescirenden Form, empfehle ich 2% und 3% Lösungen. Freilich sind diese Carbolinjectionen nicht schmerzfrei und mit dem Gebrauch der stärkeren Lösung wächst der Schmerz; aber im übrigen werden doch diese Ausspülungen gut vertragen. Eine Gefahr der Carbolvergiftung braucht man nicht zu befürchten, da die Schleimhaut der Blase nicht stark resorbirt; aber der Vorsicht entspricht es doch, die eingespritzte Flüssigkeit wieder abfliessen zu lassen. Bei Anwesenheit vieler Eiterkörperchen oder von anderem Eiweiss im Harn entsteht zuweilen ein weisslicher Niederschlag von Carbol-albuminat. Die *Ausspülungen mit* ½% *bis* 1% *Salicyllösung* sind weniger schmerzhaft, aber auch von geringerer Wirkung als die Carbolausspülungen. Dagegen ist es auffällig, dass in manchen Fällen, in welchen gerade die Carbol-ausspülungen ihre Wirkung ohne erkennbaren Grund versagen, dann die *Ausspülungen mit* 3% *bis* 5% *Lösungen von Kali chloricum* die beste Wirkung haben. Man muss eben in lange dauernden Fällen bald das eine, bald das andere Mittel versuchen.

Sobald bei langem Bestand der Cystitis die septisch-entzündlichen Vorgänge in die Tiefe der Gewebe vorgedrungen sind, darf man von den antiseptischen Ausspülungen keine schnelle und durchgreifende Wirkung erwarten. *Gerade bei der eiterigen Form der Cystitis ist es sehr zweckmässig, das Verfahren der antiseptischen Bespülung durch Aetzungen der Blasenschleimhaut mit* 1% *Lösungen von Argent. nitricum zu unterstützen.* Wenn man nach vorheriger Entleerung der Blase und einer Ausspülung, welche die Sedimente wegschafft, 10 Grm. einer 1% Arg. nitric. Lösung in die Blase spritzt, so braucht man eine übermässig ätzende Wirkung nicht zu besorgen; auch kann man durch eine nachfolgende *Ausspülung mit* 5% *Kochsalzlösung* die Reste des Argent. nitricum in unschuldiges Chlorsilber mit weiss-flockigem Niederschlag überführen. Ich habe es oft nützlich gefunden, der Einspritzung antiseptischer Flüssigkeiten des Argent. nitricum solche Kochsalzbespülungen vorauszuschicken. Die alkalische Lösung lockert die Epithelien und Eiterkörperchen, indem sie ihre zellige Structur auflöst, und lässt dann die genannten Mittel mehr in die Tiefe einwirken. Natürlich darf der Einspritzung des Arg. nitr. nicht unmittelbar die Kochsalzausspülung vorausgehen, weil man sonst nur die Blase zum Schauplatz der Bildung von Chlorsilber machen würde; es soll vielmehr das Arg. nitricum Silberalbuminate bilden. Das gefällte Eiweiss bietet für die Entwickelung der Spaltpilze viel ungünstigere Verhältnisse dar, als das flüssige Eiweiss.

Eine eminent antiseptische und zugleich durch Eiweissfällung ätzende Wirkung entfalten die *Ausspülungen der Blase mit* 1% bis 3% *Chlorzinklösungen.* Die Schmerzen sind geringer, als man sich wohl vorstellen möchte. Ich beschränke allerdings dieses Mittel auf die hartnäckigsten und langwierigsten Fälle der Cystitis. Aber auch für die schweren Formen der C. diphtheritica und der C. phlegmonosa und gangraenosa kann dasselbe empfohlen werden.

Das ist die active Therapie, welche ich gegenüber der Cystitis betreibe. Ich weiss sehr wohl, dass ich mit dieser Therapie nicht jeden Fall von Cystitis zur definitiven Heilung bringe; aber eine Besserung kann man doch auch in den schlimmsten Fällen erzielen. Auch sollen andere Mittel zur Ausspülung der Blase, welche von anderen Autoren empfohlen werden, nicht unerwähnt bleiben: z. B.

die älteren Verfahren, Injection von Gerstenschleim und Bleiwasser (Chopart), von Balsamum copaivae (Souchier), von Theerwasser (Dupuytren), dann als ein neueres Mittel: Injectionen von Chininlösungen (Nunn). Erreicht man auch nur so viel, dass man den Kranken lehrt, durch eigenhändige Einführung des Nélaton'schen Catheters und durch die harmlose Ausspülung mit einer Lösung von übermangansaurem Kali den Verschlimmerungen vorzubeugen, so schützt man doch wenigstens den Kranken vor den schlimmsten Folgen der Cystitis.

Wenn die Cystitis zur Lähmung der Blasen-musculatur führte, so kann man subcutan an der vorderen Bauchwand Ergotinlösungen injiciren. Auch ist eine elektrische Behandlung der Blasenwand dadurch möglich, dass man die eine Electrode mit dem in die Blase eingeführten Catheter in Verbindung bringt und die andere Electrode oberhalb der Symphyse tief in die vordere Bauchwand einpresst.

Die *operative Behandlung der Cystitis* muss schon deshalb erwähnt werden, weil beispielsweise eine Cystitis mit gleichzeitiger Steinbildung (§ 322) ohne operative Beseitigung des Steins nicht geheilt werden kann; auch benutzen wir, wenn wir bei Prostataschwellung mit gleichzeitiger Cystitis die Punctio vesicae (§ 321) ausführen mussten, die Canüle des Blasentroicarts zur antiphlogistischen Ausspülung der Blase. Unter solchen Umständen muss man sich die Frage vorlegen: ob es durch einen heftigen und hartnäckigen Blasencatarrh allein und für sich schon indicirt sein könnte, die Blase durch Punction oder Cystotomie zu eröffnen und so gewissermaassen eine *antiphlogistische Drainirung der Blase* auszuführen? Ich möchte diese Frage für einzelne hartnäckige Fälle bejahen. In einem Fall eröffnete ich die Blase durch eine Cystotomia suprapubica (§ 328), führte den Finger auf den Blasengrund, stach ein Scalpell am Perineum ein, ging mit einer langen Kornzange bis auf die Fingerspitze ein und zog endlich das Drainrohr von der Bauchwand bis zum Perineum durch. Das ist eine vollständige Drainirung der Blase, welche aber freilich nur durch eine schwierige und eingreifende Operation erreicht wird. Barss beschränkte sich bei hochgradiger Cystitis auf einfache Cystotomia lateralis (§ 330). Das Einlegen eines Nélaton'schen Catheters in Permanenz mit der Hebervorrichtung, wie sie § 288 empfohlen wurde, kann als unvollkommene, aber ohne Verletzung zu erzielende Drainirung der Blase bei hartnäckiger Cystitis versucht werden.

§ 315. Die Schwellungen der Prostata. Prostatitis.

Die Schwellungen der Prostata gehören fast ausschliesslich dem höheren Alter an. Thompson und Dittel versuchten, die Häufigkeit der senilen Prostataschwellung durch Untersuchungen an Leichen festzustellen; nach diesen Untersuchungen finden sich die senilen Prostataschwellungen bei 16—22 % aller alten Leute, während die senile Atrophie nach Thompson seltener (5 %), nach Dittel aber häufiger (30 %) ist. Es ist schwer zu entscheiden, ob man die Prostataschwellungen mehr in das Gebiet der Geschwulstbildung oder der Entzündung stellen soll. Der Beginn der Schwellung besteht in einer einfachen Hyperplasie des Prostatagewebes. Da nun in der normalen Zusammensetzung zwischen den spärlichen Drüsenschläuchen bedeutende Mengen von Bindegewebe und von glatten Muskelfasern liegen, so nehmen auch die letzteren einen bedeutenden Antheil an der Schwellung und deshalb hat Virchow mit einigem Recht die Schwellung als *Myom der Prostata*, genauer als Leio-myom bezeichnet, d. h. als Geschwulst, welche aus *glatten* Muskelfasern besteht (im Gegensatz zu dem seltenen Rhabdo-myom, dem Myom, welches aus quergestreiften Muskelfasern besteht und nicht an der Prostata vorkommt, vgl. § 355). Deshalb darf aber der Chirurg, wenn er auch die Berech-

tigung dieser Bezeichnung seitens des pathologischen Anatomen anerkennt, nicht vergessen, dass diese hyperplastische Schwellung an manchen Punkten ihres klinischen Verlaufs mit echt entzündlichen Vorgängen in genauer Beziehung steht. Die gewöhnlichste Folge der Prostataschwellung ist die *Retentio urinae*, deren Mechanik wir weiterhin noch untersuchen müssen, und der Stauung des Harns folgt leicht seine septische Zersetzung, dieser wieder die *Cystitis* (§ 311). Nachdem aber die Blasenschleimhaut zur Entzündung gelangte, kann die Entzündung durch dieselbe auf die hyperplasirte Prostata übergreifen, und nun entsteht eine *Prostatitis*, welche man etwa mit der Strumitis der Schilddrüse (§ 154) vergleichen kann, wie ja überhaupt zwischen der Anordnung der Prostata zur Blase und

Fig. 227.
Kindliche Blase im sagittalen Durchschnitt, nach W. Busch. S. Symphysis ossium pubis. A. Anus. P. Prostata. R. Rectum. oi. Orificium int. urethrae.

Harnröhre und zwischen der Anordnung der Schilddrüse zu Larynx und Trachea eine gewisse Aehnlichkeit nicht zu verkennen ist. Eine zweite Ursache der Prostatitis liegt in den falschen Wegen, welche in das Gewebe der Prostata hinein gebohrt werden und deren Bedeutung wir noch genauer in § 316 würdigen müssen. Endlich kommen wohl auch febrile Metastasen in der angeschwollenen Prostata, ähnlich wie in der Struma (vgl. Kocher's Beobachtungen über Strumitis § 154), vor. Unter diesen Umständen giebt es wenige Fälle von länger bestehender Prostataschwellung, in welcher neben dem *Prostatom*, wenn wir so die einfache Hyperplasie bezeichnen wollen, nicht noch auch eine *Prostatitis* vorläge; und gerade diese entzündliche Complication ist für die Beobachtungen der chirurgischen Praxis von besonderer Bedeutung. Auch darf nicht unerwähnt bleiben, dass die Gonorrhoe der Harnröhre (§ 300) auf die Prostata sich fort-

setzen kann und deshalb auch eine *Prostatitis gonorrhoica* unterschieden werden muss.

Weshalb gerade in dem höheren Alter die Prostata Neigung zu Hyperplasieen zeigt, während die übrigen Gewebe eher atrophiren, ist noch nicht ganz aufgeklärt. Doch ist die Beziehung der Prostata zu der Form der Blase in den verschiedenen Lebensaltern, welche W. Busch nachwies, in dieser Hinsicht sehr beachtenswerth. Bei Kindern steht nämlich der Blasengrund so zum Orificium int. urethrae (Oi Fig. 227), dass dieses Orificium wirklich den tiefst gelegenen Punkt des Blasengrunds bildet. Später aber rückt der Blasengrund tiefer als das Orificium und bildet hinter demselben eine Art Vertiefung (V Fig. 228), an deren vordere gerade Wand die Prostata mit ihrem mittleren Theile sich anlagert. W. Busch hat nun, unter Anwendung desselben Satzes, welchen er zur Erklärung der Brucheinklemmung benutzt (§ 260), auf physikalischem Weg deducirt, dass die Contraction der grossen Wölbung der vorderen und hinteren Blasenwand (W W) gegenüber der kleinen Wölbung der unteren Blasenwand (a b c) eine Bewegung erzeugt, welche den Harn gerade in diese Vertiefung drängt und die Vertiefung ausweitert. So kommt es zur Stauung des Harns gerade in dieser Vertiefung und der Reiz des aufgestauten Harns könnte gerade die Schwellung des mittleren Theils der Prostata bedingen.

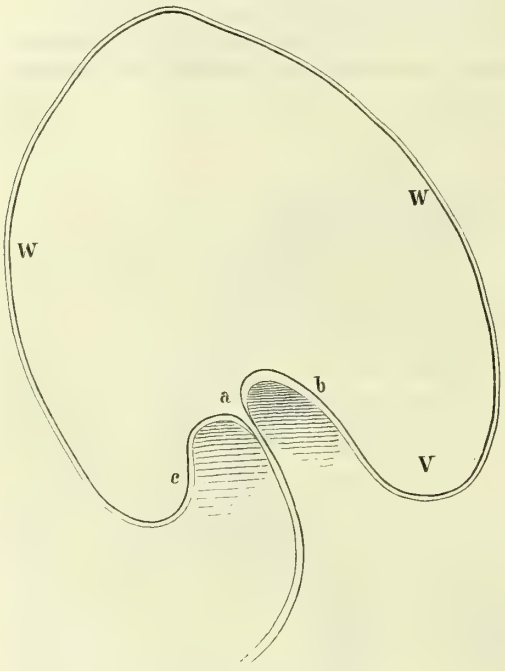

Fig. 228.
Blase mit Prostataschwellung, sagittaler Durchschnitt, nach W. Busch.

Nach dieser Auffassung von W. Busch würde die Prostataschwellung mehr von der Harnstauung, als umgekehrt die Harnstauung von der Prostataschwellung abhängig sein. Doch bleibt auch die ältere Auffassung von Mercier neben der Theorie von W. Busch von einiger Bedeutung. Mercier wies nach, dass die Prostataschwellungen gewöhnlich in der Mitte, entsprechend dem Isthmus der Prostata beginnen und hier zu der Bildung eines mittleren Läppchens führen (ähnlich dem mittleren Lappen der Schilddrüse § 142). Dieses Läppchen stellt ein kugeliges Gebilde (Fig. 228 a b) dar, welches die Blasenschleimhaut dicht unterhalb des Orificium int. urethrae nach oben drängt. Sobald nun Harn in der Blase sich angesammelt hat und die Contraction des M. detrusor urinae beginnt, wird die Kugel des mittleren Läppchens wie ein Klappenventil an das Orificium int. urethrae angedrängt und schliesst dieses Orificium so ab, dass die Harnentleerung verhindert wird. Erst bei starkem Ansteigen des Drucks in der Blase durch grössere Harnmengen wird das Ventil gelüftet; aber während der Harnentleerung lässt der Druck um etwas nach, das Ventil wird wieder wirksam und *so wird*

die Harnentleerung plötzlich, bevor sie vollendet ist, unterbrochen (über die ähnliche Erscheinung bei Blasensteinen vgl. § 324). So erklärt der von Mercier nachgewiesene *Klappenmechanismus,* dass alte Leute mit beginnender Prostataschwellung zuerst über die häufige Harnentleerung klagen, bei welcher jedesmal nur wenig entleert wird. Die Erscheinungen des Blasencatarrhs gesellen sich zu dieser einfach mechanischen Störung, und zwar als Folge derselben (vgl. § 311 über Cystitis durch Harnstauung) hinzu.

§ 316. Die Schwierigkeit des Catheterismus bei Prostataschwellungen.

Wenn der Kranke mit den am Schluss des vorigen § erwähnten Klagen die Hülfe des Arztes sucht, so kann nun die Diagnose auf doppeltem Weg gestellt werden, 1) durch die Betastung der Prostata mit dem, in das Rectum eingeführten Finger (vgl. § 242), 2) durch den eingeführten Catheter. Sobald der obere Rand der Prostata nicht mit der Fingerspitze erreicht werden kann, ist eine Vergrösserung der Prostata anzunehmen. Die erstere Untersuchung giebt nur dann einen sicheren Aufschluss, wenn es sich um die *excentrische Form der Prostataschwellung* handelt. So bezeichnet man die Fälle, in welchen die Prostata bei ihrer Schwellung sich mehr gegen das Rectum, als gegen die Blase und Harnröhre hin entwickelt. In diesen Fällen ist auch die Defäcation oft mehr behindert als die Harnentleerung. Doch ist die Zahl solcher Fälle von reiner excentrischer Schwellung der Prostata ziemlich klein.

Etwas häufiger kommt die reine *encentrische Form* der Prostataschwellung vor, bei der die Schwellung sich nur gegen die Blase und Harnröhre hin entwickelt; dann kann man vom Rectum aus eine deutliche Anschwellung nicht fühlen. Am häufigsten aber sind, besonders bei langem Bestand der Schwellung, die gemischten Formen. Für sie kann dann auch eine Art *bimanuelle Untersuchung* stattfinden; d. h. man führt zuerst den Catheter in die Blase und dann den linken Zeigefinger in das Rectum, während die Finger der rechten Hand den Catheter festhalten. Nun kann man zwischen dem Finger und dem Schnabel des Catheters die Dicke und den Umfang der Prostataschwellung bestimmen. Oft suchen auch die Kranken mit Prostataschwellung erst dann ärztliche Hülfe, wenn wirklich schon eine Harnverhaltung eingetreten ist, und dann muss der Catheter nicht allein zu diagnostischen Zwecken, sondern zur Entleerung des aufgestauten Harns sofort eingeführt werden.

Der Catheterismus bietet bei Prostataschwellungen besondere Schwierigkeiten dar. Dieselben hängen von der *Formveränderung* ab, *welche der hinterste Theil der Harnröhre durch die Prostataschwellung erleidet.* In lange bestehenden Fällen findet fast immer eine *Verlängerung der Harnröhre statt,* oft um mehrere Centimeter, so dass man besonders *lange Catheter* benutzen muss; es wird gewissermaassen die Harnröhre durch die schwellende Prostata der Länge nach ausgespannt. Diese Ausspannung aber ist nicht eine gleichmässige. So wird die hintere Wand der Harnröhre, welche viel genauer als die vordere Wand von der Prostata umfasst wird, von der Ausspannung besonders betroffen und nach unten gezogen, so dass sich *die Lichtung der Harnröhre in dem Sinne von oben nach unten erweitert.* Socin, welcher diese Störungen besonders eingehend untersucht hat, bildet diesen Zustand in frontalem Querschnitt in Fig. 229 ab; es ergiebt sich dabei eine Tform der Lichtung der Harnröhre. Endlich aber — und das ist um so wichtiger, da ja weder die Verlängerung der Harnröhre, noch die Vergrösserung ihrer Lichtung als eigentliche Hindernisse für den Catheterismus betrachtet werden können — findet die Veränderung der Harnröhre

asymmetrisch auf beiden Seiten statt, weil eben auch die Schwellung der Prostata sich nicht auf beiden Seiten gleichmässig entwickelt. So entsteht *ein gewundener Verlauf der Pars prostatica der Harnröhre.* Man begreift, dass dieser Verlauf der Harnröhre den Catheterismus bedeutend erschwert.

Hiernach könnte man vielleicht annehmen, dass die Schwierigkeit am besten durch die Einführung eines elastischen Catheters, besonders eines Nélaton'schen Catheters (§ 282) überwunden werden könnte, weil ein so biegsamer Catheter den Windungen der Harnröhre ohne Schwierigkeit folgen kann. Leider ist in den schwereren Fällen von Prostataschwellung *die Consistenz der Schwellung so starr, dass sie der Einführung elastischer Catheter einen unüberwindlichen Widerstand leistet.* Entweder gelingt es gar nicht, den elastischen Catheter in die Pars prostatica vorzuschieben, oder, was besonders leicht bei den Nélaton'schen Cathetern geschehen kann, die Lichtung des Catheters wird von den starren Wandungen der Prostata so zusammengepresst, dass auch nicht ein

Fig. 229.
Erweiterung der Harnröhre in der angeschwollenen Prostata; frontaler Durchschnitt nach Socin. Nat. Gr.

Tropfen Harn abfliesst. *Deshalb kann in den meisten Fällen von bedeutender Prostataschwellung der Catheterismus nur mit Metallcathetern ausgeführt werden.* Leider ist nun das Gewebe der geschwollenen Prostata nicht nur sehr fest und starr, sondern auch sehr unelastisch und *brüchig.* Die Harnröhrenschleimhaut hat durch die Ausspannung, welche sie erfährt, ebenfalls ihre Dehnbarkeit verloren. *Deshalb ist die Gefahr gross, dass der Catheter falsche Wege bohrt;* sogar bei dem Gebrauch des elastischen Catheters ist diese Gefahr kaum minder gross, als bei dem Gebrauch des Metallcatheters. Man erkennt diese Gefahr an der beginnenden Blutung und an dem knirschenden Gefühl, welches der Catheter bei dem Eindringen in die morsche Prostatasubstanz entstehen lässt. *Deshalb sollte bei beginnender Blutung die Einführung des Catheters nicht weiter forcirt werden.* Vielleicht wäre es besser, schon jetzt die bestehende Harnverhaltung durch das sicherere Mittel der *Punctio vesicae* (§ 320) zu beseitigen; doch kann bei minder bedrohlichen Erscheinungen der Versuch des Catheterismus, eventuell unter Benutzung der eigenen Prostatacatheter (§ 317) wiederholt werden.

Bei den zahlreichen falschen Wegen, welche ungeübtere Aerzte, und besonders auch Laien bei eigenhändiger Ausübung des Catheterismus am eigenen Körper, in die Prostata bohren, ist es ein besonderes Glück, dass in dem starren Gewebe der Prostata Harninfiltration kaum vorkommen kann und überdies das spitzwinkelige Abgehen des falschen Wegs von der Harnröhre das Eindringen des Harns ziemlich sicher verhütet. Es kann sogar das relativ günstige Ereigniss eintreten, dass der Schnabel des Catheters durch die ganze Dicke des mittleren Prostatalappens hindurchbohrt und endlich noch in die Blasenhöhle gelangt. Man hat solche falsche Wege, welche zur Blase zurückkehren, auch als „vollständige" bezeichnet. Dann findet wenigstens die Harnentleerung statt, wenn andererseits freilich auch von der Blasenwunde aus leicht Harn in den falschen Weg eintreten kann. Oft verlaufen die falschen Wege günstig und gelangen der Art zur Heilung, dass man später bei der Obduction nur noch schiefrige Streifen in der Prostata als Markstein des verheilten falschen Wegs vorfindet. Manchmal aber tritt auch *die Vereiterung und die Verjauchung der Prostata mit tödtlichem Ausgang als Folge der falschen Wege in der Prostata* ein. Ueber Behandlung der Prostatavereiterung vgl. § 319.

§ 317. Die Prostatacatheter.

Oft wird der Irrthum begangen, dass man Catheter von kleinem Caliber wählt, um hierdurch die Schwierigkeit des Catheterismus zu überwinden. *Es handelt sich bei Prostataschwellung nicht um eine stricturartige Verengerung der Lichtung der Harnröhre, und die Catheter von kleinem Caliber sollen nicht gebraucht werden, weil sie den Catheterismus nicht erleichtern und noch leichter als dicke Catheter falsche Wege bohren.* Man wähle demnach einen Metallcatheter Nr. 10, 12 oder 14 und führe ihn unter genauer Beobachtung der in § 281 gegebenen Regeln ein; insbesondere *beachte man, dass der Schnabel des Catheters sich immer an die obere (vordere) Wand der Harnröhre halten soll.* Hier kann eine Verletzung der Harnröhrenwand nicht so leicht stattfinden, als an der unteren (hinteren) Wand; auch vermeidet man, dass der Schnabel des Catheters sich in die untere senkrecht verlaufende Erweiterung der Harnröhre (Fig. 229 § 316) verirrt, wo am leichtesten eine Durchbohrung der Harnröhrenwand eintreten kann. *Auch muss ich nach eigener Erfahrung die Benutzung der platten Catheter* (§ 282) *bei Schwellung der Prostata dringend empfehlen.* Der grössere Breitendurchmesser des Instruments hilft dazu, dass das Instrument den oberen Theil der Harnröhrenlichtung mit ihrem grossen Querdurchmesser nicht verlässt, und hierdurch wird die leichte Einführung des Catheters gesichert. Ich konnte mit platten Cathetern in solchen Fällen den Catheterismus vollziehen, in welchen die Einführung des gewöhnlichen runden Catheters vergeblich versucht worden war.

Indem man nun die anatomischen Grundlagen der Schwierigkeiten des Catheterismus bei Prostataanschwellungen genauer erkannte (§ 316), versuchte man die Schwierigkeiten durch besondere Formen der Catheter zu beseitigen. Am bekanntesten ist der *Prostatacatheter von* Mercier, dessen eigenthümliches vorderes Ende in Fig. 230 abgebildet ist. Der sehr kurze, aber ziemlich scharf rechtwinkelig abgebogene Schnabel des Instruments drängt mit der Convexität seines rechten Winkels den mittleren Prostatalappen nach hinten und schafft hierdurch für die Spitze des Instruments in der Harnröhre freieren Raum. *Die Sonde bicoudée von* Mercier (Fig. 231) passt sich noch mehr dem geknickten Verlauf der Harnröhre in ihrer Pars prostatica an und besitzt in den Scheiteln beider stumpfer Winkel convexe Punkte, welche die Prostata nach hinten drängen

können. Endlich ist der berühmt gewordene *Handgriff von* Hey zu erwähnen, durch welchen er mit geschickter Benutzung des Mandrins dem vorderen Ende des elastischen Catheters eine eigenthümliche Krümmung giebt. Mit dieser Krümmung würde der Catheter sich kaum durch die Pars pendula und die Pars membranacea einführen lassen; sie wird deshalb erst dann erzeugt, wenn die Spitze des Catheters bis an die Prostata vorgedrungen ist. Zu diesem Zweck biegt man die vordere Catheterspitze mit dem Mandrin kurz rechtwinkelig um, so dass der elastische Catheter zunächst die Form eines silbernen Mercier'schen Catheters wie in Fig. 230 erhält. Nachdem die Spitze des Catheters die Pars prostatica der Harnröhre erreicht hat, zieht man schnell den Mandrin zurück. Indem nun der geknickte Mandrin den elastischen Catheter nach rückwärts durchläuft, entsteht nun die fast spitzwinkelige Abbiegung an dem vorderen Ende. Man kann sich leicht auch ausserhalb der Harnröhre an einem elastischen Catheter von der mechanischen Wirkung dieses Handgriffs überzeugen. Indem die Spitze des Catheters sich plötzlich nach oben umkrümmt, dringt sie in der ähnlich gekrümmten Harnröhre zur Blase vor.

Fig. 230.
Mercier's Prostatacatheter (vordere Hälfte). 1/2 d. nat. Gr.

Fig. 231.
Mercier's Sonde bicoudée (vordere Hälfte). 1/2 d. nat. Gr.

Neuerdings hat noch Gross (Philadelphia) einen eigenen Prostatacatheter angegeben, welcher an seinem vorderen Abschnitt an die Construction der Canüle von König (Fig. 118 § 143) für strumöse Tracheostenose erinnert. Zwischen dem kurzen, nach Art des Mercier'schen Catheters wie in Fig. 230 abgebogenen Schnabel und dem langen horizontalen Theil des Instruments befindet sich eine bewegliche Verbindung, welche aus spiralig aufgewundenem Silberdraht hergestellt ist; so soll der bewegliche Schnabel sich selbst seinen Weg in dem gewundenen Verlauf der Harnröhre durch die geschwollene Prostata suchen.

Ohne behaupten zu wollen, dass nicht jedes dieser Instrumente einmal im einzelnen Fall einen guten Nutzen bringen könnte, muss ich doch andererseits hervorheben, dass nicht der Chirurg, welcher alle diese Instrumente besitzt, am besten die Schwierigkeiten des Catheterismus bei Prostataschwellung überwinden wird, sondern dass der die besseren Chancen hat, welcher den gewöhnlichen Catheter mit sicherer und leichter Hand zu führen weiss. Für mich selbst muss ich das Bekenntniss ablegen, dass ich in den wenigen Fällen, in welchen ich den gewöhnlichen Catheter bei Prostataschwellung nicht zur Blase führen konnte — fast alle solche Fälle betrafen Kranke mit falschen Wegen, welche von anderen Händen gebohrt waren — auch mit den genannten Prostatacathetern nicht zum Ziel kam. Dagegen möchte ich dringend die Benutzung der platten Catheter, wie es oben schon geschah, empfehlen; ich halte diese leichte Umänderung in der Form des Instruments für wichtiger und zweckmässiger, als alle besonderen Constructionen, welche oben abgebildet sind.

§ 318. Die sonstige Behandlung der Prostataschwellungen.

Der Catheterismus, mit welchem sich die §§ 316 und 317 beschäftigen, dient nicht allein zur Harnentleerung bei vorhandener Harnstauung, und auch nicht allein noch ausserdem zur Diagnose der Schwellung, welche bei Einführung des Catheters fühlbar wird, sondern auch zur Behandlung der begleitenden Cystitis durch die in § 314 empfohlenen Injectionen und endlich auch zur Erhaltung der Wegsamkeit der Harnröhre. In der That kann man durch methodische öftere Wiederholung der Einführung eines starken Metallcatheters die Leiden der Kranken erheblich mindern. So ist der Catheterismus nach vielen Richtungen ein wichtiges Verfahren zur Behandlung der Prostataschwellungen; aber ausser dem Catheterismus stehen uns noch andere Arten der Behandlung zur Verfügung, welche hier erwähnt werden müssen.

In prophylaktischer Beziehung giebt W. Busch auf Grund seiner anatomischen Studien den Rath, dass ältere Leute vor jeder willkürlich oder unabsichtlich verlängerten Aufstauung des Harns in der Blase (z. B. in Gesellschaften, bei langen Eisenbahnfahrten) sich hüten sollen. In der That beziehen oft Kranke mit Prostataschwellung den Beginn ihrer Leiden auf ein solches Ereigniss.

Indem man die Prostataschwellung mit der Struma der Schilddrüse verglich, wurde man auch zu dem Versuch veranlasst, die Prostataschwellung wie die Struma durch innere Darreichung von *Jodkaliumlösungen* zu behandeln. Für einzelne Fälle kann eine Wirkung dieser Behandlung nicht in Abrede gestellt werden, wenn auch diese Wirkung um vieles unsicherer und geringer ist, als die Wirkung desselben Mittels bei Struma. Ferner werden dieselben Mineralwässer wie bei Cystitis empfohlen (§ 313, Schluss) und gewiss deshalb mit Recht, weil die meisten Fälle von Prostataschwellung mit Cystitis complicirt sind. Daneben lässt man kräftige Kranke in Anbetracht der venösen Stauungen im Unterleib, welche häufig die Prostataschwellung begleiten und Anlass zu einer Steigerung derselben geben, abführende salinische Mineralwässer, wie Karlsbader, Kissinger Wasser u. s. w. trinken. Zu der Trinkcur kann eine Badecur mit Benutzung lauwarmer Bäder hinzugefügt werden. Die Anwendung eines starken Drucks durch eine elastische Pelotte, welche in das Rectum eingeführt wird, ist von Trousseau vorgeschlagen worden.

Mit allen diesen Mitteln tritt man mehr den unangenehmen Folgen der Prostataschwellung entgegen, als dass man die Krankheit selbst zu beseitigen versuchte. In der That kann der Kranke ganz zufrieden sein, wenn er, in Anbetracht des chronischen Verlaufs der Krankheit, durch eine solche Behandlung einen relativ beschwerde-freien Zustand erreicht. Zufriedener aber würde der Kranke sein, wenn man ihn von der Krankheit selbst befreien könnte. Die Versuche, welche in neuerer Zeit in dieser Beziehung angestellt wurden, beziehen sich theils auf die Behandlung durch Injectionen in die Prostatasubstanz, theils auf grössere operative Unternehmungen.

Nachdem die Behandlung der Struma durch Jodinjectionen (§ 155) in die Praxis eingeführt worden war, trug Heine diese Behandlung auf die Behandlung der Prostataschwellung über. Solche Jodinjectionen können vom Rectum aus durch die Schleimhaut in die Prostata mit der Pravaz'schen Spritze ausgeführt werden. Die etwas schwierige Technik dieser Injectionen, sodann die Unsicherheit ihrer Wirkung, endlich die Gefahr, dass an der Injectionsstelle sich ein Prostataabscess bildet — alle diese Bedenken haben verhindert, dass dieses Verfahren allgemeiner zur Anwendung gekommen ist. Auch Dittel und Howard sprachen sich auf Grund ungünstiger Beobachtungen gegen diese Jodinjectionen aus. Von allen Einwänden frei ist das von mir zuerst angewendete Verfahren *der Carbolinjec-*

tionen von der Perinealhaut aus. Man muss nur an die Spritze eine ziemlich lange Hohlnadel ansetzen, damit man bei dem Einstechen auch wirklich die Prostatagegend erreicht. Bei dem Einstechen soll ebensowohl die median gelegene Urethra, wie auch die Gegend der lateral am aufsteigenden Sitzbeinast gelegenen A. pudenda comm. vermieden werden. Täglich wird 1 grm. einer 3% Lösung injicirt (vgl. § 44, allg. Thl.). Die Wirkung ist befriedigend; besonders geben die Kranken eine Verminderung der Schmerzen an. Soweit bei der Schwellung der Prostata echt entzündliche Vorgänge eine Rolle spielen (vgl. hierüber § 315), soweit darf man auch hoffen, durch die Carbolinjectionen eine günstige Wirkung zu erzielen; doch bin ich weit entfernt, zu behaupten, dass man durch diese Injectionen eine vollständige Heilung der Prostataschwellung erzielen könne. Iversen empfahl, bei Prostataschwellungen subcutane Injectionen von Ergotinlösungen am Perineum anzuwenden.

Endlich ist noch die *operative Behandlung* zu erwähnen. Da schon einzelne Chirurgen, welche die Cystotomia perinealis (§ 330) bei Blasenstein und Prostataschwellung ausführten, diese Operation zur gleichzeitigen Extraction des Steins und zur Excision des mittleren Prostatalappens benutzten (Paget, Fergusson u. A.), so lag es nahe, auch bei Prostataschwellung allein dieselbe Operation zum Zweck der Excision des mittleren Prostatalappens auszuführen. Dieses geschah von König in einem Fall. Die Zukunft wird über die Berechtigung zu diesem Vorgehen noch entscheiden und besonders die Fälle feststellen müssen, in welchen solche Operationen zulässig sind. Eine Wiederholung der Versuche, welche angestellt wurden, um *von der Blase aus durch besondere Instrumente eine Excision des mittleren Prostatalappens auszuführen,* kann nicht empfohlen werden. Die Möglichkeit eines solchen Versuchs ist in der starken Vorwölbung des mittleren Lappens gegen die Blasenhöhle begründet. Mit catheterartig gekrümmten Instrumenten kann man gedeckte Ketten — ähnlich der Kette des Ecraseurs (Fig. 64 § 246, allg. Thl.) — oder gedeckte Messer — ähnlich den gedeckten Messern der Urethrotome (§ 304) — in die Blase einführen und sich dann bemühen, das Läppchen mit der bedeckenden Blasenschleimhaut abzuquetschen oder abzuschneiden. Solche Instrumente sind von Civiale und Mercier (ein Instrument Mercier's mit messerartiger Vorrichtung wird als *Exciseur,* ein anderes als *Inciseur der Prostata* bezeichnet) angegeben worden. Bottini empfiehlt die galvanokaustische Zerstörung des mittleren Prostatalappens unter Benutzung der Sonde bicoudée (§ 317) oder die galvano-kaustische Abschnürung des Lappens. Die Unsicherheit des Verfahrens, die Gefahr der Verletzung der Blasenwand, die Schwierigkeit, das excidirte Stück zu entfernen — alle diese Umstände stehen der Ausführung solcher Operationen im Wege und lassen den Versuch bedenklich erscheinen. So sind diese Operationen mehr von geschichtlichem, als von praktischem Interesse.

§ 319. Die Erkenntniss und Behandlung der Prostataabscesse.

Wenn nun auch eine Radicaloperation zur Beseitigung der Prostataschwellung vorläufig ausgeschlossen ist — denn eine Exstirpation der Prostata vom Perineum und Rectum aus ist aus begreiflichen Gründen noch nicht versucht worden —, so sind doch zwei Operationen noch zu nennen, welche sich zwar nur gegen einzelne Erscheinungen im Verlauf der Prostataschwellung richten, aber diese Erscheinungen auch in sicherer Weise beseitigen und von hohem praktischem Werth sind, nämlich 1) *die Eröffnung der Prostataabscesse,* 2) *die Punction der Blase.* Indem ich in Betreff der letztgenannten Operation auf § 320 verweise, soll hier zunächst die Eröffnung der Prostataabscesse genauer erörtert werden.

Die Entstehung der Abscesse in der Prostata wurde schon in § 315 berührt. Die grosse Mehrzahl derselben rührt von falschen Wegen her und ist dann von

besonderer Bedeutung, indem die entzündliche Anschwellung der Gewebe den Catheterismus noch mehr erschwert, beziehungsweise unmöglich macht. Der Verlauf eines Prostataabscesses ist selten acut; meist verlaufen Wochen, bis die Abscessbildung deutlich wird. Das starre, gefässarme Gewebe der Prostata ist zu einer schnellen Eiterbildung und zu einer schnellen Fortpflanzung der Eiterung nicht geneigt. Auch ist anfänglich die Schwellung noch gering, das begleitende einfach-pyämische Fieber (§ 201, allg. Thl.) sehr niedrig, so dass eine deutliche Erkenntniss der Abscessbildung nicht möglich ist. Die Fluctuation des Abscesses ist anfänglich ebenfalls vom Rectum aus nicht zu fühlen, weil die Eiterflüssigkeit von dem starren Prostatagewebe noch umschlossen ist (vgl. § 28, allg. Thl.). Das Fieber allein kann zur Diagnose nicht benutzt werden, weil die begleitende Cystitis ebenfalls Fieber bedingen kann. So dauert es geraume Zeit, bis endlich die ganze Prostata in eine grosse Eiterhöhle umgewandelt wurde, und nun der Abscess sicher constatirt werden kann. Die äussere bindegewebige Hülle der Prostata schliesst noch den Eiter von dem lockeren Bindegewebe des kleinen Beckens ab. Sobald auch diese Hülle durchbrochen wird, ergiesst sich der Eiter in die Blase oder in das Rectum, was als der günstigere Fall zu betrachten ist, oder auch in das para-vesicale und para-urethrale Bindegewebe, und dann wird der tödtliche Ausgang nur mit Mühe abzuwenden sein. Es ist deshalb von hoher Bedeutung, dass man rechtzeitig durch den in das Rectum eingeführten Finger die Abscessbildung erkennt. Dabei hat der Finger wesentlich nicht so sehr die Erscheinung der Fluctuation, als vielmehr *das Entstehen einer weichen Stelle in der harten Prostataschwellung zu beachten.* In dieser Beziehung verhalten sich die Prostataabscesse ähnlich, wie die retro-mammalen Abscesse der weiblichen Brustdrüse, welche die harte Schwellung der Mamma an irgend einer Stelle zur Erweichung bringen (vgl. § 189).

Indem ein Prostata-abscess gleichzeitig zur Blase und zum Rectum perforirt, kann eine *Vesico-rectalfistel*, d. h. eine Communication zwischen Blase und Rectum entstehen. Auch perforirende Wunden, z. B. Schusswunden, führen zuweilen zu solchen Fisteln. Endlich können auch Geschwürsbildungen, welche von der Blase oder dem Rectum ausgehen, eine solche Fistelbildung bedingen; z. B. kommt es zu solchen Fistelbildungen bei verjauchenden Carcinomen des Rectum (§ 246) oder der Blase (§ 340). Die Fistelbildung kann sowohl dadurch erkennbar werden, dass Harn aus dem Rectum, als auch dadurch, dass Darmgase aus der Harnröhre sich entleeren. Bei Fistelbildung nach Verletzung kann der operative Verschluss von einer laparotomischen Wunde aus mit Erfolg ausgeführt werden (v. Nussbaum). Bei Prostata-abscessen heilen die Fisteln gleichzeitig mit dem Abscess.

Sobald die Diagnose des Prostata-abscesses sicher gestellt ist, soll auch sofort zur *Eröffnung des Abscesses* geschritten werden. Der Kranke wird narkotisirt und in Steinschnittlage gebracht (§ 330). Die Narkose kann deshalb nicht entbehrt werden, weil die Analöffnung durch zwei *Gorgerets* (Fig. 189 § 244) auseinander gehalten werden muss und an nicht-narkotisirten Kranken der Sphincter ani ext. zu grossen Widerstand leisten würde. Nun tritt bei starkem Anziehen der beiden seitlichen Rectalwände nach links und rechts und bei eventueller Benutzung eines dritten Gorgerets, welches die hintere Rectalwand noch nach hinten abzieht, die kugelige Anschwellung des Prostataabscesses an der vorderen Rectalwand deutlich hervor. Die Eröffnung geschieht einfach durch Einstechen eines spitzen Scalpells. Der Inhalt des Abscesses steht gewöhnlich unter so starkem Druck, dass der Eiter aus der Stichöffnung hervorspritzt. Es ist auch an dieser Stelle durchaus nicht nothwendig, eine grosse Oeffnung durch Schnitt anzulegen, weil der Druck der Abscesswand auf den Abscessinhalt ohne-

hin für eine vollständige Entleerung des Eiters sorgt; man beschränkt sich gern auf einen einfachen Einstich, um jede unangenehme Blutung zu vermeiden. Die Abscesshöhle wird mit 3 % Carbollösung ausgespült. In den letzten Fällen dieser Art habe ich dann ein Drainrohr so in die Abscesshöhle eingelegt, dass dasselbe in der Analöffnung ausmündet; dann kann man die Analöffnung mit einem aseptischen Verband (§ 357) bedecken. Die Gefahr, dass Kothmassen von dem Rectum aus in die Abscesshöhle eindringen und eine Verjauchung derselben hervorrufen könnten, ist nicht allzu gross, besonders dann nicht, wenn das Drainrohr die Stichöffnung genau ausfüllt.

Die Heilung erfolgt in den meisten Fällen sehr schnell und ohne weitere Störung. Derselbe Druck, welcher bei dem Einstechen den Eiter hervorspritzen lässt, sorgt auch im weiteren Verlauf für eine gute Entleerung des Eiters und für eine günstige Aneinanderlagerung der granulirenden Abscesswände. Wenn das ganze Gewebe der Prostata vereitert war, so wird nun auch der Geheilte von der Schwellung seiner Prostata gänzlich befreit sein. Ich constatirte nach solchen Heilungen vollständige Wiederherstellung der normalen Harnentleerung. Dass Abscesse der Prostata dennoch zuweilen tödtlich verlaufen, liegt darin begründet, dass sie zu spät erkannt und zu spät eröffnet werden, dann aber auch besonders darin, dass die begleitende Cystitis den günstigen Verlauf stört.

§ 320. Die Punctio vesicae supra-pubica.

Diese Operation ist indicirt, sobald der Catheterismus bei Prostataschwellungen nicht gelingt und gleichzeitig eine bedeutende Stauung des Harns in der Blase (Retentio urinae) vorliegt. Dass die letztere Erscheinung unter diesen Umständen nicht leicht fehlt, liegt in dem Verlauf der Krankheit; denn dieselbe Störung, welche die Einführung des Catheters verhindert, bedingt auch die Unmöglichkeit der Harnentleerung. Sogar das Abträufeln des Harns, welches bei anderen Ursachen, besonders bei Lähmungen der Blase als Folge der Harnstauung eintritt und diese zum Theil wieder beseitigt (*Ischuria paradoxa* § 209), fehlt bei Harnstauung durch Prostataschwellung gewöhnlich, weil oft auch nicht ein Tropfen Harn den Weg zur Harnröhre mehr finden kann. Freilich ist der zeitliche Verlauf der Harnstauung bei Prostataschwellung sehr verschieden; sie kann sich so schnell entwickeln, dass schon nach 24 Stunden der Scheitel der Blase am Nabel oder noch oberhalb des Nabels steht; sie kann aber auch langsam, im Verlauf mehrerer Tage oder selbst erst im Verlauf von Wochen, zu diesem Grad ansteigen, weil gelegentlich der Kranke immer noch kleine Mengen von Harn zur Entleerung bringt. Nach diesen Varianten des Verlaufs schwankt die Dringlichkeit der Blasenpunction. *Man soll jedoch im allgemeinen mit der Punctio vesicae unter der bezeichneten Indication nicht lange zögern*; denn die Furcht vor dieser Operation ist bei genauer Beachtung der Regeln für ihre Ausführung (s. unten) ganz unbegründet, ihre Wirkung ist sicher und befreit den Kranken schnell aus seiner peinlichen Lage. Man kann in dieser Beziehung die Punctio vesicae ungefähr mit der Tracheotomie bei Erstickungsgefahr oder mit dem Bruch-

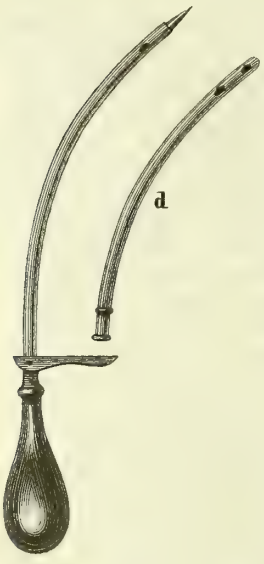

Fig. 232.
Blasentroicart mit Docke, d. 1/2 d. nat. Gr.

schnitt bei Brucheinklemmung vergleichen. Die ausgedehnte Statistik der Punctio vesicae, welche Deneffe und van Wetter aufstellten, zählt 328 Operationen mit 44 Todesfällen, von denen aber nur 7 auf Rechnung der Operation selbst, die übrigen auf Rechnung der indicirenden Erkrankung zu setzen sind.

Die beste Methode der Punctio vesicae ist die Punctio supra-pubica. Man benutzt zu derselben gekrümmte Troicarts mit langer Canüle (von Frère Côme und Fleurant zuerst angegeben), welche an ihrem vorderen Ende mehrere rundliche Oeffnungen haben soll. Zu diesem Blasentroicart gehört noch eine Docke (Mandrin Fig. 232d.) mit convexem Ende, deren Oeffnungen genau den Oeffnungen der Troicart-canüle entsprechen. An dem vorderen Ende (Pavillon) der Canüle ist eine kleine Platte angebracht, welche sich nach vollzogener Punction an die vordere Bauchwand anlegen soll. In dieser Platte befinden sich zwei runde Oeffnungen zur Aufnahme der Fäden, welche die Canüle später in ihrer Lage fixiren sollen (vgl. § 321). Man bezeichnet diesen Blasentroicart als den Troicart von Fleurant.

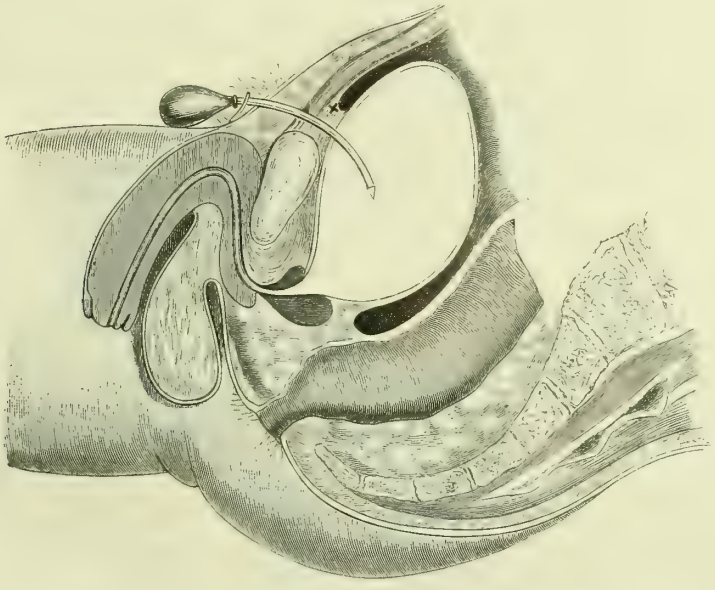

Fig. 233.
Punctio vesicae supra-pubica. × Unterster Punkt der Peritonealfalte.

Bei horizontaler Lagerung des Kranken (ohne Narkose, weil die Operation in wenigen Secunden vollendet und nicht sehr schmerzhaft ist) bestimmt man mit dem Zeigefinger der linken Hand den oberen Rand der Symphysis ossium pubis und sticht an diesem Rand ein spitzes Scalpell durch die Haut bis zur Muskelschicht ein. Ich empfehle diesen, von anderen Autoren nicht angegebenen, vorgängigen Scalpellstich deshalb, weil derselbe die Führung des Troicarts sehr erleichtert. Besonders möchte ich diesen Stich bei starker Entwickelung des Fettpolsters als sehr vortheilhaft bezeichnen, weil dann der Troicart sehr dicke Schichten durchstechen muss. Aber auch ohne Entwickelung des Fettpolsters ist der vorgängige Scalpellstich sehr nützlich; denn sowohl die Bauchdecken, wie

auch die Blasenwand sind sehr elastisch und weichen vor dem Stilet des Blasentroicarts um so mehr zurück, als die Führung eines gekrümmten Troicarts niemals so kraftvoll geschehen kann, als die Führung eines geraden Troicarts (§ 249, allg. Thl.). Der Scalpellstich beseitigt den elastischen Widerstand der äusseren Haut und sichert für den Einstich des Troicarts das sofortige Eindringen desselben in die Blase. Bei dem kräftigen Einstechen des Troicarts markirt man entsprechend der Dicke der Bauckdecken den Punkt, bis zu welchem der Troicart eingestossen werden soll, mit dem Zeigefinger der rechten Hand (vgl. Fig. 69a § 249, allg. Thl.). Die Convexität der Krümmung soll bei dem Einstechen nach oben gerichtet sein, damit das Stilet den Weg hinter die Symphyse nehme und den vom Peritoneum überzogenen oberen Theil der vorderen Blasenwand nicht verletze. Gerade aus diesem Grund ist für die Punction der Blase die Benutzung des krummen Troicarts der Benutzung des geraden Troicarts vorzuziehen.

Nach dem Ausziehen des Stachels fliesst sofort der Harn unter dem starken Druck der gespannten Blase ab. Schon während des Abfliessens soll man die Stichwunde durch Umlegen eines Kranzes feuchter Carbolwatte vor der Berührung des, in den meisten Fällen faulig zersetzten Harns schützen. Oft befinden sich, besonders wenn vorher falsche Wege gebohrt wurden, Blutgerinnsel in der Blase, welche sich in die Oeffnungen der Canüle legen und den Abfluss des Harns hemmen. Dann führt man entweder die Docke oder einen feinen elastischen Catheter durch die Canüle ein und verdrängt die Blutgerinnsel aus den Oeffnungen. Sollte hierdurch der Abfluss nicht frei werden, so kann man 1% Carbollösung unter kräftigem Spritzendruck in die Blase einspritzen und so die Oeffnungen von den Blutgerinnseln befreien, diese selbst zerkleinern und ihre Entleerung in kleinen Stücken anbahnen. Nach Entleerung der ganzen Harnmenge empfiehlt es sich, sofort eine antiseptische Ausspülung der Blase folgen zu lassen. Hierzu sind, je nach dem Grade der fauligen Zersetzung des Harns, 1%—3% Carbollösungen zu verwenden. Dann verstopft man die äussere Oeffnung der Canüle mit einem kleinen Korkstöpsel oder mit einer Wachskugel, legt einen neuen Kranz von feuchter Carbolwatte um die Stichöffnung, indem man diese Watte mit einigen Heftpflasterstreifen befestigt. Statt die Canüle nach altem Verfahren zu verschliessen, kann man auch, dem Vorschlag Dittel's folgend, einen elastischen Schlauch über die Oeffnung streifen und das Heberverfahren, wie es schon § 288 beschrieben wurde, einleiten. Dieses neue Verfahren schützt am besten die Blase vor weiterer Zersetzung des sich ansammelnden Harns und schützt auch am besten den Stichcanal gegen Harninfiltration. Die Punctionswunde der Blase wurde zuerst von Brainard benutzt, um von der vordern Bauchwand aus einen Metallcatheter zum Orificium internum urethrae in die Blase zu führen und nun den Catheter von hinten nach vorn durch die Harnröhre zu schieben. Dieses Verfahren bezeichnet man als *Catheterismus posterior* oder auch als Brainard'schen Catheterismus. Bei Punctio vesicae wegen Prostataschwellungen kann man so direct den Weg durch die Pars prostatica freimachen; bei Punctio vesicae wegen impermeabeler Strictur (§ 305) kann man die Strictur durch den Catheterismus post. markiren, um vom Perineum aus die Urethrotomia ext. auszuführen. Endlich kann man nach der Punctio vesicae wegen Zerreissung der Harnröhre (§ 287) durch den Catheterismus post. am Perineum die Urethra hinter der Rissstelle bestimmen und so sich die Ausführung der Urethrotomia ext. erleichtern (Ranke). Indessen gelangt man in den meisten Fällen durch die einfache Urethrotomia ext. auch ohne Punctio vesicae und ohne Catheterismus post. zum gewünschten Ziel.

§ 321. Die Nachbehandlung der Punctio supra-pubica vesicae. Weitere Methoden der Punctio vesicae.

In erster Linie muss man für eine gute Fixation der Canüle in der Blase sorgen, damit nicht die Contractionen der hinteren Blasenwand die Canüle aus der Blase treiben. Zu diesem Zweck schlingt man die äussere Platte der Canüle in ihren beiden Oeffnungen mit langen Seidenfäden an, führt die Fadenschlingen an die seitliche Bauchwand und befestigt sie hier mit Heftpflasterstreifen. Die Fadenschlingen dienen so als Zügel, welche die Canüle nach hinten zurückhalten.

Harninfiltrationen sah ich in den Stichcanälen niemals eintreten; ebenso beobachtete ich niemals nach der Punctio vesicae einen höheren Grad von Peritonitis, wenn man auch zuweilen aus der geringen Schmerzhaftigkeit der vorderen Bauchwand oberhalb der Stichwunde auf leichte peritonitische Reizung schliessen muss. Der Umstand, dass die langsam durch Ueberfüllung emporsteigende Blase ihren peritonealen Ueberzug nach oben zieht, schützt gegen die Verletzung des Peritoneums. Pouliot bestimmte an der Leiche, dass das Peritoneum, wenn der Scheitel der Blase 10 Ctm. oberhalb der Symphyse steht, sogar 6 Ctm. von der Symphyse, und wenn der Scheitel der Blase nur 5 Ctm. oberhalb der Symphyse steht, doch schon 3 Ctm. von der Symphyse entfernt ist. Wenn man demnach sich nicht sehr weit mit der Punction von der Symphyse entfernt, so hat man die Verletzung des Peritoneums nicht zu befürchten. Wohl aber ist die Besorgniss in Betreff der Harninfiltration und einer ihr folgenden Peritonitis nicht ungegründet. Das wichtigste Schutzmittel gegen Harninfiltration und gegen Peritonitis ist ohne Zweifel *die öftere Wiederholung der antiseptischen Ausspülung der Blase mit* 1% — 3% *Carbollösungen.* Ich lasse dieselben anfangs zwei oder mehre Male täglich wiederholen. So stellt sich schnell ein aseptischer Zustand in der Blase her und dann ist eine entzündliche Reizung von der Blasenwand her oder durch den Harn nicht mehr zu befürchten. Bei längerem Liegen der Canüle hat man auf die Möglichkeit zu achten, dass der scharfe Rand der inneren Oeffnung der Canüle an der hinteren Blasenwand eine mechanische Reizung verursachen kann. Dann schiebt man eben die Docke ein, deren kuppelförmiges Ende keine mechanische Reizung machen kann. Auch ein Herausnehmen der Canüle zum Zweck ihrer gründlichen Reinigung und die Wiedereinführung derselben nach der Reinigung ist leicht zu bewerkstelligen. Man schiebt nach dem Herausziehen der Docke einen dünnen elastischen Catheter durch die Canüle in die Blase ein und zieht nun über dem Catheter die Canüle heraus; nach erfolgter Reinigung schiebt man dann die Canüle über den elastischen Catheter hin in die Blase, um endlich den elastischen Catheter wieder herauszuziehen. Nach 10—14 Tagen ist der Stichcanal in einen granulirenden Gang umgewandelt; dann kann man den Canülenwechsel auch ohne die Vorsichtsmaassregel des Einschiebens eines elastischen Catheters vornehmen.

Die definitive *Entfernung der Canüle* hängt von dem Verlauf des einzelnen Falles ab. Bemerkenswerth ist die Thatsache, dass nach der Punctio vesicae immer eine Abschwellung der Prostata eintritt und zwar in manchen Fällen ziemlich schnell und in bedeutendem Maass. Hierdurch wird die Einführung des Catheters auf normalem Weg zur Blase wieder ermöglicht. (Ueber Catheterismus post. vgl. § 321 Schluss.) Gewöhnlich mache ich am 5. oder 6. Tag nach der Punctio vesicae den ersten Versuch des Catheterismus; aber selbst dann, wenn derselbe leicht gelingt, ist es nicht rathsam, sofort die Canüle zu entfernen, besonders dann nicht, wenn falsche Wege vorliegen. Der Catheter, welcher an einem Tag leicht zur Blase gelangte, kann sich am folgenden Tag leicht wieder in den falschen Weg verirren. *Erst dann, nachdem in mehreren auf einan-*

der folgenden Tagen der Catheterismus leicht ausgeführt werden konnte, soll die Canüle definitiv entfernt werden. Der granulirende Canal schliesst sich sehr schnell, oft in wenigen Stunden narbig zu, so dass vorzeitige Versuche der Entfernung der Canüle besser unterbleiben; denn wenn die Canüle wieder eingeführt werden muss, so ist dieses zuweilen schon 12 Stunden nach Herausnahme der Canüle nicht anders mehr ausführbar, als durch eine Wiederholung der Punction. Weitere Folgen hat nach Herausnahme der Canüle die Punctio vesicae nicht mehr; es muss dann die weitere Behandlung der Prostataschwellung (§ 318) eingeleitet werden.

Neben der Punctio vesicae supra-pubica werden in den Lehrbüchern noch folgende andere Methoden der P. vesicae erwähnt: 1) die *Punctio rectalis*, die Punction vom Rectum aus (zuerst von Fleurant angegeben); dieselbe ist zwar nicht schwer ausführbar, weil die Blase bei stärkerer Füllung sich gegen die vordere Rectalwand vorwölbt; doch hat diese Methode vor der P. supra-pubica keinen wesentlichen Vortheil und ist deshalb bedenklich, weil sie bei der Nachbarschaft der Blasen- und Rectalschleimhaut eine lippenförmige Vesico-rectalfistel hinterlassen könnte; auch wurde von Hill bei der Punctio rectalis die Verletzung des Peritoneums im Douglas'schen Raum beobachtet; 2) die *Punctio perinealis*, die Punction von der äusseren Haut des Perineums aus; sie kann mit Sicherheit nur bei den höchsten Graden der Harnstauung ausgeführt werden, weil nur bei diesen Graden der Blasengrund sich deutlich gegen das Perineum vorwölbt; 3) die *Punctio infra-pubica* nach Voillemier; hierbei soll der Penis stark nach unten gezogen und dann in den spitzen Winkel zwischen den beiden absteigenden Aesten des Schambeins die Haut und das Ligam. pubo-prostatic. med., welches diesen Winkel ausfüllt, durchstossen werden; das Verfahren ist jedoch unsicher, weil der Blasengrund am wenigsten durch die Harnstauung ausgedehnt wird und deshalb der Troicart neben der Blase vorbei gehen kann. Als Vortheil seines Verfahrens führt Voillemier an, dass bei demselben nicht, wie bei P. supra-pubica, eine Adhärenz zwischen der vorderen Bauchwand und der vorderen Blasenwand entstehe. Allen drei Methoden, welche hier aufgezählt sind, hat man den Vortheil zugeschrieben, dass sie die Blase an einem tieferen Punkt eröffnen, als es durch die P. supra-pubica geschieht, dass mithin die Entleerung des Harns bei der letzteren Methode unvollständig, bei den anderen Methoden aber vollständig sei. Doch findet auch bei der P. supra-pubica eine sehr vollständige Entleerung statt; denn diese Entleerung erfolgt nicht allein unter dem Einfluss der Schwere der Flüssigkeit, sondern unter dem Einfluss des intraabdominalen Drucks und unter Beihülfe der Contractionen der Blasenwand.

In neuester Zeit hat man versucht, die *Aspiration des Harns mit dem Apparat von* Dieulafoy (Fig. 70 § 249, allg. Thl.) an Stelle der Blasenpunction zu setzen (Hey, Labbé). Ich kann mich der Empfehlung dieses Verfahrens, welche Lücke giebt, nicht anschliessen, weil eine vollständige Entleerung des trüben, mit Blutgerinnseln gemischten Harns nicht erzielt wird, und überdies die nach Punctio vesicae so dringend nothwendige antiseptische Ausspülung der Blase durch die Spritze Dieulafoy's nicht erzielt werden kann. Auch Thiry und Mercier machen gegen das Aspirationsverfahren mit Recht geltend, dass es oft wiederholt werden muss, während nach Punctio vesicae die Canüle den Abfluss des Harns für die nächste Zeit regelt.

§ 322. Allgemeines über die Steinbildung in den Wegen des harn-bereitenden und harn-entleerenden Apparats.

Bei der Steinbildung handelt es sich im Wesentlichen um einen Niederschlag der im Harn enthaltenen Salze. Der von den Schleimhäuten abgesonderte Schleim, die gelegentliche Anwesenheit von Blutgerinnseln, endlich die etwa vorhandenen

Fremdkörper haben eine mehr nebensächliche Bedeutung, wenn man auch hervorheben muss, dass die erste Anlage des Steins gerade um ein Schleimklümpchen oder um ein Blutgerinnsel oder endlich um einen Fremdkörper stattfinden kann. Man hat sogar eine eigene Form des Blasencatarrhs als *steinbildenden Catarrh* (Meckel) bezeichnet; doch ist es, wenn auch die Beziehung der Cystitis zur Steinbildung voll anerkannt werden muss (s. unten), doch nicht recht zulässig, geradezu eine eigene Form der Cystitis als steinbildende aufzustellen.

Die Niederschläge, welche bei der normalen sauren Reaction des Harns aus demselben niederfallen können, sind wesentlich *Harnsäure* und *harnsaure Salze*. Bekanntlich fallen dieselben, nachdem der Harn entleert wurde, in dem Gefäss schon bei einfacher Abkühlung des Harns in kleinen Mengen nieder; und diese Mengen werden grösser, wenn der Harn grössere Mengen von Harnsäure und von harnsauren Salzen enthält. Von den quantitativen Verhältnissen der Zusammensetzung des Harns kann es nun abhängen, ob schon im lebenden Körper, trotz der Blutwärme, ein Niederschlag dieser Art sich bildet. So kann die Art der Ernährung, besonders *die übermässige Einnahme stickstoffhaltiger Nahrungsmittel*, zu einer Abscheidung der Harnsäure und der harnsauren Salze an irgend einem Punkt des harn-bereitenden und des harn-ableitenden Apparats von der Niere abwärts bis zur Harnröhre führen. Doch ist diese Bedingung nicht allein maassgebend; vielmehr können mehrere Momente zusammenwirken, um diese Abscheidung herbeizuführen. Dahin gehören z. B. *bedeutende musculäre Anstrengungen*, da ja bekanntlich durch die Muskelcontractionen die stickstoffhaltigen eiweissartigen Substanzen der Muskelsubstanz (besonders das Myosin) zerlegt und hierbei harnsaure Salze und Harnsäure schliesslich abgeschieden werden. Wie nun die Menge dieser Bestandtheile im Harn durch Muskelarbeit vermehrt wird, so steigt auch die Menge dieser Bestandtheile *bei fieberhaften Krankheiten* (§ 167, allg. Thl.); es ist deshalb auch nicht unwahrscheinlich, dass auch solche Krankheiten die Grundlage zur Steinbildung geben können. Ferner steht die *Arthritis urica*, welche wir bei der Entzündung der Zehengelenke (§ 511) etwas genauer kennen lernen werden, in einem engeren Zusammenhang mit der Steinbildung in den Harnwegen; dieselben Ursachen, welche das Blut mit harnsauren Salzen überfüllen und zu einer Abscheidung dieser Salze in den Gelenken führen, bedingen auch in den Nieren eine bedeutende Ausscheidung der Harnsäure und der harnsauren Salze. Endlich kann auch *der Salzgehalt des Trinkwassers* in der Steinbildung eine gewisse Rolle spielen; wenigstens nimmt man an, dass der grössere Gehalt des Trinkwassers an Kalk- und Magnesiasalzen die Steinbildung begünstigt. Man hat versucht, auf diese Ursache die Häufigkeit der Steinbildung in einzelnen Gegenden zurückzuführen.

Da hier die regionäre Verbreitung der Steinkrankheit berührt wird, so mag auch gleich erwähnt werden, dass in Deutschland bei der Frequenz der Steinbildung ein bedeutender Unterschied zwischen der norddeutschen Tiefebene und zwischen dem mittel- und süddeutschen Hügel- und Gebirgsland besteht. In der norddeutschen Tiefebene ist die Bildung der Steine, welche aus Harnsäure und harnsauren Salzen bestehen, sehr selten; im Gebirgsland häufiger, jedoch keineswegs in allen Gegenden, sondern nur in einzelnen Regionen desselben. Dass aber keineswegs das Gebirgsland allein die Steinbildung begünstigt, erhellt aus der Thatsache, dass beispielsweise in dem flachen Polen, dann in den flachen Gegenden des Wolgagebiets die Steinbildung häufiger vorkommt. In England ist die Steinkrankheit ebenfalls sehr häufig; da jedoch in England auch die Arthritis urica zu den häufig vorkommenden Krankheiten gehört, so darf man wohl annehmen, dass hier die Art der Ernährung, die grosse Menge stickstoffhaltiger Nahrungsmittel ausschlaggebend ist.

Die *Steinbildung im frühen Kindesalter* kann vielleicht, wie Beketow meint, mit dem häufigen Entstehen des *harnsauren Infarcts in den Nierenpyramiden bei Neugeborenen* in den ersten Lebenstagen in Zusammenhang gebracht werden. Bei diesem harnsauren Infarct handelt es sich allerdings nur um die Ausscheidung sehr kleiner Körnchen in den Nierenpyramiden; wenn aber diese Körnchen durch das Nierenbecken und die Ureteren in die Blase gelangen, so können sie zum Mittelpunkt für die weitere Abscheidung der harnsauren Salze werden. Bekanntlich ist der harnsaure Infarct der Neugeborenen als ein Zeichen der plötzlich veränderten Verhältnisse des extra-uterinalen Lebens (bedeutende Muskelcontractionen und Aufnahme stickstoffhaltiger Nahrung) zu betrachten.

Während bisher nur die harnsauren Steinbildungen berücksichtigt wurden, so muss nun auch die wichtige Gruppe *der Steinbildung* erwähnt werden, *welche aus der ammoniakalischen Zersetzung des Harns im lebenden Körper* hervorgeht. Alle echten Entzündungen der harn-bereitenden und der harn-ableitenden Organe, soweit sie von Spaltpilzen abhängig sind, die Nephritis, die Pyelitis, die Ureteritis (Entzündung der Ureteren), die Cystitis, endlich die Urethritis, sind im Stande, zu einer Zersetzung des Harns mit Umwandelung seiner Reaction in die *alkalische* zu führen. Dann fallen nicht Harnsäure und harnsaure Salze, sondern *phosphorsaure Erden,* ganz besonders die *phosphorsaure Ammoniakmagnesia* (das sogenannte Tripelphosphat, vgl. über die charakteristische Krystallbildung § 312 Fig. 226) nieder und können ebenfalls zur Steinbildung führen. Wir werden deshalb im Weiteren immer nebeneinander, im Wesentlichen *die beiden Gruppen der harnsauren Steine* und *der alkalischen Steine* zu berücksichtigen haben. Den letzteren könnte man auch die Bezeichnung als *Steine entzündlicher Bildung* geben.

Kleine Concremente, welche sich in den Geweben der Nieren selbst bilden, gehören nicht in das Bereich der chirurgischen Praxis und werden deshalb hier nicht weiter berücksichtigt. Die *Steinbildung im Nierenbecken* ist aber schon von Bedeutung für die chirurgische Praxis, nicht allein deshalb, weil man bei genau gestellter Diagnose daran denken könnte, von der Lumbalgegend aus das Nierenbecken zu eröffnen und die Steine zu entfernen, oder sogar die betreffende Niere zu exstirpiren (vgl. über diese Operationen § 238), sondern auch besonders deshalb, weil die im Nierenbecken gebildeten Steine oft durch die Ureteren in die Blase gelangen und von hier aus entweder durch die Urethra entleert werden, oder auch in der Blase den Kern zur Bildung grosser Steine bilden. Am häufigsten findet die Bildung der harnsauren Steine im Nierenbecken in der Umgebung der Spitzen der Nierenpyramiden statt und zwar der Art, dass die sich bildenden Steine wie eine Art Hohlkegel die Spitze der Pyramiden umgeben. Solche Steine haben dann entsprechend der Spitze der Nierenpyramide eine kegelförmige Vertiefung und richten ihre Convexität gegen die Lichtung des Nierenbeckens. Von diesen Steinen aus kann sich bei langem Bestand der Krankheit eine flächenhafte Concrementbildung über die ganze Innenfläche des Nierenbeckens ziehen. Wenn es bei Pyelitis zur Bildung alkalischer Concremente kommt, so lagern sich dieselben gewöhnlich von vornherein flächenhaft auf der Innenfläche des Nierenbeckens ab, und gerade die Spitzen der Nierenpyramiden bleiben dann verhältnissmässig frei.

Die *Steinbildung in den Ureteren* ist von relativ geringem chirurgischem Interesse; sie ist viel seltener als die Steinbildung im Nierenbecken. Englisch hat in neuester Zeit wieder die Aufmerksamkeit auf angeborene Verengerungen an den Ureteren gelenkt; oberhalb einer solchen angeborenen Strictur kann dann die Bildung harnsaurer Steine in den Ureteren eintreten. Alkalische Concremente bilden sich in den Ureteren fast ausnahmlos nur in continuirlicher Fortsetzung

von den analogen Concrementen des Nierenbeckens aus, also in Folge einer Ureteritis, welche aus einer Pyelitis continuirlich sich entwickelt. So entstehen förmlich cylindrische Ausgüsse der Ureteren in ihrer ganzen Länge; sie bestehen aus einer lockeren, sand- oder kreide-ähnlichen Masse von phosphorsauren Salzen, gemischt mit Eiterkörperchen, Fibringerinnseln u. s. w. Auch bei der tuberculösen Erkrankung der Harnwege (§ 312, Schluss) kann es zu diesen Bildungen kommen. Eine chirurgische Behandlung dieser Zustände erscheint nicht möglich. Für die Steinbildungen, welche Gegenstand einer chirurgischen Behandlung werden, spielen die Ureteren eine mehr passive Rolle, und überhaupt nur dann eine Rolle, wenn Steine des Nierenbeckens durch die Ureteren nach abwärts in die Blase gelangen. Die empfindlichen Schmerzen, welche bei einer solchen Passage kleiner Steine durch die Ureteren längs der Lumbalgegend eintreten, werden als *Nierensteinkolik* bezeichnet. Die Behandlung dieser Kolik kann nur in Darreichung von Opiaten und solcher Mittel bestehen, welche die Diurese befördern, wie z. B. auch die alkalinischen Mineralwässer (Wildunger, Kissinger, Neuenahrer, Vichy u. s. w.); die grossen Harnmengen schwemmen den in Bewegung begriffenen Stein am besten weiter, bis er die Höhle der Blase erreicht.

Die *Steinbildung in der Blase* bezieht sich zum Theil auf secundäre Umlagerungen, welche aus den Niederschlägen des in der Blase befindlichen Harns um den Kern eingeschwemmter Nierensteine oder eingedrungener Fremdkörper entstehen, zum Theil ist sie auch eine primäre Bildung. Die kleineren und grösseren Vertiefungen, welche die Schleimhaut zwischen den Muskelbündeln bildet, sind die geeignetsten Orte für die primäre Steinbildung in der Blase; in diesen Vertiefungen stagnirt der Harn und findet Zeit, seine Salze auszuscheiden. So sind auch die im § 312 erwähnten Divertikel der Blase besonders geeignet, zum Schauplatz der Steinbildung zu werden. Ferner kommen angeborene Divertikel der Blase vor; auch in ihnen entstehen leicht Blasensteine. Nach Bilharz können die Eier eines in Aegypten häufigen Eingeweidewurms, des *Distoma,* den Kern der Blasensteine bilden. Was die Zusammensetzung, Grösse und Härte der Blasensteine betrifft, so sind diese Eigenschaften für die chirurgische Behandlung derselben von so hervorragender Bedeutung, dass im § 323 eine besondere Erörterung derselben stattfinden muss. Es sei hier nur noch erwähnt, dass ausser der einfachen Cystitis auch noch die Schwellungen der Prostata einen häufigeren Anlass zur Steinbildung geben. Der Harn staut sich hinter dem mittleren Lappen der Prostata im Blasengrund an und lässt seine Salze niederfallen. Neben der Bildung freier Steine muss auch noch *die flächenhafte Infiltration der Schleimhaut mit Harnsalzen,* welche der Schleimhaut fest anhaften, erwähnt werden. Ueber die differentielle Diagnostik der freien Steine und dieser Infiltration vgl. § 325. Die Höhle der Blase gewährt für die Entwickelung der Steine den grössten Raum. Indessen sind in der neueren Zeit die grossen Steine seltener geworden, weil sie schon früher erkannt und beseitigt wurden. Ein Stein von 6 Ctm. Durchmesser gehört schon zu den Seltenheiten.

Die *Steinbildung in der Harnröhre* geht entweder *von der Prostata* aus, so dass die Concremente aus der Prostata, welche sehr häufig aus *Corpora amylacea* (Virchow) bestehen, in die Pars prostatica urethrae hineinwachsen und sich mit phosphorsaurem und kohlensaurem Kalk umgeben; oder es schliesst sich die Steinbildung in der Harnröhre an die Bildung *enger Stricturen* an. Die Ausweiterung der Harnröhre hinter der Strictur wurde schon § 301 erwähnt; aus dem stagnirenden Harn in dieser Ausweiterung, welcher sich zudem gewöhnlich im Zustande fauliger Zersetzung befindet, schlagen sich die Salze zu Steinen nieder. Diese Steine können auch nach rückwärts in die Blase sich ausdehnen oder durch eine Art antiperistaltischer Bewegung in die Blase zurückgeführt werden. Es

giebt Steine, welche einen genauen Abdruck des hinteren Theils der Harnröhre darstellen. Auch kann jeder kleinere Stein, mag er im Nierenbecken, im Ureter, oder in der Blase entstanden sein, auf dem Wege durch die Harnröhre eingeklemmt werden; besonders häufig kommt dieses wieder hinter den Strictureu vor. Diese eingewanderten Steine vergrössern sich in der Harnröhre und werden so zu Harnröhrensteinen. Auf eine eigenthümliche Art von Urethralsteinen hat in jüngster Zeit Reliquet die Aufmerksamkeit gelenkt, nämlich auf Concretionen, welche die Ausmündung der Ductus ejaculatorii in die Harnröhre verstopfen und als „Sympexions" bezeichnet werden. Diese Concretionen zeigen einen Kern von Samenfäden und können zu einer Aufstauung des Secrets in den Samenbläschen mit Schmerzen (Coliques spermatiques) führen.

Die *Steinbildung in der Höhle der Vorhaut* (vgl. § 306, Schluss) kann nur unter der Bedingung einer bedeutenden Phimose, einer angeborenen oder erworbenen (vgl. § 291), entstehen. Nur bei sehr engem Orificium ext. praeputii ist eine solche Stauung des Harns in der Höhle der Vorhaut möglich, dass der Niederschlag der Salze zur Steinbildung führen kann. Da unter solchen Umständen fast immer eine septische Balanitis besteht, so fallen die Salze aus zersetztem Harn nieder. Deshalb gehören viele *Präputialsteine* zu der Reihe der alkalischen Steinbildung. Die relative Seltenheit der Präputialsteine geht auch aus der Statistik Lewin's hervor, welcher nur 15 Fälle aus der Literatur sammelte. In einem Fall fand Nelson 38 Steine in dem Praeputium eines Chinesen.

§ 323. Zusammensetzung, Grösse und Härte der Blasensteine.

Indem wir nun von der Entstehung der Blasensteine, von der Frage, ob sie in der Blase entstehen, oder ob sie aus den Ureteren oder aus der Harnröhre in die Blase gelangen (§ 322), ganz absehen, geben wir im Folgenden eine Classification der Steine, welche man in der Blase findet, nach ihren chemischen und physikalischen Eigenschaften.

1) *Die harnsauren Steine (Uratsteine)* bestehen zum grösseren Theil aus harnsauren Salzen, besonders aus harnsaurem Natron, zum kleineren Theil aus Krystallen von freier Harnsäure. Die Murexidprobe — Auflösung einiger Körnchen in Salpetersäure und Abdampfen der Lösung in einer Porzellanschale, dann Zusatz von Ammoniak, wodurch die Purpurfarbe des Murexid hervortritt — gestattet in zweifelhaften Fällen einen schnellen und sicheren Nachweis der chemischen Constitution des Steins. Die harnsauren Steine sind von *mittlerer Härte* und von solcher Cohärenz, dass man den Stein leicht durchsägen kann. Auf der Schnittfläche erkennt man dann eine *bald mehr weisse, bald mehr röthliche oder auch grau-röthliche Färbung;* diese Färbungen rühren von dem wechselnden Gehalt an Harnfarbstoff her. Auch erkennt man gewöhnlich auf dem Durchschnitt ein *schaliges Gefüge,* eine concentrische Schichtung, welche man am besten mit den Jahresringen auf der Sägefläche der Bäume vergleichen kann. *Die Oberfläche ist* in den meisten Fällen von reiner Bildung harnsaurer Steine *ziemlich glatt,* sogar *facettirt, wenn mehrere Steine nebeneinander lagen* und sich durch gegenseitige Reibung die Facetten geschliffen haben. Doch kann auch die Oberfläche leicht körnig erscheinen; im letzteren Fall ist die Oberfläche meist grau-braun gefärbt, weil die rauhe Fläche zu Blutungen der Blasenschleimhaut führt und der Blutfarbstoff sich in die Oberfläche des Steins imbibirt. Die Form ist bald mehr kugelig, bald mehr elliptisch, oft auch genau linsenförmig (vgl. Fig. 234), aber immer im ganzen sehr regelmässig, soweit es sich nicht um die erwähnte Bildung der Reibungsfacetten handelt. *Doch wird die Gestalt und Oberfläche sehr unregelmässig, wenn der harnsaure Stein von einer Rinde*

der phosphorsauren Erden umgeben wird. Dieses Verhältniss ist ziemlich häufig. Die Entstehung der harnsauren Steine hat nichts mit *den* Formen der Cystitis zu thun, welche zu einer alkalischen Zersetzung des Harns führen; wohl aber kann nach Entwickelung des harnsauren Steins bis zu einer gewissen Grösse eine solche Cystitis entstehen, z. B. durch Einführung eines nicht-aseptischen Catheters, und dann hört die weitere Ablagerung der harnsauren Salze auf, um der Ablagerung der phosphorsauren Erden Platz zu machen.



Fig. 234.
Uratstein auf dem Durchschnitt mit concentrischer Schichtung.

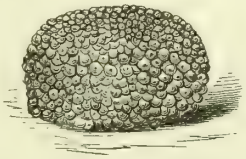

Fig. 235.
Maulbeerstein (aus oxalsaurem Kalk bestehend).

2) *Die oxalsauren Kalksteine (Oxalat-steine),* sind bei weitem seltener als die harnsauren Steine und entstehen fast immer bei jugendlichen Individuen. Ueber die Bedingungen ihrer Entstehung ist nichts sicheres bekannt, doch geht zuweilen der Steinbildung eine *Oxalurie* (vermehrte Ausscheidung von oxalsauren Salzen durch den Harn) voraus. Während harnsaure Steine bis zur Grösse eines Hühnereies nicht selten sind und besonders durch weitere secundäre Umlagerung von phosphorsauren Erden bis zur Faustgrösse und darüber sich entwickeln können, so *geht der oxalsaure Kalkstein selten über die Grösse von 3 Ctm. Durchmesser hinaus.* Die ganze Form ist unregelmässig oval, *die Oberfläche höckerig und die Farbe der Oberfläche blaugrau.* In Anbetracht der Grösse, der Form der Oberfläche und der Farbe hat man diese Steine auch als *Maulbeersteine* (engl. mulberry stone, vgl. Fig. 235) bezeichnet. Der Vergleich mit der Maulbeere trifft in der That in vielen Beziehungen zu, nur nicht in der Härte. *Die oxalsauren Kalksteine besitzen einen sehr hohen Härtegrad,* so dass man sie nur schwer mit der Säge trennen kann; die Schwierigkeit, welche sie für den Versuch der Zertrümmerung zwischen Stahlplatten darbieten, ist von praktischer Bedeutung für die Lithotripsie und wird deshalb noch in § 336 erwähnt werden. In einigen Fällen fand man an der Oberfläche der oxalsauren Kalksteine bedeutende Mengen *Kieselsäure* (Sacré). *Sehr oft ist der oxalsaure Kalkstein von einer schaligen Hülle von harnsauren Salzen umgeben,* so dass der oxalsaure Kalkstein gewissermaassen nur den kleineren Kern für den grösseren harnsauren Stein bildet. Da nun wieder die Oberfläche des harnsauren Steins von einer Hülle phosphorsaurer Erden umschlossen werden kann (vgl. oben unter 1), so kommen Steine vor, welche aus den drei wichtigsten Gruppen der chemischen Zusammensetzung bestehen, d. h. einen Kern von oxalsaurem Kalk, eine innere Hülle von harnsauren Salzen, eine äussere Hülle von phosphorsauren Erden besitzen. Nach den mikroskopischen Untersuchungen von Carter ist sogar ein mikroskopischer Kern von Oxalaten (erkennbar an den rhombischen Crystallen des oxalsauren Kalks) in den harnsauren Steinen gewöhnlich zu erkennen, so dass dem oxalsauren Kalk die wichtige Rolle der Kernbildung für die meisten harnsauren Steine zufallen würde.

3) Die *Steine, welche aus phosphorsauren Erden bestehen;* man kann sie kurz als *Phosphatsteine* bezeichnen. Sie gehen ausnahmslos aus der Zersetzung des Harns hervor, ihre Bildung ist theils von den entzündlichen Vorgängen, besonders der Cystitis abhängig, theils doch wenigstens mit ihr complicirt,

d. h. entweder gehen die Cystitis und die Steinbildung gleichmässig von der Zersetzung des Harns aus, oder die Cystitis bedingt die Zersetzung des Harns und die Steinbildung. Manche Steine bestehen ausschliesslich aus diesen Phosphaten, welche bei der Zersetzung des Harns niederfallen; so kann z. B. eine solche Steinbildung der Verletzung des Rückenmarks folgen, indem die Blasenlähmung zur Aufstauung des Harns und diese wieder zur Zersetzung führt. Auch die meisten Steine, welche in Folge der Schwellung der Prostata entstehen, gehören hierher, ebenso auch die in § 322 (Schluss) erwähnten Incrustationen der Blasenschleimhaut. Die äussere Hülle, welche die Phosphate häufig um die harnsauren Steine bilden, wurde oben schon erwähnt. *In Farbe und Härte entsprechen die Phosphatsteine ungefähr einem Stück Kreide;* die Farbe ist weisslich, zuweilen etwas in das graue spielend; *die Consistenz ist so weich, dass sie unter dem geringsten Druck zerbröckeln*, ja auch wohl von selbst zerfallen. Die Oberfläche ist unregelmässig; es macht den Eindruck, als ob die Oberfläche mit einem feinen Pulver bestreut wäre. Eine Schichtung ist entweder in Form sich abbröckelnder, schaliger Stücke angedeutet, oder fehlt auch gänzlich. Durch die Löslichkeit der Substanz in Säuren ist der chemische Nachweis der Phosphate leicht zu führen.

4) *Die Cystinsteine* sind im Gegensatz zu den unter 1—3 genannten Arten, welche die praktisch-wichtigen sind, so selten, dass sie als eine klinische und chemische Merkwürdigkeit zu betrachten sind. Eine erkennbare *Cystinurie*, d. h. die Ausscheidung von krystallinischem Cystin mit dem Harn, kann die Bildung des Cystinsteins begleiten. Sie erreichen ungefähr die Grösse einer Wallnuss; ihre Form ist rundlich-oval, die Oberfläche glatt, bräunlich gefärbt, die Consistenz weich. Auf dem Durchschnitt erkennt man als charakteristisches Merkmal der Cystinsteine *eine hellgelbe Farbe* (dem hellen Bernstein ähnlich), *ein krystallinisches Gefüge, aus grossen Tafeln bestehend* (Fig. 236). Ueber die Bedingungen der Entstehung der Cystinsteine ist nichts bekannt. — Endlich hat man noch in sehr seltenen Fällen *Xanthin*, *Indigo* (Orth), *Cholestearin* (Güterbock) u. s. w. als Bestandtheile der Blasensteine aufgefunden.

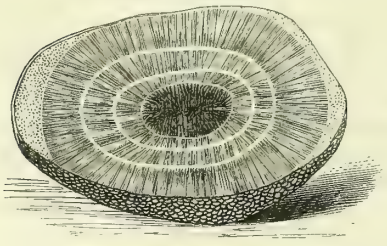

Fig. 236.
Cystinstein mit strahligem Gefüge nach Otis.

Eine interessante vergleichende Statistik über das Vorkommen der einzelnen Steinarten giebt Thompson aus seiner reichen Praxis. Thompson zählte: 313 Uratsteine, 99 Phosphatsteine, 50 Steine mit Uratkern und Phosphathülle, 16 oxalsaure Kalksteine, 9 oxalsaure Kalksteine mit Urathülle, 6 oxalsaure Kalksteine mit Phosphathülle, 1 Cystinstein, 1 Stein aus phosphorsaurem Kalk bestehend, 1 Stein aus einer Mischung von phosphorsaurem und kohlensaurem Kalk bestehend, 4 Phosphatsteine, welche sich um Fremdkörper gebildet hatten.

Endlich muss noch erwähnt werden, dass allerlei Fremdkörper, z. B. die abgebrochenen Catheterstücke, Haarnadeln, Griffel u. s. w. (vgl. § 310), sodann Kugeln nach Schussverletzungen der Blase, endlich auch Sequester des Os pubis, welche in die Blase gerathen, den Kern zur Steinbildung darstellen können.

§ 324. Die klinischen Erscheinungen der Blasensteine.

Sehr kleine Blasensteine erzeugen, so lange sie in dem Grund der Blase liegen und, wie viele harnsaure Steine und viele oxalsaure Kalksteine, mit keiner

Cystitis complicirt sind, auch keine Beschwerden. Erst wenn der kleine Stein an das Orificium int. urethrae geräth und besonders wenn er sich in dieses Orificium einklemmt, treten Hindernisse in der Harnentleerung ein; *der Strom des Harns wird bei der Entleerung plötzlich unterbrochen.* Kleine Steine, deren Durchmesser nicht über den Durchmesser der Lichtung der Harnröhre hinausgehen, können zur Entleerung kommen. Die Entleerung kann freilich zu einer Blutung aus der Harnröhre oder auch zu einer Einklemmung in der Harnröhre führen; aber wenn sie vollzogen ist und nicht noch andere Steine in der Blase sich finden, so verschwindet durch die Entleerung jede Beschwerde. Wenn indessen der Stein in der Blase sich vergrössert, so nehmen die Beschwerden zu; der Stein wirkt, wie ein Kugelventil, welches bei Entleerung der Flüssigkeit in die Abflussöffnung gedrängt wird und dann das weitere Abfliessen hemmt. Zuweilen mitteln die Kranken aus, dass sie bei bestimmter Stellung des Körpers, z. B. bei weit vorgebeugtem Oberkörper im Stehen, oder bei horizontalem Liegen mit erhöhter Beckengegend besser den Harn entleeren können. Intelligente Kranke geben auch rollende und reibende Bewegungen an, welche sie bei der Lageveränderung des Steins empfinden. So mangelhaft nun auch die Entleerung des Harns stattfindet, so ist doch der Ventilabschluss der Harnröhre durch den Stein nicht so genau, dass, wie es oft bei Prostataschwellung geschieht, eine förmliche Anstauung des Harns mit starker Dilatation der Blase und bedeutender Vergrösserung des Gebiets des gedämpften Percussionsschalls an der unteren Bauchwand eintritt. Doch kommt es bei längerem Verharren eines grossen Steines in der Blase zu einer mässigen Dilatation derselben und dann gleichzeitig zu einer *bedeutenden Hyperplasie der Muscularis,* welche von den Muskelanstrengungen bei der schwierigen Harnentleerung abhängt. Bei dünnen Bauchdecken kann man dann die Wölbung der Blase wie eine feste Halbkugel oberhalb der Symphyse mit den Fingern abtasten.

Die schmerzhaften Empfindungen werden von den Steinkranken ausserordentlich verschieden angegeben. Bei Kindern scheinen die Steine eigenthümliche Schmerzen zu erzeugen, welche die Kinder veranlassen, mit den Fingern an der Eichel und Vorhaut herum zu reiben, also gewissermaassen onanistische Versuche zu machen, um die Schmerzen zu mässigen. Auch kommt es durch starkes Drängen der Bauchpresse zu Prolapsus recti (§ 248) oder zur Bildung einer Hernie. Bei Erwachsenen kann trotz der Anwesenheit eines grösseren Steins der Schmerz fast gänzlich fehlen, besonders wenn keine Cystitis vorliegt; in anderen Fällen klagen die Kranken über Schmerzen, entsprechend dem Blasengrund, über ziehende Empfindungen im Penis und der Harnröhre, über ein Kitzelgefühl ungefähr entsprechend der Fossa navicularis der Harnröhre oder der Basis der Eichel. Mit der begleitenden Cystitis nehmen die Schmerzen bedeutend zu und strahlen nun auch längs der Ureteren zur Nierengegend aus — eine Erscheinung, welche oft auf entzündliche Vorgänge an den Ureteren und dem Nierenbecken zu beziehen ist. Bei grossen Steinen, welche gegen das Rectum sich vorwölben, kann auch die Defäcation behindert werden; aber auch bei kleinen Steinen ist die Defäcation oft von schmerzhaften Empfindungen in der Blase begleitet. Grosse Steine der weiblichen Harnblase können sogar zum Hinderniss für die Entbindung werden (Hugenberger).

Blutige Beimischungen in dem entleerten Harn sind ziemlich häufig, häufiger als bei der Cystitis ohne Steinbildung. Da aber auch bei einfacher Cystitis ohne Steinbildung Blasenblutungen vorkommen (§ 312), so ist diese Erscheinung von keiner entscheidenden Bedeutung. Die mikroskopische Untersuchung des Harns ergiebt bei vorhandener Cystitis die Erscheinungen, welche der Cystitis zugehören und schon im § 312 erwähnt wurden. Bei dem Fehlen der Cystitis

ist der Harn gewöhnlich frei von geformten Bestandtheilen und deshalb kann das Auffinden einer grösseren Menge von rothen Blutkörperchen, welche dann eine geschrumpfte Form haben, von einigem Werth für die Diagnose sein. Bei harnsauren Steinen werden oft *kleine, röthlich oder roth-braun gefärbte Bröckel von der Steinrinde mit dem Harn entleert.* Man kann an denselben die im § 323 erwähnte Murexidprobe anstellen.

So lange bei Blasensteinen die Cystitis fehlt, können lange Jahre hindurch die Kranken mit Blasensteinen sich eines relativen Wohlbefindens erfreuen. Früher oder später tritt aber doch in solchen Fällen, welche nicht von vornherein von Cystitis begleitet wurden, die Cystitis endlich ein. *Die Cystitis führt gewöhnlich zum tödtlichen Ausgang der Steinkrankheit;* neben der Cystitis sind es die — entweder die Steinbildung bedingenden oder von ihr secundär bedingten — Entzündungen des Nierenbeckens und der Nierensubstanz, die Pyelitis, die Nephritis, welche den tödtlichen Ausgang herbeiführen helfen.

§ 325. Zur Diagnostik der Blasensteine.

Wenn die in § 324 angeführten Erscheinungen die Aufmerksamkeit des Arztes auf die Möglichkeit hinlenken müssen, dass ein Blasenstein vorliegt, so sind sie doch nicht bestimmt genug, um an sich eine scharfe Diagnose zu begründen. Zu diesem Zweck müssen wir folgende Untersuchungsmethoden anwenden:

1) *die Untersuchung der Blase mit dem Metallcatheter oder der Steinsonde.* Oft trifft man bei der ersten Untersuchung der Blase mit dem gewöhnlichen Catheter sofort auf den Stein und fühlt seinen harten Widerstand mit der Convexität der Umbiegung des Instruments am Beginn des Schnabels. Dieses gelingt besonders dann, wenn ein grosser Stein frei am Blasengrund liegt und eine Schwellung der Prostata fehlt. Kleine Steine, ferner Steine, welche in Divertikel eingebettet sind, endlich ganz besonders Steine, welche, wie es häufig vorkommt, hinter einem geschwollenen mittleren Prostatalappen im Blasengrund liegen, werden von dem gewöhnlichen Catheter oft nicht erreicht. Dann muss man zur *Steinsonde* greifen. Die alten Steinsonden unterscheiden sich von dem Catheter nicht in der Form, sondern nur darin, dass in der Steinsonde der Canal fehlte; die alte Steinsonde ist ein solider Stahlstab mit catheterartiger Krümmung. An den neueren Steinsonden hat man die Krümmung dahin abgeändert, dass sie mehr der Krümmung des Mercier'schen Catheters (Fig. 230 § 317) entspricht. Man kann dann mit dem kurzen Schnabel Drehungen in der Blase ausführen, welche die Spitze des Instruments nach unten gegen den Blasengrund stellen und so den hier gelegenen Steinen nähert. Da solche Drehbewegungen eine unangenehme Empfindung in der Harnröhre verursachen, so wurde an neuen amerikanischen Modellen die Steinsonde sehr zweckmässig aus zwei Theilen zusammengesetzt; aus einer geraden Hohlröhre, und aus einem, in der Hohlröhre verlaufenden und drehbaren Stab, welcher vorn den Schnabel trägt. Bei den Drehungen des Stabes bleibt die gerade Röhre in der Harnröhre unbewegt. Bei der Steinsonde von Otis ist noch am äusseren Ende der Sonde ein elastischer Schlauch mit einem Ohrzapfen (ähnlich dem Ohrzapfen des Dermatophons OZ Fig. 8 § 30, allg. Thl.) angebracht, um die Berührung der Sonde an dem Steine nicht nur zu fühlen, sondern auch zu hören. — Bei sehr empfindlichen Kranken kann die Untersuchung mit der Steinsonde in der Narkose angestellt werden; wenn der Kranke nicht narkotisirt ist, so kann er durch seine subjectiven Empfindungen und durch seine Angaben über die Lage des Steins zuweilen das Auffinden des-

selben sehr erleichtern. Ob man besser bei gefüllter oder bei leerer Blase untersucht, hängt von den Umständen des einzelnen Falls ab; die Untersuchung bei leerer Blase ist immer mit mehr Schmerzen verbunden. Oft ist es zweckmässig, nach Einführung des Catheters oder der Steinsonde in die Blase den Zeigefinger der linken Hand in das Rectum einzuführen und so gewissermaassen die hintere und untere Blasenwand zwischen dem Schnabel des Instruments und der Fingerspitze abzutasten. Zu Zwecken der klinischen Demonstration kann man an das äussere Ende der Steinsonde eine hölzerne Resonanzplatte anschrauben (Brooke); dann wird der Ton, welchen der Stein durch seine Berührung an dem Metallstab erzeugt, weithin hörbar.

2) *die Untersuchung der Blase mit dem Lithotripter.* Diese Untersuchung wird erst dann vorgenommen, wenn die Untersuchung mit der Steinsonde ein positives Resultat ergeben hat oder mindestens ergeben zu haben scheint. Bei der Untersuchung mit der Sonde ist nämlich eine doppelte Täuschung möglich: die Sonde kann, statt auf einen Stein, auf Incrustationen der Blasenschleimhaut oder auf incrustirte Geschwülste der Blase (Carcinome § 340) gestossen sein, oder die Sonde traf auf dicke Muskelbündel der hypertrophirten Blasenwand (Vessie à colonne § 312) und die Contractionen dieser Muskelbündel, die sogenannten *Flatterstösse,* ergeben für die Sonde eine Empfindung, als ob sie auf die harte Fläche eines Steins gestossen wäre. *Die Existenz eines Steins in der Blase ist erst dann über jeden Zweifel sicher gestellt, wenn es gelungen ist, den Stein zwischen die Branchen des Lithotripters zu fassen und seinen Durchmesser zu bestimmen.* Gerade in der letzteren Beziehung ist die Untersuchung mit dem Lithotripter besonders wichtig; sie schützt nicht nur gegen die erwähnten Täuschungen, sondern giebt uns auch durch die Bestimmung der Durchmesser einen Anhaltspunkt für die Wahl des Verfahrens zur Behandlung. Ueber das Instrument des Lithotripters, sowie über die Art der Einführung und über die sehr wichtigen aseptischen Maassregeln bei dem Gebrauch des Lithotripters sind die §§ 333—335 zu vergleichen. Dass das Instrument, nachdem es zum Zweck der Sicherstellung der Diagnose eingeführt wurde, auch sofort zum therapeutischen Akt der Steinzertrümmerung benutzt werden kann, ist selbstverständlich. Wenn in den Branchen des Lithotripters kleine Stücke der Steinrinde hängen bleiben, so kann man sie zur chemischen Untersuchung benutzen.

3) *die cystoskopische Untersuchung der Blase*, vgl. § 285. Sie wird voraussichtlich für das Erkennen sehr kleiner Steine, auch solcher Steine, welche in Divertikeln liegen und deshalb von keiner Sonde und keinem Lithotripter erreicht werden können, von besonderer Bedeutung werden. Doch ist das Verfahren noch zu neu, als dass sich über seinen Werth zur Erkenntniss der Steine ein bestimmtes Urtheil bilden liesse. Auch *die Anwesenheit mehrerer Steine, welche weder durch die Sonde noch durch den Lithotripter festgestellt werden kann,* wäre vielleicht durch die Cystoskopie festzustellen.

4) *die Betastung der Blase durch die, nach* G. Simon's *Methode in das Rectum eingeführte ganze Hand.* Die zuweilen unangenehmen Folgen dieser Untersuchung (vgl. über dieselben § 242) zwingen zu einer Beschränkung derselben auf diejenigen Fälle, in welchen es nicht gelungen ist, unter Benutzung der unter 1—3 geschilderten Untersuchungsmethoden den Stein festzustellen, obgleich sonst allerlei Zeichen für die Existenz eines Steins sprechen. Dieses Verhältniss ergiebt sich z. B. bei Steinen, welche in Divertikeln der Blasenwand eingebettet liegen. Wenn der Stein und der Divertikel der hinteren Blasenwand angehören, so wird die Untersuchung mit der Hand vom Rectum aus zum Ziel führen. Dass die Tastempfindung bei dieser Untersuchung nicht sehr scharf ist, wurde schon § 242 erwähnt.

§ 326. Indicationen zur chirurgischen Behandlung der Blasensteine.

Bei beginnender Lithiasis, besonders bei denjenigen Formen, bei welchen kleine Steine in dem Nierenbecken gebildet werden und allmählig ihren Weg zur Blase finden, ist eine chirurgisch-locale Behandlung der Krankheit nicht angezeigt. Man verordnet die, schon in § 313 erwähnten Mineralwässer, dann diuretische Mittel, Bäder u. s. w. Thompson, welcher auf diesem Gebiet eine besonders grosse Erfahrung besitzt, empfiehlt eine Trinkcur von Friedrichshaller und Carlsbader Wasser, 250 grm. pro Tag. Köhler empfiehlt neuerdings Magnesia boro-citrica (1 Theil auf 2 Theile Zucker, 3 mal tägl. 1 Theelöffel v. z. n.); andere Autoren legen wieder auf den Lithiongehalt einzelner Mineralquellen (wie z. B. Vichy) einen besonderen Werth. Sehr merkwürdig, aber leider nur auf wenige Fälle beschränkt, ist der Vorgang der „Selbstzertrümmerung" oder richtiger gesagt, des *spontanen Zerfalls* oder der *spontanen Zerklüftung* grosser Steine. v. Thaden beobachtete einen Fall, in welchem allmählig ungefähr 500 schalige Stücke von einem grossen Stein sich abblätterten und mit dem Harn entleert wurden.

Erst die Anwesenheit grosser Steine in der Blase, welche nicht mehr ihren Weg durch die Harnröhre nach aussen finden können, indicirt das chirurgische Eingreifen. Der erste Gedanke muss natürlich zu der Frage führen: *ob nicht eine chemische Lösung des Steins innerhalb der Blase möglich wäre?* Versuche in dieser Richtung sind vielfach angestellt worden. Wir wissen, dass die harnsauren Salze sich in Alkalien, die phosphorsauren Erden in Säuren sich lösen, und deshalb schlug Thompson zur Lösung der Phosphatsteine Injectionen von Lösungen des essigsauren Bleis (7 Theile auf 100 Theile H_2O) oder von dünnen Salzsäurelösungen vor. Aber leider können wir die lösenden Flüssigkeiten nicht in der nöthigen Concentration und in der nöthigen Menge in die Blase einführen, ohne eine Aetznekrose der Blasenschleimhaut zu veranlassen. Man hat dann noch an die geringen Mengen organischer Bestandtheile (eingetrockneter Schleim, Fibrin, Eiterkörperchen u. s. w.) gedacht, welche die Salze des Steins verbinden und gleichsam ein organisches Gerüst für dieselben darstellen; deshalb empfahl man Einspritzungen von Pepsin oder Magensaft (Millot) in die Blase, um gewissermaassen den Stein zu verdauen und ihn in kleine Körnchen zerfallen zu lassen. Aber auch diese Behandlung hat die auf sie gesetzten Erwartungen nicht erfüllt. Wenn auch bis jetzt die Behandlung mit Einspritzung stein-lösender Flüssigkeiten in die Blase einen Erfolg nicht aufzuweisen hat, so darf doch die Hoffnung nicht aufgegeben werden, dass auf diesem Weg besseres gefunden und dann die operative Behandlung mehr verdrängt werde.

Die eigentliche chirurgische Behandlung der Blasensteine besteht 1) *in der Eröffnung der Blase durch Schnitt und nachfolgender Extraction des Steins* (*Cystotomie, auch als Lithotomie, Steinschnitt bezeichnet*), 2) *in der Zertrümmerung des Steins in kleine Stücke, welche dann auf natürlichem Wege durch die Harnröhre entleert werden müssen* (*Lithotripsie, Steinzertrümmerung*). Beide Verfahren stehen in Concurrenz miteinander; bevor wir jedoch den Werth des einen und anderen Verfahrens im allgemeinen und für bestimmte Gruppen von Fällen gegen einander abwägen, ist es zweckmässig, die Beschreibung beider Verfahren (§§ 327—332 und §§ 333—335) vorauszustellen. Die vergleichende Kritik beider Verfahren wird dann in § 336 nachfolgen.

Bei den Kranken findet der Vorschlag zum operativen Eingreifen durch das eine oder das andere Verfahren selten Widerstand. Die Lebensgefahr der Steinkrankheit ist zu bekannt, als dass nicht jeder Kranke dieser Art gern auch auf Kosten einer Operation aus derselben befreit werden möchte. Wenn trotzdem in

vielen Fällen die Operation erst spät und dann zuweilen unter recht ungünstigen Aussichten für den Erfolg ausgeführt wird, so liegt die Schuld an dem Versäumniss einer richtigen diagnostischen Untersuchung und an der Neigung mancher Aerzte, jener Mineralwasserbehandlung ein grösseres Vertrauen zu schenken, als der Wirkung des chirurgischen Instruments. Es lässt sich ja nicht in Abrede stellen, dass die Cystotomie und die Lithotripsie mit Gefahren für das Leben des Operirten verbunden sind; aber diese Gefahren sind bei frühzeitiger Ausführung der einen und der anderen Operation gering, während die Gefahren sich bei Verzögerung der Operation erheblich steigern. *Für beide Operationen bildet die bestehende Cystitis die unangenehmste Complication, welche den Erfolg der Operation in Frage stellt.* Wenn man also bei den harnsauren Steinen und bei den oxalsauren Kalksteinen die chirurgische Behandlung vor Eintritt der Complication mit Cystitis ausführt, so ist die Prognose der Behandlung günstig zu stellen. Bei den Phosphatsteinen ist die Cystitis von vornherein vorhanden, und hier kann man nur die schlimmsten Complicationen mit den schwersten Formen der Cystitis durch ein frühzeitiges Eingreifen vermeiden. *Jeder Arzt soll wissen, dass die operative Behandlung der Blasensteine ziemlich gefahrlos ist, wenn dieselbe früh zur Ausführung kommt, und dass die Erfolge der operativen Behandlung viel sicherer sind, als die irgend einer anderen Art der Behandlung.* Die spontane Ausstossung eines Steins durch Abscessbildung am Perineum ist zwar in einzelnen Fällen beobachtet worden; doch ist dieser Ausgang so selten und überdies mit so vielen Gefahren verbunden, dass er bei der Behandlung nicht in Rechnung gezogen werden darf.

Wenn nun aus irgend einem Grunde die operative Behandlung erst nach Eintritt der schweren Complication durch hochgradige Cystitis stattfinden kann, so bleibt zu erwägen: *ob man die in* § 314 *empfohlene Behandlung der Cystitis der operativen Behandlung des Steins vorausschicken soll?* Wenn es gelänge, auf diesem Wege vor der Operation die Cystitis zu beseitigen, so würde hierdurch die Prognose der Operation zu einer normal-günstigen, wie bei früher Ausführung derselben, werden. Leider gelingt dieses aber entweder gar nicht, oder doch nur in geringem Maass. Am wenigsten kann man gegen die Cystitis bei Phosphatsteinen leisten, so lange diese noch in der Blase liegen; *die Phosphatsteine enthalten in ihrem Innern und an ihrer Oberfläche zwischen den Salzen und Erden soviel Spaltpilze* (von dem zersetzten Harn und der entzündeten Blasenwand herrührend), *dass die Cystitis von der Oberfläche des Steins immer wieder angefacht wird.* Aehnlich steht es mit den harnsauren Steinen und den oxalsauren Kalksteinen, wenn sie eine Hülle von Phosphaten um sich haben. Doch kann eine vorgängige Behandlung der Cystitis, besonders mit Injectionen starker Carbollösungen und Chlorzinklösungen (über die Concentration vgl. § 314) die Prognose der später auszuführenden Operation bessern. Nur soll man nicht etwa glauben, dass mit der Durchführung der anti-cystitischen Behandlung der Kranke ausser Gefahr gebracht und deshalb die operative Behandlung überhaupt unterlassen werden kann. So sicher ist die Behandlung der Cystitis nicht. *Die operative Beseitigung des Steins ist schliesslich das sicherste Mittel, um auch die begleitende Cystitis zu beseitigen.*

Während demnach die Cystitis für sich nicht als eine Contraindication der operativen Behandlung, ja zuweilen geradezu als Indication zu derselben gelten kann, so sind *schwere Störungen in den Nieren und den Nierenbecken* (*Nephritis und Pyelitis*, vgl. § 233), soweit sie aus der Albuminurie, der Entleerung von Ausgüssen der Harncanälchen und Nierenepithelien u. s. w. erkannt werden können, *als Contraindication der operativen Behandlung zu betrachten.* Leichtere Störungen dieser Art, besonders solche, welche erst von der Blase aus

nach oben fortgeleitet wurden, kann man noch hoffen, durch den Erfolg der Operation zur Zurückbildung zu bringen.

§ 327. Die Methoden der Cystotomie.

Die operative Eröffnung der Blase darf nur an den Theilen der Blasenwand geschehen, welche nicht von dem Peritoneum überzogen sind. Mithin stehen für die Cystotomie nur der untere Theil der vorderen Blasenwand und der Blasengrund zur Verfügung. Nach alter Nomenclatur würde man die beiden Arten der Cystotomie, welche sich hieraus ergeben, als *Sectio alta* und als *Sectio profunda* bezeichnen können. Wir ziehen die deutlicheren Bezeichnungen vor und nennen die Eröffnung des unteren Theils der vorderen Blasenwand *Cystotomia suprapubica* (= Sectio alta, *hoher Steinschnitt,* auch zuweilen als *Epicystotomie* bezeichnet). Der tiefe Steinschnitt, welcher die Blase an ihrem Grunde öffnet, zerfällt, je nachdem die Eröffnung vom Rectum oder von dem Perineum aus stattfindet, in eine *Cystotomia rectalis* und in eine *Cystotomia perinealis.*

Die *C. rectalis* (Sanson) kann, als eine längst aufgegebene Operation, hier sofort mit wenigen Worten erledigt werden. Dass sie überhaupt jemals ausgeführt wurde, wird nur in Anbetracht der Fälle begreiflich, in denen grosse Steine die vordere Rectalwand convex nach hinten vorwölben. In solchen Fällen lag es nahe, die vordere Rectalwand und die hintere Blasenwand auf die Convexität des Steins hin zu durchschneiden. Doch ist diese Operation verwerflich, weil 1) Fäcalmassen in die Blase gelangen und eine acute Verjauchung der Blase bewirken können, 2) das lockere Bindegewebe des kleinen Beckens verletzt wird und leicht eine ausgedehnte und tödtliche Harninfiltration erfahren kann, 3) auch bei günstigem Verlauf leicht eine sehr unangenehme lippenförmige Fistel zwischen Blase und Rectum entstehen wird. Diese Gründe sind so schwerwiegend, dass man den Satz aufstellen kann: *die Cystotomia rectalis darf nicht mehr ausgeführt werden.*

Was die *Cystotomia perinealis* betrifft, so zerfällt diese sehr gebräuchliche und deshalb besonders wichtige Operationsmethode, je nach der Richtung, in welcher der Schnitt durch das Perineum geführt und endlich auch die Blase geöffnet wird, in eine Reihe von Varianten. Die Trennung kann zunächst genau in der Mittellinie stattfinden; dann bezeichnet man die Operation als *mediane* Cystotomie. Oder der Schnitt wird in schräger Richtung, von der Mittellinie beginnend zur Seite hin (§ 330) geführt; dann heisst die Operation *Cystotomia lateralis.* Auch kann dieser schräge Schnitt auf beiden Seiten ausgeführt werden, die *Cystotomia bilateralis.* Endlich hat man sogar den Perinealschnitt in Form eines Kreuzes geführt und die Operation dann als *Cystotomia quadrilateralis* bezeichnet. Von diesen Varianten der perinealen Cystotomie kommen jedoch für die Praxis nur der Medianschnitt und der Lateralschnitt (Seitensteinschnitt) in Betracht. Die bilaterale (Dupuytren) und die quadrilaterale (Vidal) Durchschneidung der Theile kann höchstens durch eine enorme Grösse des Steins gerechtfertigt werden; wir werden aber sehen, dass man in solchen Fällen entweder der C. supra-pubica den Vorzug geben soll, oder auch durch besondere instrumentelle Hülfe (Zertrümmerung nach der Eröffnung der Blase, vgl. § 330, Schluss) sich helfen kann.

So lange Steinschnitte betrieben werden, hat eine Concurrenz zwischen der C. supra-pubica und der C. perinealis bestanden. Noch heute wird der gegenseitige Werth beider Operationen von den Autoren, wie ich § 336 etwas genauer zeigen werde, verschieden beurtheilt. Doch ist es bemerkenswerth, dass zwar die ältesten Steinoperationen als C. supra-pubica ausgeführt wurden, dass aber doch ziemlich früh die alten Steinschneider zu der schwierigeren Operation des peri-

nealen Schnitts übergingen. Offenbar gab die Prominenz grosser Steine, welche oberhalb der Symphyse an der vorderen Bauchwand durch die Bauchdecken hindurch gefühlt werden konnte, den ersten Anlass zu den Operationen; bald aber constatirte man die zweifellosen Nachtheile dieses Verfahrens und bildete nun die C. perinealis aus. Man muss erstaunen, dass zu einer Zeit, in welcher die anatomischen Kenntnisse so gering waren und auch die instrumentelle Technik der Chirurgie im allgemeinen so wenig sich entwickelt hatte, doch schon die ziemlich schwierige C. perinealis und ein ausgedehnter instrumenteller Apparat für diese Operation ausgebildet wurde. Freilich wurde die Operation in früheren Zeiten ziemlich ausschliesslich vom Specialisten, den sogenannten Steinschneidern geübt; sie zogen von Ort zu Ort und übten den Steinschnitt wie ein Handwerk. Wieviele diagnostische Irrthümer mögen bei dieser Praxis mit untergelaufen sein! Die Operation selbst galt lange Zeit als Geheimniss und wurde vom Vater auf den Sohn als Geheimniss vererbt. Einen besonderen Ruf erwarben sich französische Steinschneider im 16. Jahrhundert. Damals wirkten Peter Franco, die Familie Colot u. s. w.; im 17. Jahrhundert Frère Jaques, im 18. Jahrhundert Frère Côme. Erst vom Ende des vorigen Jahrhunderts ab ist der Steinschnitt auf wissenschaftliche Grundlage gestellt und erst in diesem Jahrhundert so weit entwickelt worden, dass jetzt jeder Fachchirurg denselben ausübt.

§ 328. Die Cystotomia supra-pubica.

Der Operation (zuerst von Peter Franco ungefähr 1560 ausgeführt) geht eine Vorbereitung insofern voraus, als Abführmittel für eine gründliche Entleerung des Darmcanals sorgen müssen. Das ist um so nothwendiger, weil die gefüllten Darmschlingen vor der vorderen Blasenwand das Peritoneum abwärts drängen und die Gefahr der Verletzung des Peritoneums vermehren könnten. Inwieweit eine complicirende Cystitis vor der Cystotomie behandelt werden muss, wurde schon § 326 erörtert. Der Kranke wird horizontal auf den Operationstisch gelagert und narkotisirt. Dann führt man einen gewöhnlichen Metallcatheter in die Blase ein und füllt die Blase mit grösseren Mengen von Wasser an, welches ungefähr die Blutwärme besitzen soll. Bei ausgebildetem Blasencatarrh empfiehlt es sich, eine antiseptische Ausspülung der Blase mit 3 % Carbollösung (vgl. § 314) vorausgehen zu lassen, ehe man die definitive Füllung mit Wasser oder mit 1 % Carbollösung vornimmt. Die Füllung der Blase mit antiseptischer Flüssigkeit ist zuerst von Rossander empfohlen worden. Am besten wird der Catheter, welcher gleich für den weiteren Verlauf der Operation in der Blase liegen bleibt, mit einem Hahn vorn geschlossen, damit das Wasser nicht während der Operation zu früh aus dem Catheter abfliesst. Wenn eine Entleerung des Wassers zwischen dem Catheter und der Harnröhrenwand stattfindet, so muss ein Assistent den Penis mit der Hand umfassen und die Harnröhre gegen den Catheter zusammendrängen, damit ein weiteres Abfliessen verhütet wird.

Der Schnitt wird von dem oberen Rand der Symphysis ossium pubis genau in der Mittellinie nach oben, entsprechend der Linea alba geführt (über Varianten vgl. § 329). Nach Durchschneidung der Haut und der Fascia superficialis gelangt man auf die Linea alba. Wenn der Schnitt ein wenig zur Seite fiel, so trifft man auf die M. M. pyramidales (Spanner der Fascie des M. rectus); bei bedeutender Entwickelung der M. M. pyramidales stossen dieselben so in der Mittellinie zusammen, dass sie in das Operationsgebiet kommen und durchschnitten werden müssen. Auch ist ihre Trennung ohne Bedeutung. Sobald aber der musculäre Theil der Bauchwand der Länge nach gespalten ist, beginnt der schwierige Theil der Operation, bei welchem die Schonung des Peritoneums der entscheidende

Punkt ist. Wie Fig. 233 § 320 zeigt, schlägt sich das Peritoneum von der vorderen Wand der Blase so zu der hinteren Fläche der vorderen Bauchwand um, dass zwischen der Umsschlagstelle und dem oberen Rand der Symphyse die vordere Blasenwand in der Ausdehnung von einigen Centimetern nicht vom Peritoneum, sondern nur von der Fascia transversa bedeckt ist. Dieser Theil der Fascia transversa zeichnet sich dadurch aus, dass er auch bei mageren Individuen kleine Fettmassen einschliesst, welche bei sehr fettreichen Individuen einen bedeutenden Dickendurchmesser erreichen. Man muss diesen Theil der Fascia transversa mit dem Messer trennen, wobei man aber sich nur an den oberen Rand der Symphyse hält und jeden Schnitt nach oben hin thunlichst vermeidet. Die starke Füllung der Blase durch injicirte Flüssigkeit (vgl. oben) gewährt insofern gegen die Verletzung des Peritoneums besseren Schutz, als der aufsteigende Scheitel der Blase die vordere Peritonealfalte mit nach oben zieht. Mijulieff konnte sich bei der Operation selbst hiervon überzeugen, indem er die Füllung der Blase erst dann vornahm, nachdem er schon die vordere Blasenwand freigelegt hatte. Nun muss der Catheter so nach vorn angezogen werden, dass man den Schnabel desselben dicht oberhalb des Knochenrands der Symphyse fühlt. An diesem, durch den Catheter markirten Punkt wird die vordere Blasenwand freigelegt. Mit zwei scharfen Häkchen wird die Blasenwand rechts und links von dem Schnabel des Catheters angehakt und durch die Häkchen gegen das Niveau der Hautwunde hin angezogen. So erhält die Blasenwand, welche sich sonst wegen ihrer bedeutenden Elasticität schwer durchschneiden lässt, eine solche Spannung, dass die Durchschneidung gegen den Schnabel des Catheters hin leicht erfolgen kann. Während der Inhalt der Blase ausströmt, wird der Zeigefinger der linken Hand auf den Schnabel des Catheters und dann in die Höhle der Blase eingeschoben. Dieser Kunstgriff darf nicht versäumt werden; denn bei Unterlassung desselben zieht sich unter Entleerung des Blaseninhalts die Wunde der Blasenwand so zusammen, dass man die Wunde später nicht wieder auffinden kann. Die Spitze des linken Zeigefingers sucht sofort den Stein auf und man gewinnt nun einen genauen Aufschluss über seine Grösse und Form, soweit nicht schon die vorgängige Untersuchung mit dem Lithotripter die Grösse festgestellt hat. Erkennt man durch die Betastung des Steins die Nothwendigkeit, die Oeffnung in der Blasenwand zur Extraction des Steins zu erweitern, so schiebt man auf dem Finger, welcher immer in der Blasenhöhle bleibt, ein geknöpftes Scalpell in diese Höhle vor und erweitert die Blasenwunde in der Richtung nach unten, entsprechend der hinteren Fläche der Symphyse. Eine Erweiterung nach oben darf nicht stattfinden, weil hierdurch wieder das Peritoneum gefährdet werden würde.

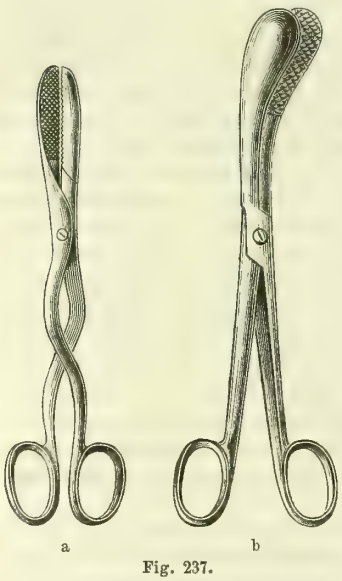

Fig. 237.
Steinzangen $^1/_2$ d. nat. Gr.
a. kleines Modell mit geraden Branchen und gekreuztem Griff, b. grösseres Modell mit leicht gebogenen Branchen.

Endlich erfolgt die *Extraction des Steins*, wobei wieder der liegen gebliebene Zeigefinger der linken Hand dazu dient, um das Extractionsinstrument längs des Fingers einzuführen; sodann kann die Spitze des Fingers theils das Instrument dem Stein, theils auch den Stein dem Instrument annähern, um das Fassen des Steins durch das Instrument zu erleichtern.

Als Extractionsinstrument benutzt man: 1) starke Kornzangen (Fig. 93 § 259, allg. Thl.), 2) starke Elevatorien (Fig. 124 § 283, allg. Thl.), 3) *Steinzangen*, welche sich von den Kornzangen durch die breiten, concaven löffelförmigen Branchen (Fig. 237) auszeichnen, 4) *Steinlöffel* (Fig. 238). Ob das eine oder andere Instrument zweckmässiger ist, kann nur nach dem einzelnen Fall entschieden werden. Die zweiarmigen Instrumente (Kornzange und Steinzange) fassen zwar sicherer, als die einarmigen Instrumente (Elevatorium und Steinlöffel); aber die ersteren können auch weiche Steine durch den Druck der Branchen zerquetschen. Das ist nun für sehr grosse Steine ein Vortheil (vgl. über Steinzertrümmerung nach der Cystotomie § 330), aber für viele Fälle auch ein Nachtheil, weil es Zeit und Mühe kostet, die einzelnen Stücke des zerbrochenen Steins aus der Blase herausholen. In wenigen Fällen wurde eine feste Verwachsung des Steins mit der Blasenwand beobachtet, so dass es Mühe machte, den Stein von der Blasenwand loszureissen.

Fig. 238. Steinlöffel. 2/3 d. nat. Gr.

§ 329. Varianten der Cystotomia supra-pubica. Nachbehandlung nach der Operation.

Unter den älteren Steinschnittinstrumenten ist ein sehr bekanntes Instrument, *die Pfeilsonde* (Sonde à dard) von Frère Côme, für die Cystotomia supra-pubica bestimmt gewesen. Nachdem das catheterartige Instrument in die Blase eingeführt war, liess man eine pfeilartige Spitze, welche auf eine Metallfeder aufgesetzt ist, durch die vordere Blasenwand und die Bauchwand hervortreten; nun sollte längs dieser Sonde die Blase mit dem Messer geöffnet werden. Es wurde gewissermaassen die Blase von innen her durch die Pfeilsonde markirt. Indessen ist die Möglichkeit nicht ausgeschlossen, dass der Pfeil sich in den, vom Peritoneum überzogenen Theil der Blase verirrt, und dann wird die Sonde das Messer irre leiten. Auch ist die Feder nicht immer stark genug, um die Durchbohrung der Dicke der Bauchwand zu erzielen. So hat die Pfeilsonde nur mehr ein geschichtliches, kein praktisches Interesse.

In einem Fall hatte ich wegen Prostataschwellung und Harnverhaltung die Punctio vesicae (§ 320) ausgeführt und entdeckte mit der Canüle des Troicarts nach einiger Zeit einen Stein. Die ganze Operation bestand in der Einführung eines geknöpften Messers in den granulirenden Punctionscanal und einem einzigen Dilatationsschnitt nach unten. Einfacher habe ich nie eine Cystotomie ausgeführt; ich legte mir deshalb die Frage vor, ob man etwa absichtlich erst eine Aufstauung des Harns bewirken, dann die Punctio vesicae ausführen und endlich, nachdem der Punctionscanal zum Granuliren gelangt ist, die Cystotomie folgen lassen solle? Mir würde ein solches Vorgehen nicht ganz ungerechtfertigt erscheinen.

Jedenfalls würde man auf diesem Weg der Erscheinung vorbeugen, welche man — abgesehen von der Verletzung des Peritoneums — am meisten bei der C. supra-pubica fürchten muss: die Harninfiltration in das Bindegewebe von der Wunde aus. Bei geringer Zersetzung des Harns und bei mässiger Flächenausdehnung der Infiltration wird doch schon das Peritoneum von Spaltpilzen erreicht und eine septische Peritonitis (§ 231) führt zum Tod. Zur Abwehr dieses Verlaufs hat man die verschiedensten Methoden der Nachbehandlung vorgeschlagen.

Am wichtigsten erscheint mir in dieser Beziehung: *die Erhaltung des aseptischen Zustands des Harns.* Wenn der Harn aseptisch bleibt, so mag er sich immerhin etwas infiltriren; er wird dann keine Entzündung erzeugen. So lege ich besonderes Gewicht darauf: *dass unmittelbar nach der Extraction des Steins eine ausgedehnte Irrigation der Blase mit 3 % Carbollösung vorgenommen wird.* Die meisten Fälle von C. supra-pubica betreffen aus weiter zu erörternden Gründen (vgl. § 336) Kinder, bei denen harnsaure Steine oder oxalsaure Kalksteine vorliegen und die Complication mit bedeutender Cystitis fehlt (§ 324). Die Aufgabe, das aseptische Verhalten der Blasenwand herzustellen, ist deshalb nicht so schwierig (über die schwierigeren Verhältnisse bei C. perinealis vgl. § 331). Auch muss die antiseptische Irrigation mit 1—2 % Carbollösungen nach der Operation wiederholt werden, was mit Hülfe des, auf gewöhnlichem Weg eingeführten Catheters geschehen kann; die Irrigation soll in den ersten Tagen nach der Operation mindestens einmal, bei vorhandener Cystitis aber zweimal, bei Zeichen der fauligen Zersetzung des Harns sogar mehrmals täglich wiederholt werden. Der aseptische Verband, welcher die Blasenwunde bedeckt, wird immer schnell vom abfliessenden Harn befeuchtet, und muss deshalb ebenfalls oft gewechselt werden. Man soll diese Mühe nicht scheuen, weil auch bei dieser Operation das Leben des Kranken von dem aseptischen Wundverlauf abhängt. Der Schutz, welchen Mercier durch das Bestreichen der frischen Wundflächen mit Liquor ferri sesqui-chlorati gegen die Harninfiltration zu schaffen versuchte, wird nicht sehr wirksam sein.

Die zweite Aufgabe, mit welcher sich die Nachbehandlung zu beschäftigen hat, ist *die Sorge für den freien Abfluss des Harns.* Zu diesem Zweck werden Drainröhren und zwar wegen der Elasticität und Contractilität der Bauchwand, welche die weichen Caoutchoucdrains zusammenpressen würde, *Metalldrains* in die Blase gelegt. Fig. 239 bildet einen solchen Metalldrain ab, wie ich ihn benutze; doch kann es zweckmässig sein, andere Längen und Dicken des Drains nach den Umständen zu benutzen (grössere oder geringere Dicke der Bauchdecken u. s. w.). Der Drain wird mit Seidenfäden angefädelt und diese werden, wie schon § 321 für die Fixirung des Blasentroicarts empfohlen wurde, an der seitlichen Bauchwand befestigt. Für aseptische Reinigung des Drains muss angelegentlich gesorgt werden. Trendelenburg empfiehlt noch ausser der Drainage, dass die Kranken für die ersten Tage die *Bauchlage* einhalten sollen, damit jeder Tropfen Harn sofort abfliesst; doch ist diese Lage für die Kranken sehr beschwerlich. Vielleicht würde das permanente Einlegen eines Nélaton'schen Catheters in die Harnröhre und die Blase mit Hebervorrichtung, wie ich sie nun schon vielfach bei anderen Operationen (§ 288 u. s. w.) empfohlen habe, in dieser Beziehung gute Dienste leisten können.

Fig. 239. Metalldrain für die Nachbehandlung der Cystotomie. 1/3 d. nat. Gr.

v. Bruns hat die *Schliessung der Blasenwunde durch genau angelegte Nähte* und dann die Schliessung der Wunde der Bauchdecken durch die Naht empfohlen. Rossander und Ultzmann schliessen sich diesem Verfahren an. Bei voller Sicherheit des Nahtverschlusses würde allerdings hierdurch jeder Harninfiltration vorgebeugt sein; aber das geringste Klaffen der Blasenwunde zwischen zwei Nähten würde der Harninfiltration den Weg eröffnen, und diese Infiltration würde dann um so gefährlicher, weil die äussere Nahtlinie den Harn nicht abfliessen lässt. Da nun eine absolute Sicherheit des Nahtschlusses nicht erzielt werden kann, so ist der Vorschlag zu diesem Versuch der Heilung per primam von den meisten Chirurgen, wie ich glaube mit Recht, abgelehnt worden.

Man muss hier den langsameren, aber sicheren Weg der secunda intentio vorziehen. Uebrigens kann auch auf diesem Weg eine Heilung in etwa 14 Tagen erzielt werden. Bei aseptischem Verlauf schliessen kräftige Granulationen die Wunde schnell zu.

Als eine Variante der C. supra-pubica ist noch zu erwähnen, dass man den Schnitt in den Bauchdecken und in der Blase auch in *querer Richtung* ausgeführt hat. Hierdurch wird mehr Raum gewonnen und deshalb kann diese Schnittführung für sehr grosse Steine nothwendig sein. Im übrigen aber ist sie nicht empfehlenswerth. Die quere Trennung der M. M. recti kann nach der Heilung zur Bildung einer Art von *Hernia abdominalis* (§ 271) führen. Bei der Längsspaltung ist diese Folge nicht zu fürchten, wie überhaupt irgend welche Functionsstörungen aus der C. supra-pubica nicht hervorgehen.

Ueber die Würdigung der C. supra-pubica in ihrem Verhältniss zur C. perinealis vgl. § 336.

§ 330. Die Cystotomia perinealis lateralis.

Diese Operation wird schon von Celsus erwähnt und wurde früher so ausschliesslich von den französischen Chirurgen ausgeführt, dass sie ihr die Bezeichnung „la taille“ gaben.

Der Kranke wird (nachdem die etwa nothwendige Behandlung vor der Operation — vgl. § 328 — vorausgeschickt wurde) in *Steinschnittlage* gebracht: d. h. bei horizontaler Rückenlage mit etwas erhöhter Lage des Beckens werden die beiden Oberschenkel stark gebeugt und abducirt, die Kniee gebeugt, vgl. Fig. 240. So hat der Operateur das Operationsfeld frei vor sich liegen. Es ist dabei nicht nöthig, dass man, wie es früher oft von englischen Chirurgen geschah, die Palmarflächen beider Hände auf die Dorsalfläche beider Füsse festbindet; man erspart sich zwar auf diesem Weg die beiden Gehülfen, welche die Beine in der bezeichneten Lage erhalten sollen, aber die Strangulation der Hände und Füsse wird von den Kranken nach Vollendung der Operation unangenehm empfunden.

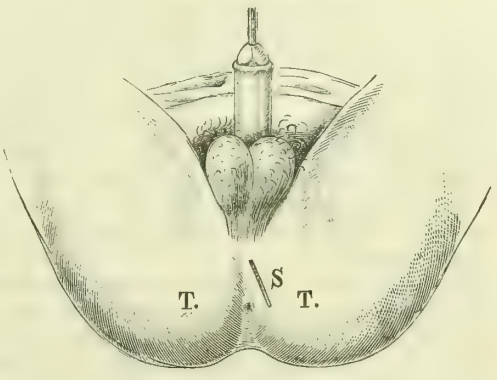

Fig. 240.
Steinschnittlage mit der Linie des seitlichen Peritonealsteinschnitts (S). T. T. Tubera ischii.

Schon vor Herstellung der Steinschnittlage wird eine *gerinnte Steinsonde*, wie ein Catheter, in die mässig gefüllte Blase eingeführt. Englische Chirurgen bevorzugen in neuerer Zeit mit Recht die von Buchanan eingeführte, *rechtwinkelige Steinsonde* (engl. rectangular staff, vgl. die Sonde bei dem Lithotom von Smith, Fig. 246 § 332); sie ist zwar etwas schwieriger einzuführen, als eine Sonde mit gewöhnlicher Catheterkrümmung, bietet aber den Vortheil, dass der rechte Winkel am Perineum die untere Urethralwand vorwölbt und ihre Durchschneidung erleichtert. Die Rinne befindet sich auf der convexen Seite der Krümmung und entspricht für den lateralen Schnitt der linken Seite des Kranken, für den medianen Schnitt (§ 331) genau der Mittellinie des Instruments.

Der Schnitt durch das Perineum beginnt in der Mittellinie (Raphe perinei)

genau an dem Mittelpunkt zwischen der Analöffnung (nach hinten) und der Insertion des Scrotums (nach vorn); der Schnitt verläuft dann schräg nach links bis zum Mittelpunkt zwischen der Analöffnung und dem linken Tuber ischii (vgl. Fig. 240). Es wäre nichts dagegen einzuwenden, dass derselbe schräge Schnitt statt auf der linken, auf der rechten Seite des Perineums ausgeführt würde. Da aber der Chirurg der Perinealfläche des Kranken gegenüber sitzt, so entspricht die rechte Hand des Chirurgen der linken Perinealfläche des Kranken. Ein linkshändig operirender Chirurg müsste den rechtsseitigen Perinealschnitt vorziehen.

Nach Trennung der Haut, der Fascia und der M. M. transversi perinei, wobei zuweilen die A. A. transversi perinei durch Ligaturen gesichert werden müssen, wendet man sich nun an dem vorderen Theil des Schnitts in die Tiefe und legt, wie bei der Urethrotomia ext. (§ 287), hinter dem Bulbus urethrae oder auch durch den hintersten Theil desselben hindurch, die untere Urethralwand und nach Durchschneidung derselben die Steinsonde frei. Nun wird ein geknöpftes Messer in der Rinne der Steinsonde eingeführt, welche, wie die Rinne der gewöhnlichen Hohlsonde (Fig. 54 § 243, allg. Thl.), zu der Führung des Messers in die Tiefe und zum Schneiden von innen nach aussen dienen soll. Für das Ausziehen des Messers ist es nothwendig, dass der Operateur den Griff der Steinsonde, welcher bis zu diesem Augenblick von einem Assistenten gehalten wurde, nun selbst in die linke Hand nimmt, dann die Steinsonde etwas nach unten und hinten drängt, um die untere Urethralwand zu spannen, und endlich die Durchschneidung dieser Wand ausführt. Bei dem Austreten der Messerschneide hält dieselbe genau die schräge Linie ein, welche schon durch die äussere Wunde der Weichtheile vorgezeichnet ist. Man muss sich bei diesem wichtigen Akt der Operation davor hüten, dass nicht die Sonde allzuweit gegen die vordere Rectalwand angedrängt und diese etwa von dem Messer aufgeschlitzt wird.

Nun übernimmt die rechte Hand des Operateurs den Griff der Steinsonde. Der Operateur führt den linken Zeigefinger auf die Steinsonde in die Wunde ein und überzeugt sich, dass wirklich ein längeres Stück der Sonde nach hinten freiliegt. Die Harnröhre muss mindestens bis zum vorderen Rand des linken Prostatalappens gespalten sein; auch ist es durchaus kein Fehler, wenn dieser Rand der Prostata noch etwas eingespalten ist. Findet man, dass bei dem Ausziehen des geknöpften Messers dasselbe die Harnröhre verlassen und ihre untere Wand nicht in gehöriger Länge gespalten hat, so muss das geknöpfte Messer wieder in die Rinne der Steinsonde eingeführt und die Spaltung der unteren Urethralwand ergänzt werden.

Jetzt erfolgt das Ausziehen der Steinsonde durch die rechte Hand des Operateurs, während sein linker Zeigefinger am hintersten Punkt der Urethralwunde bereit liegt, um in demselben Augenblick, da die Sonde die Blase verlässt, sofort durch die Pars prostatica urethrae in die Blasenhöhle einzudringen. Dieser Akt erfordert eine gewisse Gewandtheit und muss bei den Operationsübungen an der Leiche eingelernt werden. Der linke Zeigefinger fühlt nun den Stein, beurtheilt seine Grösse, oder er constatirt auch mehrere Steine. Nach dem Ergebniss dieser Untersuchung muss nun entschieden werden, ob die Oeffnung in der Harnröhre und am Blasengrund genügt, um die Extraction zu bewerkstelligen. In der Regel kann derselbe linke Zeigefinger auch benutzt werden, um durch bohrende und dehnende Bewegungen die Oeffnung etwas zu erweitern. Dieses lebendige Dilatatorium ist viel zweckmässiger, als die kunstvollen Dilatatorien, welche noch in § 332 erwähnt werden. Im Nothfall kann man auch an der Volarseite des linken Zeigefingers noch einmal das geknöpfte Messer in die Blase einführen und mit ihm eine Dilatation der Blasenwunde nach unten vornehmen. Doch ist im ganzen eine stumpfe Dehnung der Oeffnung vorzuziehen, theils wegen der Schonung der Gefässe,

theils aber auch deshalb, weil mit der Fortführung des Schnitts über das Gebiet der Prostata hinaus das lockere paravesicale Bindegewebe eröffnet und hierdurch der Harninfiltration ausgesetzt wird, während das Gewebe der Prostata dieser Infiltration widersteht (§ 316). Auch ist einige Quetschung der Wundflächen bei der Extraction eines grösseren Steins aus einer relativ kleinen Oeffnung ohne Belang. Endlich aber kann man sich auch durch die *Zertrümmerung des Steins in der Blase* helfen. Unabsichtlich geschieht dieselbe zuweilen durch festen Druck der Zangenbranchen (vgl. § 328); so kann man auch absichtlich durch übertriebenen Druck auf die Zangenbranchen den Stein zerbrechen. Es giebt aber für diesen Zweck noch besondere Instrumente, unter denen die Zange Lüer's (auch *Lithoklast* benannt) als zweckmässig hervorzuheben ist. Die Schraube (S) drängt die mit rauhen Innenflächen versehenen Branchen kraftvoll zusammen; das Instrument kann mit dem Kephalotriben der Geburtshelfer verglichen werden.

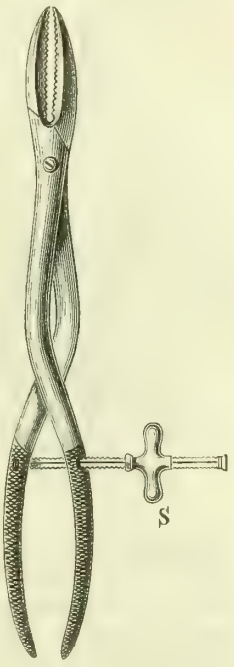

Fig. 241.
Lüer's Lithoklast.
1/2 d. nat. Gr.

Für die Extraction des Steins — beziehungsweise nach Ausführung des letzt erwähnten Verfahrens bei Extraction seiner Trümmer — ist im ganzen die Steinzange (§ 328) das zutreffende Instrument. Man muss sich nur daran erinnern, dass die Steine am Blasengrund liegen und dass deshalb nach Einführung der Branchen in die Blase der Griff hoch nach oben gestellt werden muss. Dann kommen die Branchen nach unten zu stehen und können nun den Stein greifen. Ist der Stein gefasst, so werden die Branchen durch den Druck der Finger fest um den Stein geschlossen; nun folgt endlich unter drehenden, hebelnden und ziehenden Bewegungen die Entbindung des Steins aus der Blase, welche man etwa mit der Extraction des Kindskopfs aus der Beckenhöhle durch die Zange des Geburtshelfers vergleichen kann.

§ 331. Die Nachbehandlung der Cystotomia perinealis. Varianten der Operation.

Die aseptische Ausspülung und die Drainirung der Blase erfolgen ganz nach den im § 329 für die C. supra-pubica angegebenen Regeln. Da die C. perinealis oft bei älteren Leuten mit gleichzeitig bestehender, hochgradiger Cystitis zur Ausführung kommt, so ist die sorgfältige Durchführung der antiseptischen Irrigation und die vollkommene Ableitung des Harns durch das Drainrohr von der grössten prognostischen Bedeutung. In Fällen schwerster septischer Cystitis bin ich soweit gegangen, dass ich nach der Extraction einige Minuten lang einen Strom von 3 % Carbollösung aus dem Irrigator durch die Blasenhöhle gehen liess; dann wurden in den ersten Tagen zweistündlich bei Tag und Nacht die Irrigationen durch das dicke Silberdrainrohr wiederholt. So gelingt es, auch in schwersten Fällen der Cystitis, in welchen erfahrungsgemäss sonst leicht der Cystotomie eine tödtliche Gangrän der Blasenschleimhaut (§ 312) folgen kann, die Asepsis auf dem Operationstisch zu erzwingen und in weiterem Verlauf zu erhalten.

Thompson bindet an die Metallcanüle noch ein Stück Zeug fest, welches sich zu dem äusseren Theil des Drainrohrs so verhält, wie der Unterrock der Frau zu den Beinen; deshalb erhielt diese Combination von Thompson die

Bezeichnung *Unterrockscanüle* (Fig. 212). Uebrigens wurden ähnliche Vorrichtungen früher schon von französischen Chirurgen benutzt und als Canule à chemise (Dupuytren) bezeichnet. Der Raum zwischen Canüle und Unterrock soll der Art mit Watte ausgestopft werden, dass ein fester Druck auf die Wundflächen zum Zweck der Blutstillung ausgeübt wird. So stellt die Unterrockscanüle im ausgefüllten Zustand einen Tampon mit dem festen Kern der Metallcanüle dar. Besser ist es, mindestens alle erreichbaren spritzenden Gefässe vor dem Einschieben des Drainrohrs durch Umstechungen zu sichern; das übrige für die Blutstillung muss dann der feste Verband leisten, über dessen Methodik § 357 zu vergleichen ist. Die thermokaustische Ausführung der Operation, d. h. die Ausführung unter Benutzung des Thermokauters (§ 247, allg. Thl.) wurde von Anger empfohlen, um trockene Wunden zu erhalten; doch scheint dieser Vorschlag keine Nachahmer gefunden zu haben.

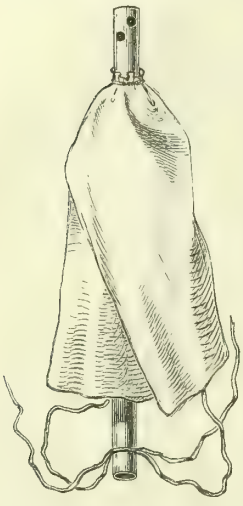

Fig. 242.
Unterrockscanüle zur Nachbehandlung der Cystotomia perinealis (nach Thompson).

Bei der Nachbehandlung ist besonders auf die Anfänge einer etwaigen *Wunddiphtheritis* zu achten. Sie entsteht durch die Benetzung der Wundflächen mit faulendem Harn und wird deshalb am besten durch die eben berührten antiseptischen Maassregeln verhütet. Wenn sie aber trotzdem entstehen sollte, so muss man den Anfängen der Diphtheritis mit den im § 192, allg. Thl. empfohlenen Mitteln entgegen treten.

Der Verschluss der Wunde der C. perinealis geschieht langsamer, als nach der C. supra-pubica. Zuweilen bleibt noch für längere Zeit ein kleiner Fistelgang zurück, aus welchem sich bei dem Harnlassen einige Tropfen entleeren; doch kommen endlich auch diese letzten Fisteln zur Heilung. Nach Entfernung des Drainrohrs, welche bei kräftiger Entwickelung der Granulationen frühestens gegen den 10. Tag, gewöhnlich aber erst später erfolgt, kann noch der auf gewöhnlichem Weg eingeführte Catheter zur Fortsetzung der antiseptischen Bespülung der Blase verwendet werden. Nachkrankheiten kommen übrigens nach der C. perinealis ebenso wenig vor, wie nach der C. supra-pubica, es sei denn, dass neue Steine sich bilden. Nur in einer Beziehung sind die Folgen der C. perinealis nicht ganz so gleichgültig, wie die der C. supra-pubica, nämlich in Betreff der geschlechtlichen Functionen. Das Caput gallinaginis wird bei der C. perinealis mindestens stark gequetscht; auch kann ein Ausführungsgang des Vas deferens im Colliculus seminalis durchschnitten und hierdurch der eine Testikel ausser Function gesetzt werden. Es ist freilich constatirt, dass nach Heilung der C. perinealis die Zeugungsfähigkeit bei den Geheilten fortbestand; ob das aber für alle Fälle zutrifft, ist nicht sicher.

Der *mediane Perinealschnitt* unterscheidet sich von dem beschriebenen Lateralschnitt nur in der Richtung der Trennungslinie der Weichtheile und der unteren Harnröhrenwand. Der Vortheil dieser Schnittführung liegt in der geringeren Blutung; denn in der Medianlinie des Körpers sind die Blutgefässe kleiner, als zur Seite derselben. Die Nachtheile des medianen Schnitts sind: 1) dass derselbe geringeren Raum gewährt, als der laterale; 2) dass derselbe den Colliculus seminalis direct trifft und deshalb die Genitalfunctionen mehr gefährdet, während der laterale Schnitt den Colliculus mehr vermeidet; 3) dass der mediane Schnitt nur den schmalen Isthmus der Prostata trifft und deshalb die Pars prostatica urethrae nur in geringem Umfang benutzt wird; 4) dass der mediane

Schnitt das Rectum mehr gefährdet, als der laterale. Trotz dieser Nachtheile wird der mediane Schnitt in der neueren Zeit wieder mehr geübt und wurde besonders von Volkmann wieder empfohlen. In der That darf man die erwähnten Nachtheile nicht so hoch anschlagen, dass man den medianen Schnitt, dessen Technik ganz der Urethrotomia ext. entspricht und demnach recht einfach ist, etwa verwerfen könnte. Es ist keine principielle Frage, sondern mehr Frage der persönlichen Neigung, ob man den medianen oder den lateralen Schnitt bevorzugen will.

Die Varianten des *queren Perinealschnitts*, *des bilateralen* und endlich des *quadrilateralen* Schnitts brauchen deshalb nur noch kurz erwähnt zu werden, weil sie kein praktisches Interesse mehr haben. Früher hielt man diese Varianten für besonders wichtig und man pflegte in den Lehrbüchern sie breit zu besprechen. Knüpfen sich doch auch die berühmten Namen von Dupuytren (welcher besonders den bilateralen Schnitt ausbildete) und von Vidal (dem Erfinder des quadrilateralen Schnitts) an diese Varianten. Der Hauptzweck dieser complicirten Schnittführungen war die Beschaffung von Raum zur Extraction sehr grosser Steine. In unserer heutigen Zeit werden die Steine meist beseitigt, bevor sie sehr gross geworden sind; für den Nothfall aber, wenn sich zeigt, dass ein Stein zu gross ist, um aus einer einfach lateralen oder aus einer medianen Wunde entfernt zu werden, besitzen wir in der Zertrümmerung des Steins (vgl. § 330 Schluss) das zutreffende Mittel, um die Schwierigkeit zu beseitigen. Was die Chirurgen der früheren Zeit in dieser Beziehung fürchteten, nämlich die mechanische Reizung und Verletzung der Blasenschleimhaut durch die Steintrümmer, das erklären wir für gleichgültig, weil die antiseptische Berieselung der Blase alle Gefahren nach dieser Richtung beseitigt.

In Frankreich ist in neuerer Zeit oft die schon von Celsus erwähnte, dann von Nélaton und Fergusson geübte *Cystotomia praerectalis* ausgeführt worden. Der halbmondförmige, mit der Convexität nach vorn gerichtete Schnitt fällt vor die Analöffnung und wird dazu benutzt, um die Pars prostatica freizulegen. Zur Eröffnung der Blase soll dann wesentlich die Prostata benutzt werden, wie auch früher schon Cheselden die fast ausschliessliche Benutzung der Pars prostatica empfahl. Doch sind solche Operationen wegen der hohen Lage der Prostata schwer ausführbar. Eigenthümlich ist das Verfahren Dolbeau's, die *Lithotritie perinéale*. Man soll von einem kleinen Medianschnitt aus die Harnröhre eröffnen, den Blasenhals stumpf erweitern und einen Lithotripter (§ 333) in die Blase von der Wunde aus einführen, um den Stein zu zertrümmern und seine Bruchstücke zu entfernen.

§ 332. Zur instrumentellen Technik der Cystotomia perinealis.

Die überraschend grosse Zahl von Instrumenten, welche für die Ausführung der C. perinealis erfunden wurden, beweist, dass man eifrig bemüht war, die Schwierigkeiten der Operation durch die Fortschritte der instrumentellen Technik auszugleichen. Mit der Aufzählung und Beschreibung aller hierher gehöriger Instrumente würde man Bogen und Bände füllen können. Mir genügt es, hier an einer kleinen Auswahl, wenn ich so sagen darf, an einer Musterkarte zu zeigen, in welchen Richtungen hauptsächlich die Bestrebungen der Chirurgen auf diesem Gebiet sich bewegten.

In erster Linie sind die *einfachen Lithotome* zu erwähnen, die Varianten der Messerformen, welche zur Ausführung der C. perinealis benutzt wurden. Fig. 243 stellt das einfache, zweckmässige und vielfach gebrauchte *Lithotom* von Langenbeck d. Ae. dar; die kurze, breite und kräftige Klinge eignet sich zur

Trennung der Weichtheile am Perineum. Nach Eröffnung der Harnröhre schiebt man den langen Spitzendecker (d) vor, wie es in Fig. 243 abgebildet ist, und wandelt so das Scalpell aus einem spitzigen in ein gedecktes um. Der Spitzendecker gleitet auf der Rinne der Steinsonde in die Tiefe und erleichtert so die Spaltung der Harnröhre. Aehnliche Lithotome sind von Rudtorffer, Hunter, Wattmann u. s. w. angegeben. Aelter als diese scalpellartigen Lithotome sind die *schneidenden Gorgerets*, welche erst nach Eröffnung der Harnröhre zur Spaltung derselben in Thätigkeit traten. In Fig. 244 ist ein solches Gorgeret abgebildet; die Spitze (l) bewegt sich in der Rinne der Steinsonde, die schneidende Kante (k) spaltet die untere Wand der Harnröhre; die geringe Breite des Instruments verhindert allzu ausgedehnte Verletzungen in der Tiefe, besonders auch die Verletzung des Rectums. Noch grössere Sicherheit gewährt in dieser Beziehung das *Lithotome caché*, an welchem das Messer in seiner ganzen Länge durch eine tiefe Rinne zugedeckt ist. Fig. 245 stellt das vielfach gebrauchte gedeckte Steinmesser von Frère Côme dar. In gedecktem Zustand wird das Lithotom bis in die Blase geschoben; nun erst lässt man durch den Druck des Fingers auf die Feder (D) das Messer vortreten (in der Stellung von Fig. 245a) und zieht nun das Lithotom heraus, so dass erst im Herausziehen die Harnröhre gespalten wird. Durch die Drehungen der kleinen Schraube (S) kann man reguliren, wie weit das Messer hervortreten soll; so kann man im voraus die Grösse des Schnitts bestimmen. Für den Bilateralschnitt construirte Dupuytren ein ähnliches Lithotom, an welchem zwei Messer, für jede Seite eines, hervortreten.

Fig. 243.
Lithotom nach Langenbeck d. Ae. 1/2 d. nat. Gr.

Sodann construirte man *complicirte Lithotome, an welchen Steinsonde und Steinmesser zu einem Apparat vereinigt sind.* Diese Apparate stellen wahre cystotomische Maschinen dar; es wurden solche Apparate von Guérin, Klein, Corradi und endlich von Smith

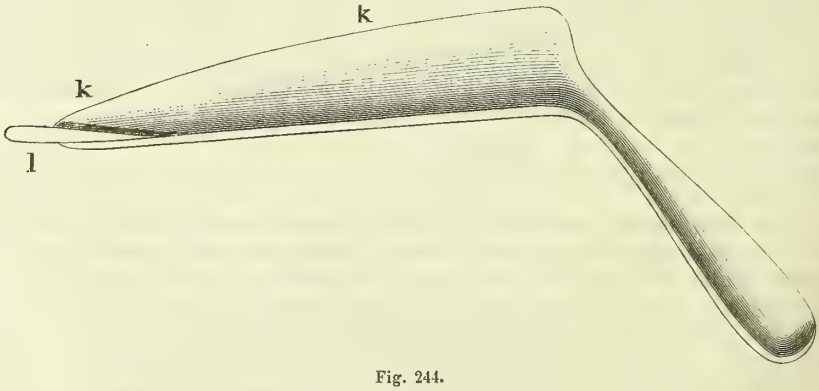

Fig. 244.
Schneidendes Gorgeret (Lonis).

(Baltimore) angegeben. So wenig ich nun auch sonst dafür bin, dass die feine Arbeit der Hand des Chirurgen durch die Technik complicirter Instrumente ersetzt werde, so kann ich doch nicht umhin, die Vortheile des Instruments von Smith anzuerkennen. Ich bin überzeugt, dass gerade minder geübte Chirurgen mit diesem

Instrument die Ausführung der Operation sich sehr erleichtern können. Deshalb beschreibe ich das Instrument von Smith (Fig. 246) etwas genauer.

An der rechtwinkeligen gerinnten Steinsonde (vgl. § 330) befindet sich ein, in Charnierverbindung (C) bewegliches, beilförmiges Messer (M). Nach Einführung der Steinsonde drückt man dieses Messer durch die Weichtheile des Perineums in die Rinne der Steinsonde. Das feste Charnier sichert das Eintreten des Messers in die Rinne. Nun zieht man einen in der Rinne verlaufenden Draht an dem Griff (G) nach aussen an. Dann stellt sich ein kleines Körbchen an dem Ende des Drahts unter das beilförmige Messer. An der Rückenfläche dieses Messers befindet sich eine Rinne, in welche man nun das eigentliche Steinmesser (St) einstösst. Der Metallstab am vorderen Ende des Steinmessers wird von dem Körbchen aufgenommen und man kann nun an der Bewegung des Griffendes des Drahts (G) erkennen, ob bei der Einführung des Steinmessers dasselbe in der Rinne der Sonde bleibt. Indem man das Messer nun auszieht, bildet man in einem einzigen, von innen nach aussen geführten Schnitt die ganze Wunde durch die untere Harnröhrenwand und durch die Weichtheile des Perineums. Man klappt dann das beilförmige Messer nach oben und nun verläuft die Operation weiter, wie sie § 330 schon beschrieben wurde. Mit diesem Lithotom von Smith habe ich Steinschnitte im Verlauf von zwei Minuten vom Beginn der Operation bis zur Extraction des Steins vollendet. Ich weiss aber sehr wohl, dass geübte englische Operateure dasselbe mit der einfachen Steinsonde und dem gewöhnlichen Messer leisten.



Fig. 245.
Lithotome caché (Frère Côme).
1/2 d. nat. Gr.

Eine weitere Gruppe von Instrumenten, welche für die C. perinealis bestimmt sind, umfasst die *Dilatatorien der Blasenwunde.* Sehr bekannt ist das Dilatatorium von Pajola, welches durchaus ähnlich den Apparaten

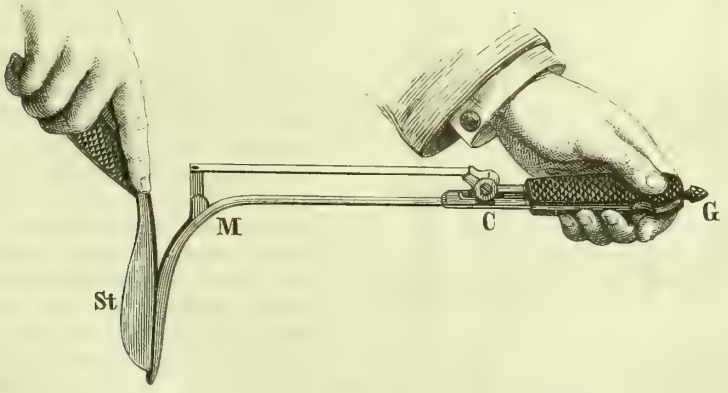

Fig. 246.
Lithotom von Smith (Zeichnung nach Tiemann).

ist, mit welchen die Handschuhfinger gedehnt werden. Sodann hat man conische Schrauben zur Dilatation angewendet. Da fast immer die Finger des Operateurs für diese Dilatationen genügen (§ 330), so soll auf sonstige Dilatatorien hier nicht weiter eingegangen werden.

Nun würde das ganze Heer von verschiedenen Formen der Steinlöffel und Steinzangen folgen; doch genügen in dieser Beziehung die schon in Fig. 237 und Fig. 238 § 328 abgebildeten beiden Modelle. Endlich hat man noch besondere Blutstillungsapparate, Compressorien für die Wundflächen angegeben; doch ist der von Thompson angegebene Apparat der Unterrockscanüle (vgl. Fig. 242 § 331) in dieser Beziehung vollkommen genügend.

§ 333. Das Verfahren der Lithotripsie.

Die Steinzertrümmerung in dem Innern der Blase nimmt das volle Interesse des Chirurgen und des Laien in Anspruch. Es ist ein imponirendes Stück der chirurgischen Kunst, wenn ohne irgend eine Verletzung, ohne dass auch nur ein Tropfen Blut fliesst, eine so schwere Krankheit im Innern des Körpers beseitigt wird. Diese Kunst hängt aber nicht zum kleinsten Theil von der Technik des Instruments ab. Deshalb ist auch die Geschichte der Lithotripsie wesentlich eine Geschichte der lithotriptischen Instrumente, der *Lithotripter*. In Betreff des Wortes sei noch kurz bemerkt, dass man statt Lithotripsie (*λίθος*, Stein, *τρίπτω* reiben) auch Lithotrypsie (*θρύπτω*, zerquetschen) gebildet hat; hierzu ist neuerdings noch das Wort *Litholapaxie* (*λαπάζω*, rauben, gründlich herausnehmen) gekommen, welches jedoch nur für eine besondere Art der Lithotripsie (vgl. 336) gebraucht wird.

Fig. 247.
Lithotripter von Jacobson. 1/2 d. nat. Gr.

Fig. 248.
Civiale's Trilab. Der Stab a kann durch die Länge des Instruments eingeführt werden, um einen zwischen den Branchen (b b) gefassten Stein zu zerreiben. 1/2 d. nat. Gr.

Die ersten Versuche der Construction von Instrumenten, welche eine Zerkleinerung der Blasensteine bewirken sollten, gehören dem Anfang unseres Jahrhunderts (Gruithusen 1812) an. Jacobson construirte ein catheterartiges Instrument, dessen convexer Schnabeltheil aus einigen Gliedern besteht. Aus diesen Gliedern kann man eine Art Schlinge (Fig. 247 S) bilden, welche den Stein fängt; dann wird durch Anziehen des gegliederten Stabs die Schlinge verengt und der Stein zertrümmert. Ein anderes unvollkommenes Instrument, welches auch als Vorläufer des eigentlichen Lithotripter bezeichnet werden kann, ist der *Trilab* von Civiale. Im geschlossenen Zustand kann das Instrument wie ein gerader Catheter in die Blase eingeführt werden; im geöffneten Zustand (Fig. 248) sollen

die drei Arme den Stein fassen, festhalten und der kleine Knopf der Sonde soll dann durch drehende Bewegungen den Stein zerreiben und durchbohren. Dass nur sehr kleine und weiche Steine mit diesem Instrument zerkleinert werden können, ist selbstverständlich. Bei ganz weichen Steinen will Denamiel sogar ohne besonderes Instrument den Stein zwischen einem in die Blase eingeführten Catheter und dem in das Rectum eingeführten Finger zerdrücken. Diese „Lithothlibie" ist nur in den seltensten Fällen ausführbar.

Erst Heurteloup construirte (ungefähr 1845) einen brauchbaren Lithotripter und zwar als *Percuteur;* seine Construction ist die Grundlage der noch heute gebräuchlichen Lithotripter, wenn auch allmählich noch kleine Veränderungen und Verbesserungen an dem Lithotripter angebracht wurden. Von einem solchen modernen Instrument ist in Fig. 249 a das hintere, in Fig. 249 b das vordere

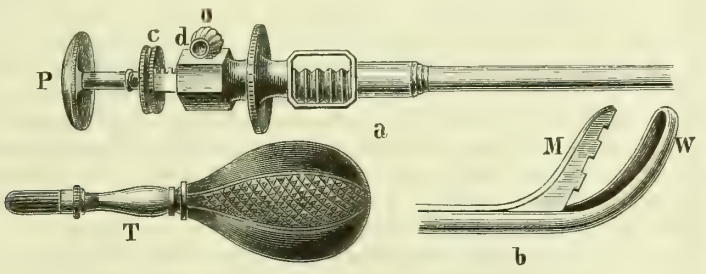

Fig. 249.
Heurteloup's Percuteur oder Lithotripter. a. hinteres Ende des Instruments. b. vorderes Ende des Instruments. P. Platte für den Hammerschlag. T. Triebschlüssel. O. Oeffnung für den Triebschlüssel. M. Männliche Branche. W. Weibliche Branche. $^1/_2$ d. nat. Gr.

Ende abgezeichnet; was zwischen diesen Enden liegt, sind die verbindenden Metallstäbe. Bei geschlossenen Branchen des Instruments bildet dasselbe die Form eines Metallcatheters mit kurzem und breitem Schnabel. Bei geöffneten Branchen erkennt man, dass dieser Schnabel aus einer vorderen durchbohrten Branche, der sogenannten weiblichen Branche (W) und aus einer soliden, an der Convexität gerifften, vorderen (männlichen) Branche (M) besteht. Die männliche Branche passt genau in die Oeffnung der weiblichen Branche ein. Der ganze Theil, welcher die männliche Branche trägt, bewegt sich schlittenartig in dem Theil, welcher die weibliche Branche trägt. Man kann nun durch Hammerschläge auf die Platte (P) den männlichen Arm kraftvoll in den weiblichen treiben; daher bezeichnete Heurteloup sein Instrument als *Percuteur* (percutere = klopfen). Der zwischen den Branchen gefasste Stein wird dann zerklopft. Man kann aber auch von der geringeren und regelmässigeren Kraft der Schraube Gebrauch machen. Zu diesem Zweck steckt man den Triebschlüssel (T) in die dazu gehörige Oeffnung (O), und lässt nun die Riffe des Triebschlüssels in die Einschnitte des Stabs, welcher die männliche Branche trägt, eingreifen. Die anfängliche Distanz zwischen den Punkten c und d zeigt zugleich, wie weit die Branchen in der Blase auseinander stehen; die Länge der Linie c d entspricht dem gefassten Durchmesser des Steins. Diese Bestimmung ist besonders wichtig, wenn wir den Lithotripter nicht zu lithotriptischen Zwecken, sondern nur zum Zweck der Stellung einer exacten Diagnose benutzen (vgl. § 325).

Was nun die „lithotriptische Sitzung" betrifft, so verläuft dieselbe ungefähr so. Der Kranke wird nicht narkotisirt, weil er durch seine Angaben den Chirurgen, welcher den Stein suchen muss, unterstützen soll (über Narkose bei Litholapaxie

vgl. § 336). Bei Rückenlage des Kranken wird das Becken etwas höher gelagert, als der übrige Rumpf, damit der Stein die Vertiefung hinter dem mittleren Prostatalappen am Blasengrund verlässt und sich mehr an die hintere Blasenwand lagert. Nach Einführung des geschlossenen Instruments in die vorher mit lauwarmem Wasser gefüllte Blase, wobei die Einführung nach denselben Regeln wie bei der Einführung des Metallcatheters (§ 281) geschieht, wird der Schnabel gegen die hintere Blasenwand gedrängt und der männliche Arm gegen die vordere Blasenwand angezogen. So öffnen sich die Branchen. Nun dreht man mit geöffneten Branchen das ganze Schnabelende gegen die rechte oder linke seitliche Blasenwand, unter Umständen durch eine Drehung um 180° auch gerade gegen den Blasengrund und die hintere Blasenwand, und sucht durch versuchsweises Schliessen der Branchen den Stein zwischen ihnen zu fassen. Thompson unterlässt die vorherige Füllung der Blase, damit die Blasenwandungen den Stein zwischen die Branchen des Instruments drängen. Sobald man sich davon überzeugt hat, dass der Stein fest zwischen den Branchen liegt, so greift man nun zum Triebschlüssel, und, wenn der Stein dem Druck des Triebschlüssels nicht nachgiebt, zum Hammer, um den Stein zu zerschlagen. Erhebliche Schmerzen darf der Kranke hierbei nicht fühlen. Sobald der Kranke über lebhafte Schmerzen klagt, so ist es möglich, dass die Blasenschleimhaut für sich oder mit dem Stein zwischen den Branchen eingeklemmt wurde. Dann muss man durch Oeffnen der Branchen und Drehen des Instruments die gefassen Theile los lassen. Dasselbe muss geschehen, wenn grössere Mengen Blut neben dem Lithotripter aus der Blase nach aussen fliessen. Nur eine fast unblutig ausgeführte Lithotripsie kann als wohl gelungen gelten. Endlich muss durch Schraube oder Hammer eine völlige Annäherung des männlichen an den weiblichen Arm erzielt werden; denn, wenn viele grössere Steintrümmer zwischen den Branchen liegen, so ist der Umfang des Schnabelendes zu gross, um rückwärts durch die Harnröhre ohne Verletzung derselben das ganze Instrument herauszuziehen.

§ 334. Die Nachbehandlung der Lithotripsie.

Nachdem das Instrument vorsichtig herausgezogen wurde, ist die „Sitzung" zwar noch nicht zu Ende; aber was nun folgt, bildet schon den Uebergang zur Nachbehandlung. Es handelt sich nämlich nun um das Herausschaffen der durch den Lithotripter geschaffenen Steintrümmer. Zu diesem Zweck führt man einen starken Metallcatheter mit grossen seitlichen Augen ein und macht nach alter Vorschrift Einspritzungen mit lauwarmem Wasser, indem der abfliessende Strom des eingespritzten Wassers die Trümmer mit sich in den Catheter und nach aussen abführt. Statt der gewöhnlichen Metallcatheter führte man auch Catheter mit vorn offenem Ende ein und setzte auf den Pavillon des Catheters elastische Tampons auf, welche man durch Zusammenpressen der Wand luftleer gemacht hatte und welche nun eine ansaugende Wirkung auf den Inhalt der Blase bei dem Aufblähen ausübten (Apparat von Clover). Endlich greift man auch zu dem doppelläufigen Catheter und besonders zu dem in Fig. 250 abgebildeten Modell von Nott, dessen grosse Augen ein freies Abströmen der Trümmer gestatten. Aber trotz alledem gelingt es nicht, mit Sicherheit alle Trümmer zu entfernen; einzelne sind überhaupt zu gross, um die Blase zu verlassen, andere sind gerade so gross, dass sie zwar nicht in den Catheter gelangen, dass sie aber später bei der Harnentleerung von dem Kranken in die Harnröhre gepresst werden und hier sich einklemmen können. Für diese Fälle eignen sich dann die verschiedenen Verfahren, welche § 289 bei Gelegenheit der Entfernung der Fremdkörper aus der Harnröhre schon beschrieben wurden.

Was nach der ersten Sitzung zurückbleibt, wird nun Gegenstand der zweiten und der folgenden Sitzungen. Einzelne Autoren stellten in Betreff der Länge und der Häufigkeit der Sitzungen bestimmte Regeln auf: z. B. keine Sitzung solle länger als fünf Minuten dauern; zwischen je zwei Sitzungen solle ein Zwischenraum von mindestens drei oder fünf Tagen liegen u. s. w. Der folgende § wird uns zeigen, dass solche Regeln doch nur von sehr bedingtem Werth sind. Jedenfalls ist es für den Kranken und den Arzt sehr unangenehm, dass jeder einzelnen Sitzung, ohne dass man es vorausbestimmen kann, und ohne dass der Arzt oder der Kranke daran Schuld tragen, eine sehr heftige Reizung der Blase folgen kann. Die Erscheinungen dieser Reizung entsprechen durchaus den Erscheinungen einer acuten Cystitis (§ 313). Diese Cystitis kann zu den höchsten Graden anwachsen und sogar *als diphtheritische und gangränescirende Cystitis* (§ 312) *das Leben bedrohen und vernichten. Mithin ist die Lithotripsie keineswegs ein ungefährliches Verfahren,* wie die Laien und auch manche Aerzte glauben, weil bei der Lithotripsie nicht „geschnitten" wird. Vielmehr weist die Operation der Lithotripsie eine nicht unerhebliche Sterblichkeit auf und Thompson, der Meister der Lithotripsie, berechnet auf die 422 Fälle seiner Praxis, eine Sterblichkeit von 7,5%, während die Sterblichkeit seiner Steinschnitte (78 Fälle) sogar auf 37 % sich stellt. Deshalb haben auch die Specialisten, welche besonders die Lithotripsie ausführten, immer daran gearbeitet, dass sie eine genaue Bestimmung der Fälle versuchten, welche für die Lithotripsie sich eigneten. Bevor wir aber diesen Ansichten der Autoren näher treten (vgl. § 336), müssen wir versuchen, von dieser Gefahr der Lithotripsie uns ein genaueres Bild zu machen, was den Autoren einer früheren Zeit nicht möglich war, weil sie die Ursache der Entzündung nicht kannten.



Fig. 250.
Doppelläufiger Catheter zur Ausspülung der Blase von Nott. a. Oeffnung für die Einspritzung. b. Oeffnung für das Abfliessen der eingespritzten Flüssigkeit.

Der scheinbare Zufall der Cystitis, welche der einen Sitzung folgt und nach der anderen Sitzung wegbleibt, erklärt sich nach unserer Auffassung von den Ursachen der Entzündung (§§ 2—8, allg. Thl.) dadurch: *dass in jedem Stein Spaltpilzkeime eingeschlossen sind oder mindestens eingeschlossen sein können, welche durch die Zertrümmerung des Steins frei und gleichsam über die Blasenschleimhaut ausgestreut werden.* Aus dieser verderblichen Saat entwickelt sich die Cystitis und unter Umständen die diphtheritische Form derselben. Die Keime selbst stammen aus dem Harn, dessen Niederschläge den Stein bilden; sie verhalten sich zum Stein wie die Einschliessung grösserer Pflanzen und Thiere in den Tertiärgesteinen. Schon der normale Harn kann solche Keime enthalten; deshalb kann auch jeder harnsaure und jeder oxalsaure Kalkstein eine geringe Zahl derselben enthalten; sehr zahlreich aber sind diese Keime in den Phosphatsteinen, welche ihre Entstehung der fauligen Zersetzung des Harns verdanken (§ 323). Bei diesen Phosphatsteinen bilden die Spaltpilze geradezu einen bedeutenden Bestandtheil der gesammten Masse. Da nun viele harnsaure und oxalsaure Kalksteine eine Hülle vonPhosphaten an ihrer Oberfläche besitzen, so wird es begreiflich, wie oft die Cystitis eine Folge der Lithotripsie sein muss. Ob diese nun in milder

Form oder mit der grössten Intensität verläuft, das hängt von der allerdings im Voraus unbestimmbaren Qualität der im Stein eingeschlossenen Spaltpilze, von ihrer Lebens- und Fortpflanzungsfähigkeit ab, zum Theil aber auch von dem Boden, auf welchem sie sich ansiedeln, also von der Beschaffenheit der Blasenschleimhaut. Kleine Risse in derselben, aber auch eine vorgängige Auflockerung und Hyperämie durch vorausgegangene Cystitis werden für die Ansiedelung der neuen Spaltpilzcolonien die günstigsten Verhältnisse darbieten. Nach alledem muss der Satz aufgestellt werden: *Jede lithotriptische Sitzung, ja sogar schon jeder lithotriptische Versuch kann eine septische Cystitis hervorrufen. Die wesentlichste Aufgabe bei der Lithotripsie und bei ihrer Nachbehandlung ist die Durchführung des aseptischen und antiseptischen Verfahrens,* welches allein die Gefahr der Lithotripsie beseitigen kann. Dieses Verfahren schildert der folgende §.

§ 335. Antiseptisches Verfahren bei und nach der Lithotripsie. Die Litholapaxie. Zuklemmung der Ureteren mit dem Lithotripter.

Die aseptische Reinigung der Lithotripter und der Catheter, welche bei der Lithotripsie gebraucht werden, ist eine für uns selbstverständliche Vorsichtsmaassregel. Die Form des Lithotripters, die unregelmässigen Flächen seiner Arme, erschweren sehr die Reinigung; man darf deshalb nicht versäumen, vor dem Gebrauch das Instrument mit geöffneten Branchen längere Zeit (mindestens einige Stunden) in eine starke Carbollösung einzulegen. Wichtiger aber noch ist *die antiseptische Berieselung der Blase unmittelbar nach der Zertrümmerung des Steins.* Da zur mechanischen Entfernung der Trümmer schon eine Ausspülung mit Wasser nöthig ist (§ 334), so kann man diesem Wasser die antiseptischen Substanzen zusetzen. Doch ist es keineswegs genügend, dass man sich auf schwache Lösungen, vielleicht auf 1 % Carbollösungen beschränkt. Mindestens muss am Schluss der Ausspülung einmal die Blase mit 3 % Carbollösung gefüllt und diese Lösung einige Minuten in Berührung mit der Blasenschleimhaut gelassen werden, bevor man sie wieder abfliessen lässt. Sodann muss auch in den ersten Stunden und Tagen nach der Lithotripsie die antiseptische Ausspülung der Blase mit den in § 314 zusammengestellten Mitteln wiederholt werden. Die Wahl des Mittels und die Häufigkeit der Ausspülung richtet sich nach dem Verlauf; bei ammoniakalischem Harn, oder gar bei faulig-stinkendem Harn, bei hohem septischen Fieber muss diese Behandlung energisch, eventuell unter Benutzung der Chlorzinklösungen (§ 314) durchgeführt werden. Bei saurem Harn und fieberlosem Zustand genügen einige Ausspülungen mit schwachen Lösungen.

Diese Art der Nachbehandlung wird der Lithotripsie eine bessere Stellung anweisen, als sie bisher gegenüber der Cystotomie eingenommen hat (vgl. hierüber § 336). Doch bleibt auch neben der Durchführung der Antisepsis ein anderer Weg zu erwähnen, welcher in mechanischer Weise dasselbe Ziel anstrebt, nämlich das Ziel, die Gefahr der Lithotripsie zu vermindern. Bigelow hat in neuester Zeit das Verfahren der *Litholapaxie* (vgl. über die Wortbildung § 333) eingeführt, nachdem früher schon einzelne französische Chirurgen (Leroy, Courty u. A.) nach denselben Grundsätzen die Lithotripsie ausgeführt hatten. Die Grundsätze der Litholapaxie sind folgende: es soll in einer einzigen Sitzung, auch wenn sich dieselbe über eine Stunde hinaus erstrecken muss, der ganze Stein in so kleine Bruchstücke zerkleinert werden, dass sie sämmtlich mit einmal entleert werden können; diese Entleerung, welche der Operation folgt, muss eine vollständige sein und erfordert zu ihrer Ausführung einen besonderen Apparat. Der Lithotripter Bigelow's unterscheidet sich von dem gewöhnlichen Lithotripter nur dadurch, dass das Instrument sehr dick und kräftig ist, also schnell und sicher den Stein zerbricht.

Eigenthümlich aber ist der Entleerungsapparat (Fig. 251). An dem starken Metallcatheter befindet sich eine einzige, grosse, nagelförmige Oeffnung (O). Mit Hülfe des Caoutchoucballons (B), welchen man abwechselnd zusammenpresst und dann wieder durch seine Elasticität sich ausdehnen lässt, wird der Inhalt der Blase und zugleich der Inhalt des Catheters in einer fortdauernden wirbelnden Bewegung erhalten. An dem Caoutchoucballon ist ein Glas (G) angeschraubt, so dass der Inhalt dieses Glases mit dem Inhalt des Catheters und der Blase in breiter Verbindung steht. Bei dem fortdauernden Strom, welchen der Ballon erzeugt, wird auch die Flüssigkeit oft durch das Glas getrieben und lässt auf dem Boden desselben die zu Pulver umgewandelten Steintrümmer fallen, so dass nun allmählig die Substanz des Steins in Pulverform im Glas sich ansammelt. Bei grossen Steinen muss man gelegentlich das gefüllte Glas abschrauben, entleeren und dann wieder anschrauben, um neue Mengen des Steinpulvers aufzufangen. Bei der langen Dauer des ganzen Verfahrens, besonders für denjenigen ersten Theil der Operation, in welchem immer wieder aufs neue die kleinen Bruchstücke gefasst und zermalmt werden müssen, *soll die Chloroformnarkose zur Anwendung kommen.*

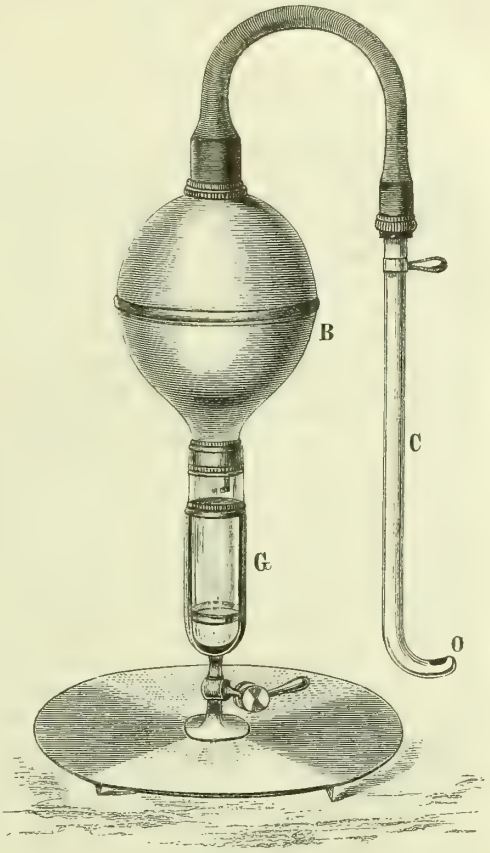

Fig. 251.
Apparat zum Ausspülen der Blase nach Litholapaxie von Bigelow. C. Catheter. B. Ballon. G. Glas zum Auffangen der Steintrümmer. 1/3 d. nat. Gr.

Gewiss ist zuzugestehen, dass die Reizung der Blase, d. h. die Cystitis, bei dem Verfahren Bigelow's eher vermieden, als befördert wird, obgleich die Blase in mechanischer Beziehung mehr misshandelt wird, als bei einer einfachen lithotriptischen Sitzung. Doch darin irrt Bigelow, dass er meint, es handele sich dabei nur um die Beseitigung des mechanischen Reizes, welcher von den, in der Blase verharrenden Steintrümmern ausgehe; vielmehr sind die guten Erfolge seiner Operation, welche nun auch in England verdiente Anerkennung gefunden haben, auf die einmalige vollständige Entfernung des ganzen Steins einschliesslich der an ihm haftenden und in ihn eingeschlossenen Spaltpilze zu beziehen. Ich bin der Ansicht, dass die Combination der Litholapaxie mit der aseptischen Ausspülung der Blase, wie ich sie in die Praxis einführte, den Verlauf am sichersten zu einem aseptischen gestalten und hierdurch die *Litholapaxie ziemlich gefahrlos machen wird.*

Eine eigenthümliche Benutzung des Lithotripters ist von Tuchmann empfohlen worden, um zum Zweck der Diagnose von Nierenkrankheiten und zur

Entscheidung der Frage, ob die linke oder rechte Niere erkrankt ist, mit dem Lithotripter eine Ureterenmündung zuzuklemmen. Der Lithotripter erhält zu diesem Zweck sehr kurze und glatte Branchen. Man kann sich, wie Tuchmann an seinem eigenen Körper zeigte, darauf einüben, dass man die wulstige Erhebung der Ureterenmündung fühlt und dann diese Mündung zwischen die Branchen des Instruments bringt. Nun entleert für kurze Zeit nur die andere Niere, deren Ureter nicht zugeklemmt wurde, Harn in die Blase, welcher einer mikroskopisch-chemischen Untersuchung unterzogen werden kann.

§ 336. Vergleichende Würdigung der Lithotripsie, der Cystotomia supra-pubica und der Cystotomia perinealis.

In der fortlaufenden Concurrenz zwischen der Lithotripsie und der Cystotomie ist die Zahl der Contraindicationen besonders zu beachten, welche selbst die Freunde der Lithotripsie früher in Betreff derselben zugestanden. Die frühere Lehre lautete ungefähr dahin: *man soll nicht lithotripsiren* 1) *bei Kindern,* weil bei ihnen die Harnröhre zu eng ist, um einen genügend starken Lithotripter einzuführen und die enge Harnröhre theils durch das Instrument eingerissen werden könnte, theils auch die Entleerung der Bruchstücke sehr erschweren wird; 2) *bei oxalsauren Kalksteinen,* weil dieselben so fest sind, dass der Lithotripter an dem Stein sich verbiegt, ja sogar zerbrechen kann, ohne den harten Stein zu zersprengen; 3) *bei sehr grossen Steinen*; 4) *bei hochgradiger Cystitis,* welche den Stein complicirt, weil hier die Reizung der Blase durch die Lithotripsie zu bedeutend ist und lebensgefährlich werden kann; 5) *bei hochgradiger Schwellung der Prostata* (§ 315) und bei *engen Stricturen.* Die beiden ersten Contraindicationen liegen auf dem Gebiet der instrumentellen Technik und können auf technischem Weg beseitigt werden. Englische Instrumentenmacher (Weiss, Mayer und Meltzer in London u. s. w.) haben für Kinder zierliche Lithotripter von geringem Querschnitt hergestellt, welche trotzdem der nöthigen Festigkeit nicht entbehren. Bei der Anfertigung des Instruments von dem härtesten Stahl gelingt es, auch den Widerstand der oxalsauren Kalksteine zu überwinden. Thompson, der erfahrenste Specialist auf dem Gebiet der Steinkrankheiten, *lehrt jetzt bestimmt, dass man weder das kindliche Alter, noch die Härte des Steins mehr als Contraindication gegen die Lithotripsie betrachten solle.* Die dritte Contraindication — die bedeutende Grösse des Steins — fällt von selbst, je mehr es gelingt, schon in den frühen Stadien der Krankheit die richtige Diagnose zu stellen und demgemäss früh zu handeln. Kranke mit faustgrossen Steinen gehören schon jetzt in civilisirten Ländern zu den grossen Seltenheiten. Was die vierte Contraindication betrifft, so lehrt der Inhalt der §§ 334 und 335, dass hier die Neuzeit erfolgreich bestrebt war, auch diese Contraindication zu beseitigen. Die fünfte Contraindication trifft nur für eine kleine Zahl von Fällen zu.

So hat sich ohne Zweifel, und zwar besonders durch die Bemühungen von Thompson und Bigelow das Gebiet der Lithotripsie erweitert; das Verfahren hat eine sichere Grundlage gewonnen und ist gefahrloser geworden. Es bleibt nur noch *ein Bedenken in Betreff der Sicherheit des Erfolgs.* Nach meiner Ueberzeugung *können die Recidive der Steinbildung nach der Lithotripsie nicht so sicher verhütet werden, als nach der Cystotomie.* Hierbei hängt ja freilich vieles vom Geschick des Operateurs ab. Specialisten, welche über eine Erfahrung von Hunderten solcher Operationen gebieten, werden die Zertrümmerung und Entleerung des Steins sicherer und vollständiger erzielen, als Chirurgen, welche in steinarmen Gegenden nur gelegentlich einmal eine Lithotripsie auszuführen haben. Aber auch der geübteste Specialist wird nicht ganz sicher sein,

dass nicht ein kleinstes Stückchen des Steins nach der Lithotripsie zurück blieb und den Kern für einen neuen Stein bilden wird; jedenfalls kann er nicht so sicher sein, als der Operateur, welcher nach vollendeter Cystotomie die Blase mit dem Finger abtastet und mit dem Finger die vollständige Befreiung der Blase controlirt. *In Betreff der Gefahr für das Leben ist es schwer zu entscheiden, ob dieselbe bei der Lithotripsie grösser ist oder bei der Cystotomie.* Beide Verfahren haben durch Anwendung der Grundsätze der Asepsis und Antisepsis viel von ihrer Gefahr verloren. *Ich schätze die Gefahr der Cystotomie deshalb nicht für grösser, weil bei ihr der aseptische Verlauf mit grösserer Sicherheit geregelt werden kann, als bei der Lithotripsie.* Der freie Abfluss des Harns aus der drainirten cystotomischen Wunde, der freie Zugang, welchen diese Wunde für die antiseptische Berieselung darbietet, sind Vortheile der Cystotomie gegenüber der Lithotripsie. *Beide Verfahren, die Cystotomie und die Lithotomie, sind nebeneinander berechtigt; doch liegt,* besonders für den nichtspecialistischen Operateur, *wahrscheinlich die grössere Sicherheit des Erfolgs, sowohl in Bezug auf das Recidiv, wie vielleicht auch in Bezug der Erhaltung des Lebens auf der Seite der Cystotomie.*

Wenn wir demnach gegenüber der bedeutenden Entwickelung, welche die Lithotripsie in jüngster Zeit erfahren hat, der Cystotomie ihre volle Berechtigung wahren, so bleibt auch die Frage, *ob Cystotomia supra-pubica* (§ 328), *ob Cystotomia perinealis* (§ 330), von hoher Bedeutung. Die C. supra-pubica hat zu allen Zeiten überzeugte Anhänger gefunden, während doch stets die C. perinealis die allgemeiner geübte Operation geblieben ist. Ein Einwurf kann der C. supra-pubica nicht erspart bleiben: nämlich *das individuell wechselnde Verhalten des Peritoneums zur vorderen Blasenwand.* Lässt das Peritoneum ein grösseres Stück der vorderen Blasenwand frei, indem es schon hoch oben zur vorderen Bauchwand sich umschlägt, so ist die Operation leicht und ziemlich gefahrlos; im anderen Fall ist die Verletzung des Peritoneums schwer zu vermeiden. Man wird unter solchen Umständen auch dem geübtesten Operateur keinen Vorwurf machen können, wenn ihm diese unheilvolle Verletzung begegnet. Im übrigen wurden schon manche Vortheile und Nachtheile der beiden Verfahren berührt. *Die C. supra-pubica wird unter geringer Blutung ausgeführt; sie gefährdet die Genitalfunctionen nicht* (vgl. § 331); *sie gewährt für grössere Steine mehr Raum; sie heilt in kürzerer Zeit.* Diesen Vortheilen der C. supra-pubica stehen folgende Vortheile der C. perinealis gegenüber. *Die C. perinealis führt niemals zu einer Verletzung des Peritoneums; die Wunde der Blase liegt an der tiefsten Stelle der Blase und sichert den Abfluss des Harns; die Wundflächen sind zur Harninfiltration weniger geneigt, als bei C. supra-pubica.* Wägt man jene Vortheile gegen diese ab, so sinkt die Wagschale zu Gunsten der C. perinealis. *Doch ist bei Kindern die C. supra-pubica eine berechtigte Operation*, weil hier das Peritoneum in der Regel nicht sehr weit nach vorn sich herabsenkt und weil die Erhaltung der Genitalfunction für die Zukunft besonders wichtig ist. Bei alten Leuten wird die C. supra-pubica auf seltene und besondere Fälle zu beschränken sein, z. B. auf Fälle mit schon vorausgegangener Punctio vesicae, wie ein solcher Fall in § 329 erwähnt wurde.

Die Sterblichkeit nach Lithotomie beträgt im kindlichen Alter nur wenige Procent und steigt in dem höheren Alter bis zu 30 % und noch darüber hinaus. Ein Vergleich der Sterblichkeit der Lithotomie ist deshalb ohne Belang, weil fast alle schweren Fälle in das Gebiet der Lithotomie fallen. Eine sehr geringe Sterblichkeit der Lithotomie berechnet Greenhow auf 1851 in Ostindien ausgeführte Operationen; dieselbe betrug nur 6,33 %.

§ 337. Die Behandlung der Blasensteine bei dem Weibe.

Wenn auch im übrigen die Erkrankungen des weiblichen Uro-genitalapparats hier keine Berücksichtigung fanden, so mag doch zum Abschluss der Lehre von der chirurgischen Behandlung der Steine eine kurze Uebersicht der Verfahren bei Steinbildung in der weiblichen Blase hier gegeben werden.

Die Kürze und die weite Lichtung der weiblichen Harnröhre bedingen, dass grosse Steine sich selten in der weiblichen Blase bilden, weil die kleinen Steine mit Leichtigkeit auf natürlichem Weg entleert werden. Die wenigen Fälle von Bildung grosser Steine in der weiblichen Blase beziehen sich in der Mehrzahl auf Fremdkörper, welche bei onanistischen Versuchen so leicht in die Blase gerathen, besonders oft auf Haarnadeln.

Die Kürze und Weite der weiblichen Harnröhre gestattet bei kleineren Steinen ein Verfahren, welches an der männlichen Harnröhre undenkbar ist: nämlich *die Erweiterung der Harnröhre durch Pressschwamm, oder in der Narkose durch den Finger,* so dass endlich der Zeigefinger der linken Hand in die Harnröhre eingeschoben werden kann: dann schiebt man eine Kornzange mit schlanken Branchen auf dem Finger ein und fasst den Stein, um ihn zu extrahiren. G. Simon gab eine eigene Methodik zur Dilatation der weiblichen Urethra in der Narkose an, indem er empfahl, schnell hinter einander steigende Nummern von cylindrischen Specula (ähnlich den gewöhnlichen Vaginalspecula) durch die Harnröhre in die Blase zu schieben. Wenn die Theile zu wenig nachgiebig sind, soll eine Einkerbung des Urethralrands mit dem geknöpften Messer stattfinden. Auch zeigte Simon, welcher für dieses Verfahren zahlreiche verschiedene Indicationen (z. B. Krampf des Blasenhalses, Fissura urethrae, hochgradige Cystitis u. s. w.) aufstellte, dass man mit dem Finger die Ureterenmündung erkennen und unter Leitung des Fingers eine feine Sonde in den Ureter einführen kann. Uebrigens kann, wie Spiegelberg und Teale beobachteten, eine Incontinenz des Blasenhalses nach dem Simon'schen Verfahren zurückbleiben. Sollte für die Extraction des Steins die Harnröhre zu eng sein, so kann man entweder einen Vestibularschnitt (s. unten) zur Erweiterung ausführen, oder den Stein zertrümmern, um ihn in kleinen Stücken zu extrahiren oder seine Trümmer durch Ausspülung zu entleeren. *Die Lithotripsie findet in der weiblichen Harnblase ein sehr geeignetes Feld für ihre Leistung.* Der Entleerung der Bruchstücke steht hier kein grosses Hinderniss im Weg; was aber die Sicherheit des Verfahrens betrifft, so kann man nach Abschluss der Lithotripsie sich leicht durch den, in der Narkose in die Blase eingeführten Finger von der Leistung der Lithotripsie überzeugen und etwaige Reste extrahiren.

So begreift es sich leicht, dass unter diesen Umständen eine eigentliche *Cystotomie* zum Zweck der Entfernung eines Steins aus der weiblichen Blase nur sehr selten auszuführen ist. Man hat dann die Wahl zwischen der *C. supra-pubica*, der *C. vaginalis*, welche auch als Kolpocystotomie bezeichnet wird, und der *C. vestibularis.* Für grosse Steine ist wohl die C. supra-pubica vorzuziehen; sie wird genau so ausgeführt, wie bei dem Manne (§ 328), und ist relativ ungefährlicher, weil bei dem Weibe das Peritoneum in der Regel sich nicht weit an der vorderen Blasenwand nach unten erstreckt. Einen noch freieren Zugang zu der Blase kann man freilich durch die *C. vaginalis* erreichen; aber diese Operation kann schwere Functionsstörungen zur Folge haben. Ihre Ausführung ist sehr leicht. Man führt ein geknöpftes Messer, mit der Schneide nach unten gerichtet, in die Harnröhre ein und spaltet gleichzeitig die untere Wand der Harnröhre, beziehungsweise der Blase und die obere Wand der Scheide. Nach Entfernung des Steins muss eine sehr sorgfältige Nahtvereinigung durch tiefgreifende

Nähte stattfinden, welche in der Scheide geknotet werden. Wenn nun auf der ganzen Linie die primäre Vereinigung erfolgt, so ist die Operation wohl gelungen; wenn aber der Harn sich zwischen die Wundflächen drängt und nur eine einzige Naht ihren Dienst nicht thut, so bildet sich eine lippenförmige Vereinigung zwischen der Schleimhaut der Blase und der Scheide, eine *Fistula vesico-vaginalis*. Aus ihr träufelt fortwährend der Harn ab, dessen Zersetzung in der Scheide und an den äusseren Genitalien zu den lästigsten Beschwerden führt. Es bedarf dann der Ausführung besonderer Operationen, um die Fistel zu schliessen. In Betreff der Operationen der Blasenscheidenfisteln, welche übrigens nur sehr selten aus der C. vaginalis, vielmehr fast ausnahmlos durch Verletzungen inter partum und durch gangränescirende Entzündungen post partum entstehen, muss ich auf die Handbücher der gynäkologischen Operationslehre verweisen. In einigen Fällen (Mendel, Nankiwell u. A.) wurde beobachtet, dass der Stein durch Eiterung spontan in die Vagina gerieth und von hier entfernt werden konnte.

Der *Vestibularschnitt* (C. vestibularis) besteht einfach in einer seitlichen Erweiterung der Harnröhre gegen den Rand der kleinen Schamlippe hin, unter Schonung der Schleimhaut der oberen Wand der Scheide. Dieser Schnitt wird ebenfalls mit dem geknöpften Messer ausgeführt. Indem man ihn rechts und links wiederholt, kann man doch einen ziemlich freien Zugang zur Blase gewinnen. Es wird dieser Schnitt besonders benutzt, um bei misslungenem Versuch, den Stein aus der dilatirten Harnröhre herauszuziehen (s. oben), die Dilatation der Harnröhre durch den Schnitt zu ergänzen. — Ueber Nachbehandlung vgl. §§ 329 und 331.

§ 338. Die angeborene Bauchblasenspalte. Ektopia vesicae.

Während manche andere Bildungsfehler der Blase ohne chirurgisch-praktisches Interesse sind (über angeborene Divertikel der Blasenwände und Steinbildung in denselben vgl. § 322), so muss der bedeutendste Bildungsfehler, *die angeborene Bauchblasenspalte*, gerade wegen der chirurgisch-praktischen Interessen dieser Krankheitsform hier Erwähnung finden. Die abnorme Bildung erinnert an ein frühes Fötalstadium, in welchem die Allantoisblase nach aussen ragt und von den Bauchplatten noch nicht umwachsen ist. Denkt man sich die vordere Wand der Blase zerstört oder geborsten, so dass die Bauchplatten nur bis an den Rand des Defects der vorderen Blasenwand gelangen können, so erhält man eine ungefähre Deutung des angeborenen Fehlers. Die äussere Bauchhaut vereinigt sich mit der Schleimhaut der Blase in einer rundlichen Linie, welche ungefähr dem frontalen Durchschnitt einer normalen Blase entspricht; man könnte demgemäss auch den Zustand als eine grosse lippenförmige Fistel zwischen der Blasenschleimhaut und der äusseren Bauchhaut bezeichnen. Eigenthümlich ist dabei das Verhalten der, im übrigen normal entwickelten hinteren Blasenwand und des Blasengrunds. Der intra-abdominale Druck sorgt dafür, dass die hintere Blasenwand durch den Defect der vorderen convex sich vorwölbt. So erblickt man an Stelle der Blase eine rundliche Erhebung, welche bei Erwachsenen den Umfang einer Faust erreichen kann; dieselbe zeigt eine dunkelrothe Farbe, indem die Schleimhaut der hinteren Blasenwand durch die Zersetzung des Harns und durch das Reiben der Kleider in einen chronisch-hyperämischen, fast granulirenden Zustand geräth. Auf der unteren Hälfte dieses rothen Wulstes erkennt man die Ureteren mit ihrer unteren Oeffnung (Fig. 252 uu), aus der stossweise, mit kurz dauernden Unterbrechungen, eine Reihe von Harntropfen hervorquillt. In die Ureteren kann bequem bis zum Nierenbecken hin eine feine Sonde eingeführt werden. Wegen der Vorwölbung der hinteren Blasenwand hat man auch die Erkrankung als

Prolapsus der hinteren Blasenwand und als *Ektopia* oder *Exstrophia vesicae* bezeichnet. Treffend sind diese Bezeichnungen schon deshalb nicht, weil die Vorwölbung in verschiedenen Fällen sehr verschieden ausgeprägt ist. In einem Fall sah ich sogar, dass diese Vorwölbung fehlte und die hintere Blasenwand mit leicht concaver Fläche hinter der Ebene der Bauchdecken lag: es war eine Bauchblasenspalte ohne Ektopie der Blase.

Die Spaltbildung setzt sich gewöhnlich durch die Symphysis ossium pubis in die vordere (obere) Wand der Harnröhre fort. Bei Individuen weiblichen Geschlechts endet, entsprechend der Kürze der Harnröhre die hintere Blasenwand in eine kurze offene Rinne; bei Individuen männlichen Geschlechts — und diesem Geschlecht gehört die Mehrzahl der Fälle der angeborenen Blasenspalte an — verläuft eine längere, nach oben offene Halbrinne (Fig. 252 r) längs des verkümmerten Penis durch die Eichel hindurch. Die Vorhaut hängt in Form eines kurzen Vor-

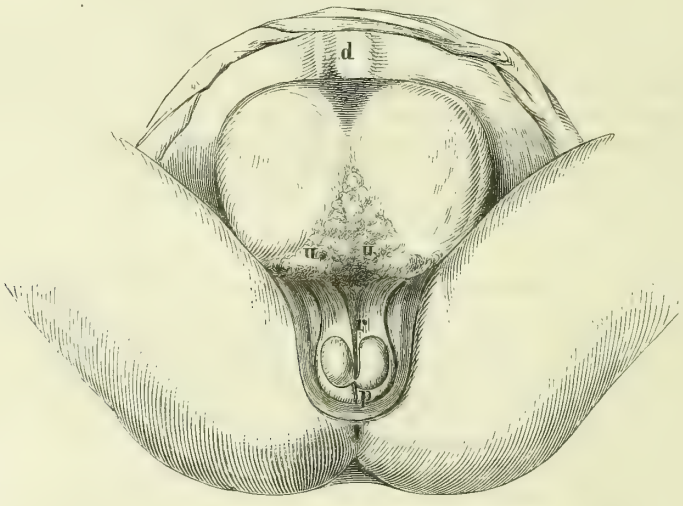

Fig. 252.
Angeborene Bauchblasenspalte. d. Diastase der M. M. recti. u. u. Mündung der Ureteren. r. Rinne der Urethra. p. Präputium.

hangs (p) zu beiden Seiten der offenen Rinne nach unten, so dass an der Stelle, wo sonst in der Norm das kurze Vorhautbändchen am untersten Punkt der Eichel sich befindet, hier gerade die Vorhaut am längsten entwickelt ist. Hodensack und Hoden können sich normal verhalten; doch kommt auch eine mangelhafte Entwickelung der Hoden, die Bildung grosser äusserer Leistenbrüche (§ 272), Kryptorchismus (§ 352), Spaltung des Hodensacks in zwei Hälften, so dass eine Aehnlichkeit mit den grossen Schamlippen des Weibes entsteht, bei dieser Missbildung nicht selten vor. Die Symphysis ossium pubis ist niemals vereinigt; man kann gewöhnlich einige Finger zwischen die verkümmerten Aeste der beiden Schambeine legen. Die M. M. recti abdominis sind oft noch eine weite Strecke nach oben von der Bauchspalte mangelhaft entwickelt; es kann sich die Diastase der Muskeln (d) unter der vereinigten Haut bis zum Nabel hin fortsetzen. Auch entsteht zuweilen in der Diastase der Linea alba eine Hernia abdominalis (§ 271).

Der Zustand der angeborenen Bauchblasenspalte ist für die Kranken sehr unangenehm und selbst qualvoll. Der Harn benetzt fortwährend die Haut in der Umgebung der Spalte besonders an der Innenfläche der Oberschenkel, zersetzt

sich hier und erzeugt oberflächliche Entzündungen (Eczem, Intertrigo) mit heftigem Jucken und Brennen. Die Kleider, welche ebenfalls fortwährend vom Harn benetzt werden, verbreiten bald einen so unerträglichen Geruch in der Umgebung, dass die Kranken von der menschlichen Gesellschaft ausgeschlossen werden. Mit *Harnrecipienten* kann man den Kranken nur eine geringe Erleichterung geben; doch werden aus Caoutchouc Apparate dieser Art hergestellt, welche immerhin einiges leisten. Die grösste Schwierigkeit liegt in dem genauen Anpassen der Ränder des Recipienten an die Haut in der Umgebung der Schleimhaut; elastische Gurten müssen das genaue Anliegen sichern. Die grösste Erleichterung haben die unglücklichen Kranken durch häufige Wiederholung von Sitz- oder Vollbädern und durch häufigen Wechsel der Kleidung. Leider können nur die wohlhabenden Kranken dieser Art sich eine solche Erleichterung verschaffen.

§ 339. Die operative Behandlung der angeborenen Bauchblasenspalte. Cystoplastik.

Indem Thiersch die Möglichkeit eines plastischen Verschlusses der höchsten Grade der angeborenen Bauchblasenspalte zeigte und die ersten guten Erfolge auf diesem Gebiet erzielte, begründete er die Operation der *Cystoplastik*. Auch Wood hat sich um die Ausbildung dieser Operation Verdienste erworben. Wie bei den meisten plastischen Operationen, so ist auch hier die vorgeschriebene Aufgabe, nur die Grundzüge des Verfahrens aufzustellen. Die Varianten müssen den Eigenthümlichkeiten des einzelnen Falles angepasst werden und ergeben sich nach den allgemeinen Grundsätzen der chirurgischen Plastik (§§ 264—269, allg. Thl.) von selbst.

Zur Ergänzung des Defects der vorderen Bauchwand steht die Bauchhaut in der Umgebung des Defects zur Verfügung. Man kann links und rechts am Rand des Defects Lappen mit oberer oder unterer Ernährungsbrücke bilden. So könnte man z. B. zwei Lappenpaare, welche beide ihre Ernährungsbrücke in der Mitte des Defectrandes haben, oben und unten über die vorgewölbte hintere Blasenwand vereinigen und so den Defect überbrücken. Die Nahtlinien, welche jedes Lappenpaar in der Mittellinie des Körpers vereinigen, kommen aber dann gerade über den meist gewölbten Theil der hinteren Blasenwand zu liegen und werden hierdurch leicht zur Trennung gebracht. Deshalb ist es besser, auf jeder Seite einen langen Lappen zu bilden, so dass der linksseitige Lappen bis zum rechten Defectrand, der rechtsseitige Lappen bis zum linken Defectrand reicht. Besorgt man bei der grossen Länge der Lappen eine zu mangelhafte Ernährung ihrer Substanz (vgl. § 267, allg. Thl.), so kann man dem Rath Billroth's folgen und den Lappen zuerst mit zwei Brücken vorbilden; dann lässt man ihn zur Granulationsbildung kommen und nun erst wird die eine Ernährungsbrücke getrennt, um den Lappen mit stark vascularisirter Substanz in seine neue Stellung überzuführen. Dieses Verfahren sichert sehr den Erfolg.

In keinem Fall soll man versuchen, den Verschluss des Defects in einer einzigen Operation zu erzielen; vielmehr soll man erst eine obere Querbrücke, dann eine untere Querbrücke bilden, dann beide in der Breite in genaue Verbindung bringen. Wenn so eine breite Brücke über den Defect hinweg gewonnen wurde, so vernäht man nun den oberen Brückenrand mit der Bauchhaut am oberen Defectrand. Sowohl bei der Bildung der Lappen als auch bei ihrem Annähen in Anfrischungslinien am Defectrand muss man die erwähnte (§ 338) mangelhafte Entwickelung der Bauchmuskeln, welche das Peritoneum dicht an die Haut bringt, wohl berücksichtigen und jede Verletzung des Peritoneums vermeiden, welche, ähnlich wie bei fehlerhafter Ausführung der Cystotomia suprapubica (§ 328), den Tod zur Folge haben könnte.

Noch immer besteht in der Gegend der Symphysis ossium pubis ein Stück des Defects am unteren Rand der gebildeten Brücke. Bevor man an die Schliessung dieses Defectstücks geht, versucht man die offene Rinne der Harnröhre an der Wurzel des Penis durch Lappen aus der Penishaut und aus der Scrotalhaut zu überbrücken. Wie geeignet die Scrotalhaut für Zwecke der Plastik ist, wurde schon § 308 erwähnt. Im Nothfall kann man mit den Lappenbildungen bis zur Innenfläche der Oberschenkel gehen. Endlich wird die Brücke, welche über die Dorsalrinne des Penis geschlagen wurde, mit der breiten Brücke, welche den Defect der Bauchwand zudeckt, durch Anfrischung und Naht verbunden. Jetzt fehlt noch die Vollendung der Harnröhre an dem vorderen Theil des Penis. Hierzu benutzt man, wie Thiersch zeigte, sehr passend den Vorhang, welchen die Vorhaut bildet (§ 338). Man schneidet in die Basis dieses Vorhangs eine quere Oeffnung, steckt die Eichel durch diese Oeffnung durch, frischt dann die Peripherie des Vorhangs an und vereinigt diese Wundlinie mit der Wundlinie am vorderen Rand der Brücke, welche weiter nach hinten die Harnröhre schliesst. So kommt die Vorhaut in ihre richtige Stellung und hilft den vorderen Theil der Harnröhrenrinne in eine geschlossene Harnröhre zu verwandeln.

Die Reihenfolge der hier erwähnten verschiedenen Operationen kann verschieden bestimmt werden. Thiersch beginnt mit *der Anlegung einer perinealen Fistel*, indem er eine Art Urethrotomia ext. ausführt; diese Fistel ist dazu bestimmt, während der nachfolgenden Operationen den Harn nach unten abzuleiten. Dann beschäftigt sich Thiersch mit der Bildung der Harnröhre zuerst, sodann mit dem Verschluss der Bauchwand und endlich mit der Vereinigung der Harnröhre und der Blase. Andere Chirurgen haben in anderer Reihenfolge operirt, so dass eine feststehende Regel in dieser Beziehung noch nicht gegeben ist.

Hiernach handelt es sich immer um eine Reihe von plastischen Operationen; zwischen je zwei Operationen muss ein Zeitraum von mindestens einigen Wochen liegen. So begreift es sich, dass bei schlimmsten Fällen Jahre verfliessen, bis das Ziel erreicht ist. Bevor man die operative Behandlung beginnt, soll man versuchen, sich verzugewissern, dass dem Kranken nicht die nöthige Ausdauer fehlen wird, bis zu Ende auszuharren. Bei Kindern unter 8—10 Jahren soll man überhaupt die Cystoplastik nicht unternehmen; es gehört zur Sicherung des Erfolgs eine gewisse Intelligenz des Kranken, welcher in geduldigem Ertragen den Bemühungen des Arztes entgegen kommen muss.

Bei so viel Ausdauer von Seiten des Kranken und des Arztes wäre es zu wünschen, dass der functionelle Erfolg vollkommener wäre, als er wirklich ist. Leider *kann der contractile Verschluss am Blasenhals nicht hergestellt werden.* Die Defecte werden eben nur durch Haut geschlossen und Muskelringe können wir in die Hautlappen nicht einfügen. So muss der Geheilte eine *bruchband-ähnliche Vorrichtung* (vgl. Bruchbänder § 279) erhalten. Die Pelotte des Bruchbands kommt in den Knochenspalt der Symphyse zu liegen und drückt hier die Hautlappenbrücke, welche die vordere Blasenwand bildet, so gegen die Tiefe, dass der Harn in die Harnröhre nicht abfliessen kann. Dann sammelt sich wirklich eine kleine Harnmenge in der Blase an. Will der Kranke Harn entleeren, so lüftet er mit den Fingern die Pelotte und lässt sie nach der Entleerung wieder federnd in die Tiefe treten. Wenn nun auch die Geheilten sich zu diesem Apparat nicht bequemen wollen, so wird doch wenigstens so viel erreicht, dass der Harnrecipient um den Penis viel leichter genau angeschlossen werden kann, als um den ehemaligen breiten Defectrand. So kommen doch die Geheilten in einen halbwegs befriedigenden Zustand.

§ 340. Die Geschwülste der Blase und der Prostata.

Die pathologische Anatomie zählt eine Reihe von Geschwulstbildungen an der Blase auf, welche für die chirurgische Praxis von geringer Bedeutung sind; z. B. *Myome*, *Myo-sarkome* der Harnblasenwand, welche aus glatten Muskelfasern bestehen (Leio-myom) u. s. w. Englisch beschreibt *Cysten der hinteren Blasenwand*, welche aus den Müller'schen Gängen oder aus dem Wolff'schen Körper, oder endlich aus den Samenbläschen sich entwickeln. Eine eigene *Hydrocele* der Samenbläschen mit braunem Inhalt wird von Smith erwähnt. *Dermoidcysten* (§ 270, allg. Thl.) wurden an der Blase in einigen Fällen beobachtet. Man erkennt schon am Lebenden diese Geschwulstform an dem Abgang von Haaren mit dem Harn (*Pilimictio*, Rayer). Ob auch ohne Dermoidbildung eine Entwickelung von Haaren in der Schleimhaut der Blase vorkommen kann (Trichiasis vesicae), ist noch nicht festgestellt. Dass die Haare einer Dermoidcyste den Kern zu einem Blasenstein bilden, wurde von Curling beobachtet. Blackman fand in einem Stein der weiblichen Blase als Kern einen Zahn, welcher durch Berstung einer Dermoidcyste des Ovarium in die Blase gelangt war. Nur die *Papillome der Blase* haben ein bedeutenderes praktisches Interesse. Sie können als *gutartige ächte Papillome* und als *bösartige cancroide Papillome* unterschieden werden. Beide Arten entwickeln sich bei älteren Individuen und können anfänglich nicht leicht diagnostisch unterschieden werden. Leider ist die Zahl der bösartigen Papillome weit grösser, als die Zahl der gutartigen. *Es ist eine Eigenthümlichkeit des Epithelialcarcinoms der Blasenschleimhaut, dass es oft in Form papillärer Wucherungen auftritt.* Dieselben sind dem Blumenkohl ähnlich und werden deshalb von englischen Autoren als „cauliflower-tumour" bezeichnet. Der Verlauf zeigt bald, dass das Papillom einen bösartigen Charakter hat. Ziemlich schnell treten faulige Zersetzungen des Harns ein, indem derselbe ammoniakalische Reaction annimmt und intensiv stinkend wird. Nun imprägniren sich Phosphate auf den geschwürigen Flächen des carcinomatösen Papilloms, und deshalb kann zu dieser Zeit leicht eine Verwechselung mit Steinbildung eintreten. Bei genauer mikroskopischer Untersuchung des entleerten Harns findet man bedeutende Mengen von grossen und sehr unregelmässig geformten, nesterartig zusammenhängenden Epithelzellen. Oft treten auch aus der geschwürigen Fläche bedeutende Blutungen auf, wie sie in solcher Intensität und in so häufiger Wiederholung doch bei Steinbildung nicht vorkommen. Die Zersetzung des Harns ist bei diesen Carcinomen durch kein Mittel zu beseitigen, weil sie von den faulenden Geweben des Carcinoms immer wieder angefacht wird. Alle Injectionen, auch die von 3 % Carbollösungen, bleiben erfolglos. Bevor noch das Carcinom durch seine Multiplication in anderen Organen das Leben zu vernichten Gelegenheit findet, erfolgt schon früher der Tod durch die septische Cystitis und die wiederholten Blutungen. Eine Statistik über das Vorkommen des Blasencarcinoms hat Heilborn geliefert. Unter 4774 Obductionen aller Art wurde in 37 Fällen ein Blasencarcinom gefunden. Unter diesen Fällen betrafen 34 Frauen, nur 4 Männer. Indessen erklärt sich die vorwiegende Prädisposition des weiblichen Geschlechts zum Theil dadurch, dass in vielen Fällen das Carcinom von dem Cervix uteri aus erst secundär in die Blase hinein gewuchert war.

Bei diesem furchtbaren Verlauf der Krankheit muss man sich wohl die Frage vorlegen, ob eine operative Entfernung der Geschwulst ausführbar ist? Für gutartige Geschwülste ist die Möglichkeit eines Erfolgs zuerst nachgewiesen worden. Billroth hat zuerst gezeigt, dass man durch die Cystotomie sich einen genügenden Zugang zur Blase schaffen kann, um eine Geschwulst aus der Blase zu exstirpiren. Die Exstirpation betraf ein Myosarkom der Blase und führte zur

Heilung. Dann folgten Kocher, Volkmann und Humphry mit ähnlichen Operationen. Kocher erzielte nach Cystotomia perinealis med. und nach Exstirpation eines Carcinoms von der cystotomischen Wunde aus die vollständige Heilung. Da die meisten Papillome am Blasengrund, entsprechend der hinteren Blasenwand aufsitzen, so wird gewöhnlich die Cystotomia supra-pubica (§ 328) die zutreffende Operation sein; die vordere Blasenwand muss in der Quere breit gespalten werden, um die Basis der Geschwulst an der hinteren Blasenwand zu erreichen. Ob man nun den Stiel mit dem Messer abtrennt und die Blutung durch Ligatur oder Thermokauter stillt, oder ob man aus Besorgniss vor der Blutung zum Ecraseur oder der galvanokaustischen Schlinge greift, das hängt wohl von der Grösse der Geschwulst und von der Breite des Stiels ab. Versuche, ohne Cystotomie mit dem Lithotripter den Stiel der Geschwülste abzudrehen, sind, wie Bardeleben erwähnt, schon von Civiale angestellt worden. Auch erwähnt Bardeleben, dass schon Desault bei einem Steinschnitt statt des erwarteten Steins ein Carcinom fand und dasselbe durch Abdrehen des Stiels mit der Zange entfernte. Breit gestielte Carcinome werden für die totale Entfernung grosse Schwierigkeiten darbieten und sowohl leicht örtlich recidiviren, wie auch in den retroperitonealen Lymphdrüsen, welche für das Messer unerreichbar sind, fortwuchern. Immerhin ist es wenigstens möglich geworden, bei der kleinen Zahl gutartiger Papillome, welche durch Blasenblutungen doch auch gefährlich werden können, durch die Exstirpation eine dauernde Hülfe zu bringen.

Was *die Geschwulstbildung in der Prostata* betrifft, so wurde schon erwähnt, dass die pathologische Anatomie die gewöhnlichen, senilen Hyperplasien der Prostata als *Myome* (und zwar wieder als Myome mit glatten Muskelfasern, als Leio-myome) *der Prostata* bezeichnet (vgl. § 315); während die praktische Chirurgie berechtigt ist, diese Krankheit mehr in die Reihe der einfachen Hyperplasien und der entzündlichen Vorgänge zu stellen. Wir haben diese Myome schon genügend erörtert (§§ 315—319). Ferner wurde erwähnt, dass die Epithelialcarcinome des Rectum von der vorderen Rectalwand aus in das Gewebe der Prostata fortschreiten können (§ 246). Endlich kommen auch selbstständige *Sarkome* und *Carcinome* der *Prostata* vor. Nach Jolly werden Carcinome der Prostata auch bei Kindern nicht selten beobachtet, und zwar als Medullarcarcinome. Bei den innigen Beziehungen der Prostata zur Harnröhre und dem Blasenhals ist an eine Exstirpation nicht zu denken. Diese Geschwülste wachsen schnell und führen entweder durch die Störungen, welche sie an der Blase veranlassen (Retentio urinae, Verjauchung des Harns, septische Cystitis u. s. w.) oder durch Multiplication der Geschwulst in anderen Organen zum Tod. *Echinococcengeschwülste* wurden nach Planty Mauxion nur in drei Fällen bis jetzt in der Prostata beobachtet. Auch eine *Tuberculose der Prostata* ist beschrieben worden (Delfau).

VIERUNDZWANZIGSTES CAPITEL.

Die Verletzungen und chirurgischen Krankheiten des Samenstrangs, des Hodens, und ihrer Hüllen (einschliesslich des Scrotums).

§ 341. Die Verletzungen des Hodens und des Scrotums.

Die Verletzungen des Samenstrangs geschehen fast ausschliesslich bei Operationen (§§ 354 und 356), so dass sie hier unberücksichtigt bleiben können. Auch die Verletzungen des Hodens und des Scrotums durch zufällig einwirkende

Gewalten sind nicht häufig. Quetschenden Gewalten, stechenden Waffen, ja sogar den Kugeln weichen beide Organe durch ihre Bewegungen aus. Doch zählt die Statistik des amerikanischen Kriegs auf 3174 Schüsse, welche die Beckengegend betrafen, 586 Schussverletzungen des Testikels mit 66 Todesfällen (11,3% Sterblichkeit). Da bei dem geringsten Reiz das Scrotum durch die Contractionen der Tunica dartos schrumpft und der Hoden durch die Contractionen des Cremasters nach oben zum Inguinalring gezogen wird, so verkleinert sich die Fläche, auf welche die Gewalten einwirken können, um ein bedeutendes. Einfache Quetschungen des Scrotums führen zu ausgedehnten *Blutergüssen*, welche die zarte Scrotalhaut weithin blau verfärben, auch wohl eine ödematöse Schwellung im subcutanen Bindegewebe veranlassen; doch verschwinden solche Blutergüsse meist erscheinunglos und sehr schnell. Auch *Schusswunden des Scrotums* heilen schnell und leicht, gewöhnlich ohne phlegmonöse Eiterung, wenn auch natürlich eine solche Complication nicht ausgeschlossen ist und eventuell durch Incisionen und antiseptische Auswaschung der Gewebe sorgfältig behandelt werden muss (vgl. § 342). Von etwas höherem chirurgischen Interesse sind *die Zerreissungen und Abreissungen der Scrotalhaut*, wie sie z. B. bei Maschinenverletzungen, Explosionen u. s. w. vorkommen. Die wichtige Erscheinung, welche sich hierbei oft zeigt, ist *der Vorfall des Hodens durch die zerrissene Scrotalhaut*. Wenn der Riss in der Scrotalhaut klein ist, so macht man selbstverständlich nach aseptischer Bespülung und Abwaschung der Gewebe die Reposition des vorgefallenen Hodens, näht die Risswunde zu und umgiebt die Verletzung mit einem aseptischen Verband (§ 357). Bei ausgedehnten Abreissungen der Scrotalhaut ist eine solche Reposition nicht möglich; hier lässt man unter dem Schutz des aseptischen Verbands die grosse Wundfläche zur Granulationsbildung kommen und beobachtet dann, wie allmählig der Hoden wieder sich zurückzieht, wie die Narbencontraction die sehr bewegliche und dehnbare Haut des Scrotums wieder über den Hoden hin vereinigt und endlich mit kleiner Narbe ein normales Verhalten sich herstellt. Auch wurden primäre Lappenüberpflanzungen zur Bedeckung des entblössten Hodens ausgeführt *(Oscheoplastik). Niemals darf der vorgefallene Hoden exstirpirt werden, selbst dann nicht, wenn das ganze Scrotum um ihn weggerissen ist.* Gangrän des Hodens tritt auch bei diesen schwersten Verletzungen nicht ein, weil seine Ernährung durch die Arterien des Samenstrangs gesichert ist. Fast wunderbar ist das Reparationsvermögen nach solchen Verletzungen, indem auch hier wieder die Haut zusammenrückt und bald den granulirenden Hoden wieder umschliesst. Nur bei Durchreissung des Samenstrangs könnte die Ernährung des Hodens gefährdet sein; aber eine solche Durchreissung kommt bei der sehr grossen Dehnbarkeit des Samenstrangs fast niemals vor.

Die *Quetschungen des Hodens* sind nicht ganz selten und führen zu Blutergüssen in das Drüsengewebe und in die Scheidenhaut. Die Blutergüsse in die Scheidenhaut werden wir noch unter den Ursachen der Hydrocele (§ 345) erwähnen müssen. Was den Bluterguss im Hoden selbst betrifft, so kann er eine beträchtliche Schwellung bis zur 10fachen Vergrösserung des normalen Umfangs veranlassen. Dann treten auch *heftige Schmerzen* ein. Man wird unter diesen Umständen zuerst an das Auflegen von Eiscompressen denken, deren blutstillende und schmerzstillende Wirkung (§ 43, allg. Thl.) hier ganz am Platz wäre. *Es muss jedoch vor der Anwendung der Eiscompressen auf das Scrotum im Ganzen gewarnt werden.* Die sehr zarte Epidermis schützt die tiefer gelegenen Theile nicht gegen eine allzu starke Abkühlung und es tritt leicht *Kältegangrän der Scrotalhaut* ein, besonders wenn der Kranke sehr gewissenhaft die Eiscompressen häufig erneut. Man behandle eine solche Verletzung ungefähr so: der Kranke muss in ruhiger Rückenlage verharren, das Scrotum wird durch unter-

geschobene weiche Kissen hoch gelagert und mit Compressen, welche in Bleiwasser eingetaucht werden, bedeckt. Die hohe Lagerung des Scrotums kann auch durch ein dreieckiges Tuch hergestellt werden. Man schiebt die Mitte der Hypothenuse unter das Scrotum, die beiden Enden derselben, die spitzen Zipfel des Tuchs, über die Inguinalgegend zur Rückengegend, wo sie geknotet werden. Wenn das dreieckige Tuch aus einem quadratischen durch Zusammenlegen hergestellt wurde, so liegen nun an der Vorderseite des Scrotums die beiden rechtwinkligen Zipfel, von denen man einen nach links, den anderen nach rechts führt und an den Hypothenusenrand des Tuchs mit Stecknadeln befestigt. Die hohe Lage des Scrotums und der Hoden erleichtert den venösen und lymphatischen Rückstrom und vermindert die Schwellung. Die Bleiwassercompressen kühlen die Haut, ohne ihre Ernährung zu stören. Abführmittel können die Behandlung unterstützen, um durch Hyperämie der Darmschleimhaut eine Anämie der verletzten Theile zu erzielen; ihre Darreichung ist dem früher üblichen Ansetzen der Blutegel an die Scrotalhaut weitaus vorzuziehen.

Bei heftigsten Schmerzen in Folge traumatischer Blutergüsse in den Testikel, welche von der Einschnürung der schwellenden, nervenreichen Gewebe durch die starre Tunica albuginea testis abhängig sind, hat man *das mehrfache Einstechen eines spitzen Scalpells in die Hodensubstanz* (Velpeau, Vidal) empfohlen, um die Tunica albuginea zu entspannen; doch ist die Stichverletzung der Tunica vaginalis nicht sehr angenehm, weil aus derselben durch das ergossene Blut eine Hydrocele (§ 345) hervorgehen kann. Nach Salleron soll auch ein Vorfall von Samencanälchen in den Stichwunden entstehen und dann eine Atrophie des Hodens eintreten können, während H. Smith diese Eventualitäten nach seinen Erfahrungen als äusserst selten und deshalb als belanglos bezeichnet. Das Verfahren soll immerhin auf die schwersten Fälle beschränkt werden, in welchen die oben erwähnte Behandlung nutzlos bleibt und auch die Opiate die Schmerzen nicht mildern. Etwas harmloser als die Punction mit dem Messer ist das von Macnamara empfohlene *Einstechen der Hohlnadel*, wobei auch noch durch Aspiration etwas Blut und Ernährungssaft aus dem Hoden entfernt werden kann.

Sollten später noch in Folge des Blutergusses Schwellungen der Hodensubstanz zurückbleiben, so wendet man, um die Resorption durch Druck zu erzielen, die Fricke'schen Heftpflastereinwickelungen an, welche in § 344 genauer beschrieben werden.

Luxationen des Hodens, d. h. traumatische Verschiebungen desselben durch stumpfe Gewalten, wurden nur in vereinzelten Fällen beobachtet. So wurde von Hess eine Luxation des Hodens unter die Haut des Oberschenkels beschrieben. Andere Autoren berichten von Luxationen des Hodens in den Leistencanal, in die Bauchhöhle, in die Gegend des Perineums.

§ 342. Die Phlegmone, das Erysipelas, die Furunkel und sonstige Entzündungen des Scrotums.

Das lockere Unterhautbindegewebe des Scrotum ist seiner Structur nach zu phlegmonösen Entzündungen sehr geneigt (vgl. § 15 allg. Thl.). Seltener entwickelt sich die Phlegmone des Scrotums von Verletzungen der Scrotalhaut oder von Entzündungen derselben aus (vgl. Furunkel am Schluss des §); in den meisten Fällen geht von benachbarten Theilen aus die Entzündung auf die Scrotalhaut über, z. B. von vereiterten Bruchgeschwülsten bei Leistenbrüchen (§ 274) und besonders häufig von der Harninfiltration aus, welche sich nach Zerreissung der Harnröhre am Perineum entwickelt (§ 286). Ferner werden bei schweren Infectionsfiebern (Variola, Typhus, Scarlatina u. s. w.) gangränescirende Entzündungen des Scrotums in einzelnen Fällen beobachtet. Wie die phlegmonösen

Entzündungen, so greift auch die Wundrose von benachbarten Gebieten leicht auf die Scrotalhaut über und findet in den zarten Gebilden derselben eine günstige Stätte für ihre Fortverbreitung. Dass auch von grösseren und kleineren Wunden, ja sogar von Eczembläschen, Abschürfungen der Haut, von Furunkeln (Schluss des §) u. s. w. selbstständig die Wundrose am Scrotum entstehen kann, ist selbstverständlich. Ueber das gleichzeitige Vorkommen von Phlegmone und Erysipelas (Pseudo-erysipelas) ist § 194, allg. Thl. zu vergleichen.

Der Phlegmone und der Wundrose der Scrotalhaut kommen zwei Eigenthümlichkeiten im Verlauf zu, welche hier erwähnt werden müssen. In beiden Fällen greift oft die Entzündung auf die Scheidenhaut des Hodens (Tunica vaginalis propria testis) über und führt hier entweder zu einer Vereiterung oder zu einem serösen Erguss. So entsteht entweder eine entzündliche Hydrocele (§ 346) oder eine phlegmonöse Eiterung der Scheidenhaut, welche die Längsspaltung derselben wie bei Radicaloperation der Hydrocele durch Schnitt (vgl. § 350) erfordert. Eine andere Eigenthümlichkeit der acuten diffusen Entzündungen der Scrotalhaut besteht darin, dass sowohl die Phlegmone, wie das Erysipelas hier besonders häufig zur *Nekrose* und zur *Gangrän* der befallenen Gewebe führen. Bei rein phlegmonöser Entzündung wird besonders die Tunica dartos von Nekrose und Gangrän betroffen, so dass sich grosse nekrotische Fetzen derselben mit der Eiterung abstossen. Dagegen ist bei Erysipelas in erster Linie die äussere Haut gefährdet; das E. gangraenosum (§ 194, allg. Thl.) kommt an keiner Stelle der äusseren Haut relativ so häufig vor, wie gerade hier. Bei den gemischten Formen der Phlegmone und des Erysipelas können Gangrän und Nekrose gleichzeitig an der äusseren Haut und an der Tunica dartos fortschreiten. Die Zerstörungen erreichen zuweilen eine solche Ausdehnung, dass, wie nach Abreissungen der Scrotalhaut (§ 341), der Hoden frei zu liegen kommt; aber auch hier sorgt der granulirende und vernarbende Process, wie bei den erwähnten Verletzungen, für eine Wiederherstellung ungefähr normaler Verhältnisse, wenn es nur gelingt, durch richtige Behandlung die Lebensgefahr dieser schweren Entzündungen zu beseitigen und ihrer räumlichen Ausdehnung eine Grenze zu setzen. Die allgemeinen Grundsätze der Behandlung der Phlegmone (§ 41, allg. Thl.) und des Erysipelas (§ 199, allg. Thl.) treffen auch auf diese Gegend zu, so dass weitere Bemerkungen über die Behandlung nicht nöthig sind. Ausgedehnte Spaltungen, besonders auch Spaltungen der erysipelatös-gangränescirenden Hautparthien, mit folgender antiseptischer Auswaschung und Carbolimprägnation der Gewebe, sind für die Behandlung der schwersten Fälle von grösster Bedeutung.

Geringfügige Entzündungen der Scrotalhaut sind sehr viel zahlreicher, als die eben erwähnten schweren Formen, aber in chirurgischer Beziehung von minderem Interesse. Die Haarbälge der Scrotalhaut werden oft der Sitz von *Akne-pusteln* und von *Furunkeln* (vgl. § 50 allg. Thl.). Die Furunkel sind in der Regel ziemlich unbedeutend; doch kann von ihnen ein Erysipelas, und wie schon angedeutet wurde, auch eine Phlegmone des subcutanen Bindegewebes ausgehen. *Ekzeme* der Scrotalhaut entstehen häufig durch Zersetzung des Schweisssecrets zwischen dem Scrotum und der Innenfläche der Oberschenkel. Bei Kindern im ersten Lebensjahr, welche nicht sorgfältig durch Waschen und Baden gereinigt werden, erzeugt der Harn durch seine Zersetzungen oft solche oberflächliche Entzündungen. Nach Bersten der Eczembläschen kann ein flächenhaftes Wundsein der Haut sich entwickeln; aber auch ohne vorgängige Entwickelung von Eczembläschen entsteht oft ein solches Wundsein, welches als *Intertrigo* bezeichnet wird. Bei corpulenten Individuen, bei welchen die Seitenfläche des Scrotums mit der Innenfläche des Oberschenkels in dauernder und genauer Berührung steht, entwickelt sich der Intertrigo durch die Schweisszersetzung und durch die rei-

bende Bewegung der Hautflächen auf einander. Bei Säuglingen ist es wieder die Zersetzung des Harns, welche den Intertrigo hervorruft. Uebrigens ist der Intertrigo der Kinder im ersten Lebensjahr nicht ganz ohne chirurgisches Interesse; die Oberflächenentzündung der Haut kann durch die sehr dünnen Gewebe der Tunica dartos auf die Tunica vaginalis testis übergreifen und eine Hydrocele verursachen (§ 346). In einigen Fällen sah ich bei schweren Diphtheritisepidemien eine echte Wunddiphtheritis (§ 189, allg. Thl.) auf den Wundflächen des Intertrigo bei Kindern entstehen.

§ 343. Die Entzündungen des Hodens und Nebenhodens (Orchitis und Epididymitis).

Traumatische Entzündungen, soweit man nicht etwa die einfachen Folgen einer Hodenquetschung (§ 341) schon mit zu den entzündlichen Vorgängen rechnen will, sind selten; nur kann die Hand des Chirurgen, besonders bei ungeschickter Ausführung der Punction einer Hydrocele (§ 349) mit dem Troicart unabsichtlich die Hodensubstanz verletzen. Wenn in einem solchen Fall der Troicart nicht sorgfältig aseptisch gereinigt war, oder wenn aus dem Inhalt einer entzündlichen Hydrocele (§ 346) Spaltpilzkeime in die Hodensubstanz durch den Stichcanal eindrangen, so kommt es zu einer entzündlichen Anschwellung, ja sogar zu einer Eiterung im Hoden, und endlich kann eine eiternde Fistel sich bilden. Die lymphatischen Räume, welche zwischen den Samencanälchen des Hodens liegen, sind offenbar für die Fortpflanzung der Entzündung durch die leichte Bewegung der Spaltpilze und der Eiterkörperchen sehr geeignet. So betheiligt sich bei allen Entzündungsformen der Hoden mit seiner ganzen Substanz durch Schwellung; aber zu einer ausgedehnten Vereiterung der Substanz kommt es doch nicht, wie etwa eine Lymphdrüse mit ihrer ganzen Substanz vereitert. Vielleicht wird gerade durch die vorzüglichen lymphatischen Einrichtungen, durch die breiten Lymphräume, welche die Samencanälchen umhüllen, die ausgedehnte Eiterung verhütet, indem Spaltpilze und Eiterkörperchen prompt abgeführt werden.

Unter den *nicht-traumatischen Entzündungen*, welche an Zahl die traumatischen weit übertreffen, sind folgende Formen zu unterscheiden:

1) die *Epididymitis* und *Orchitis gonorrhoica.* Diese Form der Hodenentzündung ist die gewöhnlichste. Sie entsteht durch Fortleitung der gonorrhoischen Entzündung von der Harnröhre aus durch die Ductus ejaculatorii und durch das Vas deferens, wie schon § 300 erwähnt wurde. Die Reizung des Vas deferens kann dabei sehr schnell vorübergehen und für den Kranken, wie für den Arzt fast unbemerkt bleiben. Einige stechende Empfindungen längs des Samenstrangs sind oft die einzige Erscheinung, welche der Kranke berichtet und welche auf die Wanderung der Entzündung durch das Vas deferens hindeutet. Doch konnte ich einige Mal auch deutlich die entzündliche Schwellung des Vas deferens vom Inguinalcanal bis zum Nebenhoden mit den Fingern fühlen; die Schwellung verschwand in diesen Fällen spurlos nach einigen Tagen. Das Vas deferens ist zu Entzündungen so wenig geneigt, dass sogar eine brauchbare wissenschaftliche Bezeichnung für die Entzündung des Vas deferens fehlt; trotzdem kann es, ohne selbst Sitz einer schweren und dauernden Entzündung zu werden, die gonorrhoische Entzündung von der Harnröhre aus fortleiten, bis die Spaltpilze der Gonorrhoe in der Substanz des Nebenhodens wieder auf ein zu Entzündungen geneigtes und geeignetes Gewebe treffen. So entsteht zuerst die Epididymitis gonorrhoica. Dieselbe kann auf sich beschränkt bleiben; dann findet man die feste Schwellung, welche Cauda und Caput epididymidis zu einer knolligen, fast wie eine Geschwulst anzufühlenden Masse umwandelt; neben dieser Schwellung des Nebenhodens liegt

dann der Hoden in normaler Grösse und Consistenz. In der Mehrzahl der Fälle greift jedoch die Epididymitis auf den Hoden über, welcher nun auch beträchtlich — bis auf das mehrfache seines normalen Umfangs — anschwillt und ebenfalls sehr feste Consistenz annimmt. Die Schwellung des Hodens und die Schwellung des Nebenhodens kann man gewöhnlich noch dadurch mittelst Betastung unterscheiden, dass der Hoden seine regelmässige ovale Form beibehält, während die Schwellung des Nebenhodens eine höckerige unregelmässige Oberfläche zeigt. Ueber Verlauf und Behandlung vgl. § 344.

2) die *Orchitis syphilitica.* Sie beginnt als Orchitis und lässt gewöhnlich den Nebenhoden unbetheiligt. Die Infection geschieht von der Blutbahn aus, indem die O. syphilitica zu den Erscheinungen der Syphilis gehört, welche erst nach der Entwickelung der allgemeinen Infection auftreten. Unter diesen Erscheinungen kann sie aber sehr früh sich entwickeln und fast unmittelbar nach dem ersten syphilitischen Exanthem der Haut, dem ersten Zeichen der verallgemeinerten syphilitischen Infection, als zweite Erscheinung der secundären Syphilis auftreten(vgl. § 234, allg. Thl.). In anderen Fällen folgt sie erst später den anderen Erscheinungen, z. B. der Entwickelung der breiten Condylome (§ 298) nach. Man muss zwei Formen der syphilitischen Orchitis unterscheiden: a) *die diffuse, bindegewebige Induration der Septa* zwischen den Drüsenlappen; sie ist klinisch wenig markirt, indem nur eine geringe und gleichmässige Schwellung des ganzen Hodens eintritt; aber bei der Untersuchung des kranken Hodens an der Leiche tritt sie auf dem frontalen Durchschnitt deutlich in der Verbreiterung der normalen Septa und in der Entwickelung grauer Bindegewebszüge hervor, welche von den Septa sich abzweigen und die Drüsensubstanz an Stellen durchsetzen, welche normal keine makroskopisch erkennbaren Bindegewebszüge besitzen; b) *die circumscripte Bildung von Gummiknoten* (§ 234 Schluss, allg. Thl.); diese Knoten wachsen, oft ziemlich schnell, bis zu Wallnussgrösse heran und zeigen dann grosse Neigung zum eiterigen Zerfall. Deshalb werden sie auch hier zu den entzündlichen Processen gestellt, während im allgemeinen die Syphilis vielleicht mehr als geschwulstbildender Process aufzufassen ist (vgl. § 234, allg. Thl.). Nach Eröffnung der Abscesse bleiben eiternde Fistelgänge zurück, welche von gummös-infiltrirten Geweben umschlossen sind. Ueber Behandlung vgl. § 344.

3) *die tuberculös-käsige Epididymitis* und *Orchitis.* Diese Entzündungsform befällt wieder, wie die gonorrhoische, häufiger den Nebenhoden als den Hoden; jedoch nimmt bei weiterem Verlauf der käsigen Epididymitis der Hoden in der Regel durch Schwellung und durch Bildung multipler Tuberkelknoten Antheil an der Krankheit. Seltener erkrankt der Hoden für sich, ohne Betheiligung des Nebenhodens, und dann gewöhnlich in der Form einer acuten Miliartuberculose der Drüsensubstanz des Hodens. Die Deutung dieser Entzündungsform ist nicht ganz leicht. Ich halte es für wahrscheinlich, dass die Infection der Gewebe durch Infection vom Blut aus stattfindet; dann muss also an einer anderen Stelle des Körpers die Noxe aufgenommen oder in einem anderen Entzündungsherd zur Entwickelung gelangt sein. Die käsigen Herde im Nebenhoden scheinen aber auch unter Umständen die Rolle eines primären Herdes zu spielen. *Bei Kindern in den ersten Lebensjahren kommen Abscessbildungen im Hoden vor*, bei welchen man schwer entscheiden kann ob sie zu den scrofulösen Processen (§ 215, allg. Thl.), oder ob sie zur Syphilis congenita zu rechnen sind. Auch führt die käsige Epididymitis der Erwachsenen, welche besonders häufig in der Adolescenzperiode eintritt, oft zu einer langsamen eiterigen Schmelzung. Tuberculöse Abscesse im Hoden selbst sind bei Erwachsenen seltener. Zweifellos ist jeder Kranke mit käsiger Epididymitis und mit käsig-tuberculöser Orchitis in grösster Lebensgefahr; die allgemeine Miliartuberculose bleibt im weiteren Verlauf nicht aus, wenn nicht

schon das Auftreten der Hodentuberculose selbst als Ausdruck der allgemeinen Miliartuberculose zu betrachten ist. Ueber Behandlung vgl. den folgenden §.

Eine harmlose, aber ziemlich häufige Form der *Orchitis tritt bei Cystitis* (§ 312) und auch bei Entzündungen der Prostata (Bardeleben, vgl. § 315) auf. Sie pflegt nach kurzem Bestand wieder zu verschwinden und kehrt, wenn die Cystitis fortdauert, zuweilen wieder. Der Hoden wird empfindlich, schwillt etwas an, aber doch selten über das doppelte eines normalen Umfangs. Bleiwasserumschläge und Hochlagerung des Scrotums genügen zur Behandlung. Hierhin gehören auch die Fälle von Orchitis, welche gelegentlich nach Lithotomie beobachtet werden (Hutchinson). Es ist nicht unwahrscheinlich, dass die Entzündung, wie bei der Orchitis und Epididymitis gonorrhoica (s. oben), von den Harnwegen durch das Vas deferens sich continuirlich zum Hoden fortpflanzt.

Volkmann beobachtete neuerdings in Folge von Embolie der A. spermatica int. die Entstehung eines *hämorrhagischen Infarcts des Hodens mit Mumificirung desselben.* Miflet hat experimentell nachgewiesen, dass die A. spermatica int. für den Hoden die Bedeutung einer *Endarterie* besitzt (vgl. § 133, allg. Thl.) und deshalb ihr Verschluss zum Absterben des Hodens führen muss.

Endlich darf nicht unerwähnt bleiben, dass verschiedene Schriftsteller auf eine consensuelle *Reizung des Hodens bei Parotitis* (§ 128) hinweisen. Auch *Atrophie des Hodens* soll in Folge von Parotitis eintreten können (Lambert). Was übrigens die Atrophie des Hodens im allgemeinen betrifft, so kann jede Entzündung des Hodens, sogar eine geringfügige Quetschung desselben den Ausgang in Atrophie des Hodens nehmen. Rigal hat an Versuchsthieren den experimentellen Nachweis geführt, dass die Quetschung des Hodens oft zu seiner Atrophie führt. Ueber Atrophie des Hodens bei Varicocele vgl. § 353, Schluss.

Auch von einem *epidemischen Vorkommen der Orchitis,* ähnlich dem epidemischen Vorkommen der Parotitis (§ 128) ist berichtet worden (Jarjavay).

§ 344. Zur Behandlung der Orchitis und Epididymitis.

Die *O.* und *E. gonorrhoica* tritt zwar unter sehr heftigen Schmerzen, zuweilen sogar unter allgemein fieberhaften Erscheinungen auf; sie ist aber insofern eine harmlose Form der Entzündung, als *sie niemals zur Eiterung führt* und die Functionen des Hodens nicht gefährdet. Die acuten Stadien der O. gonorrhoica behandelt man am besten nach den Regeln, welche schon § 341 für die Behandlung der Hodenquetschung angegeben wurden. Bleibt nach Ablauf der ersten 14 Tage nur eine geringe Schwellung zurück, so verordnet man dem Kranken ein gut anschliessendes Suspensorium (Tragbeutel), wie dieselben jetzt bei jedem Bandagisten zu haben sind. Man darf nicht vergessen, dass bei dem Fortbestand des schuldigen Trippers auch leicht Recidive der entzündlichen Hodenschwellung eintreten können; deshalb muss gleichzeitig mit der Behandlung der Epididymitis und Orchitis auch die Behandlung der Gonorrhoe (§ 300) eingeleitet werden. In manchen Fällen bleiben nun aber, wie zuweilen auch schon nach Blutergüssen (§ 341), bedeutendere Anschwellungen des Hodens und Nebenhodens zurück, nachdem die Schmerzhaftigkeit erloschen ist. Dann ist der Fricke'sche Heftpflasterverband dringend zu empfehlen. Zu demselben schneidet man sich eine grössere Zahl von 2 Ctm. breiten und ungefähr 0,5 Mtr. langen Streifen guten Heftpflasters zurecht. Der erste Streifen wird oberhalb des angeschwollenen Hodens circulär um den Samenstrang und das Scrotum gelegt, um gewissermaassen das Terrain für den Verband nach oben abzugrenzen. Nun folgen eine Reihe von Heftpflasterstreifen, welche in der Linie der grössten Kreise die kugelige Anschwellung des Hodens umgeben und sich demgemäss am tiefsten Punkt (ent-

sprechend dem unteren Axenpunkt der Kugel) kreuzen. Nach oben werden die Enden der Streifen an dem ersten, circulär angelegten Streifen befestigt. Gelegentlich wird dann auch wieder einmal, und mindestens einmal am Schluss des Verbands, ein weiterer Streifen circulär um die Heftpflasterenden geführt, um diese zu fixiren. Einige schräg spiralig verlaufende Touren können ebenfalls eingefügt werden. Man zieht die Streifen ziemlich fest an, um einen Druck auf die Schwellung auszuüben. Kein Stück der Haut darf unbedeckt von Heftpflasterstreifen bleiben, weil sonst dieses Stück ödematös zwischen den Streifen hervorquellen würde. Eine schädliche Einschnürung mit venöser Stauung unterhalb der einschnürenden Tour (vgl. § 129, allg. Thl.) hat man bei guter Anlegung des Verbands nicht zu besorgen; doch ist es vorsichtig den Kranken zu autorisiren, dass er bei Eintritt heftiger Schmerzen sich selbst den Verband abnehmen darf. Ob die Wirkung dieser Heftpflasterverbände allein auf dem Druck beruht, ist fraglich; ich halte es für wahrscheinlich, dass neben dem gewiss sehr wichtigen Druck, noch die erhöhte Temperatur, vielleicht sogar der Terpentingehalt der Klebemasse des Heftpflasters mitwirkt. Jedenfalls ist die Wirkung sehr befriedigend. Oft muss man schon nach 1—2 Tagen den Verband erneuern, weil er bei der schnellen Abschwellung des Hodens sich lockert. In einigen Wochen kann man auch faustgrosse Anschwellungen der O. und E. gonorrhoica zur Rückbildung bringen. Eldridge empfiehlt an Stelle des Fricke'schen Verbands das Anlegen elastischer Binden um den geschwollenen Hoden.

Bei der *O. syphilitica* fällt selbstverständlich der allgemeinen antisyphilitischen Behandlung die wesentlichste Rolle in der Therapie zu. Die in § 343 ersterwähnte Form der fibrösen Induration giebt zur chirurgischen Behandlung überhaupt keinen Anlass. Erst die Vereiterung der Gummiknoten erfordert das chirurgische Einschreiten durch Incision des Abscesses, Drainirung und aseptischen Verband, welcher am bequemsten durch ein eng anschliessendes Suspensorium befestigt wird. Leider ist diese Art der Behandlung nicht immer befriedigend im Erfolg. Es bleiben eiternde Fisteln zurück, welche trotz der allgemeinen antisyphilitischen Behandlung, trotz Aetzungen, Dilatationen, Drainirung u. s. w. nicht heilen. Besonders schwierig wird das Verhältniss bei mehreren Fistelgängen, welche entweder von einer mehrfachen Perforation eines grossen Gummiknotens oder auch von den Perforationen mehrerer Gummiknoten herrühren. Wenn dann der Arzt und der Kranke von der Erfolglosigkeit aller Bemühungen sich überzeugt haben, so kann endlich durch *Exstirpatio testis* (über Methodik vgl. § 356) der kranke und ohnehin für die Function nutzlose Hoden entfernt werden, um eine definitive Heilung zu erzielen.

Bei *käsig-tuberculöser Epididymitis* und *Orchitis* giebt es leider kein anderes Mittel zur Heilung, als die *Exstirpatio testis*. Selbst partielle Excisionen der käsigen Herde führen nicht zum Ziel. An eine Exstirpation des vielleicht allein befallenen Nebenhodens mit Zurücklassung des Hodens darf nicht gedacht werden, weil mit dem Nebenhoden das Vas deferens und die Ernährungsgefässe des Hodens mit entfernt werden. Oft stösst man bei dem Vorschlag der Operation auf den Widerstand des Kranken, welcher die geringe, fast schmerzlose Schwellung nicht für eine schwere Krankheit zu halten geneigt ist. Diese Ablehnung der Operation von Seiten der Kranken ist um so unangenehmer, da nur die frühe Ausführung der Operation einige Aussicht auf die Erzielung einer definitiven Heilung unter Ausschluss der drohenden allgemeinen Miliartuberculose giebt. In anderen Fällen kommt jede Operation zu spät, weil eben die Erkrankung des Hodens nur der Ausdruck der schweren, allgemeinen Infection und der Eruption der Tuberkel in inneren Organen ist. Doch darf man dieses Verhältniss nicht als ein für jeden Fall zutreffendes halten. Ich bin überzeugt, dass in einer

ziemlich grossen Zahl von Fällen der käsigen Epididymitis diese Krankheit die wesentliche Quelle der allgemeinen Infection darstellt; in diesen Fällen wird die frühzeitige Entfernung des örtlichen Herds der allgemeinen Infection vorbeugen und das bedrohte Leben retten. Bei Gangrän des Hodens, mag dieselbe durch Verletzung oder durch hämorrhagischen Infarct (§ 344) entstanden sein, ist ohne Zweifel die Exstirpatio testis das einzige zutreffende Verfahren.

§ 345. Allgemeine Aetiologie der Hydrocele. Hämatocele.

Die Hydrocele besteht in einem wässrigen (serösen) *Erguss in die Scheidenhaut des Hodens* (Tunica vaginalis testis propria); wegen der Aehnlichkeit mit den äusseren Leistenbrüchen, welche in das Scrotum herabsteigen (§ 273), hat man die Hydrocele so benannt. Die deutsche Uebersetzung lautet *Wasserbruch.* Die Tunica vaginalis testis propria ist dasjenige Stück *Peritoneum*, welches bei der Verödung des Proc. vaginalis peritonei (vgl. § 272) als peritoneale Hülle des Hodens übrig bleibt. Bei normaler Entwickelung (über abnorme vgl. § 346 und § 352) findet am ganzen Samenstrang entlang die bindegewebige Umwandlung der Serosa des Proc. vaginalis statt; aus dieser Umwandlung geht die bindegewebige Tunica vaginalis funiculi spermatici hervor. Die Scheidenhaut des Hodens aber behält ihren peritonealen Charakter und bildet eine kleine seröse Höhle, in welche die Hoden eingeschlossen sind. Wie die grossen serösen Häute (Pleura, Pericardium und Peritoneum) in ein parietales Blatt und in ein viscerales zerfallen, so bildet auch die Scheidenhaut des Hodens eine doppelte Umhüllung. Ihr viscerales Blatt umzieht die ganze convexe Fläche des Hodens, indem sie auf der Tunica albugina des Hodens fest aufliegt. Am Hilus des Hodens, entsprechend dem mittleren Theil seiner inneren Fläche, wo der Samenstrang in allen seinen Theilen (vgl. § 356) mit dem Hoden in Verbindung steht, schlägt sich das viscerale Blatt zum parietalen Blatt um. Zwischen den beiden Blättern befinden sich bei normalem Verhalten nur wenige Tröpfchen klare Flüssigkeit. Die pathologische Vermehrung dieser Flüssigkeit bildet die Hydrocele (Fig. 253).

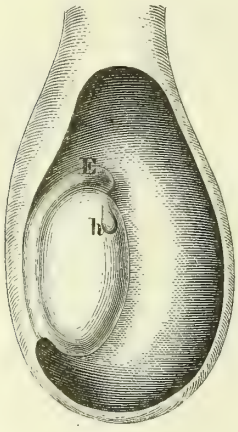

Fig. 253.
Hydrocele der Scheidenhaut des Hodens. E. Epididymis. h. Morgagni'sche Hydatide.

Die Ursachen, welche die Vermehrung der serösen Flüssigkeit in der Scheidenhaut bedingen, sind im allgemeinen dieselben, welche auch bei den grösseren serösen Höhlen zu wässrigen Ergüssen führen. Wie z. B. der Hydrops ascites in der grossen Peritonealhöhle als Theilerscheinung von Herz-, Lungen- und Nierenkrankheiten, welche mit schweren Kreislaufstörungen verbunden sind, auftritt, so entstehen unter solchen Umständen auch seröse Ergüsse in der Scheidenhaut beider Hoden. Diese Formen der Hydrocele haben kein chirurgisches Interesse, weil sie nicht Gegenstand der chirurgischen Behandlung werden. Das doppelseitige Bestehen des Exsudats weist gewöhnlich — wenn auch nicht in jedem Fall der doppelseitigen Hydrocele — auf eine solche allgemeine Störung des Blutkreislaufs hin; aber auch einseitige Hydrocelen kommen bei diesen allgemeinen Kreislaufstörungen vor. Man muss deshalb die schweren Formen der Herz-, Lungen- und Nierenkrankheiten diagnostisch ausschliessen können, wenn man sicher die Hydrocele als eine örtlich bedingte Krankheit bezeichnen will. Zwischen den Fällen der Hydrocele, welche zu den erwähnten allgemeinen Kreislaufstörungen gehören, und zwischen den Fällen, welche auf rein örtlicher Erkrankung

der Scheidenhaut beruhen, stehen noch die seltenen Fälle in der Mitte, in welchen, weit entfernt vom Hoden, der Druck von Geschwülsten auf den Samenstrang und auf die Vena spermatica int. zu venöser und lymphatischer Stauung führt und diese Stauungen einen wässrigen Erguss in die Scheidenhaut bedingen. Ueber das gleichzeitige Vorkommen von Hydrocele und Geschwülsten der Hodensubstanz vgl. § 355.

Wir beschäftigen uns im weiteren nur mit *der örtlich bedingten und deshalb einer örtlichen Behandlung zugängigen Hydrocele* (wobei jedoch die senile Hydrocele wieder an allgemeine Involutionsverhältnisse des Greisenalters anknüpft, s. unten).

Der Zeit der Entstehung nach kann die Hydrocele unterschieden werden: als *Hydrocele der ersten Lebensjahre,* als *Hydrocele der Adolescenzperiode,* und als *Hydrocele des Greisenalters.* Da es keine Zeit des Lebens giebt, in welcher nicht eine Hydrocele entstehen könnte, so hat diese Eintheilung keinen besonderen Werth; aber die gewöhnlichen Ursachen der Hydrocele unterscheiden sich in den verschiedenen Altersperioden doch so weit, dass diese Eintheilung nicht ganz aufgegeben werden kann.

Nur eine ätiologische Form der Hydrocele ist völlig unabhängig von den Lebensaltern, nämlich *die Hydrocele in Folge der Quetschung des Hodens, als Folge eines Blutergusses, welcher in die Scheidenhaut eintrat.* Diese Hydrocele kann ungefähr mit der Entstehung des Hydrarthros nach Blutergüssen in die Gelenkhöhle (vgl. § 97, allg. Thl.) verglichen werden. Wie wir nun dort einen Hämarthros von dem Hydrarthros unterscheiden, obgleich der letztere aus dem ersteren hervorgeht, so unterscheiden wir auch eine *Hämatocele* neben der Hydrocele. Wenn *in gewöhnlichem Verlauf die Hydrocele an die Stelle der traumatischen Hämatocele tritt,* so giebt es nun auch Fälle, in welchen nachträglich in alte Hydrocelen hinein Blutungen stattfinden, sei es in Folge einer Quetschung oder sei es in Folge der spontanen Berstung dilatirter Blutgefässe. *So entsteht auch aus der Hydrocele secundär eine Hämatocele.* Wie bei dem Kephalohämatom (§ 19), so kann sich auch in der Scheidenhaut des Hodens das ergossene Blut lange erhalten; auch kommen zuweilen neue Ergüsse zu dem ersten Erguss hinzu. Diese Hämatocelen von langem Bestand bieten besondere Schwierigkeiten für die Diagnostik, welche wir in § 348 berühren werden.

§ 346. Specielle Aetiologie der Hydrocele. Klinische Erscheinungen derselben.

1) die *Hydrocele in den ersten Lebensjahren* wird auch zuweilen als H. congenita bezeichnet; doch ist dieses ebenso unrichtig, als wenn man den Nabelbruch als angeboren bezeichnet (§ 269). Jeder Geburtshelfer, welcher viele Tausende neugeborener Kinder in den ersten Lebensstunden sah, wird verneinen, eine Hydrocele an ihnen beobachtet zu haben. Bei dem Offenbleiben des Proc. vaginalis peritonei wird man ebenfalls eine Hernia inguinalis eher erwarten dürfen, als eine Hydrocele. Doch wird angegeben, dass bei Neugeborenen eine Hydrocele im offenen Proc. vaginalis vorkomme und man dann den flüssigen Inhalt des Proc. vaginalis durch Fingerdruck in die Peritonealhöhle drängen könne. Ich habe unter Hunderten von Hydrocelen kleiner Kinder einen solchen Fall niemals gesehen. Nun behauptet zwar Melchiori, dass er unter 282 Fällen von Hydrocele bei Kindern in 21 Fällen den Inhalt der Hydrocele in die Bauchhöhle habe zurückdrängen können; doch ist deshalb eine Täuschung nicht ausgeschlossen, weil man bei Hydrocele des Samenstrangs bei Kindern häufig die ganze Geschwulst

durch den Inguinalcanal in die Bauchhöhle schieben kann. Mit dem Nachlassen des Drucks erscheint dann mit einem Mal die Hydrocele in voller Grösse wieder — ein deutlicher Beweis, dass nicht ihr Inhalt, sondern dass die ganze Schwellung mit der Tunica, welche den Inhalt umgiebt, in die Bauchhöhle zurückgeschoben wurde.

Die Hydrocele tritt in den ersten Lebensjahren in der Mehrzahl der Fälle als echte Hydrocele der Scheidenhaut des Hodens, in einer Minderzahl von Fällen als *Hydrocele des Samenstrangs* (Perispermatitis serosa chronica nach Kocher) auf. Man muss für die letzteren Fälle annehmen, dass bei der bindegewebigen Umwandlung des Proc. vaginalis am Samenstrang kleine Inseln oder Hohlräume von unveränderter Serosa liegen blieben und nun zum Sitz der serösen Exsudation werden. Ueber die Diagnose der Hydrocele des Samenstrangs vgl. § 347 (Schluss). Ein ähnliches Bild, wie das der Hydrocele des Samenstrangs, können *wässerige Ergüsse in alten, gegen die Bauchhöhle abgeschlossenen Bruchsäcken* einer Hernia inguin. ext. (§ 273) darbieten; man hat diese, übrigens doch seltenen Fälle geradezu als *Hydrocele alter Bruchsäcke* bezeichnet. Auch kommt es in alten Bruchsäcken zuweilen zu acuten Entzündungen, so dass dann die örtlichen Erscheinungen den örtlichen Symptomen des eingeklemmten Bruchs (§ 261) ähnlich werden.

Eine häufige Ursache der Hydrocele bei kleinen Kindern ist, wie § 342 schon erwähnt wurde, der Intertrigo der Scrotalhaut. Die seröse Entzündung greift durch die zarte Tunica dartos auf die Scheidenhaut über und bestimmt sie zur serös-entzündlichen Infiltration. Diese Fortleitung der Entzündung von der äusseren Scrotalhaut auf die Scheidenhaut geschieht fast ausschliesslich in den ersten Lebensjahren, in welchen die Gewebsschichten sehr dünn sind und die Entzündung nur wenige Millimeter zu wandern hat, um von der äusseren Haut zur Scheidenhaut zu gelangen. Diese Dünne der Gewebe giebt sich auch darin kund, dass schon bei geringen Flüssigkeitsmengen in der Scheidenhaut die bedeutende Spannung der einschliessenden Decken (äussere Haut, Tunica dartos, parietales Blatt der Scheidenhaut) die Flüssigkeit hindurchschimmern lässt.

Ferner kommt in den ersten Lebensjahren noch eine Hydrocele vor, welche die Entwickelung von Abscessen der Hodensubstanz begleitet. Es wurde schon § 344 erwähnt, dass es schwer ist, über die Bedeutung dieser Abscesse als syphilitische oder als scrophulöse zu entscheiden (§ 343). Während nun für solche Fälle die Hydrocele sicher als eine entzündliche zu betrachten ist, so giebt es endlich auch zahlreiche Fälle von Hydrocele im frühen Kindesalter, bei denen wir eine bestimmte Ursache nicht erkennen.

2) die *Hydrocele der Adolescenzperiode ist in der grossen Mehrzahl der Fälle entzündlichen Ursprungs;* es findet bei den Entzündungen der Hodensubstanz, welche in § 343 erwähnt wurden, ein Uebergreifen der Entzündung auf die Scheidenhaut statt. Für solche Fälle trifft auch die Bezeichnung *Periorchitis serosa chronica* zu, durch welche Kocher die Bezeichnung „Hydrocele" zu ersetzen vorgeschlagen hat. Besonders häufig tritt die Hydrocele als Folge der Orchitis gonorrhoica auf. Später kann jede Spur von Schwellung und Schmerzhaftigkeit des Hodens wieder schwinden und die Hydrocele bleibt allein übrig. Syphilitische und tuberculöse Orchitis führen seltener zur Hydrocele; auch sind die Flüssigkeitsmengen dann mindestens gering und bilden nur eine Theilerscheinung der Schwellungen des Hodens, welche schon bei O. syphilitica selten vollständig verschwinden, während die bei O. tuberculosa regelmässig in voller Grösse bestehen bleiben. Auch die häufige Form der Hydrocele, welche der O. gonorrhoica folgt, erreicht nicht allzu bedeutende Grösse und geht nicht häufig über den Umfang einer starken Faust hinaus. Der elastische Druck der kräftig ernährten Gewebe hindert ein weiteres Fortschreiten der Exsudation. — Auch die

meisten Fälle der *Spermatocele* gehören dem Adolescenzalter an; diese Form der Hydrocele wird uns im § 348 noch besonders beschäftigen.

3) die *Hydrocele des Greisenalters*, eine ziemlich häufige Form, welche vom 50. Jahr an aufwärts sich entwickelt, während vom 30.—50. Jahr, soweit nicht verspätete Tripperinfectionen den Anlass zur Hydrocele geben, dieselbe seltener entsteht. Ueber die Ursache der senilen Hydrocele ist nichts genaues bekannt; doch wird man in der Annahme nicht fehl greifen, dass Veränderungen der Gefässwandungen, zusammen mit dem Sinken der Herzkraft, die Entstehung der Hydrocele begünstigen. Dieser allgemeinen Ursache ist wohl die Mehrzahl der Hydrocelen des höheren Alters unterzuordnen. Doch giebt es auch noch andere Fälle, welche mehr zur entzündlichen Form der Hydrocele zu rechnen sind; z. B. Fälle von Orchitis mit nachfolgender Hydrocele, welche bei Prostataschwellung und Blasencatarrh entstehen (§ 343 Schluss). Es ist nicht unwahrscheinlich, dass in solchen Fällen die Entzündung von dem Colliculus seminalis, wie bei Gonorrhöe, durch das Vas deferens zum Hoden fortgeleitet wird. Nun kann auch hier die leichte Orchitis schnell und spurlos verschwinden, während die Folge, die Hydrocele, bestehen bleibt. Auf den Zusammenhang der Hydrocele mit Gicht (Arthritis urica, vgl. § 511) hat Verneuil hingewiesen. Nach Verneuil könnte eine eigene Form von *Hydrocele urica* unterschieden werden.

Im Greisenalter entwickelt sich die Hydrocele zu den bedeutendsten Schwellungen. Hydrocelen von Kopfgrösse und darüber sind nicht selten. Kleine wie grosse Hydrocelen zeigen häufiger eine länglich ovale, als eine rundliche Form. Indem nun eine ovale Hydrocele nach unten sich ausdehnt, kann sie weit nach unten zwischen den Oberschenkeln gegen das Knie hin sich erstrecken. Die Zunahme der Schwellung bedingt ein Heranziehen der Haut der gesunden Scrotalhälfte, so dass die Raphe scroti schliesslich im gedehnten Zustand über die Convexität der Hydrocele hin verläuft. Der gesunde Hoden schmiegt sich bei der zunehmenden Verziehung seiner Hautdicke dicht an die Hydrocele an, so dass es schwer wird, ihn mit den Fingern aufzufinden. Diese riesenhaften Hydrocelen sind durch ihr Gewicht sehr lästig.

§ 347. Zur Diagnose der gewöhnlichen Hydrocele.

Die drei häufigsten Schwellungen der einen Scrotalhälfte, welchen man in der chirurgischen Praxis begegnet, beziehen sich: 1) auf Hernia inguinalis ext. (§ 272), 2) auf Orchitis und Epididymitis (§ 343), 3) auf Hydrocele. Als vierte, relativ nicht seltene, aber doch immerhin gegenüber den eben genannten Krankheiten schon ziemlich seltene Art der Schwellung sind 4) die Geschwülste des Hodens (§ 355) zu bezeichnen. Die Differentialdiagnose zwischen diesen Schwellungen, deren Bedeutung und Behandlung so ausserordentlich verschieden sind, ist eine häufige und wichtige Aufgabe der chirurgischen Praxis. Indem wir nun die klinisch-diagnostischen Erscheinungen der Hydrocele immer voraus stellen, werden wir die Parallelerscheinungen der übrigen genannten Krankheiten ebenfalls berücksichtigen müssen.

Die Inspection zeigt uns die Hydrocele als eine gleichmässig ovale, in selteneren Fällen mehr rundliche Schwellung, welche nach oben sich zum Inguinalcanal erstreckt, ohne ihn jedoch zu erreichen (mit Ausnahme der Fälle sehr grosser Hydrocele und der Fälle von Hydrocele des Samenstrangs). Die einzige nicht sehr seltene Abweichung von der gleichmässigen Form der Hydrocele ist eine mittlere, seichte Einschnürung, welche die Schwellung in eine obere und untere Hälfte theilt und Veranlassung gegeben hat, diese Hydrocele als „sanduhrförmige“ zu bezeichnen. Diese Form findet man am häufigsten bei Hy-

drocelen, welche in frühester Jugend entstanden und eventuell in Beziehung zu einem mangelhaften Verschluss des Processus vaginalis peritonei stehen. Nun ergiebt die Inspection einer Hernia inguinalis ext., dass die Schwellung sich nach oben in den Inguinalcanal hinein erstreckt; die ovale, gleichmässige Form kann dieselbe sein, wie bei Hydrocele. Auch kommen beide Zustände zusammen vor, so dass eine Hernia inguinalis oberhalb einer Hydrocele liegt. Die Orchitis erscheint als eine mehr rundliche, oft auch etwas ungleichmässige, leicht höckerige Schwellung; ihr Umfang geht über den Umfang einer Faust selten hinaus. Was endlich die Hodengeschwülste betrifft, so ist ihre Grösse und ihre Form sehr wechselnd, so dass auch Verhältnisse vorkommen, welche den Verhältnissen der Hydrocele in Betreff der Inspection genau entsprechen. Mithin ergiebt sich, dass die Inspection, wenn sie auch nicht überflüssig und werthlos ist, doch keine entscheidenden Ergebnisse liefert.

Die Palpation ist hier die wichtigste Untersuchung. *Sie zeigt uns bei der Hydrocele die Erscheinung der Fluctuation.* Nur bedarf es besonderer Vorsichtsmaassregeln, um diese Erscheinung deutlich wahrzunehmen. Das ganze Scrotum ist ein sehr bewegliches Gebilde. Wenn wir nun mit den Zeigefingern beider Hände die Schwellung betasten (vgl. § 27, allg. Thl.), so weicht die Schwellung im Ganzen vor den Fingern zurück und dann kann die Fortpflanzung des Drucks von einem Finger durch die Flüssigkeit zum andern Finger nicht wahrgenommen werden. *Vor der Untersuchung auf Fluctuation muss deshalb das ganze Scrotum durch die flache Hand eines Gehülfen, welche hinter das Scrotum gelegt wird, so unterstützt werden, dass die feste Unterlage die Bewegungen des Scrotums in toto verhindert;* dann erst wird die Fortpflanzung des Drucks von dem einen drückenden Finger auf den anderen aufgesetzten Finger (§ 27, allg. Thl.) fühlbar. So wichtig nun auch diese Untersuchung und ihr positives Ergebniss für die Diagnose der Hydrocele ist, so hat man doch folgende Fälle zu berücksichtigen, welche gerade hier eine Täuschung veranlassen können: 1) die Scheidenhaut des Hodens ist so fibrös verdickt, dass man durch sie hindurch die Erscheinung der Fluctuation nicht nachweisen kann; 2) Sarkome des Hodens sind so weich und von so viel Intercellularflüssigkeit durchtränkt, dass sie wirklich die Erscheinung der Fluctuation darbieten; 3) Geschwülste des Hodens sind von einer dünnen Schicht wässerigen Ergusses in der Scheidenhaut bedeckt, so dass bei der Palpation dieser Erguss, nicht aber die Consistenz der Geschwulst gefühlt wird. Die Percussion ergiebt bei Hydrocele wie bei allen Geschwülsten und bei den Fällen von Orchitis leeren Schall..

Die beiden letzteren Fälle können nun durch eine besondere Untersuchungsmethode ausgeschlossen werden, nämlich durch *die Untersuchung mit Durchleuchtung der Schwellung.* Diese Untersuchung nimmt man zweckmässig in einem dunklen Zimmer oder mindestens unter Ausschluss des hellen Tageslichts vor. Während der Kranke aufrecht steht, setzt man das Rohr eines hölzernen Stethoskops mit der kleineren Oeffnung, an welcher die Ohrplatte angeschroben wird, auf die Vorderfläche des Scrotums genau auf; hinter den entgegengesetzten Punkt der Schwellung bringt man die Lichtquelle, am bequemsten einen brennenden dünnen Wachsstock. Man sieht nun von der grösseren Oeffnung des Stethoskops aus, welche bei regelmässigem Gebrauch des Stethoskops auf die Brustwand aufgesetzt wird, durch die Schwellung zum Licht durch. Ist die Schwellung röthlich durchschimmernd, so wird der Inhalt nur klare Flüssigkeit, die Krankheit eine gewöhnliche Hydrocele sein; nur in ganz vereinzelten Fällen können auch Sarkome und andere Geschwülste des Hodens etwas durchscheinend sich erweisen (Lücke). Aber im negativen Fall, wenn die Schwellung nicht durchscheinend ist, liegen sehr verschiedene Möglichkeiten vor: 1) dass die fibröse

Verdickung der Scheidenhaut (siehe oben) bei Hydrocele die Lichtstrahlen durch die Flüssigkeit nicht durchdringen lässt; 2) dass die Flüssigkeit der Hydrocele durch verschiedene Beimischungen, z. B. durch Blut, Cholestearincrystalle, Spermatozoen getrübt ist (über diese Beimischungen vgl. § 348); 3) dass wirklich keine Hydrocele, sondern eine Hernie, eine Orchitis, eine Hodengeschwulst vorliegt.

In Betreff der Hernie scrotalis (inguinal. ext. § 273) sei noch bemerkt, dass sie zwar bei normalem Verhalten der Darmschlingen einen tympanitischen Percussionston, eine gleichmässig weich-elastische, nicht fluctuirende Consistenz aufweist, dass aber unter den häufigen Abweichungen des Bruchinhalts die Consistenz bedeutend variiren kann. Bei mässiger Einklemmung kann sogar das ergossene Bruchwasser eine Art Fluctuation bedingen; bald aber nimmt die Härte der Bruchgeschwulst (§ 261) zu. Hierzu kommt noch der Vorfall des Netzes (Epiploocele § 258), welcher gerade bei diesen Hernien häufig ist und die lipomatöse Veränderung des vorgefallenen Netzes (§ 259). Wenn nun bei allen diesen Varianten die Palpation unsichere Resultate giebt, so bewirkt sie doch bei den meisten Hernien die Reposition des Bruchsackinhalts in die Bauchhöhle und beweist hierdurch, dass die Schwellung keine Hydrocele sein kann. Nur die kleine Gruppe der irreponibelen Hernien (§ 259) kann zu Täuschung führen; die Anwesenheit der Einklemmungserscheinungen bei eingeklemmten Brüchen, der Knollen und Stränge des Netzes bei Netzbrüchen wird die Diagnose aufklären. Nur in einem Fall kann auch wieder bei Hydrocele die Schwellung reponibel erscheinen, nämlich bei kleinen, sehr beweglichen Hydrocelen des Samenstrangs und gleichzeitig weitem Inguinalcanal. Wenn es hier nun gelingt, die Hydrocele bis in die Bauchhöhle zurückzuschieben, so tritt sie dann bei Nachlass des Drucks in voller Grösse wieder vor, während die Bruchgeschwulst nach der Reposition sich langsam wieder füllt. Auch steht, wenn man die Kranken husten lässt und die Finger auf die Schwellung legt, die Bruchgeschwulst unter dem directen Stoss des Hustens (Abflachung des Zwerchfells); der Inhalt der Hydrocele lässt die Fortpflanzung des Hustenstosses bis zum Scrotum nicht erkennen.

§ 348. Hydrocele, Hämatocele, Spermatocele.

Der Inhalt der Hydrocele erscheint in den meisten Fällen wasserklar und strohgelb wie das Blutserum und enthält, wie der Zusatz von Salpetersäure lehrt, grosse Mengen von Eiweisssubstanzen, so dass die ganze Flüssigkeit in einer Masse gerinnt. Die strohgelbe Farbe geht in nicht seltenen Fällen in eine mehr grünliche Farbe über; dann finden sich in der Flüssigkeit zahlreiche *Cholestearincrystalle*. Man erkennt dieselben makroskopisch an dem Glitzern der kleinen Crystalle im auffallenden Licht; im mikroskopischen Bild zeigen sie die charakteristischen rhombischen Tafeln. Der Gehalt an Cholestearintafeln kann so bedeutend sein, dass die durchscheinende Beschaffenheit durch dieselben gestört wird (§ 347); auch zellige Elemente, den Eiterkörperchen ähnlich, mischen sich der Flüssigkeit gelegentlich bei, besonders dann, wenn der Ursprung der Hydrocele ein entzündlicher gewesen ist.

Von der *Hämatocele* wurde schon § 345 erwähnt, dass sie eine ursprüngliche, aus einer traumatischen Blutung hervorgegangene Hämatocele sein kann, dass aber auch eine Hydrocele sich durch wiederholte Blutergüsse, welche aus der Wandung in die Flüssigkeit stattfinden, allmählig zu einer Hämatocele werden kann. *Bei lange bestehender Hämatocele sind gewöhnlich die Wandungen der Scheidenhaut bedeutend fibrös verdickt.* Hierdurch wird die Diagnose sehr erschwert; der verdickte Sack hindert das Fühlen der Fluctuation und das Durchscheinen der Flüssigkeit (§ 347). Deshalb muss bei der operativen Behandlung

der Hydrocele gerade auf diese Fälle von Hämatocele besondere Rücksicht genommen werden (vgl. § 350 Schluss). Abgekapselte Blutergüsse am Samenstrang sind als *Hämatocele des Samenstrangs* von Barbe beschrieben worden.

Die *Spermatocele* ist eine interessante, wenn auch ziemlich seltene Variante der Hydrocele. Sie wurde zuerst von Liston (1843) beschrieben. Neuerdings hat zwar Krause darauf hingewiesen, dass fast in jedem Fall von Hydrocele einige Spermatozoen durch die mikroskopische Untersuchung der durch Punction entleerten Flüssigkeit nachgewiesen werden können; doch nennen wir erst dann den Fall ein Spermatocele, wenn eine bedeutende Beimengung von Spermatozoen zur Flüssigkeit dieser besondere Eigenschaften giebt und im übrigen das klinische Verhalten (s. unten) der Spermatocele entspricht. Bei dieser Einschränkung des Begriffs ist die Spermatocele als eine seltene Krankheit zu bezeichnen; ich habe auf Hunderte von Fällen gewöhnlicher Hydrocele nur fünf Mal die echte Spermatocele beobachtet.

Bei Spermatocele liegt gewöhnlich der Hoden am Grund der Schwellung, so dass der Hoden wie ein Annex zu der Geschwulst erscheint; bei der gewöhnlichen Hydrocele wird der Hoden von der Schwellung der Hydrocele allseitig eingeschlossen (vgl. Fig. 253 § 345). Auch erscheint bei Spermatocele die obere Spitze des Hodens wie eingestülpt in den unteren Umfang der Schwellung. So verhielt es sich in allen meinen Beobachtungen von Spermatocele mit Ausnahme eines einzigen Falles, in welchem ich eine spermagefüllte Cyste unten im Schwanz des Nebenhodens fand. Die Erscheinung, dass die Spitze des Hodens in die Spermatocele vorragt, ist wichtig, weil sie uns hilft, die Spermatocele von der häufigeren Hydrocele des Samenstrangs zu unterscheiden. Was die Zeit der Entstehung betrifft, so entstehen die Hydrocelen des Samenstrangs fast ausschliesslich im frühen kindlichen Alter, die Spermatocelen dagegen nur bei jungen Männern im Adolescenzalter (nur einmal sah ich eine Spermatocele bei einem alten Mann). Aber die kindliche Hydrocele des Samenstrangs kann in das erwachsene Alter übergehen; dann muss man sich für die differentielle Diagnose erinnern, dass bei Hydrocele des Samenstrangs der ganze Hoden unterhalb der Schwellung liegt und oft sogar durch einen Zwischenraum von ihr getrennt ist, während bei Spermatocele nur das untere Segment des Hodens an der Spitze des Scrotums betastet werden kann, das obere Segment von der Schwellung der Spermatocele eingeschlossen ist.

Diese eigenthümliche klinische Erscheinung der Spermatocele weist auf ihre Entstehung aus den Appendiculargebilden hin, welche sich an der oberen Spitze des Hodens befinden und mit seiner samenbereitenden Substanz in Verbindung stehen: nämlich das *Vas aberrans Halleri* und *die* Morgagni'sche *Hydatide* (Fig. 253 h § 345). Wenn man sich z. B. die Morgagni'sche Hydatide als Ausgangspunkt des serösen Ergusses vorstellt (Luschka), so wäre das Verhalten des Hodens zur Schwellung erklärt und der Gehalt der Flüssigkeit an Samenfäden würde auf die Communication der Hydatide mit den Samencanälchen zu beziehen sein. Man hat jedoch durch anatomische Untersuchungen festgestellt, dass auch *aus den Samencanälchen selbst durch cystische Dilatation die Spermatocele hervorgehen kann* (Fälle von Steudener, Rosenbach u. s. w.) Nur scheint die Neigung zur cystischen Dilatation mehr dem oberen Segment des Hodens, als dem unteren anzugehören. Endlich kann auch eine Berstung der Hydatide oder eine Berstung ektatischer Samencanälchen (Curling) in eine gewöhnliche Hydrocele stattfinden.

Die durch Punction entleerte *Flüssigkeit der Spermatocele erscheint milchweiss getrübt;* d. h. sie sieht so aus, als ob man in ein Glas Wasser einige Tropfen Milch gegossen hätte. Ob die *Galaktocele*, welche Vidal beschrieb,

wirklich einer Beimischung von Fett zum Inhalt der Hydrocele entsprach, oder ob auch sie eine Spermatocele war, welche wegen mangelhafter mikroskopischer Untersuchung als solche nicht erkannt wurde, mag dahin gestellt bleiben. Die Trübung rührt von den Samenfäden her. Bei mikroskopischer Untersuchung erkennt man die Samenfäden in allen Stufen der Entwickelung und anfänglich in reger Bewegung. Nach den Untersuchungen von Ultzmann zeichnet sich der Inhalt der Spermatocele auch noch durch sein geringes specifisches Gewicht (ungefähr 1010, während die Hydrocelenflüssigkeit ungefähr ein specifisches Gewicht von 1020 besitzt), sowie durch geringen Eiweissgehalt aus. Die Flüssigkeit der Spermatocele hat Anatomen und Physiologen vielfach als Material für die anatomisch-physiologischen Untersuchungen über die Samenfäden gedient. Auch soll gelegentlich nach einer Ejaculatio seminis eine Verkleinerung der Spermatocelengeschwulst vorkommen (Maas). Die pathologische Bedeutung der Spermatocele ist von der der Hydrocele nicht wesentlich verschieden. Nur darf die Punction (§ 349) nicht von unten her bei Spermatocele unternommen werden, weil hier der Troicart den Hoden treffen würde.

§ 349. Die Punction der Hydrocele in diagnostischer und therapeutischer Beziehung.

Die schwierigen Verhältnisse der differentiellen Diagnose zur Unterscheidung der Hydrocele und ähnlicher Krankheitsbilder (§ 347) lassen es oft wünschenswerth erscheinen, die Diagnose durch eine *Probepunction* festzustellen. Dieselbe wird am besten mit der Hohlnadel der Pravaz'schen Spritze nach den Regeln ausgeführt, welche § 31, allg. Thl. gegeben sind. Wenige angesaugte Tropfen genügen, um über die Qualität der Flüssigkeit Sicheres zu erfahren. In anderen Fällen aber handelt es sich wieder um die Aufgabe, die ganze Flüssigkeitsmenge zu entleeren, um festzustellen, ob hinter der Hydrocele eine schwerere Erkrankung des Hodens selbst (Entzündung oder Geschwulstbildung) vorliegt. Dann fällt schon die Punction durchaus mit derjenigen zusammen, welche wir zu mehr therapeutischen Zwecken unternehmen.

Dieselbe *Feststellung des Scrotums durch die untergelegte Hand eines Assistenten*, welche wir für die Untersuchung auf Fluctuation empfahlen, *muss auch der Ausführung der Punction mit dem Troicart vorausgehen;* andernfalls weicht das bewegliche Scrotum vor der Spitze des Troicarts zurück und der Troicart dringt nicht ein. Wenn der Operateur selbst seine linke Hand zur Fixirung des Scrotums benutzt, so muss die Hand eines Assistenten durch Anziehen der Scrotalhaut gegen die Inguinalgegend hin noch eine besondere Spannung der Hautdecke an der Vorderfläche des Scrotums bewirken, weil die elastische Haut sonst schwer zu durchstechen ist. Man benutzt einen geraden, mittelgrossen Troicart (Fig. 69 § 249, allg. Thl.) unter der Haltung, welche in Fig. 69a (§ 249, allg. Thl.) abgebildet ist. Besondere Vorsichtsmaassregeln gegen das Eindringen der Luft sind nicht zu treffen; doch muss der Troicart aseptisch (durch längeres Einlegen in Carbollösung) vorbereitet sein. *Die Verletzung der Hodensubstanz durch die Spitze des Troicarts vermeidet man am sichersten dadurch, dass man sich der Lage des Hodens an dem Septum zwischen beiden Scrotalhälften erinnert* (vgl. Fig. 253 § 345, über die abnorme Lagerung des Hodens bei Hydrocele des Samenstranges und bei Spermatocele vgl. § 348), *und dass man den Troicart nicht ganz in radiärer Richtung gegen den Hoden und gegen das Centrum der Hydrocelenschwellung, sondern in etwas tangentialer Richtung einsticht,* also in einer Richtung, welche zwischen der Richtung des Radius und der Tangente ungefähr die Mitte einhält. Nach dem Herausziehen

des Stachels spritzt unter dem elastischen Druck der Decken (Haut, Tunica dartos und Scheidenhaut) die Flüssigkeit heraus; mit zunehmender Entleerung aber vermindert sich dieser Druck und die letzten Mengen der Flüssigkeit muss man durch streichende Bewegungen mit den Fingern zum Ausfliessen bringen. Nach vollendeter Entleerung wird die Canüle herausgezogen und die Stichöffnung wird mit einem Stückchen Protectiv und Heftpflasterstreifen bedeckt, wenn man nicht wegen des schlechten Haftens der Streifen auf der runzelnden Scrotalhaut auf jeden aseptischen Schutz der Stichöffnung verzichtet.

Die einfache Punction der Hydrocele kann zu einer dauernden Heilung führen: 1) *bei Kindern in den ersten Lebensjahren*, 2) *bei einzelnen Fällen entzündlichen Ursprungs*, 3) *bei Fällen von Hämatocele.* Fast niemals erfolgt nach einer Punction die Heilung bei der senilen Hydrocele. Mithin ist — alles in allem genommen — *die einfache Punction fast immer von Recidiv gefolgt;* da aber doch die Möglichkeit der Heilung nach einfacher Punction vorliegt, so kann sie immer versucht werden. Tritt das Recidiv ein, so stellt sich nun die Frage: *ob der Punction die Injection von Arzneimitteln folgen soll?*

Die Injection von Tinctura jodi (5—10 Grm. pro Injection, von denen einige Gramm in der Scheidenhaut zurückgelassen werden können) *und von Lugol'scher Lösung* (Kalii jodat. 1,0 Grm., Jod. pur. 0,5 Grm., auf 30 Grm. H_2O, ebenfalls 5—10 Grm. pro Injection, bei Kindern immer der Tinctura jodi vorzuziehen) wird am häufigsten geübt. Das Verfahren wurde von Velpeau in die Praxis eingeführt. Es folgt der Injection, auch wenn man nur kleine Mengen der injicirten Flüssigkeit in der Scheidenhaut zurücklässt, gewöhnlich eine starke Reizung der Gewebe mit neuer, acuter Transsudation in die Scheidenhaut, so dass am zweiten Tag die Hydrocele oft grösser ist, als vor der Punction; bei günstigem Verlauf bildet sich aber dieser Erguss langsam in den ersten 14 Tagen zurück und endlich tritt die definitive Heilung ein. Die ersten Tage muss der Operirte zu Bett zubringen. Die Schmerzen sind in den ersten Stunden oft sehr bedeutend; sie ziehen dem Samenstrang entlang aufwärts zur Bauchhöhle. Auch findet eine bedeutende Ausscheidung von Jod durch den Harn statt. *Nun tritt die Heilung der Hydrocele durchaus nicht sicher nach der Jodinjection ein.* Es ist sehr misslich, wenn man dem Kranken nach der Leidenszeit, welche er durchmachte, erklären muss, dass das Verfahren nichts geholfen hat. Jene acute Exsudation kann bestehen bleiben und dann eine neue Hydrocele bilden. Auch ist die Möglichkeit einer Eiterung nach Jodinjection nicht ausgeschlossen (vgl. über Eiterung nach Jodinjection in die Struma § 155). Fast ebenso schmerzhaft und ebenfalls unsicher im Erfolg sind *die Injectionen von Chloroform*, welche ehemals v. Langenbeck empfahl, dann aber wieder aufgab. Auch Injectionen von Rothwein, kaltem Wasser (Albanese), Alkohol (1 Grm., nachdem nur eine kleine Menge des Inhalts der Hydrocele entleert wurde, Monod), Ergotinlösung (0,05 Grm. Ergotin auf 20 Tropfen Wasser, Green) u. s. w. wurden versucht. Défer ätzt die Scheidenhaut mit dem Argent. nitric.-stift, welchen er durch die Canüle in die Scheidenhaut einführt.

Die Injection der 3—5 % *Carbollösung* (Auswaschen der Höhle der Scheidenhaut durch die Lösung, wobei einige Gramm in der Scheidenhaut zurückgelassen werden) wurde von mir in die Praxis eingeführt. Sie hat den Vorzug, fast schmerzlos zu sein und so wenig Reiz zu verursachen, dass die Operirten sofort wieder, ohne zu liegen, ihrer Arbeit nachgehen können. Es ist also ein zweckmässiges *poliklinisches Verfahren.* Die ziemlich schmerzlose Hodenschwellung, welche vom zweiten Tage ab häufig eintritt, geht erscheinungslos wieder zurück. Eine Eiterung sah ich niemals folgen. *Aber auch dieses Verfahren ist unsicher im Erfolg.* Die Erfahrung zeigte mir, dass das Verfahren bei der

senilen Hydrocele (§ 346) selten nützt; dagegen führt es bei Kindern und bei entzündlicher Hydrocele bei mindestens der Hälfte aller Fälle zur Heilung. Besonders kann ich es für die Fälle von Hydrocele, welche der gonorrhoischen Epididymitis folgen, dringend empfehlen. Man kann in solchen Fällen einige Tage nach der Carbolinjection zur Anwendung des Fricke'schen Verbandes (§ 344) übergehen. Die Unsicherheit der Wirkung nach der Carbolinjection ist deshalb weniger unangenehm, als die Unsicherheit nach Jodinjection, weil die Kranken durch die Carbolinjection nicht leiden. In der Regel versuche ich nach der ersten Punction die Carbolinjection und gehe, sobald sich die Erfolglosigkeit herausgestellt hat, sofort zur Operation durch Schnitt (vgl. § 350) über. Nur bei Kindern und alten, schwächlichen Leuten ist es besser, auf die Operation durch Schnitt zu verzichten; bei ihnen wiederholt man die einfache Punction, sobald die Ansammlung der Flüssigkeit wieder bedeutend geworden ist.

§ 350. Die Radicaloperation der Hydrocele durch Schnitt und Drainirung.

Die Indication wurde am Schluss des vorigen § schon berührt. Jungen, kräftigen Leuten kann man jetzt unbedingt die Operation durch Schnitt empfehlen, sobald die Punction und nachfolgende Injection (§ 349) nicht zum Ziel führte. Früher war die unbedingte Empfehlung der Operation durch Schnitt nicht zulässig; denn die Operation war mit einer nicht geringen Lebensgefahr verbunden. Man spaltete früher das Scrotum von dem oberen Ende bis zum unteren und spaltete dabei auch die äussere Wand der Scheidenhaut in der ganzen Länge; dann trat eine Eiterung ein und ihr folgte die Entwickelung von Granulationen, deren narbige Schrumpfung die Scheidenhaut verödete und so die Heilung herbeiführte. Die Periode der Entwickelung der Eiterung war die gefährliche. Die Entzündung konnte am Samenstrang zum Peritoneum fortschreiten und durch septische Peritonitis (§ 231) zum Tod führen. Auch traten gefährliche phlegmonöse Eiterungen in den Schichten des Scrotums mit entzündlicher Gangrän der Scrotalhaut ein. *Der Schutz des aseptischen Systems, welches bei der Operation und der Nachbehandlung durchgeführt werden muss, hat die Gefahren der Operation der Hydrocele durch Schnitt beseitigt.* Mit der Entwickelung des aseptischen Systems wurde die Operation von verschiedenen Chirurgen ausgebildet und verschiedene Methoden der „aseptischen“ Operation veröffentlicht (Volkmann, Reyher u. s. w.). Ich schildere die Operation so, wie sie sich unter meinen Händen durch reiche Erfahrung gestaltet hat; doch muss ich hervorheben, dass die Durchführung des aseptischen Princips wichtiger ist, als das eine oder andere Detail der Methode.

Nachdem der Kranke am Tage vorher ein Abführmittel und ein Sitzbad erhalten hat, werden die Haare an der Inguinalgegend sorgfältig abrasirt; dann wird das ganze Scrotum mit den anliegenden Hauttheilen sorgfältig abgeseift und mit 3% Carbollösung abgewaschen. In der Narkose führe ich die Operation unter Spray aus. Am tiefst gelegenen Punkt der Hydrocele führe ich einen Schnitt von 3 Ctm. Länge, spalte dann die Tunica dartos und die Scheidenhaut in derselben Länge und fasse, während der Inhalt der Hydrocele abströmt, die Schnittränder der Scheidenhaut mit der Hakenpincette, um sie mit ein oder zwei Catgutsuturen an jeder Seite mit der Wundlinie der Scrotalhaut zu vernähen. Durch diese Nähte sichert man den Abfluss der Wundsecrete, indem gewissermaassen (d. h. wenn die Scheidenhaut eine Schleimhaut wäre) eine lippenförmige Fistel zwischen der Scheidenhaut und der Scrotalhaut angelegt wird; auch beugt man durch diese

Nähte der Infiltration des Scrotalbindegewebes vor. In die Oeffnung führt man eine Kornzange mit langen Branchen so nach oben ein, dass die geschlossenen Branchen den obersten Punkt der Höhle der Hydrocele erreichen und in der Inguinalgegend die Haut ausspannen, welche diesen Punkt bedeckt. Die Branchen werden um einige Linien von einander entfernt und nun kann man bequem mit zwei Schnitten die Haut und Scheidenhaut so trennen, dass die Branchen der Kornzange nach aussen hervortreten. Auch hier kann man wieder durch zwei Catgutnähte die Scheidenhaut mit der äusseren Haut vereinigen, wenn man nicht an dieser Stelle auf die Vorsichtsmaassregel verzichten will. Zwischen die Branchen der Kornzange legt man nun ein Doppeldrainrohr ein und zieht es nach unten durch, so dass zwei Drains der ganzen Länge nach durch die Höhle der Scheidenhaut zu liegen kommen. Die Drains werden oben und unten angefädelt, damit die Enden nicht in die Höhle hineinschlüpfen können. Nun erfolgt eine ausgiebige Berieselung der Höhle durch 3% Carbollösung, indem man die Spitze des Irrigators auf das obere Ende eines Drains aufsetzt. Dann werden beide Schnittwunden mit Protectiv bedeckt; das ganze Scrotum und die vordere Beckengegend wird mit Salicyljute umhüllt. Ueber die Anlegung des Verbandes vgl. § 357.

Der Verbandwechsel erfolgt in zwei- bis dreitägigen Zwischenräumen. Ungefähr am 6. Tag entferne ich ein Drainrohr, am 8. bis 10. Tag das zweite. Gegen den 12. Tag sind die Wunden geschlossen. Am 14. Tag wird der Geheilte mit gut anschliessendem Suspensorium entlassen. Unter zahlreichen Operationen dieser Art habe ich nur in einem Falle ein Recidiv der Hydrocele constatirt. Ich lege auf das wiederholte Irrigiren der Scheidenhaut mit Carbollösungen bei Gelegenheit des Verbandwechsels besonderes Gewicht; deshalb soll auch der Verbandwechsel trotz des aseptischen Verlaufes nicht allzu selten vorgenommen werden.

Das hier geschilderte Verfahren läuft mehr auf eine Drainirung, als auf eine breite Spaltung der Scheidenhaut hinaus. Dasselbe steht zwischen dem Verfahren von Volkmann (lange Spaltung der Hydrocele mit Herausnähen der Scheidenhaut) und dem Verfahren von Reyher (Anlegen einer einzigen Oeffnung zum Einschieben eines Drainrohres) in der Mitte; es ist weniger verletzend, als das erste, und in Betreff der Drainirung und der gewünschten Wirkung etwas sicherer, als das letztere. Es giebt aber auch Fälle, in welchen ich *der langen Spaltung* den Vorzug gebe, nämlich *in allen Fällen von unsicherer Diagnose, in welchen man einen freien Einblick in die Scheidenhaut gewinnen und den Hoden für Inspection und Betastung freilegen muss, um eine genaue Diagnose zu stellen.* Dieses Verfahren bezieht sich besonders auf die Fälle, bei denen wir vor der Operation nicht wissen, ob wir hinter der Hydrocele eine bösartige Geschwulst des Hodens (§ 347) finden werden. Ergiebt sich dieser letztere Fall, so geht man sofort von der Spaltung der Scheidenhaut aus zur Exstirpatio testis (§ 356) über. Im anderen Fall säumt man auf der ganzen Linie, in welcher die Scheidenhaut geöffnet wurde, den Wundrand derselben zum Wundrand der äusseren Haut heraus, um auch hier wieder den Abfluss des Wundsecrets zu sichern.

Bei bedeutender fibröser Entartung der Scheidenhaut, wie sie besonders bei lange bestehender Hämatocele sich entwickelt, kann eine ausgedehnte *Exstirpation* derselben vorgenommen werden; nur muss das viscerale Blatt, welches die Hodensubstanz umschliesst, zurückgelassen werden, weil es vom Hoden nur schwer isolirt werden kann. Allerdings wurde das Abpräpiren des visceralen Blatts vom Hoden bei Hämatocele von Gosselin empfohlen und als *Decortication des Hodens* bezeichnet; doch hat dieses Verfahren keine guten Erfolge aufzuweisen. Bei bedeutenden Veränderungen des Hodenparenchyms, z. B. bei fibröser Atrophie, welche ich einige Male bei Hämatocele beobachtete, kann es zulässig sein, den Hoden mit zu entfernen, also eine Exstirpatio testis (§ 356) an Stelle der Operation der

Hydrocele zu setzen. Auch Tillaux hält die Exstirpation des Hodens bei Hämatocele für zulässig.

§ 351. Sonstige Verfahren zur operativen Behandlung der Hydrocele.

Alle anderen Verfahren, soweit sie nicht einfache Varianten der Punction, der Punction mit Injection (§ 349) und der Operation durch Schnitt (§ 350) sind, haben nur mehr ein geschichtliches Interesse; denn die in § 349 und § 350 beschriebenen Methoden sind vollkommen ausreichend und erprobt in ihren Wirkungen. Doch sollen nun hier noch einige Verfahren zur Vervollständigung der Methoden der operativen Behandlung der Hydrocele erwähnt werden.

Die Drainirung versuchte man früher in sehr unvollkommener Weise dadurch zu erzielen, dass man wollene Fäden mit Hülfe einer Nadel durch die Hydrocele hindurch zog. Die Flüssigkeit sollte dann langsam heraussickern. Ein solches Verfahren ist dadurch geradezu gefährlich, dass der septische Faden oder die Infection der Stichwunde von aussen her zu einer Entzündung und Eiterung führt und dann die entzündlichen Secrete keinen genügenden Abfluss finden.

Ferner versuchte man subcutane Incisionen der Scheidenhaut mit dem Tenotom, um zu bewirken, dass der Inhalt der Hydrocele sich in das Bindegewebe des Scrotums infiltrire und von hier aus zur Resorption gelange. So empfahl besonders für die Hydrocele des Samenstrangs bei Kindern Pitha die Acupunctur mit schiefem Einstechen der Nadel. Auch dieses Verfahren kann zu schweren Entzündungen führen, zumal da bei Hydrocele entzündlichen Ursprungs wohl auch gewöhnlich Entzündungserreger in der Flüssigkeit der Hydrocele sich befinden. Andererseits werden die Recidive der Hydrocele bei diesem Verfahren kaum ausbleiben.

Mit der *Elektrolyse* (Powell) sind ebenfalls viele Versuche bei Hydrocele angestellt worden. Gewiss kann man das Wasser der Hydrocelenflüssigkeit durch den elektrischen Strom zerlegen; aber an den Stichöffnungen, durch welche die Nadeln eingestochen werden, entstehen Aetzschörfe, so dass die Scheidenhaut eröffnet wird und bei ungenügendem aseptischen Schutz eine acute Verjauchung ihres Inhalts eintreten kann. Das Verfahren durch Schnitt ist zwar kunstloser, aber sicherer im Erfolg und gefahrloser für den Operirten.

Die *circuläre Umschnürung der Scheidenhaut* nach erfolgter Entleerung durch einfache Punction wurde neuerdings von P. Vogt empfohlen. Man kann mit Hülfe einer gestielten Nadel einen Catgutfaden unter Schonung des Hodens, also unter Ausschluss des visceralen Blatts der Scheidenhaut so um die Scheidenhaut herumführen, dass dieselbe subcutan zusammengeschnürt wird. Doch trifft der Reiz des Catgutfadens nur einen grössten Kreis der Scheidenhaut und wird selten genügen, um die geplante adhäsive Verwachsung zwischen den Wandungen der Scheidenhaut in der wünschenswerthen Ausdehnung zu bewirken.

Von älteren Methoden mag etwa noch das Einlegen von Goldschlägerhäutchen oder anderen Fremdkörpern, wie z. B. Charpie, das Durchziehen eines Haarseils, die Anwendung des Glüheisens u. s. w. erwähnt werden. Die „Bruchschneider" einer vergangenen Zeit mögen wohl auch auf dem Gebiet der Hydrocele durch rohe Ausführung der Castration aufgeräumt haben. Wir können den erfreulichen Fortschritt verzeichnen, dass die Sicherheit der Diagnostik auf diesem Gebiet sich bedeutend gehoben und die Sicherheit der operativen Therapie mit der Sicherheit der Diagnostik gleichen Schritt gehalten hat. Insbesondere muss hier noch einmal der hohe Werth *der diagnostischen Incision des Scrotums und der Scheidenhaut* hervorgehoben werden, welcher unter Asepsis ohne Bedenken ausgeführt werden kann und uns gegen ein irriges Handeln sicher stellt.

§ 352. Angeborene Störungen am Hoden. Neurosen des Urogenitalapparats.

Während auch auf diesem Gebiet der pathologische Anatom eine Reihe von Störungen zusammenzustellen hat, welche ohne praktisch-chirurgische Bedeutung sind, so ist für den Chirurgen wieder nur ein Fall von hervorragendem Interesse und nur dieser Fall, der *mangelhafte Descensus testiculi* (*Kryptorchismus, Leistenhoden*) soll hier besprochen werden. Es sei nur kurz erwähnt, dass auch ein falscher Descensus auf ungewöhnlichem Weg stattfinden kann; so wurden Fälle beobachtet, in welchen der *Hoden am Perineum* unter der Haut lag, also seine Wanderung noch über den Hodensack hinaus fortgesetzt hatte. Auch mag kurz erwähnt werden, dass *Anorchidie,* d. h. angeborener Mangel des Hodens sehr selten ist, und dass eine angeborene Ueberzahl von Hoden bis jetzt noch nicht sicher constatirt ist (Kocher). Von geringem klinischen Interesse sind die Drehungen des Hodens um seine Axe, welche man als *Inversion des Hodens* bezeichnet hat. Bei Epididymitis gonorrhoica (§ 343) kann man zuweilen nachweisen, dass der geschwollene Nebenhoden nicht innen vom Hoden, sondern nach hinten, oder gar nach aussen liegt. Im ersteren Fall hat eine Drehung des Hodens um 90°, im letzteren Fall um 180° um seine Längsaxe stattgefunden. Seltener sind Inversionen des Hodens um seine horizontale Axe.

Bekanntlich entwickelt sich der Hoden aus dem unteren Theil der sogenannten Urniere und liegt mithin ursprünglich in der Lumbalgegend. Noch vor der Geburt vollzieht sich in der Regel die absteigende Bewegung des Hodens, welche auf eine Schrumpfung des Leitbands, des *Gubernaculum Hunteri* zu beziehen ist. Diese Bewegung führt den Hoden durch den Leistencanal in das Scrotum, wo er den Processus vaginalis vorfindet und ihn zur Scheidenhaut einstülpt. Auf dieser Wanderung findet der Hoden in dem engen Leistencanal den grössten Widerstand; hier hat er gewissermaassen einen Engpass zu durchwandern und kann an ihm oder in ihm aufgehalten werden. *So bleibt der Hoden entweder vor der oberen Oeffnung des Leistencanals in der Bauchhöhle oder auch in der Länge des Leistencanals liegen.* Von geringerem Belang sind die Fälle, in welchen wir in den ersten Lebensjahren den Hoden noch ganz nahe der äusseren Oeffnung des Leistencanals am Poupart'schen Band liegen finden; in diesen Fällen handelt es sich mehr um einen verzögerten, als um einen unterbrochenen Descensus. Es kann unter diesen Umständen langsam der Hoden im Verlauf der Kinderjahre bis zum Grund des Scrotums herabsteigen.

Der für die Dauer nicht herabsteigende Hoden befindet sich im Leistencanal unter abnormen Bedingungen der Ernährung, wie aus den Folgezuständen des Kryptorchismus erhellt. So bleibt oft der betreffende Hoden in der Entwickelung zurück; der kleine, oft nur pflaumengrosse Hoden ist dann nur schwer mit dem Finger aufzufinden. Hierzu gesellen sich zuweilen heftige Schmerzempfindungen, welche auf eine Art Einklemmung der Nerven des Plexus spermaticus im Leistencanal bezogen werden können. Schädel empfiehlt für solche Fälle die Spaltung des Inguinalrings zur Hebung der Einklemmung, Valette sogar die Exstirpation des eingeklemmten Hodens. In einem solchen Fall hat jüngst Schüller auf meiner Klinik den Versuch gemacht, den Hoden in seiner falschen Lage aufzusuchen, ihn zu isoliren, beweglich zu machen und endlich am Grund des Scrotums durch einige Catgutnähte fest zu heften. Die Wirkung in Betreff der Schmerzen war sehr befriedigend; auch schien die Ernährung des Hodens sich zu bessern, sein Umfang zuzunehmen. Aehnliche Operationen wurden von Adams und Annandale unternommen, um den am Perineum gelegenen Hoden (s. oben) in das Scrotum zu bringen und hier zu fixiren.

Diese Versuche der *Orchidoplastik* verdienen um so mehr Beachtung, weil mit dem Fortbestand des Kryptorchismus eine nicht zu unterschätzende Lebensgefahr verbunden ist. *Der nicht descendirte Hoden zeigt nämlich ganz besondere Neigung zur Entwickelung bösartiger Sarkome in seiner Substanz.* Die Entwickelung der Sarkome geschieht vom 20. Lebensjahr an aufwärts, am häufigsten gegen das 30. Lebensjahr. Man hätte also Zeit, nach Eintritt der Pubertät durch eine solche Richtigstellung des Hodens der Gefahr vorzubeugen. Ob nun dieses Ergebniss wirklich erzielt wird, muss erst die Erfahrung lehren; aber die Gefahr ist bedeutend genug, um wenigstens Versuche in dieser Richtung anzustellen. Wenn das Sarkom entstanden ist, so vermag gewöhnlich keine Operation mehr den Kranken vor dem Recidiv und vor dem Tod durch Verjauchung der recidivirenden Sarkome zu schützen (vgl. § 356).

Sehr oft ist der Kryptorchismus mit Bildung grosser Leistenbrüche verknüpft, welche wahrscheinlich durch Offenbleiben des Processus vaginalis peritonei entstehen (vgl. § 272). In solchen Fällen maskirt die Bruchgeschwulst das Fehlen des Hodens im Scrotum und verdeckt auch im Inguinalcanal die fehlerhafte Lage des Hodens. Nur eine sehr sorgfältige Untersuchung stellt den Sachverhalt fest; das ist aber um so nothwendiger, da in diesen Fällen die Pelotte des etwa angelegten Bruchbands einen sehr schmerzhaften Druck auf den Hoden ausübt und deshalb die Behandlung mit Bruchbändern unterbleiben muss. Von Ravoth wurde jedoch das Tragen von einem Bruchband mit hohler Pelotte (vgl. § 279) für die Combination von Kryptorchismus und Leistenbruch empfohlen.

Indem oben die Schmerzen an dem nicht-descendirten Hoden erwähnt wurden, werde ich an die Pflicht erinnert, auch über das dunkele Capitel der *Neurosen des Urogenitalapparats* ein Wort zu sagen. Der Chirurg wird gern dieses Capitel dem Neuropathologen überlassen; doch hat der Chirurg nicht selten mit dieser Krankheitsgruppe zu schaffen, weil positive Erkrankungen des Gewebes, welche einer chirurgischen Behandlung zugängig sind, den Neurosen zu Grund liegen können. Hierhin gehört z. B., was die *Neurosen des Hodens* betrifft, der oben erwähnte Fall von Schmerzen bei Kryptorchismus; ferner der noch in § 353 zu erwähnende Fall von *Neurosen des Hodens und Samenstrangs bei Varicocele.* Eine eigenthümliche Neurose der Hoden bei Onanisten ist von Löwer unter der Bezeichnung der *Orchichorie*, des Hodentanzes, beschrieben worden; sie beruht auf krampfartigen Contractionen des M. cremaster. Auch Operationen wurden bei schwerer Neurose der Hoden ausgeführt, die Exstirpatio testis von Curling (vgl. § 356) und die Unterbindung der A. spermatica von Bardeleben. Bei Gelegenheit der Erörterung der Gonorrhoe hätte die *Neurose der Harnröhre* erwähnt werden können, weil dieselbe zu den Folgen einer chronischen Gonorrhoe gehören kann; aber es giebt auch zahlreiche Fälle von *Neurose der Harnröhre ohne vorausgegangene Entzündung.* In diesen Fällen handelt es sich um eine Schmerzhaftigkeit besonders in der Gegend des Colliculus seminalis mit allerlei Störungen der Genital-Functionen (z. B. häufige Pollutionen). Man versucht wohl in solchen Fällen eine chirurgische Behandlung, Einführung dicker Catheter und besonders *Aetzungen des Colliculus seminalis*, für welche man früher besondere Aetzmittelträger erfand. Sehr oft angewendet wurde der Aetzmittelträger von Lallemand; das catheterartige Instrument hat ein seitliches Fenster, in welches man einen, in der Lichtung des Instruments verschiebbaren, mit Argentum nitricum armirten Stab vortreten lässt, sobald das Fenster die Gegend des Colliculus erreicht hat. Am sichersten ist jetzt eine solche Aetzung unter urethroskopischer Beleuchtung (§ 285) ausführbar. Ueberhaupt kann bei diesen Neurosen das Verfahren der Urethroskopie dringend empfohlen werden, weil die Kranken gern sehen, dass der Arzt sich um die Erkenntniss ihres Leidens be-

müht; auch macht die Versicherung des Arztes, dass auch mit dem Urethroskop kein organisches Leiden aufzufinden sei, einigen Eindruck auf den hypochondrischen Kranken. Im übrigen aber kann man nur sagen, dass die Ergebnisse der erwähnten chirurgischen Behandlung, besonders der Aetzungen, durchaus nicht befriedigen. Leider leistet auch die sonstige Behandlung (Kaltwassercuren, Elektricität u. s. w.) gewöhnlich nichts, so dass schliesslich nur die Morphiuminjectionen am Perineum als rein symptomatisches Mittel übrig bleiben. Von Bliss wurde das Einführen von Sonden, welche auf Eis abgekühlt werden, in die Harnröhre empfohlen. Noch wirksamer erzielt Winternitz eine Abkühlung der Harnröhre, indem er einen doppelläufigen Catheter einführt und durch ihn fortdauernd kaltes Wasser circuliren lässt; Winternitz bezeichnet diese Vorrichtung als *Kühlsonde.*

Neurosen der Blase sind seltener als die Neurosen des Hodens und der Harnröhre, wenn man nicht die, freilich sehr häufige, übermässige Reizbarkeit der Blase bei Cystitis (irritable bladder der englischen Autoren) mit hierher rechnen will. Eine zutreffende Behandlung für diese Neurosen giebt es nicht; man versucht allerlei Mittel, Einspritzungen, Sitzbäder, Douchen u. s. w., ohne befriedigendes zu erreichen. Mc Craith hält sogar die perineale Cystotomie (§ 330) zur Behandlung der „irritable bladder" und der Neuralgie des Blasenhalses für zulässig.

Das nächtliche *Bettnässen, Enuresis nocturna*, ist ebenfalls auf Störunger der Innervation zu beziehen. Zahllos sind die Mittel, welche gegen diese lästige Störung empfohlen wurden, und zwar sowohl mechanische Mittel, wie Umlegen eines Fadenbändchens um den Penis (Espagne), Aufpinseln von Collodium (Corrigan), wie auch Arzneimittel, z. B. subcutane Injection von Strychnin und der innerliche Gebrauch von Jodeisen (Barclay), Chloralhydrat (Thomson), Belladonna und anderen Nervina; ausserdem wieder Kaltwassercuren, Douche auf die Perinealgegend, Elektricität u. s. w.

§ 353. Die Varicen des Samenstrangs, Varicocele.

Während wir für das Scrotum und den Hoden eine Reihe von Geschwulstbildungen kennen lernen werden (§ 355), so ist für den Samenstrang eine auffällige Immunität gegen geschwulstbildende Vorgänge eigenthümlich; sie stimmt mit der Immunität gegenüber den entzündlichen Vorgängen (§ 343) überein. Allerdings wachsen oft Geschwülste der Hodensubstanz in den Samenstrang hinein, und besonders durchwachsen die Sarkome des Hodens den Samenstrang so vollständig, dass von seinen Bestandtheilen nichts zu erkennen bleibt; auch können Sarkome der Oberschenkelmuskeln (§ 461) nach oben mit den obersten Theilen des Samenstrangs verwachsen und ihn sarkomatös umwandeln. Aber eine selbstständige Entwickelung von Geschwülsten im Samenstrang kommt kaum vor, mit Ausnahme der Erkrankungen der Blutgefässe des Samenstrangs. Da auch die Aneurysmen der A. spermatica zu den grössten Seltenheiten gehören, so handelt es sich hier nur um die Erkrankung der Venen des Plexus pampiniformis und zwar um die varicöse Dilatation (§ 141 allg. Thl.) derselben, welche als *Varicocele* (Krampfaderbruch, auch wohl *Cirsocele* — vgl. über Aneurysma cirsoides § 18) bezeichnet wird. Diese Krankheit ist so häufig, dass sie eine genauere Darstellung erfordert. Die Endigung „cele" deutet auf eine gewisse Aehnlichkeit mit einem Inguinalbruch hin; doch bleibt hier die Aehnlichkeit nur darauf beschränkt, dass die Varicen des Samenstrangs und die äusseren Inguinalhernien beide Schwellungen im Scrotum bewirken. Im übrigen liegen die Erscheinungen beider Krankheiten so weit auseinander, dass eine differentielle Diagnostik, wie

etwa zur Unterscheidung der Hydrocele und der Inguinalhernie (§ 347), hier nicht aufgestellt zu werden braucht.

Die Varicocele entwickelt sich am häufigsten in den ersten Jahren der beginnenden Pubertät, also zwischen dem 15. und 20. Lebensjahr; doch gehört auch eine etwas spätere Entwickelung keineswegs zu den Seltenheiten. Man erkennt wurmartig gewundene, blau durchschimmernde Knäuel, so dass die einzelnen Venen, welche die Knäuel zusammensetzen, die Breite von 5 Mm. und darüber erreichen. Diese Knäuel erstrecken sich von dem Leistencanal bis zum Nebenhoden, auch können varicöse Ranken an der Fläche des Hodens herabsteigen und ihn etwas verhüllen. Der tastende Finger erkennt sofort die ausgeprägte Weichheit der Schwellung, welche unter dem Fingerdruck durch Entleerung des Veneninhalts schwindet. Thrombosen und Bildung von Phlebolithen, wie sie in den Varicen des Unterschenkels so häufig sind (vgl. § 142 allg. Thl.), kommen in der Varicocele seltener vor. Man fühlt nur in den weichen Massen den festen, geradlinigen Strang des Vas deferens, welcher durch jene Massen von aussen her umhüllt wird

Selten entwickelt sich die Varicocele doppelseitig und bei einseitiger Entwickelung entspricht sie ausnahmslos *der linken Seite.* Dieses Verhalten versuchte man in verschiedener Weise zu erklären. So kann der Druck des S. romanum auf die Vena spermatica int. beschuldigt werden, dass er eine venöse Stauung im Gebiet der Wurzeln dieser Vene bewirkt. Auch wies man darauf hin, dass gewöhnlich der linke Hoden im Scrotum etwas tiefer herabhängt, als der rechte: deshalb muss links das venöse Blut eine etwas längere Strecke bergauf laufen und kann leichter zur Stauung kommen. Der wichtigste Umstand aber, welcher die linksseitige Bildung der Varicocele begünstigt, ist *die rechtwinkelige Einmündung der linken V. spermatica int. in die linke V. renalis, während die rechte V. spermatica spitzwinkelig in die Vena cava einmündet.* Dieser eigenthümliche Unterschied ist in Fig. 254 schematisch dargestellt. Der venöse Strom, welcher aus der linken V. spermatica nach oben läuft, trifft genau im rechten Winkel auf den viel mächtigeren Strom der linken V. renalis, so dass der Strom in der kleineren Vene, der V. spermatica, aufgestaut wird. Dagegen findet der Strom in der rechten V. spermatica kein ähnliches Hinderniss; er fliesst spitzwinkelig convergent mit dem Strom der V. cava zusammen.

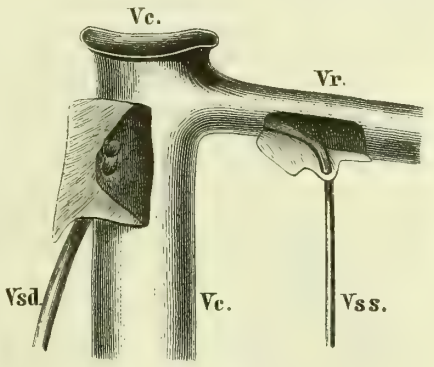

Fig. 254.
Schematische Zeichnung der Einmündung der Vena spermat. sin. (Vss.) in die Vena renalis (Vr.) und der Vena spermat. dext. (Vsd.) in die Vena cava (Vc. Vc.) Nach Otis.

Manche Fälle von Varicocele, unter ihnen auch sehr hochgradige, verlaufen für den Kranken erscheinungslos und ohne Functionsstörung. Man ist zuweilen erstaunt, bei der Untersuchung wegen irgend einer anderen Krankheit eine bedeutende Varicocele zu finden und von dem Kranken zu erfahren, dass sie ihm gar keine Beschwerden verursache. In anderen Fällen, und zuweilen auch bei ziemlich geringer Entwickelung der Varicocele, sind die Beschwerden bedeutend. Ein Theil derselben ist freilich nur psychisch begründet; die jugendlichen Kranken, welche die Varicocele entdecken, glauben durch dieselbe zur Impotenz verdammt zu sein. Dann aber kommt es auch zu positiven Störungen, welche nicht in der Einbildung des Kranken beruhen, besonders zu schmerzhaften Empfindungen längs

des Samenstrangs und im Hoden und endlich zur *Atrophie des Hodens.* Seltener sind Berstungen der Varicen, welche subcutane Blutergüsse bilden; diese Ergüsse kommen gewöhnlich zur einfachen Resorption.

§ 354. Die Behandlung der Varicocele.

Bei leichten Graden und geringen Beschwerden kann man sich darauf beschränken, den Kranken das Tragen eines eng anschliessenden Suspensoriums anzurathen. Ravoth und Curling empfehlen bei Varicocele das Tragen eines federnden *Bruchbands,* wie bei Leistenbrüchen (§ 279); doch kann hierdurch die venöse Stauung unterhalb der Pelotte des Bruchbands noch vermehrt werden. Ferner erwähnt Maas das von Pitha und Carey empfohlene Aufpinseln von *Traumaticin* (Lösung von Guttapercha in Chloroform) auf die äussere Haut. Zum operativen Eingreifen werden wir gezwungen durch die bedeutenderen Folgen der Varicocele, besonders durch die am Schluss des vorigen § erwähnten Neurosen des Samenstrangs und ganz besonders durch die beginnende Atrophie des Hodens; aber auch die psychische Erregung der Kranken über ihre eventuelle Impotenz kann es wünschenswerth erscheinen lassen, dass ein operativer Eingriff die Varicocele beseitigt und das psychische Gleichgewicht herstellt.

Wie bei den Operationen der Varicen im allgemeinen (§ 311 allg. Thl.), so kann man auch hier gefahrlose Operationen mit relativ unsicherem Erfolg und gefährliche Operationen mit relativ sicherem Erfolg unterscheiden. Die ersteren sind deshalb vorzuziehen, weil die Varicocele doch keine lebensgefährliche Erkrankung ist und man deshalb nicht berechtigt ist, lebensgefährliche Operationen zu ihrer Heilung auszuführen. Zu den ungefährlichen, freilich im endlichen Erfolg auch recht unsicheren Verfahren gehört *die subcutane Unterbindung der erweiterten Venen nach* Ricord.

Diese Operation beginnt, wie auch die anderen, weiterhin zu berührenden Methoden, mit der Isolirung des Vas deferens von dem Paquet der varicösen Venen; diese Isolirung gelingt leicht, weil der feste Strang des Vas deferens deutlich herauszufühlen ist. Für den weiteren Fortgang der Operation muss nun ein Assistent das Vas deferens mit seinen Fingern festhalten und gegen den Penis hin verziehen, damit dasselbe nicht mit in die Ligatur geräth. Zwei Nadeln sind nun so mit starken Seidenfäden armirt worden, dass die beiden Fadenenden durch das Oehr geführt werden; dann hängen beide Fadenenden zu der einen Seite, die Fadenschlinge zu der anderen Seite des Oehres herab. Eine dieser Nadeln sticht man nun so durch das Scrotum von vorn nach hinten durch, dass der Faden die varicösen Venen mit dem bedeckenden Stück der Scrotalhaut nach aussen von den übrigen Theilen des Samenstrangs, welche mit dem Vas deferens nach innen gehalten werden, absondert. Die zweite Nadel wird an dem Einstichspunkt der ersten Nadel ebenfalls eingestochen, nun aber zwischen der Haut und den varicösen Venen vorsichtig durchgeführt, bis die Nadelspitze an dem Ausstichspunkt der erst durchgeführten Nadel zum Vorschein kommt. Nachdem so der zweite Faden zwischen Haut und den varicösen Venen durchgeführt wurde, sind diese

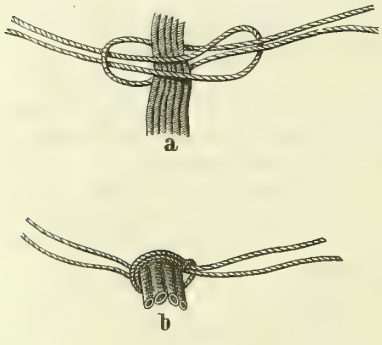

Fig. 255.
Ricord's subcutane Ligatur zur Behandlung der Varicocele. a. die Durchschlingung der Fäden. b. die fertige Ligatur.

Venen jetzt von beiden Fäden eingeschlossen; nun braucht nur noch die Schürzung der Fäden vorgenommen zu werden. Zu diesem Zweck führt man die beiden Fadenenden des zweiten Fadens durch die Schlinge des ersten, und die beiden Fadenenden des ersten Fadens durch die Schlinge des zweiten Fadens (vgl. Fig. 255a). So werden beide Fäden zu einer Schlinge zusammengeschnürt (Fig. 255b). Die Fadenenden knotet man über eine kleine Heftpflasterrolle, welche auf die Scrotalhaut gelegt wird, damit die Schlinge sich nicht lockern kann. Die Schlinge soll zu einer adhäsiven Verklebung der Venenwandungen und hierdurch zu einer Unterbrechung des venösen Kreislaufs führen. Nach etwa fünf Tagen darf man annehmen, dass dieser Zweck erreicht ist. Dann öffnet man den Knoten auf der Heftpflasterschlinge, entfernt diese und zieht die beiden Fäden einzeln heraus. Die Verletzung ist sehr geringfügig, der Verlauf nahezu aseptisch; aber gerade in dem Mangel der entzündlichen Vorgänge liegt die Unsicherheit der Wirkung. Der venöse Kreislauf stellt sich allmählig wieder her, weil die Verwachsungen des Endothels der Venen nur locker sind, und dann füllen sich die Venen wieder mit Blut und dilatiren sich zu Varicen. Bei entzündlichem Verlauf könnte eine festere Narbenbildung erzielt werden, aber mit der septischen Entzündung tritt auch die Gefahr für das Leben ein. Die Venen können weithin thrombiren, die Thromben eiterig zufallen und dann entsteht die *Gefahr der Pyämie* (§ 202, allg. Thl.). Immerhin ist bei sorgfältiger Ausführung und Ueberwachung der Ricord'schen Ligatur ein so schlimmer Ausgang nicht zu erwarten.

Dagegen müssen zwei ältere Verfahren zur Behandlung der Varicocele geradezu als *lebensgefährlich* bezeichnet werden: nämlich 1) die Anwendung des *Compressoriums* von Breschet und Sanson (ein Instrument, welches in kleinerem Maassstab der Darmklemme, wie sie in Fig. 198 § 266 abgebildet wurde, ziemlich entspricht), zwischen dessen Branchen nach Isolirung des Vas deferens die dilatirten Venen mit der bedeckenden Haut eingeklemmt werden sollen; die eingeklemmten Gewebe werden nekrotisch und fallen gegen den 8. Tag mit der Klammer ab, nachdem sie durch eine Eiterung demarkirt wurden; 2) das *Enroulement* von Vidal, ausgeführt mit zwei langen Nadeln, welche, ähnlich wie die Fäden der Ricord'schen Ligatur eingeführt werden, die eine zwischen Vas deferens und den Varicen, die andere zwischen den Varicen und der äusseren Haut; auch können starke Silberdrähte die Nadeln ersetzen. Diese Nadeln oder Drähte werden nun einige Male so umeinander gedreht, dass die varicösen Venen zwischen ihnen aufgerollt und zusammengepresst werden; erst nach ausgedehnter Thrombirung der Venen werden nach einigen Tagen die Nadeln entfernt. *Weil beide Verfahren durch eiterigen Zerfall der Thromben zur infectiösen Embolie und Bildung metastischer Herde in den Lungen führen können, sind sie zu verwerfen.*

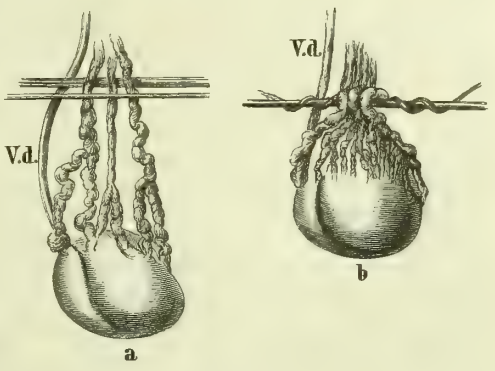

Fig. 256.
Vidal's Enroulement der Varicocele. Bei a umfassen die Drähte den Plexus pampiniformis. Bei b ist die Aufrollung vollendet. Vd. Vd. Vas deferens.

Zwischen diesem gefährlichen Verfahren und der ziemlich harmlosen Ricord'schen Ligatur liegen noch einige minder gefährliche Verfahren in der Mitte: z. B.

das einfache Freilegen der Varicen durch Schnitt, um dann die Wunde durch Eiterung heilen zu lassen (Rigaud), die einfache Umstechung (mit umschlungener Naht, § 255 allg. Thl., nach Velpeau) oder Unterbindung der Venen (durch Eisendrähte, Barwell) mit der bedeckenden Haut, die Durchschneidung der Varicen mit der galvanokaustischen Schlinge (v. Bruns), oder die Ausführung des Enroulements (s. oben) mit galvanisch erhitzten Drähten (Dubreuil), die Electropunctur (Onimus), um Gerinnungen zu erzeugen, die Injection von Eisenchloridlösung zu demselben Zweck (25 Tropfen einer 30% Eisenchloridlösung nach Maisonnneuve) u. s. w. Die zur Behandlung der Varicen im allgemeinen empfohlenen Ergotininjectionen (§ 311 allg. Thl.) sind auch hier zu versuchen; doch sind hier die Injectionen ziemlich schmerzhaft. Wenn überhaupt ein Eingreifen nöthig erschien, habe ich bisher stets die Ricord'sche Ligatur ausgeführt; doch würde ich mich jetzt nicht scheuen, in wichtigen Fällen durch einen langen Schnitt unter dem Schutz des aseptischen Verfahrens die Venen freizulegen und mit Anlegung der aseptischen Ligatur ober- und unterhalb das Paquet zu exstirpiren.

§ 355. Geschwulstbildung am Scrotum und am Hoden.

Am *Scrotum* kommen kleine *Atherome* oft zur Entwickelung, so dass die Scrotalhaut von einer ganzen Reihe derselben besetzt sein kann. Zuweilen verkreidet der Inhalt derselben. Ihre Exstirpation wird selten gefordert. Sehr viel seltener als die Atherome sind die *angeborenen Dermoidgeschwülste des Scrotum und des Hodens,* in welchen man neben den Haaren auch zuweilen Knorpel und Knochen als Inhalt findet (Macewen). Im letzteren Fall nähern sich die Dermoide des Scrotums an die Dermoide des Ovariums an und können als Inclusion eines rudimentären Fötus in foetu aufgefasst werden. Verneuil hat 19 Fälle von Scrotal- und Hodendermoid in der Literatur aufgefunden. Die *breiten Condylome,* welche sehr häufig am Scrotum vorkommen, wurden schon § 298 beschrieben; sie indiciren eine allgemein antisiphylitische Behandlung unter Bedeckung der nässenden oder ulcerirenden Flächen mit Ugt. hydr. praecip. rubri. Die *Elephantiasis des Scrotums* kommt in unseren Klimaten seltener vor, wird aber in den Tropengegenden etwas häufiger beobachtet. Die Elephantiasisgeschwülste des Scrotums erreichen eine ungeheuere Ausdehnung, so dass sie als eine grosse Masse zwischen den Beinen herab bis zum Erdboden hängen. Bekannt sind die glücklichen Operationen von Clot Bey, welcher in Algier solche Geschwülste exstirpirte. Auch in Ostindien sind die Fälle von Elephantiasis sehr häufig, und Fayrer berichtet aus diesem Land über 113 Operationen, bei welchen nur in 21 Fällen der Tod eintrat. In einem Fall wog die exstirpirte Masse 75 Pfund, während das Gesammtgewicht des Kranken vor der Operation 198 Pfund war. Die beiden Hoden wurden bei einer solchen Exstirpation frei gelegt; doch ist es nicht nothwendig, sie gleichzeitig zu exstirpiren, weil, wie nach den im § 341 erwähnten Abreissungen der Scrotalhaut, die Hoden einen narbigen Ueberzug erhalten. Ein *Myom der Tunica dartos,* ausgezeichnet durch die Entwickelung quergestreifter Muskelfasern (*Rhabdomyom*), wurde von Billroth beobachtet. Ein grosses *Lipom* des Scrotum wurde von Gascoyen exstirpirt. *Fibrome,* welche von der Scheidenhaut des Hodens ausgehen, sind von Holmes, Curling u. A. beschrieben worden. Auch *Myxome, Sarkome* und *Chondrome,* von der Scheidenhaut des Hodens ausgehend, wurden beobachtet, aber nur in sehr vereinzelten Fällen. Endlich wurden gelegentlich *freie Körper* in der Höhle der Scheidenhaut des Hodens, ähnlich den freien Körpern in den Gelenkhöhlen (§ 113, allg. Thl.) aufgefunden. Sie gehen wohl aus Fibringerinnseln oder aus papillären und später sich ab-

schnürenden Wucherungen der Scheidenhaut hervor. Ein klinisches Interesse besitzen diese freien Körper nicht. Die grösste Bedeutung in praktisch-chirurgischer Beziehung kommt ohne Zweifel dem *Epithelialcarcinom der Scrotalhaut* zu.

Diese Carcinome dehnen sich weithin auf der Fläche aus, ohne sehr in die Tiefe zu greifen; vor allem geht das Carcinom nicht auf den Hoden über. Die Ursache der Entwickelung dieses Hautcarcinoms ist für viele Fälle dieser Art unzweifelhaft in der Einwirkung *chemischer Reize* zu suchen. In England, wo die Schornsteinfeger in den sehr engen Schornsteinen mehr als in Deutschland der Beschmutzung mit Russ ausgesetzt sind, wird auch viel häufiger als hier der Schornsteinfegerkrebs (chimney-sweeper-cancer) beobachtet; aber auch in Deutschland kommt diese Form des Carcinoms vor. Von hohem ätiologischem Interesse sind die Beobachtungen Volkmann's über das häufige Vorkommen derselben Krankheit bei den Arbeitern in den Paraffin-Fabriken zu Halle, so dass sich der *Paraffinkrebs* an den Schornsteinfegerkrebs anschliesst. Nach Volkmann ist die Prognose bei früher und vollständiger Exstirpation dieser Carcinome auch in Betreff der Recidive günstig zu stellen; die Inguinalymphdrüsen werden erst spät befallen. Besondere Regeln für die Exstirpation der carcinomatösen Scrotalhaut sind nicht aufzustellen; die durchschnittenen Scrotalarterien werden unterbunden, die Verletzung der Scheidenhaut der Hoden muss sorgfältig vermieden werden. Ueber den aseptischen Verband, welcher nach der Operation angelegt wird, ist § 357 zu vergleichen.

Die Geschwulstbildung in der Substanz des Hodens kann in mancher Beziehung mit demselben Vorgang in den Speicheldrüsen (§ 133) verglichen werden. Sogar das sonderbare Vorkommen der *Chondrome* in der Parotis findet im Hoden seine Parallele; nur dass die Entwickelung des Knorpelgewebes im Hoden sehr selten selbstständige und gutartige Chondrome (bei Kindern von Poinsot und Guersant beobachtet) bildet, sondern herdweise in den bösartigen *Sarkomen* und *Adenomen des Hodens* auftritt. Diese Sarkome und Adenome bilden die gewöhnlichste Geschwulstform im Hoden. Neben ziemlich reinen Sarkomen und Adenomen, welche in der ganzen Substanz nur aus Sarkomgewebe oder nur aus Adenomgewebe bestehen, kommen auch häufig Mischgeschwülste, *Adenosarkome* vor, und gerade in ihnen finden sich nicht selten Inseln von Knorpelgewebe zerstreut. Sodann entwickeln sich zuweilen in den Sarkomen cystische Parthieen, theils durch myxomatöse Schmelzung, so dass man die Geschwulst als *Myxosarkom* bezeichnen kann, theils durch abgeschnürte Samencanäle, welche wirkliche Cysten mit glatten Wandungen bilden. Dann erhält die Geschwulst die Bezeichnung *Cystosarkom*. Wie bei den gleichnamigen Geschwülsten der Mamma (§ 193), so kann auch in diesen Geschwülsten eine adenomatöse oder sarkomatöse Wucherung von der Cystenwand in den Hohlraum der Cyste stattfinden; so entsteht das *Cystosarkoma proliferum s. phyllodes*. Santesson fand bei einem 1jährigen Kind ein Cystosarkom des Hodens mit Knorpel, Knochen und zwei Dermoidcysten, also eine wahre teratoide Geschwulst (vgl. § 223, allg. Thl). Aus dieser Schilderung wird man schon entnehmen, dass das Bild der Hodengeschwülste sehr vielgestaltig ist. Wenn man nun in früherer Zeit die *Carcinome des Hodens* von den Sarkomen klinisch zu trennen suchte, so muss eingestanden werden, dass diese Trennung klinisch nicht wohl aufrecht zu halten ist, wenn es auch dem pathologischen Anatomen gelingen mag, eine solche Unterscheidung durchzuführen. Das gleiche Verhältniss wurde auch bei den bösartigen Geschwülsten der Parotis hervorgehoben (§ 133). Hier wie dort muss man auch deshalb die überwiegende Mehrzahl der bösartigen Geschwülste zu den Sarkomen stellen, weil die Multiplication der Geschwulst selten durch die nächstliegenden Lymphdrüsen, sondern durch die Blutbahnen erfolgt (vgl. § 233, allg. Thl.). Das seltene Vorkommen eines *Scirrhus* des Hodens

(vgl. über Scirrhus mammae § 193) wird von Nepveu erwähnt. Französische Autoren (Hennequin, Sistach u. A.) haben noch im Gegensatz zu den bösartigen Geschwülsten des Hodens einen *gutartigen Fungus des Hodens* beschrieben, welcher besonders bei Kindern vorkommen soll. Wahrscheinlich handelt es sich bei diesem gutartigen „Fungus" nur um syphilitische Orchitis und um jene Formen granulirender Orchitis bei Kindern, bei welchen man nicht weiss, ob man sie mehr zur congenitalen Syphilis oder zur tuberculösen Orchitis rechnen soll (vgl. über diese Formen § 343, bei tuberculöser Orchitis).

Die Sarkome des Hodens — wenn wir unter dieser Bezeichnung die bösartigen Geschwülste des Hodens zusammenfassen dürfen — zeigen ein schnelles Wachsthum und erreichen eine bedeutende Grösse. Wenige Monate genügen, um eine faustgrosse Geschwulst bis zu Kopfgrösse anwachsen zu lassen; doch kommt auch eine langsamere Entwickelung nicht selten vor. Die ganz gross entwickelten Geschwülste bieten in diagnostischer Beziehung keine grossen Schwierigkeiten dar. Da es aber wichtig ist, die Exstirpation der Sarkome frühzeitig vorzunehmen, damit der Kranke doch einigermaassen gegen die Recidivbildung geschützt werde, so soll das Sarkom in seinem Beginn erkannt werden und diese Aufgabe ist nicht leicht. Meist füllt sich bei Beginn der Sarkomentwickelung die Scheidenhaut des Hodens mit Serum in Folge venöser Stauung an; *dann verhüllt die Hydrocele die beginnende Hodengeschwulst.* Manche Sarkome des Hodens enthalten auch bei bedeutender Weichheit so viel Flüssigkeit zwischen den Zellen, dass *das Sarkom die Erscheinung der Fluctuation* darbietet (vgl. § 28, allg. Thl.). Leichter ist es schon das Cystosarkom von der Hydrocele zu unterscheiden, weil die Cysten, welche deutliche Fluctuation zeigen, nur zerstreut in der Geschwulst liegen. Dass fibröse Veränderungen in der Scheidenhaut des Hodens auch die Fluctuation der eigentlichen Hydrocele undeutlich machen und der Hydrocele mehr den Charakter der Geschwulstbildung geben können, wurde § 347 schon erwähnt. *So ist die differentielle Diagnose zwischen der Hydrocele* (einschliesslich der Spermato- und Hämatocele (§ 348) *und dem Sarkom des Hodens in manchen Fällen schwer zu stellen.* Die Operation muss, wie § 356 zeigen wird, so eingerichtet werden, dass sie die diagnostische Frage in ihrem Verlauf löst und gestattet, für den einen und den anderen Fall den Schluss der Operation richtig zu gestalten.

Hinsichtlich der Bösartigkeit des Hodensarkoms sei noch erwähnt, dass nach Exstirpatio testis (§ 356) die Recidive meist in dem Stumpf des Samenstrangs örtlich eintreten. Später folgt die Multiplication des Sarkoms in inneren Organen, wenn nicht die Verjauchung des örtlichen, inexstirpabelen Recidivs schon vorher zum Tode führt. Ueber die *Sarkome und Carcinome des Leistenhodens bei Kryptorchismus* vgl. § 352.

§ 356. Die Exstirpatio testis (Castratio).

Die wichtigste und zweifelloseste Indication zur Exstirpation des Hodens ist die Entwickelung des bösartigen Sarkoms und Carcinoms in demselben (§ 355). Von Versuchen, welche man früher mit Unterbindung der Art. spermatica anstellte, um hierdurch das Wachsthum der Geschwülste zu hemmen (Maunoir), ist man längst wieder abgekommen, weil diese Versuche ganz erfolglos waren. Nur könnte die Indication zur Exstirpatio testis durch bösartige Geschwülste des Hodens insofern bestritten werden, als die Recidive der Geschwulst fast niemals ausbleiben. Nach Kocher ist eine dauernde Heilung nach Exstirpatio testis wegen bösartiger Hodengeschwülste noch nicht in einem einzigen Fall mit Sicher-

heit constatirt worden. Dennoch führen wir diese Operationen nach dem Grundsatz aus: Remedium anceps melius quam nullum.

Nächstdem kann für die Tuberculose des Hodens und Nebenhodens die Indication zur Exstirpatio testis aufgestellt werden (§ 344). Ferner kann es gestattet sein in einzelnen Fällen von Hämatocele, wie § 350 genauer erwähnt, den fibrös entarteten Hoden mit der Scheidenhaut zu entfernen. Sodann ist in der Bildung mehrfacher eiternder Hodenfisteln, welche die Function des Hodens schon vernichtet haben, eine sichere Indication gegeben (§ 344). Ob man bei Neurose des Hodens (§ 352) denselben entfernen darf und ob dann die Operation Erfolg verspricht, ist fraglich. Die Zeiten, in welchen man Kinder zu Castraten machte, um ihre Singstimmen zu cultiviren, sind vorüber.

Die Vorbehandlung (Rasiren des Operationsgebiets, Abführmittel, Abseifen, Carbolabwaschung u. s. w.) ist dieselbe, wie vor der Radicaloperation der Hydrocele (§ 350). Der Schnitt wird von dem Poupart'schen Band ab über die ganze Länge des Scrotums an seiner äusseren Seite bis zum tiefsten Punkt des Scrotums geführt. Bei kleineren Schwellungen und Geschwülsten legt man den Hoden auf die linke Hand und drängt ihn so gegen die Haut nach oben an, um dieser die für die Durchschneidung nöthige Spannung zu geben; grosse Geschwülste ergeben von selbst die nöthige Spannung. In derselben Linie wie die äussere Haut wird die blassrothe Schicht der Tunica dartos getrennt, von welcher übrigens bei längerem Bestand einer grossen Geschwulst nichts mehr zu erkennen ist. Dann folgt die Trennung des bindegewebigen Blattes, welches Samenstrang und Hoden umgiebt (Tunica communis); bei dieser Gelegenheit werden mindestens zwei A. A. scrotales quer durchschnitten, so dass mit ungefähr 4 Arterienpincetten die Sicherung der durchschnittenen Enden stattfinden muss. Bei langem Bestand der Schwellung oder Geschwulst entwickeln sich die Aeste der Scrotalarterien der Art, dass zahlreichere blutende Punkte hervortreten und mehr Pincetten in Thätigkeit treten müssen. *Nun eröffnet man die Scheidenhaut des Hodens.* Dieser Akt darf besonders dann nicht versäumt werden, wenn noch die Diagnose zwischen Hydrocele und Sarkom schwankt (vgl. § 355, Schluss). Nach der Eröffnung der Scheidenhaut kann man die Aussenfläche des Hodens sehen, seine Substanz betasten. Ergiebt sich nun der einfache Fall der Hydrocele, so ist mit der Eröffnung der Scheidenhaut die Operation beendet und man säumt die Wundränder der Scheidenhaut durch Nähte zu den Wundrändern der äusseren Haut heraus (vgl. § 350). Aber auch bei feststehender Diagnose soll die Eröffnung der Scheidenhaut nicht unterlassen werden, weil man nach derselben die Auslösung des Hodens von dem Grund des Scrotums und dem Septum scroti viel leichter bewirken kann, als ohne Eröffnung der Scheidenhaut. Der Hoden wird aus dem Schnitt der Scheidenhaut herausgedrängt und mit der linken Hand (bei grossen Geschwülsten mit scharfen Haken und Muzeux'schen Zangen, vgl. § 242, allg. Thl.) stark nach oben gezogen, während das Messer die Verbindungen des Hodens mit dem Scrotum allseitig trennt. Endlich hängt der Hoden nur noch an dem Samenstrang, und seine Trennung erfordert besondere Vorsicht. Hier empfiehlt sich folgendes Verfahren:

Oberhalb der Stelle, an welcher der Samenstrang getrennt werden soll, führt man mit gerader Nadel durch seine Substanz einen starken Seidenfaden und knotet die Enden des Fadens in der Luft, so dass der Faden einen Zügel bildet, an welchem man den Samenstrang nach Belieben anziehen kann. Nun trennt man unterhalb des Zügels den Samenstrang in kurzen Schnitten, am besten mit der Scheere. Jede Arterie, welche man verletzt, wird sofort, und zwar vor der gänzlichen Abtrennung des Samenstrangs, an ihrem centralen, spritzenden Ende mit der Schieberpincette isolirt gefasst und unter Schonung der umliegenden Gewebe

isolirt unterbunden. Solcher Arterien findet man in der Regel drei: die A. spermatica int., die grösste, an der Seite des Vas deferens gelegen, die A. spermatica ext., ein Ast der A. epigastrica, welche mehr in der Tunica funiculi spermatici verläuft, und die A. deferentialis, ein Ast der A. vesicalis, welcher der Wandung des Vas deferens genau anliegt. Die letztere Arterie kann so klein sein, dass sie nicht erkennbar ist und dann auch nicht unterbunden zu werden braucht. Bei grossen Hodengeschwülsten sind die Arterien stark entwickelt; dann kann auch eine grössere Zahl von Ligaturen am Samenstrang nöthig werden. Nach querer Trennung des Samenstrangs wird die Geschwulst entfernt; nun zieht man an dem Zügel noch einmal den centralen Stumpf des Samenstrangs hervor, revidirt ihn auf noch etwa blutende Punkte, um auch diese noch durch Ligaturen zu sichern. Der Zügel wird nach oben zur vorderen Bauchwand gelegt und mit einem Heftpflasterstreifen hier befestigt. Dann erfolgt die Anlegung der übrigen Ligaturen am Scrotum, eine Carbolirrigation der Wunde, Einlegen von zwei Drainröhren in der ganzen Länge der Wunde und Vereinigung der Haut durch eine längere Reihe von Nähten über den Drainröhren, endlich die Anlegung des aseptischen Verbands (§ 357). Die Heilung geschieht in der Regel per primam intentionem. Die Drains werden gegen den 5. bis 8. Tag entfernt. Der Fadenzügel bleibt für den Fall der Nachblutung nur bis zum ersten Verbandwechsel liegen.

Dem Verfahren der isolirten Ligatur an den einzelnen Arterien des Samenstrangs steht das Verfahren der *Ligatur des Samenstrangs en bloc* entgegen. Dasselbe ist früher oft geübt worden und ist offenbar sehr bequem. Man braucht nur einen einzigen Faden um den Samenstrang zu schliessen und zu knoten und kann dann sofort unterhalb desselben mit einem einzigen Schnitt den Samenstrang trennen. Aber die Erfahrung spricht nicht zu Gunsten dieses einfachen Verfahrens. Einmal ist die Gefahr der Nachblutung grösser, weil die bedeutende Elasticität des Samenstrangs die Fadenschlinge lockern kann; dann aber leidet der Kranke nach der Massenligatur heftige Schmerzen, weil die Nerven des Samenstrangs durch die Ligatur gequetscht werden, und endlich hat man beobachtet, dass, wahrscheinlich in Folge der Nervenquetschung, Trismus und Tetanus (§ 153, allg. Thl.) häufiger nach der Massenligatur aufgetreten ist. Deshalb ist es besser, dieses Verfahren zu unterlassen. — Bei Exstirpation eines sarkomatösen Leistenhodens (vgl. § 352) muss die Verletzung des Peritoneums thunlichst vermieden werden.

Auch mit dem Ecraseur und der galvanokaustischen Schlinge hat man die Trennung des Samenstrangs ausgeführt. Man kann sogar die ganze Operation mit diesen Instrumenten ausführen, indem man durch Kette oder Draht die Scrotalhaut und unter Hervordrängen des Hodens aus der Hautwunde und nochmaliges Anlegen der Kette und des Drahts die übrigen Verbindungen des Hodens mit dem Scrotum trennte. Besondere Vortheile kommen aber diesem Verfahren nicht zu (§§ 246 und 247, allg. Thl.). Dagegen haben sie den Nachtheil, dass sie die Scheidenhaut des Hodens nicht eröffnen und deshalb eine genaue Stellung der Diagnose vor Vollendung der Operation nicht zulassen. Von Chassaignac selbst, dem Erfinder des Ecrasements, sah ich eine solche Operation mit dem Ecraseur ausführen. Am Präparat erkannte Chassaignac erst, dass nicht eine bösartige Geschwulst, sondern eine Hämatocele vorlag, welche ohne Entfernung des Hodens durch Schnitt wahrscheinlich hätte geheilt werden können. Dittel wendet zur Unterbindung des Samenstrangs seine *elastische Ligatur* (§ 246, allg. Thl.), Stokes die *Acufilo-pressur* nach Pirrie (§ 302, allg. Thl.) an. H. Smith empfiehlt den Samenstrang mit dem Glüheisen zu trennen.

Während früher bei hoher Entzündung und Eiterung nicht selten der Wund-

verlauf nach Exstirpatio testis durch Peritonitis complicirt wurde und auch wohl der Tod durch Peritonitis septica (§ 231) eintrat, pflegt jetzt durch geregeltes aseptisches Verfahren der Wundverlauf günstig zu sein. Die Heilung per primam intentionem ist sehr gewöhnlich.

§ 357. Der aseptische Verband bei den Operationen am Urogenitalapparat und am Becken.

Die Durchführung des aseptischen Systems bei den Operationen am Urogenitalapparat erfordert einige besondere Maassregeln, welche hier zusammengestellt werden. Der Ausführung der Operation selbst soll mindestens ein Sitzbad, am besten mehrere Sitzbäder vorausgehen, um eine gründliche Reinigung der äusseren Haut zu erzielen. Das dann noch nothwendige Abwaschen und Abseifen des Operationsterrains unmittelbar vor der Operation wurde schon in den vorhergehenden §§ mehrfach erwähnt, ebenso das Wegrasiren der Haare am Mons Veneris, welche leicht septischen Schmutz, z. B. von Zersetzung des Harns herrührend, an sich tragen. Der Schwerpunkt für die Durchführung des aseptischen Systems liegt aber in der Anlegung des aseptischen Verbands.

Die alte Verbandlehre hat uns keinen Kunstverband überliefert, welchen wir, etwa ähnlich wie wir das Capistrum in erweiterter Form für die aseptischen Verbände der Gesichtsgegend benutzen (vgl. § 91), dem aseptischen Verband zu Grund legen könnten. Indessen muss geradezu eine *Spica perinei* als Grundlage des aseptischen Verbands dieser Gegend aufgestellt werden. Nachdem zwischen Scrotum und Oberschenkel auf jeder Seite eine wurstartige Masse von Jute eingelegt wurde, häuft man in einzelnen dünnen Lagen Haufen von Jute um das Scrotum und die Wurzel des Penis und füllt mit Jute auch die Gegend des Poupart'schen Bandes aus. Es soll die Jute so angehäuft werden, dass die fixirende Binde überall ein convexes Lager derselben, statt der wechselnden Contouren der Beckengegend vorfindet. Auch die beiden Spinae ant. sup. ossis ilei sollen mit einem Poster von Jute oder Watte verhüllt werden, weil sie sonst von der Binde einen unangenehmen Druck erfahren können.

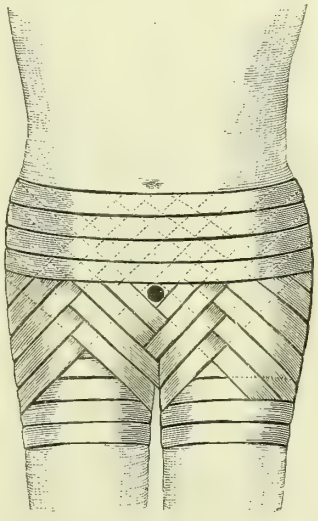

Fig. 257.
Aseptischer Verband für die Nachbehandlung der Operationen in der Beckengegend.

Die Spica perinei, mit welcher nun die Gazebinden die Verbandstoffe fixiren sollen, beginnt mit ein oder zwei Circeltouren um das grosse Becken, welche ober- und unterhalb der Crista ilei und über sie hinweg angelegt werden. Von diesen Circeltouren aus geht man nun an der hinteren Beckenwand, wir wollen sagen von der linken Seite desselben, schräg über das Kreuzbein zu der rechten Spalte zwischen Scrotum und Oberschenkel, dann an der Vorderfläche des Beckens in der Gegend des Poupart'schen Bandes wieder zur rechten Seite der hinteren Beckenwand, um von ihr wieder in schräger Tour über das Kreuzbein zur linken Spalte zwischen Oberschenkel und Scrotum zu gelangen. So kreuzen diese beiden Schrägtouren am Perineum und werden deshalb als „Spica perinei" bezeichnet (vgl. Fig. 257). Indem

man nun diese Touren wiederholt und Circeltouren um das grosse Becken dazwischen fügt, auch den Kreuzungspunkt der Touren von dem Perineum gegen das Scrotum hin nach vorn vorrücken lässt, schliesst sich allmählig der Verband um die ganze Gegend des Perineums, Scrotums und des Penis. Endlich fügt man einige Circeltouren um beide Oberschenkel dicht unter dem Poupart'schen Band hinzu; man lässt bei diesen Touren die Binde nicht vom Perineum zum Seitenrand des grossen Beckens zurück, sondern quer über den Oberschenkel laufen. Die Touren der Gazebinde bilden gewissermaassen eine eng anliegende Schwimmhose. Für die Spitze des Penis wird in die Binden eine kleine Oeffnung geschnitten, um das Harnlassen zu gestatten; doch muss bei dem Harnlassen der Penis weit hervorgezogen werden, damit nicht der Harn neben dem Penis in den Verband läuft. Die Analöffnung bleibt frei oder wird, wenn einzelne Spicatouren mit ihrer Kreuzung zu weit nach hinten gekommen sind, mit der Scheere freigelegt. Doch muss nach der Defäcation sorgfältig darauf geachtet werden, ob eine Beschmutzung der Verbandstoffe stattgefunden hat. Eine solche Beschmutzung, besonders mit dünnem Koth, dessen Flüssigkeit durch die Jute hindurch sickert, erfordert sofortigen Wechsel des Verbands.

Dass der Verband in seiner Anordnung etwas variiren kann, je nachdem die Wunde etwa an der Analöffnung, oder am Scrotum, oder am Penis liegt, versteht sich von selbst. Bei Wunden in der Nähe des Anus wird natürlich die Analöffnung geschlossen und muss für jede Defäcation der Verband geöffnet werden, um ihn nach derselben wieder anzulegen. Aber trotz dieser Unbequemlichkeit soll man den aseptischen Verband für alle wichtigeren Fälle nicht aufgeben.

Ein sehr unzureichender Ersatz für den aseptischen Verband mit Spica perinei ist die T-binde. Die horizontalen Schenkel derselben werden oberhalb der Crista ilei von hinten zur vorderen Bauchgegend geführt und hier geknüpft (BB, Fig. 258), die senkrechten Schenkel (ss) verlaufen von den Processus spinosi der Lendenwirbel abwärts über das Kreuzbein zum Perineum, wo dann der eine Schenkel rechts, der andere links zwischen Oberschenkel und Scrotum nach oben geführt werden, um in der seitlichen Bauchgegend mit einer Stecknadel oder durch Knüpfung eines Knotens ihre Befestigung an den horizontalen Schenkeln zu erhalten. Erst am Schluss der Wundheilung pflege ich jetzt noch von der T-binde Gebrauch zu machen.

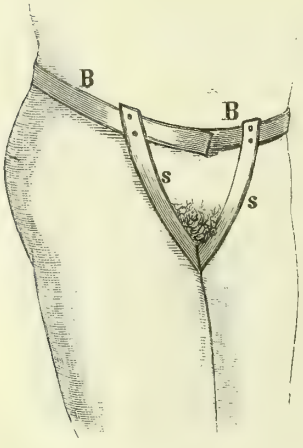

Fig. 258.
Die T-binde. Die vorderen Schenkel (ss) an den Beckengürtel (BB) befestigt.

Endlich können aseptische Verbandstoffe am Scrotum durch eng anschliessende Suspensorien befestigt werden; aber auch das Suspensorium soll in dieser Richtung erst am Schluss der Wundheilung Verwendung finden. Die Suspensorien werden jetzt meist aus gewebten Seidenstoffen angefertigt; der eigentliche Tragbeutel, welcher sich mit diesem elastischen Stoff genau an die Oberfläche des Scrotums anschliesst, steht nach hinten mit einem schmalen Beckengurt im Zusammenhang. Der vordere Rand des Tragbeutels wird dadurch nach vorn und oben fixirt, dass er mit Bändern an den vorderen Theil des Beckengurts angeknüpft wird.

FUNFUNDZWANZIGSTES CAPITEL.

Die Verletzungen und Krankheiten der Beckenknochen, einschliesslich der dieselben bedeckenden Weichtheile.

§ 358. Die Verletzungen der Beckenknochen.

Der Beckenring zeigt einige Kanten und Fortsätze, welche ohne Trennung der Continuität des Rings durch äussere Gewalten abgebrochen werden können, so die Crista ilei, wo nach Riedinger auch Rissfractionen durch Contractionen der Glutäalmuskeln vorkommen können, das Tuber ischii, die Processus spinosi des Kreuzbeins. Die Brüche dieser Fortsätze sind jedoch ziemlich selten und von keinem besonderen Interesse, weil bei etwaiger Dislocation eine Retention der reponirten Bruchstücke doch kaum erfolgen kann und überdies die Heilung in dislocirter Stellung, wenn sie auch statt durch Callus durch bindegewebige Vereinigung erfolgen sollte, doch keine besondere Functionsstörung hinterlässt. Etwas bedeutender sind *die Brüche, welche die Höhe des Beckenrings durchsetzen.* Ihr Entstehen erfordert eine bedeutende Gewalt, weil die ringförmige Anordnung der Beckenknochen sich wie eine Gewölbsstructur gegenüber den brechenden Gewalten verhält. Wenn nun die Gewölbsspannung überwunden wird, so beschränkt sich der Bruch selten auf *eine* Trennungslinie, welche die Höhe des Beckenrings durchsetzt; häufiger sind es *zwei Trennungslinien,* welche ein Stück des Rings aus seiner Continuität aussondern. Soweit nicht die Trennung in den Gelenklinien erfolgt und hierdurch Verletzungen erzeugt, welche wir weiterhin unter der Bezeichnung der Luxationen der Beckenknochen (§ 359) kennen lernen werden, so sind es besonders zwei Linien, welche durch solche Gewalten gefährdet werden: 1) eine Linie, welche von der Höhe der Crista ilei zum Rand der Incisisura ischiadica des Os ilei gezogen wird, also das Os ilei allein trifft; 2) eine Linie, welche nach einwärts von der Eminentia ileo-pectinea durch den horizontalen Ast des Os pubis, nach unten durch das Foramen obturatorium und durch den aufsteigenden Ast des Sitzbeins verläuft. Wenn die Continuitätstrennung in der letzteren Linie stattfindet, so trifft sie das Os pubis und das Os ischii, während die dazwischen liegende Membrana obturatoria wegen ihrer grösseren Elasticität unversehrt bleiben kann. Dass gerade die bezeichneten zwei Linien gefährdet sind, mag zum Theil von den physikalischen Verhältnissen der einzelnen Knochentheile, zum Theil aber auch davon abhängig sein, dass die brechende Gewalt, z. B. bei dem Fall auf die gestreckten Beine, durch das Femur auf die Pfanne und von dieser auf die benachbarten Theile des Beckenrings übertragen wird. Unter diesen Umständen wird das ausgebrochene Stück des Beckens mit der in ihm befindlichen Pfanne gegen die Beckenhöhle hin nach innen verschoben werden können. Wenn die Gewalt auf die Symphysis ossium pubis einwirkt, so kann auf beiden Seiten die unter 2) bezeichnete Linie brechen, so dass die Symphyse aus dem Beckenring ausgesondert und gegen die vordere Blasenwand hin verschoben wird.

Dieser letztere Bruch wurde von Messerer experimentell an der Leiche durch eine von vorn nach hinten wirkende Belastung des Beckens hergestellt, welche zwischen 170 und 300 Kgr. schwankte. Dagegen führte in den Versuchen Messerer's ein Druck, welcher auf die Pfannenränder von links nach rechts einwirkte und zwischen 170 und 400 Kgr. schwankte, zwar zu einer Doppelfractur, aber nicht in den beiden oben bezeichneten Linien, wie ich diese Bruchform glaube am Lebenden in einigen Fällen beobachtet zu haben, sondern nur die unter 2) bezeichnete Linie war vorn gebrochen, während die hintere

Bruchlinie durch das Kreuzbein, nahe der Symphysis sacro-iliaca, verlief. Solche Doppelbrüche sind von Malgaigne am Präparat nachgewiesen worden. Nur in einem Versuch Messerer's erfolgte ein Riss der Pfannensubstanz selbst und auch diese Art der Verletzung wird am Lebenden beobachtet, freilich sehr selten (vgl. bei Fractura colli femoris § 438). Eine Belastung, welche auf die Crista ossis ilei in der Grösse von 155—220 Kgr. einwirkte und sie in frontaler Richtung gegen die andere Crista hindrängte, bewirkte in den Versuchen Messerer's niemals einen Bruch, sondern eine Luxation in der Synchondrosis sacro-iliaca.

Bei allen Beckenbrüchen, welche den Beckenring von oben nach unten durchsetzen, ist die Dislocation in der Regel sehr unbedeutend; das Becken kehrt nach erfolgtem Bruch in seine normale Gestalt ziemlich zurück, was auch durch die Versuche Messerer's bestätigt wurde. Man wird deshalb die Diagnose wesentlich auf den Bruchschmerz bei Betastung zu begründen haben. Untersuchungen vom Rectum und von der Vagina durch den eingeführten Finger können von Nutzen sein. Die Blutergüsse aus der zerbrochenen Marksubstanz senken sich im Bindegewebe der Fascia pelvis nach unten zum Beckenausgang und bedingen *Schwellungen am Blasenhals*, welche oft in den ersten Tagen zu einer *Retentio urinae* führen. Auch kann die Erschütterung zur Lähmung der Blasenmuskeln führen. Indessen findet die Entleerung des Harns durch den Catheter keine besondere Schwierigkeit.

Die Prognose der Beckenfracturen hängt weniger von der Verletzung der Knochensubstanz, als von etwaigen Verletzungen der in der Beckenhöhle eingeschlossenen Organe ab. Diese Betheiligung der Beckenorgane ist bei *Schusswunden* und analogen Explosivverletzungen mit Eindringen von Fremdkörpern in der Beckenhöhle von der grössten Bedeutung. Besonders häufig wird die breite Fläche der Darmbeinschaufel von der Kugel durchbohrt. Die Gefahr der Wunde und ihr Verlauf hängt dann wesentlich davon ab, ob das Peritoneum, die Blase, der Dickdarm oder der Dünndarm gleichzeitig verletzt wurden (vgl. § 229, § 239 u. § 310). Zerreissungen der Art. und Ven. iliaca endigen gewöhnlich tödtlich. Aber auch schon das einfache Eindringen der Kugel bis in die Substanz des M. iliacus kann durch phlegmonöse Eiterung tödtlich enden, so dass die Bemerkungen des § 362 über Psoasabscesse auf diese Art der Verletzung mit bezogen werden können.

Während nun die Complicationen der Beckenfracturen eine sehr verschiedenartige Behandlung erfordern, braucht für den Knochenbruch selbst, ausser einigem Schutz gegen Druck (z. B. Lagern auf ein Wasserkissen, auf sehr weiche Federkissen oder Luftkissen) und der symptomatischen Behandlung der ersten Schmerzen (Eisbeutel, Carbolplatte u. s. w.) nichts besonderes zu geschehen. Die Brüche heilen in etwa 6 Wochen durch knöchernen Callus. Nur bei den erwähnten Doppelbrüchen, welche durch Einpressen des Schenkelkopfes in die Beckenhöhle entstehen, kann das Verfahren der permanenten Gewichtstraction am Unterschenkel und Oberschenkel (§ 440 und im allg. Thl. Fig. 169 § 348) von Nutzen sein.

§ 359. Die Luxationen der Beckengelenke.

Die Beckengelenke werden anatomisch als *Symphysis ossium pubis* und als *Synchondrosis sacro-iliaca* bezeichnet; doch soll man aus diesen Namen nicht schliessen, dass diese Verbindungen in fibrösen und knorpeligen Verwachsungen der Beckenknochen bestehen. Vielmehr hat Luschka nachgewiesen, dass schon in den früheren Stadien der fötalen Entwickelung die Gelenkspalten zwischen den beiden Ossa pubis und zwischen dem Kreuzbein einerseits, den beiden Ossa ilei andrerseits angelegt sind. Im späteren Leben fehlen die Gelenkspalten nur ganz ausnahmsweise. Freilich kann man die Beckengelenke nicht mit den Extremitä-

tengelenken in mechanischer Beziehung vergleichen; denn ihre Bewegungen sind sehr unbedeutend, weil an den Synchondroses sacro-iliacae eigenthümliche Verschränkungen der Gelenkflächen, und überdies an ihnen und an der Symphysis ossium pubis die sehr stark entwickelten Bänder ergiebige Bewegungen nicht zulassen. Bei der Belastung des Beckenrings durch den aufrechtstehenden Rumpf sinkt das Kreuzbein in kaum messbarer Ausdehnung zwischen den Ossa ilei nach unten (H. Meyer); das ist die einzige normale Bewegung der Beckengelenke. Im Uebrigen bildet das Becken einen festen Knochenring, welcher gewölbartig den Druck des Rumpfes und den Gegendruck der Femora bei dem Gehen und Stehen aufnimmt.

Luxationen des Ileosacralgelenks (der Synchondrosis sacro-iliaca) können nur so zu Stande kommen, dass entweder durch Ueberlastung in senkrechter Richtung das Kreuzbein in seinen Verbindungen mit *beiden* Ossa ilei verschoben wird (*Luxation des Kreuzbeins*), oder dass durch frontal von der Seite her einwirkenden Druck eine Beckenhälfte gegen das Kreuzbein und die andere Beckenhälfte verschoben wird. In dem letzteren Fall muss entweder gleichzeitig mit der Luxation des Ileosacralgelenks eine Luxation in dem Schoossgelenk (Symphysis ossium pubis) oder ein senkrecht verlaufender Bruch durch den horizontalen Schambeinast und durch den aufsteigenden Sitzbeinast erfolgen. Eine einzige Beobachtung von isolirter Luxation in einem Ileosacralgelenk ohne Verschiebung in dem Schoossgelenk und ohne Bruch ist in der Literatur von Salleron berichtet; das Os ilei war in der Richtung nach vorn gegen das Kreuzbein verschoben. Von den Luxationen des Kreuzbeins aus beiden Verbindungen hat Salleron nur 6 Fälle aus der Literatur gesammelt; von der gleichzeitigen Luxation einer Beckenhälfte in dem Ileosacral- und in dem Schoossgelenk enthält die Literatur nur drei Beobachtungen. Endlich kann das Durchpressen des Kindskopfes bei der Geburt durch das Becken die Gelenke, welche ohnehin schon in den letzten Schwangerschaftsmonaten durch die bedeutendere Entwickelung der Gefässe und Erweichung der starken Bänder eine gewisse Lockerung erfahren haben, zur Verschiebung bringen. Hier wirkt die dislocirende Gewalt von innen her und hat dann nicht die Gewölbsconstruction des Beckenrings zu überwinden, wie ja jedes Gewölbe durch Belastung von aussen her nur um so fester zusammengedrängt (gespannt) wird, während es von innen her leichter auseinander gehoben werden kann. Adams theilt mehrere Fälle mit, in welchen alle drei Gelenke nach schweren Entbindungen auseinander gewichen waren; an der Symphysis pubis kann eine Diastase bis zu 5 Ctm. Breite eintreten. Auch wurden Zerreissungen der Symphyse durch Contraction der Adductoren beobachtet.

Alle übrigen Fälle von Luxation der Beckenknochen beziehen sich auf gleichzeitige Luxationen und Fracturen. Messerer erzielte bei seinen Versuchen über die Mechanik der Beckenfracturen (§ 358) einmal eine Luxation im Ileosacralgelenk mit gleichzeitiger Fractur in der Nähe der Symphyse, indem er den Druck in der Richtung der Acetabula in frontaler Richtung einwirken liess; in den andern Versuchen der analogen Art brach immer das Kreuzbein in der Nähe des Ileosacralgelenks. Dagegen konnte Messerer in mehreren Fällen durch eine Belastung der Cristae ilei in querer Richtung die Darmbeinschaufel in dem Ileosacralgelenk zur Verschiebung nach vorn bringen. Dubreuil beobachtete nach Ueberfahren des Beckens die Luxation aller drei Gelenke und noch zwei Fracturen dazu. Nach Lossen wurde in 7 Fällen die Luxation aller Beckengelenke, immer mit tödtlichem Ausgang, beobachtet.

In Betreff der Diagnose, Prognose und Behandlung kann man die Luxationen der Beckengelenke in eine Linie mit den Beckenfracturen stellen; es sind eben Verschiebungen ebener Flächen, und ihre Beseitigung kann nur durch directen Druck wie bei den dislocirten Fracturen geschehen, wenn sie überhaupt möglich

sein sollte, was für die meisten Fälle zu bezweifeln ist. Noch schwerer wird die Erhaltung der normalen Stellung nach der Reposition zu erzielen sein, weil die Theile des Beckens nach dem Einreissen der starken Bänder leicht in die traumatische Dislocation zurückfedern werden. Mithin kann im Ganzen die Behandlung der Luxationen nur eine symptomatische sein (Catheterismus bei Harnverhaltung, gute Lagerung, Schutz vor Decubitus) und muss in dieser Beziehung auf die Behandlung der Beckenfracturen (§ 358) verwiesen werden.

Luxationen der Steissbeinwirbel und zwar sowohl gegen das Rectum nach vorn und unter die äussere Haut in der Richtung nach hinten wurden in einzelnen Fällen beobachtet. Die Reposition einer frischen Luxation dieser Art würde nicht schwer zu erreichen sein; bei Luxation gegen das Rectum müsste der reponirende Finger in das Rectum eingeführt werden. Auch die Retention könnte bei dem Zurückfedern nach hinten durch einen Druckverband, bei dem Zurückfedern nach vorn durch einen in das Rectum eingeführten Tampon erzielt werden. Bleibt das Steissbein in dislocirter Stellung stehen, so können später etwaige Beschwerden, welche von dieser Stellung abhängen, durch Resection des Steissbeins beseitigt werden.

§ 360. Die Entzündungen der Beckengelenke.

In Betreff der entzündlichen Vorgänge ist zu bemerken, dass die physiologischen Veränderungen der Beckenknochen während der Schwangerschaft, besonders die Erweichung der Bänder und die Lockerung der Beckengelenke, eine bedeutende Praedisposition für die Entzündungen geben. Da nun infectiöse Fieber (Septikämie und Pyämie, von den Wundflächen des Uterus und der Vagina ausgehend) nicht selten im Puerperium sind, so führen diese Puerperalfieber auch häufig zu metastatischen Entzündungen, und dann ist es begreiflich, dass solche Metastasen in den blutreichen und erweichten Geweben der Beckengelenke relativ nicht ganz selten auftreten. Von solchen metastatischen Eiterungen wird besonders das Schoossgelenk befallen, welches auch an den physiologischen Veränderungen in der Schwangerschaft den vorwiegenden Antheil nimmt. Es sei bei dieser Gelegenheit erwähnt, dass auch bei normalem Verlauf der Schwangerschaft, der Entbindung und des Wochenbetts *eine abnorme Beweglichkeit des Schoossgelenks* mit schmerzhafter Empfindung bei dem Gehen zurückbleiben kann. Fixirende Beckengürtel, Einwickelungen des Beckens mit Gummibändern werden für solche Fälle empfohlen.

Wenn man von diesen puerperalen Erkrankungen des Schoossgelenks absieht, so fällt der grösste Theil der Entzündungen der Beckengelenke nicht auf das Schoossgelenk, sondern auf die *Ileosacralgelenke.* Auch erkranken nach der Statistik von Delens an diesen Entzündungen Männer viel häufiger als Frauen, und zwar besonders häufig im Alter zwischen 20 und 35 Jahren. Die französischen Autoren gebrauchen für die Entzündung des Ileosacralgelenks häufig die Bezeichnung *Sacrocoxalgie;* früher wurde auch das Wort „Sacro-athrocace" gebraucht. Ich habe das Wort *Sacro-coxitis* vorgeschlagen, im Gegensatz zu der Bezeichnung „Coxitis", welche für die Entzündungen des Hüftgelenks üblich geworden ist.

Ueber die Ursachen der Sacro-coxitis kann man nur sagen, dass hier die verschiedenen Ursachen der Gelenkentzündungen überhaupt einwirken können. Unter 27 Fällen fand Delens in vier Fällen Gonorrhoe (§ 300) als Ursache der Gelenkentzündung. Die Mehrzahl der Fälle gehört wohl zu den granulirenden Gelenkentzündungen auf scrofulös-tuberculöser Grundlage; ein Theil dieser Entzündungen ist auch unzweifelhaft primär-ostealer Entstehung, d. h. eine granulirende Knochenmarkentzündung (Myelitis granulosa), welche von den benachbarten spongiösen Theilen des Os ilei und des Os sacrum auf das Ileosacralgelenk über-

greift. Selbstverständlich kommen auch traumatisch-angeregte Fälle der Sacro-coxitis vor.

Bei nicht-eiterigen Formen der Sacro-coxitis werden die Carbolinjectionen wohl die beste Art der Behandlung sein; denn für eine mechanische Art der Behandlung liegen hier keine Angriffspunkte vor. Die *eiterige Sacro-coxitis* führt zur Bildung von Abscessen, welche einen verschiedenen Verlauf nehmen. Der seltene Verlauf, dass ein Abscess aufsteigend sich an die vordere Fläche der Lendenwirbel verbreitet, wurde von Erichsen und Courty beobachtet. Nach unten kann der Abscess an der hinteren Fläche des M. psoas zur Incisura ischiadica wandern und hier unter dem M. M. glutaei zum Vorschein kommen. Auch kann der Abscess in der Scheide des Psoas weiter verlaufen und so der Gruppe der Psoasabscesse (§ 362) sich anreihen. Endlich aber — und das ist der beste und glücklicherweise nicht seltene Verlauf — kann der Abscess nach hinten unmittelbar unter die Haut treten; auf diesem Weg muss der Eiter allerdings die mächtigen Bänder einschmelzen, welche sich zwischen dem hinteren Rand des Os sacrum und des Os ilei ausspannen und als Ligam. vaga eine Dickenausdehnung bis zu mehreren Centimetern erreichen; aber dieser Einschmelzung geht bei granulirenden Entzündungen eine granulirende Degeneration der Bänder voraus, welche ihre eiterige Schmelzung vorbereitet.

Die Abscesse müssen, sobald sie erkannt und dem Messer zugängig werden, auch sofort geöffnet und drainirt werden; dann muss bei granulirender Entzündung eine Auskratzung der granulirenden Abscesswand und der erkrankten Synovialis, sowie des erweichten Knochengewebes hinzugefügt werden. Formelle Resectionen des Ileo-sacralgelenks sind bei Sacro-coxitis wohl kaum nothwendig; sie würden auch für das Gehen, wobei das Rumpfgewicht von einem geschlossenen Beckenring getragen werden soll, leicht Störungen hinterlassen können.

Im Sacro-coccygealgelenk, sowie in den Gelenken zwischen den Steissbeinwirbeln, werden ebenfalls Entzündungen beobachtet, aber in kleiner Zahl. In Betreff ihrer Behandlung genügt der Hinweis auf die allgemeine Darstellung der Behandlung der Gelenkentzündung (§§ 114—116, allg. Thl.).

§ 361. Die Entzündungen der Beckenknochen.

Traumatische Eiterungen der Beckenknochen zu beobachten, giebt uns die kriegs-chirurgische Praxis bei den *perforirenden Schusswunden* des Beckens Gelegenheit, während in der Friedenspraxis complicirte, d. h. mit äusserer Hautwunde complicirte Fracturen der Beckenknochen ziemlich selten sind. Bei den relativ häufigen Schusswunden der Darmbeinschaufel gestaltet sich der Verlauf nicht nur danach verschieden, ob schwere Verletzungen der Beckenorgane (vgl. § 358) gleichzeitig erfolgt sind, sondern auch danach, ob die Kugel in den spongiösen Theilen der Darmbeinschaufel die Knochensubstanz in Form eines Lochschusses den Knochen einfach durchbohrte, oder ob sie in den marklosen, spröden Theilen des Knochens eine Splitterfractur hervorbrachte (vgl. § 73, allg. Thl.). Der erstere Fall ist weitaus der günstigere, indem der runde Knochencanal ähnlich einem Drainrohr wirkt und den Wundsecreten die Entleerung aus dem Becken gestattet. Im letzteren Fall verbreitet sich die Eiterung weithin zwischen den Splittern und in den Fissurlinien des Knochens und zwingt zu Einschnitten, Splitterextractionen, ausgedehnten Drainirungen u. s. w., um den Abfluss der Wundsecrete zu reguliren. Eine solche Regulirung ist aber eine dringende Nothwendigkeit, um die *phlegmonöse Eiterung des Bindegewebes des kleinen Beckens* zu verhüten. Die Gefahr dieser Eiterung liegt am nächsten, wenn dieser Bindegewebsraum, zwischen der Fascia pelvis und dem inneren Periost der Beckenknochen gelegen,

unmittelbar von der Kugel betroffen wird; aber auch ein Schusscanal, welcher nicht das kleine Becken trifft, sondern nur durch die Darmbeinschaufel bis in den M. iliacus sich erstreckt, kann dadurch sich mit der Phlegmone im kleinen Becken compliciren, dass die Eiterung im parostealen Bindegewebe zwischen Muskel und Knochen nach unten sich fort verbreitet.

Die Phlegmone im kleinen Becken endet, sobald sie einmal entwickelt ist, fast immer tödtlich. Der vielgestaltige Raum, welcher sich zwischen die Organe des kleinen Beckens, besonders zwischen Blase und Rectum einschiebt, seine grosse Fläche, die Nachbarschaft des Peritoneums, der Reichthum des kleinen Beckens an Venen, welche leicht thrombosiren und durch eiterigen Zerfall der Thromben zur Pyaemia multiplex (§ 127, allg. Thl.) führen, endlich die Unmöglichkeit mit Incision und Drainirung eine genügende Correction der Eiterung zu bewirken, alle diese Momente wirken zusammen auf den ungünstigen Verlauf ein. Man soll deshalb versuchen, bei ansteigendem Fieber durch Incision von aussen, Erweiterung des Knochenschusscanals durch Splitterextraction, bei Lochschüssen durch den Meissel, die antiseptische Bespülung und die Drainirung der verletzten Gewebe in der Beckenhöhle so durchzuführen, dass die Phlegmone vermieden wird. Eine Drainirung des Bindegewebes des kleinen Beckens ist noch am besten so zu erreichen, dass man vom Schusscanal aus mit dem Finger den tiefsten Punkt der vereiterten Gewebe gegen das Cavum ischio-rectale hin markirt und von dem Perineum aus durch Incision zwischen Tuber ischii und der Analöffnung mit der Kornzange den Finger zu erreichen sucht. Dann kann ein Drainrohr von oben nach unten durch den Seitentheil des kleinen Beckens gezogen werden. Auch der hintere Theil der Höhle des kleinen Beckens kann mit Drainröhren versehen werden, welche in der Nähe der Steissbeinspitze ausmünden. — Ueber die Verletzungen der grossen Gefässe des Beckens vgl. § 364.

Die *nicht-traumatischen Eiterungen des Beckenknochens* beziehen sich meistens auf die *„Caries" der Beckenknochen,* d. h. auf eine granulirende Schmelzung des Knochengewebes mit langsam sich entwickelnder Eiterung und Bildung eiternder Fisteln. Wie bei der Caries der Rippen (§ 204) und des Brustbeins (§ 207) müssen wir auch an den Beckenknochen unter den Fällen der sogenannten Caries zwei ätiologisch zu trennende Reihen unterscheiden: nämlich die Fälle der syphilitischen Caries, welche aus der eiterigen Schmelzung der Gummiknoten (Syphilome § 234, allg. Thl.) hervorgeht, und die Fälle der *Myelitis granulosa,* welche auf scrofulös-tuberculöser Grundlage sich entwickelt. Die erstere Form ist an den Beckenknochen jedoch bei weitem seltener als die letztere, im Gegensatz zu den Rippen, wo die syphilitische Form wohl als die relativ häufigere betrachtet werden muss. Dass die Myelitis granulosa der Beckenknochen auch mit der Synovitis der Beckengelenke verbunden sein kann, wurde schon bei Besprechung der Sacro-coxitis (§ 360) erwähnt.

Während Gummiknoten an jedem Theil der Beckenknochen entstehen können, wird von der Myelitis granulosa besonders häufig der hintere, markreiche Theil der Darmbeinschaufel nahe der Synchondrosis sacro-iliaca, dann das Tuber ischii befallen. Der Markreichthum dieser Knochentheile erklärt die vorwiegende Häufigkeit ihrer Erkrankung (§ 214, allg. Thl.). Doch gehören auch Fälle von Caries an der Crista ilei, an dem Os pubis und am Kreuz- und Steissbein nicht zu den grossen Seltenheiten. Die Prognose der echten Myelitis granulosa auf scrofulös-tuberculöser Grundlage ist nicht günstig; die locale Behandlung der Herde ist nicht leicht, die Entfernung der kranken Gewebe nicht mit Sicherheit zu erzielen; in manchen Fällen kann die Entwickelung der allgemeinen Tuberculose und der amyloiden Degeneration der grossen Unterleibsdrüsen nicht aufgehalten werden.

Was die operative Behandlung der Knochenentzündungen am Becken betrifft, so kann nach traumatischer Eiterung (selten auch durch Myelitis acuta, vgl. § 92, allg. Thl.) eine *Nekrose der Beckenknochen* eintreten, welche eine förmliche *Sequestrotomie* (§ 286, allg. Thl.) erfordert. Man hat auch beobachtet, dass Sequester der Ossa pubis an der Symphyse in die Blase durcheiterten, den Kern von Blasensteinen bildeten (§ 322) und mit diesen durch Cystotomie entfernt wurden. Bei Caries der Beckenknochen ist das Evidement (§ 287, allg. Thl.) die allgemein zutreffende Operation. Bei der Sequestrotomie wie bei dem Evidement ist der Verlauf der grossen Arterien bei der Führung der Erweiterungsschnitte von den Fistelgängen aus wohl zu berücksichtigen, besonders der Verlauf der A. pudenda comm. an der hinteren Fläche des Tuber ischii und am unteren Rand des aufsteigenden Astes des Os ischii; aber auch der arterielle Kranz, welchen die A. ileo-lumbalis und die A. circumflexa ilei auf der Crista ilei bilden, soll nicht ohne Noth verletzt werden. Bei der Erweiterung von Fisteln, welche zwischen den Glutäalmuskeln verlaufen, könnten die A. A. glutaeae und ihre Aeste verletzt werden. Wie man durch halbstumpfe Dilatation der Fistelgänge solche Arterienverletzungen im allgemeinen vermeidet, wurde schon im § 277, allg. Thl. genügend auseinandergesetzt.

Mehrfach habe ich Fälle von Beckenfisteln behandelt, welche in der Nähe der Spina ossis ilei ant. sup. und an der äusseren Hälfte des Poupart'schen Bandes ausmündeten und welche bei der Sondirung die Sonde in bedeutende Tiefe in der Richtung gegen die Synchondrosis sacro-iliaca vordringen liessen, ohne dass der vermuthete Knochenherd erreicht und bestimmt nachgewiesen werden konnte. In solchen, diagnostisch unklaren Fällen war es mir auffällig, dass unter Einschieben eines sehr langen Drainrohres mit allmähliger Kürzung desselben die Fisteln sich ohne weiteres schlossen. Findet man also keinen Knochenherd in der Tiefe der Fisteln, so kann man zunächst die einfache Drainirung versuchen.

Die *Parametritis,* welche nicht selten nach der Entbindung entsteht, führt in ihren eiterigen Formen zu Abscessen, welche entweder in die Vagina oder in das Rectum durchbrechen, oder ihren Weg nach oben gegen den oberen Rand des kleinen Beckens nehmen. Im letzteren Fall gelangen die Abscesse wieder in die Fossa iliaca und werden endlich am Poupart'schen Band oder auch in etwas selteneren Fällen an der Crista ilei eröffnet. Nach der Eröffnung und Drainirung pflegt bei dem parametritischen Abscess die Heilung ziemlich schnell einzutreten.

Die Knochenentzündungen des Acetabulums werden erst bei der Coxitis (§ 444) besprochen werden, weil sie zu dieser Krankheit in nächster Beziehung stehen.

§ 362. Die Entzündungen der Muskeln und Schleimbeutel, welche die Beckenknochen umgeben.

Unter den Entzündungen der Muskeln in der Nähe der Beckenknochen nimmt die *Psoitis* und ihre eiterige Form, der *Psoasabscess,* den ersten Rang ein. Die häufigste Entstehung des Psoasabscesses durch die Myelitis granulosa der unteren Brust- und der oberen Lendenwirbel wurde schon § 211 erwähnt und der Verlauf beschrieben. Ferner wurde bei der Sacrocoxitis (§ 360) hervorgehoben, dass die betreffenden Abscesse ebenfalls unter die Fascie des M. psoas eintreten können. In ähnlicher Weise führt die Knochenentzündung an der Innenfläche der Darmbeinschaufel zu Abscessen, welche unter dem M. iliacus liegen und von ihm aus an den M. psoas gelangen. Endlich sind die *Muskelrisse des M. psoas* zu erwähnen, welche dadurch entstehen können, dass der hinten überfallende Körper durch eine kraftvolle Beugebewegung im Hüftgelenk vor dem Fall bewahrt werden soll. Solche Muskelrisse heilen gewöhnlich ohne Eiterung. Dagegen kommen während des Typhus Muskelrisse des M. ileo-psoas vor, ähnlich

den analogen Rissen des M. rectus (§ 223) und diese Risse führen durch die fieberhaft-septische Infection der Rissstelle zu ausgedehnten Eiterungen. Auch scheinen Vereiterungen der Lymphdrüsen den Anlass zur Bildung von Psoasabscessen geben zu können; in manchen Fällen ist es auch unmöglich, die Ursache des Psoasabscesses bestimmt nachzuweisen. Alle Psoasabscesse sollen so behandelt werden, wie es schon für die Wanderabscesse der Myelitis granulosa der Wirbel § 213 empfohlen wurde, d. h. sie sollen, sobald sie am Poupart'schen Band erkannt werden und nun ohne Verletzung des Peritoneums eröffnet werden können, dann auch möglichst früh eröffnet und drainirt werden.

Dass die Wanderung der Abscesse, welche von den Brust- und Lendenwirbeln ausgehen, auch in das Gebiet des M. quadratus lumborum, der M. M. obliqui, sodann auch der M. M. glutaei führen kann, wurde § 211 erwähnt. Doch ist das Verhalten dieser Muskeln gegenüber den Eiterungen, welche an ihren Flächen verlaufen, mehr passiv, als das Verhalten der Substanz des M. psoas, welche bei den Psoasabscessen unter eiteriger Schmelzung einen mehr activen Antheil nimmt.

Schleimbeutel sind an den Becken in nicht geringer Zahl vorhanden; doch betheiligen sich die tief gelegenen Schleimbeutel sehr selten an entzündlichen Vorgängen. So ist z. B. von Entzündungen des grossen Schleimbeutels, welcher von dem Tuber ischii nach aufwärts sich erstreckt und zwischen der hier überknorpelten Knochenfläche und den Rollmuskeln des Oberschenkels (M. gemmelli und M. obturator int.) liegt, fast nichts bekannt. Auch der grosse *Schleimbeutel des Tuber ischii*, welcher seine untere Fläche bedeckt, erkrankt selten. In einem Fall musste ich diesen Schleimbeutel wegen Entwickelung zahlreicher Reiskernkörper (§ 113, allg. Thl,) und begleitendem Hydrops exstirpiren. Auch bei tiefgreifendem Decubitus (§ 175, allg. Thl.) kann durch die Gangrän der bedeckenden Weichtheile dieser Schleimbeutel geöffnet werden; dann geht von der Verjauchung desselben eine phlegmonöse Eiterung des tiefen Bindegewebes aus, welche das Leben bedroht und die sonst schon ungünstige Prognose eines ausgedehnten Decubitus noch mehr verschlimmert.

Die Schleimbeutel, welche zwischen der hinteren Fläche des Kreuzbeins und Steissbeins einerseits und der äusseren Haut andererseits liegen, sind am häufigsten Sitz entzündlicher Erkrankungen. Diese Schleimbeutel sind sehr unregelmässige Bildungen, so dass sie an jeder Stelle des Kreuz- und Steissbeins vorkommen können; doch liegen sie meist in der Medianlinie des Körpers und entsprechen demnach den Processus spinosi des Kreuzbeins. Geringe Reizungen derselben finden schon durch den Druck bei dem Sitzen, z. B. bei dem Reiten, statt. Hieraus entwickeln sich, ebenso wie aus Blutergüssen nach Quetschungen, hydropische Ergüsse. Zuweilen entstehen aber auch, besonders bei fortgeleiteter Entzündung von der wund gewordenen äusseren Haut aus, Eiterungen. Nach Eröffnung der Abscesse bleiben dann Fisteln zurück, welche die Sonde in die Tiefe bis zur Synovialhöhle dringen lassen und ein synoviahaltiges Secret liefern. Diese *Fistulae sacrales* und *coccygei* dürfen nicht mit der Fistula ani verwechselt werden, von welcher sie sich nicht nur durch das synoviahaltige Secret, sondern auch durch ihre mediane Lage unterscheiden. Auch liegen die Fistulae ani immer weiter nach vorn am Perineum (vgl. hierüber § 243). Neben den Fisteln am Kreuz- und Steissbein, welche aus der Vereiterung der Schleimbeutel hervorgehen, giebt es aber auch noch, wie es scheint, angeborene Fisteln, oder doch wenigstens Fisteln, welche mit den etwas verwickelten entwickelungsgeschichtlichen Vorgängen dieser Gegend im Zusammenhang stehen. So erkennt man an vielen Menschen einige Ctm. nach hinten von der Analöffnung, ungefähr der Grenze zwischen Steissbein und Kreuzbein entsprechend, eine *tiefe Einziehung*, welche fast wie eine Knochennarbe erscheint und *dem unteren Ende der Chorda dor-*

salis entspricht. In dieser Einziehung fand ich einige Mal nässende Fistelgänge ausmünden, welche bis zu 2 Ctm. nach oben in die Tiefe führten. Luschka beschrieb als Rudiment des unteren Endes der Chorda dorsalis die sogenannte *Steissdrüse*, welche an der vorderen Fläche des Kreuzbeins liegt und Sitz cystischer Entartung soll werden können; doch haben andere Anatomen (Arnold) die Existenz dieser Steissdrüse wieder bestritten, so dass es doch nicht recht zulässig ist, von Erkrankungen derselben zu sprechen.

Der grosse Schleimbeutel des M. glutaeus max. am Trochanter major fällt schon so sehr in das Gebiet des Hüftgelenks, dass seine Entzündungen erst § 450 besprochen werden können; ebenso auch die Entzündungen des grossen Schleimbeutels des M. ileo-psoas, welcher auf der Vorderfläche des Hüftgelenks liegt.

§ 363. Die Geschwülste der Beckengegend.

Die Trennung der Symphyse bei angeborener Bauchblasenspalte wurde § 338 schon erwähnt. Die mangelhafte Entwickelung des Acetabulums wird in ihren Beziehungen zur angeborenen Hüftluxation § 458 beschrieben werden. So bleibt von den angeborenen Krankheiten des Beckens hier nichts weiter zu erörtern übrig, als die angeborenen Geschwülste der Beckengegend. Unter diesen ist die *Spina bifida des Kreuzbeins* zu nennen. Da aber diese Spina bifida nur durch ihren tieferen Sitz von der Spina bifida der Lendenwirbelsäule sich unterscheidet, so kann hier einfach auf § 222 verwiesen werden. Wenn man nun die Spina bifida ausschliesst, so bleibt eine Gruppe von Geschwülsten übrig, welche unter dem allgemeinen Namen der *angeborenen Sacralgeschwülste* zusammengefasst werden können.

Fig. 259.
Das Schliewener Kind mit contractiler Sacralgeschwulst.

Die anatomische Zusammensetzung dieser Geschwülste ist ausserordentlich verschieden. Zuweilen bestehen sie nur aus Fett- und Bindegewebe und könnten als Fibro-Lipome bezeichnet werden. Dann giebt es aber Geschwülste dieser Art mit grösseren und kleineren cystischen Bildungen (Cystenhygrome); ferner treten Kalk-, Knorpel- und Knochenplatten, Haare und endlich sogar quergestreifte Muskeln in ihnen auf, so dass nun die Geschwulst mehr einem rudimentären Fötus ähnlich wird und eine eigentliche Teratoidgeschwulst (§ 223 allg. Thl.) darstellt. So verschiedenartig, wie die Zusammensetzung dieser Geschwülste, ist auch ihre Grösse und ihr Zusammenhang mit den normalen Theilen des Kranken. Grosse Geschwülste, welche sogar eigene Muskelbewegungen zeigen, machen beinahe den Eindruck eines eigenen Organismus, so dass man eine Art Doppelbildung des betroffenen Individuums (Fötus in foetu) annehmen kann (Fälle von Fleischmann, Himly u. s. w.); von diesen seltenen Fällen ist das sogenannte „Schliewener Kind" (Fig. 259) mit seinen bedeutenden Muskelcontractionen in der Geschwulst durch die Untersuchungen Virchow's in neuerer Zeit besonders bekannt geworden. In andern Fällen sind kleinere und grössere Geschwülste dieser Gegend bald im Zusammenhang mit der fascialen Decke des Kreuzbeins und der unteren Lendenwirbel, bald mit den Wirbelbögen

verwachsen, bald endlich auch bei Spaltung der Wirbelbögen im Zusammenhang mit dem Wirbelcanal und der Cauda equina, so dass die Geschwülste, besonders wenn sie einen grösseren cystischen Hohlraum enthalten, sich wiederum der Spina bifida annähern. In einem Fall fand P. Bruns die Structur eines Neuroms mit Aufknäuelung der Nervenfäden (Rankenneurom). So zeigt fast jede angeborene Sacralgeschwulst, welche an der Leiche oder nach der Exstirpation untersucht wurde, ihre besonderen Verhältnisse. Auch von der Vorderfläche des Kreuzbeins, aus der Gegend der Luschka'schen Steissdrüse können Geschwülste sich nach hinten durch das Kreuzbein hindurch entwickeln (Fälle von Heschl und Beumer). Hinsichtlich der Exstirpation ist zu bemerken, dass man bei breiter Verwachsung der Geschwulst mit den Wirbeln wohl besser die Operation unterlässt; aber auch bei scheinbar beweglichen Geschwülsten können stielartige Verlängerungen aus cystischen Räumen in den Wirbelcanal verlaufen, so dass die Operation nur unter strengsten Maassregeln der Asepsis unternommen werden darf und bei Eintritt der geringsten Eiterung durch Fortschreiten derselben in den Wirbelcanal tödtlich werden kann. Während Wernher und Lotzbeck die Exstirpation für unzulässig halten, sind erfolgreiche Operationen von Bartscher, Braune, v. Bruns u. A. berichtet worden; doch ist die Zahl der Misserfolge bedeutender, als die Zahl der Erfolge (Schreiber). Bei grossen cystischen Räumen in der Sacralgeschwulst kann dieselbe Behandlung durch Jodinjectionen versucht werden, welche § 222 für die Behandlung der echten Spina bifida empfohlen wurde.

An anderen Orten des Beckens, als am Kreuzbein und Steissbein, kommen angeborene Geschwülste nicht vor. Auch sind die Geschwülste, welche im späteren Leben an den Beckenknochen entstehen, glücklicherweise nicht allzu häufig; es sind nämlich meist *bösartige Sarkome*, welche sich von der Darmbeinschaufel, seltener von anderen Theilen des Beckenskelets aus, entwickeln. Diese Sarkome können in ihrem Innern ein strahlenartiges Gerüst von Knochenbalken haben und besitzen dann etwas festere Consistenz. Man bezeichnet diese Form als *Osteosarkom*. Auch kommen chondromatöse Bildungen in diesen Sarkomen vor. Bei bedeutender Entwickelung der Blutgefässe kommt es zu einem Pulsiren der Geschwulstmasse, so dass ein solches *Sarkoma pulsans* nicht mit Aneurysmen (§ 364) verwechselt werden darf. Gewöhnlich sind die Sarkome der Beckenknochen primäre Sarkome; doch kommen auch Fälle vor, in welchen durch Amputatio oder Exarticulatio femoris grosse Sarkome des Femurknochens (§ 489) entfernt wurden und dann das Recidiv in den Beckenknochen auftritt. Das schnelle Wachsthum der Sarkome der Beckenknochen führt bald zu functionellen Störungen der in die Beckenhöhle eingeschlossenen Organe, besonders zu Compression des Rectum mit Retention der Fäces, so dass die Dilationsbehandlung der Rectalstrictur durch Sondirung (§ 247), unter Umständen sogar die Colotomie (§ 255) nöthig wird. Versuche der Exstirpation dieser Sarkome sind schon technisch kaum ausführbar, mit der grössten Lebensgefahr verbunden und selbst im besten Fall der Heilung der Operationswunde deshalb wenig befriedigend, weil das Recidiv nicht ausbleiben wird. Ein Versuch Billroth's, durch die Resection ungefähr einer Hälfte des Beckenrings ein solches Sarkom zu entfernen, endete einige Stunden nach der Operation tödtlich. Leider muss man vorläufig noch die Sarkome der Beckenknochen als ein ungeeignetes Object für die operative Behandlung bezeichnen. Der Tod erfolgt bei ungeheuerem Wachsen der Geschwulst an Erschöpfung. Bei den *selteneren Chondromen* wäre eher eine Exstirpation mit Resection der Beckenknochen zu wagen.

Den Weichtheilen der Höhle des kleinen Beckens gehört die Entwickelung grosser *Lipome* an, welche einen doppelten Weg nach aussen finden können: sie können nämlich, wie schon § 249 erwähnt wurde, im pararectalen Bindegewebe

nach unten sich entwickeln und unter Vorstülpung der Rectalschleimhaut bald in der Analöffnung, bald neben ihr zum Vorschein kommen, oder sie treten nach hinten durch die Incisura ischiadica major unter die Glutäalmuskeln. In beiden Fällen ist ihre Exstirpation dadurch möglich, dass man von aussen her ein Stück des Lipoms freilegt und von diesem Stück aus die übrige Masse der Geschwulst aus der Beckenhöhle hervorzieht.

Ueber die Aneurysmen der Beckenarterien vgl. die folgenden §§.

§ 364. Allgemeines über die Indicationen zur Unterbindung der Beckenarterien (Aorta, A. A. iliacae, A. A. glutaeae).

Wie überall, so sind auch hier die Nachblutungen nach frischen Verletzungen und die Aneurysmen der Arterien die gewöhnlichste und fast ausschliessliche Indication, mit Ausnahme der Unterbindung der A. iliaca ext., welche auch durch andere Krankheiten der unteren Extremität, z. B. durch Elephantiasis (vgl. § 308, allg. Thl.) indicirt werden kann.

Für die Bildung der *Aneurysmen* ist die Theilung *der A. iliaca comm. in A. iliaca ext. und A. iliaca int.* (s. hypogastrica) eine ähnlich praedisponirte Stelle, wie die Theilungsstelle der A. anonyma (§ 173) und die Theilungsstelle der A. Carotis comm. Die Endarteriitis deformans (§ 138, allg. Thl.) führt an solchen Theilungsstellen früher zu spindelförmiger und sackförmiger Dilatation, als an anderen Theilen des Verlaufs der grossen Arterien. Diese Aneurysmen, welche bald mehr der A. iliaca ext., bald mehr der A. iliaca int. angehören, können noch zuweilen durch die Continuitätsligatur der A. iliaca comm. behandelt werden; aber in anderen Fällen setzen sie sich in diesen Arterienstamm fort oder überlagern denselben durch ihre Schwellung der Art, dass ein praeparatorisches Aufsuchen der A. iliaca comm. nicht mehr ausführbar bleibt. Deshalb kann man in solchen Fällen nur zwischen dem kühnen Verfahren Syme's, welches schon in § 306, allg. Thl. erwähnt wird (breite Spaltung des Aneurysmensackes mit dem Messer, Eingehen mit der Hand, Verstopfung der Lichtung der zuführenden Arterie — in diesem Fall der A. iliaca comm. — durch den Zeigefinger, Unterbindung über den Zeigefinger hin mit Zurückziehen desselben bei dem Knoten des Fadens), und dem nicht minder kühnen Verfahren Astley Cooper's, der Unterbindung der Aorta über ihrer Theilungsstelle, wählen. Syme hat einen Erfolg mit seinem Verfahren erzielt, während bis jetzt alle Unterbindungen der Aorta tödtlich endeten; doch wird § 365 die Zulässigkeit der Aortenunterbindung trotz der bisherigen Misserfolge hervorheben müssen.

Aneurysmen der A. A. glutaeae wurden nach Stichverletzungen der Glutäalgegend zuweilen beobachtet und theils durch Unterbindung der zu- und abführenden Gefässe an Ort und Stelle unter präparatorischer Freilegung des Aneurysmensacks, theils durch Unterbindung der A. iliaca int. behandelt; die letztere Art der Behandlung wird nur dann vorzuziehen sein, wenn der aneurysmatische Sack eine bedeutende Grösse erreicht hat. Am zweckmässigsten ist es bei frischen, stark blutenden Wunden der Glutäalgegend sofort die Wunde zu erweitern und durch Unterbindung der getrennten Gefässabschnitte den Verletzten gegen alle Eventualitäten sicher zu stellen. Hierzu bedarf es nicht der bestimmten anatomischen Regeln, welche zur Aufsuchung des Stammes der A. glutaea sup. oder der A. glutaea infer. aufgestellt werden könnten (vgl. § 366, Schluss).

Die Unterbindung der A. iliaca ext. ist unter den hier zu erörternden Continuitätsunterbindungen die am häufigsten geübte und deshalb wichtigste Unterbindung. Bei der Erörterung der Ligatur der A. femoralis (§ 443) werden wir

auf die Indicationen zu der Unterbindung der A. iliaca ext. zurückgreifen müssen, weil die Indicationen für beide Operationen ziemlich identisch sind und sich auf Verletzungen und Krankheiten der unteren Extremität beziehen. Doch mag hier eine Indication noch erwähnt werden, welche der Unterbindung der A. iliaca ext. allein zukommt: nämlich die Nachblutungen aus den Unterbindungsstellen der A. femoralis (vgl. über diese Indication auch § 309, allg. Thl.). Die A. femoralis gehört nicht zu den Arterien, welche auf eine längere Strecke ihres Verlaufs regelmässig keinen Ast abgeben, während schon im § 309, allg. Thl. die A. iliaca ext. als eine solche Arterie bezeichnet wurde. Da man nun früher bei dem Erfolg der Ligatur auf die längere Bildung eines intra-arteriellen Thrombus rechnen musste, so war der Erfolg der Unterbindungen der A. femoralis oft dadurch mangelhaft, dass die Ligatur in die Nähe eines abgehenden Astes (besonders der grossen A. profunda femoris, vgl. § 443) zu liegen kam, dass dann nur ein kurzer Thrombus sich bildete, welcher nach Lösung des Fadens weggeschwemmt wurde. So führte man die Unterbindung der A. iliaca ext. theils wegen der Nachblutung aus der Unterbindungsstelle der A. femoralis aus, theils aber wählte man unmittelbar an Stelle der A. femoralis zur Unterbindung die A. iliaca ext., um den Verletzten oder Kranken der Gefahr der Nachblutungen, welche mit der Unterbindung der A. femoralis verknüpft war, nicht auszusetzen. In neuester Zeit aber findet auch auf diesem operativen Gebiet wieder eine Verschiebung der Indicationen statt: die *aseptische Ligatur* (§ 123, allg. Thl.) rechnet nicht mehr mit der Thrombenbildung, sie vermindert die Nachblutungsgefahr der Unterbindung der A. femoralis auf ein Minimum und engt deshalb das Gebiet der Unterbindung der A. iliaca ext. zu Gunsten der Unterbindung der A. femoralis wieder bedeutend ein (vgl. übrigens auch § 443).

§ 365. Die Unterbindung der Aorta, der A. iliaca comm. und der A. iliaca int.

Die Indicationen zur *Unterbindung der Aorta* sind: Aneurysmen der A. iliaca ext. und der A. iliaca int., welche eine Unterbindung der A. iliaca comm. nicht mehr zulassen, sodann Aneurysmen der letzteren Arterie selbst und endlich Nachblutungen nach der Continuitätsunterbindung der A. iliaca comm., während analoge Nachblutungen aus der Unterbindungsstelle der A. iliaca ext. und der A. iliaca int. immer wieder durch die Unterbindung der A. iliaca comm. corrigirt werden können.

Unterhalb des Abgangs der A. A. renales ist allein die Ligatur der Aorta möglich; hier entspringen noch die beiden unpaarigen A. A. mesaraicae (sup. und inf.) und die A. A. lumbales. Selbstverständlich wird man die Unterbindung möglichst tief legen, um den Collateralkreislauf nach den Beckenorganen und den unteren Extremitäten zu begünstigen. Hierzu leistet am wenigsten die A. mesaraica sup., welche nach Litten's Untersuchungen eine Endarterie im Sinne Cohnheim's ist (vgl. § 133, allg. Thl.). Dagegen sind die A. A. lumbales, welche mit den Beckenarterien in Verbindung stehen, für den Collateralkreislauf von besonderer Wichtigkeit (Porta). Einen weiteren Beitrag zu dem Collateralkreislauf liefern die Verbindungen der Endäste der A. mammaria int. mit den Endästen der A. epigastrica int. in der Umgebung des Processus xiphoides (Maas, Kast, vgl. auch § 200, Schluss). Lähmungen der Muskeln der unteren Extremitäten sind bei den Thierversuchen häufig eingetreten, wie es dem bekannten physiologischen Versuch von Stenon entspricht; es ist aber von Schiffer und Weil nachgewiesen, dass diese Lähmung nicht die unmittelbare Folge der Ischämie der Extremitäten nach der Unterbindung, sondern nur die Folge der Ischämie des Rückenmarks ist. Ausserdem lehrt die Erfahrung, dass die Wärme

in den Extremitäten sich schon nach 12 Stunden wieder herstellt und Kast hält eine schwere Ernährungsstörung der Muskeln bei dem Menschen nach seinen Thierversuchen gar nicht für möglich.

Kast, dessen sehr vollständigen Arbeit ich diese Angaben entnehme, hat die 9 Fälle der Aortaunterbindung am Menschen übersichtlich zusammengestellt. Die Operationen werden von Astley Cooper (1817), J. H. James, J. Murray, Monteiro, South, Mac Guire, P. H. Watson, W. Stokes und Czerny ausgeführt. Der Kranke, bei welchem Monteiro die Unterbindung ausführte, lebte 12 Tage: Watson's Kranker lebte 2½ Tag, alle übrigen starben am 1. und 2. Tag. Die gewöhnliche Todesursache ist Erschöpfung und Peritonitis. Da die letztere jetzt mit ziemlicher Sicherheit durch die aseptische Ausführung der Operation ausgeschlossen werden kann, so sind in der Zukunft bessere Erfolge zu hoffen. In sieben Fällen war die Operation durch grosse Aneurysmen indicirt, in zwei Fällen durch Nachblutungen nach Unterbindung der A. iliaca comm. (Watson, Czerny).

Die ersten beiden Operationen wurden durch laparotomische Schnitte am Nabel auf der linken Seite desselben ausgeführt, unter breiter Eröffnung der Bauchhöhle, Verdrängung der Darmschlingen von der Wirbelsäule und Freilegung der Aorta von vorn. Die folgenden Operationen wurden mit Schnitten in der linken Seite, ungefähr von der zehnten Rippe abwärts zur Crista ossis ilei verlaufend, unter Durchschneidung der seitlichen Bauchdecken, theils mit Ablösung des Peritoneums nach vorn, theils mit Eröffnung der Bauchhöhle ausgeführt. Eine ganz bestimmte Methodik hat sich noch nicht festgestellt. Maas empfiehlt den Schnitt am vorderen Rand des M. quadratus lumborum zu führen. Ein Schnitt, welcher an die hintere Grenze des M. quadratus lumborum fällt und eine bedeutende Verziehung dieses Muskels nach vorn durch Ablösung seiner Insertion vom Ligam. ileo-lumbale gestattet, würde vielleicht noch vortheilhafter sein. Die Lagerung der Kranken und die ganze Ausführung der Operation würde einigermaassen der Colotomie nach Fine (§ 255) entsprechen, wobei man sich jedoch am hinteren Rand des Colon descendens mit oder ohne Eröffnung des Peritoneums nach hinten gegen die Wirbelsäule wenden müsste. Von der rechten Seite her erschwert die Vena cava ascendens den Zugang zur Aorta.

Auch die *Unterbindung der A. iliaca comm.* ist von ähnlichen Schnitten aus unternommen worden (zuerst von Gibson 1812), wobei aber selbstverständlich die Ablösung des Peritoneums geschehen kann und geschehen muss. Diese Ablösung erfolgt im hinteren Umfang der Fossa iliaca, so dass das Peritoneum mit der Fascia transversa von dem M. iliacus abgehoben wird. So erreicht man die Synchondrosis sacro-iliaca und findet die A. iliaca comm. an ihrer Theilungsstelle, so dass hier auch die Unterbindung des freilich nur sehr kurzen Stammes der A. iliaca int. möglich wird. Die Unterbindung der linken A. iliaca comm. und der linken A. iliaca int. ist leichter, als die Unterbindung derselben Arterien auf der reechten Seite, weil die Vena iliaca comm. auf der rechten Seite von aussen her die Arterie zudeckt, während auf der linken Seite die Vene nach innen von der Arterie liegt. Man soll deshalb bei der Unterbindung der rechten A. iliaca comm. den Unterbindungshaken von aussen nach innen, bei der Unterbindung der linken A. iliaca comm. aber von innen nach aussen umführen, so dass in beiden Fällen die Verletzung der Vene durch den Haken vermieden wird.

Lossen zählt nach den Statistiken von Stephen Smith und Gurlt 34 Fälle von Unterbindung der A. iliaca comm. (mit 7 Heilungsfällen); ferner zählt Lossen 23 Fälle der Ligatur der A. iliaca int., welche meist durch Blutungen und durch Aneurysmen der A. A. glutaeae indicirt wurden. Die A. iliaca int. wurde zuerst von Stephens (1812) unterbunden.

§ 366. Die Unterbindung der A. iliaca externa nnd der A. A. glutaeae.

Die typische Unterbindung der A. iliaca ext. geschieht nach folgenden Regeln. Man bestimmt die Mitte der Symphysis pubis und zieht von hier eine Linie zur Spina ant. sup. ossis ilei, welche in ihrem Verlauf dem Ligam. Pouparti entspricht. In der Mitte dieser Linie tritt unter dem Ligam. Pouparti die A. iliaca ext. aus der Beckenhöhle hervor, um zur A. femoralis zu werden. Gerade am Poupart'schen Band gehen von der A. iliaca ext. die beiden grossen Aeste, die A. epigastrica int. (vgl. § 272) und die A. circumflexa ilei ab. Um mit diesen Aesten nicht in Conflict zu kommen, führt man die Unterbindung der A. iliaca ext. einen Querfinger (2—3 Ctm.) oberhalb des Poupart'schen Bandes aus. Der Schnitt wird in etwas schräger Richtung parallel dem Rand des Ligam. Pouparti geführt, und zwar beginnt derselbe 1—2 Ctm. jenseits der Lage der Arterie (in Fig. 260 ist der Schnitt, um die Arterie deutlicher zu zeigen, etwas weiter nach innen geführt) und verläuft bis oberhalb der Spina ant. sup. ossis ilei. Man würde gern den Schnitt weiter nach innen laufen lassen, wenn nicht der Samenstrang bei dem Manne, das Ligamentum rotundum bei dem Weibe die Ausnutzung des inneren Theils des Schnittes nach der Tiefe hin verhinderte. Andere Richtungen der Hautschnitte, z. B. Längsschnitte (Abernethy, Cooper) sind nicht zu empfehlen. Der M. obliquus ext., auf welchen man zuerst nach Trennung der Haut und der oberflächlichen Fascie stösst, ist in der ganzen Ausdehnung der Wunde als sehnige Platte zu erkennen, wie ja auch das Ligam. Pouparti nur den freien Rand dieser Sehne bildet. Indem man zwischen den Sehnenfasern hindurch schneidet, kommt man auf die Fasern des M. obliquus int., welcher hier musculös ist; die Fasern kreuzen sich fast rechtwinkelig mit der Schnittrichtung und werden in der ganzen Länge der Wunde getrennt.

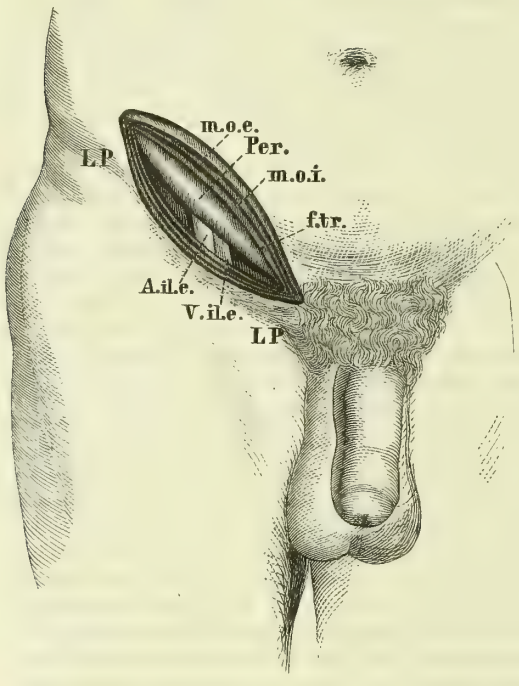

Fig. 260.
Unterbindung der A. iliaca externa. m. o. e. M. obliquus ext. m. o. i. M. obliquus int. f. tr. Fascia transversa. Per. Peritoneum. A. il. e. Art. iliaca ext. V. il. Ven. iliaca ext. L P. L P. Ligam. Pouparti.

Der M. transversus, die dritte Schicht der musculösen Bauchdecke, schliesst so hoch oben mit seinem freien Rand ab, dass man höchstens im oberen Wundwinkel noch einige Fasern des Muskels erkennt; an seine Stelle tritt nach unten das Bindegewebe der Fascia transversa. Dieses Gewebe soll man nicht mehr mit dem Messer trennen; vielmehr erfolgt die weitere Operation durch stumpfe Ablösung der Fascia transversa und des Peritoneums von dem vorderen Theil der Fossa iliaca

durch die Finger. Der Peritonealsack wird gegen die Mittellinie des Körpers hin verdrängt. Man fühlt nun die breite Platte der A. iliaca ext. auf dem M. iliacus aufliegend mit dem Finger. Der N. cruralis liegt etwa 2 Ctm. weiter nach aussen; etwas näher an der A. iliaca liegt der feinere N. ileo-inguinalis. Die Vene liegt nach innen von der Arterie; doch verläuft eine kleine Vene schräg über die vordere Fläche der Arterie, gerade da, wo man diese unterbinden will. Diese Vene kommt von der Fascia iliaca her, um in die V. iliaca ext. einzumünden; sie ist namenlos (Pitha, welcher allein diese Vene erwähnt, bezeichnet sie als den Stamm der Venae circumflexae ilei), aber wichtig und regelmässig genug, um ihr einen Namen zu geben. Ich schlage den Namen „Vena inopportuna" vor. Bei Verletzung dieser Vene, welche mir fast regelmässig begegnete und welche auch bei der dünnen Wandung des Gefässes kaum zu vermeiden ist, entsteht eine Blutung, welche das Umführen des Arterienhakens sehr erschwert. Entweder muss man die Blutung vor der Umführung der Ligatur durch Schieberpincetten beseitigen, oder man führt die Ligatur um die Arterie und unterbindet die kleine Vene mit ihr zusammen. Die Umführung des Hakens soll von innen nach aussen geschehen, weil bei der umgekehrten Richtung die Spitze des Hakens hinter die V. iliaca ext. geräth und die Venenwand zerreissen könnte.

Die Schwierigkeit der Operation ist nicht gering und eine eingehende Vorübung an der Leiche zu empfehlen. Peritonitis habe ich nach dieser Operation in schwerer Form nie beobachtet: einmal entstand nach einer von mir ausgeführten Unterbindung dieser Art eine bedeutende Eiterung des Bindegewebes der Fossa iliaca, aber mit Ausgang in Genesung. Die Collateralverbindungen sind nach der Operation so reichlich vorhanden, dass man ein Absterben der Extremität nicht zu besorgen hat, falls nicht schwere Erkrankungen oder Verletzungen der Arterien unterhalb der Unterbindungsstelle am Ober- und Unterschenkel die Thätigkeit des Collateralkreislaufs hemmen, Die A. obturatoria, ein Ast der A. iliaca int., trägt das Blut in die Aeste der A. profunda femoris im Gebiet der Adductoren des Oberschenkels. Die beiden A. A. glutaeae führen genügende Blutmengen zur hinteren Fläche des Oberschenkels, eine kleine A. ischiadica verläuft aus der A. glutaea inf. mit dem N. ischiadicus zur Kniekehle und tritt mit dem Rete arteriosum des Kniegelenks in Verbindung. Endlich führt die A. ileolumbalis durch die A. circumflexa ilei am Darmbeinkamm unmittelbar Blut in den oberen Theil der A. femoralis ein. So sorgen die Aeste der A. iliaca int. für die Blutzufuhr zur unteren Extremität. Einige Stunden nach der Operation beobachtete ich zwischen den Zehenspitzen ein Sinken der Temperatur um einige Grade; aber schon nach 24 Stunden ist die Temperatur ausgeglichen.

Die Statistik der Unterbindung der A. iliaca ext. ergiebt im Verhältniss zu der Schwere der indicirenden Erkrankung eine relativ geringe Sterblichkeit. Rabe zählt auf 207 Operationen 69 Fälle mit tödtlichem Ausgang. Die Sterblichkeit beträgt demnach 33 %. In 9 Fällen waren weitere Ligaturen nöthig und in 129 Fällen erfolgte die Heilung. Die erste Ligatur der A. iliaca ext. wurde von Abernethy (1796) ausgeführt.

Die *Aufsuchung der A. A. glutaeae* erfordert die Durchschneidung des M. glutaeus max. und wird durch diesen Muskel sehr erschwert. Die A. glutaea sup. liegt am oberen Rand des M. pyriformis, die A. glutaea inf. am unteren Rand dieses Muskels, und zwar nach innen von dem Plexus ischiadicus. Wenn möglich, wird man diese Unterbindung der A. A. glutaeae immer an die Stelle der noch schwierigeren und gefährlicheren Unterbindung der A. iliaca int. (vgl. § 366, Schluss) setzen müssen.

VIERTE ABTHEILUNG.

Die Verletzungen und Krankheiten der oberen Extremität.

SECHSUNDZWANZIGSTES CAPITEL.

Die Verletzungen und Krankheiten des Schultergürtels und des Schultergelenks (einschliesslich des Caput humeri).

§ 367. Die Mechanik der Verletzungen am Schultergürtel.

Das Skelet des Schultergürtels liegt mit mehreren Knochentheilen, mit der Clavicula, dem Acromion, dem vorderen Theil der Spina scapulae ziemlich frei von anderen Weichtheilen unter der Haut, so dass diese Theile der Einwirkung der äusseren Gewalten sehr ausgesetzt sind, besonders an den Theilen, welche, wie das mittlere Dritttheil der Clavicula und wie das Acromion ihre convexe Wölbung gegen die Haut richten. Die Knochenränder der Scapula sind weniger hervorragend und zum Theil von Muskeln gut geschützt, mit Ausnahme des unteren Winkels am hinteren Rand des Scapula, welcher auch zuweilen durch directe Gewalt abgebrochen wird. Der hintere Theil der Spina scapulae wird allmählig niedriger, und wird überdies bei kräftiger Entwickelung der Musculatur von der Oberfläche des M. supraspinatus und des M. infraspinatus überragt, so dass er der Einwirkung directer Gewalten weniger ausgesetzt ist. Der Proc. coracoides bildet zwar am Skelet eine convexe Hervorragung, wird aber von dem M. deltoides bedeckt und überdies durch die sehnigen Ursprünge der Muskeln, welche sich an seine Spitze inseriren, etwas geschützt, so dass directe Gewalten nicht leicht einen Abbruch des Proc. coracoides bewirken können. Dagegen ist der Proc. coracoides mehr als ein anderer Theil des Schultergürtels dem *Abbrechen durch Muskelzug* ausgesetzt, während im übrigen von den Knochen des Schultergürtels kaum ein Abriss durch Muskelzug erfolgen kann.

Indirecte Gewalten wirken meist von der oberen Extremität aus auf den Schultergürtel ein. Der Schultergürtel ergänzt durch seine Bewegungen die Bewegungen der oberen Extremität und insbesondere die Bewegung des Schultergelenks. Ich werde zeigen, dass die einwirkenden Gewalten den Oberarm im Schultergelenk in das Extrem der Abduction (genauer in eine Mischung von Abductions- und Flexionsstellung) zu führen besonders geneigt sind. Wenn nun die Hemmung der Abductionsbewegung (vgl. § 374) im Schultergelenk erreicht ist, so wird die Bewegung auf den Schultergürtel übertragen. Die Bewegungen des Schultergürtels finden im weitesten Umfang um eine Drehungsaxe statt, welche,

wie Fig. 261 xx zeigt, von dem sternalen Ende der Clavicula zum ungefähren Mittelpunkt des Dreiecks verläuft, welches der Körper der Scapula bildet. Jede andere Axe würde sich den Rändern der Scapula annähern und würde bedingen, dass schon geringe Bewegungen um diese Axe eine bedeutende Excursion der entfernteren Ränder der Scapula bedingen, während diese Excursion doch durch die allseitige musculäre Befestigung der Scapularänder ausgeschlossen werden. Deshalb ist die Axe (xx) der Fig. 261 in der That die einzige, um welche ergiebige Bewegungen des Schultergürtels stattfinden; ihr Drehpunkt an der Scapula liegt gleichweit von den Rändern und Winkeln des Scapuladreiecks entfernt und gestattet relativ ergiebige Excursionen dieser Ränder und Winkel. Die Bewegungen im Acromioclaviculargelenk kommen als geringfügige Wackelbewegungen hierfür nicht in Betracht. Da nun die Axe xx von vorn und innen nach hinten und aussen, also nicht ganz in sagittaler und nicht ganz in frontaler Richtung verläuft, so sind die Bewegungen um diese Axe halb Abductions-, halb Flexionsbewegungen und ergänzen genau die ergiebigsten Bewegungen des Arms im Schultergelenk, welche denselben Bahnen folgen. Trotzdem kann die Bewegung bis zur Hemmung gelangen und dann drängt die einwirkende Gewalt den Strebepfeiler des Schultergürtels gegen die sternale Gelenkfläche an. So kann eine Luxation im Sternoclaviculargelenk (vgl. § 371) oder eine Fractura claviculae (§ 369) erfolgen.

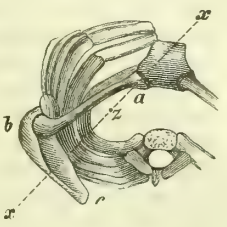

Fig. 261.
xx. Hauptdrehungsaxe des Schultergürtels.
ab. Clavicula. bc. Scapula.

Eine andere Art der Einwirkung indirecter Gewalt auf die Clavicula ist der Fall auf die Aussenfläche der Schulter bei abducirter Stellung des Arms, welcher der seitlichen Brustfläche anliegt. Hierbei kann die ganze Aussenfläche des Oberarms gegen die seitliche Thoraxwand angetrieben werden; aber die nachgiebigelastische Beschaffenheit dieser Wand schützt ebenso die Rippen, wie auch als Unterlage den Humerus vor dem Brechen. Dagegen wirkt die Gewalt von dem hinteren Rand und der Fläche des Acromions auf den starren Stab der Clavicula ein und treibt ihn wieder gegen die sternale Gelenkfläche des Sternoclaviculargelenks. Der Meniscus dieses Gelenks wirkt freilich wie ein elastischer Puffer und schwächt den Stoss ab; auch vermindert die ∽ förmige Krümmung der Clavicula ihre Brechbarkeit, aber trotzdem kann es in selteneren Fällen zur Luxation im Sternoclaviculargelenk (über die Ursachen der relativen Seltenheit dieser Luxation vgl. § 371), in häufigeren Fällen zur Fractur der Clavicula kommen. Die Biegung der Clavicula bedingt, dass bei dem frontalen Zusammenpressen die Mitte der Clavicula oder, da die äussere Krümmung etwas kürzer als die innere Krümmung ist, die Gegend der Grenze zwischen dem mittleren und äusseren Dritttheil bricht.

Aus dem Gesagten ergiebt sich, dass die praktischen Interessen der Knochenbrüche am Schultergürtel wesentlich auf die Fractura claviculae sich concentriren. Die relative Häufigkeit der Fractura claviculae erhellt daraus, dass dieselbe nach Malgaigne den 10. Theil aller Fracturen darstellt, während Pitha wohl richtiger findet, dass die Zahl der Fracturen der Clavicula zur Gesammtzahl aller Fracturen sich verhält wie 1 : 18,7, d. h. auf je 20 Fracturen kommt mindestens eine Fractur der Clavicula. Gurlt stellt in seiner Statistik die Claviculafracturen auf 15% aller Fracturen fest. Indem wir diese Fractur im § 369 genauer erörtern, bleibt in § 368 nur eine kurze Besprechung der klinischen Verhältnisse der Fractur des Acromion, der Fractur des Proc. coracoides und der Scapula zu geben übrig.

§ 368. Die klinischen Erscheinungen der Fracturen des Acromion, des Proc. coracoides, des Scapulakörpers.

Die Fractur des Acromion entsteht fast ausschliesslich durch stumpfe Gewalten, welche das Acromialdach von oben her treffen, den Rand des Acromion absprengen und nach unten gegen die Wölbung des Schulterkopfs ein wenig dislociren. Man erkennt die Fractur, wenn man wegen Bluterguss die Depression des Fragments nicht fühlen kann, wesentlich aus dem Bruchschmerz, zuweilen aus der Crepitation (§ 78, allg. Thl.). Eine Elevation des deprimirten Fragments wäre nur durch Einschnitt und Einsetzen des Elevatoriums unter das Fragment zu erzielen und würde hierbei der grosse Schleimbeutel zwischen der unteren Fläche des Acromions und dem sehnen- und kapselbedeckten Schulterkopf (Bursa subdeltoidea und subacromialis, § 381) eröffnet werden. Man verzichtet um so mehr auf ein solches Eingreifen, weil die Erfahrung lehrt, dass auch bei Einheilen des Fragments in dislocirter Stellung eine Functionsstörung in den Bewegungen des Schultergürtels und des Schultergelenks nicht zurückbleibt. Besondere Schwierigkeiten müssten für die Diagnose entstehen, wenn man einmal in Praxi auf die *angeborene Bildung eines besonderen Os acromiale* stossen würde. Der kleine dreieckige Knochen entspricht der Spitze des Acromion und müsste bei der Betastung den Eindruck einer Fractur des Acromion machen. Doch gehört das Os acromiale zu den seltensten anatomischen Befunden. Hält man bei Fractura acromii einen Verband für nothwendig, so muss der in § 370 zu beschreibende grosse Fixationsverband für Schultergelenk und Schultergürtel angelegt werden. In leichten Fällen ist gar kein Verband nöthig. Den ersten Bruchschmerz bekämpft man mit Eiscompressen oder mit Carbolplatten, welche durch Heftpflasterstreifen festgezogen werden. Uebrigens heilt die Fractur des Acromions häufiger durch bindegewebige Vereinigung, seltener durch Callus; doch wird gerade an dieser Stelle durch die bindegewebige Heilung keine Functionsstörung bedingt. — Ueber die seltenen Luxationen im Acromioclaviculargelenk vgl. § 371.

Die *Fractur des Proc. coracoides* erfolgt, wie oben schon erwähnt wurde, am häufigsten durch Muskelzug, besonders bei sehr kräftigen Schleuderbewegungen, welche mit dem Arm ausgeführt werden. Diese Bewegung nimmt den M. biceps brachii besonders in Anspruch; wenn nun das Ellenbogengelenk, wie es gerade bei der Schleuderbewegung geschieht, während der Contraction des M. biceps durch die Streckmuskeln des Ellenbogens (M. triceps) festgestellt wird, so greift die contractile Verkürzung des M. biceps an den oberen Insertionspunkten seiner Köpfe an und dann ist der Proc. coracoides in Gefahr, von dem der kurze Kopf des M. biceps und der M. coraco-brachialis abgerissen zu werden. Ob auch die Contraction des M. pectoralis minor befähigt wäre, die Spitze des Proc. coracoides abzureissen, wo er als dritter Muskel entspricht, ist fraglich.

Das abgerissene Stück des Proc. coracoides wird so nach unten von den Muskeln gezogen, dass bei der Betastung, auch abgesehen von der Decke des Blutergusses, eine Crepitation gewöhnlich nicht nachgewiesen werden kann. Wohl aber ist der Bruchschmerz an der Spitze des Processus bei Betastung zu constatiren. Da nun diese Erscheinung immerhin täuschen kann (§ 78, allg. Thl.), so ist es zweckmässig, bei der Diagnose eine andere Erscheinung zu berücksichtigen, welche ich bei dem ersten Fall dieser Art, den ich in meiner Praxis zu behandeln hatte, auffand und seitdem in mehreren Fällen wieder regelmässig beobachtete. *Die Beugung des Vorderarms im Ellenbogengelenk wird bei supinirter Stellung der Vorderarmknochen und der Hand schmerzhaft am Proc. coracoides empfunden, während dieselbe Beugung bei pronirter Stellung der Hand völlig schmerzfrei geschieht.* Der physiologische Grund für diese Er-

scheinung ist folgender: bei pronirtem Vorderarm ruht der Radius, mit der Ulna sich kreuzend, auf derselben und dann wird absichtlich der M. biseps brachii für die Beugung des Vorderarms nicht in Anspruch genommen, weil einerseits der M. brachialis int. an der Ulna durch Anziehen des Proc. coracoides das Nöthige leisten kann und andererseits der M. biceps, als Supinator des Vorderarms, bei seiner Contraction erst den Radius in die supinirte Stellung herumrollen würde, bevor er beugend wirkt. Deshalb kann man bei jeder Beugebewegung des pronirten Vorderarms am eigenen Oberarm deutlich fühlen, dass der Muskelbauch des M. biceps weich, d. h. ohne Contraction bleibt. Bei supinirtem Arm liegen beide Vorderarmknochen parallel nebeneinander und nun werden beide Beugemuskeln, der M. biceps und der M. brachialis, in Anspruch genommen; man fühlt dann die contractile Schwellung des Muskelbauchs des M. biceps. Wie bei physiologischen Verhältnissen, so wiederholt sich dieses Verhalten bei Fractur des Proc. coracoides; nun zieht bei supinirter Stellung beider Vorderarmknochen der kurze Kopf des M. biceps am abgerissenen Stück des Processus und erzeugt Bruchschmerz. Selbstverständlich werden auch bei sonstigen Verletzungen im Gebiet des M. biceps, bei Quetschungen und Zerreissungen durch dieselbe Bewegung Schmerzen eintreten, aber dann an einer anderen Stelle, als am Proc. coracoides. Es mag bei dieser Gelegenheit erwähnt werden, dass man nach den Beschreibungen der Präparate von Cooper, Monteggia u. A. eine *traumatische Luxation der langen Sehne des M. biceps* aus dem Sulcus intertubercularis angenommen hat. P. Vogt meint wohl mit Recht, dass diese Luxationen nur Theilerscheinungen der Fractur der Tubercula oder einer Luxation des Schultergelenks sind und selbstständig nicht wohl entstehen können.

Die Behandlung der Fractur des Proc. coracoides soll durch Fixation des Arms am Thorax mit Beugung des Vorderarms und Adduction des Oberarms geschehen, wie dieser Verband für die Fractur der Clavicula in § 370 beschrieben, in Fig. 265 abgebildet ist. So werden die Bruchflächen einander genähert. Man darf zwar nicht mehr als eine fibröse Verbindung zwischen ihnen erwarten, aber die Erfahrung zeigt, dass diese Art der Heilung keine Functionsstörung hinterlässt.

Die *Fracturen der Spina scapulae* sind einfache Knochenfissuren oder Fracturen ohne wesentliche Dislocation. Sie heilen erscheinunglos ohne Behandlung. Bei dem Abbrechen der Randstücke der Scapula, besonders auch bei dem *Abbruch des unteren Winkels ihres hinteren Rands* finden Verziehungen der abgebrochenen Stücke durch die Muskeln statt, welche sich an sie inseriren, z. B. durch die M. M. rhomboidei u. s. w. Auch hier erfolgt wohl in der Regel nur eine fibröse Vereinigung der Bruchränder, doch bedingt auch hier diese mangelhafte Heilung keine wichtigen Functionsstörungen.

Schussfracturen der Scapula tragen, wenn sie die spongiösen Randwülste der Scapula treffen, zuweilen mehr den Charakter eines Lochschusses; in den meisten Fällen aber und besonders bei dem Auftreffen der Kugel auf den marklosen, spröden Mitteltheil des Scapulakörpers entstehen ausgedehnte *Splitterfracturen.* Sie führen zu ausgedehnter eiteriger Periostitis, zu phlegmonösen Eiterungen zwischen den Muskeln (im paramusculären Bindegewebe), besonders aber in den grossen Bindegewebsräumen zwischen dem M. subscapularis und dem M. serratus ant. maj. und zwischen dem letzteren Muskel und der Thoraxwand. Hier gilt es, durch Incision und Drainirung, auch durch Splitterextraction, unter Umständen sogar durch eine Art Resection der Scapula (vgl. § 383) dem Gang der Eiterung und der Steigerung des septikämischen und pyämischen Fiebers entgegen zu treten. Im Ablauf der eiterigen Periostitis entwickeln sich Sequester der Scapula, welche durch Sequestrotomie entfernt werden müssen. Weder für die Correction der Eiterung, noch für die Sequestrotomie (vgl. § 286, allg. Thl.) sind

besondere Regeln aufzustellen. Erfreulich ist die Erfahrung, dass auch ausgedehnte Splitterextractionen keine wesentliche Functionsstörung hinterlassen; dagegen kann nach ausgedehnter Eiterung in jenen grossen Bindegewebsräumen die Vernarbung der Bindegewebsschichten eine sehr lästige Einschränkung der Bewegung der Scapula an der Brustwand und hierdurch eine schlimme Störung der Bewegungen des Schultergürtels hinterlassen. Methodische passive Bewegungen müssen der straffen Narbenbildung entgegen wirken. Besser ist es, durch Incision und Drainirung eine aseptische Heilung ohne Narbencontraction (§ 17, allg. Thl.) zu erzielen. Eine eigenthümliche Erscheinung, nämlich das Auftreten von Singultus, wurde bei Eiterungen der Scapula von Pitha beobachtet. Pitha betont zur Erklärung dieser Erscheinung den Zusammenhang des Ursprungs des N. suprascapularis mit dem N. phrenicus, so dass eine Reizung des Zwerchfells mit Singultus durch Reizung des N. suprascapularis entstehen könnte.

Ueber die Verletzungen der Blutgefässe bei Schussfracturen vgl. § 379; über gleichzeitige Schussfracturen des Humeruskopfs oder der Cavitas glenoidalis mit Vereiterung des Schultergelenks § 373; über gleichzeitige Verletzung der Brustwand, der Pleura und der Lungen § 199. Pitha hebt hervor, dass Fragmente der Scapula durch die Kugel in die Lunge getrieben werden können.

§ 369. Klinische Erscheinungen der Fractura claviculae.

Mag es sich um die Einwirkung directer oder indirecter Gewalt handeln, so ist in beiden Fällen die Grenze zwischen dem mittleren und äusseren Dritttheil der Clavicula die am meisten gefährdete Stelle (vgl. § 367) und die Schilderung der klinischen Verhältnisse der Fractura claviculae kann an die Fractur dieser Stelle anknüpfen, weil die grosse Mehrzahl der Fracturen hier ihren Sitz hat. Es sind aber die Fracturen des sternalen und des acromialen Endes der Clavicula nicht nur bei weitem seltener, sondern auch in Betreff der Erscheinungen nur von geringem praktischen Interesse; sie zeigen nämlich, mit Ausnahme einzelner Fälle, keine besondere Dislocation und keine erhebliche Functionsstörung. An beiden Enden der Clavicula wird dieselbe durch starke Bänder an die Scelettheile, welche unter ihr liegen, befestigt, an dem sternalen Ende durch das Ligam. costoclaviculare, welches die Clavicula mit der ersten Rippe verbindet, am acromialen Ende durch das Ligam. coraco-claviculare, welches sich zwischen dem unteren Rand der Clavicula und dem Proc. coracoides ausspannt. Beide Bänder halten die Bruchstücke der Clavicula in ihrer Lage fest und es fehlt dann die Verschiebung derselben; der Arm ist fast von vornherein in seinen Bewegungen ungestört und die Fractur heilt auch ohne Kunsthülfe so gut, dass spätere Folgen der Verletzung nicht zu befürchten sind. Nur ganz nahe der sternalen Gelenkfläche sah ich in einigen Fällen Fracturen mit starker Verschiebung des langen, äusseren Bruchstücks nach vorn und unten. Die Mechanik dieser Art von Fractur schliesst sich offenbar an die Mechanik der Luxationen des Sternoclaviculargelenks (§ 371) an; es halten die Gelenkbänder fest, während der Knochen jenseits der Insertion der Bänder bricht. In Betreff dieser Art von Fracturen, insbesondere auch in Betreff ihrer Behandlung kann einfach auf § 371 und § 372 verwiesen werden.

Was nun die gewöhnlichen Fracturen der Clavicula an der Grenze zwischen dem äusseren und dem mittleren Dritttheil betrifft, so müssen zunächst wieder die *Infractionen* (vgl. § 74, allg. Thl.) von der grossen Menge der übrigen, vollkommenen Brüche ausgeschieden werden. Die Infractionen der Clavicula sind nicht selten; der gebogene Theil der Clavicula liegt nach unten, der gebrochene Theil entspricht den oberen Corticallamellen des Knochens. Die Behandlung,

welche im Allgemeinen für widerspenstige Infractionen § 85, allg. Thl. empfohlen wurde, nämlich das völlige Zerbrechen des Knochens, um dann seine Bruchstücke richtig zu stellen, ist auf die Infraction der Clavicula nicht anwendbar, weil man die Clavicula nicht zwischen den Händen fassen kann; diese Behandlung ist aber auch nicht nothwendig, da die Verbiegung des Knochens gewöhnlich gering ist und die Infraction ohne Schädigung der Function zum Heilen kommt.

Bei den gewöhnlichen vollkommenen *Fracturen der Clavicula an der Grenze zwischen dem äusseren und dem mittleren Drittheil* ist die Dislocation der Bruchstücke, welche übrigens auch vollkommen fehlen kann, folgende: das acromiale Bruchstück sinkt mit der Scapula und dem im Schultergelenk aufgehangenen Arm so nach unten gegen die seitliche Thoraxwand ein, dass das ganze Bruchstück sich in eine winkelige Abknickung zu dem sternalen Bruchstück stellt. Zugleich schiebt sich auch die acromiale Bruchfläche unter die sternale, und so entsteht das typische Bild der Fig. 262, also eine Dislocatio ad axin, ad latus und ad longitudinem cum contractione, *das eigentliche Reiten der Bruchstücke* (vgl. § 76, allg. Thl.), wobei das innere Bruchstück auf dem äusseren reitet.

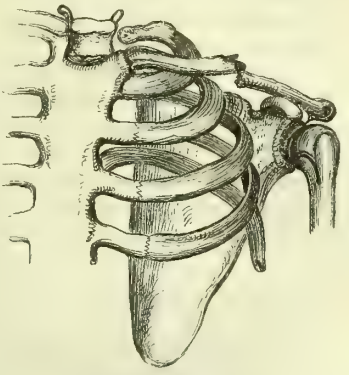

Fig. 262.
Fractura claviculae mit typischer Dislocation der Fragmente.

So tritt die Bruchfläche des sternalen Bruchstücks dicht unter die Haut und kann hier durch Inspection und Palpation leicht erkannt werden. Besonders auffällig ist der Unterschied der Schulterwölbung zwischen der gesunden und der verletzten Seite.

Unter diesen Umständen ist die Diagnose nicht schwierig und höchstens könnten Luxationen im Acromio-claviculargelenk, sowie Schultergelenkluxationen und Fracturen in der Nähe des Schultergelenks für den diagnosticirenden Anfänger eine Schwierigkeit ergeben. Ein Hinweis auf § 371 und §§ 375—378 genügt, um in der Erkenntniss der charakteristischen Erscheinungen der genannten Verletzungen die Sicherheit gegen Verwechselungen zu geben. Bei Fehlen der Dislocation ist allerdings das Erkennen der Claviculafractur schwieriger und muss dann dem Bruchschmerz (§ 78, allg. Thl.) besondere Aufmerksamkeit geschenkt werden; doch ist das Uebersehen einer nicht-dislocirten Fractur der Clavicula kein besonderes Unglück, weil diese Fracturen auch ohne Behandlung gut heilen.

Die ypische Dislocation der Bruchstücke der Clavicula wurde früher besonders auf die Wirkung der Muskeln bezogen. Der M. sterno-kleido-mastoideus sollte das sternale Bruchstück nach oben ziehen, der M. deltoides das acromiale Bruchstück nach unten u. s. w. Nun kann zwar ein solcher Einfluss der Muskelcontractionen nicht ganz bestritten werden, aber man soll diesen Einfluss auch nicht überschätzen und für den allein maassgebenden halten. Mit dem Bruch der Clavicula verliert der Schultergürtel den Strebepfeiler, welcher ihn in einigem Abstand von der Brustwand hält; so muss nun der Schultergürtel mit dem Bruchstück des Strebepfeilers, welches an ihm hängt, der Brustwand sich nähern. Auffällig bleibt bei dieser Verschiebung, dass durch dieselbe der Plexus brachialis und die Armnerven gewöhnlich nicht betroffen werden. Dieselben liegen der ersten Rippe so genau an, dass immer noch Raum genug zwischen dem herabsinkenden Bruchstück und der ersten Rippe bleibt. Auch die A. und V. subclavia sind in ähnlich gesicherter Lage. So bleiben die Bewegungen des Arms frei, auch die Bewegungen im Schultergelenk, ja in gewissem Maass auch sogar die Bewegungen

des Schultergürtels, weil das innere Bruchstück an dem äusseren eine feste Unterlage gewinnt und durch die Bewegungen des letzteren gehoben werden kann. Kräftige und nicht allzu empfindliche Menschen können bei frischer Fractur der Clavicula die Erhebung des Arms im Schultergürtel ausführen, indem sie den Bruchschmerz überwinden.

In sehr seltenen Fällen wurde beobachtet, dass durch übermässige Callusbildung (§ 82, allg. Thl.) eine Compression des Plexus brachialis mit schwerer Functionsstörung sich entwickelte. Pseudarthrosen (§ 83, allg. Thl.) sind an der Clavicula sehr selten.

Die Schussfracturen der Clavicula bieten, was die Knochenverletzung betrifft, kein hervorragendes Interesse; wichtiger als die Knochenverletzung sind die begleitenden Verletzungen des Plexus brachialis, der Art. und Vena subclavia (§ 379), der Spitze der Lunge (§ 199) u. s. w. Einen Fall von nicht complicirter Fractur, in welchem das Claviculafragment die Lungenspitze verletzt hatte und bedeutendes Emphysem eintrat, erwähnt Bardeleben. Ueber Behandlung der Schussfracturen vgl. § 370 Schluss.

§ 370. Prognose und Behandlung der Claviculafracturen.

In functioneller Beziehung darf man auch solche Fracturen der Clavicula als prognostisch günstig beurtheilen, bei welchen eine erhebliche Verschiebung der Bruchstücke vorliegt. Die Heilung in dislocirter Stellung der Bruchstücke verkürzt zwar die Clavicula und ergiebt eine entstellende Hervorragung der dicken Callusmasse unter der Haut, aber die Function des Arms bleibt auch bei dieser Heilung ziemlich ungestört. Die Entstellung kann jedoch für Mädchen und Frauen von Bedeutung sein, weil sie hässlich aussieht. So ergiebt sich für diese die unbedingte Nothwendigkeit einer correcten Behandlung; aber auch für Knaben und Männer ist eine solche Behandlung im ganzen vorzuziehen, weil sie den Verletzten die Schmerzen erspart und auch die kleine Gefahr, dass der Callus in übermässiger Bildung auf den Plexus brachialis drücke, am besten beseitigt. Nur bei mangelnder oder bei sehr geringfügiger Dislocation genügt es, dass man den Arm in der *Mitella* tragen lässt. Da die Mitella, welche auch als Unterstützung anderer Verbände, besonders nach Anlegung der Verbände am Vorderarm (§ 406) eine ausgedehnte Anwendung in der Praxis findet, so muss die Mitella hier kurz beschrieben werden.

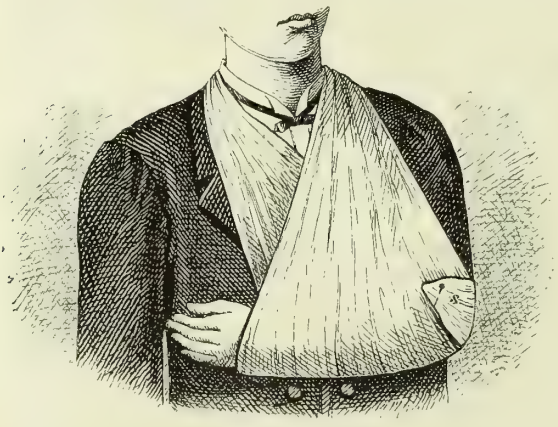

Fig. 263.
Mitella triangularis.

Man unterscheidet eine *Mitella triangularis* und eine *Mitella quadrangularis*. Die erstere wird gewöhnlich benutzt, und zwar so, dass ein dreieckiges (oder aus dem Zusammenlegen eines viereckigen Tuchs in der Diagonale zum Dreieck umgewandeltes) Tuch mit dem rechten Winkel etwas über den Ellnbogen nach hinten, mit der Hypothenuse in die Gegend der Handwurzel oder der Mittelhand an den ulnaren Rand zu liegen kommt. Die beiden Zipfel, welche den spitzen Winkeln des rechtwinkeligen Dreiecks

entsprechen, werden nach oben geführt, der Zipfel des Theils, welcher der vorderen Brustwand anliegt, über die Schulter des kranken, der andere Zipfel über die Schulter des gesunden Arms. Beide Zipfel werden im Nacken geknotet. Die Spitze des rechten Winkels (s) kann nach vorn umgeschlagen und mit einer Stecknadel befestigt werden, so dass auch der untere Theil des Oberarms einen Halt bekommt (vgl. Fig. 263). Die wesentliche Aufgabe der Mitella besteht in dem Tragen des Vorderarms und der Hand.

Bei der *Mitella quadrangularis* legt man eine Seite des viereckigen Tuchs in die Achselhöhle und knüpft die beiden Zipfel, welche an diese Seite sich anschliessen, über die gesunde Schulter. Die beiden andern Zipfel werden dann ebenfalls zur gesunden Schulter geführt und hier geknüpft. Die M. quadrangularis zieht mehr den Oberarm gegen die seitliche Brustwand an, giebt aber dem Vorderarm eine weniger gute Unterstützung. Vgl. Fig. 264.



Fig. 264.
Mitella quadrangularis.

Die Mitella kann endlich auch durch eine einfache *Schärpe* ersetzt werden, d. h. durch einen Bindenstreif, welcher um den Vorderarm geführt und mit seinen beiden Enden in der Nackengegend fest geknüpft wird. Die Unterstützungsfläche ist viel kleiner als bei der Mitella; die Wirkung mithin unvollkommener, doch für einfache Zwecke zuweilen ausreichend.

Mitella und Schärpe können bei Fracturen der Clavicula nur so viel leisten, dass der Arm etwas fixirt wird und bei dem Tragen durch die Mitella nicht mit seinem Gewicht den Schultergürtel nach unten zieht. Etwas mehr leistet der Verband, welchen Pitha als *„Hausverband“* Dupuytren's bezeichnet: ein Handtuch wird um Oberarm und Thorax gelegt, um den Oberarm in adducirter Stellung zu erhalten, ein zweites Handtuch wird als Mitella benutzt, um den Arm und mit ihm den Schultergürtel nach oben zu heben. Doch kann auch durch die letztere Wirkung eine eigentliche Beseitigung der Dislocation kaum geschehen. Hierzu gehört, dass 1) der acromiale Theil des Schultergürtels nach aussen geführt wird (Hebung der Dislocatio ad longitudinem), 2) dass der acromiale Theil des Schultergürtels gehoben wird (Hebung der Dislocatio ad latus und ad axin). Es giebt kein besseres Mittel, um diese Wirkung zu erzielen, als die *Fixation der Hand des verletzten*

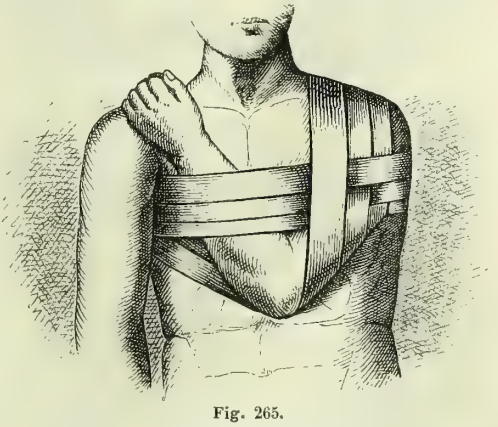

Fig. 265.
Einige Touren des Velpeau'schen Verbands.

Arms auf der gesunden Schulter. Die Adduction des Ellnbogens an der vorderen Bauch- und Brustwand ergiebt die Bewegung der Acromialgegend nach aussen und die Erhebung des ganzen Arms ist so bedeutend, als sie nur erzielt werden kann. In dieser Stellung fixirt man nun den Arm durch die Touren des Velpeau'schen Verbands; sie wechseln, wie aus Fig. 265 ersichtlich ist, zwischen horizontalen Touren, welche den Thorax und Oberarm umgeben, und senkrechten Touren, welche eine Spicakreuzung an der vorderen Brustwand bilden und mit ihrer Schleife die Ellnbogengegend umfassen. In wichtigen Fällen müssen die Touren mit Gypsbinden angelegt und durch Gypsbrei verstärkt werden. *Bei der Anlegung des Gypsverbands muss eine sorgfältige Wattepolsterung des Acromion und des Olecranon unter dem Gypsverband stattfinden*, damit diese spitzigen Knochentheile nicht durch die harten Gypsmassen schmerzhaft gedrückt werden und ihre Hautdecke nicht nekrotisch wird. Auch soll eine Wurst von Watte in die Achselhöhle eingelegt werden, weil die starke Schweisssecretion hier leicht zu einem Wundsein der Haut führt; die Watte saugt den Schweiss auf und beseitigt das lästige Jucken, welches sonst in der Achselhöhle einzutreten pflegt.



Fig. 266.
Die III. Tour des Desault'schen Verbands für Fractura claviculae.

Für jugendliche Individuen genügt es, dass dieser Verband drei Wochen liegt; bei Erwachsenen ist es besser, den Verband erst nach vier Wochen zu entfernen. Was die Wirkung des Verbands gegenüber der Dislocation betrifft, so ist sie freilich nicht immer vollkommen, aber doch besser als die Wirkung der früher benutzten Verbände. In Betreff dieser Verbände mögen wenige Worte genügen. Der Achterverband nach J. L. Petit und Brüninghausen sah ungefähr der Fascia stellata in der Ansicht von hinten (Fig. 159, § 195) ähnlich; er wurde aber nicht nur mit Binden, sondern auch mit Ledergurten hergestellt. Seine Wirkung bestand in dem Rückwärtsziehen der Acromialgegend beider Schultern, wodurch das äussere Bruchstück zwar etwas nach aussen gezogen, aber keineswegs vollständig in die richtige Lage gebracht wird. Die Wirkung ist so unbefriedigend, dass der Verband mit Recht verlassen wurde. Man hat auch versucht, mit einem bruchband-ähnlichen Apparat durch federnden Pelottendruck auf das hervorragende sternale Bruchstück einen solchen Druck auszuüben, dass dasselbe in richtiger Lage erhalten wird; aber auch dieser Versuch scheitert theils an der Unsicherheit der Druckwirkung, theils an dem Umstand, dass die Verletzten den Schmerz des Drucks nicht ertragen können und die dünne Haut auf dem Bruchstück in ihrer Ernährung gefährdet wird. Der in der Verbandkunst so berühmt gewordene *Verband von* Desault erzielt mit grossem Aufwand von Bindentouren ebenfalls nur unsichere Wirkung; doch ist derselbe geschichtlich interessant, weil er als Vorläufer des Velpeau'schen Verbands (s. oben) betrachtet werden muss. Desault's Verband zerfällt in drei Theile. Der erste Theil besteht in kreisförmigen Touren einer Rollbinde, welche nur ein Kissen an der seitlichen Brustwand befestigen und um den Umfang der Brust verlaufen; der zweite Theil wird wieder durch kreis-

förmige Touren einer Rollbinde gebildet, welche den Oberarm über das Kissen befestigen und den Oberarm mit dem Brustumfang umfassen. Diese zweite Tour giebt der Ellnbogengegend eine adducirende Bewegung unterhalb des unteren Rands des Kissens, so dass das Kissen ein Hypomochlion für die adducirende Bewegung des oberen Humerustheils am andern Ende des einarmigen Hebels bildet. Der dritte Theil soll nun die nach oben hebende Wirkung ausüben; er ist der einzig kunstvolle und besteht aus drei gleichen Touren, welche in Fig. 266 abgebildet sind. Die Tour beginnt bei linksseitigem Claviculabruch oberhalb der linken Hand, welche an der rechten vorderen Brustwand anliegt (1); die Tour steigt zur linken Schulter (2), verläuft an ihrer hinteren Fläche zur Vorderarmgegend unter dem Olecranon (3), geht von hier zum Ausgangspunkt zurück (1), verläuft dann über den Rücken zur vorderen Fläche der Schulter (2), von hier absteigend wieder unter das Olecranon (3), um endlich über den Rücken zum Ausgangspunkt zurückzukehren. So bildet sich unter dem Olecranon eine Schleife zur Hebung des Arms, deren Spicaähnliche Kreuzung auf der Schulter liegt. Nun werden im ganzen drei Schleifen dieser Art gebildet, wobei in dem vorderen Bindendreieck, welches die vordere Brustwand umrahmt, der innere Rand der früheren Tour immer freigelassen wird; das letzte Dreieck ist das äusserste. Von der letzten Tour kehrt die Binde am Schluss nicht direct zur Hand zurück, sondern verläuft über die gesunde (hier die rechte) Schulter und bildet eine Schärpentour (S) um die Hand, damit auch diese nach oben gezogen wird. Die mechanischen Absichten des Erfinders sind als richtig anzuerkennen, aber die Velpeau'sche Modification des Desault's Verbands wirkt besser, als dieser alte Verband.

Neuerdings hat Sayre empfohlen, einen breiten Heftpflasterstreifen (Fig. 267 aa) um das untere Ende des Oberarms der verletzten Seite zu schlingen und durch Anziehen des Streifens über den Rücken und Ankleben an die vordere Brustwand dem Arm die gewünschte Stellung zu geben. Ein zweiter Heftpflasterstreif (bb) greift von der Schulter der unverletzten Seite zur unteren Fläche des Ellnbogens und kehrt zur Schulter zurück, um den Arm nach oben zu ziehen. Ein dritter Streif (cc) umfasst oberhalb der Hand den Vorderarm der verletzten Seite, verläuft über die Fracturstelle, auf welche so ein directer Druck ausgeübt wird, und wird an der hinteren Schulterfläche der verletzten Seite befestigt. Das Verfahren ist einfach, aber wenig sicher im Erfolg.

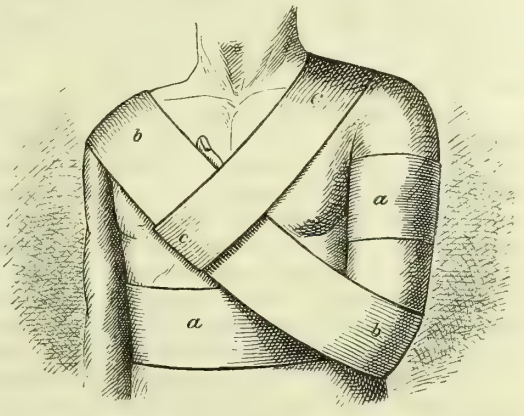

Fig. 267.
Sayre's Verband für Fractura claviculae.

Endlich hat man die Verletzten, wie schon Hippokrates empfahl, in Rückenlage auf schmale Kissen gelagert, welche zwischen die Scapulae gelegt werden u. s. w. Man erkennt aus der grossen Zahl aller Verbände, welche früher für die Behandlung der Claviculafracturen erfunden wurden und von denen hier nur eine kleine Auswahl erwähnt ist, dass die Chirurgie der früheren Zeit für die grossen Aufgaben, deren Bedeutung wir heute kennen, kein Verständniss hatte und ihre Kräfte in dem Erfinden neuer Verbände an kleinen Aufgaben ziemlich nutzlos zersplitterte.

§ 371. Die Luxationen der Gelenke des Schultergürtels.

Nach Gurlt's Statistik betragen die Luxationen der Gelenke des Schultergürtels nur 4,88 % aller Luxationen; hiervon kommen die Hälfte der Fälle auf das Sternoclaviculargelenk, die andere Hälfte auf das Acromioclaviculargelenk.

Die Axe der ausgedehntesten Bewegung des Schultergürtels der *Abductions-*(zugleich auch Flexions-)*bewegung* wurde schon § 367 festgestellt. Die Bewegung, welche den Schultergürtel aus einer erhobenen Lage wieder zur Brustwand zurückführt, wird selbstverständlich als Adductionsbewegung bezeichnet. Die Hemmung der Abductionsbewegung geschieht wesentlich durch die Spannung der Muskeln, z. B. des M. pectoralis major, des M. latissimus dorsi, des M. subclavius, aber auch durch Spannung der Bänder, z. B. des Ligam. costo-claviculare. Die Adductionsbewegung hat knöcherne Hemmung, indem die Clavicula auf die obere Fläche der ersten Rippe angedrückt wird.

Ausser dieser Ab- und Adductionsbewegung kann eine *rotirende Bewegung des Schultergürtels* um eine Axe unterschieden werden, welche ungefähr durch die Mittelpunkte der Kreisbogen der Rippen senkrecht verläuft, also jene Axe der ergiebigsten Bewegung (x x) in Fig. 261 (§ 367) im Punkt z senkrecht trifft. Bei dieser Bewegung dreht sich der Tangentenwinkel (a b c), welchen Clavicula und Scapula bilden, um den Brustkorb, so dass bei der Drehung nach innen das sternale Ende der Clavicula gegen die Gelenkfläche des Sternums angetrieben, bei der Drehung nach hinten aber von ihr abgezogen wird. Im letzteren Fall bildet sich, während der Meniscus an der Sternalgelenkfläche angelagert bleibt, *ein Gelenkspalt zwischen Meniscus und Clavicula*, so dass die Haut sich hier in den Gelenkspalt einzieht und man die Fingerspitze in die Spalte einschieben kann. So geringfügig auch diese Rotationsbewegung ist, so kommt ihr doch für die Entstehung der Luxationen einige Bedeutung zu.

Der *Abductionsbewegung* fehlt die Knochenhemmung, die Bildung eines Hypomochlions zur Abhebelung der Gelenkflächen auf einander; sie kann sich bis zur extremsten Spannung der Muskeln, welche den Rumpf mit dem Schultergürtel verbinden, vollziehen, ohne in dem Sternoclaviculargelenk ein Hinderniss zu finden. Sobald aber die gespannten Muskeln reissen, so würde statt einer Luxation ein Abreissen des ganzen Schultergürtels bevorstehen. Zu beiden Eventualitäten wird es schon deshalb kaum kommen, weil die gewaltsame Abduction im Schultergelenk zu der gewöhnlichen Luxation des Schulterkopfs (§ 374) führt. Mit dieser Luxation des Schultergelenks hört aber die weitere Uebertragung der luxirenden Bewegung auf den Schultergürtel auf.

Die Rotation des Schultergürtels nach innen kann ebenfalls nicht zur Luxation führen. Bei dem physiologischen Schluss der Bewegung ist der Meniscus zwischen beiden Gelenkflächen fest zusammengepresst. Die Elasticität des Meniscus muss unter diesen Umständen die Kraft der traumatischen Bewegung bedeutend abschwächen. Wenn aber hierdurch die traumatische Bewegung nicht compensirt wird, so müsste es zu einer Zermalmung der Knochensubstanz des Sternum oder der Clavicula kommen. Die Möglichkeit einer Abhebelung der Gelenkflächen liegt auch bei der Rotation des Schultergürtels nach innen nicht vor.

Anders steht es mit der *Adduction des Schultergürtels* und mit seiner *Rotation nach aussen*. Bei der Adduction bildet sich ein Hypomochlion an der ersten Rippe, und wenn das Acromion mit bedeutender Kraft nach unten gedrängt wird, so muss das Sternalende der Clavicula nach oben abgehebelt werden. Indessen führt doch auch diese Bewegung recht selten zu einer *Luxation der Clavicula nach oben* (L. suprasternalis). Die Gründe hierfür sind folgende: 1) die Elasticität der ersten Rippe, welche als Unterlage für die Abhebelung

dienen muss und durch ihre Biegsamkeit die Abhebelung hindert, 2) die Festigkeit des Ligam. interclaviculare, 3) die Festigkeit des Ligam. costo-claviculare. Trotzdem kommen die Luxationen der Clavicula nach oben vor und bilden einen Typus der Luxation, welcher freilich nur eine Minderzahl aller Fälle darstellt.

Die Mehrzahl aller Luxationen des Sternalendes der Clavicula gehört dem Typus seiner *Luxation auf die Vorderfläche des Sternums an* (L. praesternalis). Einige Autoren sprechen die Ansicht aus, dass die Drehung des Schultergürtels nach innen, von der ich oben sagte, dass sie zu keiner Luxation führen könne, gerade diese häufigste Luxationsform bedinge. Ich vermuthe, dass diese Auffassung irrig ist. Andere Autoren sind der Wahrheit, wie ich glaube, näher gekommen, indem sie annehmen, dass das Acromion eine Bewegung nach hinten erfahren müsse, damit das Sternalende der Clavicula nach vornen trete. Im Anschluss an diese Autoren stelle ich die These auf: *die gewöhnlichen Luxationen des Sternalendes der Clavicula auf die Vorderfläche des Sternums geschehen durch eine traumatische Ueberdrehung des Schultergürtels nach aussen (hinten).*

Am physiologischen Schluss der Bewegung constatirten wir an der vorderen Wand des Sterno-clavicular-gelenks einen klaffenden Spalt, in welchen man den Finger einlegen kann. Eine Vergrösserung dieses Spalts bei überkräftiger Bewegung muss zum Kapselriss an der Vorderseite des Gelenks und zwar zwischen Meniscus und vorderem Rand der Clavicula führen. Ob hierbei ein Hypomochlion am hinteren Rand der Scapula auf dem Thorax sich bildet, lasse ich dahin gestellt sein; wäre es der Fall, so würde der vordere Fusspunkt des Tangentenwinkels um den hinteren, festen Fusspunkt abgehoben. Ohne Lösung der Insertion des Meniscus von dem oberen Rand der Clavicula wird freilich die Luxation nicht vollständig werden können. Wenn aber durch Ueberdrehung nach aussen das Sternalende der Clavicula sich wirklich nach vorn heraus gehoben hat, so wird die secundäre Bewegung, welche nach allgemeinen Regeln (§ 98, allg. Thl.) gewöhnlich den umgekehrten Verlauf, wie die primäre Bewegung nimmt, durch eine Rotation des Schultergürtels nach innen das Sternalende der Clavicula auf die Vorderfläche des Sternums führen. Ob dabei die Clavicula etwas tiefer oder höher rückt, wird wohl wesentlich von einer kleineren oder grösseren Summe noch erhaltener Bandfasern abhängen. Man hat endlich noch eine *Luxation der Clavicula nach hinten* (L. retrosternalis) unterschieden; doch wurde sie nur in ganz vereinzelten Fällen (Duverney, Morel-Lavallée) beobachtet und ist wohl nur als eine Varietät der ebenfalls seltenen Luxation nach oben zu betrachten.

Noch viel einfacher ist die Entstehung der Luxationen im Acromio-clavicular-gelenk. Sie erfolgen wohl fast ausnahmslos durch directe Gewalt, durch Stösse, welche die Acromialgegend treffen. Sobald ein solcher Stoss das Acromialende der Clavicula von oben trifft, so könnte durch Lösung der Gelenkverbindungen dasselbe unter das Dach des Acromions gedrängt werden; das wäre *eine Luxation des äusseren Clavicularendes nach unten.* Diese Verletzung kommt indessen fast niemals vor, wahrscheinlich deshalb, weil ein Stoss, welcher kräftig genug wäre, diese Luxation zu bewirken, die leicht brechbare Clavicula entzwei brechen wird. Auch füllt die Wölbung des Humeruskopfs mit den bedeckenden Sehnen die concave Wölbung des Acromialdachs so vollständig aus, dass für eine Luxation der Clavicula nach unten nur recht wenig Raum bleibt. Bardeleben erwähnt 4 Fälle von Luxation des Acromialendes der Clavicula nach unten und 5 andere Fälle, in welchen alle Bänder zwischen der Clavicula und Scapula gerissen waren und der Proc. coracoides sogar oberhalb des Acromialendes der Clavicula stand — also *vollständige Luxation der Scapula nach oben.* Es ist leicht begreiflich, dass solche Verletzungen nur selten vorkommen können. Dagegen können breit

wirkende Stösse auf die Aussenfläche des Acromions, wenn auch sie öfters Abbrüche des Acromions bedingen, doch auch in anderen Fällen die Scapula gegen die Thoraxfläche treiben. Wenn dann die Bandverbindungen sich lösen, so entsteht die *Luxation des Acromialendes der Clavicula nach oben,* und dieses ist *die gewöhnliche Form* der Luxationen im Acromio-claviculargelenk.

Weder entzündliche, noch angeborene Luxationen des Schultergürtels, noch angeborene Defecte in der Entwickelung der Clavicula bieten ein besonderes praktisches Interesse; es sind Curiositäten, welche mehr in das Gebiet des pathol.-anat. Museums, als in das Gebiet der chirurgischen Klinik gehören. Bei den angeborenen Defecten der Clavicula, welche von Luschka, Gegenbauer und Kappeler beobachtet wurden, war nicht einmal eine erhebliche Functionsstörung zu bemerken. Ich hätte mithin dieses Capitel mit Stillschweigen übergehen können, wenn nicht eine besondere Art von nicht-traumatischen Luxationen am Sternoclaviculargelenk vorkäme, welche einige Beachtung beanspruchen darf. Bei hochgradig-skoliotischer Verbildung des ganzen Thorax (§ 218) kann das Sternalende der Clavicula seine normale Stellung verlassen und in die Incisura jugularis sterni rücken. Nach eigener Erfahrung vermag ich über dieses Verhältniss nichts zu berichten; gewiss sind auch diese Fälle sehr selten. Einer von ihnen hat durch die Erzählung A. Cooper's eine gewisse Berühmtheit erlangt; bei einer Dame war die Dislocation, wie es scheint, durch das Zusammenwirken einer Rückgratsverkrümmung (spina distorta) und einer Verletzung so bedeutend geworden, dass das Sternalende der Clavicula den Oesophagus comprimirte und die Kranke dem Hungertod nahe kam. Davie resecirte das luxirte Stück und erhielt hierdurch das Leben der Kranken. Die warmen Lobsprüche, welche A. Cooper dem Operateur ertheilt, sind gewiss für die damalige resectionsunlustige Zeit wohl begründet. Cazin beobachtete bei Kyphose der Rückenwirbel eine Luxation der Clavicula nach vorn und unten.

§ 372. Diagnose und Behandlung der Claviculaluxationen.

Nur bei bedeutendem Panniculus adiposus und bei ausgedehnten Blutextravasaten kann die Diagnose dieser Luxationen auf Schwierigkeiten stossen. Die Blutextravasate sind meist gering, da die kleinen Synovialflächen auch nur kleine Blutgefässe enthalten. Grosse Blutextravasate deuten mehr auf Fractur, als auf Luxation, und wenn die Trennungslinie der Fractur dem einen oder anderen Gelenk sehr nahe liegt, so ist es bei frischen Verletzungen oft nicht leicht, die differentielle Diagnose zu stellen. Der Schaden einer unsicheren Diagnose ist freilich hier ganz bedeutungslos, da dislocirte Fracturen (§ 369) und Luxationen der Clavicula nach gleichen Grundsätzen reponirt und nachbehandelt werden (§ 370). Bei starkem Bluterguss kann man mit den Fingern das ergossene Blut verdrängen und dann die dislocirte Gelenkfläche oder die Kante des Bruchstücks fühlen. In vielen Fällen erkennt man gerade die typischen Luxationen, die Luxation des Sternalendes der Clavicula auf die Vorderfläche des Sternums und die Luxation des Acromialendes der Clavicula nach oben, auf den ersten Blick an dem Hervortreten der Prominenzen der luxirten Knochenenden. In dem ersteren Fall ist der ganze Schultergürtel, also auch die gesammte Wölbung der Schulter etwas gegen die Thoraxfläche gesunken; im letzteren Fall bezieht sich das Herabsinken auf die Scapula allein. Im ersteren Fall ist der Strebepfeiler der Schulter, wie man die Clavicula bezeichnet hat, mit dem vorderen Ende nach innen ausgewichen; im letzteren Fall ist die Verbindung des Strebepfeilers mit dem Schultergewölbe gelöst und das direct stützende äussere Ende des Pfeilers nach oben ausgewichen.

Die Functionsstörungen des Arms können auch bei frischen Luxationen sehr

gering sein, und man darf sich auch dann, wenn ein Verletzter den betreffenden Arm hoch in die Luft hebt, nicht verleiten lassen, auf eine genaue Untersuchung durch Inspection und Palpation zu verzichten. Sonst würden sowohl Luxationen wie auch einzelne Fracturen (§ 369, Schluss) der Erkenntniss entgehen. Die mächtigen Muskeln des Schultergürtels können auch bei unterbrochener Continuität und Contiguität seiner Skeletbestandtheile so prompt die Feststellung der verletzten Theile erzielen, dass die Mechanik der Bewegungen kaum gestört erscheint. Sehr ängstliche Kranke halten freilich auch oft den verletzten Arm in grösster Passivität, weil die Bewegungen selbstverständlich nicht schmerzlos erfolgen.

Bei den Luxationen des Sternalendes der Clavicula nach oben werden allerlei Störungen an den Organen der vorderen Halsgegend berichtet, Schlingbeschwerden, Athembeschwerden, Druck auf die grossen Gefässstämme u. s. w. R. W. Smith beobachtete eine bedeutende Dyspnoë am Lebenden und fand bei der Untersuchung an der Leiche das sternale Ende der Clavicula zwischen dem M. sterno-kleido-mast. und dem M. sterno-hyoideus. Begleitende Verletzungen sind Quetschungen und Brüche der oberen Rippen (§ 196), Zerreissungen der Lunge, Verletzungen des Schultergelenks (§§ 373—378) u. s. w.

Bei der Behandlung der Claviculaluxationen verdient der alte Erfahrungssatz an die Spitze gestellt zu werden: *die Reposition der Claviculaluxation gelingt ziemlich leicht, die Retention der Clavicula in reponirter Stellung ist aber sehr schwierig.* Indem ich mich auf die beiden typischen Luxationsformen der Clavicula beschränke, brauche ich nur zu bemerken, dass man *bei Luxation des Sternalendes der Clavicula auf die Vorderfläche des Sternums eine Rotation des Schultergürtels nach aussen* vornehmen muss, während man *bei der Luxation des Acromialendes der Clavicula nach oben den Arm und mit ihm die Scapula nach oben heben* muss. In beiden Fällen kann man den Akt der Reposition durch directen Druck auf die prominenten Knochenenden der Clavicula unterstützen, d. h. man drängt das Sternalende der Clavicula im ersten Fall nach aussen und hinten und im zweiten Fall drückt man das Acromialende der Clavicula nach unten. So gelingt es gewöhnlich, entweder vollständig oder doch ziemlich genau, die Gelenkflächen in ihre physiologische Contactstellung zu bringen. Sobald man aber Arm und Schultergürtel wieder sich selbst überlässt und der Fingerdruck auf die luxirten Enden aufhört, so federn in der Regel die Bestandtheile des Schultergürtels wieder in die luxirte Stellung zurück.

Man kann mithin zur Erhaltung der reponirten Stellung bei der Behandlung der Claviculaluxationen der fixirenden Verbände nicht entbehren und wird wohl zu diesem Zweck von den Contentivverbänden, besonders von soliden Gypsverbänden am meisten erwarten dürfen. Die Stellung, in welcher man den Schultergürtel feststellt, ergiebt sich theils aus dem Gesagten, theils muss es vor Anlegung des Gypsverbandes in jedem einzelnen Fall besonders ermittelt werden. Für die Luxation des Sternalendes der Clavicula auf die Vorderfläche des Sternums muss der Schultergürtel nach aussen rotirt, also der Oberarm etwas nach hinten gestellt werden; für die Luxation des Acromialendes der Clavicula nach oben muss der Oberarm und mit ihm die Scapula nach oben gehoben werden. Man legt also den schon für die analogen Fracturen der Clavicula empfohlenen Velpeau'schen Verband (§ 370) an.

Sehr empfehlenswerth ist auch die Fortdauer des entsprechenden directen Drucks auf die luxirten Knochenenden unter dem fixirenden Verband. Zu diesem Zweck lege ich geballte Wattehaufen auf das prominente Knochenstück und ziehe dieselben während der Anlegung des Gypsverbands mit langen Heftpflasterstreifen in der gewünschten Richtung fest an. Der Heftpflasterstreifen, welcher im ersten Fall (Lux. des Sternalendes der Clavic. auf die vordere Sternalfläche) schräg über

die Vorderfläche des Thorax greifend nach hinten angezogen wird, während im zweiten Fall (Lux. des Acromialendes der Clavic. nach oben) derselbe vorn und hinten zwischen Oberarm und Thorax verlaufend nach unten angezogen wird, soll mit dem Gypsverband eingegypst werden. Delens empfiehlt zu dem gleichen Zweck die Anlegung von Caoutchoucbinden (§ 350, allg. Thl.), Laugier ein Petit'sches Schraubentourniquet (§ 298, allg. Thl.), Nélaton ein englisches Bruchband (Fig. 204, § 279). Bei dem ersteren Verfahren würde das Anziehen des Gurts durch Schraubenbewegung, bei letzterem Verfahren die Federkraft des Bruchbands die nöthige Druckwirkung erzielen. Versuche dieser Art kann ich deshalb nicht anrathen, weil man bei diesen Vorrichtungen immer Gefahr läuft, den Druck über das erlaubte Maass anwachsen zu lassen. Bevor wir aber den Verletzten der Gefahr des Druckbrands der Haut über dem luxirten Knochenstück aussetzen, ist es besser, einige Dislocation bestehen zu lassen. *In den meisten Fällen ist mit dem besten Willen und den besten Mitteln nach Claviculaluxation keine Restitutio ad integrum, keine Heilung ohne etwas Dislocation zu erzielen.* Glücklicherweise handelt es sich bei diesen mässigen Erfolgen unserer Therapie nur um die Form, weniger um die Function. Die Function leidet auch unter dem Fortbestand der irreponirten Luxation wenig oder gar nicht, und zwar aus denselben Gründen, welche auch bei dislocirt geheilten Claviculafracturen (§ 370) eine wesentliche Störung der Function nicht zu Stande kommen lassen.

Nach alledem bleibt der alte Rath A. Cooper's auch heute noch beherzigenswerth: man soll dem Verletzten, damit er nicht dem Arzt eine Schuld beimesse, welche in den Verhältnissen begründet ist, schon bei Beginn der Behandlung erklären, dass ein kleiner Knochenvorsprung an der Stelle der Verletzung zurückbleiben werde, aber für die Gebrauchsfähigkeit des Arms doch nichts zu fürchten sei.

§ 373. Verletzungen des Schultergelenks.

Die Schussverletzungen des Schultergelenks sind deshalb sehr häufig, weil die Schulterwölbung bei dem Gefecht auch in liegender Stellung immer sehr exponirt ist. Selten sind einfache Kapselverletzungen, wie sich aus der Conformation des Gelenks von selbst ergiebt. Häufiger sind Rinnenschüsse, welche den Umfang des Kopfs, der Tubercula oder den Umfang der Gelenkfläche tangiren, und Lochschüsse, welche die Dicke des Kopfs durchsetzen (§ 72, allg. Thl.). Doch sind auch Splitterbrüche gar nicht selten. Schussfracturen, welche das Collum chirurgicum oder die nächstliegenden Schafttheile des Humerus treffen, können zu einer erheblichen Splitterung der dicken Corticallamellen führen, und dann setzen sich häufig Fissuren durch die Corticallamellen bis in den Bereich der Gelenkkapsel und bis in die Substanz des Kopfes fort. Diese Schussverletzungen sind die unangenehmsten; sie führen zu ausgedehnten Eiterungen zwischen den Fragmenten und im parostealen Gewebe und endlich zu einer Gelenkeiterung, welche ziemlich stürmisch verlaufen kann und dann mit hohem Fieber sogar das Leben des Verwundeten bedroht. In andern Fällen tritt die Gelenkentzündung und Eiterung sehr langsam, schleichend ein; und dann ist es oft sehr schwer, auszumitteln, ob die Eiterung dem Gelenk angehört, oder nur als periarticuläre Phlegmone im Gebiet der tiefen Muskeln verläuft. Die Schwellung, die Schmerzen, das Fieber, die Störung der Beweglichkeit können für die periarticuläre und für die articuläre Eiterung ungefähr identisch sein. Zuweilen bedarf es geradezu einer grossen Explorativincision, um von hier aus mit dem Finger die etwaige Perforation des Gelenks zu constatiren und dann im Fall eines positiven Ergebnisses der Untersuchung sofort von demselben Schnitt aus die Resection zu vollziehen. Bei negativem Ergebniss der Untersuchung ist der Explorativschnitt doch keines-

wegs überflüssig gewesen, indem er dem Eiter des periarticulären Entzündungsherds freien Abfluss schafft. Eine Untersuchung, welche wohl wenig gekannt und benutzt sein mag, ist mir in zweifelhaften Fällen in der kriegschirurgischen Praxis, aber auch in der Praxis des Friedens, wo sich ähnliche diagnostische Schwierigkeiten erheben können, von grossem Nutzen gewesen. Man sucht in der Achselhöhle denjenigen Theil des Kopfs auf, welcher, unbedeckt von Sehnen und Bändern, dicht unter der Haut liegt, und drückt mit dem Finger die Synovialis auf die Gelenkfläche an. Ist dieser Punkt sehr empfindlich, so kann man einen Wahrscheinlichkeitsschluss auf Entzündung des Gelenks um so mehr wagen, da der Schusskanal in den meisten Fällen diesem tiefsten, innersten Abschnitt des Gelenks ganz fern verläuft. In keinem Fall hat mich bis jetzt das negative und positive Ergebniss dieser Untersuchung getäuscht; denn wo die Empfindlichkeit dieser Gegend auf Fingerdruck fehlte, da ergab auch der weitere Verlauf des Falls, dass eine Gelenkentzündung nicht vorgelegen hatte. Ueber Behandlung der Schussverletzungen des Gelenks vgl. § 384.

Während complicirte Verletzungen des Schultergelenks, welche etwa mit der Schussverletzung gleich stehen, in der Friedenspraxis selten sind, beobachten wir in dieser Praxis besonders oft leichtere Verletzungen des Schultergelenks durch stumpfe Gewalten ohne Verletzung der Haut, welche durch das elastische Polster des M. deltoides vor Einrissen gut geschützt ist. Wir unterscheiden diese *subcutanen Verletzungen* des Gelenks und der Knochentheile, welche das Gelenk zusammensetzen, in folgende Gruppen: 1) *einfache Blutergüsse in die Gelenkhöhle* durch Kapselquetschung, fühlbar als eine fluctuirende Anschwellung, welches besonders an dem vorderen und hinteren Rand des M. deltoides deutlicher zu erkennen ist, 2) *Distorsionen des Schultergelenks* (im engeren Sinne des Worts, d. h. Kapselrisse mit einer Art von Luxation, welche von selbst sich durch die secundäre Bewegung wieder reponirt hat, vgl. § 98, allg. Thl.), 3) *Luxationen des Schultergelenks*, 4) *Fracturen der das Schultergelenk zusammensetzenden Knochen,* und zwar a) *die Fractura colli anatomici humeri,* b) *die Fractura colli chirurgici humeri,* c) *die Fracturen des Tuberculum majus und minus*, d) *die Fractura colli scapulae.*

Was die einfachen Blutergüsse betrifft, so dürfen sie nicht mit den Blutergüssen verwechselt werden, welche die Distorsionen, Luxationen und Fracturen begleiten. Erst nach Ausschluss aller dieser bedeutenderen Verletzungen durch eine genaue Untersuchung (vgl. § 375) darf man einen einfachen Bluterguss annehmen und dann bei einfacher Behandlung (Eisbeutel oder Eiscompressen für die ersten Tage, später Carbolplatten, mit einer Spica humeri — vgl. § 431 — befestigt, dazu Mitella und einfache Ruhestellung) die Resorption des Ergusses erwarten. Etwaige Folgen des Blutergusses, wie serös-synoviale Ergüsse von langem Bestand (Hydrarthrus), hyperplasirende Vorgänge an der Synovialis (Synovitis hyperplastica laevis, § 103, allg. Thl.) sind am Schultergelenk ziemlich selten; es kann in Betreff derselben auf das Kniegelenk (§§ 475 und 476) verwiesen werden, wo diese Folgen häufiger und deutlicher erkennbar sind. Die Vereiterung eines einfachen Blutergusses ist zwar nicht unmöglich (§ 137, allg. Thl.), aber doch sehr selten; sie erfordert dieselben Maassregeln, wie die acute traumatische Vereiterung bei offener Wunde, nämlich Drainirung oder Resection, so dass in dieser Beziehung § 384 zu vergleichen ist.

Die Distorsionen der Gelenkkapsel, wie die Fracturen der Knochen, welche das Gelenk zusammensetzen, stehen in vielen Fällen im genauesten Zusammenhang mit der Mechanik der Luxation. *Die dominirende Verletzung am Schultergelenk ist die Luxation,* und zwar besonders die Luxatio subcoracoidea. Diese stellen wir deshalb im folgenden voraus; wir berühren hierbei gelegentlich die

Distorsionen im engeren Sinn (§ 377), sodann die häufigen Complicationen der Luxationen mit Fractur der Tubercula (§ 377), die seltenere Complication mit Fractura colli humeri (§ 375); ferner wird uns die differentielle Diagnostik zwischen Fractura colli und Luxatio subcoracoidea Gelegenheit geben, die sehr seltene Fractura colli scapulae zu berühren (§ 375); den Beschluss machen dann die seltneren Formen der Luxatio humeri (§ 378).

§ 374. Statistik der Schulterluxationen. Mechanik der Luxatio subcoracoidea.

In der Statistik, welche Gurlt aus den Hospitälern von Berlin, Paris und Philadelphia zusammenstellt, befinden sich unter 907 Fällen etwas über die Hälfte (563) Luxationen des Schultergelenks. Aus den Berliner Hospitälern berechnet Gurlt eine Frequenz von 52,42 % für die Schulterluxationen.

Die Häufigkeit der traumatischen Luxationen des Schultergelenks lässt sich aus der anatomisch-mechanischen Construction und aus dem langen Hebelarm der oberen Extremität erklären, an welchem die luxirende Gewalt, vielleicht an sich ziemlich geringfügig, doch mit bedeutender Kraft auf das Schultergelenk einwirkt. Was das erstere prädisponirende Moment betrifft, so erinnere ich an die geringe Ausdehnung der Cavitas glenoidalis, welche nur einen Theil vom Umfang des Humeruskopfs (nur $^3/_4$ desselben nach Henle) umfasst, an die wenig solide Fixation des Gelenks, an die freie normale Beweglichkeit und endlich an die von Verstärkungs-Sehnen und Bändern fast entblösste Partie der Synovialis am untern innern Umfang des Gelenks in der Achselhöhle. Letzteres prädisponirendes Moment, von ganz localem Charakter, hat dann auch eine wesentlich locale Einwirkung; es leitet die Luxationen des Humerus in eine bestimmte Bahn und bedingt, dass eine Kategorie der Schulterluxationen alle andern Kategorien weit in der Frequenz überwiegt, nämlich die *Luxation durch Hyperabduction des Oberarms.*

Wie an jedem Kugelgelenk construiren wir zur Analyse der Bewegungen die drei Hauptaxen: die frontale Axe (in der Richtung der Stirnebene verlaufend), um welche *Beugung* und *Streckung* stattfindet, die sagittale Axe (in der Richtung der Pfeilebene, parallel der Nasenscheidewand verlaufend), um welche die *Abduction* und *Adduction* stattfindet, endlich die perpendiculäre Axe (senkrecht von oben nach unten verlaufend), um welche die *Rotation nach innen und aussen* stattfindet. Am ergiebigsten ist die Bewegung um die sagittale Axe, die Ab- und Adduction im Schultergelenk. Sie beträgt ungefähr 90° und reicht bei mittlerer Stellung des Schultergürtels so weit, dass der adducirt neben der Seitenwand des Thorax herabhängende Arm bis zur horizontalen Stellung des Oberarms abducirt werden kann und derselbe nun mit der Thoraxwand einen rechten Winkel bildet. Die Beugung und Streckung um die frontale Axe im Schultergelenk ist beschränkter; sie beträgt ungefähr 60° und zwar wird der Ellnbogen durch die Beugung um etwa 45° aus der herabhängenden Stellung des Arms nach vorn und oben geführt, während er durch die Streckung aus derselben Stellung nur um etwa 15° nach hinten und oben geführt wird. Die Rotationen um die perpendiculäre Axe sind nicht unergiebig und umfassen nicht viel weniger als 90°; doch ist von ihnen kein grosser Effect zu sehen, weil sich ihre Wirkung nicht an einem abstehenden Hebelarm, wie bei dem Hüftgelenk am Fuss, in grösserem Umfang projicirt. In jeder Richtung können die Bewegungen bis zur knöchernen Hemmung getrieben werden, indem das Labrum cartilagineum der Cavitas glenoidalis sich in die Rinne des Collum anatomicum humeri stellt.

Die Bewegung, welche den Arm am weitesten von der seitlichen Brustwand

entfernt, ist eine Mischung von Abduction und Flexion. Da indessen die Abduction vorwiegend ist, so wollen wir im folgenden diese Maximalbewegung des Arms im Schultergelenk als Abduction, ihre traumatische Uebertreibung als Hyperabduction bezeichnen. Gerade diese Bewegung wird häufig durch die verletzenden Gewalten, welche am Arm angreifen, demselben aufgezwungen; sie führt zu einer festen knöchernen Hemmung, welche sehr geeignet zur Bildung eines Hypomochlions und zur weiteren Abhebelung der Gelenkflächen ist. Der oberste, tiefste Theil der Knochenrinne, welche wir als Collum anatomicum humeri bezeichnen, stellt sich auf den oberen Rand der Cavitas glenoidalis, und bei weiterer gewaltsamer Hyperabduction bildet sich ein Hypomochlion in der Substanz des Tuberculum majus, um welches sich der Schulterkopf der Art abhebelt, dass er gegen den schwächsten tiefsten Theil der Gelenkkapsel angetrieben wird. Dieser Theil reisst ein; der Kopf tritt durch den Kapselriss hindurch in die Achselhöhle. Nun erfolgt nach Erschöpfung der luxirenden Kraft die secundäre Bewegung (§ 98, allg. Thl.) im Sinne der Adduction, und zwar nicht immer findet diese Adduction um die normale Axe des Gelenks statt, sondern häufig um die Linie der Kapselinsertion, auf welcher die Kapsel nicht eingerissen ist. Diese Linie entspricht dem obern, äussern Theil der Kapsel, und deshalb sinkt der Ellnbogen nach unten gegen die seitliche Thoraxwand, während der Kopf aus der Achselhöhle etwas nach oben unter den Processus coracoideus steigt. Das erhaltene Kapselstück verhindert, dass die Adduction sich vollendet; noch bevor der Oberarm die seitliche Thoraxwand erreicht, wird er von der Spannung des erhaltenen Kapselstücks aufgehalten und bleibt in leicht abducirter Stellung stehen. Die *Luxatio subcoracoidea* (Luxatio praeglenoida) ist vollzogen.

Die genaue anatomische Untersuchung ergiebt nun für die frische Luxatio subcoracoidea noch manche interessante Verhältnisse. Der Kopf des Humerus steht auf dem Collum scapulae und der vorderen Fläche der Scapula, welche von dem M. subscapularis bedeckt ist. Dieser Muskel selbst ist in den meisten Fällen eingerissen und der Kopf steht zwischen den zerrissenen Sehnen und Muskelfasern desselben. Dicht am innern Rand des luxirten Kopfs liegen die grossen Gefäss- und Nervenstämme, welche am unteren Rand des M. pectoralis minor hervortreten, um durch die Achselhöhle zum Oberarm zu ziehen. Der lange Kopf des M. biceps ist entweder zerrissen, oder verläuft in schräger Richtung von der Spitze der Cavitas glenoidalis zum Oberarm; auch kann sich in einzelnen Fällen die Sehne um das Collum chirurgicum des luxirten Kopfs herumschlingen.

§ 375. Erscheinungen und Diagnose der Luxatio subcoracoidea. Fractura colli humeri. Fractura colli scapulae.

Schon die Inspection belehrt in vielen Fällen mit genügender Bestimmtheit über das Bestehen der Luxatio subcoracoidea. *Der Oberarm steht in leichter Abduction*, etwa in einem Winkel von 20° von der seitlichen Thoraxwand entfernt und zugleich etwas nach aussen rotirt; in frischen Fällen wird er, damit nicht die Schwere des Arms eine weitere sehr schmerzliche Adduction bewirke, in dieser Stellung von der gesunden Hand des Verletzten erhalten, welche den Vorderarm der verletzten Seite unterstützt. *Die normale Wölbung der Schulter ist gestört und man erkennt unterhalb des Acromion im Contour des Körpers eine Einsenkung* (vgl. Fig. 268), welche der von hier verschwundene Kopf zurücklässt. Dagegen sieht man vorn und innen unter dem Proc. coracoides die abnorme kugelige Wölbung des hier befindlichen Caput humeri. Bei grösserem Bluterguss, welcher übrigens nicht allzu häufig vorkommt, giebt natürlich die Inspection weniger bestimmte Resultate und muss dann um so mehr durch eine

sorgfältige Palpation ergänzt werden. Diese mittelt dann das Fehlen der festen Prominenz des Caput humeri an der normalen Stelle und umgekehrt ihre Anwesenheit an der anormalen Stelle aus. Die Untersuchung der Beweglichkeit ergiebt eine bedeutende Verminderung derselben nach jeder Richtung. Der luxirte Kopf ist zwischen der Scapula, dem Processus coracoides und dem Thorax der Art eingeklemmt, dass er keiner Bewegung willig folgt. Am wenigsten gelingt wegen der Spannung der noch erhaltenen Kapselreste die weitere Adduction des Oberarms gegen den Thorax; am wenigsten behindert ist die Abductionsbewegung, welche diese Spannung ausgleicht. Von subjectiven Symptomen sind besonders die Erscheinungen von Seiten des comprimirten Plexus brachialis hervorzuheben, welche fast in keinem Fall fehlen. Bald sind es Formicationen (Mirmekismus), welche bis in die Fingerspitzen ziehen, bald krampfartige Zuckungen der Finger- und Vorderarmmuskeln, bald Paresen und Paralysen im Gebiet eines oder einiger Nervenstämme. Die letztere Erscheinung setzt dann eine sehr bedeutende Compression und eventuell sogar eine Zerreissung der Nervenstämme voraus. Analoge Compression erleiden auch die grossen Gefässe der Achselhöhle. Die Verschliessung der Vena axillaris und der Lymphgefässe kann bei langem Bestand der Luxation zu bedeutendem Oedem der untern Abschnitte der Extremität Veranlassung geben. Auch Zerreissungen der Vena axillaris mit bedeutendem Blutextravasat werden in seltenen Fällen beobachtet. Noch seltener erleidet die A. axillaris eine bedeutende Compression oder gar eine Zerreissung. Endlich wurden auch Zerreissungen des N. axillaris mit dauernder Lähmung des M. deltoides in einzelnen Fällen als Folgeerscheinung der Luxatio subcoracoidea beobachtet.

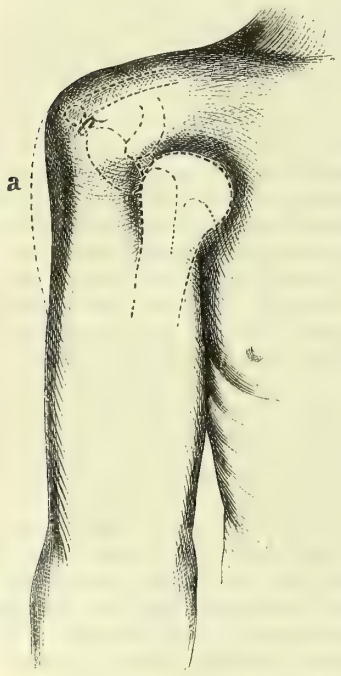

Fig. 268.
Luxatio subcoracoidea in schematischer Darstellung. Die gestrichelte Linie a bezeichnet den Contour der normalen Schulterwölbung.

So prägnant diese Symptome erscheinen mögen, so wenig zuverlässig sind sie für die Unterscheidung der Luxatio subcoracoidea von manchen Arten der Fracturen in der Nähe des Gelenks. *Verletzungen der Schultergegend im kindlichen Alter, welche in ihren Folgeerscheinungen etwa als Luxationen imponiren könnten, sind fast ausnahmslos auf Fracturen des Humerus im Collum chirurgicum zu beziehen, und sehr häufig stellen sich diese als traumatische Trennung der Epiphyse dar* (§ 74, allg. Thl.). Dann ist die Diaphyse gegen den Thorax hin dislocirt, und erst eine genaue Untersuchung weist nach, dass der Humeruskopf noch auf der Cavitas glenoidalis steht. Bei Trennung der Epiphyse kann sogar die Crepitation fehlen oder sehr undeutlich sein. Die Fracturen des Collum chirurgicum humeri kommen nun in jedem Lebensalter vor; und wenn man auch bei Erwachsenen wegen der grösseren Wölbung des Schulterkopfs die normale oder abnorme Stellung desselben leichter constatiren kann, so ist doch zuweilen die differentielle Diagnose schon bei diesen Fracturen recht schwer gegenüber der Luxation zu stellen. Die Bezeichnung „Collum chirurgicum", welche man dem obersten Theil des Schafts dicht unterhalb der Tubercula gegeben hat, bezieht sich eben auf die Häufigkeit der Fractur in dieser Linie. Noch grössere

Schwierigkeiten bieten in Bezug auf die Diagnose die freilich selteneren *Frakturen des Collum anatomicum humeri.* Auch hier kann das lange untere Fragment durch die fracturirende Gewalt oder durch den Muskelzug von Seiten des M. pectoralis maj. und des M. latissimus dorsi nach der seitlichen Thoraxwand angezogen werden, und dann fehlt sogar die Wölbung des Tuberculum majus an der normalen Stelle unter dem Acromion. In zweifelhaften Fällen muss man für die differentielle Diagnostik den Umstand berücksichtigen, dass bei Fractura colli humeri die Distanz zwischen Acromion und Epicondylus ext. humeri am Ellnbogen immer verkürzt, dagegen bei Luxatio subcoracoidea in der Regel verlängert erscheint. Schüller hat neuerdings die Bedeutung dieser Erscheinung hervorgehoben und giebt die Verkürzung bei Fractura colli auf 3—4 Ctm. an. Endlich gewährt die *Fractura colli scapulae* das täuschendste Bild einer Luxatio subcoracoidea humeri. Man kann sich die Entstehung dieser Fractur nicht wohl anders vorstellen, als so, dass bei hyperabducirtem Arm die Bänder sich fester erweisen, als die Knochensubstanz des Collum scapulae, an welcher sie sich inseriren. Die abgetrennte Cavitas glenoidalis rückt mit dem an ihr befestigten Humerus nach unten und innen, gegen die seitliche Thoraxwand und die äussere Erscheinung dieser Verletzung entspricht in den meisten Punkten dem Bild der Luxatio subcoracoidea. Uebrigens ist die Fractura colli scapulae sehr selten, und in den drei Fällen dieser Art, welche ich gegenüber von mehr als hundert Fällen von Luxatio humeri subcoracoidea beobachtet habe, wurde ich, wie ich gern eingestehe, jedes Mal so weit getäuscht, dass ich erst in der Narkose bei der Einrichtung dieser vermeintlichen Luxation die richtige Diagnose der Fractura colli scapulae stellte. So wird man zuweilen in der Lage sein, vor Beginn der Repositionsversuche überhaupt nur eine Wahrscheinlichkeitsdiagnose stellen zu können, welche man dann während der und durch die Repositionsversuche in bekannter Weise rectificiren muss; d. h., wenn die Reposition sehr leicht und unter deutlicher Crepitation gelingt, so liegt eine Fractur vor, im andern Fall eine Luxation.

Bei schweren Entbindungen, besonders bei Lösung des hinter dem Kopf emporgeschlagenen Arms (bei Geburten coccyge praevio), kann eine *Fractur des Humerus inter partum* entstehen, und zwar entweder eine Trennung in der oberen Epiphyse oder auch ein Bruch des Humerusschafts. Nach den Untersuchungen von Küstner ist die erstere Verletzung bei weitem das häufigere. Auch können dieser Verletzung Muskelparesen und Atrophien, sowie eine Hemmung des Knochenwachsthums folgen. P. Vogt zeigte, dass überhaupt bei Trennung der oberen Humerusepiphyse im kindlichen Alter eine bedeutende Hemmung des Längenwachsthums eintreten kann. Uebrigens scheinen bei schweren Entbindungen ausser der Fractura humeri auch directe Quetschungen der Armnerven vorzukommen, welche zu schweren Functionsstörungen führen.

Die Behandlung der Fractura colli humeri geschieht nach den allgemeinen Regeln, welche in den §§ 85—89, allg. Thl. zusammengestellt sind. Am günstigsten ist der Fall der *Einkeilung* des Humerusschafts in die spongiöse Substanz des Kopfs, welcher nicht selten vorkommt (vgl. § 438 über die analoge Einkeilung der Schenkelhalsfractur). Bei dieser Einkeilung kann der Versuch zur Reposition unterbleiben, während in den übrigen Fällen eine sorgfältige Reposition stattfinden muss. Zur Retention der reponirten Fractur ist ein Contentivverband am zweckmässigsten, welcher Schulter, Oberarm, Vorderarm und Brustkorb umfasst. Die Bindentouren werden so angelegt, wie sie in Fig. 265 § 370 abgebildet sind; nur weicht der Verband für Fractura colli humeri dadurch von dem dort abgebildeten ab, dass die Hand des verletzten Arms nicht so hoch auf die Schulter, sondern bei geringerer Beugung im Ellnbogengelenk an den seitlichen Theil der vorderen Brustwand, unterhalb der Brustwarze (oder unterhalb der Mamma

bei Frauen) angelegt wird. Sodann muss bei Fractura colli humeri noch mehr die Gegend zwischen dem Oberarm und der seitlichen Brustwand ausgefüllt werden, und zwar mit Watte, Jute oder weichen Spreukissen, damit durch die ausfüllende Masse der Schaft des Humerus, welcher Neigung zum Ausweichen nach innen gegen die seitliche Brustwand zeigt, in der richtigen Lage erhalten wird.

Die Contracturen und Ankylosen, durch welche jedes Gelenk bei der Heilung benachbarter Fracturen (theils durch üppige Callusproduction, theils durch Synovitis hyperpl. laevis, theils bei älteren Leuten durch Arthritis deformans, vgl. im allg. Thl. § 89 und § 106) bedroht wird, können auch nach Fractura colli humeri eintreten. Man bekämpft sie nach Heilung der Fractur durch passive Bewegungen u. s. w. (§ 89, allg. Thl.). Der atrophische Schwund der Schultermuskeln, welcher gerade nach diesen Fracturen zuweilen sehr bedeutend ist, erfordert eine Behandlung mit Elektricität, Massage und Douche. Nach entwickelter Contractur oder Ankylose stellt sich die Frage: ob man durch Resection des Gelenks versuchen soll, die Functionen wieder herzustellen? Auf diese Frage wird § 384 zurückkommen.

Die Behandlung der Fractura colli scapulae weicht in keiner Weise von der Behandlung der Fractura colli humeri ab.

§ 376. Die Reposition der Luxatio subcoracoidea.

Bei der Reposition der gewöhnlichen Luxatio subcoracoidea haben sich schon seit langer Zeit die rohe Kraft der Extension und die feine Wirkung physiologischer Repositionsmethoden gegenüber gestanden. Es sei mir gestattet, über die Verfahren der Reposition, welche die rohe Extensionskraft allein benutzten, zu schweigen; eine Methode, bei welcher die Ferse des Chirurgen den Humeruskopf des liegenden Kranken in die Cavitas glenoidalis hineintritt, während die Hände des Chirurgen einfach den Arm anziehen, richtet sich heute, wo wir im Besitz der Narkose sind, von selbst, auch wenn sie den stolzen Namen von Sir Astley Cooper zu tragen die Ehre hat. Das physiologische Repositionsverfahren (§ 100, allg. Thl.) ist bei der gewöhnlichen Luxatio subcoracoidea schon länger in Gebrauch, als durchschnittlich bei den Luxationen anderer Gelenke, und wird als das Verfahren von Mothe (1812) bezeichnet, obgleich schon White im vorigen Jahrhundert dasselbe Verfahren empfahl. Man führt den Oberarm in die Hyperabduction zurück, in welcher einst die Abhebung der Gelenkflächen eintrat, und indem man ihn in hyperabducirter Stellung mit der linken Hand anzieht, drückt man mit der rechten Hand den nun in der Achselhöhle stehenden Kopf wieder an die Cavitas glenoidalis heran. Alsdann lässt man den Arm herabsinken zur gewöhnlichen adducirten Stellung, und nun gleitet der Kopf des Humerus in seine normale Stellung, zuweilen mit dem bekannten schnappenden Geräusch, zuweilen ohne dasselbe, besonders wenn die Luxation schon längere Zeit bestand. Man erkennt die erfolgte Reposition an der wiederhergestellten normalen Wölbung der Schulter und an der Möglichkeit, Adductionsbewegungen, Rotationen u. s. w. in den normalen Bahnen auszuführen. Bei engem Kapselriss kann es geboten sein, durch Rotationen nach aussen oder innen den Kapselschlitz für den einzuführenden Kopf zu eröffnen.

Bei mehrwöchentlichem oder mehrmonatlichem Bestand der Luxation muss eine grössere Kraftanwendung stattfinden. Will man sich für solche oder auch frische Fälle das Verfahren durch Contraextension und Fixation des Schultergürtels erleichtern, so legt man über Clavicula und Scapula ein Handtuch, dessen beiden Enden nach unten festgehalten werden; ein anderes Handtuch kann den Thorax umfassen und wird nach der gesunden Seite hin festgehalten. Dann wirken

alle Bewegungen möglichst voll auf den Humerus ein. Bei Adhäsionen, welche der luxirte Kopf bei langem Bestand der Luxation mit den Umgebungen eingeht, wird wohl jeder von selbst auf den Gedanken kommen, dieselben durch einige rotirende Bewegungen des Humerus um seine eigene Längsaxe zu lösen; Richet bezeichnet dieses Verfahren als *Taraudage* (Schraubenbewegung). Mit diesen Hülfsmitteln werden die alten Marterapparate des Flaschenzugs und des Schneider-Mennel'schen Extensionsapparats ganz überflüssig. Bis zu einjährigem Bestand der Luxationen gelingt es noch, mit einfacher Kraft der Hände die Reposition, wenn auch nicht in jedem Fall zu bewirken. Wenn die manuelle Reposition nicht gelingt, so ist auch für die Reposition durch die genannten instrumentellen Apparate keine günstige Wirkung mehr zu hoffen. Ob man durch Resection des Humeruskopfs (§ 384 u. f.) die Functionen bessern kann und soll, entscheidet sich nach den Verhältnissen der veralteten Schulterluxationen, welche § 377 erörtert werden.

Unter den neueren Methoden der Reposition, welche mit dem alten und sehr zweckmässigen Verfahren von Mothe in Concurrenz getreten sind, müssen die Verfahren von Schinzinger, G. Simon und von Kocher noch hervorgehoben werden. Schinzinger empfiehlt eine Adduction des Arms durch Anziehen an der Hand über die vordere Thoraxwand gegen die Axillarlinie der unverletzten Seite, und dann eine forcirte Rotation nach aussen, welche man durch Abdrehen der Hand von der vorderen Thoraxwand am langen Hebelarm erzielen kann. Man kann hierbei eine grosse Kraft entwickeln, und es sind Fälle vorgekommen, bei denen diese Rotation zu einer Fractur des chirurgischen Halses des Humerus führte. Wer demnach die Methode Schinzinger's nachahmen will, dem ist Vorsicht zu empfehlen. Zu den physiologischen Repositionsmethoden würde sie nur insofern gezählt werden können, als in einzelnen Fällen wohl auch statt der Hyperabduction eine Rotation nach aussen mit Zerreissung der Sehne des M. subscapularis zur Luxation führen kann. Aber gewiss sind diese Fälle nur Fälle der Ausnahme und nicht der Regel, und deshalb scheint mir das Verfahren Schinzinger's keine methodische Nachahmung zu verdienen, wenn es auch in einzelnen Fällen überraschend leicht zum Ziel führt. Simon's *Pendelmethode* folgt ziemlich genau dem Gang der physiologischen Repositionsmethode, nur mit etwas sonderbaren räumlichen Unterschieden. Der Chirurg steht auf dem Stuhl und hat den wagerecht aufgerichteten (also abducirten) Arm des auf dem Boden liegenden Verletzten gefasst, während die Beine desselben von einem Assistenten aufgehoben werden. Nun hängt das Körpergewicht an dem luxirten Schultergelenk und bewirkt an dem hyperabducirten Arm die zur Reposition nothwendige Extension. Wem das Verfahren Simon's bequemer erscheinen sollte, als die einfache manuelle Extension in Hyperabduction bei sitzenden oder auf dem Operationstisch liegenden Kranken, der kann dasselbe nachahmen.

Kocher's Verfahren habe ich in den letzten Jahren mehrfach erprobt und kann dasselbe für *frische* Luxationen als einen, oft gelingenden, zuweilen aber auch versagenden Versuch empfehlen. Das Verfahren setzt sich aus folgenden vier Akten zusammen: I. Akt, man drängt den durch die abducirte Stellung etwas von der seitlichen Brustwand entfernten Ellnbogen mit der einen Hand an die Brustwand an; II. Akt, man führt an der Hand des Verletzten bei rechtwinkeliger Beugung des Ellnbogengelenks eine solche Rotation nach aussen (wie bei Schinzinger's Verfahren) aus, dass die Hand gerade nach vorn zu stehen kommt (Drehung um 90 °), wozu die andere Hand des Chirurgen benutzt wird; III. Akt, man hebt durch eine Beugebewegung um 90 ° den Ellnbogen in die Höhe, so dass der Oberarm in die horizontale Ebene (senkrecht zur Ebene der vorderen Brustwand, vgl. Fig. 269) zu stehen kommt; IV. Akt, Rotation des Humerus nach

innen, wobei der Kopf in die Cavitas glenoidalis springt. Bei diesen Bewegungen wird der erhaltene Theil der Kapsel mit dem Ligament. coraco-humerale, welches diesen Kapseltheil verstärkt, so angespannt, dass er den Kopf über den vorderen Theil des Randes der Cavitas glenoidalis nach hinten zieht. Mir hat es den Eindruck gemacht, als ob Kocher's Methode dann versagt, wenn die Kapsel weithin gerissen ist. In diesen Fällen, zu welchen auch alle Fälle der Luxatio axillaris (§ 378) gehören, ist aber gerade das Verfahren Mothe's (s. oben) sehr leicht ausführbar und führt sicher zum Ziel. So ergänzen sich beide Verfahren, das ältere von Mothe, das neuere von Kocher. Beide Verfahren sind in manchen Fällen auch *ohne Narkose* ausführbar; doch gelingt die Reposition nach Kocher's Verfahren häufiger ohne Narkose, als das Mothe'sche Verfahren, was als Vorzug des Verfahrens Kocher's hervorgehoben werden muss. Bei einem solchen Versuch, die Luxation ohne Narkose zu reponiren, muss man den Kranken durch schnelle und unvermuthete Ausführung zu überraschen suchen, z. B. während man ihn von seinem Unfall erzählen lässt und ihm sagt, dass man nur untersuchen wolle. Sobald die willkürlichen Contractionen der Muskeln den Versuch scheitern lassen, führt man nun die Reposition in der Narkose aus.

Fig. 269.
Stellung des Arms bei dem III. Akt des Kocher'schen Repositionsverfahrens.

§ 377. Nachbehandlung der Distorsion des Schultergelenks und der reponirten Luxation. Habituelle Luxation. Veraltete Luxation. Luxation mit Fractur.

Ungefähr gleich zahlreich mit den echten Luxationen des Schultergelenks sind die Distorsionen desselben nach der in § 98, allg. Thl. aufgestellten Definition. Die von selbst reponirte Luxation, welche durch den günstigen Verlauf der secundären Bewegung erfolgte, lässt natürlich denselben Zustand an dem Gelenk zurück, wie eine schonende Reposition einer frischen einfachen Luxation. Man muss deshalb auch die Nachbehandlung der Distorsion im engern Sinn nach denselben Regeln leiten, wie ich sie für die Behandlung der reponirten Luxation aufstelle (s. unten). Man erkennt diese Distorsionen an dem Nachweis des Kapselrisses, dessen empfindliche Stelle man von der Achselhöhle aus durch Palpation mit der Fingerspitze ausmitteln kann, und durch die Symptome eines Blutergusses im Gelenk. Ausserdem finden wir bei Distorsionen dieser Art auch häufig eine begleitende Fractur des Tuberculum majus, welche übrigens eben so häufig die wirkliche Luxation complicirt (s. unten).

Die Nachbehandlung der reponirten Luxatio subcoracoidea ist sehr einfach. Eine Mitella oder eine Bindeneinwickelung nach der Methode für den Contentivverband (§ 370) genügt für die Fixation des Schultergelenks, an welchem man nach 8—14 Tagen die Bewegungen erst passiv beginnt und später activ weiter führen lässt. Zuerst sind die Beugungen und Streckungen der Schulter zu

cultiviren, erst später die Abductionsbewegungen, weil dieselben an der in Formation begriffenen Narbe der Kapsel zerren. Eine zu früh eingeleitete Uebung der Abductionsbewegungen kann zur Bildung einer langen Kapselnarbe oder vielleicht gar zu dem Offenbleiben des Kapselschlitzes führen und damit die Prädisposition für die *habituelle Luxation des Schultergelenks* geben. Ich halte es deshalb für besser, die Abductionsbewegungen erst in der dritten bis vierten Woche zu beginnen und dann etwas länger fortzusetzen, damit keine Neigung zur habituellen Luxation zurückbleiben kann.

Die prägnantesten Fälle von habituellen Schulterluxationen, welche ich beobachtete, betreffen zwei Frauen, von welchen ich die eine bis zur 33. Luxation verfolgte, während ich bei der andern ungefähr die 70. Luxation einrichtete. Bei beiden nahmen beide Schultergelenke an den Luxationen Theil und einige Mal habe ich beide Schultern zu gleicher Zeit luxirt gesehen bei der einen Kranken, welche an epileptiformen Anfällen litt und während derselben die Luxationen sich zuzog. Das Hinaufreichen nach einem etwas hochstehenden Gegenstand kann genügen, um die Luxation zu produciren. Ueber die anatomische Grundlage der Neigung zur habituellen Luxation ist nichts Sicheres bekannt. Frauen scheinen nach meinen persönlichen Erfahrungen häufiger an derselben zu leiden, als Männer. Doch habe ich auch schon bei Männern die fünfte oder sechste Luxation reponirt. Roser hat die Vermuthung ausgesprochen, dass eine breite Communication zwischen der Synovialhöhle des Gelenks und dem Schleimbeutel des M. subscapularis durch die erste Luxation gebildet werde, welche dann das Entstehen der folgenden Luxationen begünstige. Eine enge Communication dieser Art besteht schon bei normalem Verhalten. Mir ist sehr glaublich, dass etwas der Art existirt, aber bis jetzt fehlt der anatomische Nachweis. Nur ein Umstand dürfte gegen die bezeichnete anatomische Ursache der habituellen Luxation sprechen, dass nämlich nach meinen Erfahrungen die Reposition wiederholter Luxationen, auch wenn es sich um die 30. oder 70. handelt, ebenso schwierig sein kann, wie bei manchen ersten Luxationen. Ich glaube in den schlimmsten Fällen die Resection des Schulterkopfs als radicales Mittel empfehlen zu dürfen, und ich hoffe noch, bei der einen Kranken mit 70 Luxationen die vorgeschlagene Resection ausführen zu können. Die erste Resection dieser Art würde auch über die bestehenden anatomischen Störungen Aufschluss geben.

Eine correct reponirte einfache Luxatio subcoracoidea wird eine Behinderung der Abductionsbewegungen durch straffe Formation der Synovialnarbe nur dann herbeiführen, wenn in den ersten Zeiten die methodische Uebung der Abductionsbewegungen vernachlässigt wird. Andererseits kann eine irreponirte Luxation durch Uebung der Bewegungen zur Bildung einer sehr schönen Nearthrose (vgl. § 101, allg. Thl.) mit recht freier Beweglichkeit führen. Ganz normale Functionen gewinnt indessen auch die beste Nearthrose nicht wieder, und deshalb darf man auch noch nach einem halben oder nach einem ganzen Jahr versuchen, alte Luxationen zu reponiren. Besonders unangenehm ist in manchen Fällen von irreponirter Luxatio subcoracoidea der fortdauernde Druck des dislocirten Kopfs auf die grossen Gefässe und besonders auf die Nerven. Es kann sich eine vollkommene Paralyse oder eine Parese der Muskeln mit Atrophie entwickeln, und dann ist es gewiss richtig, bei Beginn der Veränderungen durch die Resection des irreponiblen Kopfs die Function der Nerven zu retten. Da der Kopf zwischen den Nerven steht, so wird die Resection mit thunlichster Schonung der letzteren ausgeführt werden müssen. v. Langenbeck hat erfolgreiche Resectionen in solchen Fällen ausgeführt. Ausserdem würde noch die Resection des Caput humeri bei Luxation mit breiter offener Wunde der Weichtheile indicirt sein; indessen kommt diese Complication der Luxation nur sehr selten vor.

Die Fractur des Tuberculum majus, eine sehr häufige Complication der Luxatio subcoracoidea, wird wahrscheinlich noch um einen Moment früher geschehen, als die Luxation, mag dieselbe später definitiv werden, oder nach Art der Distorsion sich spontan reponiren. Wenn das Collum anatomicum bei der Hyperabduction sich an den Rand der Cavitas glenoidalis anstemmt, so kann das Tuberculum majus von dem Schaft abgebrochen werden, während die Abhebelung der Gelenkflächen sich vollendet. Wenigstens kenne ich Präparate von Luxationen, welche das Abblättern des Tuberculum majus vom Humerusschaft ganz deutlich zeigen. Die Complication als solche ist seit lange bekannt und neuerdings hat v. Thaden eine Serie von Fällen beschrieben. In der Regel nahm man an, dass die Spannung der Muskeln das Tuberculum zum Abreissen bringt. Wie dem auch sein mag, so ist diese Complication in klinischer Beziehung sehr beachtenswerth. Sie kommt nach meiner Schätzung ungefähr im dritten Theil der Fälle vor und ist zum Theil durch die Crepitation, welche man bei der Reposition der Luxation wahrnimmt, zum Theil durch die Empfindlichkeit der Gegend des Tuberculum majus zu erkennen. Nicht nur der scharfe Nachweis der Fractur, welcher in vielen Fällen gar nicht geliefert werden kann, sondern auch schon der Verdacht auf das Bestehen dieser Complication muss uns bestimmen, nach erfolgter Reposition der Luxation das Schultergelenk auf 3—4 Wochen durch einen Gypsverband wie bei Fractura colli humeri (vgl. § 375) festzustellen. Eine Vernachlässigung dieser Maasregel könnte durch übermässige Callusbildung und durch eine Synovitis hyperplastica laevis, wie bei den analogen Zuständen am Ellnbogengelenk (vgl. § 315), sich mit nachfolgender Contractur und Ankylose bitter rächen.

Eine weitere Complication der gewöhnlichen Luxatio humeri subcoracoidea ist das *totale Abbrechen des luxirten Kopfs* von der Humerusdiaphyse. Wahrscheinlich erfolgt die Fractur erst nach geschehener Luxation durch eine sehr kraftvolle und irreguläre secundäre Bewegung. In einigen Fällen dieser Art ist es gelungen, den Kopf einfach mit den Fingern in die Cavitas glenoidalis zu drängen, ähnlich wie man einen Kirschkern zwischen den drückenden Fingerspitzen wegschleudern kann. Dann konnte natürlich die Heilung der Fractur in gewöhnlicher Weise erzielt werden. In andern Fällen, welche sich in der casuistischen Literatur zerstreut finden, misslang die sofortige Reposition des isolirten und unfassbaren Kopfs, und man musste etwa 5—10 Wochen lang warten, bis die Fractur geheilt und der Callus so fest geworden war, dass man durch Zug am Humerusschaft die Luxation ohne Trennung der Fracturlinie reponiren konnte. Thamhayn, welcher 68 Fälle von gleichzeitiger Fractur des Collum humeri und Luxation des Schulterkopfs sammelte, zählt 22 Fälle, in welchen die unmittelbare Reposition gelang. Wenn dann die Reposition misslingt, so bleibt nur die Resectio humeri (§ 384) übrig, um die Functionsstörungen etwas auszugleichen.

§ 378. Seltenere Luxationsformen am Schultergelenk. L. axillaris. L. erecta. L. infraspinata. L. subacromialis. L. supracoracoidea. L. congenita.

Eine relativ nicht allzu seltene Varietät der Luxatio subcoracoidea ist die sogenannte *Luxatio axillaris* (L. infraglenoidea). Wir finden den Kopf in der Achselhöhle stehen, also tiefer als gewöhnlich, nicht dicht unter dem Proc. coracoideus, sondern etwas unterhalb desselben. Wahrscheinlich unterscheidet sich die Luxatio axillaris von der Luxatio subcoracoidea nur dadurch, dass bei der ersteren die Kapsel und die mit ihr verschmolzenen Sehnen in grösserem Umfang reissen, als bei der letzteren. Dann bleibt der Kopf bei der secundären

Bewegung ungefähr da stehen, wohin ihn die Hyperabduction geführt hatte, d. h. in der Achselhöhle (vgl. § 374). Die Symptome der Luxatio axillaris sind übrigens nicht wesentlich von denen der Luxatio subcoracoidea verschieden, und die Einrichtung wird, mit denselben Mitteln ausgeführt, bei dem grossen Kapselriss auf noch geringere Schwierigkeiten stossen. Jössel fand an einem Präparat von Luxatio axillaris ebenfalls, wie bei der Luxatio subcoracoidea eine Fractur des Tuberculum majus. Bei dem tiefen Stand des Kopfes in der Achselhöhle kann man auch gerade zur Reposition der L. axillaris die alte Methode Avicenna's anwenden: nämlich den Kopf direct mit den Fingern umgreifen und in die Cavitas glenoidalis zurückschieben. Diese Methode ist neuerdings wieder von Richet und Pitha empfohlen worden.

Eine Zerreissung der Weichtheile im grössten Maassstabe, eine totale Trennung aller Sehnen von den Tubercula setzt die seltenste Varietät der Hyperabductionsluxation voraus, nämlich die *Luxatio erecta,* welche zuerst von Middeldorpf beschrieben, dann in einzelnen Fällen von andern Autoren beobachtet wurde. Die Hyperabduction erfolgt in enormer Excursion, wobei nun auch ein zweites Hypomochlion am Acromion wirksam wird, welches die Autoren gewiss mit Unrecht auch für die gewöhnlichen Luxationen als wirksam zu bezeichnen pflegen. Der Kopf wird nicht nur in die Achselhöhle, sondern noch viel tiefer an die seitliche Thoraxwand angepresst, und endlich nach dem Erlöschen der luxirenden Gewalt steht hier der Kopf fixirt und der Arm wie die Spitze eines Bajonetts in senkrechter Richtung nach oben. Wahrscheinlich verhindern die Spannungen und Contractionen des M. pectoralis major und des M. latissimus dorsi durch Anziehen der Diaphyse an die Thoraxwand, dass der luxirte Arm eine secundäre Bewegung ausführt. Er bleibt in hyperabducirter, erigirter Stellung stehen. Ich habe einen Fall beobachtet, welchen man wohl schon zur Luxatio erecta rechnen kann, wenn er auch nicht scharf ausgeprägt war. Ein Arbeiter war von einer Leiter gefallen, und während der Arm zwischen zwei Sprossen hängen blieb, bewirkte der fallende Körper eine kräftige Hyperabduction und Luxation des Schultergelenks. Ich fand den Oberarm in fast senkrechter Richtung vom Thorax abstehend und den Kopf unter der Achselhöhle an der seitlichen Thoraxwand. In der Narkose drückte ich den Kopf zuerst nach oben unter den Proc. coracoideus und führte ihn von hier in der gewöhnlichen Weise in die Cavitas glenoidalis. Der Fall verlief genau wie eine gewöhnliche Luxatio subcoracoidea.

Andere forcirte Bewegungen des Schultergelenks ausser der Hyperabduction führen sehr selten zu einer Luxation, weil durch jede andere Bewegung der Kopf nicht gegen die schwache Partie der Gelenkkapsel am untern innern Umfang des Gelenks, sondern gegen feste Kapselpartien mit sehnigen Verstärkungen angepresst wird. Indessen kommt doch eine Luxation durch Hyperadduction zur Beobachtung. Wenn der Arm kraftvoll an der Vorderseite des Thorax adducirt wird, so drängt der Kopf gegen die von den Sehnen des M. supraspinatus, M. infraspinatus und des M. teres minor verstärkte Kapselpartie an, und nach erfolgtem Kapsel- und Sehnenriss kann der Kopf in die Fossa infraspinata treten. Jössel constatirte an zwei Präparaten der Luxatio infraspinata eine *Fractur des Tuberculum minus* — eine vollständige Analogie zu der Fractur des Tuberculum majus bei Luxatio subcoracoidea. Wir finden bei der *Luxatio infraspinata* (L. retroglenoidea) den Oberarm in leicht adducirter Stellung und erkennen die kugelige Wölbung des Kopfes hinter dem äusseren Rand der Gelenkfläche, während wieder unter dem Acromion eine Einsenkung sich gebildet hat. Ich habe ungefähr vier von diesen Luxationen beobachtet und sie aus hyperadducirter Stellung durch Druck auf den Kopf leicht reponirt. Ich halte es für möglich, dass bei der

Reposition einer gewöhnlichen Luxatio subcoracoidea der Kopf am untern Rand der Cavitas glenoidalis in ähnlicher Weise vorüber und in die Fossa infraspinata gleitet, wie wir am Hüftgelenk eine Luxatio obturatoria aus der Luxatio ischiadica entstehen sehen werden (§ 436). Wenigstens habe ich einen Fall beobachtet, welcher so gedeutet werden konnte. W. Busch, welcher ebenfalls vier Luxationen dieser Art beobachtete, betont die Recidivfähigkeit derselben, welche er bei zwei seiner Fälle und welche auch andere Autoren bei der Luxatio infraspinata beobachteten.

Für eine *Luxation subacromialis* (L. supraglenoidea), durch welche der Kopf zwischen das Acromion und die Spitze der Cavitas glenoidalis treten würde, existirt kein genügender Raum; doch kommt es durch eine kraftvolle Bewegung des Oberarms von unten nach oben, also durch eine Art von Ueberstreckung des Schultergelenks vor, dass der Kopf nach oben die Pfanne verlässt und das schützende Dach des Acromion abbricht. Ich habe keinen solchen Fall beobachtet, und kann mir auch nicht vorstellen, dass die Diagnose und Reposition dieser Luxation und Fractur irgend welche mechanische oder klinische Interessen darbieten kann.

Die Luxatio *supracoracoidea* ist bis jetzt nur von Malgaigne und von W. Busch beobachtet worden. Der letztere stellte den gleichzeitigen Abbruch des Proc. coracoides fest und ist der, gewiss zutreffenden Ansicht, dass ohne die Fractur des Proc. coracoides diese Luxationsform nicht möglich ist. Bei der Seltenheit des Falles verzichte ich auf weitere klinische Bemerkungen.

Während derjenige Zustand, welchen wir als entzündliche Luxation des Schultergelenks bezeichnen könnten, nämlich das Herabsinken des Kopfes aus der Pfanne, als entzündliche Schlottergelenkbildung beschrieben werden wird (§ 381), bleibt uns noch die Aufgabe übrig, der *congenitalen Luxationen* zu gedenken. Die Analogie des Hüftgelenks mit dem Schultergelenk ist insofern unverkennbar, als die congenitalen Luxationen des Schultergelenks nicht allzu selten vorkommen, wenn sie auch in der Frequenz nicht entfernt die congenitalen Luxationen des Hüftgelenks (§ 458) erreichen. Von Dupuytren wurde zuerst die angeborene Luxation des Schultergelenks beobachtet und P. Vogt zählt in der neuesten Zusammenstellung aus der Literatur doch nur 12 Fälle. R. W. Smith hat über sechs Beobachtungen von L. congenita berichtet. Fünf von ihnen entsprachen einer L. subcoracoidea, nur eine einer L. subacromialis.

Somit entspricht die abnorme Lagerung des Kopfes derjenigen Stellung, welche der Kopf auch bei traumatischer Luxation am gewöhnlichsten einnimmt. Unter dem Proc. coracoides liegt an der Vorderfläche der Scapula eine abnorme, kleine Cavitas glenoidalis, welche den etwas missgestalteten Kopf aufnimmt, ohne ihn vollkommen fest zu umfassen. Daneben tritt eine hochgradige Atrophie der Muskeln hervor, so dass eine ziemlich getreue Wiederholung der Verhältnisse der Luxatio femoris congenita nicht zu verkennen ist. Versuche zur Reposition wurden in einzelnen Fällen ausgeführt; sie werden gewöhnlich erfolglos bleiben.

§ 379. Die Verletzungen und Unterbindungen der grossen Arterien der Schultergegend.

Die Verletzungen der Weichtheile der Schultergegend sind: 1) durch etwaige Eiterungen, welche ihnen folgen, 2) durch die Blutungen bei eventueller Verletzung der grossen Gefässstämme von besonderem klinischen Interesse. In Betreff der Eiterungen kann ich auf § 381 verweisen, während die Blutungen aus den grossen Blutgefässen der Schultergegend hier erörtert werden sollen.

Die *A. subclavia* ist in ihrem Verlauf unterhalb der Clavicula bis zur Achselhöhle von den dicken Muskelschichten des M. pectoralis maj., am Proc.

coracoides auch noch von dem Ursprung des M. pectoralis min. bedeckt und hierdurch gegen Verletzung etwas geschützt. Wenn dennoch eine Verletzung der Arterie auf diesem Verlauf erfolgt, so ist der Verletzte bei der Grösse der Arterie und bei der Nähe des Herzens in grosser Gefahr zu verbluten. Auch die Verletzung der grösseren abgehenden Aeste nahe an ihrem Abgang, wie z. B. der A. thoracica longa und der A. thoracico-acromialis, kann als gefährlich betrachtet werden. Bei engem Wundcanal, wie bei Stich- und Schusswunden, kann die Blutung dadurch gemässigt werden, dass das ergossene Blut nicht frei nach aussen abfliessen kann und sich deshalb in das paramusculöse Bindegewebe infiltrirt. Es entstehen hierdurch mächtige Schwellungen, gleichsam Hämatome, welche auf die verletzte Arterie einen Druck ausüben; dieser Druck genügt zwar nicht, die Blutung zum Stillstand zu bringen, wie es bei kleinen Arterien geschieht (§ 118, allg. Thl.), wohl aber kann dieser Druck genügen, um die Blutung so weit zu mässigen, dass die chirurgische Hülfe noch vor Eintritt des Todes wirksam werden kann.

Die erste provisorische Hülfe wird dadurch geleistet, dass man oberhalb der Clavicula die A. subclavia mit den Fingern gegen die erste Rippe zusammen drückt. Da dieser Druck, besonders bei Leuten mit starkem Fettpolster, nur unvollkommen und unsicher die Arterie verschliesst, so schlug Syme vor, die oberflächlichen Weichtheile durch einen Schnitt zu trennen und den Finger in den klaffenden Schnitt einzusetzen. Man kann auch den Arm stark in Adduction an die Vorderfläche der Brustwand stellen (also ähnlich wie in Fig. 265 § 370, nur dass die Hand zweckmässiger nicht auf die Schulter, sondern an die seitliche Brustwand unterhalb der Achselhöhle der unverletzten Seite zu liegen kommt); hierdurch wird die Clavicula so an die erste Rippe herangezogen, dass die A. subclavia zwischen beiden Knochen etwas zusammengepresst, wenn auch nicht ganz verschlossen wird. Die definitive Stillung der Blutung muss selbstverständlich durch die Ligatur geschehen. *Die Ligatur an dem Ort der Verletzung zwischen Clavicula und dem Proc. coracoides ist theils wegen der dicken Muskelschicht, welche die Arterie bedeckt, theils wegen des Abgangs zahlreicher Aeste schwierig.* Man bezeichnete diese Unterbindung als *Ligatur in der* Mohrenheim'schen *Grube.* Als Continuitätsunterbindung ist dieselbe wegen der Schwierigkeit der Ausführung aufgegeben worden und deshalb kann auf eine Schilderung dieser Unterbindung verzichtet werden. *Die Unterbindung der A. subclavia oberhalb der Clavicula ist der Unterbindung in der* Mohrenheim'schen *Grube vorzuziehen.* Man braucht auch nicht zu befürchten, dass bei der hohen Unterbindung der A. subclavia der Collateralkreislauf gegen den Arm hin zu unvollkommen sich entwickeln wird. Derselbe ist 1) durch die Anastomosen der Endäste der A. transversa scapulae und der A. cervicalis superficialis mit den Endästen der A. subscapularis, 2) durch die Anastomosen der A. A. intercostales mit den A. A. thoracicae vollkommen gesichert. Nur wenn die A. axillaris unterhalb dieser Anastomosen, also unterhalb des Abgangs der A. subscapularis zerrissen ist und diese Verletzung den Anlass zur hohen Unterbindung der A. subclavia giebt, kann Gangraen des Arms eintreten. Die Methodik der Unterbindung der A. subclavia oberhalb der Clavicula wurde schon in § 174 festgestellt.

Bei den *Verletzungen der A. axillaris* kommen ausser den Schuss-, Stich- und Risswunden auch noch die Zerreissungen durch Luxationen, welche übrigens sehr selten sind und schon § 375 erwähnt wurden, auch bei zu gewaltsamer Reposition der Luxation (von diesen Verletzungen sammelte Willard 18 Fälle aus der Literatur, von denen 12 tödtlich endeten), und endlich die Verletzungen bei Operationen in Betracht. So kann bei der Ausschälung von secundären Lymph-

drüsencarcinomen bei Carcinoma mammae aus der Achselhöhle die A. axillaris gefährdet werden (§ 194). Viel seltener sind die secundären Carcinome der Axillarlymphdrüsen bei primären Epithelialcarcinomen an der Hand (§ 422); ferner werden Sarkome der Axillarlymphdrüsen (§ 382) beobachtet, welche fest mit der A. axillaris verwachsen sein können, endlich Sarkome der Scapula (§ 383), welche in die Achselhöhle einwachsen. Wie man sich bei der Exstirpation solcher Geschwülste vor der Verletzung der Arterie hüten kann, hängt von den örtlichen Verhältnissen des einzelnen Falles ab. Ergiebt sich die Durchschneidung der Arterie als unvermeidlich, so soll vorher die Arterie oberhalb und unterhalb der zu verletzenden Stelle unterbunden werden. Auch kann man oberhalb des Operationsgebiets zu Anfang der Operation die Arterie aufsuchen und einen Sicherheitsfaden anlegen (§ 308 Schluss, allg. Thl.). Hierzu empfehle ich *die Freilegung der A. subclavia unterhalb des unteren Randes des M. pectoralis minor und des Proc. coracoides.* Es ist dies freilich keine anerkannte Stelle für die typische Unterbindung und man weiss nicht, ob man hier die Arterie noch als A. subclavia oder schon als A. axillaris bezeichnen soll; doch habe ich zweimal hier die Continuitätsunterbindung ausgeführt und sie hat mir gute Dienste geleistet. Auch kann ich diese Operation als Leichenübung sehr empfehlen. Bei leicht abducirter Stellung des Arms führt man einen schrägen Schnitt von der Spitze des Proc. coracoides bis zum freien Rand des M. pectoralis maj. nach der Achselhöhle. Der M. pectoralis maj. wird auf dieser ganzen Linie quer getrennt; dann sucht man den unteren Rand des M. pectoralis minor auf und findet hier die Arterie, den Plexus brachialis nach aussen, die Vena subclavia nach innen gelagert. Bedeutende Aeste gehen an dieser Stelle von der Hauptarterie nicht ab; hierdurch zeichnet sich diese Unterbindung vor der Unterbindung in der Mohrenheim'schen Grube und auch vor der typischen Unterbindung in der Achselhöhle günstig aus.

Die *typische Continuitätsunterbindung der A. axillaris in der Achselhöhle* wird meistens durch Blutungen aus den Arterien des Arms indicirt, welche durch örtliche Unterbindung oder durch die Continuitätsunterbindung der A. brachialis (§ 396) nicht gestillt werden können; vgl. z. B. über die Blutung der Hohlhandbogen § 413. Die Prognose dieser Continuitätsunterbindung in der Achselhöhle war früher nicht als besonders günstig zu bezeichnen; die grossen abgehenden Aeste, wie die beiden A. A. circumflexae und die A. subscapularis störten die Thrombenbildung (§ 121, allg. Thl.) und so waren Nachblutungen aus der Unterbindungsstelle nicht selten, welche dann die Unterbindung der A. subclavia nothwendig machten. Mit der Einführung der aseptischen Ligatur (§ 123, allg. Thl.) ist die Prognose der Unterbindung der A. axillaris besser geworden. Sie wird nach folgenden Regeln ausgeführt:

Der Arm wird in starke Abduction gestellt, so dass die gespannten Muskelplatten des M. pectoralis maj. und des M. latissimus dorsi die Achselhöhle deutlich abgrenzen. Hinter dem M. pectoralis maj. erkennt man einen dünnen Muskelbauch, welcher vom Proc. coracoides her in der Längsaxe des Oberarms zu seiner vorderen Fläche zieht; er besteht aus dem kurzen Kopf des M. biceps brachii und aus dem M. coraco-brachialis, welcher den hinteren Rand des Muskelbauchs bildet. An dem hinteren Rand des M. coraco-brachialis nun führt man den 5 bis 8 Ctm. langen Hautschnitt (vgl. Fig. 270). Sollte der M. coraco-brachialis nicht sichtbar oder fühlbar sein, so kann man auch drei Finger in die Achselhöhle zwischen dem M. pector. maj. und dem M. latiss. dors. einlegen und zwischen dem vorderen und mittleren Finger den Schnitt führen. Endlich ist die vordere Grenze des Haarwuchses als Linie für den Schnitt bezeichnet worden, doch ist diese Bestimmung wenig sicher. Nach Durchschneidung der Fascia axillaris

wendet man sich nun den Muskelfasern des M. coraco-brachialis (nicht, wie es von Anfängern häufig geschieht, nach hinten der Fläche des M. subscapularis) zu und legt dieselben frei. Man erkennt an dem hinteren Rand der Muskelfasern den *N. medianus*, welcher hier in zwei ziemlich gleich starken Portionen seine sogenannte Schlinge bildet. Indem man beide Portionen des N. medianus mit stumpfen Haken auseinander zieht, erkennt man die A. axillaris, oft auch die Abgänge der A. A. circumflexae und der A. subscapularis. Die Unterbindung erfolgt nach den allgemeinen Regeln (§§ 309 und 310, allg. Thl.). Die übrigen Armnerven und die Vena axillaris bleiben nach hinten unberührt liegen.

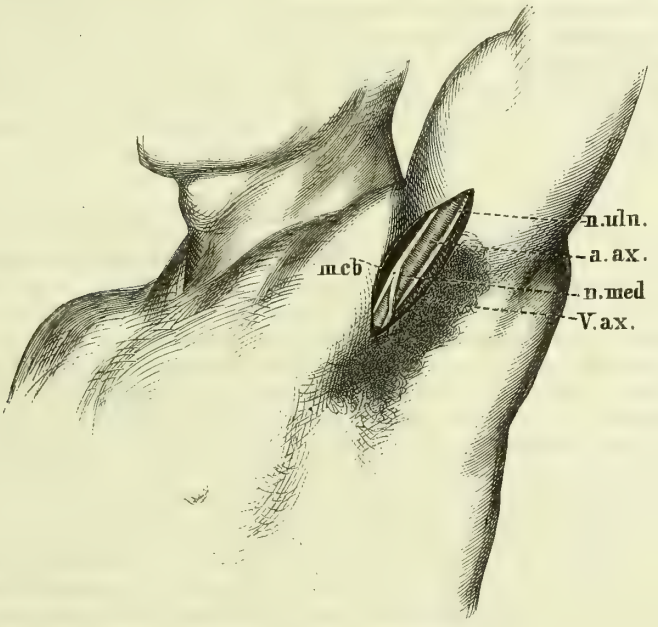

Fig. 270.
Unterbindung der A. axillaris. mcb. M. coraco-brachialis. n. med. Nerv. medianus. a. ax. Art. axillaris. n. uln. Nerv. ulnaris. v. ax. Ven. axillaris.

Stichwunden der *A. subscapularis* in der Nähe ihres Ursprungs, etwa entsprechend dem langen Kopf des M. triceps, welcher am unteren Rand der Scapula nahe der Cavitas glenoidalis entspringt, können erhebliche Blutung ergeben und doch ist hier die örtliche Unterbindung gut ausführbar. Die Resectio scapulae wird uns (§ 383) auf die operative Verletzung dieser Arterie zurückführen. Dass aus den Verletzungen der Arterien auch in dieser Gegend *Aneurysmen* hervorgehen, bedarf kaum der besonderen Erwähnung (vgl. § 139, allg. Thl.); doch sind die traumatischen Aneurysmen der A. axillaris nicht häufig, weil die Verletzung gewöhnlich zur tödtlichen Verblutung (oder bei Anwendung der Ligatur zur Heilung ohne Aneurysmenbildung) führt. Auch die Endarteriitis (§ 138, allg. Thl.) bedingt nur selten die Bildung eines Aneurysmas an der A. axillaris. Wyeth sammelte aus der Literatur 75 Fälle von Aneurysma der A. axillaris, in welchen die Ligatur der A. subclavia ausgeführt wurde; in 28 von diesen Fällen trat der Tod (durch Nachblutungen, Gangraen des Arms u. s. w.) ein.

Die operative Verletzung der *Vena axillaris* wurde schon § 194 bei der

Exstirpation der Mamma-carcinome erwähnt; sie ist leider in manchen Fällen nicht zu vermeiden. Die Gefahr dieser Verletzung liegt nicht allein in der Blutung, sondern auch in der inspiratorischen Ansaugung von Luft nach dem Herzen (vgl. § 124, allg. Thl.). Bei kleinen Oeffnungen in der Venenwand kann die wandständige Unterbindung versucht werden, bei grösseren Oeffnungen muss die *doppelte quere Unterbindung der V. subclavia* ausgeführt, d. h. ein Faden oberhalb, ein anderer unterhalb der verletzten Stelle umgelegt und geknotet werden. Der centrale Faden ist nothwendig, weil der exspiratorische Rückstoss des Venenbluts aus dem rechten Herzen die Blutung aus dem centralen Ende unterhält. Gangraen des Arms tritt nach dieser Unterbindung nicht ein, ja nicht einmal eine erhebliche ödematöse Schwellung an der Hand und dem Vorderarm. Die Vena cephalica, welche zwischen M. deltoides und M. pectoralis major nach oben verläuft, genügt für den venösen Kreislauf, so dass nicht einmal die Erscheinungen der venösen Stauung (§ 129, allg. Thl.) eintreten. Ueber das schwierige Verhältniss der Unterbindung der Vena femoralis in der Schenkelbeuge vgl. § 443.

§ 380. Die Entzündungen des Schultergelenks (Omarthritis).

Von allen grossen Gelenken der Extremitäten zeigt das Schultergelenk die geringste Neigung zu entzündlichen Processen, wie sich aus den Zahlen einer von mir aufgestellten Statistik ergiebt. Dieselbe umfasst 896 Fälle von Entzündungen der Extremitätengelenke; darunter nur 41 Fälle von Schultergelenkentzündung (ungefähr 4,6 %). Vor directen Quetschungen der Gelenkkapsel ist das Schultergelenk ähnlich gut durch die umgebenden Muskelpolster geschützt, wie das Hüftgelenk. Die primär ostealen Gelenkentzündungen, für welche das Hüftgelenk eine so entschiedene und anatomisch wohl begründete Prädisposition besitzt, kommen am Schultergelenk selten vor. Hier fehlen für Kopf und Pfanne die in der Intensität des Wachsthums und in der Disposition der epiphysären Knorpelscheiben begründeten Bedingungen, welche wir am Hüftgelenk werden hervorheben müssen (§ 444). Auch die Theilnahme des Schultergelenks an den Processen der Polyarthritis (§ 104, allg. Thl.) ist gering, und mithin sind wir am Schultergelenk fast ausschliesslich auf diejenigen Entzündungen angewiesen, welche durch directe Verletzungen veranlasst werden.

Diese Verletzungen wurden schon im § 373 berührt. Was die Eiterungen des Schultergelenks nach complicirten Verletzungen, wie z. B. nach Schusswunden ergiebt, so entwickeln sich Anschwellungen, deren fluctuirender Charakter weniger deutlich unter den stärksten Muskelpartien des M. deltoides, aber deutlicher am vordern und hintern Rand des Muskels nachgewiesen werden kann. Tritt eine spontane Perforation des Eiters durch die Kapsel und die bedeckenden Muskeln und endlich durch die Haut ein, so geschieht dieses in der Richtung, in welcher der Eiter den geringsten Druck zu überwinden hat, und deshalb finden wir die resultirenden Fistelgänge meistens am vordern und hintern Rand des M. deltoides oder auch in der Achselhöhle. Im übrigen sind die Symptome der Synovitis serosa und der Synovitis suppurativa, was Bewegungsstörung, Fieber u. s. w. betrifft, die gewöhnlichen, so dass auf den allg. Thl. (§§ 105—109) verwiesen werden kann.

Die Fracturen, welche in nächster Nähe der Kapselinsertion verlaufen, wie die häufigen Fracturen des Collum chirurgicum, die nicht seltenen Absprengungen des Tuberculum majus und die seltenen Fracturen des Collum scapulae (§ 375 und § 377) gefährden durch ihre Heilungsvorgänge in gleicher Weise die Functionen des Schultergelenks, wie es an anderen Gelenken, besonders auch am Ellu-

bogengelenk (vgl. §§ 392—394) geschieht. Auch wurde schon erwähnt, durch welche Vorgänge nach diesen Fracturen die Ankylose und Contractur des Schultergelenks sich entwickeln kann.

Ein eigenthümliches Krankheitsbild, welches zuweilen im kindlichen Alter an dem Schultergelenk sich entwickelt, ist von R. Volkmann unter der Bezeichnung der *Caries sicca* beschrieben worden. Die Caries sicca des Schultergelenks ist nichts anderes, als eine primäre granulirende Osteomyelitis (§ 93, allg. Thl.) des Schulterkopfs mit schnell hervortretender Atrophie desselben und eine consecutive Synovitis hyperplastica laevis des Gelenks. Das Ungewöhnliche an dem Process ist die schnelle Entwickelung der Atrophie der Knochensubstanz, ohne dass man die vorgängigen, echt entzündlichen Wucherungsprocesse der Marksubstanz nur recht wahrgenommen hat. Indessen fehlen die parallelen Fälle der primär ostealen Entzündung am Hüftgelenk und am Ellnbogengelenk keineswegs, nur macht bei dem Hüftgelenk die tiefe Lage, bei dem Ellnbogengelenk der Mangel eines kugeligen Kopfs insofern einen Unterschied, als die Atrophie nicht so deutlich und so schnell hervortritt, als am Schultergelenk. Hierzu kommt noch die Neigung der den Schulterkopf umgebenden Muskeln zu secundären Atrophien. Kein Gelenk scheint so schnell durch seine Entzündungen zu einer hochgradigen Atrophie seiner bewegenden Muskeln zu führen, als das Schultergelenk. Freilich kann auch diese schnelle Entwickelung der Muskelatrophie mehr scheinbar sein, da die Wölbung der Schulter ebenso sehr von den Muskeln, besonders dem M. deltoides, als von dem Schulterkopf gebildet wird und deshalb eine Muskelatrophie sehr früh auffällt und sich leicht bemerklich macht. Wie dem auch sein möge, so steht fest, dass wir im mittleren Kindesalter, zuweilen in Folge einer Contusion, zuweilen ohne bekannte Ursache, im Verlauf von einigen Wochen oder Monaten die Schulterwölbung durch Atrophie der Muskeln und des Knochengewebes sich abflachen sehen. Mit dem Mangel der entzündlichen Schwellung contrastiren lebhaft die empfindlichen Gelenkschmerzen, welche bei den geringfügigsten Bewegungen und zuweilen selbst ohne dieselben wie Neuralgien in der ganzen Länge des Oberarms sich äussern. Diese Schmerzen erinnern an das Bestehen einer heftigen Entzündung, und doch fehlt eben die sonst mit heftiger Gelenkentzündung verknüpfte Anschwellung der Gelenkgegend. Die anatomische Untersuchung an resecirten Gelenken dieser Art lehrt dann, dass neben einer Atrophie des Humeruskopfs, welche eventuell seine Substanz bis auf ein Minimum zerstört hat, eine adhäsive entzündliche Verklebung zwischen den Synovialfalten und den Gelenkflächen vorliegt. Der Charakter der Entzündung der Synovialis ist wesentlich ein hyperplasirender; hierbei kann es in einigen Fällen mehr zu einer Bildung von Granulationen auf der Innenfläche der Synovialis, in anderen Fällen mehr zu einer Synovitis hyperpl. laevis (§ 103, allg. Thl.) oder zur Bildung fibrinöser Beschläge auf der Synovialis kommen.

Sonderbar ist die Erfahrung, dass diese Form der Entzündung selten zur Eiterung führt, und von diesem Umstand hat sie die Bezeichnung Caries *sicca* erhalten. Deshalb ist sie aber keineswegs harmlos, sondern vielmehr für den Kranken durch die Schmerzen sehr lästig und für die Function des Arms sehr gefahrdrohend. Die früh sich entwickelnde Obliteration, Contractur und Ankylose des Gelenks mit der gleichzeitig eintretenden Atrophie der Muskeln machen schnell den Arm gebrauchsunfähig. Mit Scrofulose scheint die Caries sicca des Schultergelenks nicht immer in deutlichem Zusammenhang zu stehen; ich beobachtete die echtesten Formen bei ganz gesunden und übrigens sehr kräftig entwickelten Knaben im Alter von 10—15 Jahren. Hieraus erklärt sich vielleicht die geringe Neigung zum Uebergang der Entzündung in Suppuration. — In der grossen Statistik, durch welche Billroth die relative Häufigkeit der Caries an den verschie-

denen grossen Gelenken der Extremitäten bestimmte, nimmt das Schultergelenk die niedrigste Stufe ein. Auf 1996 Fälle von Caries an Knochen und Gelenken überhaupt kamen nur 28 Fälle des Schultergelenks (93 des Ellnbogengelenks, 41 des Handgelenks).

§ 381. Die differentielle Diagnose, Prognose und Therapie der Schultergelenkentzündung.

In diagnostischer Beziehung will ich unter Hinweis auf die allgemeinen Regeln (§ 108, allg. Thl.) nur noch die Schwierigkeit erwähnen, welche sich hier für die differentielle Diagnose der periarticulären und der articulären Entzündung ergeben kann. Schon im § 373 erwähnte ich bei Gelegenheit der Schussververletzungen diese Schwierigkeit und die Möglichkeit, sie durch Betastung der Synovialis in der Achselhöhle zu beseitigen.. Nun hat Albert hervorgehoben, dass pyämische Abscesse in der *Bursa subdeltoidea* und *subacromials* entstehen können, und gewiss kann der grosse Schleimbeutel, welcher das Acromion von der Wölbung des Schulterkopfs trennt und vom M. deltoides bedeckt wird, durch entzündliche Vorgänge, wie sie auch immer entstehen mögen, eine Schultergelenkentzündung vortäuschen. Freie Gelenkkörper in der Bursa subdeltoidea beobachtete P. Vogt. Ferner erwähnt Albert, dass er an der Leiche einen Abscess constatirte, welcher von einem Abbruch des Proc. coracoides herrührte und eine Schultergelenkeiterung vortäuschte. Demselben Fall befand ich mich am Lebenden vor einigen Jahren gegenüber; die Untersuchung der eröffneten Abscesshöhle mit dem Finger zeigte mir die Nichtbetheiligung des Schultergelenks und den Abbruch des Proc. coracoides als Ursache der Eiterung. Hierbei kann die *Bursa subcoracoidea* mit betheiligt sein. Ferner beobachtete Waldenström eine Bursitis subdeltoidea acuta, bei einem 56jähr. Mann spontan entstanden, und heilte dieselbe durch Punctionen. Ferner hat Duplay unter dem Begriff der „Periarthrite scapulo-humérale" die chronischen Reizungen des Bindegewebes zwischen Acromion und Schulterkopf (Bursa mucosa acromio-humeralis) zusammengefasst, welche meist nach Verletzungen (Luxationen) entstehen, bedeutende Bewegungsstörungen und Schmerzen verursachen und durch gewaltsame oder methodische Bewegungen, soweit sie fibrösen Schrumpfungen entsprechen, beseitigt werden sollen. Das *Scapularknarren* wird nicht leicht mit einer Schultergelenkentzündung verwechselt werden können, weil es ziemlich fern dem Schultergelenk in den schleimbeutelartigen Bindegewebsräumen zwischen dem M. serratus ant. major und dem M. subscapularis oder zwischen dem M. serratus ant. major und der Brustwand entsteht. Chronische Entzündungen dieser Partien, welche die Bewegung der Scapula an der Brustwand vermitteln, sind als Ursache des Knarrens zu betrachten (Terillon).

Die *entzündlichen Schwellungen und Eiterungen der Lymphdrüsen in der Achselhöhle* werden der Lage und ihrem Charakter nach mit Schultergelenkentzündung kaum verwechselt werden können; doch mögen dieselben, da hier die sonstigen para-articulären Entzündungen der Schultergegend berührt wurden, an dieser Stelle Erwähnung finden. Die Ursache der *axillaren Lymphadenitis* (vgl. § 146, allg. Thl.) ist in der Regel in entzündlichen Vorgängen an den Fingern und an der Hand zu suchen, insbesondere häufig compliciren sich Verletzungen und panaritiale Entzündungen dieser Gegenden (§ 416) mit Lymphadenitis. Seltener ist die Entzündung der Achsellymphdrüsen von Entzündungen im Gebiet der Brustwand und der Mamma (Mastitis § 189) abhängig. Zuweilen tritt die Lymphadenitis axillaris scheinbar idiopathisch auf, d. h. die kleine Stich- oder Risswunde an den Fingern oder der Hand, welche den Import der Spaltpilze ver-

mittelt, ist schnell geheilt, während die importirten Spaltpilze in der Lymphdrüse zurückgehalten wurden und hier eine Entzündung bedingen. Ueber die Geschwülste der axillaren Lymphdrüsen vgl. § 382. Ausser der häufigen Lymphadenitis der Achselhöhle kommt in derselben nach der Schilderung Verneuil's noch eine *Hidroadenitis*, d. h. eine Entzündung der Schweissdrüsen vor. Bei schwächlichen Individuen (mit Scrofulose, Anämie u. s. w.) sollen sich knotige Verdickungen um die Schweissdrüsen bilden, welche in Abcès sudoripares, d. h. in schweiss-secernirende Abscesse übergehen.

Die *vitale Prognose*, welche die Entzündungen des Schultergelenks gewähren, kann im Verhältniss zu den übrigen grösseren Gelenken auf ein mittleres Niveau, etwa in gleicher Höhe mit der Lebensgefahr, welche die Entzündungen des Ellnbogengelenks bringen, abgeschätzt werden. Die mittlere räumliche Ausdehnung der Gelenkkapsel, deren Inhalt unter Druck von mittlerer Intensität steht, bedingt bei Eiterungen ein Fieber von mittlerer Höhe. Es versteht sich von selbst, dass langdauernde Gelenkeiterung durch amyloide Degeneration, die Formen der scrofulösen Gelenkentzündung durch allgemeine Tuberculose (§§ 214 bis 216, allg. Thl.) zum Tod führen können. Die *functionelle Prognose* der Schultergelenkentzündungen lässt sich in jeder Beziehung mit der functionellen Prognose der Ellnbogengelenkentzündungen vergleichen. Schon geringfügige Störungen der Bewegungsexcursionen sind für die Gebrauchsfähigkeit der ganzen Extremität sehr unangenehm. Die freie Bewegung des Schultergelenks nach allen Richtungen verleiht gerade der Hand und den Fingern die Fähigkeit, an den verschiedensten Stellen des uns umgebenden Raums ihre Thätigkeit zu entfalten, in einiger Entfernung von unserm Körper zu arbeiten und auch die entferntesten Punkte des Körpers, Scheitel und Fusssohle, zu erreichen. Die entzündlichen Contracturen und Ankylosen des Schultergelenks erfolgen fast immer so, dass der Oberarm in adducirter Stellung neben der Seitenwand des Thorax herabhängend fixirt wird. Dafür sorgt schon das Gewicht der Extremität, dass der Oberarm weder eine abducirte noch flectirte Stellung einnimmt. Stellen wir uns nun eine ankylotische Verschmelzung der Gelenkflächen in dieser herabhängenden Stellung des Oberarms vor, so kann bei vollkommen intacter Beweglichkeit und Muskelkraft des Ellnbogens, der Hand und der Finger doch schon eine erhebliche Störung der gewöhnlichsten Functionen des Arms nachgewiesen werden. Wohl vermag noch zur Noth die Hand den Löffel und die Gabel zum Mund zu führen, aber über die Nase hinaus reichen die Fingerspitzen nicht mehr. So ist das Kämmen mit der betroffenen Extremität schon nicht mehr ausführbar. Ich sah bei einem Officier in Folge einer Schussverletzung des Schultergelenks eine solche Ankylose am rechten Arm, während im Uebrigen der Arm gar nicht gelitten hatte. Derselbe konnte weder den militärischen Gruss ausführen, noch den Degen aus der Scheide ziehen. Er liess sich nachträglich das in Ankylose begriffene Gelenk reseciren, um sich die Fortsetzung seines militärischen Berufs zu ermöglichen, und er erreichte auch in vollkommenster Weise sein Ziel.

Die Schwere der Extremität regulirt nicht nur für den Ausgang der Schulterentzündung in Contractur und Ankylose die Stellung des Arms, sondern sie disponirt das Schultergelenk auch noch zu einem Ausgang der Entzündungen, welcher an andern Gelenken nur sehr selten in Erscheinung tritt, nämlich zur Bildung eines *Schlottergelenks*. Eine Atrophie der Muskeln, eine Dehnung oder Erweichung der Bänder und der Sehnen, welche die Rolle der Verstärkungsbänder spielen, macht die Fixation des Gelenks durch Luftdruck unwirksam und exponirt das Gelenk dem Zug der Schwere des in senkrechter Richtung herabhängenden Arms. Der Kopf wird nach unten von der Pfanne weggezogen und kann wohl bis zu 2 Ctm. und darüber sich von ihr entfernen. Dann ist zwar das Gelenk beweglich,

aber es bewegt sich nicht in festen Bahnen, und die Schultergelenkbewegungen, so weit sie überhaupt noch activ durch die veränderten Muskeln ausgeführt werden können, sind kraftlos und zum Arbeiten nutzlos. Leicht gelingt es, durch einfaches Anheben den Schulterkopf wieder auf die Cavitas glenoidalis zu drücken, aber nach dem Nachlassen der hebenden Kraft sinkt der Kopf auch sofort wieder in seine alte Stellung zurück. Eine solche Schlotterverbindung stört die Functionen fast noch mehr, als eine feste Ankylose.

In Bezug auf die Behandlung der Entzündung des Schultergelenks muss auf die allgemeinen Bemerkungen der §§ 114—117, allg. Thl. verwiesen werden. Die Carbolinjectionen (§ 44, allg. Thl.) werden so ausgeführt, dass man die Hohlnadel vom vorderen oder hinteren Rand des M. deltoides bis zur Gelenkkapsel einsticht.

Eine Fixation des Schultergelenks bei Entzündungen durch Contentivverbände ist nur in den seltensten Fällen indicirt, doch kann über die Technik dieser Verbände § 370 und § 375 (Behandlung der Fractura colli humeri) verglichen werden. Der Oberarm fixirt sich gewissermaassen schon durch sein eigenes Gewicht, und dieses Gewicht kann sogar die Indication einer permanenten Extension bis zu einem gewissen Grad erfüllen, obgleich die excessive Wirkung dieser natürlichen Extension, wie wir oben sahen, auch zu unangenehmen Folgen führen kann. Uebrigens genügt schon eine einfache Mitella, um dem Uebermaass dieses Zuges entgegen zu wirken und zugleich den Arm etwas zu fixiren. Gussenbauer hat zunächst für die Behandlung der Oberarmfracturen (§ 391) eine Extensionsmaschine angegeben, welche auf denselben Principien beruht, wie die Taylor'sche Maschine (vgl. Fig. 300 § 454); sie könnte für die Behandlung der Schultergelenkentzündung dann benutzt werden, wenn das Bedürfniss zur Verminderung des intra-articulären Drucks sich herausstellen sollte. Auch kann der Gewichtszug zur Distraction des Schultergelenks und zwar durch Benutzung des Apparats von Hofmokl (Fig. 170, § 348, allg. Thl.) verwendet werden. Doch ist diese Indication, weil eben schon die Schwere des Arms in diesem Sinne wirkt, seltener gegeben, wie am Hüftgelenk bei Coxitis (§ 454).

In der Therapie der Schultergelenkentzündung spielt die Resectio humeri eine Hauptrolle, und zwar nicht nur im Sinne der Antiphlogose (§ 291, allg. Thl.), sondern auch im Sinne der Erhaltung oder Verbesserung der Function. In dieser Beziehung ist § 384 zu vergleichen.

§ 382. Die Geschwülste in der Schultergegend.

Die gutartigen Geschwülste sind in der Schultergegend besonders in den Weichtheilen vertreten und zwar 1) als *Hygrome* (wässrige Ergüsse) *der Schleimbeutel* und 2) als *Lipome des Unterhautbindegewebes.* Im übrigen kommen noch capilläre Angiome, Pigmentmäler, Fibrome u. s. w. (§§ 270 u. 271, allg. Thl.) auch in dieser Gegend vor, aber nicht in hervorragender Zahl.

Die *Hygrome der Schleimbeutel* entstehen am häufigsten bei Leuten aus dem Arbeiterstand in Folge des Drucks, welchen getragene Lasten auf das Acromion und den acromialen Theil der Clavicula ausüben. Durch Druck und Reibung der Haut auf der festen Unterlage des Schultergürtels entstehen *accidentelle Schleimbeutel,* in welchen dann gelegentlich eine serös-synoviale Exsudation sich entwickelt. Sogar accidentelle Knochenbildung im Unterhautbindegewebe der Acromialgegend und in der Gegend des M. deltoides wurde in früheren Zeiten beobachtet, und zwar bei Soldaten, welche lange Jahre bei dem Schiessen unter dem Einfluss des Rückschlags des Gewehrkolbens litten. Diese Knochenbildungen wurden von Dupuytren als *Exercierknochen* bezeichnet. Pitha beobachtete

sogar bei Soldaten Knochenbildungen im M. biceps und im M. brachialis int. als Folge von übermässiger Anstrengung. Die modernen Gewehre sind zu leicht und haben eine zu gute Construction, als dass sie noch in heutiger Zeit bei Soldaten eine ähnliche Wirkung haben könnten. Bei den Hygromen der Schleimbeutel kann eine Punction des Inhalts mit nachfolgender Injection von einigen Gramm Jodtinctur versucht werden; das sichere Verfahren ist die Incision mit Drainirung oder die Exstirpation, welche in dieser Gegend durchaus keine Schwierigkeiten darbietet.

Die *Lipome der Schultergegend* sind so auffällig häufig, dass man wohl eine besondere anatomische Prädisposition annehmen muss, ohne jedoch dieselbe genauer präcisiren zu können. Bei Erwachsenen sind die Schulterlipome häufiger als bei Kindern, bei Frauen häufiger als bei Männern. Das Gebiet der Schulterlipome erstreckt sich von der Fossa supraclavicularis bis zum hinteren Rand der Scapula, nach unten bis zu der Gegend der Insertion des M. deltoides am Humerus. Die grössere Zahl der Lipome beobachtet man in der Acromialgegend. Das Wachsthum dieser Lipome, obgleich es langsam fortschreitet, kann doch schliesslich zu enormen Dimensionen fortschreiten, so dass Riesenlipome mit dem Durchmesser von $^1/_2$ Meter und darüber die ganze Hals- und Schultergegend bedecken. Dann werden die Lipome sehr lästig durch ihre Schwere und durch die Neigung zur Geschwürsbildung auf der Höhe der Convexität, wo die dünne Hautdecke der Reibung und dem Druck der Kleider besonders ausgesetzt ist. Einmal beobachtete ich, dass die Septikämie, welche von einem solchen Geschwür ausging, das Leben des betreffenden Kranken in Gefahr brachte, bis die Exstirpation der Geschwulst ihn von dieser Gefahr befreite. Aber auch kleine Lipome können für die Kranken recht unangenehm werden, so gutartig die Lipome sonst auch sind; es tritt nämlich oft eine schmerzhafte Empfindung längs der Armnerven und *eine Parese der Armmuskeln* bis zu den Fingermuskeln hin in Folge der Entwickelung des Lipoms ein. Nach eigenen Erfahrungen möchte ich annehmen, dass etwa in der Hälfte der Fälle diese Erscheinung mehr oder minder ausgesprochen ist. Eine Erklärung für diese Erscheinung ist nicht zu geben; von einem Druck des Lipoms auf die Armnerven kann nicht die Rede sein, weil nur in wenigen Fällen das Lipom in der Fossa supraclavicularis dem Plexus brachialis sich annähert. Angenehm ist es, zu wissen, dass nach der Exstirpation des Lipoms sofort die Parese sich zurückbildet.

Die Exstirpation der Lipome stösst auf keine besonderen Schwierigkeiten, weil die Lage derselben fast ausnahmlos dem subcutanen Bindegewebe angehört. Nur in zwei einzigen Fällen exstirpirte ich Lipome, welche von dem submusculären Fettgewebe am Humerus sich entwickelt hatten und aus einer Spalte des M. deltoides in das Unterhautbindegewebe hervortraten. Bei grossen Lipomen ist oft die Haut auf der Höhe der Geschwulst so verdünnt, dass man besser dieselbe mit entfernt, weil sie doch nach der Exstirpation nekrotisch werden würde. Die dünne Hautdecke disponirt auch zu erysipelatösen Entzündungen (vgl. § 196, allg. Thl.); vor Einführung des aseptischen Operations- und Verbandssystems war die Wundrose eine ziemlich häufige Erscheinung im Verlauf der Wundheilung. Recidive kommen fast niemals vor; nur in einem Fall beobachtete ich, dass in der Narbe der Exstirpationswunde später ein Sarkom sich entwickelte, nach dessen Exstirpation jedoch ein weiteres Recidiv nicht eintrat.

In den Muskeln, welche dem Schultergelenk benachbart sind, *kommen zuweilen Sarkome zur Entwickelung,* besonders im M. deltoides und im M. triceps. Ihre Exstirpation ist meist nicht schwierig; doch folgt fast immer ein Recidiv des Sarkoms in der Narbe. Gummiknoten auf syphilitischer Basis, *Syphilome* (§ 234, allg. Thl.) kommen ebenfalls in den Muskeln des Oberarms zur Ent-

wickelung; eine diffuse *syphilitische Myositis des M. biceps* wird von P. Vogt als Ursache einer myogenen Contractur des Ellnbogengelenks erwähnt. Ueber *Aneurysmen der A. axillaris* vgl. § 379. Die sonderbare Erscheinung eines *Menstrualhämatoms*, d. h. einer Blutgeschwulst, welche periodisch zur Zeit des Menstruationstermins in der Achselhöhle auftrat und wieder verschwand, wird von Pitha berichtet.

Die *Geschwülste der axillaren Lymphdrüsen* sind ebenso mannigfach, wie die Geschwülste der Halslymphdrüsen, so dass in dieser Beziehung auf § 169 verwiesen werden kann. Besonders häufig sind die *secundären Carcinome* der axillaren Lymphdrüsen bei Scirrhus mammae, welche schon §§ 193 u. 194 erwähnt wurden. Bei den Epithelialcarcinomen am Handrücken (§ 422) kommen grosse Epithelialcarcinome in den axillaren Lymphdrüsen zur Entwickelung; die Grösse dieser Geschwulst steht im Gegensatz zu den kleinen primären Herden an der Hand, welche zuweilen übersehen werden können, weil die Grösse des secundären Carcinoms die Aufmerksamkeit ausschliesslich fesselt. Ausserdem sind die *Sarkome* der axillaren Lymphdrüsen, die *scrofulösen Lymphome* und die *leukämischen Lymphome* als ziemlich häufige Geschwulstformen zu nennen; doch ist in dieser Beziehung den Bemerkungen des § 169 über die analogen Geschwülste der Halslymphdrüsen nichts hinzuzufügen. Bei Exstirpation der Geschwülste der axillaren Lymphdrüsen ist die Gefahr der Verletzung der Vena axillaris und der Art. axillaris wohl zu beachten; die § 176 und § 194 geben die Regeln, wie diese Gefahr zu vermeiden, beziehungsweise zu bekämpfen ist.

§ 383. Die Geschwülste der Clavicula, Scapula und des Humeruskopfs. - Resectio scapulae.

An der Clavicula entstehen *Syphilome* (syphilitische Gummigeschwülste, vgl. § 234, allg. Thl.) nicht selten. Aus ihrer eiterigen Schmelzung geht eine Art syphilitischer Caries der Clavicula hervor. Gegenstand einer Exstirpation könnten diese Syphilome nur bei irriger Diagnose werden. Auch kommen, von Syphilomen des sternalen Endes der Clavicula ausgehend, syphilitische Gelenkentzündungen des Sterno-claviculargelenks vor. *Sarkome der Clavicula* sind sehr selten. Die operative Entfernung eines grossen Cystosarkoms der Clavicula durch totale Resection derselben wird von Pitha berichtet.

Während die eigentlichen Geschwülste der Clavicula zu den grössten Seltenheiten gehören, kommen an der Scapula und an dem oberen Ende des Humerus Geschwülste der Knochen nicht allzu selten vor. An der Scapula sind es besonders die *Carcinome* und *Sarkome*, welche von klinischem Interesse sind. Sie entwickeln sich theils als parosteale, theils als periosteogene, theils als myelogene Sarkome (vgl. § 288, allg. Thl.); die letzteren entstehen besonders in dem markhaltigen Gewebe des Collum scapulae, während die parostealen und die periosteogenen an den Rändern des Scapulakörpers und an der Fläche der Scapula vorkommen. Die Unterscheidung der peristeogenen und der parostealen Sarkome ist klinisch kaum möglich, weil auch die parostealen Sarkome der Fläche des Knochens so genau anliegen oder die Ränder der Scapula so genau umfassen, dass eine Verschiebbarkeit der Geschwulst unter den bedeckenden Muskeln nicht wahrzunehmen ist. Erst bei der Operation erkennt man nach Freilegung der Geschwulst die Beziehungen zu dem Knochen; dann gelingt es, die parostealen Sarkome von dem Periost abzulösen, während die periosteogenen ebenso wie die myelogenen Sarkome die *Resection der Scapula* erfordern.

Diese Operation ist mit nicht geringen Schwierigkeiten verbunden; doch sind die Schwierigkeiten sehr wechselnd nach der Grösse und nach dem Sitz der

Geschwülste, so dass typische Operationsmethoden kaum aufgestellt werden können. Ried unterscheidet 1) *die totale Resection* oder *Exstirpation* der Scapula, wobei das Schultergelenk geöffnet und die Cavitas glenoidalis entfernt wird, 2) die *Amputation der Scapula* mit Abtrennung derselben durch die Säge am Collum scapulae, so dass die Cavitas glenoidalis mit dem Schultergelenk zurückgelassen wird, 3) die *Resection einzelner Theile der Scapula,* besonders der Spina scapulae, eines der beiden hinteren Winkel der Scapula, des Acromions u. s. w. Gies zählt in seiner statistischen Zusammenstellung 80 Fälle von totaler Resection, 34 Fälle von Amputation und 39 Fälle von partieller Resection. Die letzteren Operationen sind hier kaum in Betracht zu ziehen, da sie meistens wegen Caries und Nekrose, besonders viele zum Zweck der Splitterextractionen nach Schussverletzungen ausgeführt wurden. Von den totalen Resectionen und Amputationen wurden nur wenige wegen Caries, Nekrose und Verletzungen, die grosse Mehrzahl wegen bösartiger Geschwülste ausgeführt; bei denselben wird zwar oft von den Operateuren „Carcinom" als Diagnose angegeben; doch ist es fraglich, ob nicht nach heutiger Auffassung die Bezeichnung „Sarkom" richtiger sein würde. Auch einige *Chondrome* und *Osteome* sind in der Statistik aufgezählt. Was die Methodik betrifft, so sind, seitdem Ph. v. Walther (1811) die erste Resection der Scapula unternahm, sehr verschiedene Schnittführungen empfohlen worden. Am meisten Raum gewährt wohl die Schnittführung von Ried: ein Längsschnitt folgt dem hinteren (inneren) Rand der Scapula von dem oberen zum unteren Winkel; ein zweiter Längsschnitt verläuft vom Acromion bis zum unteren Rand der Scapula in der Nähe der Insertion des langen Kopfs des M. triceps, ein dritter Querschnitt verbindet, indem er in der ganzen Länge über die Spina scapulae verläuft, die beiden Längsschnitte. Die Muskeln, welche die Scapula an den Rumpf fixiren, wie der M. cucullaris, die M. M. rhomboidei, der M. serratus ant. maj., der M. levator anguli scapulae, der M. omohyoideus und der M. pectoralis minor werden getrennt, um die Scapula beweglich zu machen. Statt der Trennung des M. pectoralis minor kann auch die Trennung an der Basis des Proc. coracoides mit der Stichsäge unter Zurücklassung dieses Fortsatzes ausgeführt werden. Die Auslösung im Schultergelenk erfolgt, wenn man nicht die sogenannte Amputation der totalen Resection vorziehen will, unter Durchschneidung der M. M. supraspinatus, infraspinatus, teres minor und subscapularis (vgl. § 387), nachdem vorher schon der M. deltoides von der Spina scapulae und dem Acromion abgelöst wurde. Die *A. subscapularis*, am unteren Rand der Scapula, mit ihrem Stamm unterhalb des Collum scapulae gelegen, ist die wichtigste der zu trennenden Arterien; sie muss vor der Durchschneidung erkannt und zwischen zwei angelegten Ligaturen durchschnitten werden. Bemerkenswerth ist es, dass die Sterblichkeit, wie zuerst Stephen Rogers behauptete und Gies bestätigte, bei der Amputation im Collum scapulae bedeutend höher ist, als bei der totalen Resection mit Desarticulation im Schultergelenk; von 37 total-resecirten starben 4, von 34 Fällen der Amputatio scapulae starben 8. Da überdies die Gebrauchsfähigkeit des Arms bei totaler Resection nicht schlechter ausfiel, als nach Amputation, so ist die totale Resection nach jeder Beziehung vorzuziehen (Gies). Ob man dann auch noch den Schulterkopf resecirt oder ihn zurücklässt, ist von geringem Belang und hängt von den Eigenthümlichkeiten des einzelnen Falles ab. Auch kann bei grossen Geschwülsten, welche in die Substanz des Oberarms hinein wuchern, *die Entfernung des Arms mit der Exstirpation der Scapula* gleichzeitig nothwendig werden. Gies zählt 21 Operationen dieser Art mit 7 Todesfällen, von denen zwei erst spät durch Recidive tödtlich endeten. Diese Operation soll man nach Roser mit der Resection des äusseren Theils der Clavicula beginnen; dann soll man sofort die A. subclavia entsprechend der Claviculalücke unterbinden und

nun zur Entfernung der Scapula mit dem Arm übergehen. Ferner wurde in einer Reihe von Fällen (nach Gies in 9 Fällen mit 5 Heilungen) zuerst wegen Sarkom des Humerus exarticulirt und, als später ein Recidiv in der Scapula eintrat, wurde die Resection der Scapula vorgenommen. Leider sind fast alle Geschwülste der Scapula ebenfalls zu localen Recidiven sehr geneigt.

Die Geschwülste am oberen Ende des Humerus sind am häufigsten *Sarkome* und zwar myelogene (§ 288, allg. Thl.), welche zu einer spindelförmigen Auftreibung des Kopfes des Humerus führen. Seltener sind *Chondrome*. Eine eigenthümliche Geschwulst ist die *Exostosis cartilaginea*, nach neuerer Terminologie das *Osteoma cartilaginosum*. Diese Geschwulst entwickelt sich unterhalb der Tubercula mit breiter oder schmaler Basis und ist an der Oberfläche mit einem Knorpelüberzug bedeckt, ähnlich wie der normale Knochenschaft durch den Gelenkknorpel bedeckt wird. Auf der Knorpelfläche entwickelt sich oft ein schleimbeutelartiger Raum, so dass die Aehnlichkeit des Osteoms mit einem Gelenkkopf noch grösser wird. Diese Osteome scheinen besonders häufig von den sehnenbedeckten Theilen der Diaphyse auszugehen und entsprechen den Insertionen der Sehnen; sie bilden also gleichsam abnorme Apophysen des Knochens.

Die Exostosis cartilaginea ist eine gutartige Geschwulst, welche mit der Stichsäge, oder mit Meissel und Hammer von der Seitenfläche der Diaphyse abgelöst werden kann, ohne dass man ein Recidiv zu fürchten braucht. Die Chondrome sind schon verdächtig der Neigung zu Recidiven; *bei den Sarkomen ist das Recidiv die Regel.* Trotzdem wird man von den Kranken, welche oft die Exarticulatio humeri (§ 387) verweigern, die Geschwulst mit dem Kopf und einem Stück der Diaphyse durch Resection entfernen. Diese ausgedehnten Resectionen des Humerus (§ 384) haben weder für die Erhaltung des Lebens, noch für die Erhaltung der Function, noch endlich in Betreff der Recidivbildung eine günstige Prognose.

Für die Entwickelung von *Echinococcengeschwülsten* in der Markhöhle des Humerus scheint eine Art von Prädisposition zu bestehen, wenn auch die Gesammtzahl der beobachteten Fälle nur klein ist. Reczey sammelte überhaupt 33 Fälle von Echinococcen in den Knochen aus der Literatur; von diesen Fällen betrafen 7 den Humerus.

§ 384. Die Indicationen zur Resection des Schultergelenks.

Die Indicationen zur Resection des Schultergelenks beziehen sich: 1) auf Verletzungen, und zwar auf Fracturen und Luxationen, 2) auf Entzündungen, 3) auf Contracturen und Ankylosen, 4) auf Geschwülste des oberen Theils des Humerus. Doch kann man die ersten 3 Indicationen in dem folgenden Satz zusammenfassen:

Die Resectio capitis humeri wird durch die eitrige Schultergelenkentzündung jeder Art in jedem Fall und durch die hyperplasirenden Formen der Synovitis dann indicirt, wenn durch dieselben die Function des Gelenks sehr gefährdet wird, und wird endlich auch indirect indicirt durch ausgebildete hochgradige Contracturen und Ankylosen des Gelenks. Dieser Satz lautet durchaus gleich demjenigen, welchen ich für die Resectio cubiti aufstellen werde (§ 398). In Betreff der Indication durch Geschwulstbildung kann ich auf § 383, Schluss, verweisen. Die übrigen Indicationen verlangen eine etwas genauere Prüfung, und zwar um so mehr, da bisher die Erfahrung auf dem Gebiet der kriegschirurgischen Praxis nicht zu Gunsten der Resection im Sinne des obigen Satzes ausgefallen ist.

Nach Otis sind die Schussverletzungen der Gelenke der oberen Extremität ohne Verletzung der constituirenden Knochen, also die einfachen Schussverletzungen der Kapsel, wie wir sie am Kniegelenk eingehend berücksichtigen werden (§ 473), sehr selten. Unter 50,000 Schussverletzungen im amerikanischen Bürgerkriege

(1860—63) sind nur 225 dieser einfachen Kapselwunden an den Gelenken der oberen Extremität notirt, und zwar nur 72 an dem Schultergelenk. So hat man es fast ausschliesslich bei den Verletzungen des Schultergelenks mit *Schussfractur* zu thun. Conservativ behandelt wurden 505 Fälle von Schussfractur des Schultergelenks; von ihnen geheilt entlassen 247, geheilt zum Dienst zurückgeschickt 119, gestorben 139, was einer Sterblichkeit von 27,5 % entspricht. Mit Resection wurden behandelt 885 Fälle; mit Weglassung der kleinen Zahl von Fällen, bei welchen die Zeit der Ausführung der Operation nicht angegeben ist, ergab sich bei 515 primären Resectionen eine Sterblichkeit von 31,06 %, bei 224 intermediären Resectionen eine Sterblichkeit von 46,4 %, bei 92 secundären Resectionen eine Sterblichkeit von 29,3 %.

Otis hat sich auch bemüht, in sehr sorgfältiger Weise eine Mortalitätsstatistik der Resection des Schultergelenks aus den europäischen Kriegen seit 1848 zusammenzustellen.

Es ergeben sich für die europäische Statistik insgesammt 378 Resectionen der kriegschirurgischen Praxis mit 215 Heilungen, 156 Todesfällen (7 mal Ausgang unbekannt), Sterblichkeit 42,% . Diese Sterblichkeit ist gewiss hoch; aber man darf nicht vergessen, dass alle diese Ziffern sich auf eine Zeit beziehen, in welcher die aseptische Methode entweder noch ganz unbekannt war oder doch, wie im deutsch-französischen Kriege (1870—1871), nur sehr mangelhaft ausgeführt wurde. Gurlt fand für die vier deutschen Kriege (1848 u. 1849 in Schleswig, 1864 in Schleswig, 1866 im österreichischen, 1870—1871 im französischen Kriege) sowie für den amerikanischen Krieg eine Sterblichkeit von 35,37 %, welche aus der enormen Zahl von 1453 Resectionen berechnet wurde. Die functionellen Ergebnisse hat Gurlt für die deutschen Fälle genau festgestellt und in vier Gruppen geordnet. Auf die erste Gruppe (sehr gute Brauchbarkeit) fallen nur 1,88 %, auf die zweite Gruppe (befriedigende Brauchbarkeit) aber 42,25 %, auf die dritte Gruppe (mittelmässige Brauchbarkeit) 47,88 %; endlich auf die vierte Gruppe (Unbrauchbarkeit) 7,98 %. Die ankylotische Heilung (unbewegliche Verbindung zwischen Arm und Scapula) war selten (nur in 9,85 % der Fälle); eine schlotternde Verbindung resultirte in 35,68 % der Fälle. Es kann mit Sicherheit angenommen werden, dass die Sterblichkeit in einem künftigen Kriege erheblich geringer, das functionelle Ergebniss erheblich besser nach der Schulterresection sein wird. Nun kann freilich ebenso sicher angenommen werden, dass auch die Ergebnisse der conservativen Behandlung unter dem Einfluss des aseptischen Systems erheblich sich bessern werden, was die Sterblichkeit betrifft; dagegen wird nach aller Voraussicht die Function des Arms nach der Resection sich besser stellen, als nach der conservativen Behandlung. Denn die geringsten Grade der Synovitis, z. B. die Synovitis hyperplastica laevis (§ 103, allg. Thl.), können durch die beste aseptische Behandlung nicht fern gehalten werden, und auch sie sind schon genügend, um eine erhebliche Störung in der Function zu bedingen. Die Friedens-Resectionspraxis der letzten Jahre zeigt, dass die Methodik (vgl. § 385) sich vervollkommnet, die Nearthrosen, welche der Resection folgen, immer besser functionsfähig werden. Die Neubildung eines guten neuen Schultergelenks ist jetzt das regelmässige Ergebniss der Friedens-Resection und wird es auch im Kriege werden. Uebrigens liegen schon für die Neubildung des Schulterkopfs nach der Resection aus der früheren Zeit die von Lücke und von Hannover beschriebenen Präparate als sichere Beweise vor.

Bei Luxationen kann die Complication der Luxation mit Fractur, besonders mit Fractur des Collum humeri, welche die Reposition unmöglich macht, ferner die veraltete Luxation, welche zu einer Parese der Armnerven oder zu einer Compression der Axillargefässe führt und nicht reponirt werden kann, als Indication

zur Resection des luxirten Kopfes gelten. In Betreff dieser Indicationen ist § 377 zu vergleichen.

Die Caries sicca (§ 380) ist als ziemlich sichere Indication zur Resection des Schultergelenks zu betrachten. Nur diese operative Behandlung führt zu einer guten Wiederherstellung der Functionen, während die sonstigen antiphlogistischen Verfahren in den meisten Fällen entweder gar keinen Erfolg haben oder doch nur zu einer Heilung mit Ankylose des Gelenks führen. Mit ankylotischem Gelenk sind aber die Geheilten sehr schlimm daran, indem die Hand nicht zu dem Kämmen und Essen zum Kopf und Mund geführt werden kann, und auch andere Functionen der Hand bedeutend leiden. Bei Caries des Gelenks ist auch die wahrscheinliche Beziehung zur scrofulösen Gelenkentzündung wohl zu berücksichtigen; man entfernt mit der Resection die Noxen, welche zu einer allgemeinen Tuberculose führen können (§ 216, allg. Thl.).

Bei den Contracturen und Ankylosen des Schultergelenks ist der Grad der Functionsstörung auf der einen Seite, das Alter der Kranken auf der anderen Seite in Berücksichtigung zu ziehen. Bis zum 40. Jahr hin aufwärts ist im allgemeinen die Resection zu empfehlen; im späteren Alter werden Operationen aller Art nicht so gut vertragen und das Periost verliert immer mehr seine knochenbildende Eigenschaft. Die Contracturen und Ankylosen, welche aus Vereiterung des Gelenks hervorgehen, sollten eigentlich deshalb nicht Gegenstand einer späteren Resection werden, weil schon die Eiterung als Indication zur Resection betrachtet werden soll; die frühe Ausführung der Resection bei Eiterung schützt den Kranken gegen die Lebensgefahr der Eiterung und sichert ihm deshalb besser die Function, weil die Muskeln dann noch nicht paretisch und atrophisch sind. Die meisten Contracturen und Ankylosen am Schultergelenk gehen aus der ungünstigen Heilung der Fracturen am oberen Humerusende (§ 375) hervor; hier kann die Resection die Functionen in befriedigender Weise wieder herstellen.

§ 385. Die Methodik der Resection des Schultergelenks.

Wir verdanken es den Bemühungen v. Langenbeck's und Ollier's, dass wir durch die subperiostale Technik der Schulterresection die Function für die Zukunft viel besser sichern können, als früher. Die Misserfolge, welche man früher bei nicht-subperiostaler Technik der Operation beobachtete, bezogen sich weniger auf Schlotterverbindungen und noch weniger auf ankylotische Verschmelzung, welche hier so selten wie am Hüftgelenk nach der Resection beobachtet wird, als vielmehr auf eine eigenthümliche Verstellung des Humerus, welche sich schon während der Heilung der Resectionswunde herausstellte. Es wurden die Sehnen der Scapulamuskeln, welche die Gelenkkapsel tangiren und an die beiden Tubercula sich inseriren, einfach durchschnitten, um den Kopf zu isoliren. Nun sank nach der Operation der Oberarm zum Theil seiner Schwere nach, zum Theil unter dem Zug des M. pectoralis major und des M. latissimus dorsi gegen die seitliche Thoraxwand, und der geheilte Oberarm befand sich ungefähr in der Lage eines luxirten Arms (§ 375) und in allen den Bewegungsstörungen, welche hieraus hervorgehen.

Nach v. Langenbeck wird die Resection des Schultergelenks in folgender Weise ausgeführt:

Der Hautschnitt verläuft, wie bei der Resection ohne Erhaltung des Periost, von dem vorderen Rande des Acromion senkrecht nach unten und durchdringt sofort die Muskelfasern des M. deltoides bis auf das Periost, welches dann durch einen Längsschnitt in der Gegend des Sulcus intertubercularis getrennt wird, wobei das Messer in die Knochensubstanz eindringen kann. Bei den Uebungen an der

Leiche, und wenn es sich bei dem Lebenden um die Erhaltung der Bicepssehne handeln würde (in der Regel ist die Sehne durch die entzündlichen Processe, welche die Indication für die Friedens-Resectionen geben, zerstört, oder mit den umgebenden Weichtheilen verwachsen), kann man die Sehne zuerst aus dem Sulcus hervorheben und auf dem stumpfen Haken hinter dem Kopfe versenken; sodann muss an dem inneren und äusseren Rande der Sehnenscheide ein Längsschnitt durch das Periost geführt werden. Während der Humerus nach innen rotirt wird, setzt man das Elevatorium in den Periostschnitt ein, und hebt am unteren Ende das Periost von dem Tuberculum majus ab. Je weiter man nach oben gegen die Spitze des Tuberculum vordringt, desto schwieriger wird das einfache Abheben des Periost durch stumpfe Instrumente. Man kann dann ein starkes Scalpell zur Hülfe nehmen und das mit den Sehnen der Schultermuskeln zu einer Masse verschmolzene Periost bei ganz flacher Messerstellung durch Schnitte, welche parallel der Knochenoberfläche verlaufen, vom Knochen abschneiden. Es ist ohne Nachtheil, wenn am Periost kleine Knochenplättchen hängen bleiben, oder bei jugendlichen Individuen die Schnitte in den Knorpel des Tuberculum geführt werden. Wenn das Tuberculum majus in seiner ganzen Ausdehnung freigelegt worden ist, wird der Humerus nach aussen rotirt, und dasselbe Verfahren wiederholt sich am Tuberculum minus. Wer diese Skeletirung der Tubercula an der Leiche versucht, wird leicht die Vorstellung gewinnen, als ob dieses Verfahren sehr zeitraubend und die Erhaltung des Periost nur illusorisch sei, indem einzelne Stellen desselben zerrissen werden und an dem Kopfe haften bleiben. Bei der entzündlichen Schwellung und Lockerung des Periost bei dem Lebenden gelingt die Ablösung viel leichter und vollkommener; aber bei einiger Uebung und Ausdauer kann man auch bei den Leichenübungen die knöchernen Tubercula aus ihrer sehnig-periostalen Hülle recht vollkommen auslösen. Uebrigens geschieht dem Resultate durch das Zurücklassen kleiner Periostfetzen am Kopfe kein Eintrag. Sobald die Tubercula in grösserer Ausdehnung entblösst sind, während die beiden periostalen Lappen an dem oberen Abschnitte der Gelenkkapsel hängen bleiben, wird diese vom Sulcus intertubercularis aus nach oben durch einen einfachen Längsschnitt so weit gespalten, dass der Kopf luxirt werden kann. Ein Schnitt trennt die Kapselinsertion vom unteren Umfange des Gelenkkopfes und dringt bis in die Knochensubstanz ein. Das Elevatorium wird nun auch hier auf die Knochenfläche aufgesetzt und die Periostablösung ohne Mühe vollendet. Die Durchsägung erfolgt senkrecht zur Längsaxe des Humerus unterhalb der Tubercula. Nach Vollendung derselben hängt der Periostcylinder überall mit den Kapselresten zusammen und wird dadurch an der Cavitas glenoidalis fixirt. Die Muskeln, deren Sehnen an dem Periostcylinder fest anhaften, können sich nicht zurückziehen, und der Humerus wird nicht von den Thoraxmuskeln nach innen unter den Proc. coracoides gezogen. Eitersenkungen werden schwieriger zu Stande kommen können, als ohne Erhaltung des Periost, weil das Periost gegen die Weichtheile, und vor Allem gegen das paramusculäre Gewebe eine feste Barrière bildet. Die Knochenreproduction erfolgt sehr vollkommen, und der einzige Nachtheil, welcher dieser, wie allen übrigen subperiostalen Resectionen (vgl. § 293, allg. Thl.), eigenthümlich ist, ist die Gefahr subperiostaler Eiterung, welche ich übrigens doch nur in wenigen Fällen eintreten sah.

Von dieser Methode bin ich in vielen Fällen insofern abgewichen, dass ich die Durchsägung des Humerusschaftes der Auslösung der Tubercula und des Kopfes des Humerus vorausschicke. Man erleichtert sich hierdurch die vollständige Ablösung des Periosts mit den Insertionen der Sehnen an den Tubercula. Nachdem der Längsschnitt das Collum chirurgicum von aussen her freigelegt hat, löse ich zuerst von dem Längsschnitt des Periost aus dasselbe ringförmig mit allen Weich-

theilen von dem Humerusschaft ab (über das zu diesem Zweck von Ollier angegebene gekrümmte Elevatorium vgl. Fig. 119, § 281, allg. Thl. — dasselbe ist jedoch entbehrlich) und säge etwa 1 Ctm. unterhalb der tiefsten Stelle der Gelenkfläche das Collum chirurgicum mit der Stichsäge durch. Nun fasse ich das abgesägte Gelenkende mit der Resectionszange und drehe dasselbe aus der Wunde der Art nach aussen, dass ich an der Innenfläche des Knochens bis zur Gelenkkapsel hin das Periost vollständig ablösen kann. Dann durchschneide ich die Gelenkkapsel an ihrem innersten, untersten Umfang, wo sie von Sehnen frei ist, und endlich erfolgt die subperiostale Auslösung der sehnenbedeckton Tubercula; dieser letzte, schwierigste Akt wird durch die Möglichkeit, dem nun schon beweglichen Kopf die richtige Stellung zu geben, sehr erleichtert.

Malgaigne tadelt nicht mit Unrecht, dass der oben beschriebene Längsschnitt nach v. Langenbeck den N. circumflexus (N. axillaris), welcher von hinten her das Collum humeri umschlingt und seine Aeste zum M. deltoides abgiebt, trennt und hierdurch die vordere Hälfte dieses Muskels lähmt. Nun kann man zwar durch einen sehr kurzen Längsschnitt dieser Art den Nerven schonen; aber dann wird die Ausführung der Resection sehr schwierig. Nach dem Vorschlag Ollier's habe ich in den letzten Jahren immer *die Schulterresection mit vorderem Schrägschnitt* in folgender Weise ausgeführt:

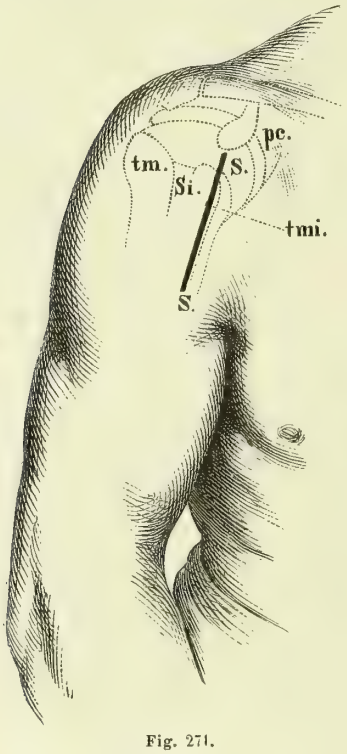

Fig. 271.
Vorderer Schrägschnitt (s s) für Resectio humeri. tm. Tuberculum majus. si. Sulcus intertubercularis.

Der Schnitt (vgl. Fig. 271 s s) beginnt, nahe dem unteren Rand der Clavicula, dicht nach aussen vom Proc. coracoides; die Messerschneide wird gegen den Kopf gerichtet und dringt in einem Zug, dem schrägen Verlauf der Fasern des M. deltoides folgend, sofort bis zum Humerusschaft dicht unter dem Tuberc. minus. Nur wenige Fasern des Deltoides bleiben nach innen von dem Schnitt liegen, und der Muskel ist hier so dünn, dass man die übrigen Akte der Resection in viel geringerer Tiefe ausführen kann, als bei dem Schnitt v. Langenbeck's. Im übrigen bleibt der M. deltoides und der von hinten in ihn tretende N. circumflexus ganz unverletzt. Das Tuberc. minus und der Sulcus intertubercularis liegen sofort frei; die Ablösung der langen Bicepssehne und des Periosts am Tuberc. minus geschieht sehr leicht. Auch genügt eine mässige Rotation nach innen, um dann das Tuberc. majus in das Operationsfeld zu bringen. Alle übrigen Akte vollziehen sich wie bei dem Schnitt v. Langenbeck's. Die Operation ist viel leichter, stört den M. deltoides und seinen Nerven fast gar nicht. Ein Knopfloch am hinteren Rand des M. deltoides dient für das Einlegen der Drainröhren, welche den Abfluss der Wundsecrete regeln müssen. Auch diese Lage der Drainröhren, welche bei der Rückenlage des Kranken genau von oben nach unten verlaufen, ist besonders günstig für den Abfluss der Wundsecrete nach hinten, so dass die Naht der Resectionswunde, mit Ausnahme des unteren

Wundwinkels, in welchen noch ein kurzes Drainrohr eingelegt wird, zu einer vollständigen Heilung per primam führt. Ich kann diese Schnittführung dringend empfehlen.

§ 386. Die Nachbehandlung der Schulterresection. Die totale Resection des Schultergelenks.

Die Nachbehandlung wird nach den allgemein gültigen Regeln (vgl. § 295, allg. Thl.) geleitet. Die eventuell durchschnittenen Enden der Aa. circumflexae müssen durch die Ligatur gesichert werden. Ein Drainrohr, welches bis in die tiefste Tiefe der Wunde führt, sorgt für den freien Abfluss der Wundsecrete und für die correcte Anwendung desinficirender Irrigationen beim Wechseln der Verbände. Ein Gypsverband wird für die Resection dieses Gelenks kaum erfordert werden, da die Schwere des Arms den periostalen Cylinder selbst schon in ausgespanntem Zustand erhält; ich pflege deshalb nur für die ersten Wochen einen einfachen aseptischen Verband mit Gazebinden anzulegen, deren Touren durch den in § 370 für den Verband der Claviculafractur geschilderten Verlauf den Arm an dem Thorax feststellen. Später reicht eine Mitella aus, und häufig schon am Ende der vierten Woche kann die gymnastische Nachbehandlung beginnen. Die passiven Bewegungen müssen nach allen drei Bewegungsrichtungen angestellt und für Wochen und Monate durchgeführt werden. Von activen Bewegungen lernt der Reconvalescent zuerst die Beuge- und Streckbewegung in der neuen Verbindung ausführen, weil er hierbei die Pendelbewegung des Oberarms ähnlich, wie nach der Resectio cubiti bei abducirtem Oberarm für die Beugungen und Streckungen des neuen Ellnbogengelenks (§ 400), benutzen kann. Am meisten Mühe macht die Wiederherstellung der Abductionsbewegungen durch passive und active Bewegungen; insbesondere tritt der wichtigste Abductor, der M. deltoides, wenn er durch die Resection nach der Methode von Langenbeck's in zwei seitliche Hälften zerlegt wurde, etwas spät und schwer in Action. Die Schnittführung Ollier's (§ 385, Schluss) erzielt eine schnellere Wiederherstellung der Functionen des M. deltoides. Hier empfiehlt sich wieder, durch Elektricität, und zwar durch den unterbrochenen Strom, die Contractilität des Muskels zu befördern. Fehlt dem Kranken und dem Arzt die Ausdauer nicht, so kann der erstere auf eine ziemlich vollkommene Wiederherstellung der activen Bewegungen und der letztere auf das angenehme Bewusstsein rechnen, die Heilung der Operation im echt physiologischen Sinne mit Wiederherstellung der normalen Form und der normalen Bewegung vollendet zu haben. Denn während die Beweglichkeit geregelt wird, entwickelt sich auch die Knochenneubildung bei normaler Stellung des Oberarms in so befriedigender Weise, dass auch von der Wölbung der Schulter nichts mehr fehlt.

Nachdem früher schon v. Langenbeck einige ausgezeichnete Fälle von Wiederherstellung der Functionen nach Schulterresection mitgetheilt hat, kann ich aus meiner Praxis auf mehrere Resultate hinweisen, welche durchaus befriedigend sind. Ein Resecirter fungirt als Telegraphenbeamter, wobei der rechte Arm, an welchem die Resection ausgeführt wurde, besonders die Arbeit verrichtet; ein anderer dient als Schullehrer, ein dritter leistet mit dem resecirten Arm alle schweren ländlichen Arbeiten u. s. w.

Ueber die Ausdehnung, in welcher man die Knochentheile bei Resectionen entfernen kann, lassen sich bestimmte Regeln nicht aufstellen. Die Form der Cavitas glenoidalis gestattet, dass man sich auf die partielle Resection des Gelenks, auf die Decapitatio humeri, beschränkt; denn eine Verhaltung des Wundsecrets kann in der concaven Höhle, deren Ränder in die Kapsel unmittelbar übergehen,

nicht stattfinden (vgl. § 292, allg. Thl.). Die Entfernung der Cavitas glenoidalis mittelst Durchsägung des Collum ist nur in den seltensten Fällen schwerer primärer Erkrankung dieses Knochentheils indicirt. Im Kriege kann eine Schussfractur des Collum zur Splitterextraction aus dieser Gegend Veranlassung geben, und eventuell müssen dann selbst bedeutende Partien der Scapula entfernt werden. Häufiger noch dehnen sich am Humerus die Kriegs-Resectionen weit nach unten aus, und eine Grenze für die Ausdehnung der Resection kann hier überhaupt nicht gezogen werden. Ich selbst habe wegen eines Osteosarkoms, welches in der Markhöhle der Humerusdiaphyse entstanden war und bis zu dem Gelenkknorpel sich entwickelt hatte, ungefähr den halben Humerus entfernt; aber eine schlotternde Verbindung ist in solchen Fällen gewiss nicht zu umgehen, und doch wird Niemand aus diesem Grunde der Exarticulatio humeri den Vorzug geben wollen. Erhält doch immer die Resectio humeri eine etwas brauchbare Hand und diese ist durch keine künstliche Vorrichtung gut zu ersetzen (vgl. § 353, allg. Thl.). Während die Knochengeschwülste im Humerus, abgesehen von Exostosen, zu den Seltenheiten gehören, so geben ausgedehnte Schussfracturen des Humerus häufig Anlass zu ausgedehnten Resectionen der oberen Humerushälfte, und bei gewissenhafter Ablösung des Periost kann man hoffen, noch etwas günstige Verbindungen zwischen dem Arm und der Scapula zu erzielen. Am weitesten ist bis jetzt ein amerikanischer Chirurg gegangen, welcher wegen einer Längsfractur durch Schuss den ganzen Humerus inclusive seines Schulterkopfs und seines Condylus am Ellnbogen entfernte. Das Resultat war ein Cylinder von Weichtheilen, welcher sich wie eine Schlange zusammenzog, aber eine wohl brauchbare Hand, welche vermittelst eines orthopädischen Apparates von guter Construction sogar vom Körper entfernt und ihm wieder angenähert werden konnte. Einen ähnlichen Fall mit noch günstigerem Resultat beobachtete ich in der Berliner Klinik. v. Langenbeck hatte bei einem 4jähr. Knaben eine subperiostale Resection des Humeruskopfs vorgenommen. Es folgte eine eitrige Osteomyelitis und Periostitis, welche zu einer totalen Nekrose des Humerus führten. Die ganze Diaphyse und endlich auch die unteren Epiphysenkerne wurden als Sequester ausgestossen; aber die Sequesterlade bildete einen neuen Humerus und die Functionen wurden schliesslich durchaus befriedigend. Wenn man die Wahl zwischen der Exarticulatio humeri und der Resectio humeri überhaupt noch hat (vgl. § 387), so ist die Resection, auch eine solche, welche im ausgedehntesten Maasse die Knochentheile entfernt, doch stets der verstümmelnden Operation der Exarticulatio humeri vorzuziehen. Dass die grosse Recidivfähigkeit der Knochensarkome ihre Entfernung durch Resection von sehr zweifelhaftem Werth erscheinen lässt, wurde schon § 383, Schluss erwähnt.

§ 387. Die Exarticulatio humeri.

Unter den Indicationen zur Exarticulatio humeri im Schultergelenk sind zu nennen: 1) die vollkommene Zertrümmerung und Zerreissung, beziehungsweise Abreissung des Arms bis in die Gegend der Insertion des M. deltoides am Humerus, 2) die Knochensarkome, welche entweder nicht mehr durch Resection des Humerus (vgl. § 383) entfernt werden können, oder bei welchen man ihrer Recidivfähigkeit wegen (vgl. § 288, allg. Thl.) auf den Versuch der Resection verzichtet. Es wurde schon erwähnt, dass unter Umständen an Stelle der Exarticulatio humeri bei Knochensarkomen sogar die Exstirpation der Scapula mit Entfernung des Arms stattfinden muss (§ 383). Was die Indication zur Exarticulatio humeri durch entzündliche Vorgänge betrifft, so begegnen wir zwar dieser Indication bei allen Amputationen und Exarticulationen an den Extremitäten (§ 320, allg. Thl.); aber sie gelangt doch deshalb für die Exarticulatio humeri selten zur Geltung, weil

das antiseptische und antiphlogistische Verfahren auch bei schweren Verletzungen und Eiterungen, eventuell unter Anwendung von operativer Antiphlogose, jedoch mit Hülfe nicht-verstümmelnder Operationen, wie der Resectio humeri, Resectio cubiti, der Incisionen, Drainirungen u. s. w. recht viel an der oberen Extremität, und jedenfalls mehr als an der unteren Extremität zu leisten vermag; überdies wird man unter allen Umständen (nur nicht bei Knochensarkomen, vgl. über Sarkome des Femur § 489) die hohe Amputatio humeri mit Durchsägung des Schafts der Exarticulatio humeri vorziehen müssen, obgleich früher Larrey umgekehrt die Exarticulation für die bessere Operation erklärte. Wir werden sehen, dass auch dieses bei der Entscheidung über die Frage, ob Exarticulatio femoris oder ob hohe Oberschenkelamputation vorzuziehen sei (§ 496, Schluss), sich an der unteren Extremität anders verhält als an der oberen. Dicht unterhalb der Schulterwölbung vermindert sich der Umfang des Armes bedeutend, so dass die Wundfläche einer Amputation des Oberarms, welche in das Gebiet der Insertion des M. deltoides fällt, schon nur halb so gross ist, als die Wundfläche einer Exarticulatio humeri. So ist die Gefahr der Amputatio humeri viel kleiner, als die Gefahr der Exarticulation im Schultergelenk. Im amerikanischen Kriege betrug die Sterblichkeit nach Exarticulatio humeri 39,4%, nach Amputatio brachii 21,4 %. Sodann ist jeder, auch der kürzeste Stumpf des Oberarms von hoher functioneller Bedeutung, indem der Geheilte mit demselben einen Gegenstand durch Anziehen des Stumpfes gegen die seitliche Thoraxwand fixiren kann. Auch kann ein künstlicher Arm viel besser an einem Humerusstumpf angebracht werden, während nach Exarticulatio humeri ein künstlicher Arm kaum befestigt werden kann (§ 353, allg. Thl.). So kommen viele Gründe zusammen, welche bedingen, dass die Exarticulatio humeri nur selten ausgeführt wird.

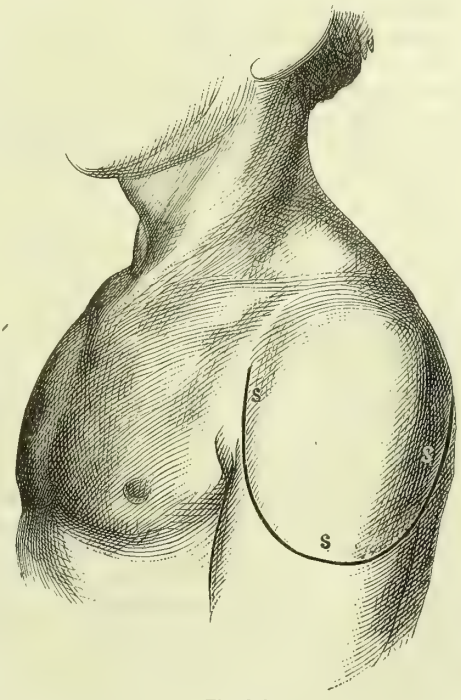

Fig. 272.
Schnittführung für die Exarticulatio humeri mit Bildung eines grossen äusseren Lappens. sss die Schnittlinie durch die Haut.

Nach v. Langenbeck's Angabe wird die Operation in folgender Weise ausgeführt:

Man bildet einen äusseren vorderen Lappen (Fig. 272 sss), indem man ein mittelgrosses Amputationsmesser vom Proc. coracoides an dem Vorderrand des M. deltoides nach abwärts, dann oberhalb der Insertion dieses Muskels quer zum hinteren Rand desselben und an diesem Rand aufwärts bis zur Spina scapulae führt. Der Lappen umfasst mithin die ganze Breite und Höhe des M. deltoides; bei seiner Bildung soll die Messerschneide immer schräg gegen den Kopf des Humerus gekehrt sein, damit der Hautlappen etwas grösser wird, als der Muskellappen, und ein Herausstehen des Muskelrandes über den Hautrand vermieden wird. Der musculo-cutane Lappen wird mit langen Messerzügen abgelöst, während die linke Hand ihn nach oben über das Acromion hin anzieht.

Nun übergiebt man den Lappen der Hand eines Assistenten und führt, indem man mit der eigenen linken Hand den Oberarm umfasst und den Kopf nach oben gegen die Kapsel andrängt, einen kräftigen Hufeisenschnitt mit nach oben gerichteter Convexität welcher die Sehne des M. subscapularis am Tuberculum minus, sodann den langen Kopf des M. biceps und endlich am Tuberculum majus die Sehnen des M. supraspinatus, des M. infraspinatus und des M. teres minor trennt. Sofort tritt der Kopf des Humerus aus der Cavitas glenoidalis hervor und man kann ihn nun mit der linken Hand umgreifen, um die Exarticulation zu vollenden. Hierbei hat man nun der Blutung aus der A. axillaris und der starken Retraction der Weichtheile in der Achselhöhle Rechnung zu tragen. Man geht deshalb erst an der Innenfläche des Collum chirurgicum humeri nahe am Knochen nach unten, bis so viel Raum gewonnen ist, dass oberhalb des Messerrückens ein Assistent in die Weichtheile der Achselhöhle eingreifen und, indem derselbe den Daumen in die Achselhöhle, den Zeigefinger und Mittelfinger auf die Wundfläche setzt, die Arterie und die Vene vollkommen zusammenpressen kann. Nun wird, ohne dass ein Tropfen Blut aus den grossen Gefässen verloren geht, die Trennung der Weichtheile vollendet; doch soll das Messer erst unterhalb der vorderen Grenze der Achselhöhle zum Ausschneiden kommen. Es wird so eine Art von zweitem, axillarem Lappen gebildet, doch bleibt bei der starken Retraction der Theile, welche gegen die Brustwand zurückweichen, von diesem Lappen nichts übrig. Die ersten Arterienpincetten sichern die Lichtungen der durchschnittenen Art. und Vena axillaris, welche immer noch von der Hand des Assistenten comprimirt werden. Erst nach Anlegung der Ligaturen an die Arterie und an die Vene lüftet der Assistent ein wenig den Fingerdruck, um zu sehen, ob die Ligaturen gut halten und ob noch weitere Gefässe, z. B. die abgehenden A. A. circumflexae humeri zu unterbinden sind. Nachdem die Blutstillung am axillaren Lappen vollendet ist, lässt der Assistent denselben frei. Man vollendet die Blutstillung an dem erst abgelösten, vorderen Lappen, legt ein Drainrohr (am besten zwei parallel geordnete Drainröhren) quer unter der Basis des Lappens ein, so dass die Oeffnungen in die beiden Wundwinkel des Lappens zu liegen kommen, und näht den ganzen Lappen an die axillare Wundlinie an. Nur in der Mitte der Nahtlinie legt man noch ein senkrecht verlaufendes Drainrohr an der Spitze des Lappens ein. Die Anlegung des aseptischen Verbandes und die Nachbehandlung geschieht nach den allgemein gültigen Regeln.

Esmarch hat versucht, durch seinen elastischen Schlauch (§ 299, allg. Thl.) oberhalb der Schnittlinie die A. axillaris zu schliessen; doch glitten ihm selbst bei einer solchen Operation die Weichtheile unter dem Schlauch gegen die Brustwand, und die Blutstillung wurde sehr schwierig. Nun hat Esmarch empfohlen, vor Anlegung des Schlauchs die Muskeln, welche die Achselhöhle abgrenzen, M. pectoralis major und M. latissimus dorsi zu durchschneiden; aber das eben beschriebene Verfahren zur Sicherung der Arterie und der Vene (in welche übrigens auch nach der Durchschneidung ohne Schutz Luft aspirirt werden könnte, vgl. § 124, allg. Thl.) ist so sicher, dass man auf die Compression durch den Schlauch verzichten kann. Um vieles unsicherer ist die Compression der A. subclavia oberhalb der Clavicula mit dem Finger. In einem Fall, in welchem ich wegen schwerer Schussverletzung des Arms und bei Nachblutung aus der Art. axillaris die Exarticulation im Schultergelenk ausführen musste, begann ich die Operation mit der im § 379 beschriebenen Unterbindung der A. subclavia am unteren Rand des M. pectoralis minor unter dem Proc. coracoides, und ging erst nach vollendeter Continuitätsunterbindung von dem Ligaturschnitt in den Lappenschnitt über. So würde man sich immer helfen können, wenn man keinen Assistenten zur Compression der grossen Gefässe im axillaren Lappen haben könnte.

Larrey und v. Graefe d. Ae. haben früher für die Exarticulatio humeri den Ovalairschnitt empfohlen, wobei die Spitze des Ovals unter das Acromion, die Basis desselben nach innen vor die Achselhöhle zu liegen kam; doch ist diese Methode zu kunstvoll und gerade hier von keinem besonderen Nutzen (vgl. § 322, allg. Thl.), auch gewährt sie keine gute Stumpfdecke. Man darf nicht etwa behaupten, dass die oben beschriebene Methode der Lappenbildung die einzig zulässige sei; gewiss kann man durch die Verhältnisse, etwa durch Zerreissung der Weichtheile oder durch die Ausdehnung eines Sarkoms in bestimmter Richtung gezwungen werden, eine andere Schnittführung zu wählen. Aber bei gegebener Wahl ist die oben beschriebene Methode am zweckmässigsten.

Nachdem der Kranke die Gefahr des Shocks der Verletzung (§ 119, allg. Thl.) und der Verblutung überwunden hat, sind die Aussichten für die Genesung nicht schlecht. Jedenfalls ist die Sterblichkeit nach dieser Operation bedeutend geringer, als nach der Exarticulatio femoris.

Ueber die Kunstverbände an der Schultergegend, besonders die Spica humeri, vgl. § 431, über den prothetischen Ersatz des fehlenden Arms vgl. im allg. Thl. § 353.

SIEBENUNDZWANZIGSTES CAPITEL.

Die Verletzungen und Krankheiten des Ellnbogengelenks und seiner Umgebungen (einschliesslich der beiden unteren Dritttheile des Oberarms und der beiden oberen Dritttheile des Vorderarms).

§ 388. Die Luxationen des Ellnbogens. Luxation durch Ueberstreckung (= Luxation beider Vorderarmknochen nach hinten).

Während *entzündliche* Luxationen am Ellnbogengelenk selten vorkommen, weil die concave Gelenkfläche der Ulna zu genau die convexe Fläche der Trochlea des Humerus umfasst, müssen auch die *congenitalen* Luxationen des Ellnbogengelenks (von Dupuytren zuerst aufgefunden) zu den grossen Seltenheiten gerechnet werden. Nur von der angeborenen Luxation des Radiusköpfchens, wobei dasselbe bald vorn, bald hinten frei, ohne Berührung mit der Rotula des Humerus steht, sind mehrere Fälle berichtet worden (Mitscherlich, Cruveilhier, Adams, Leisrink). Die Störung der Beugebewegung kann bei dieser Luxation so bedeutend sein, dass man zur Wiederherstellung der Function sich zur Resectio cubiti entschliessen darf. Während nun von der entzündlichen und congenitalen Luxation des Ellnbogens wenig zu sagen ist, beansprucht die *traumatische Luxatio cubiti* eine genauere Besprechung. Sie ist die zweit-häufigste Luxationsform, wie aus der Statistik Gurlt's erhellt, und wird nur von der Häufigkeit der Schulterluxationen übertroffen, dagegen von der Zahl der Hüftgelenksluxationen nicht erreicht.

Die Mechanik der gewöhnlichsten Luxationen des Ellnbogengelenks ist so einfach, dass man sie in wenigen Worten skizziren kann. Von den Luxationen durch Ueberbeugung und durch Ueberstreckung kann uns nur die letztere Varietät beschäftigen. Denn eine Ueberbeugung kann zwar bis über die physiologische Grenze hinaus noch um etwas gewaltsam weiter getrieben werden, so dass sich in der That an der Knochenhemmung, am Proc. coronoides, ein Hypomochlion bildet; aber zu einer vollen Abhebelung der Gelenkflächen um dieses Hypomochlion

kann es nicht kommen, weil hierzu eine Bewegung des Vorderarms durch die Substanz des Oberarms vorausgesetzt werden müsste. Bald nach dem Perfectwerden der knöchernen Hemmung tritt bei gewaltsamer Ueberbeugung eine neue Hemmung durch Contact der Beugeflächen des Vorder- und Oberarms ein und eine Fortsetzung der Ueberbeugung würde nicht in einer Luxation, sondern in einer Zermalmung des ganzen Arms enden. Um so freier ist das Gebiet der Ueberstreckung, und in der That gehören die Luxationen des Ellnbogens durch Ueberstreckung zu den gewöhnlicheren Luxationen. Es muss unter diesen Umständen auffallen, dass es Streubel gelungen ist, doch wenigstens 8 Fälle von *Luxation beider Vorderarmknochen nach vorn* (vor die Gelenkfläche des Humerus) aus der Literatur zu sammeln, von welchen übrigens zwei mit Fractur des Olecranon complicirt waren.

Bei der Ueberstreckung bildet sich zunächst an der knöchernen Hemmung der Streckung ein Hypomochlion (vgl. Fig. 21 § 98, allg. Thl.), indem die Spitze des Olecranon sich in der Fossa postica humeri anstemmt. Nun hebeln sich bei weiterem Verlauf der gewaltsamen Ueberstreckung die Gelenkflächen des Vorderarms von der Gelenkfläche des Humerus ab, wenn nicht etwa der Humerus an der oberen Grenze seines Gelenkkörpers abbricht. Das letztere kommt besonders im jugendlichen Alter vor, und so entsteht die *Fractura condylica humeri*, von welcher weiterhin einige genauere Angaben folgen werden.

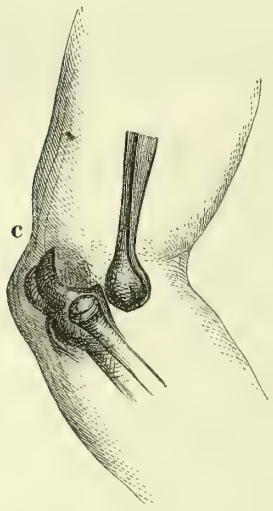

Fig. 273.
Luxation beider Vorderarmknochen nach hinten, mit Einbiegung des Contours an der Streckseite (bei c).

Wenn die Knochensubstanz des Humerus Widerstand leistet, so hebeln sich nun die Gelenkflächen um das Hypomochlion der Olecranonspitze und um den hintern Rand des Radiusköpfchens durch Hyperextension ab. Nach Erschöpfung der luxirenden Gewalt durch die Widerstände tritt die secundäre Bewegung (§ 98, allg. Thl.) in ihre Rechte, und indem sie in der Regel, gehorsam dem elastischen Zug der am meisten gespannten Weichtheile auf der Beugeseite des Gelenks, im Sinne der Beugung geschieht, rücken die Vorderarmknochen auf die hintere Fläche des Humerus — die Luxation beider Vorderarmknochen nach hinten, die typische Luxation des Ellnbogengelenks, ist vollendet. Selten scheint an diesem Gelenk eine Distorsion im engeren Sinne (§ 98, allg. Thl.), eine momentane Luxation, welche durch die secundäre Bewegung sich von selbst reponirt, vorzukommen. Hieran tragen wahrscheinlich die beiden grossen Beugemuskeln der Vorderarmknochen, der M. biceps und der M. brachialis int. Schuld. Sie ziehen ihre Insertionspunkte, die Tuberositas radii und den Proc. coronoides, direct nach oben und vorn und schieben dadurch die Gelenkflächen nach hinten, so dass die secundäre Bewegung nicht um dieselbe Axe, wie die luxirende Bewegung, verläuft und so die Reposition nicht von selbst erfolgen kann. Das äussere Bild, welches die perfecte Luxation beider Vorderarmknochen nach hinten darstellt, ist sehr charakteristisch (vgl. Fig. 273). Der Arm steht durch die Spannung der Beugemuskeln in stumpfwinkliger Beugung, ungefähr in der Mitte zwischen rechtwinkliger Beugung und der vollen Streckung, zuweilen der letzteren Stellung etwas näher. Die active und passive Beugung des

Vorderarms bis zum rechten Winkel ist unmöglich, weil die Spitze des Proc. coronoides in die Fossa postica humeri durch die beugende Kraft angestemmt wird. Die Streckung des Vorderarms kann dagegen in mässigem Umfang ausgeführt werden. Bei mangelndem Blutextravasat erkennt man deutlich den prominenten Gelenkkörper der Ulna mit der nach hinten als straffer Strang vorspringenden Sehne des M. triceps. Das Radiusköpfchen springt für das Auge weniger hervor; dagegen kann der betastende Finger dasselbe an seinen rundlichen Formen um so deutlicher erkennen, und besonders gut gelingt es, den Finger auf die kleine concave Grube, die sogenannte tellerförmige Grube, einzudrücken, welche normal mit der Rotula articulirt. Der Condylus humeri ist als cylindrische Prominenz an der Vorderfläche des Gelenks unter den bedeckenden Weichtheilen zu fühlen.

Erschwert wird die Diagnose bei frischen Luxationen durch das Blutextravasat, welches die Prominenzen der luxirten Knochentheile verhüllt. In solchen Fällen ist es zweckmässig, sich des im allg. Thl. § 99 empfohlenen Mittels zu bedienen, und am besten in der Gegend, wo man das luxirte Radiusköpfchen vermuthet, mit den Fingern das Blutextravasat allmählig wegzudrücken, bis der Finger die charakteristischen Formen des obern Radiusendes erkennt. In solchen Fällen ist dann auch leicht eine Täuschung möglich, und zwar nicht allein in Bezug auf die seitlichen Luxationen der Vorderarmknochen, welche wir noch kennen lernen müssen (§ 389), sondern auch in Bezug auf die Fractura condylica. Diese Fractur, der wir oben schon gedachten (vgl. auch § 392), entsteht nicht nur wie die Luxation durch Hyperextension, sondern führt auch, wie die luxirten Knochen, in vielen Fällen durch die analoge secundäre Beugebewegung des Vorderarms zu einer Dislocation des Humerusfragments. Dasselbe stellt sich mit den umfassenden Knochen des Vorderarms nach hinten, und man könnte sagen, dass die letzteren durchaus die Bewegungen der Luxation machen und die luxirte Stellung einnehmen, nur mit dem Unterschied, dass sie den eingeschlossenen und abgerissenen Gelenkkörper des Humerus auf ihren Wegen immer mit sich nehmen. Das klinische Bild ist in der That bei der gewöhnlichen Luxation des Ellnbogens und bei der Fractura condylica so identisch, dass ich in einigen Fällen über das Bestehen der einen oder andern Verletzung so lange zweifelhaft gewesen bin, bis ich in der Narkose den Repositionsversuch machte. Dann entscheidet natürlich die Leichtigkeit der Reposition durch einfaches Anziehen des Vorderarms nach vorn, das Gefühl der Crepitation bei diesem Akt, die Neigung zur Wiederkehr der Dislocation zu Gunsten der Fractur, und bei dem Fehlen dieser Erscheinungen wird man die Luxation annehmen und zur kunstgerechten Einrichtung derselben schreiten müssen. Nur das deutliche Erkennen der tellerförmigen Grube, welche bei Fractura condylica nicht freiliegen kann, gestattet in zweifelhaften Fällen schon vor der Narkose, die Diagnose der Luxation festzustellen.

§ 389. Die Reposition der Luxation beider Vorderarmknochen nach hinten. Complicationen derselben. Luxation beider Vorderarmknochen nach aussen.

Schon bei den gewöhnlichen Luxationen beider Vorderarmknochen nach hinten können bedeutende Repositionshindernisse sich geltend machen, über deren Bedeutung man am besten durch das Leichenexperiment Aufschluss erhält. So verdanken wir auch über das Entstehen der Luxationen, über ihre Mechanik und Aetiologie dem Leichenexperiment und besonders den auf ihm basirenden Untersuchungen Roser's die wichtigsten Aufschlüsse. Nur durch Hyperextension des Vorderarms sind wir im Stande, an der Leiche die Luxation beider Vorderarm-

knochen nach hinten zu produciren. Es empfiehlt sich sehr, diesen einfachen Versuch zu wiederholen, und dann fühlt man, wie um das Hypomochlion des Olecranon die Gelenkflächen sich abhebeln und durch die secundäre Beugebewegung die Luxation definitiv wird. Auch die Symptome derselben sind an der Leiche zu erkennen. Wenn man nun an der Leiche durch einfache Extension in der Längsaxe des Vorderarms nach alter Weise die Reposition zu bewirken sucht, so bedarf man gewöhnlich eines bedeutenden Kraftaufwands, um die Reposition zu vollenden, und bei einzelnen Versuchen ist sie überhaupt nicht durch einfache, wenn auch kraftvolle Extension zu beschaffen. Das Hinderniss liegt wesentlich am Proc. coronoides, welcher in die Fossa postica humeri eingepresst wird und sich hier so anhakt, dass die Ulna nicht nach vorn in ihre normale Lage gleiten kann. Die physiologische Repositionsmethode (§ 100, allg. Thl.) hilft auch hier über alle Schwierigkeiten hinaus. Wir bringen ohne Mühe den Vorderarm in die Ueberstreckung zurück, von der aus sich die Gelenkflächen von einander abhebelten; wir benutzen hierbei wieder das Olecranon als Hypomochlion, um den Proc. coronoides aus der Fossa postica humeri herauszuheben. Aus überstreckter Stellung, wenn der Vorderarm mit dem Oberarm einen nach hinten offenen Winkel von etwa 140° bildet, führen wir dann durch eine Beugung die Gelenkflächen in ihre normale Lage zurück; wir müssen bei dieser Beugung nur die Ulna und das Radiusköpfchen etwas nach vorn andrängen. So gelingt die Reposition spielend leicht, mit so geringem Kraftaufwand, dass wir sicher sind, die Weichtheile nicht mehr zu zerreissen, als sie schon durch die Luxation zerrissen wurden. Die Nachbehandlung besteht einfach in dem Anlegen einer Mitella und in der Einleitung methodischer Bewegungen nach 14 Tagen. Auch Luxationen von mehrwöchentlichem Bestand lassen sich noch auf diesem Wege reponiren. Wenn mehrere Monate schon seit dem Entstehen der Luxation verflossen sind, so wird die Wirkung des physiologischen Repositionsverfahrens unsicher, weil die Enden der Vorderarmknochen dann schon in ihrer abnormen Stellung durch Verwachsungen mit den Nachbartheilen verbunden sind. Sie würden eventuell noch durch eine kraftvolle Extension mittelst des Flaschenzugs gelöst werden können, aber wahrscheinlich verdient hier die Resection den Vorzug, weil sie eine gute bewegliche Verbindung herstellt und die Resectionswunden bei gesunden Individuen im jugendlichen Alter, in dem wir vorzugsweise diese Luxation antreffen, ausgezeichnet gut und schnell heilen.

Unter den Complicationen der gewöhnlichen Luxationen beider Vorderarmknochen nach hinten sind zunächst die Fälle hervorzuheben, welche mit einer bedeutenden Verletzung der Weichtheile complicirt sind. So gehören Fälle, in welchen die beiden Vorderarmknochen durch einen grossen Riss der Weichtheile und der Haut auf der Streckseite des Gelenks herausgetreten sind, nicht zu den grössten Seltenheiten. Gewiss wird die Reposition dieser Luxationen auf keine Schwierigkeiten stossen, aber eine Vereiterung des breit geöffneten Gelenks wäre auch nach der Reposition unvermeidlich, wenn nicht der Reposition eine sorgfältigste aseptische Berieselung und Reinigung der Wundflächen voraus geht und der aseptische Verband die Eiterung fernhält. Wenn aber trotz dieser Maassregeln die Eiterung eintritt, so ist wegen der bedrohten Functionen des Gelenks die Resection desselben vorzunehmen (vgl. § 399). In einem solchen Fall bemerkte ich bei der Resection, dass die A. brachialis in grösserem Umfang zerquetscht war, und in der That traten nach zwei Tagen Blutungen ein, welche die Ligatur und endlich die Amputation indicirten. Man wird also Zerreissungen der A. brachialis ebenfalls mit zu den möglichen Complicationen der Ellnbogenluxationen rechnen müssen.

Eine eigenthümliche Variation, welche früher nicht recht erkannt und erst

aus den, durch Resection gewonnenen Präparaten von mir beschrieben wurde, ist die *seitliche Luxation beider Vorderarmknochen nach aussen.* Diese Verletzung ist keineswegs eine klinische Seltenheit, denn ich habe ungefähr 12 Präparate von derselben untersucht, welche sämmtlich durch Resectionen gewonnen wurden, nachdem die Diagnose der frischen Verletzung nicht gestellt und durch Unterlassung der Reposition die Function des Arms schwer geschädigt worden war; eine weit grössere Anzahl frischer Verletzungen dieser Art beobachtete ich am Lebenden.

Was die Entstehung dieser Variation betrifft, so halte ich es für wahrscheinlich, dass bei dem einfachen Mechanismus der gewöhnlichen Luxationen, wie er oben beschrieben wurde, eine secundäre Bewegung von besonderer Art für viele Fälle die Entscheidung zur Bildung einer Luxation nach aussen geben wird. Stellen wir uns z. B. vor, dass bei dem Vorwärtsfallen des Körpers auf die vorgestreckte Hand zunächst durch die Schwere des Körpers eine hyperextendirende Bewegung im Ellnbogengelenk bis zur Abhebelung der Gelenkflächen verläuft. In diesem Moment verliert durch Aufhebung der Knochencontiguität der Körper seine Stütze und fällt nach innen von dem stützenden Arm zu Boden. Dann erfolgt die secundäre Bewegung, nicht einfach im Sinne der Beugung, sondern zugleich in dem Sinne einer knickenden Bewegung, welche die Vorderarmknochen nach aussen treibt.

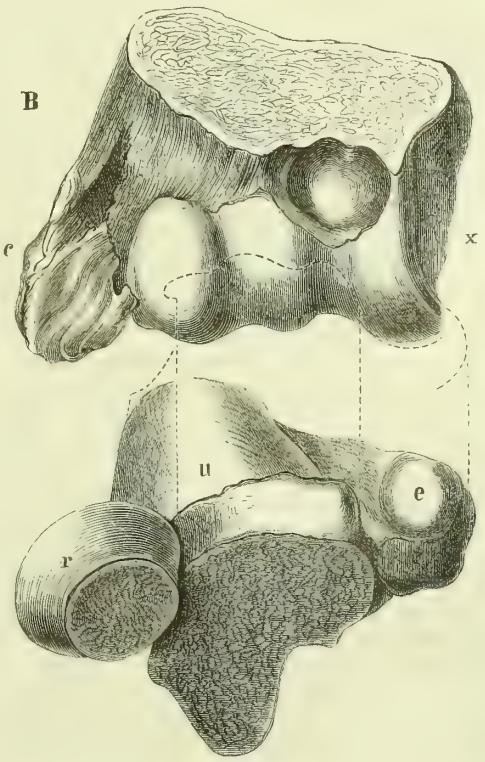

Fig. 274.

Luxationen der Vorderarmknochen nach aussen. Der bei x abgerissene Epicondylus int. (e) steht neben der Ulna (u) und dem Radius (r). Der Radius wird von dem Callus (c) des Epicondylus ext. überbrückt. Die Vorderarmknochen sind für den Zweck der Zeichnung um 3 Ctm. nach unten gezogen.

Wie dem auch sein mag, so habe ich jedenfalls eine sonderbare Erscheinung durch meine Untersuchungen an Präparaten und am Lebenden als constant festgestellt, nämlich den Abriss des Epicondylus int. durch das Ligam. laterale. Dass dieses Band eine bedeutende Zerrung bei der Luxation erfahren muss, ist klar, und in jedem Fall reisst, wie wir unter analogen Verhältnissen dasselbe an den Bändern der Malleolen (§ 500 u. § 502) beobachten, nicht das Band, sondern das Band reisst seine knöchernen Insertionspunkte vom Knochen ab. Der abgerissene Epicondylus (Fig. 274 e, bei x abgerissen) stellt sich nun regelmässig in die Rinne der Trochlea und kann hier zum unangenehmen Hinderniss für die Reposition werden.

In Betreff der klinischen Erscheinungen der Luxation beider Vorderarm-

knochen nach ausssen muss gegenüber der gewöhnlicheren Luxation nach hinten *die sehr gering ausgeprägte oder fast fehlende Prominenz der beiden Vorderarmknochen nach hinten* hervorgehoben werden. Hierdurch wird die Diagnose sehr erschwert. Die Ulna ist um die kugelförmige Gelenkfläche der Rotula so umgehakt, dass die Spitze des Olecranon kaum höher, als in der Norm steht, und kaum mehr prominirt, als in normaler Stellung. Nach der Stellung des Radius kann man sich auch nicht gerade sehr gut orientiren. Man sollte zwar annehmen, dass man bei dieser Luxationsform die tellerförmige Grube des Radiusköpfchens ebenso gut müsse fühlen können, wie bei der einfachen Luxation nach hinten; diese Annahme trifft aber deshalb nicht zu, weil das Radiusköpfchen von der Prominenz des Epicondylus ext. etwas gedeckt wird, und der Bluterguss ziemlich bedeutend zu sein pflegt, besonders dann, wenn, wie in dem Fall von Fig. 274, auch der Epicondylus ext. abgebrochen ist. Gerade der Bluterguss erschwert die Diagnose sehr, weil er die Palpation des Radiusköpfchens schwieriger macht und die ohnehin nicht sehr prägnanten Formenveränderungen des Gelenks noch mehr verhüllt. Hierzu kommt noch, dass die Bewegungen, wenn auch in geringerem Umfang, so doch ziemlich gut sich ausführen lassen, indem die concave Gelenkfläche der Ulna sich auf der convexen Fläche der Rotula bewegt. Nur eine sorgfältige Untersuchung kann vor Irrthümern sicher stellen, und selbst diese vielleicht nur dann, wenn der Chirurg durch die Kenntniss von Präparaten über die Lagerung der Theile orientirt ist. Wahrscheinlich gehören die Fälle, welche Malgaigne als unvollkommene Luxation nach hinten bezeichnete und welche nach Malgaigne ziemlich häufig sind, zu diesen Luxationen nach aussen.

Die Reposition der Luxation beider Vorderarmknochen nach aussen ist durch den Epicondylus int., welcher in der Rinne der Trochlea liegt, sehr erschwert. Man muss versuchen, durch das Repositionsverfahren dieses Hinderniss zu entfernen. Ich empfehle hierzu folgende Regeln:

Man mache die Hyperextension und die Abduction des Vorderarms, dränge ihn nach innen und reponire dann, wie bei der gewöhnlichen Luxation nach hinten. Gelingt diese Manipulation, welche mir als die theoretisch richtige erscheint, nicht, so versuche man die einfache seitliche Verschiebung oder andere Bewegungen, mit denen man geradezu experimentiren muss. Ist man gezwungen, auf die Reposition zu verzichten, so versäume man nicht, in möglichst rechtwinkliger Stellung des Ellnbogens einen Gypsverband anzulegen; denn die absolute Ruhe in den ersten Wochen sichert vermöge ihrer antiphlogistischen Wirkung, welche die Wucherungen der Synovialis auf ein Minimum beschränkt, am besten die Aussicht auf eine spätere gute Beweglichkeit der luxirten Knochen. Ist aber die erzielte Beweglichkeit für den Patienten zu gering, so schreite man zur Resection. Auch mag es jetzt unter dem Schutz des aseptischen Verfahrens gestattet sein, das Gelenk von hinten her entsprechend der Trochlea durch Schnitt zu eröffnen und den hinderlichen Epicondylus int. zu exstirpiren, um dann die Reposition zu vollziehen.

§ 390. Luxationen des Ellnbogens mit Fracturen. Isolirte Luxation des Radiusköpfchens.

Die Combinationen der Fracturen mit Luxationen sind mit der im vorigen § beschriebenen Varietät, der Fractura epicondylica und Luxation der Vorderarmknochen nach aussen, wenn sie auch nach meinen Erfahrungen am häufigsten vorkommen mag, keineswegs erschöpft. So kann, wie ich an einem Präparat gesehen habe, auch eine Fractura condylica entstehen, während zu gleicher Zeit die Luxation beider Vorderarmknochen sich vollendet. Ich fand an einem resecirten

Ellnbogengelenk die Fractura condylica bei gleichzeitiger Luxation beider Vorderarmknochen nach hinten. Es musste aber auch in demselben Fall eine sehr kraftvolle secundäre Beugebewegung stattgefunden haben; denn der abgebrochene Condylus war nach vorn dislocirt und sowohl das Olecranon war an seiner Basis abgebrochen, wie auch das Radiusköpfchen infrangirt. Also Luxation beider Vorderarmknochen nach hinten, Fractura condylica, Fractura olecrani und Fractura radii durch eine einzige Verletzung! Man sieht, bis zu welchen Complicationen die Verletzungen des Ellnbogengelenks führen können, und verzeihlich wird es auch für den geübten Diagnostiker bleiben, wenn er nicht in jedem Fall sich zurechtfindet. Ich bekenne offen, dass ich trotz der sorgfältigsten anatomischen Untersuchung von so zahlreichen Präparaten, wie sie kaum in einer andern Sammlung sich finden werden, keineswegs mich in der Diagnose complicirter Ellnbogenverletzungen sicher fühle. Bei dieser Gelegenheit möchte ich noch auf eine kleine diagnostische Hülfe aufmerksam machen, welche mir in schwierigen Fällen nicht ganz werthlos erschienen ist. Die Spitze des Olecranon hat, wie wir Aehnliches für die Spitze des Trochanter major nachweisen werden (Roser-Nélaton'sche Linie, § 434), eine bestimmte räumliche Beziehung zu einer leicht bestimmbaren Skeletlinie des benachbarten Knochens, des Humerus. Es steht nämlich bei rechtwinkliger Beugung des Gelenks die Spitze des Olecranon genau im Niveau der Linie, welche wir zwischen beiden Epicondylen ziehen können. Ein Höherstehen des Olecranon kann immer mit ziemlicher Bestimmtheit auf eine Luxation der Vorderarmknochen nach hinten bezogen werden. Im Uebrigen die diagnostischen Verhältnisse einzelner Fälle zu erörtern, scheint mir werthlos, da ein jeder Fall seine individuellen Eigenthümlichkeiten haben wird. Eine Combination, welche als nicht ungewöhnlich von andern Autoren bezeichnet wird, die Luxation beider Vorderarmknochen nach hinten mit Abbruch des Processus coronoides, habe ich niemals an Präparaten, wohl aber in einem Fall am Lebenden gesehen.

Die Therapie dieser, aus Luxationen und Fracturen verschiedener Art combinirten Verletzungen lässt sich einfach dahin präcisiren, dass man die luxirten Knochen und die dislocirten Fragmente in ihre normale Lage bringt, so gut es gehen will, und dann mindestens vier Wochen das verletzte Gelenk durch Gypsverband immobilisirt. Ergeben die nach Ablauf der Fracturheilung eingeleiteten methodischen Bewegungen kein genügendes Resultat, so bleibt die Resection als letztes Mittel, um eine freiere Bewegung des Ellnbogens zu erzielen.

Eine eigenthümliche Combination von Luxation und Fractur beider Vorderarmknochen hat neuerdings Bisell beobachtet. Der Querbruch beider Vorderarmknochen lag weit ab vom Ellnbogengelenk, 5 Ctm. oberhalb des Handgelenks; in der offenen Wunde lagen die Fragmente, der Radius über die Ulna hin, gekreuzt. Dieser Kreuzung entsprechend waren die oberen Enden beider Knochen divergirend auseinander gewichen, das Olecranon weit nach innen stehend, das Capitulum radii nach aussen. Guersaut beobachtete einen ähnlichen Fall. Die starke Rotation beider Vorderarmknochen, wahrscheinlich durch gewaltsame Ueberpronation bedingt, wird wohl in solchen Fällen die *„divergirende Luxation beider Vorderarmknochen im Ellnbogengelenk“* veranlassen. Streubel erwähnt drei Fälle dieser Art; ein vierter wurde von Pitha beobachtet.

Die Schriftsteller erwähnen noch weitere Luxationsformen, z. B. die Luxationen beider Vorderarmknochen nach vorn, die Luxation der Ulna nach vorn und des Radius nach hinten u. s. w. Es ist gar nicht zu bezweifeln, dass nach Zerreissung aller Bänder und der Kapsel im vollen Umfang complicirte Gewalten die verschiedensten Dislocationen hervorrufen können; aber ebenso wenig ist zu bezweifeln, dass man in der Diagnose und der Therapie dieser seltensten Luxationen kaum Schwierigkeiten finden wird, oder dass wenigstens allgemeine Regeln

über dieselben sich nicht aufstellen lassen. Die einzige Luxation, welcher ich noch, ausser den oben geschilderten Luxationen beider Vorderarmknochen einfach nach hinten oder nach hinten und aussen, einen typischen Charakter zuerkennen möchte, ist die isolirte *Luxation des Capitulum radii auf die hintere Fläche der Rotula.*

Diese Luxation war in den wenigen zweifellosen Fällen, welche ich am Lebenden beobachtete, wahrscheinlich durch eine forcirte Pronationsbewegung entstanden. Die normale Hemmung dieser Bewegung geschieht durch den Contact der beiden sich kreuzenden Knochen des Vorderarms. An der Contactstelle kann bei kraftvoller Pronation ein Hypomochlion entstehen, um welches das obere Ende des Radius gegen den hinteren Theil des Ligam. annulare angedrängt und nach Sprengung desselben auf die Streckseite des Gelenks dislocirt wird. Die Reposition erfolgte einfach durch Supination, während der Fingerdruck das Capitulum radii in seine normale Stellung brachte. Roser bezeichnete *die Luxation des Radius nach vorn* als die häufigste Form der isolirten Radiusluxation und fand dabei eine *gleichzeitige Fractur des oberen Endes der Ulna;* er nimmt an, dass die von der Dorsalseite einwirkende Gewalt die Ulna bricht und das Fragment mit dem ungebrochenen Radius nach vorn dislocirt.

Auch *Luxationen des Capitulum radii nach vorn ohne Ulnafractur* kommen vor und müssten dann wohl auf eine forcirte Supination bezogen werden, oder auf ein directes Heraustreiben des Capitul. radii über die flache Convexität der Rotula hinweg. Sodann wurde in einzelnen Fällen eine *Luxation des Capitulum radii nach aussen* beobachtet. Französische Autoren haben dann auch auf die Möglichkeit hingewiesen, dass bei Kindern, wenn man sie kraftvoll an der Hand nach oben zieht, eine Subluxation des Capitulum radii eintreten könnte; andere Autoren, an der Spitze Goyrand, verlegen die schmerzhafte Empfindung, welche oft die so emporgezogenen Kinder bestimmt, den Arm schlaff hängen zu lassen, in das untere Drehgelenk zwischen Radius und Ulna und nehmen eine Subluxation des Ulnaköpfchens gegen die Cartilago triangularis oder eine Luxation dieses Knorpels für sich an. Auch vollständige Luxationen kommen durch forcirte Drehbewegungen im unteren Radio-ulnargelenk vor; Tillmanns hat sogar 50 Fälle dieser Art aus der Literatur gesammelt. Sehr oft werden dem Arzt Kinder aus den ersten Lebensjahren, welche gewaltsam am Arm in die Höhe gezogen wurden und nun den Arm wie gelähmt hängen lassen, vorgeführt, ohne dass die genaueste Untersuchung irgend eine Verletzung constatiren kann; es ist bekannt, dass solche Kinder wieder nach wenigen Tagen den Arm bewegen. Doch soll man in solchen Fällen niemals die Untersuchung auf Luxation im oberen und im unteren Drehgelenk des Radius versäumen und in den wenigen Fällen der wirklichen Luxation die Reposition bewirken.

§ 391. Die Fracturen am Humerusschaft.

Nachdem die Fracturen des Collum anatomicum und des Collum chirurgicum, sowie der Tubercula schon in § 375 und § 377 erörtert wurden, bedarf es hier nur noch einer Besprechung der Fracturen des Humerusschaftes und der Fracturen am unteren Gelenkende des Humerus (über die letzteren vgl. § 392). Die *Fractura humeri*, wenn wir diesen Namen auf die Fracturen des Humerusschaftes beschränken wollen, ist eine ziemlich häufige Verletzung. Sie erfolgt häufiger durch directe Gewalt, seltener durch indirecte Gewalten, weil diese letzteren Gewalten, welche am Vorderarm einwirken, von dem Humerusschaft auf das Schultergelenk gewöhnlich übertragen werden und hier zur Luxation oder zur Fractura colli (§ 375) führen. Da die directen Gewalten am häufigsten von aussen her auf den

Oberarm einwirken, so entsteht oft eine Dislocatio ad axin (§ 76, allg. Thl.), wobei der Scheitel des Winkels der Knickung nach innen gerichtet ist. Auch hier, wie an vielen anderen Orten, hat man die Muskeln als Ursachen der typischen Dislocation beschuldigt, indem man z. B. sagte, dass das obere Bruchstück von dem M. pectoralis maj. und dem M. latissimus dorsi nach innen gegen die Brustwand gezogen würde; der M. deltoides könnte freilich das obere Bruchstück auch in der umgekehrten Richtung ziehen.

Bei der Schleuderbewegung, z. B. bei dem Werfen eines Steins, auch bei dem Peitschenknallen, bei dem Rappier-Fechten (Schlagen der Tiefquart) können *Fracturen durch Muskelzug* am Humerus erfolgen. Diese Art der Fractur ist hier häufiger, als an irgend einer anderen Stelle. Gurlt giebt an, dass unter 85 Fracturen durch Muskelzug, welche er aus der Literatur sammelte, 57 auf den Humerus sich bezogen. Die Stelle des Bruchs liegt dann in der Regel dicht unterhalb der Insertion des M. deltoides. Während die kurzen Schultermuskeln, besonders auch der M. deltoides, das obere Ende des Humerus festhalten, wird der untere Theil des Humerus durch die mächtigen Rumpfmuskeln nach vorn und innen geschleudert; so knickt die verschiedene Muskelwirkung den Knochen.

Die functionelle Prognose der Fractura humeri ist ziemlich günstig zu stellen; auch für den Fall, dass es nicht gelingen sollte, die Dislocation ganz zu heben und die Reposition zu erhalten. Doch kommt in relativ zahlreichen Fällen eine *Pseudarthrose* zu Stande (nach Gurlt's Statistik kommen von 475 Fällen von Pseudarthrose überhaupt 165 Fälle auf den Humerus), und zwar, wie es scheint, besonders durch Interposition von Muskelbündeln (M. brachialis int. und M. triceps, welche beide dem Knochen dicht anliegen). Im allg. Thl., § 79 wurde schon erwähnt, dass es mir gelang, diese Interposition durch das Verfahren der Osteophonie zu erkennen; auch wurden im allg. Thl., § 284 die für solche Fälle geeigneten operativen Verfahren schon angegeben. Man muss bei der Ausführung der Pseudarthrosenoperation den Verlauf des *N. radialis* beachten; dieser Nerv läuft in einer langen Spiralwindung (daher der englische Ausdruck spiral nerv = N. radialis) um die hintere Fläche des Humerus herum, indem er sich schon dicht unter der Achselhöhle von dem Plexus brachialis innen ablöst und oberhalb des Ellnbogengelenks am vorderen Rand des M. supinator longus an die Aussenseite des Arms gelangt. Der Nerv. radialis ist bei allen Fracturen des Humerus am meisten gefährdet, weil er dicht dem Periost anliegt; doch kommen Zerreissungen des Nerven doch nur häufiger bei Schussfracturen des Humerus vor. In einigen Fällen (W. Busch, Ollier) beobachtete man, dass der Callus bei der Heilung einer gewöhnlichen Fractura humeri den N. radialis umwuchs und anfangs Reizungserscheinungen (Schmerzen im Gebiet des Daumens, Zeige- und Mittelfingers), später Lähmungserscheinungen (vgl. § 421, wo auch die Quetschung des N. radialis am Oberarm ohne Fractura humeri erwähnt wird) hervorrief. Ollier hat in einem solchen Fall den Callus mit dem Meissel abgetragen und hierdurch die Functionen des freigemeisselten Nerven wieder hergestellt.

Die Reposition der dislocirten Fractura humeri erfolgt nach den gewöhnlichen Regeln (§ 85, allg. Thl.) ohne grosse Schwierigkeiten. Zur Retention benutzt man am besten einen ähnlichen Verband, wie für Fractura claviculae (vgl. Fig. 265 § 370), nur ist es nicht nothwendig, die Hand auf die Schulter der anderen Seite zu führen; vielmehr genügt es, sie unter die Brustwarze an die vordere Brustwand der anderen Seite zu legen. Man benutzt die seitliche Brustwand der verletzten Seite gewissermaassen als lebendige Schiene, welche dem gebrochenen Humerus als Unterlage dient. Durch Auspolsterung mit Watte oder roher Jute zwischen der seitlichen Brustwand und der Innenfläche des Oberarms kann man für eine, der Retention günstige Lage der Bruchstücke sorgen.

Bei Frauen müssen die Mammae mit Watte gegen den Druck des Verbandes sorgfältig geschützt werden.

Ganz irrig sind diejenigen Contentivverbände, welche den Oberarm nur bis zur Achselhöhle hin umfassen. Der Verband vermehrt nur das Gewicht des Arms, welcher ziemlich frei an dem oberen Bruchstück hin und her sich bewegt, weil das kurze Stück des Verbandes oberhalb der Bruchlinie doch nicht das obere Bruchstück in genügender Weise fixirt. Vor diesen Verbänden, zu welchen der Arzt, soweit er die mechanischen Verhältnisse nicht klar übersehen sollte, sehr geneigt ist, muss deshalb eindringlich gewarnt werden.

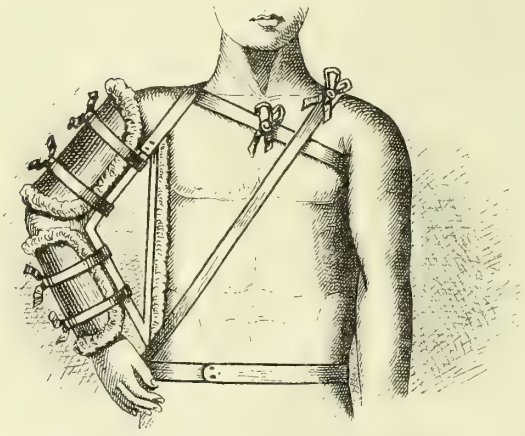

Fig. 275.
Middeldorpf's Triangelverband für Fractura humeri.

Nur bei alten Leuten, welche an chronischer Bronchitis und an Emphysem der Lungen leiden, ist der Thoraxverband, wie er oben zur Behandlung der Fractura humeri empfohlen wurde, unbequem und kann durch Beengung der Brust schädlich werden. Dann kann man entweder den Arm sorgfältig auf Kissen lagern oder auch den von Middeldorpf empfohlenen *Triangelverband* anlegen. Die lange Seite der dreieckigen Schiene (vgl. Fig. 275) liegt an der seitlichen Brustwand an; die beiden kurzen Seiten unterstützen Oberarm und Vorderarm, so dass der stumpfe Winkel des Dreiecks der Beugeseite des Ellnbogens entspricht. Eine Verlängerung der Schiene, welche dem Oberarm entspricht, übt einen Längszug an den Bruchstücken aus, welcher die Beseitigung der Dislocation unterstützt. Port stellt einen ähnlichen Verband durch Gypslonguetten her, von denen eine an die Innenfläche des Arms, die zweite an die Seitenfläche der Brustwand angelegt wird, während die dritte Seite des Dreiecks bei dem Port'schen Verband fehlt. Im allgemeinen ist für die Verletzten der oben empfohlene, die ganze Brust umfassende Contentivverband bequemer, als der Triangelverband; doch kann auch bei Schussverletzten das Verbinden der Schusswunden bei dem Triangelverband bequemer sein, als bei dem grossen Thoraxverband; bei Emphysematikern aber, bei welchen die erschwerte Athmung auch zu hypostatischer Pneumonie Veranlassung geben kann, muss der Triangelverband als besonders zweckmässig empfohlen werden.

§ 392. Die Fractura epicondylica und die Fractura condylica humeri.

In der Bezeichnung der Fracturen am unteren Ende des Humerus hat früher einige Verwirrung geherrscht, welche sich unter Benutzung der jetzt gebräuchlichen anatomischen Bezeichnungen (nach Henle) leicht beseitigen lässt. Ich bezeichne das Abbrechen der beiden apophysären Fortsätze, welche den beiden Ligamenta lateralia des Ellnbogengelenks als Insertion und zahlreichen Muskeln des Vorderarms (der Flexoren am Epicondylus int., der Extensoren am Epicon-

dylus ext.) als Ursprung dienen, als *Fractura epicondylica* (e e u. e′ e′ Fig. 276); dagegen bezeichne ich das Abbrechen des ganzen Gelenkkörpers (Trochlea und Rotula zusammen) als *F. condylica* (c c Fig. 276).

Wenn man früher von Fractur des Condylus ext. und des Condylus int. sprach, so wusste man nie, ob damit eine Fractur des Epicondylus oder eine Fractur des Gelenkkörpers gemeint war. Meist stellte man sich einen T-Bruch unter der Fractur des einen Condylus vor, aber mit Unrecht; wenigstens habe ich bis jetzt T-Brüche am unteren Humerusende nur bei Schussfracturen gesehen. Uebrigens habe ich vorgeschlagen, die Längsfractur oder -fissur des unteren Humerusendes als *Fractura intercondylica* und dann die T-Brüche als Fractura condylo-intercondylica zu bezeichnen. Jedenfalls sind diese beiden letzteren Varietäten, abgesehen von Schussfracturen, sehr selten.

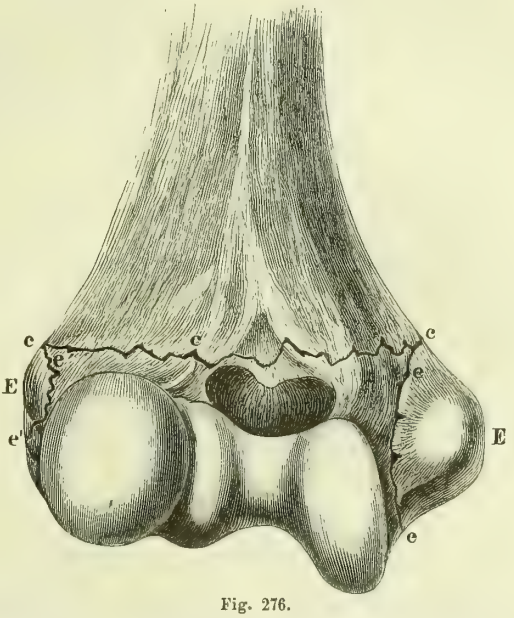

Fig. 276.
Unteres Ende des Humerus mit den Trennungslinien für Fractura condylica (c c c) und der Fracturae epicondylica; e e. Trennungslinie für Fractur des Epicondylus int. (E); e′ e′. Trennungslinie für Fractur des Epicondylus ext. (E′).

Was die Entstehung der *Fractura condylica* betrifft, so wurde schon bei der Schilderung von dem Entstehen der Luxation (§ 388) bei Hyperextension erwähnt, dass bei dem Anstemmen des Olecranon in der Fossa postica humeri statt des Risses der Bänder und der Kapsel, welche der Luxation vorausgeht, auch ein Abbrechen des untern Gelenkstücks des Humerus stattfinden könne. Diese Eventualität tritt nun bei einer gewissen Elasticität der Gelenkbänder, welche während des Abhebelns der Gelenkflächen reissen müssten, und bei einer gewissen Weichheit der Knochensubstanz ein. Beide Bedingungen finden wir im kindlichen Alter vorliegen, und bis zum 12. Jahre hin sind diese Fracturen, welche durch den Mechanismus der luxirenden Ueberstreckung geschehen, häufiger, als die Luxationen selbst, während von dieser Zeit an bei älteren Kindern die Luxationen häufiger auftreten. Die eigenthümliche Fractur, bei welcher beide Vorderarmknochen durch eine forcirte Bewegung den Theil des Humerus, mit dem sie verbunden sind, von der Diaphyse abknicken, habe ich vorgeschlagen, *Fractura condylica* (vgl. auch § 388) zu nennen, indem ich unter Condylus die Totalität des Gelenkkörpers verstehe. Man hat dieselbe früher als traumatische Trennung der unteren Humerusepiphyse aufgefasst, aber mit Unrecht. Die untere Humerusepiphyse ist sehr niedrig, und die Knorpellinie, welche ihre beiden Knochenkerne von den Diaphysenknochen trennt, verläuft der Art in dem Gelenkkörper, dass die Ulna diese Linie vollkommen verdeckt. Jede Gewalt, welche auf die Epiphysenlinie einwirken sollte, müsste vorher die Ulna zertrümmern, bevor sie eine Trennung des Humerus in der Epiphysenlinie herbeiführen könnte. Deshalb muss auch die *Fractura disjunctiva*, welche von R. W. Smith aufgestellt wurde, gestrichen

werden, obgleich sie von neueren Schriftstellern als besondere Art von Fractur beschrieben wird; sie ist eben nur eine Fractura condylica.

Die Schwierigkeit der Differentialdiagnose zwischen der F. condylica und der Luxation beider Vorderarmknochen nach hinten wurde schon § 388 (Schluss) erwähnt. Was Prognose und Therapie betrifft, will ich hier nur hervorheben, dass diese Fractur noch in viel grösserem Maasse die Beweglichkeit des Gelenks bedroht, als die Fractura epicondylica und die Fractura olecrani. Die Bildung des Callus, die unvermeidliche Synovitis hyperplastica gehen der grösseren Ausdehnung der Verletzung parallel, und bei mangelhafter Behandlung ist das Resultat einer Ankylose des Gelenks fast unvermeidlich. Um so wichtiger ist die correcte Behandlung: nach genauer Reposition der etwa dislocirten Fragmente sorgfältige Anlegung eines Gypsverbandes bei rechtwinkliger Beugung des Arms, und nach Verlauf von vier Wochen eine sorgsame Nachbehandlung mit methodischen passiven Bewegungen. In schlecht behandelten und in ungünstigen Fällen liefern die Folgezustände dieser Fractura condylica wieder Material für die Resection, welche sich die Wiederherstellung der Function zum Ziel setzt.

Die *F. epicondylica* ist viel häufiger, als die Fractura condylica, und zählt überhaupt zu den Fracturen, welche am häufigsten vorkommen. Wenn ältere statistische Zusammenstellungen der Fracturen die F. epicondylica nicht einmal nennen, so liegt das darin begründet, dass man früher diese Fracturen nicht erkannte und die betreffenden Fälle einfach mit zu den Quetschungen der Ellnbogengegend rechnete. In der That entsteht die Fractura epicondylica durch eine stumpf einwirkende, directe Gewalt (mit Ausnahme der Fälle, in welchen die F. epicondyli int. die seitliche Luxation der Vorderarmknochen begleitet, vgl. § 389), und zwar durch Auffallen auf die seitliche Gegend des Ellnbogens. Der stärker hervorragende und spitzige Epicondylus int. (vgl. Fig. 276 E) scheint seiner Gestalt nach mehr zum Abbrechen disponirt, als der kurze stumpfe Epicondylus ext. (E′); aber der Fall auf den Ellnbogen erfolgt doch häufiger bei adducirtem Oberarm, als bei abducirter Stellung desselben, so dass der Epicondylus ext. häufiger von solchen Quetschungen betroffen wird, als der Epicondylus int. Demgemäss ist die Fractur des Epicondylus ext. etwas häufiger, als die Fractur des Epicondylus int.

Die Erscheinungen, welche ich als bestimmend für die Diagnose der Fractura epicondylica feststellte, sind folgende: 1) ein Bluterguss, entsprechend dem abgequetschten Epicondylus; 2) ein deutlicher Fracturschmerz (§ 78, allg. Thl.) bei Betastung der Epicondylenlinie, wobei man Daumen und Mittelfinger auf beide Epicondylen legt und in der Richtung von links nach rechts zusammendrückt; 3) vollkommen freie und schmerzlose Bewegungen bei Beugung und Streckung des Ellnbogengelenks, wenn diese Bewegungen dem mittleren Theil der Bewegungsexcursion angehören, dagegen plötzliches Eintreten eines heftigen Schmerzes, sobald man mit der Bewegung sich dem Schluss der Beugung oder der Streckung annähert. In beiden Fällen nämlich tritt eine Spannung der Ligamenta lateralia des Ellnbogengelenks ein und diese Spannung zerrt an dem abgebrochenen Epicondylus, während bei mittleren Bewegungen diese Spannung fehlt. Diese Erscheinung bei Prüfung der Bewegungen ist die wichtigste; denn bei Fractura condylica ist jede Bewegung schmerzhaft und bei einfachen Quetschungen fehlt der Schmerz auch am Schluss der Beugung und Streckung. Da diese Symptomatologie der Fractura epicondylica erst von mir festgestellt und mithin die grössere Zahl der Fracturen nicht diagnosticirt wurde, so sind auch die statistischen Erhebungen über die Häufigkeit der Fracturen am Humerus sicher nicht richtig. Gurlt berechnet diese Häufigkeit nur auf 7 % aller Fracturen. Da aber die Fractura epicondylica ungefähr ebenso häufig ist, als die Fractura radii (§ 405), so muss die Ziffer viel höher ausfallen.

Es würde ziemlich überflüssig sein, die Diagnose dieser, scheinbar so unbedeutenden Knochenverletzung hervorzuheben, wenn nicht die Erfahrung lehrte, *dass die Fractura epicondylica die Functionen des Ellnbogengelenks bei mangelhafter Behandlung ernstlich bedroht.* Es entstehen nämlich zuweilen *Contracturen* und sogar *Ankylosen* des Ellnbogengelenks nach der Heilung solcher Fracturen, und zwar entweder durch bedeutende Callusproductionen, welche von dem Epicondylus aus brückenförmig über die vordere oder hintere Fläche des Gelenkendes des Humerus sich erstrecken (Fig. 277), oder durch Synovitis hyperplastica laevis, welche auf die Gelenkflächen übergreift und sogar eine ankylotische Verschmelzung derselben veranlassen kann, oder endlich, was aber am seltensten ist, durch Synovialcallus, d. h. durch Verknöcherung der Kapselwand selbst. Alle diese Veränderungen habe ich an Präparaten festgestellt, welche durch später ausgeführte Resectionen gewonnen wurden. Die Bewegungsstörung liegt nämlich oft so, dass der Arm in nahezu gestreckter Stellung steht, weil die Verletzten während der Heilung den Vorderarm in die gestreckte Stellung herabsinken lassen. Wenn nun einige Monate verflossen sind, so bleibt die Resection des Ellnbogengelenks (§ 399 u. f.) das einzige Mittel, die Functionen des Gelenks wieder herzustellen.

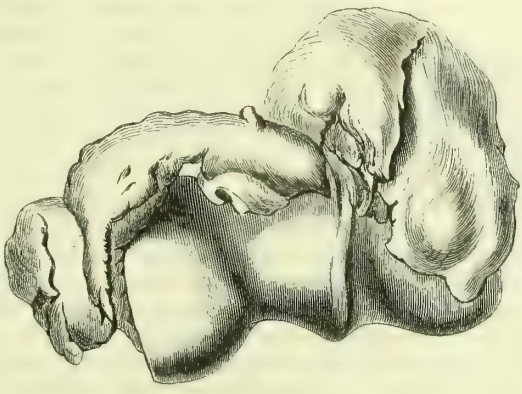

Fig. 277.
Brückencallus nach Fractura epicondylica.

Deshalb ist es von grosser Bedeutung, dass die Diagnose der Fractura epicondylica bei frischer Verletzung richtig gestellt und sofort die correcte Behandlung eingeleitet wird. Die Behandlung besteht einfach in der Anlegung eines *Gypsverbandes, welcher Oberarm, Vorderarm und* — zur Vermeidung der Pronations- und Supinationsbewegungen — auch *die Mittelhand bis zu den Fingern umfasst, wobei das Ellnbogengelenk in rechtwinkliger Beugung stehen soll.* Wenn bei dem Anlegen des ersten Verbandes wegen des starken Blutergusses diese rechtwinklige Stellung nicht sofort zu erzielen ist, so muss nach 14 Tagen der Verband gewechselt und für die letzte Zeit wenigstens die rechtwinklige Stellung des Ellnbogens eingehalten werden. Im ganzen soll die Fixation mindestens drei Wochen bei Kindern, dagegen vier Wochen bei Erwachsenen dauern. Nach dieser Zeit erkennt man aus der Callusbildung die Richtigkeit der gestellten Diagnose und sorgt nun durch *methodische passive Bewegungen* für eine freie Beweglichkeit des Gelenks, welche auch in der Regel — etwa mit Ausnahme einer etwas zu frühen Hemmung der Beuge- und Streckbewegung — leicht erzielt wird.

§ 393. Die Fractura olecrani und ihre Behandlung.

Die Fractur des Olecranon ist zwar um etwas seltener als die Fractura condylica humeri und viel seltener, als die Fractura epicondylica, aber immerhin doch häufig genug, um bei der Diagnose der Verletzungen der Ellnbogengegend eine beson-

dere Berücksichtigung zu beanspruchen. Der Abbruch des Olecranon erfolgt fast in allen Fällen durch directe Gewalt, besonders durch Auffallen des gebeugten Gelenks auf eine scharfe Kante, z. B. auf die Kante einer Treppenstufe, wobei das Olecranon quer abgetrennt wird; nur in wenigen Fällen handelt es sich um einen Abriss durch übermässige Contraction des M. triceps (während umgekehrt die meisten Fälle der analogen Fractura patellae durch Contraction des M. quadriceps femoris erfolgen, vgl. § 471), oder um Verletzung durch Schuss oder durch Hiebwaffen. Der Bluterguss hat bei frischer Verletzung oft eine eigenthümlich rundlich-ovale Abgrenzung, welche davon herrührt, dass das Blut sich in den Schleimbeutel am Olecranon ergiesst. Dieser Bluterguss verhüllt in der Regel die Fracturlinie, so dass man ziemlich kräftig die Finger eindrücken muss, um die wichtigste Erscheinung, nämlich *die Diastase der Bruchflächen,* zu erkennen. Die Diastase geschieht durch die elastische Retraction oder durch die Contraction des M. triceps, indem das abgebrochene obere Stück des Olecranon nach oben gezogen wird; doch ist das Maass dieser Diastase davon abhängig, ob die Kapsel des Ellnbogengelenks, welche sich an beide Seitenränder des Olecranon inserirt, ebenfalls quer durchrissen wurde. Wenn die Kapsel wenig verletzt wurde, so ist die Diastase der Fracturenden sehr gering. Es giebt auch einfache Eindrücke der Corticallamelle in die Marksubstanz, bei welchen natürlich jede Diastase fehlt.

Nach Fractura olecrani steht der Arm gewöhnlich in sehr stumpfwinkliger Beugung, der Streckung nahe, indem der Vorderarm der Schwere nach abwärts sinkt. Dagegen ist die active Streckung des Vorderarms unmöglich, weil die Insertion des einzigen Streckmuskels des Vorderarms von demselben abgelöst ist. Bei dem Versuch der activen oder passiven Beugung tritt bald ein heftiger Schmerz ein, indem die passive Spannung auf der Streckseite des Gelenks zu einer Vermehrung der Diastase zwischen den Bruchflächen zu führen droht. Schon die Beugung des Vorderarms bis zur rechtwinkligen Stellung kann den Schmerz unerträglich machen.

Die Heilung des Querbruchs des Olecranon geschieht in der Regel nur durch fibröse Vereinigung (vgl. § 83, allg. Thl.). Die Ursachen hierfür sind: 1) die Diastase zwischen den Fragmenten, 2) die Zwischenlagerung von Synovia zwischen die Fragmente, 3) die mangelhafte Callusproduction von Seiten des Periosts, welches nur aus dem gefässarmen oder gefässlosen Sehnengewebe des M. triceps besteht. Ich möchte die unter 3) bezeichnete Ursache für die wichtigste halten; denn auch bei ganz geringer Diastase der Fragmente kommt es nicht zur knöchernen Heilung, obgleich dann die beiden ersten Ursachen kaum wirksam sind. Nur bei Längsfissuren des Olecranon wurde Heilung durch Knochencallus beobachtet. Es entspricht dieses den Versuchen A. Cooper's, welcher bei Hunden Längsfracturen des Olecranon erzeugte und dann die Knochenheilung beobachtete. Da die Fracturlinie stets den Gelenkknorpel durchsetzt, so muss jede Fractura olecrani zu einem Bluterguss in das Ellnbogengelenk führen. Nun droht zwar bei Fractura olecrani dem Gelenk keine Gefahr von Callusüberbrückung oder Synovialcallus, wie bei Fractura epicondylica (§ 392), aber doch die Gefahr der Synovitis hyperpl. pannosa (vgl. § 103, allg. Thl.). Deshalb kann auch nach F. olecrani eine Contractur des Ellnbogengelenks eintreten. Ueberdies ist die Function des Arms noch in anderer Richtung bedroht. Sobald nämlich die fibröse Zwischensubstanz zwischen den Bruchflächen sich etwas lang entwickelt und dann später durch die Contractionen des M. triceps noch etwas gedehnt wird, so wird diese Zwischensubstanz unfähig, die contractile Verkürzung des Muskels auf den Vorderarm zu übertragen; es erfolgt wohl noch bei der Contraction des M. triceps eine Dehnung der langen Zwischensubstanz, aber keine Streckung des Vorderarms mehr.

Wir müssen deshalb dafür sorgen, dass 1) die Zwischensubstanz recht kurz und fest zwischen den Fragmenten gebildet wird, 2) dass etwaige Störungen der Bewegung, wenn sie erfolgen, doch wenigstens die mittleren und nothwendigsten Bewegungen frei lassen. Die erstere Aufgabe erfüllen wir dadurch, dass wir durch Streckung des Vorderarms die Bruchflächen einander möglichst nähern. Wenn nun aber gerade in gestreckter Stellung des Vorderarms das Ellnbogengelenk unbeweglich würde, so wäre die Hand zu den gewöhnlichsten Functionen, zum Essen, Kämmen, Schreiben u. s. w., nicht mehr zu gebrauchen; demnach würden wir bei der Heilung in gestreckter Stellung gerade der zweiten Aufgabe entgegen arbeiten. Wir helfen uns nun so: dass wir für die ersten 2—3 Wochen die erste Aufgabe, dann aber die zweite Aufgabe in den Vordergrund stellen. *Wir legen demnach bei frischer Verletzung den Gypsverband in fast gestreckter Stellung des Ellnbogengelenks an,* damit die Fragmente in Berührung treten und die Zwischensubstanz zwischen ihnen nur eine geringe Breite erhält. *Nach 3 Wochen aber ist die Zwischensubstanz schon so fest geworden, dass wir nun den Ellnbogen in den stumpfen Winkel von* 100—120° *zum Oberarm stellen können;* wenn nun noch eine Störung der Bewegungen eintritt, so liegt die Contracturstellung nicht weit von der rechtwinkligen Stellung ab, welche am zweckmässigsten für die erwähnten Functionen ist, und dann ist die Contractur nicht so nachtheilig. Uebrigens dauert es 5—6 Wochen bis zur Vollendung der Consolidation; dann beginnen die passiven, endlich die activen Bewegungen. Von älteren Verfahren mögen folgende erwähnt werden: 1) der *Handschuh von* Feiler, an welchem ein Riemen auf der Streckseite zu einem Oberarmgurt verläuft und durch seine Spannung das Ellnbogengelenk in gestreckter Stellung erhält; 2) der Verband von Wardenburg: zwei Bindenstreifen wurden der Länge nach neben das Olecranon gelegt, dann durch eine Testudo (§ 431) befestigt und mit ihren Enden, welche über die Ränder der Testudo heraushingen, über den Testudotouren zusammengeknüpft, so dass die oberen Touren der Testudo die Spitze des Olecranon nach abwärts zogen.

Die Fracturen der Patella, welche mit denen des Olecranon manche Aehnlichkeit zeigen (vgl. § 472), gaben Anlass zu allerlei Vorrichtungen und Apparaten, welche dazu bestimmt sind, die Fragmente unmittelbar einander zu nähern und in günstiger Stellung zu erhalten. Diese Vorrichtungen und Apparate wurden dann mit den entsprechenden Veränderungen auf die Behandlung der Fractura olecrani übertragen. Indem ich in Betreff dieser Verbände und Apparate, auch in Betreff der Anwendbarkeit der Knochennaht, auf die Behandlung der Fractura patellae verweise, will ich hier nur erwähnen, dass Heftpflasterstreifen, welche man in Form von Testudotouren (Fig. 158 § 339, allg. Thl.) das Olecranon von oben und unten umgreifen lässt, gute Dienste leisten und einerseits wirksamer, andrerseits harmloser sind, als die anderen Verbände und Apparate. Die Streifen dürfen nur nicht den ganzen Umfang der Extremität umfassen, weil sie sonst durch circuläres Schnüren zu einer venösen Stauung führen können; es muss deshalb auf der Beugeseite des Ellnbogens ein Streifen Haut zwischen den Enden der Heftpflasterstreifen frei bleiben. Diejenigen Pflasterstreifen, welche oberhalb der Spitze des Olecranon angelegt werden, werden so nach unten angezogen, dass sie das obere Fragment dem unteren nähern.

Bei Säbelhieben durch das Olecranon ist ohne Zweifel neben der sonstigen aseptischen Behandlung der Wunde auch die Anlegung der Knochennaht (§ 282, allg. Thl.) indicirt. Nur bei Eintritt der Eiterung würde die Resection des Ellnbogengelenks (§ 399 u. f.) in Frage kommen. Ueber die Behandlung der Schussverletzungen vgl. § 401.

§ 394. Die Fractur des Processus coronoides ulnae. Die Fractura capituli et colli radii. Freie Gelenkkörper im Ellnbogengelenk.

Die Fractur des Proc. coronoides ist so selten, dass nur eine kleine Zahl sicher beobachteter Fälle (ungefähr 12 nach der Statistik von Lotzbeck und von Urlichs) vorliegen. Die Mechanik der Fractur bezieht sich entweder auf das Fallen mit vorgestreckter Hand und bei fast gestrecktem Vorderarm, wobei das Körpergewicht durch die Länge der Ulna den Proc. coronoides gegen die Trochlea humeri andrängt, oder auf übermässige Contraction des M. brachialis int., welcher seine Insertion, den Proc. coronoides, von dem Schaft der Ulna abreissen kann. Vielleicht kann auch eine übermässige Beugung mit Anstemmung des Proc. coronoides an die Fossa ant. humeri zu einem Abbrechen des Fortsatzes führen. In allen Fällen kann das Olecranon mit dem Schaft der Ulna sich nach hinten von der Trochlea abheben, so dass eine Art von Luxation der Ulna, genauer eine Diastase zwischen der Gelenkfläche der Trochlea und der Gelenkfläche der Ulna, vorliegt (vgl. § 390). Diese Verschiebung der Ulna nach hinten ist bei den Fracturen, welche durch Fall auf die vorgestreckte Hand entstehen, besonders ausgeprägt. Bei Betastung der Gegend des Proc. coronoides von der Beugeseite des Gelenks her empfindet der Verletzte Bruchschmerz; ebenso ist die active Beugung des Vorderarms bei pronirter Stellung desselben, in welcher (vgl. über Fractur des Proc. coracoides § 368) der M. brachialis int. die ganze Arbeit des Beugens verrichten muss, sehr schmerzhaft, während bei der Beugung des supinirten Vorderarms der M. biceps am Radius mithilft und die Schmerzen der Beugung geringer sind. Die passive Streckung bedingt ebenfalls durch Zerrung an dem oberen Fragment schmerzhafte Empfindung. Was die Heilung betrifft, so findet wohl auch hier, wie bei Fractura olecrani, und aus denselben Gründen (§ 393), eine bindegewebige Vereinigung der Bruchstücke statt. Die Function des Gelenks scheint bei richtiger Behandlung nicht besonders gefährdet zu sein. Bei Diastase der Ulnargelenkfläche von der Trochleagelenkfläche drängt man in der Narkose die Flächen auf einander; in jedem Fall wird der Vorderarm in *spitzwinklige Beugung* geführt, um die Fragmente einander zu nähern, und in dieser Stellung für 4 Wochen durch einen Gypsverband fixirt.

Die *Fractura colli radii* ist wohl etwas weniger selten, als die Fractur des Proc. coronoides, aber muss doch immer zu den selteneren Fracturen gerechnet werden. Diese Fractur kann nicht wohl anders als durch directe Gewalt erfolgen, und zwar muss die Gewalt bedeutend genug sein, um den Schutz, welchen die bedeckenden Muskeln (besonders die beiden M. M. supinatores und die beiden M. M. extensores carpi radiales) dem Radiushals gewähren, unwirksam zu machen. Liegt die Trennungslinie dicht unter der tellerförmigen Grube des Radius, so bezeichnet man den Bruch als *Fractura capituli radii*. Die Diagnose wird wesentlich durch den Bruchschmerz und sodann durch die Empfindung der *Crepitation* gestellt, *welche man bei den Bewegungen der Pronation und Supination* durch die aufgelegte linke Hand *empfindet*, während die rechte Hand die genannten Bewegungen an der Hand des Verletzten ausführt. Die Behandlung besteht einfach in der Anlegung eines Gypsverbandes, welcher Oberarm, Vorderarm und Hand umfasst; dabei soll der Vorderarm in rechtwinkliger Beugung zum Oberarm und zugleich in der mittleren Stellung zwischen den Extremen der Pronation und Supination stehen. Die letztere Stellung ist diejenige, bei welcher die Palmarfläche der Hand der vorderen Brust- und Bauchfläche gerade parallel steht. Der Verband bleibt vier Wochen liegen. Die Fractur heilt durch Callus. Die Function des Ellnbogens wird durch diese Fractur nicht wesentlich gefährdet.

Ein besonderes operativ-chirurgisches Interesse kommt den *Absprengungen kleiner Stücke vom Capitulum radii* durch Fall auf eine scharfe Kante zu. Solche Sprengstücke, welche übrigens auch von dem hinteren Theil der erhabenen Ränder der Trochlea abgelöst werden können, bilden später freie Gelenkkörper (Gelenkmäuse, vgl. § 113, allg. Thl.), welche bei den Bewegungen des Ellnbogens sich zwischen die Gelenkflächen einklemmen. Die Kranken klagen dann darüber, dass sie bei dem Zufassen plötzlich heftigen Schmerz empfinden und den gefassten Gegenstand unwillkürlich aus der Hand fallen lassen. Auch unterhält der freie Gelenkkörper eine Reizung des Gelenks, welche sich durch wiederholte serössynoviale Ergüsse kennzeichnet. Wie die Untersuchung der resecirten Gelenkenden ergiebt, so nimmt auch der Gelenkknorpel und die Knochensubstanz an der Reizung durch hyperplasirende Wucherung Theil, und so entwickelt sich das Bild einer Panarthritis (Arthritis deformans § 106 Schluss, allg. Thl.) sogar an jugendlichen Individuen. Die Reibegeräusche des freien Gelenkkörpers und der rauhen Synovial- und Knorpelflächen sind fühlbar und hörbar. Der freie Gelenkkörper ist, wenn er sich in dem hinteren Abschnitt des Gelenks (auf der Streckseite) aufhält, zuweilen deutlich zu fühlen; wenn er aber in der volaren Beugeseite des Gelenks liegt, so ist er nicht fühlbar, und man kann dann zuweilen nur unter Berücksichtigung der Angaben des Kranken eine Art von Wahrscheinlichkeitsdiagnose stellen. Dass auch die echte Panarthritis, welche mit und ohne vorausgegangene Verletzung bei bejahrteren Individuen als Poly-Panarthritis zahlreiche Gelenke befällt, zu der Bildung einer anderen Art von freien Gelenkkörpern führen kann, bedarf hier nur der kurzen Erwähnung (vgl. § 113, allg. Thl.).

Die freien Gelenkkörper des Ellnbogengelenks, welche die Arbeitsfähigkeit stören und vernichten, müssen durch Operation entfernt werden, und zwar entweder 1) durch aseptische Arthrotomie, d. h. durch Incision der hinteren Kapselwand neben dem Olecranon, um von hier den freien Körper aufzusuchen, zu extrahiren und dann die Gelenkwunde durch die Naht zu schliessen; 2) in allen Fällen, in welchen man den freien Körper durch die einfache Arthrotomie nicht erreichen kann, durch die Resection des ganzen Gelenks. Das letztere Verfahren ist besonders dann nicht zu umgehen, wenn man den freien Körper nicht fühlen kann, und wenn derselbe an der volaren Seite des Gelenks liegt, ohne dass man seine Lage genau bestimmen kann. Vgl. übrigens über diese Verfahren § 296, allg. Thl.

Die weiter abwärts vom Gelenk gelegenen Fracturen des Radius und der Ulna werden erst in den §§ 405—407 ihre Erörterung finden.

§ 395. Die Verletzungen und Entzündungen der Weichtheile der Ellnbogengegend. Verletzungen der Arterien.

Ein besonderes chirurgisches Interesse kommt den Verletzungen der Weichtheile der Ellnbogengegend nur dann zu, wenn entweder der Schleimbeutel des Olecranon oder die hintere Kapselwand des Ellnbogengelenks auf der Streckseite, oder die Art. brachialis auf der Beugeseite des Ellnbogens verletzt wurde.

Der Schleimbeutel des Olecranon (oder vielmehr die Schleimbeutel, da sich sowohl zwischen Fascie und Sehne des M. triceps, wie auch zwischen der Sehne und der hinteren Fläche des Knochens je einer vorfindet, von denen jedoch nur der erstere der Einwirkung quetschender Verletzungen besonders ausgesetzt ist) *wird nicht selten zum Sitz eines Blutergusses;* die Prominenz des Olecranon bedingt, dass ein Aufstossen desselben besonders häufig stattfindet. Man erkennt den Bluterguss als fluctuirende Schwellung von ovaler oder rundlicher Begrenzung. Wenn hierbei die Haut getrennt wurde, so liegt die Gefahr der Vereiterung und Verjauchung

des Blutergusses nahe; aber auch ohne Hautwunde kommen bei starker Spannung der Haut durch das grosse Extravasat oder auch durch Infection von dem Blut her (vgl. § 137, allg. Thl.) Verjauchungen und Vereiterungen dieser Blutergüsse in seltenen Fällen vor. Dann entwickelt sich von dem Schleimbeutel aus eine *subcutane Phlegmone,* welche grosse Incisionen erfordern kann. Das Ellnbogengelenk ist übrigens durch diese Eiterungen des Olecranonschleimbeutels nicht gefährdet, weil der Schleimbeutel niemals mit der Kapsel des Gelenks in Verbindung steht und die Knochensubstanz des Olecranon ein Fortschreiten der Entzündung auf die Gelenkkapsel verhütet. Doch kann eine Myelitis granulosa des oberen Ulnarandes durch Fortschreiten der Entzündung nach aussen und gleichzeitig nach innen sowohl eine Eiterung der Bursa olecrani, wie auch gleichzeitig eine Gelenkeiterung verursachen.

Uebrigens kann durch sorgfältige aseptische Behandlung der Blutergüsse im Olecranonschleimbeutel die Vereiterung in der Regel verhütet werden. Dass auch die subcutanen und subfascialen Phlegmonen vom unteren Theil des Vorderarms (vgl. § 408) durch centripetale Fortleitung auf die Gegend des Ellnbogens und Oberarms sich forterstrecken können, bedarf nur der Erwähnung; auch die Lymphangioitis setzt sich gewöhnlich von dem Vorderarm über die Ellnbogengegend zur Achselhöhle hin fort. Die *Lymphdrüsen der Ellnbogenbeuge* können ebenfalls von acut entzündlichen Processen befallen werden, indem ein Import septischer Noxen von der Hand und dem Vorderarm her stattfindet (§ 146, allg. Thl.). Diese Lymphdrüsen liegen längs der A. brachialis in kleiner Zahl, meist etwas oberhalb der Beugefalte des Ellnbogens im Sulcus bicipitalis int. Nur wenige Lymphgefässe der Hand münden in diese cubitalen Lymphdrüsen ein, so dass die *cubitale Lymphadenitis* als septische Lymphadenitis selten ist. Die meisten Lymphgefässe ziehen direct zu den axillaren Lymphdrüsen, deren Entzündungen § 381 erwähnt wurden. Um so häufiger ist die *syphilitische Lymphadenitis cubitalis,* die Bildung kleiner indolenter Bubonen, über welche § 403 zu vergleichen ist.

Zu beiden Seiten des Olecranon liegen Abschnitte der Gelenkkapsel so dicht und unbedeckt von Muskeln unter der Haut, dass eine quetschende Verletzung die Synovialis gegen die feste Unterlage der Knochen andrängen und eine Zerreissung ihrer Substanz mit Bluterguss in die Gelenkhöhle bewirken kann. *Dem Haemarthros kann dann ein Hydrarthros folgen* (§ 97, allg. Thl.). In Betreff der Behandlung solcher Fälle kann auf die gleichartige und doch noch viel häufigere Verletzung der Kniegelenkkapsel (§ 476) verwiesen werden.

Die Verletzungen der A. brachialis in ihrem Verlauf von der Achselhöhle bis zum Vorderarm, wo sie in A. radialis und ulnaris zerfällt, sind deshalb nicht allzu selten, weil der Verlauf der Arterie ziemlich oberflächlich ist. So kommen bei der Arbeit, wie im Kampf, Verletzungen der A. brachialis durch Messerstich vor. In solchen Fällen tritt selten eine unmittelbare Verblutung ein, indem die Wunde von dem Verletzten oder von anderen Laien durch Fingerdruck geschlossen wird. Der hinzugerufene Arzt wird nach den Regeln des § 305 im allg. Thl. verfahren, d. h. durch digitale oder instrumentelle (mittelst Tourniquets § 298, allg. Thl.) Compression den zuführenden Arterienstamm oberhalb der verletzten Stelle temporär abschliessen, um nun, eventuell unter Erweiterung der Stichöffnung, die verletzte Arterie aufzusuchen und durch zwei Ligaturen oberhalb und unterhalb der verletzten Stelle die definitive Blutstillung zu bewirken. Wenn dieses correcte Verfahren versäumt wurde, so kann sich bei Heilung der äusseren Wunde durch primäre Vereinigung ein *Aneurysma* (§ 139, allg. Thl.) entwickeln, oder bei Eintritt der Eiterung kommt es zu schweren, secundären Nachblutungen (§ 305, allg. Thl.), welche eventuell die Unterbindung des zuführenden Arterienstammes in der Continuität erfordern.

In früheren Zeiten, als der Aderlass noch oft ausgeführt wurde, waren *die Verletzungen der A. brachialis in der Ellnbogenbeuge bei Ausführung des Aderlasses* besonders berüchtigt. Die Vena mediana basilica, welche (vgl. § 311 Schluss, im allg. Thl.) besonders zur Ausführung des Aderlasses bevorzugt wird, läuft der A. brachialis ziemlich genau parallel und ist nur durch die Fascia cubiti von derselben getrennt. Ein unvorsichtiges Einstechen der Lanzette oder ein zu tiefes Einschnappen des Aderlassschneppers kann dann gleichzeitig die Vene und die Arterie treffen. Noch mehr kann bei hohem Ursprung der A. radialis oberhalb der Cubitalgegend und bei subcutanem Verlauf dieser Arterien — eine Varietät, welche nicht ganz selten vorkommt — durch den Aderlass eine Verletzung dieser Arterie geschehen. So entstehen die früher nicht seltenen, jetzt freilich kaum mehr zu beobachtenden Fälle von *Aneurysma arterioso-venosum* oder *A. varicosum,* wobei in den aneurysmatischen Sack gleichzeitig die Arterie und die Vene einmündet. Der arterielle Druck treibt dann die arterielle Welle durch die Venen des Vorderarms, und so entsteht eine Dilatation derselben mit deutlichem Venenpuls. Wenn an der Stelle der Verletzung eine unmittelbare Communication, eine Art lippenförmige Fistel, zwischen der Arterie und Vene ohne Bildung eines aneurysmatischen Sacks, entsteht, so strömt das arterielle Blut unmittelbar in die Vene ein und die Ektasie der Venen des Vorderarms mit gleichzeitiger Pulsation ist dann das einzige Zeichen der Verletzung. Diesen Zustand hat man als *Varix aneurysmaticus* bezeichnet. Nicht immer geht der Varix aneurysmaticus aus einer Verletzung hervor; er kann auch durch andere Vorgänge, welche noch nicht genau bekannt sind, wahrscheinlich durch Atrophie der Wandungen zweier benachbarter Gefässe, einer Arterie und einer Vene, entstehen. Im letzteren Fall ist eine Heilung durch Operation schwer zu erzielen, wenn auch Heilungen durch Unterbindung des Stammes der A. brachialis in der Continuität beobachtet wurden; man kann sich auch damit begnügen, dass man, wie bei den gewöhnlichen Varicen, durch Einspritzungen von Ergotinlösungen der Ektasie der Venen entgegen wirkt. Dagegen kann der traumatisch entstandene Varix aneurysmaticus, ebenso auch das Aneurysma varicosum, durch Unterbindung der Arterien und Venen oberhalb und unterhalb des Sackes des Aneurysmas oder oberhalb und unterhalb der Communication zwischen Arterie und Vene geheilt werden; nach vollendeter Unterbindung wird der aneurysmatische Sack oder die communicirende Stelle am sichersten exstirpirt werden. Jedes andere Verfahren, die digitale Compression, die einfache Continuitätsunterbindung der A. brachialis u. s. w. (vgl. §§ 306 u. 307, allg. Thl.), ist unzuverlässig im Erfolg.

Auch bei den gewöhnlichen traumatischen Aneurysmen im Gebiet der A. brachialis (s. oben) ist die Exstirpation des aneurysmatischen Sackes, nachdem man ober- und unterhalb die Arterie zwischen zwei Ligaturen getrennt hat, das zuverlässigste Verfahren. Es können nämlich gerade aus dem aneurysmatischen Sack kleinere arterielle Aeste (z. B. auch die A. collateralis radialis und die A. collateralis ulnaris) entspringen, und dann führt keines der Verfahren, welche im allg. Thl. §§ 306 u. 307 zusammengestellt wurden, mit voller Sicherheit zum Ziel, als eben nur die doppelte Unterbindung mit Exstirpation des Sacks und Unterbindung der kleineren, von ihm abgehenden Aeste.

Ausser den traumatischen Aneurysmen kommen auch *cirsoide Aneurysmen* (vgl. § 18) an den Arterien des Vorderarms in seltenen Fällen zur Entwickelung. Solche Fälle sind von Breschet und Stromeyer beobachtet worden. Die Verbindungen zwischen Venen und Arterien, welche Krause in dem von Stromeyer amputirten Fall an dem Präparat nachwies, konnte auch ich in einem von mir am Lebenden beobachteten Fall erkennen. Mithin scheinen diese cirsoiden Aneurysmen sich an den Varix aneurysmaticus anzuschliessen. Ueber ihre Ent-

stehung ist im übrigen nur so viel bekannt, dass sie von quetschenden Verletzungen des Vorderarms ausgehen können. An den Gefässen der Mittelhand zeigen sie die bedeutendste Entwickelung.

§ 396. Die Unterbindung der A. brachialis in der Continuität. Die Aufsuchung der Armnerven.

Die Indicationen der Continuitätsunterbindung der A. brachialis werden wir zum Theil bei den Verletzungen der Arterien in der Hohlhand (§ 413) noch kennen lernen; zum Theil wurde die Indication durch Aneurysmen schon im vorigen § 395 festgestellt. Die Stelle, an welcher man die A. brachialis unterbindet, kann beliebig gewählt werden und wird durch die Lage der Aneurysmen vorgezeichnet. Wenn nun an jedem Punkt im Verlauf der A. brachialis die Unterbindung ihrer Continuität ausgeführt werden kann, so genügen für die Uebungen an der Leiche zwei Stellen, und deshalb soll die Operation für diese beiden Stellen, an welchen ich im Operationscursus die Unterbindung der A. brachialis üben lasse, beschrieben werden. Mit geringer Abänderung wird man nach den hier aufgestellten Regeln die A. brachialis an jeder Stelle ihres Verlaufs aufsuchen und unterbinden können.

Die Unterbindung der A. brachialis in der Mitte des Oberarms wird so ausgeführt, dass man einen Längsschnitt von 5—7 Ctm. Länge auf den Innenrand des M. biceps brachii führt. Die Fascia brachii wird in derselben Linie getrennt. Man legt nun die innersten Muskelfasern des M. biceps frei und findet dicht an den M. biceps angelagert den dicken Strang des *N. medianus*. Der Nerv wird mit einem stumpfen Haken nach innen zur Seite geschoben und so findet man die A. brachialis hinter dem N. medianus. Die Vena brachialis und der N. ulnaris sind noch weiter nach innen auf dem Ligam. intermusculare gelegen, welches den M. biceps von dem inneren Theil des M. triceps abgrenzt. Man braucht weder die V. brachialis, noch den N. ulnaris zu berühren, wenn man sich genau an den inneren Muskelrand des M. biceps hält.

Eine besondere Schwierigkeit kann durch den hohen Abgang der Art. radialis von der Art. axillaris oder dem obersten Theil der Art. brachialis entstehen. In zwei Fällen befand ich mich dieser Schwierigkeit am Lebenden gegenüber, und in vielen Fällen constatirte ich bei den Leichenübungen dieses Verhalten, welches unter allen Varianten im Verlauf der grossen Arterien am häufigsten vorkommt. Man trifft dann stets bei dem Versuch, die A. brachialis aufzusuchen, zuerst auf die kleinere und immer oberflächlicher gelegene A. radialis. Selbstverständlich könnte es vorkommen, dass man diese kleinere Arterie für die Art. brachialis hält und mit ihrer Unterbindung die Operation vollendet zu haben glaubt. Gegen eine solche Irrung, welche für die Operation am Lebenden sehr unangenehm wäre, weil eben der Zweck der Operation nicht erreicht wird, kann man sich nur dadurch schützen, dass man die Grösse der gefundenen Arterie im Verhältniss zur Entwickelung des ganzen Körpers prüft; wenn dann der Verdacht entsteht, dass die unterbundene Arterie etwa nur eine A. radialis sein könnte, so muss man hinter ihr in der Tiefe bis auf das Ligam. intermusculare präparatorisch eingehen, bis man sich entweder davon überzeugt hat, dass nur die eine, schon unterbundene Arterie vorhanden ist, oder bis man die eigentliche A. brachialis aufgefunden und ebenfalls unterbunden hat.

Die Unterbindung der A. brachialis in der Ellnbogenbeuge geschieht durch einen Schnitt, welcher wieder dem Innenrand des M. biceps folgt, jedoch, dem untersten Verlauf dieses Muskels folgend, sich etwas nach aussen zu dem

Mittelpunkt zwischen beiden Vorderarmknochen wendet und wie die Sehne des M. biceps selbst etwas bogenförmig, mit der Convexität des Bogens nach innen gerichtet verläuft (vgl. Fig. 278). Während die Sehne des M. biceps nach aussen zur Tuberositas radii verläuft, tritt die A. brachialis in die Mitte zwischen beide Vorderarmknochen, um sich hier in A. radialis und ulnaris zu theilen. Der erwähnte Schnitt legt gewöhnlich im Unterhautbindegewebe die V. mediana basilica frei, gerade an der Stelle, an welcher diese Vene zum Aderlass benutzt zu werden pflegt. Nur der Anfänger wird in Gefahr sein, diese Vene für die A. brachialis zu halten. Die Arterie liegt ausnahmlos unter der Fascia cubiti, so dass diese Fascie erst durchschnitten werden muss, um die Arterie zu erreichen. Hierbei wird die Fascie gerade oberhalb der Stelle getrennt, an welcher sie Verstärkungsfasern von der Sehne des M. biceps erhält. Die Arterie liegt hier unbedeckt von Muskeln. Der N. medianus, welcher die A. brachialis auf ihrem ganzen Verlauf am Oberarm von vorn her zudeckt, liegt hier an ihrer inneren (ulnaren) Seite. Bedeutendere Aeste gehen hier, dicht oberhalb ihrer Theilungsstelle in A. radialis und A. ulnaris, nicht mehr von der A. brachialis ab. Natürlich kann auch hier der hohe Abgang der A. radialis Schwierigkeiten für die Unterbindung ergeben.

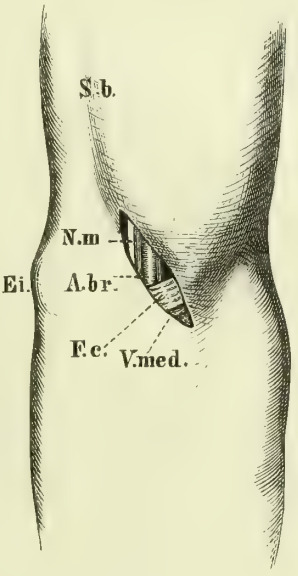

Fig. 278.
Unterbindung der A. brachialis in der Ellnbogenbeuge. Sb. Sulcus bicipitalis int. Ei. Epicondylus int. Nm. Nerv. medianus. A. br. A. brachialis. Fc. Fascia cubiti. V. med. Vena mediana.]

Die Aufsuchung der einzelnen Nervenstämme ist in dieser Gegend fast niemals indicirt. In einem einzigen Fall, wo nach Schussfractur der Vorderarmknochen in Folge von Verletzung des N. ulnaris Trismus und Tetanus auftrat, habe ich in der Mitte des Oberarms den N. ulnaris an der Innenseite der A. brachialis aufgesucht und ein Stück des Nerven excidirt, doch ohne Erfolg. Die Aufsuchung des N. medianus wurde schon bei der Unterbindung der A. brachialis oben erwähnt. Den N. radialis würde man, wenn man ihn am Oberarm aufsuchen wollte, am besten am Innenrand des M. supinator longus, nahe dem Ursprung dieses Muskels am Humerus finden; weiter oben liegt der N. radialis hinter dem M. triceps und könnte nur mit Durchschneidung dieses Muskels auf der hinteren Periostfläche des Humerus aufgefunden werden (über die Ausmeisselung des Nerven aus Callusmassen an dieser Stelle vgl. § 391). Uebrigens wird jetzt in den meisten Fällen an Stelle der Neurektomie des einen oder anderen Nerven sowohl bei Trismus und Tetanus, wie auch bei Neuralgien, besser *die Dehnung des Plexus brachialis* in der unteren Halsgegend gesetzt werden, deren Methodik § 175 erörtert wurde.

§ 397. Die Entzündungen des Ellnbogengelenks. (Olecran-arthritis.)

Die *traumatischen Eiterungen* nach perforirenden Wunden, besonders nach Schusswunden, des Ellbogengelenks zeigt die gewöhnlichen Erscheinungen, so dass im ganzen auf die Bemerkungen des allg. Theils (Cap. V) verwiesen werden kann.

Die Kapselhöhle ist wenig geräumig, mithin die eiternde Fläche nicht allzugross, z. B. nicht annähernd so gross, wie am Kniegelenk; doch steht der Eiter besonders an der Beugefläche des Gelenks, wo die Sehne des M. brachialis die Kapsel verstärkt, unter hohem Druck, so dass hohes Fieber die septische Eiterung des Ellnbogengelenks zu begleiten pflegt. Auch durchbricht die Eiterung ziemlich schnell die Insertion der Kapsel, um dann in dem parasynovialen Bindegewebe als eiterig-phlegmonöse Parasynovitis sich fortzusetzen; dieses geschieht besonders früh und leicht am oberen Theil der Beugeseite des Gelenks, so dass unter dem M. brachialis und dem M. biceps die Eiterung am Oberarm fortschreitet. Ueber die Behandlung dieser Eiterungen vgl. § 398.

Die *Synovitis granulosa* des Ellnbogengelenks weicht ebenfalls in keiner Beziehung von den allgemeinen Erscheinungen dieser Krankheit ab, wie dieselben im allg. Thl. (§ 106 und §§ 214—215) geschildert wurden. Prognostisch wichtig ist die Unterscheidung der primär ostealen und der primär synovialen Formen. Während nun in mancher Beziehung zwischen der Synovitis granulosa des Ellnbogengelenks und derselben Erkrankung des analogen Gelenks der unteren Extremität, des Kniegelenks, eine Parallele gezogen werden kann, so liegt in dieser Beziehung ein Unterschied vor.

Primär osteale Gelenkentzündungen werde ich am Kniegelenk als eine nicht allzu häufige Varietät bezeichnen (§ 477); am Ellnbogengelenk verhält es sich in dieser Beziehung umgekehrt und es lässt sich im Gegentheil hier wieder eine gewisse Analogie mit dem Hüftgelenk (§ 444) aufstellen, welche um so treffender ist, weil das gleiche anatomisch-physiologische Verhalten des Knochens zur Kapsel für beide Gelenke die Prädisposition zur primär ostealen Gelenkentzündung liefert. Im Hüft- wie Ellnbogengelenk liegen die Epiphysenlinien von der Kapsel des Gelenks eingeschlossen; das Knochengewebe jüngster Bildung, welches den Epiphysenknorpellinien zunächst liegt, hat eine besondere Neigung zu entzündlichen Processen (§ 91 Schluss, allg. Thl.) und diese greifen dann secundär in das Gebiet der Kapsel über. So begegnen wir auch am Ellnbogengelenk der Osteomyelitis granulosa und suppurativa und endlich sogar denselben Folgezuständen, wie z. B. der entzündlichen Trennung der Epiphysen; da jedoch diese Erscheinungen am Hüftgelenk eine grössere Bedeutung haben, als am Ellnbogengelenk, so mag in dieser Beziehung auf § 449 verwiesen werden.

Es sei nur kurz erwähnt, dass die primär ostealen Entzündungsherde nach meinen persönlichen Erfahrungen am häufigsten der Ulna, und zwar entsprechend der Epiphysenlinie in der Nähe des Olecranon liegend, nächstdem dem Humerus (hier oft ziemlich seitwärts gegen den einen oder andern Epicondylus gelegen), am seltensten dem Radius angehören.

Syphilitische Gelenkentzündungen sind an dem Ellnbogengelenk relativ häufiger, als an andern Gelenken; besonders kommen bei Kindern in den ersten Lebensjahren unter dem Einfluss der Syphilis congenita Entzündungen des Ellnbogengelenks zur Entwickelung. Auch an der *Polypanarthritis* (§ 106, allg. Thl.) nimmt das Ellnbogengelenk in vielen Fällen Theil.

Para-articuläre Eiterungen sind am Ellnbogengelenk an sich nicht häufig und ich halte es nicht für sehr schwierig, sie von den articulären Eiterungen zu unterscheiden. Albert, welcher überall die para-articulären Eiterungen in ein gewisses System zu bringen sucht, bezeichnet für den Ellnbogen als solche 1) die Vereiterung der Cubitallymphdrüsen, an sich bekanntlich selten, und bei der Lagerung derselben am Innenrand des M. biceps kaum mit Gelenkeiterung zu verwechseln (§ 395), 2) eine eigenthümliche Abscessbildung, welche Albert bei Tuberculösen über dem Epicondylus fand, ohne dass das Gelenk ergriffen war. Ich halte es für möglich, dass die letzteren von einer Bursa epicondylica oder

von einem isolirten Knochenherd des Humerus ausgingen (vgl. über analoge Abscesse am Knie § 488). Die Bursae epicondylicae sind nur sehr unregelmässige Bildungen, welche Gruber nur bei einem kleinen Bruchtheil der Leichen bei seinen statistischen Untersuchungen über das Vorkommen der Schleimbeutel fand.

An die Theilnahme des Ellnbogengelenks an den verschiedenen Formen der Polyarthritis (§ 104, allg. Thl.), am acuten wie am chronischen Gelenkrheumatismus, wie auch an der Arthritis deformans, knüpft sich kein irgend erhebliches Interesse. Dagegen bedarf es in Betreff der Prognose der Entzündung des Ellnbogengelenks noch einer kurzen Bemerkung. Sowohl bei traumatischer Eiterung, wie bei der Synovitis granulosa liegt eine Art von Indicatio vitalis zur schnellen Beseitigung der Entzündung vor. Neben der Indicatio vitalis verdient aber auch die functionelle Indication besonders deshalb eine volle Berücksichtigung, weil hier nicht eine einfache Stütze für den Körper wie bei den Entzündungen der grossen Gelenke der untern Extremität, sondern eine bewegliche Verbindung erhalten werden muss. Wenn aus einer schweren Entzündung des Ellnbogengelenks eine Ankylose des Gelenks in gestreckter Stellung resultirt, so wäre dieses Resultat, welches wir z. B. am Kniegelenk geradezu anstreben müssen, ein vollständiger Misserfolg der Behandlung. Mit einem solchen Ellnbogengelenk kann der Geheilte weder die Hand zum Gesicht oder Kopf führen, also weder essen, sich waschen und kämmen, noch auch manche gewöhnliche Functionen der Hand, welche ausserhalb des Körpers liegen, verrichten. So wird z. B. das Schreiben unmöglich, weil bei dieser Stellung des Ellnbogengelenks die Hand nur in einer grossen Entfernung vom Auge über das Papier weggeführt werden kann, in einer Entfernung, welche die volle Länge des gestreckten Arms beträgt und für welche das normalsichtige Auge zur Ueberwachung der Schriftzüge nicht ausreicht. Man muss sich ferner an den mechanischen Zusammenhang der Bewegungen des Ellnbogen-, des Schulter- und des Handgelenks erinnern, um zu begreifen, dass jede Störung der Bewegungen des Ellnbogengelenks die Functionen und die Kraftentwickelung des ganzen Arms schwer schädigen kann. Unter Berücksichtigung der individuellen Aufgaben, welche jeder einzelne Fall uns stellen kann, indem der eine Kranke in erster Linie die Erhaltung der Schreibfähigkeit, der andere dagegen die Fähigkeit zu groben mechanischen Arbeiten zu fordern berechtigt ist, dürfen wir es als die Hauptaufgabe der Therapie betrachten, in dem entzündeten Ellnbogengelenk soviel als möglich von der Excursion der Bewegungen zu retten.

§ 398. Zur Behandlung der Entzündungen des Ellnbogengelenks.

Was die serösen Formen der Entzündung des Ellnbogengelenks betrifft, so kann in Bezug auf ihre Behandlung auf die Behandlung der viel häufigeren und wichtigeren analogen Entzündungen des Kniegelenks (§ 476) verwiesen werden. Die einfach hyperplasirenden Formen, wie wir dieselben besonders nach Fracturen der benachbarten Knochen beobachten, erfordern in prophylaktischer Beziehung eine correcte Erkenntniss und Behandlung der Fracturen, wie dieses schon in den §§ 389—394 hervorgehoben wurde. Wenn Contracturen und Ankylosen bei Versäumniss der Behandlung oder in einzelnen Fällen auch trotz derselben sich entwickeln, so ist die beste Hülfe zur Wiederherstellung der Functionen die Resectio cubiti (vgl. § 399).

Da schon bei Behandlung der traumatischen Synovitis die functionellen Störungen der geringen Grade der Synovitis besondere Beachtung verdienen, so steigert natürlich die Intensität der Entzündung auch die Gefahr für die Bewegungen des Gelenks, und deshalb soll jede Synovitis granulosa und jede Form der Synovitis

suppurativa als sehr bedenklich, wenigstens quoad functionem, betrachtet werden. Ich habe freilich auch am Ellnbogengelenk in den letzten Jahren manche sehr befriedigende Erfolge von der Anwendung der Carbolinjectionen bei beginnender Synovitis granulosa gesehen (vgl. § 44, allg. Thl.). Man erreicht das Gelenk mit der Hohlnadel am besten von der Dorsalseite aus, indem man zu beiden Seiten des Olecranon einsticht, wo zudem gewöhnlich die Schwellung am bedeutendsten ist. Gelingt es, den Sitz des primär-ostealen Herds zu ermitteln, so richtet man die Injectionen in das krankhafte Knochengewebe. Auch die functionellen Ergebnisse dieser Behandlung waren befriedigend. Bei der Synovitis granulosa kommt dann noch eine Gefahr quoad vitam hinzu, indem von ihr aus eine allgemeine Tuberculose sich entwickeln kann (§ 216, allg. Thl.). Sodann zeigen diese Fälle, wie auch an den übrigen Gelenken, grosse Neigung zum partiellen oder totalen eiterigen Zerfall, und dann kommt die Gefahr der Eiterung noch zu den übrigen ungünstigen Verhältnissen hinzu. Bei primär-ostealen Entzündungen dieser Art finden wir nun auch noch die Knochenerkrankung, die etwaige Bildung einer Nekrose oder tiefe, eiterige Ulceration der Knochensubstanz als fernere unangenehme Complication. Jede Eiterung des Ellnbogengelenks bedroht zudem unmittelbar und mittelbar das Leben. Ist die Gefahr der Vereiterung des Ellnbogengelenks für das Leben auch nicht so hoch anzuschlagen, als an dem tiefer gelegenen Hüftgelenk oder als an dem Kniegelenk, welches eine mehrfach grössere Synovialhöhle repräsentirt, so kann doch in gleicher Weise die secundäre intermusculäre Phlegmone, wie auch die Kräfteconsumtion bei fortdauernder Eiterung oder die amyloide Degeneration zum tödtlichen Ausgang der Eiterung des Ellnbogengelenks führen. Aber selbst wenn die Heilung dieser schwersten Formen der Synovitis eintritt, so wird aus ihnen nur ein unbewegliches oder wenig bewegliches Gelenk resultiren, und auch dieser functionelle Schaden ist hoch genug anzuschlagen.

Im Hinweis auf die functionellen und vitalen Gefahren einer jeden Synovitis granulosa (sobald das Verfahren der Carbolinjection keine schnelle Wirkung oder keine befriedigende Wirkung in functioneller Beziehung ergiebt) *und einer jeden Synovitis suppurativa des Ellnbogengelenks wage ich die These aufzustellen, dass in allen hierher gehörigen Fällen die Resectio cubiti ausgeführt werden darf und am besten früh ausgeführt wird.* Die Einwände, welche sich gegen diese fast absolut resecirende Therapie schwerer Ellnbogengelenkentzündungen erheben lassen und noch in neuester Zeit erhoben worden sind, muss ich auf Grund einer nun schon ausgedehnten persönlichen Erfahrung einfach zurückweisen. Sie beziehen sich zum Theil auf die etwaigen Gefahren im Verlauf der Resectionswunde, zum Theil auf die mangelhaften functionellen Erfolge der Resection. Gegen jene Gefahren, wie gegen den functionellen Misserfolg muss man in der geeigneten Wahl des Zeitpunkts der Operation, in der Technik der Operation und endlich in der Methodik der Nachbehandlung Schutz suchen, und man wird ihn finden (vgl. §§ 399—402).

Der *Drainirung des Ellnbogengelenks* kann ein bestimmter Indicationskreis (im Gegensatz zur Drainirung des Kniegelenks, vgl. § 490) nicht angewiesen werden, weil die Form der Synovialhöhle eine solche Anwendung der Drainröhren nicht gestattet, dass ein durchaus freier Abfluss der Entzündungsprodukte und eine vollkommene Berieselung der ganzen Synovialhöhle durch Irrigation mit antiseptischen Flüssigkeiten gesichert werden könnte. Man müsste zum Zweck der Drainirung ein Drainrohr an der Beugeseite des Gelenks so durchziehen, dass die beiden Enden an der Vorderfläche beider Epicondylen ausmünden würden; ferner müsste noch ein zweites Drainrohr oberhalb der Spitze des Olecranon unter der Sehne des M. triceps durchgeführt werden. Der functionelle Erfolg der Resectio

cubiti ist wohl um soviel sicherer und vollkommener, dass diese Operation in der Regel verdient, an Stelle der Drainirung des Gelenks ausgeführt zu werden.

§ 399. Methodik der Resectio cubiti. Der ulnare Längsschnitt nach v. Langenbeck. Der radiale Längsschnitt nach C. Hueter.

Während früher von verschiedenen Chirurgen die Freilegung des Gelenks durch Hschnitt (Moreau), durch +schnitt und durch Tschnitt (Jäger, Liston u. s. w.) empfohlen wurde, verzichten wir jetzt auf solche complicirte Schnittführungen.

Jede andere Incision, als der Längsschnitt, ist für die Resectio cubiti verwerflich, weil nur der Längsschnitt die functionell wichtigen Weichtheile schonen kann. v. Langenbeck führt den Längsschnitt auf der Dorsalseite des Gelenks über das Olecranon und den oberen Theil der Ulna, und meine erste Aufgabe ist, kurz zu beschreiben, wie man von diesem Schnitt aus in zweckmässigster Weise die Eröffnung des Gelenks vornimmt. Der Längsschnitt soll nicht genau der Mitte des Olecranon entsprechen, sondern dem Epicondylus int. etwas näher liegen, als dem Epicondylus ext., weil die operativen Aufgaben am inneren Abschnitt des Gelenks etwas schwieriger sind, als am äusseren. Man theilt deshalb die Fläche des Olecranon, welche frei unter der Haut liegt, in drei Längsabschnitte und führt den Schnitt zwischen dem inneren, dem Epicondylus int. zunächst gelegenen und dem mittleren Längsabschnitt. Auf der Knochenfläche wird der Schnitt in das Periost geführt und das Periost wird, entsprechend der unteren Hälfte des im Ganzen etwa 10 Ctm. langen Hautschnitts, mit dem Elevatorium in zwei longitudinalen Streifen abgehoben. Nun sticht man die Spitze des Scalpells am oberen Rand des Olecranon durch die Sehne des M. triceps in die Tiefe, schiebt die Schneide des Scalpells unter dem Muskel bis zur oberen Grenze des Hautschnitts vor und, indem man nun das Scalpell aufrichtet, zerlegt man mit einem glatten Schnitt die Sehne und den Muskel in zwei longitudinale Hälften. Auf diesem Wege kann die Durchschneidung oder Zerreissung einer grösseren Menge von Muskel- und Sehnenfasern des Triceps mit Sicherheit vermieden werden. Nun lagert man die innere Hälfte des Muskels mit der Sehne und unter Schonung ihres Zusammenhangs mit dem abgelösten Periost der Ulna und der Fascia antibrachii bei fortwährend longitudinaler Haltung des Messers (also unter Vermeidung von Querschnitten) zurück. Der Daumen der linken Hand schiebt fortwährend hart am Knochen die Weichtheile gegen den Epicondylus int. hin, während das Scalpell und zuweilen das Elevatorium die Kapselinsertion von dem Rand der Gelenkflächen ablöst. Endlich tritt der Epicondylus int. in die Wunde ein und gestattet nun die Durchschneidung des Ligam. laterale int. durch einen Schnitt, welcher fast kreisförmig die spitzige Prominenz des Epicondylus int. umgiebt. Den N. ulnaris, welcher durch den Daumen der linken Hand ebenfalls von seiner Rinne auf der hinteren Fläche des Humerus weggeschoben wurde, braucht man gar nicht zu Gesicht zu bekommen; wenn man ihn jedoch sieht, so muss man ihn unter thunlichster Schonung des umgebenden Bindegewebes mit grösster Sorgfalt seitwärts drängen. *Von der Erhaltung des N. ulnaris hängt ein Theil der Fingerbewegungen* (vgl. § 421) *und mithin die Gebrauchsfähigkeit der Hand ab.* Deshalb muss die Verletzung des Nerven sehr sorgfältig vermieden werden, wenn es auch gelingen kann, durch die paraneurotische Nervennaht (§ 316, allg. Thl.) die Nervenenden wieder zu vereinigen und die Leitung wieder herzustellen.

Die vollkommene Durchschneidung des Ligam. later. int. erkennt man dadurch, dass sich nun schon die Vorderarmknochen von der Gelenkfläche des

Humerus seitlich abhebeln lassen. Sobald man sich von der Durchschneidung des Seitenbandes überzeugt hat, so ist vorläufig die operative Aufgabe, soweit sie den inneren Abschnitt des Gelenks betraf, erledigt und der Operateur muss sich nun dem äusseren Abschnitt zuwenden. Dieser zweite Theil der Operation ist in der Technik vom ersten Theil nicht verschieden. Auch hier ziehen wir den M. triceps mit allen Weichtheilen nach aussen und trennen mit längs gerichteten Schnitten die Kapsel von dem äusseren Theil der Trochlea und endlich von der Rotula ab. Nun tritt der Epicondylus ext. in die Wunde ein und wieder wird durch eine kreisförmige Incision das Ligam. laterale ext. dicht an der Prominenz des Epicondylus getrennt. Jetzt klafft das Gelenk auseinander und der dritte Theil der Operation hat nur noch die Aufgabe, die Knochen sägerecht zu machen und dann abzusägen. Hierzu genügt in vielen Fällen eine kreisförmige Incision um den Humerus dicht oberhalb der Linie der Epicondylen, wenn man sich nämlich auf die Entfernung des Gelenkkörpers beschränken darf. Die Stichsäge kann sofort in der vorgezeichneten Incisionslinie die Trennung zwischen dem Knochenschaft und dem Gelenkkörper bewirken. Bei Schussfracturen und ausgedehnten Knochenerkrankungen kann eine ausgedehntere Resection des Humerus geboten sein, und in diesem Fall hat man zunächst wieder das Periost von dem zu entfernenden Theil des Humerus durch das Elevatorium zurückzulagern. Dann tritt der Humerus so weit aus der Wunde heraus, dass man zu seiner Trennung nun die Bogensäge verwenden kann. An den Vorderarmknochen beschränkt man sich auch gern auf die Entfernung der Gelenkkörper, und um sie für die Handhabung der Stichsäge frei zu machen, bedarf es nur mit einem kurzen Schnitt der Ablösung der obersten Fasern vom M. brachialis int., welche sich dicht an den Rand des Proc. coronoides inseriren. Bei der Nothwendigkeit einer ausgedehnteren Resection der Vorderarmknochen muss auch hier durch Elevatorium und Scalpell eine Ablösung, beziehungsweise Zurücklagerung der Weichtheile im gewünschten Umfang ausgeführt werden.

Der von mir eingeführte *radiale* Längsschnitt soll die Längstrennung der Sehne des M. triceps vermeiden, den N. ulnaris gegen jede Verletzung sicher stellen und die Drainirung der Wundhöhle erleichtern. In ungefähr 40 Operationen am Lebenden habe ich jetzt diese Methode erprobt und kann dieselbe dringend zur Nachahmung empfehlen. Besonders glaube ich behaupten zu können, dass die functionellen Erfolge der Operation bei Benutzung des radialen Längsschnitts mehr gesichert werden. Ollier hat einen ähnlichen Schnitt am radialen Rand des Olecranon empfohlen, welcher jedoch nicht ganz so vortheilhaft liegt, als der von mir benutzte radiale Längsschnitt.

Die Operation beginnt mit einem Vorakt, einem nur 2 Ctm. langen Schnitt auf die Prominenz des Epicondylus internus, welcher der Länge nach diesen Knochentheil freilegt; derselbe fällt am zweckmässigsten auf die volare Seite des Epicondylus, um den auf der dorsalen Seite des Knochenfortsatzes gelegenen N. ulnaris mit Sicherheit zu vermeiden. Die Insertion des Lig. lateral. int. und der Muskeln (M. pronator teres, M. flexor carpi rad., M. palmaris longus und M. flex. digit. comm. subl.) werden hart am Knochen getrennt, oder wenn es möglich ist, mit dem Periost vom Epicondylus int. abgelöst. Nun folgt der eigentliche Resectionsschnitt, und zwar in der Länge von 8—10 Ctm. genau über den Epicondylus ext. und den am freiesten unter der Haut liegenden Theil des Radiusköpfchens. Ist der Arm im Ellnbogen gestreckt, so bildet dieser Schnitt am Radialrand eine gerade Linie; wenn jedoch der Arm gebeugt ist, so bildet er einen Winkel, welcher dem Grad der Beugung entspricht. Der Scheitel des Winkels liegt immer entsprechend dem Epicondylus ext. und sieht nach hinten. Der obere Schenkel entspricht der Längsaxe des Humerus, und zwar

seinem radialen Rand. Mit der Streckung wird der Winkel 180° und beide Schenkel bilden wieder eine gerade Linie. Muskeln werden, mit Ausnahme der wenig wichtigen Muskeln, welche das Radiusköpfchen auf der hintern Fläche bedecken, durch diesen Längsschnitt ebenfalls nicht verletzt. Nun wird das Ligam. laterale ext. und der als Ligam. annulare radii bezeichnete Theil desselben der Länge nach getrennt, das Radiusköpfchen mit dem Elevatorium durch Ablösung der Weichtheile frei gelegt und mit der Stichsäge isolirt abgetragen. Hierdurch gewinne ich hinlänglich Raum, um die Insertion der Gelenkkapsel unter Anspannung derselben mit dem Zeigefinger der linken Hand von dem vordern und hintern Rand erst der Rotula, dann der Trochlea abzulösen. Dieses geschieht entweder mit dem geknöpften Messer oder, wenn man subperiosteal reseciren kann, mit dem Elevatorium. Sodann steht dem Herausdrängen des Humerus aus dem grossen Längsschnitt nichts mehr im Wege, indem der Vorderarm gegen die ulnare Seite hin abducirt wird. Bei dieser Gelegenheit gleitet von selbst der N. ulnaris von der hintern Fläche des Humerus ab und eine Durchschneidung desselben wird ohne Mühe vermieden, obgleich man den Nerven während der Operation nicht zu Gesicht bekommt. In jedem Fall konnte ich an der Leiche constatiren, dass nicht einmal die Nervenscheide verletzt war, und niemals verletzte ich bei der Benutzung dieser Methode am Lebenden den Nerven. Nachdem nun der Gelenkkörper des Humerus mit Stich- oder Bogen-Säge abgetragen wurde, steht uns der volle Raum der Höhlenwunde zur Verfügung, um in bequemster Weise die Isolation der Ulna von Periost und Tricepssehne vorzunehmen. Es gelingt in der sichersten und bequemsten Weise, das Olecranon zu skeletiren, d. h. alle Weichtheile als zusammenhängende Platte abzulösen. Nach Absägung der Ulna erfolgt die Irrigation der Wunde; dann wird ein Drainrohr durch die grosse Incisionswunde ein- und durch das Knopfloch an der Stelle des Epicondylus int. ausgeführt. Die letztere kleine Incision dient direct und indirect durch das Drainrohr zum Abfluss der Wundsecrete, so dass die grosse Incisionswunde auf der Aussenseite in ihren Winkeln ohne Nachtheil durch die Sutur geschlossen werden kann. Zu dieser, senkrecht vom radialen zum ulnaren Rand der Wundhöhle verlaufenden Drainröhre füge ich jetzt noch ein kleines Drainrohr, welches senkrecht auf das erstere stösst und entsprechend der zwischen Tricepssehne und Olecranon gelegenen Bursa mucosa durch ein kleines Knopfloch in der Mitte der hinteren, aus Haut und Tricepssehne bestehenden Brücke von Weichtheilen eingelegt wird. In den ersten Fällen, welche ich nach dieser Methode operirte, machte ich die Erfahrung, dass der genannte Schleimbeutel vereiterte und eine besondere Incision erforderte. Nun komme ich der Vereiterung durch die primäre Drainage zuvor und erreiche nebenbei die rechtwinklige Anordnung der Drainröhren, auf deren Vortheile ich bei der Handresection (§ 427) aufmerksam machen werde.

Soweit die Drainröhren nicht die Vereinigung der Wunde durch die Naht verhindern, wird die ganze Wunde durch Nähte geschlossen.

§ 400. Die Nachbehandlung nach Ellnbogenresection.

Als Verband benutze ich, nachdem die Ellnbogengegend mit dem aseptischen Verband umhüllt ist, die Combination von Pappstreifen und Jute (§ 344, allg. Thl.). Die Pappstreifen reichen von der Schultergegend bis zu den Fingern, so dass auch die Pro- und Supinationsbewegung der Hand durch Fixation der Mittelhand verhütet wird. Nachdem der Verband vollendet ist, lässt man den inzwischen aus der Narkose erwachten Kranken einige Streckbewegungen mit den Fingern ausführen. Da die Streckung der beiden Vorderphalangen der Finger

von der Innervation des N. ulnaris abhängig ist (§ 421), so überzeugt man sich durch die Ausführbarkeit dieser Bewegungen von dem unversehrten Zustand des N. ulnaris. Nur bei ausgedehnter Verletzung der Weichtheile könnte man sich bestimmen lassen, an Stelle des einfachen Pappschienen-Juteverbandes die Lagerung auf Esmarch's Schiene auszuführen. Da jedoch diese Schiene vielfach angewendet wird, so giebt Fig. 279 eine Darstellung derselben. Die Schienenapparate oder Gypsverbände mit Suspensionsvorrichtung (Volkmann, Hodgen), ebenso die complicirten Schienenapparate von Butcher, Heath u. s. w. besitzen nach meiner Ansicht vor dem einfachen Contentivverband mit fester Lagerung und hoch gelagerter Hand keinen Vorzug.

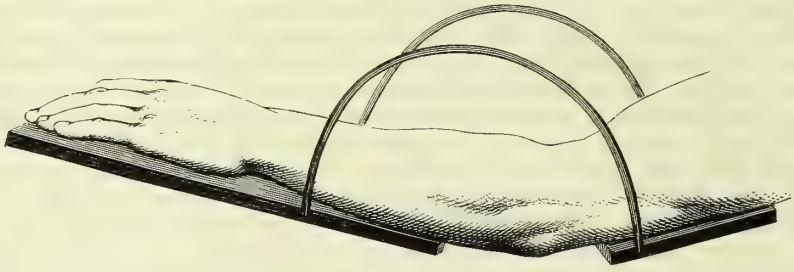

Fig. 279.
Esmarch's Schiene für die Nachbehandlung der Ellnbogenresection.

Die ersten 4—6 Wochen wird die Resectionswunde, wie jede andere, nach den Grundsätzen der antiseptischen Verbandmethode behandelt. Nur Durchfeuchten des Wundsecrets und eine fieberhafte Steigerung der Körpertemperatur, welche immer genau thermometrisch beobachtet werden muss, nöthigt zum Verbandwechsel. Sehr oft können die Resecirten schon nach 4—7 Tagen das Bett verlassen. Die Entfernung der Drainröhren geschieht bei geringer, gutartiger Secretion nach acht Tagen, bei reichlicher Eiterung nach Bedürfniss später. Nachdem kräftige Granulationen die Wunde ausgefüllt haben und die beginnende Vernarbung eine Immobilisation nicht mehr nöthig erscheinen lässt, also in den günstigsten Fällen nach 4, in den meisten Fällen nach 6, in einzelnen (z. B. nach schweren Schussfracturen) nach 8—12 Wochen, beginnt nun der gymnastische Theil der Nachbehandlung. Täglich bewegt der behandelnde Chirurg ein bis zweimal die neue Ellnbogenverbindung in den normalen Bahnen des früheren Gelenks, in Beugung und Streckung, in Pro- und Supination. Bald muss der Operirte selbst mit activen Bewegungen die Behandlung unterstützen. Die ersten activen Beuge- und Streckbewegungen macht derselbe am besten so, dass er bei abducirter Stellung des Oberarms im Schultergelenk den perpendiculär herabhängenden Vorderarm in der Richtung der Beugung und Streckung hin und her pendeln lässt. Denn noch sind die Muskeln unvermögend, die Beugung mit Ueberwindung der Schwere des Arms auszuführen; aber der Kranke muss angewiesen werden, die Pendelbewegung mit der musculären Contraction zu unterstützen und über das einfache Maass der Pendelbewegung kraftvoll weiter zu führen. Zuerst entwickelt sich die Kraft der Beuger, dann die Kraft der Strecker, während Pro- und Supination, noch durch das untere Radio-Ulnargelenk in ihrer Bahn und ihrer Mechanik gesichert, von vornherein auf keine Schwierigkeiten stossen. Während ich früher, als ich nach der Methode v. Langenbeck's den M. triceps in zwei Längshälften zerlegte, die active Wirkung dieses Muskels immer erst ziemlich spät eintreten sah, so beobachte ich jetzt, nach Benutzung meiner Methode mit Schonung des M. triceps (§ 399), eine relativ sehr frühe und

relativ sehr gute Entwickelung der activen Streckung, was sich aus der geringeren Verletzung des Streckmuskels leicht erklärt.

Glaubt man zu bemerken, dass die Kraft der Muskeln in den ersten Wochen dieser gymnastischen Behandlung nicht zur genügenden Entwickelung gelangt, so muss nun die Behandlung mit dem constanten und nachfolgend mit dem unterbrochenen elektrischen Strom zu Hülfe genommen werden. Es ist oft überraschend, wie einige elektrische Sitzungen der Contractilität der Muskeln zu Hülfe kommen; zuweilen freilich muss auch die elektrische Behandlung durch einige Monate fortgesetzt werden. Dabei müssen ausser den Muskeln, welche das neu gebildete Ellnbogengelenk bewegen, auch die Muskeln des Vorderarms, der Hand und der Finger Berücksichtigung finden. An Hand und Fingern hat sich oft durch die lange Dauer des Nichtgebrauchs eine Störung der Beweglichkeit entwickelt, welche zum Theil auf adhäsive Zustände der Gelenkkapseln, zum Theil auf Verwachsungen der Sehnen mit den Sehnenscheiden zurückzuführen sind. Passive Bewegungen müssen dann Sehnen und Gelenke mobilisiren und warme Bäder mit der Elektricität vollenden die active und passive Beweglichkeit. Wie gut die Gelenkflächen der Nearthrose sich nach der Ellnbogenresection entwickeln, beweisen die anatomischen Beschreibungen der bisher schon gewonnenen Präparate, wie z. B. die Präparate von Czerny, Ollier, Weichselbaum und ein in meinem Besitz befindliches Präparat; diese Präparate wurden sämmtlich so gewonnen, dass erst Jahre nach der Resection und nach Gebrauch des neuen Gelenks der Tod durch andere Krankheiten erfolgte.

Mir ist in der Friedenspraxis kein Fall begegnet, welcher nicht mit den bezeichneten Mitteln ein gutes functionelles Resultat ergeben hätte, und ich halte es für unmöglich, dass bei dem guten Willen intelligenter oder auch nur vernünftiger Personen sie wieder das Maass von activer und passiver Beweglichkeit ganz oder theilweise verlieren, das ihnen die sorgsame chirurgische Behandlung im Verlauf des ersten halben oder ganzen Jahres gegeben hat. In mehreren Fällen konnte ich umgekehrt eine Besserung der Function in Umfang, Kraft und Regelmässigkeit der Bewegungen im Lauf der Jahre constatiren, wie dieses auch mehrfach von anderen Schriftstellern angegeben wird. Wenn die Operirten der kriegschirurgischen Praxis, wie die Nachforschungen von Hannover und Billroth nachweisen, nach Jahren vieles oder alles von den Functionen des Arms nach Resectio cubiti verloren haben, so kann die Schuld nicht der Operation als solcher, sondern nur dem Mangel der gewählten Methode (wie z. B. bei querer Durchschneidung des M. triceps mit T- und H-Schnitten), für einige Fälle auch der grossen Ausdehnung der Wunden und der entfernten Knochentheile, ferner dem Mangel der geeigneten Nachbehandlung und dem Mangel der Energie der Operirten zugeschrieben werden. Uebrigens stehen den ungünstigen Erfahrungen Hannover's und Billroth's die günstigen Nachweise von v. Langenbeck, Löffler und Neudörfer, sowie meine eigenen Beobachtungen gegenüber. Wenn auch nicht in allen Fällen eine vollständige passive und active Beweglichkeit des neu gebildeten Gelenks erreicht wird, so erzielt man doch durchschnittlich eine solche Wiederherstellung der Functionen, dass die Arbeitsfähigkeit der Resecirten hergestellt wird. Nicht das Fallenlassen der Resectionen, wie Hannover will, nicht das Erstreben der ankylotischen Verbindung an der Resectionsstelle, wie Billroth befürwortet, sondern die weitere Ausbildung unserer Methodik in Indication, Technik und Nachbehandlung ist unsere Aufgabe. Wir müssen uns die guten functionellen Resultate, welche wir notorisch in vielen Fällen erzielen können und erzielt haben, für die Gesammtheit aller Fälle zu sichern versuchen. In dieser Beziehung muss ich besonders auf die Methode des radialen Längsschnitts (§ 399) und auf die Nothwendigkeit der totalen Resection (§ 402) verweisen.

§ 401. Statistik der Resectio cubiti und Folgerungen aus derselben. Schlottergelenke nach Resection.

Eine, alle Indicationskreise umfassende, allgemeine Statistik der Ellnbogenresection hat Saltzmann zusammengestellt. Sie umfasst insgesammt 1217 Fälle mit 223 Todesfällen, was eine Sterblichkeit von 18,32 % ergiebt. Diese Sterblichkeit vertheilt sich jedoch sehr ungleich auf die einzelnen Indicationskreise. 490 Fälle, in welchen wegen Caries operirt wurde, zeigen uns eine Sterblichkeit von 15,30 %; die Resectionen bei Ankylose sogar nur eine Sterblichkeit von 1,47 %. Da die letztere Gruppe sich auf Resectionen bezieht, welche an gesunden Menschen in relativ gesunden Weichtheilen und bei nicht-entzündeten Knochen ausgeführt werden, so darf man die absolute Lebensgefahr der Operation an und für sich nur als sehr gering anschlagen und wohl behaupten, dass die höhere Sterblichkeit bei Caries und offenen Wunden nicht von der Operation, sondern von den indicirenden Erkrankungen abhängt. Für die Bedeutung der Resection zur Behandlung schwerer Verletzungen des Ellnbogengelenks ist es nothwendig, die Erfolge der Resection mit den Erfolgen der Oberarmamputation und mit dem Erfolg der conservativ-exspectativen Behandlung zu vergleichen. Das ist von Saltzmann geschehen. Bei 3846 Fällen von Oberarmamputation betrug die Sterblichkeit 35,39 %; die exspectativ-conservirende Behandlung (118 Fälle) lieferte eine Sterblichkeit von 60,16 % (eine Ziffer, welche wohl in Folge der kleinen Zahl von Beobachtungen übermässig gross ausgefallen ist); dagegen glänzt die Resection (604 Fälle, von denen jedoch 17 mit secundärer Amputation abzurechnen sind) mit der relativ niedrigen Sterblichkeit von 22,26 %.

Neuere statistische Zusammenstellungen von Otis, Dominik, Gurlt beschäftigen sich mit dem Material des grossen amerikanischen Secessionskrieges (Otis) und des deutsch-französischen Krieges (Dominik, Gurlt). Die Sterblichkeit nach Resectio cubiti in der kriegschirurgischen Praxis schwankt nach diesen Berechnungen ungefähr zwischen 22 und 25 %, während höhere Sterblichkeitsziffern im ganzen mehr den älteren Zeiten angehören. Gurlt stellt aus den vier deutschen Kriegen und aus dem amerikanischen Kriege nicht weniger als 1334 Resectionen des Ellnbogengelenks zusammen und berechnet ihre Sterblichkeit auf 24,59 %. Man kann kaum bezweifeln, dass für die Zukunft die angeführten Zahlen überhaupt keinen besonderen Werth haben, weil die aseptische Methode in der Ausführung der Operation und in ihrer Nachbehandlung die Sterblichkeit bedeutend vermindern wird. Dabei wird aber auch diese Methode in manchen Fällen von schwerer Gelenkverletzung die Resection überflüssig machen, weil bei vollkommen aseptischem Verlauf auch ohne Resection eine gute Function gewonnen werden kann. Indessen werden doch zwei Sätze aus den vorstehenden Zahlen abgeleitet werden können, welche auch in der heutigen Zeit noch Geltung beanspruchen dürfen: 1) *die Sterblichkeit der Oberarmamputation ist grösser, als die Sterblichkeit der Resectio cubiti; wo beide Operationen mit einander concurriren, muss der letzteren unbedingt der Vorzug gegeben werden.* 2) *Die Resectio cubiti ist bei Behandlung der Caries des Gelenks unbedingt jeder anderen Art der Behandlung vorzuziehen.* Dieser Satz stimmt mit dem von mir in § 398 schon früher aufgestellten indicatorischen Satz; inwiefern etwa noch die Behandlung durch Carbolinjectionen bei Caries zulässig sei, wurde ebenfalls § 398 erörtert.

Ferner kann man aus der niedrigen Sterblichkeitsziffer, welche Saltzmann für die Resectio cubiti bei Ankylose berechnet, und aus der Erfahrung, dass gerade hier, bei unverletzten Muskeln und normalem Allgemeinbefinden, die besten functionellen Resultate gewonnen werden, den Satz ableiten: *dass Contracturen*

und Ankylosen des Ellnbogengelenks, welche die Function erheblich stören, als Indication zur Resectio cubiti zu betrachten sind. Auf diesem Gebiet wird voraussichtlich die Sterblichkeit auf ungefähr Null in Zukunft herabsinken.

Mit der Statistik der functionellen Erfolge nach der Resection haben sich Dominik und Gurlt beschäftigt. Indem Dominik die arbeitsfähigen Nearthrosen und Ankylosen nach Resection zusammenrechnet, stellt er für den deutsch-französischen Krieg für die geheilten Fälle von Resection 52,8 % *gute functionelle Erfolge* auf. Gurlt kommt zu einem ungünstigeren Ergebniss. Er gruppirt die functionellen Erfolge in fünf Categorien: zu der ersten Gruppe (sehr gute Brauchbarkeit) gehören 5,63 %, zur zweiten Gruppe (gute Brauchbarkeit) 23,66 %, zur dritten Gruppe (mittelmässige Brauchbarkeit) 53,24 %, zur vierten Gruppe (schlechte Function) 14,37 %, endlich zur fünften Gruppe (der Arm ist ganz unbrauchbar und nur eine Last für den Geheilten) 3,09 % aller Fälle. Eine straffe Gelenkverbindung wurde nach Gurlt's Ermittelungen in 36,34 % aller Fälle, eine Ankylose in 32,7 % erzielt; eine schlotternde Verbindung trat in 30,98 % aller Fälle ein. Am unangenehmsten sind die *Häufigkeit der Bildung von Schlottergelenken* und *die Störungen der Bewegungen an Finger und Hand.*

Ich habe mich bemüht, die Ursachen dieser Thatsache aufzuklären, damit es vielleicht gelingen möge, der einen oder andern Ursache wirksam entgegenzutreten. Zuweilen ist allerdings die Ursache des Misserfolgs in der Art der Verletzung zu suchen, und dann entzieht sie sich unserer Controle. Eine Zertrümmerung der Knochen, welche das Gelenk constituiren, zu 30 — 40 Fragmenten ist immer mit einer bedeutenden Quetschung der Weichtheile complicirt und schon deshalb kann nach der Resection kaum ein sehr brauchbarer Arm erzielt werden. Wenn nun zugleich der N. ulnaris von den Fragmenten zerrissen oder direct durchschossen wurde, so ist damit für die Zukunft eine Insufficienz der Handbewegungen gegeben, an welcher die Resectio cubiti natürlich nichts ändern kann. Auch eine aufsteigende Neuritis (H. Fischer) kann den Erfolg stören. Endlich kann eine so ausgedehnte Resection durch die Zersplitterung der Knochen erfordert werden, dass eine Nearthrose zwischen Oberarm und Vorderarm in einer beweglichen Verbindung mit fester Bahn für die Bewegungen sich nicht bilden kann. Der Cylinder von Weichtheilen, aus welchem die knöcherne Stütze entfernt wurde, bildet ein lockeres elastisches Band, welches die Skeletreste des Humerus mit denen der Vorderarmknochen vereinigt; dann resultirt ein Schlottergelenk. Nicht in jedem Fall müssen wir aber das Schlottergelenk als einen functionellen Misserfolg betrachten; denn die Fälle, welche wegen ausgedehntester Zertrümmerung der Knochen eine ausgedehnteste Resection erfordern, sind meist der Art, dass die Verletzten nur durch eine eingreifende Operation, entweder durch Resectio cubiti oder durch Amputatio brachii, am Leben erhalten bleiben können. Dann, wenn die Wahl zwischen diesen beiden Operationen gestellt ist, soll der Arzt immer der Resection den Vorzug geben. Der künstliche Arm und die künstliche Hand, welche der Oberarm-Amputirte erhält, ersetzt immer nur die Form, von der Function der verlorenen Theile aber nichts oder nur sehr wenig. Das Schlottergelenk kann nun leicht den Eindruck machen, als ob es einen schlimmern Zustand repräsentire, als selbst ein künstlicher Arm es thut; wir sehen die weiche Masse an der Stelle des früheren Ellnbogengelenks wie eine Schlange sich zusammenziehen, wenn der Geheilte einen Versuch zu der Bewegung des Vorderarms macht. Doch ist diesem Verhalten durch einen einfachen Apparat leicht abzuhelfen. Eine Hohlschiene für den Oberarm, eine zweite für den Vorderarm, beide durch ein Charnier verbunden, dessen Drehpunkte der Axe des früheren Ellnbogengelenks entsprechen, sichern dem Vorderarm eine feste Bahn der Bewegungen, und wenn diese auch nicht mit voller Kraft ausgeführt werden können, so bleibt

doch die Hand und es bleiben die Finger mit ihrem unnachahmlichen Mechanismus. Auch von diesem mag einiges zerstört sein, aber immer bleibt bei richtiger Nachbehandlung mehr von ihm übrig, als eine künstliche Hand je wird besitzen können. v. Langenbeck hat zuerst auf den Werth dieser mechanischen Ergänzung der Schlotterverbindung nach Resectio cubiti die Aufmerksamkeit gelenkt und gute Apparate dieser Art construirt. Otis bestätigt diese Erfahrungen und Bidder hat sich bemüht, durch Stahlschienen, welche mittelst Heftpflasterstreifen an Vorderarm und Oberarm fixirt werden, in einem neuen Apparat noch mehr die physiologische Mechanik der Ellnbogenbewegungen nachzuahmen.

§ 402. Intermediäre Resectio cubiti. Partielle Resectio cubiti. Resection bei Ankylose.

Am Ellnbogengelenk ist die Zulässigkeit der intermediären Resection nach Verletzungen ganz besonders hervorzuheben, wenn auch schon im allgemeinen das ehemalige Verbot der intermediären Operationen in Anbetracht der antipyretischen Wirkung derselben nicht mehr aufrecht erhalten werden kann (vgl. § 292, allg. Thl.). Die Höhe des Fiebers zwingt uns geradezu, unter Umständen schon am 3. oder 5. Tag nach der Verletzung zu operiren. Die statistischen Nachrichten aus früheren Zeiten, aus welchen eine höhere Sterblichkeit der intermediär ausgeführten Ellnbogenresectionen erhellt, dürfen uns in der Ausführung derselben nicht beirren; denn erst das Princip der aseptischen Ausführung und Nachbehandlung der Operation sichert ihre antipyretischen Erfolge, welche früher nicht erzielt werden konnten. Aber auch in functioneller Beziehung ist es keineswegs empfehlenswerth, dass man erst die secundäre Periode des Wundverlaufs abwartet, um die Resection auszuführen. Allerdings ist die Ablösung des Periosts bei der Operation leichter, wenn man erst 14 Tage nach der Verletzung operirt, nachdem die entwickelte Eiterung zu einer Verdickung und Lockerung der Periostplatten geführt hat. Aber auch schon am 5. Tage ist das Periost hinreichend angeschwollen, um ohne Schwierigkeiten abgelöst werden zu können, und in dieser Zeit ist die paraarticuläre Entzündung noch nicht so weit fortgeschritten, dass die Sehnenscheiden, das paratendinöse und paramusculäre Bindegewebe zur narbigen Schrumpfung später kommen müssten. Deshalb erzielt man durch frühe Ausführung der Resection bessere functionelle Erfolge. Diese Schlussfolgerungen zu Gunsten der intermediären Ausführung der Ellnbogenresection werden durch die Statistik Gurlt's, welche eine höhere Sterblichkeit für die intermediären Resectionen in den letzten Kriegen (29,26 % gegen 21,59 % Sterblichkeit der primären, und 28,48 % Sterblichkeit der secundären Resectionen) ergiebt, keineswegs entkräftet. Man muss nur bedenken, dass in jenen Kriegen die Chirurgen der intermediären Resection abgeneigt waren und dieselbe nur in den allerschwersten Fällen ausführten, und dass ferner die unvollkommene Durchführung des aseptischen und antiseptischen Systems den intermediären Operationen nicht diejenige Sicherheit ihrer antiseptischen Wirkung gab, welche den intermediären Operationen in unserer heutigen Zeit zukommt.

Mit der Ausdehnung des entfernten Knochenstücks wird stets die Aussicht auf Bildung einer Schlotterverbindung steigen, und mit der Beschränkung der Resection muss die Aussicht auf Bildung einer Verbindung mit festen Bewegungsbahnen steigen. In letzterer Beziehung, was eben die Beschränkung der Resection betrifft, kann man auch bei ausgedehnten Schussfracturen etwas leisten, wenn man nur von einer allzu rigorösen Entfernung eines jeden verletzten Knochenstücks absehen will. Für die Gelenkeiterung und zur Beseitigung ihrer Gefahren genügt vollkommen die Entfernung der Gelenkkörper mit den Gelenkflächen. Finden sich über dieselben hinaus noch Knochensplitter, welche ganz aus ihrer Continuität

mit dem Knochenschaft gelöst sind, so soll man sie gewiss mit entfernen, aber mit sorgfältiger Abstreifung des Periost. Ihr Zurücklassen würde nur zur Verhaltung des Eiters und zur Nekrose der Splitter, zur Erhöhung der Entzündung und zur Verzögerung der Heilung führen. Dagegen ist es ganz überflüssig, etwa alle Knochentheile, so weit Fissuren laufen, zu entfernen; denn diese Fissuren stören die Heilung durchaus nicht, wenn nur durch die Resectionswunde für genügenden Abfluss des Eiters gesorgt wird. Deshalb habe ich immer die einfachen Fissuren der Knochen bei der Resectio cubiti unberücksichtigt gelassen, und ich habe nie Ursache gehabt, dieses Verfahren zu bereuen. Ebensowenig darf man sich bei ausgedehnten Schussfracturen darauf capriciren, dass an jedem Knochen die Operationswunde mit einer Sägefläche abschliesst. So habe ich oft bei schrägen Fracturen durch das untere Ende der Humerusdiaphyse den Gelenkkörper mit dem nach oben spitzig zulaufenden Fragment extrahirt, dagegen das nach unten spitzig zulaufende Fragment entweder intact gelassen oder nur an der Spitze etwas durch die schneidende Knochenzange oder durch die Stichsäge gekürzt. Dann schloss nach oben eine Fracturfläche ganz oder theilweise die Wunde ab; aber gewiss wird die Heilung unter diesem Verhältniss nicht leiden können, während die Bildung einer festeren Verbindung durch die Erhaltung eines längeren Knochenstücks mehr und mehr gesichert wird.

Sollen wir in Verfolgung dieses Princips der Erhaltung wenig verletzter Knochentheile nun nicht etwa eine partielle Resection machen, und etwa die intacte Ulna, oder den intacten Radius oder sogar den intacten Humerus mit den entsprechenden Gelenkflächen zurücklassen? Ist die partielle Resection des Gelenks nicht der totalen vorzuziehen? Diese Frage ist nicht mehr für die kriegschirurgische Praxis allein, sondern auch für die Resectionspraxis des Friedens von Bedeutung; und da durch das Ausschälen aller drei Knochen aus ihren Verbindungen die Resection immer etwas erschwert und verlängert wird, so sind partielle Resectionen am Ellnbogengelenk besonders häufig, und auch im letzten Kriege wieder ausgeführt worden.

Meine persönlichen Eindrücke im deutsch-französischen Kriege sprachen zu Ungunsten der partiellen Resection; und auf Grund derselben, sowie in Erwägung des Umstandes, dass jeder zurückgelassene Gelenkkörper eine Verhaltung der Wundsecrete bedingen kann, zögerte ich nicht, den Satz aufzustellen: *die partiellen Resectionen des Ellnbogengelenks sind verwerflich.* Dieser Satz wird jedoch von vielen Autoren bestritten, obgleich einzelne statistische Zahlen, wie z. B. von Saltzmann, Otis und L. Mayer zu Gunsten der totalen Resectionen sprechen. Die neueste Statistik der kriegschirurgischen Resectionen von Gurlt liefert kein Ergebniss, welches bestimmt zu Gunsten oder Ungunsten der partiellen oder totalen Resection benutzt werden könnte. Da noch heute eine grosse Neigung zur Ausführung partieller Resectionen besteht, so muss ich hervorheben, dass ich nicht nur quoad vitam, sondern auch quoad functionem eigentlich nur ungünstige Ergebnisse der partiellen Resection gesehen habe. Es entsteht zwar seltener Schlottergelenk, aber häufiger das umgekehrte Uebel, eine unbewegliche Verbindung, also nicht die erwünschte Nearthrose. Ich kann deshalb vor der Ausführung der partiellen Resection nur warnen, und *ganz besonders halte ich bei Synovitis granulosa die partielle Resection für fehlerhaft.* Man würde leicht in dem zurückgelassenen Knochen auch einen granulirenden Markherd zurücklassen und das Recidiv wäre unausbleiblich. *Auch muss bei Synovitis granulosa immer die Kapsel vollständig exstirpirt werden,* was von meinem Radialschnitt aus leicht gelingt, von dem Ulnarschnitt v. Langenbeck's aus schwieriger ist (vgl. § 399).

Wer übrigens trotzdem partielle Resectionen ausführen will, wird, wenn er den Humerus zurücklassen will, am besten v. Langenbeck's Ulnarschnitt, da-

gegen, wenn er das Olecranon zurücklassen will, am besten den von mir empfohlenen Radialschnitt zur Ausführung der partiellen Resection benutzen. Die Erhaltung des Olecranons kann auch durch die von Szymanowski zuerst empfohlene, später von Völker in einem Fall mit gutem Erfolg ausgeführte *osteoplastische Methode der Resection* erzielt werden. Bei derselben wird das Olecranon quer durchsägt und nach eventueller Resection des Humerus (Völker entfernte nur bei einer veralteten Luxation beider Vorderarmknochen den abgebrochenen Epicondylus int. — vgl. § 389 —) wird das Olecranon wieder durch Knochennaht vereinigt. Ob diese Methode nicht in manchen Fällen schwere Functionsstörungen zur Folge haben wird, muss die Erfahrung lehren.

Die Ausführung der Resection kann bei Contracturen und bei fibrösen Ankylosen von geringer Festigkeit nach den Regeln ausgeführt werden, welche oben für die Resectio cubiti bei frischen Entzündungen aufgestellt wurden. Bei festen Ankylosen, und besonders bei knöchernen Ankylosen, ist das Abhebeln der Gelenkflächen von einander natürlich unmöglich. Dann muss man mit der Stichsäge einen ganzen Keil aus den verschmolzenen Knochen herausnehmen, welcher die ankylosirten Gelenkflächen in sich trägt. Solche Operationen sind technisch schwer, aber besondere Regeln für ihre Ausführung können nicht aufgestellt werden. Der einfache ulnare Längsschnitt kann auch hier genügen, wenn auch die Isolation der Knochen und die Durchsägung sehr erschwert wird. In den letzten Jahren habe ich mehrfach für die Resection bei Ankylose meine Methode des radialen Längsschnitts benutzt, jedoch mit der Modification, dass der kleine ulnare Initialschnitt entsprechend dem Epicondylus int. nach Bedürfniss verlängert wird. Hierdurch wird die Schnittführung zu einer *bilateralen*, und diese halte ich jetzt für die zweckmässigste und leichteste Methode zur Resectio cubiti bei Ankylose.

§ 403. Geschwulstbildung in der Ellnbogengegend.

Was die Geschwülste an den Weichtheilen betrifft, so rücken noch die Lipome der Schultergegend (§ 382) nach unten bis zur Insertion des M. deltoides vor; auch wurden in § 382 schon die Sarkome der Muskeln (des M. biceps und M. triceps) am oberen Theil des Oberarms erwähnt. Am unteren Theil des Oberarms sind diese Geschwülste sehr selten; ebenso am oberen Theil des Vorderarms. Die Ellnbogengegend selbst zeichnet sich durch das Vorkommen des Aneurysma varicosum und anderer *Aneurysmen der A. brachialis*, sowie endlich durch das *Hygrom des Olecranonschleimbeutels* aus. Während nun die Aneurysmen schon § 395 beschrieben wurden, fand auch das Hygrom des Olecranonschleimbeutels schon insofern seine Erwähnung, als dasselbe aus einem chronischen Hydrops dieses Schleimbeutels (vgl. § 395) sich entwickelt. Die Hyperplasie der Synovialis führt zu papillären Wucherungen, aus deren Abschnürungen die sogenannten Reiskörper (Corpora oryzoidea, vgl. § 113, allg. Thl.) hervorgehen. In alten Hygromen des Olecranonschleimbeutels kann die Geschwulst mit einer grossen Zahl solcher freien Körper gefüllt sein. In einigen Fällen von hochgradiger und allgemein über den ganzen Körper verbreiteter Arthritis urica (vgl. § 511) fand ich den Schleimbeutel des Olecranon mit harnsauren Salzen prall gefüllt und bis zu Taubeneigrösse geschwollen. Auch an der an der Beugeseite ziemlich tief gelegenen *Bursa des M. biceps* kommen Hygrome, aber viel seltener, als an dem Olecranonschleimbeutel, zur Beobachtung. Die freien Gelenkkörper des Ellnbogengelenks wurden schon § 394 erwähnt.

Ferner mag noch ein Fall von Myxom des N. ulnaris erwähnt werden, in welchem ich die Exstirpation machte. Mit dieser kurzen Aufzählung von Geschwülsten der Ellnbogengegend soll nicht etwa gesagt sein, dass nicht noch andere Geschwülste, wie z. B. Capillarangiome (Telangiektasien § 270, allg. Thl.), mela-

notische Hautsarkome (§ 273, allg. Thl.) vorkämen; gewiss kommen solche Geschwülste vor, aber sie sind selten und gewähren kein besonderes Interesse. Ein Epithelialcarcinom der Ellnbogengegend beobachtete Esmarch.

Die cubitalen Lymphdrüsen, deren entzündliche Anschwellung § 395 erwähnt wurde, zeigen zur eigentlichen Geschwulstbildung (scrofulöse Lymphome, Lymphosarkome u. s. w.) keine Neigung. Nur bei allgemeiner Syphilis schwellen sie in der Form von kleinen, schmerzlosen Bubonen (§ 298) an. Da sie nun selten Sitz einer gewöhnlichen septischen Lymphadenitis sind, so befühlt man besonders diese Cubitallymphdrüsen am Innenrand des unteren Theiles des M. biceps, wenn es gilt, die allgemeine Syphilis diagnostisch festzustellen. Im positiven Fall findet man eine oder zwei harte Lymphdrüsen, welche zwischen der Grösse einer Erbse und einer Haselnuss schwanken.

Nicht nur in Betreff der Geschwulstbildung an den Weichtheilen, sondern auch an den Knochen ist die Ellnbogengegend so interesselos, wie kaum irgend eine Gegend des ganzen Körpers. Sarkome am unteren Ende des Humerus und am oberen Theil der Vorderarmknochen sind sehr selten. Nur in einem Fall sah ich ein Sarkom der Ulna; die Operation wurde abgelehnt. v. Langenbeck exstirpirte wegen eines grossen Sarkoms, welches in der Schwangerschaft entstanden war, die ganze Ulna mit gutem Erfolg.

Der *Processus supracondyloideus* ist eine eigenthümliche, congenital veranlagte Bildung, welche auch erblich vorkommt (Struthers, P. Vogt). Mehrere Centimeter oberhalb des Epicondylus int. humeri entwickelt sich ein Knochenfortsatz, welcher hakenförmig nach unten gekrümmt ist. Er entspricht einer überzähligen Apophyse. Von ihm entspringt der M. pronator teres, und die A. brachialis, sowie die begleitenden Nerven verlaufen hinter dem abnormen Knochenfortsatz (Gruber).

§ 404. Sequestrotomie am Humerus. Amputatio brachii. Exarticulatio cubiti.

Die infectiöse Osteomyelitis ist am Humerus nicht allzu selten, und zwar befällt sie häufiger die obere, als die untere Hälfte des Schaftes. Die Sequesterbildung (vgl. § 92, allg. Thl.) reicht oft bis zu der oberen Epiphysenknorpelscheibe, so dass unterhalb der Tubercula eine eiterig-granulirende Epiphysentrennung stattfindet. Wenn nun ein Totalsequester der oberen Hälfte des Humerusschaftes entsteht, so kann die etwas anschwellende Form der oberen Diaphysengrenze den Verdacht erwecken, dass der Schulterkopf mit entfernt worden sei; eine Durchsägung des Sequesters von oben nach unten weist das Fehlen des Epiphysenknorpels in demselben nach und beweist damit, dass der Kopf in der Cavitas glenoidalis zurückgeblieben ist. Es scheint sogar, als ob die erste Schultergelenkresection, welche Ch. White (1768) ausführte, keine echte Gelenkresection, sondern nur eine Decapitation des Humerusschaftes dicht unterhalb des Epiphysenknorpels gewesen ist. Auch kommt die milde Form der infectiösen Osteomyelitis, welche Ollier als Périostite albumineuse bezeichnete und welche wir am Femur noch genauer beschreiben werden (§ 477), zuweilen auch am Humerus vor. Uebrigens ist *die Sequestrotomie am Humerus* nicht besonders schwierig. Die Fisteln liegen meist an der hinteren Fläche des Oberarms, fern von den grossen Gefässen; ebenso pflegen die Cloaken zu liegen. Es genügt deshalb, auf die allgemeinen Regeln des § 286, allg. Thl. hinzuweisen; nur ist die Schonung des N. radialis, welcher an der hinteren Fläche des Humerus liegt und durch die Sequesterlade etwas verschoben werden kann, dringend zu beachten, so dass die Dilatation der Fistelgänge in der Tiefe nur durch stumpfe Dehnung, nicht mit dem Messer geschehen darf. — An der Ulna ist die Osteomyelitis acuta schon ziemlich selten, noch seltener

am Radius; syphilitische Periostitis und Ostitis kommt an beiden Knochen etwas häufiger vor. Besondere Regeln der Sequestrotomie sind für diese Knochen nicht aufzustellen.

Die Amputatio brachii wird am häufigsten durch schwere Verletzungen, besonders durch Zertrümmerungen des Vorderarms indicirt. Im § 387 wurde schon erwähnt, dass diese Operation, wenn sie noch ausführbar ist, in der Regel der Exarticulatio humeri vorzuziehen ist. Nur bei Sarkomen am unteren Ende des Humerus muss die Exarticulatio humeri bevorzugt werden, weil bei der Amputation im Knochenstumpf secundäre Geschwulstknoten zurückgelassen werden können (vgl. § 489).

Die Amputatio brachii ist von allen grösseren Amputationen die einfachste. Ihre Sterblichkeit betrug im amerikanischen Kriege 21,4 %. Es genügt, einen zwei-zeitigen Cirkelschnitt auszuführen (vgl. § 321, allg. Thl.); doch ist selbstverständlich auch die Bildung eines Lappens von irgend einem Theil nicht ausgeschlossen, wenn etwa die Ausdehnung der Verletzung auf einer Seite nach oben die Lappenbildung auf der andern Seite vorzeichnet, weil dann mit dem Cirkelschnitt zuviel geopfert werden müsste. Die Compression der A. brachialis zur vorläufigen Blutstillung geschieht entweder bei leicht abducirtem Arm durch die Hand eines Gehülfen in der Achselhöhle, wobei die Arterie gegen das Caput humeri angedrängt wird, oder auch gegen die Innenfläche des Humerus unterhalb der Achselhöhle; an der letzteren Stelle kann auch ein Tourniquet benutzt werden (vgl. § 298, allg. Thl.). Die Sägefläche des Humerus ist in der ganzen Länge des Humerusschaftes von geringer Ausdehnung, so dass ein niedriger Cylinder oder ein relativ kleiner Lappen genügt, um den Stumpf zu decken. Die Muskelschichten liegen so, dass die äusseren stark zurückweichen, während die inneren Schichten (M. brachialis und die beiden seitlichen Köpfe des M. triceps) vom Humerus selbst entspringen und wenig zurückweichen. Man kann die letzteren mit dem Elevatorium und in Verbindung mit dem Periost nach oben am Knochen zurückstreifen und dann so weit nach oben durchsägen, dass ein kleiner Periostcylinder die Markhöhle verschliesst. Stromeyer empfiehlt, besonders darauf zu achten, dass vor dem Ansetzen der Säge der dicht am Periost gelegene N. radialis durchschnitten ist, damit der Nerv nicht von der Säge durchrissen wird. Man unterbindet die A. brachialis, die Vena brachialis, die A. profunda brachii und die Aeste der A. A. collaterales. Bei Cirkelschnitt vernäht man von links nach rechts, so dass Drainröhren mit senkrechtem Verlauf in dem obern und untern Wundwinkel liegen. Die Sterblichkeit nach Amputatio brachii ist sehr gering.

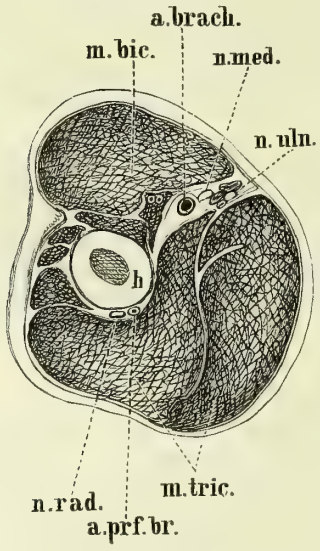

Fig. 280.
Durchschnitt des Oberarms in seiner Mitte. h. Sägefläche des Humerus. m. bic. M. biceps. m. tric. M. triceps. a. brach. A. brachialis. n. med. Nerv. medianus. n. uln. Nerv. ulnaris. a. prf. br. Art. profunda brachii. n. rad. Nerv. radialis.

Die *Exarticulatio cubiti* ist eine kunstvollere Operation als die Amputatio brachii; auch hat sie den Nachtheil, dass sie, entsprechend dem grösseren Umfang, welchen die Extremität in der Gelenkgegend wegen der zahlreichen, hier entspringenden Muskelbäuche zeigt, eine grössere Wundfläche setzt. Trotzdem

ist sie, wo sie noch ausführbar erscheint, entschieden der Amputatio brachii vorzuziehen; denn die grössere Länge des Stumpfs gewährt bessere Function und die bessere Anpassung eines künstlichen Arms (§ 353, allg. Thl.). Uhde hat durch eine genaue Statistik von 67 aus der Literatur gesammelten Fällen nachgewiesen, dass die Exarticulatio cubiti eine etwas geringere Sterblichkeit aufweist, als die Amputatio brachii, aber eine etwas höhere als die Amputatio antibrachii. Wenn noch ein Stück des Vorderarms gerettet werden kann, so ist wieder die hohe Amputation des Vorderarms der Exarticulation des Ellnbogengelenks aus functionellen Gründen vorzuziehen. Deshalb wird die Exarticulatio cubiti nur selten ausgeführt.

Die beste Schnittführung für die Exarticulatio cubiti ist der Cirkelschnitt, welcher drei Querfinger (ungefähr 8 Ctm.) unterhalb der Gelenkspalte geführt werden muss. Eine solche Fläche von Haut ist zur Stumpfbedeckung nothwendig, weil die Haut besonders an der Beugeseite des Gelenks stark zurückweicht. Dieses Zurückweichen erleichtert nun auch den weiteren Verlauf der Operation. Man braucht nur mit wenigen Schnitten die Verbindungen der Haut mit der Fascie zu lösen, um dann mit schräg nach oben gerichteter Messerschneide die Muskeln an der Beugeseite zu trennen und so in das Gelenk einzudringen. Nun werden die beiden Seitenbänder durchschnitten, und nachdem nun die beiden Vorderarmknochen nach hinten durch Ueberstreckung abgehebelt wurden, löst man das Olecranon aus der sehnigen Hülle des M. triceps nach hinten ab. Dieser Akt ist keineswegs so schwer, dass man etwa nöthig hätte, das Olecranon an der Basis abzusägen, wie Dupuytren zur Erleichterung der Operation vorschlug. Es würde hierdurch ein Recessus des Gelenks zurückbleiben, in welchem Wundsecrete sich verhalten könnten. Noch weniger ist der Rath Szymanowski's zu beachten, welcher die Gelenkfläche des Humerus und das Olecranon abzusägen vorschlägt, um dann ähnlich, wie bei Pirogoff's Fussamputation die Sägefläche des Calcaneus auf die Sägefläche der Tibia aufgepflanzt wird (vgl. § 546), hier die Sägefläche des Olecranon auf die Sägefläche des Humerus aufzupflanzen. Hier ist das nur eine Künstelei ohne wesentlichen Zweck. Man unterbindet die A. brachialis und die Aeste des Rete arteriosum cubiti. Die Haut wird, entsprechend der Breitenausdehnung der Humerusfläche, von oben nach unten zusammengenäht; das Hauptdrainrohr liegt demnach von links nach rechts in querer Richtung. Doch kann man ein kurzes senkrechtes Drainrohr in ein Knopfloch einlegen, welches man, entsprechend der Hautdecke des Olecranon, in die Haut hinten einschneidet.

Nach Amputatio brachii können an dem Stumpf in den relativ zahlreichen und umfangreichen Nervenstümpfen *Neurome* entstehen. Sie scheinen am Oberarm nach Amputation relativ häufig vorzukommen. In Betreff derselben ist § 319, allg. Thl. zu vergleichen. Die Exstirpation dieser Neurome ist nicht allzu schwierig; doch muss die benachbarte A. brachialis geschont werden.

Ueber Amputatio antibrachii vgl. § 429.

ACHTUNDZWANZIGSTES CAPITEL.

Die Verletzungen und Krankheiten des Handgelenks und seiner Umgebungen (einschliesslich des unteren Theils des Vorderarms), der Hand und der Finger.

§ 405. Die Luxation des Handgelenks. Fractura radii.

Wie wir am Ellnbogen die Reihe der Verletzungen mit der wichtigen Gruppe der Luxationen eröffneten, so mag auch hier die Luxation der Hand im Radio-

carpalgelenk (Gelenk zwischen dem Radius und der ersten Handwurzelknochenreihe) vorausgestellt werden, weil die häufigste und deshalb wichtigste Verletzung des Skelets in der Gegend der Handwurzel, nämlich die Fractura radii oberhalb des Radiocarpalgelenks, nur aus der Mechanik der luxirenden Bewegung dieses Gelenks erklärt werden kann.

Die *Luxationen des Radiocarpalgelenks* wurden in früherer Zeit für sehr häufig gehalten; man glaubte in vielen Fällen zu beobachten, dass die Hand auf die Dorsalfläche des Radius luxirt sei. Aber es lag ein Irrthum in der Beobachtung vor, welchen wir durch die Arbeiten von Dupuytren, Collis u. A. als solchen erkannt haben. Wir wissen jetzt, *dass man irriger Weise dislocirte Fracturen des untern Radiusendes früher für Luxationen hielt.* Uebrigens kann das Vorkommen einer wirklichen Luxation des Radiocarpalgelenks nicht bezweifelt werden, wie es von Dupuytren geschah; nur ist diese Luxation so selten, dass ich bekennen muss, niemals eine echte Luxation dieser Art gesehen zu haben, während die Fractur des unteren Radiusendes nahe dem Gelenk zu den alltäglichsten Verletzungen gehört. Voillemier wies am Präparat die Luxation des Handgelenks nach, und Tillmanns hat aus der gesammten Literatur 24 gut beglaubigte Fälle von Luxationen zwischen dem Carpus und dem Vorderarmknochen gesammelt, darunter 13 Fälle, in welchen die Hand auf die dorsale, 11 Fälle, in welchen die Hand auf die volare Fläche des Radius luxirt war; von ihnen waren jedoch nur 14 Fälle eine reine Luxation ohne Fractur. Die beiden Processus styloidei (ulnae und radii) müssen an der Volarfläche (oder bei Luxation der Hand auf die volare Fläche an der Dorsalfläche) deutlich fühlbar sein, während sie bei Fractura radii mit dorsalwärts dislocirt werden. Die Reposition einer solchen Luxation kann durch einfaches Anziehen der Hand geschehen und wird keine Schwierigkeit finden, weil die Luxation nicht anders, als nach Einreissen sämmtlicher Bänder erfolgen kann.

Die Fractur am unteren Ende des Radius (von englischen Autoren auch als Collis' fracture bezeichnet, nach dem Autor, welcher diese Fractur zuerst beschrieb), von welcher man annimmt, dass sie beinahe ein Dritttheil aller Knochenbrüche darstellt (Goyrand), bildet in ähnlicher Weise das Aequivalent für die Luxationen dieses Gelenks, wie die Malleolenfracturen für die Luxationen der hinteren Fusswurzelgelenke (§§ 500—504). Wie wir dort die grössere Festigkeit der Gelenkbänder, die geringere Festigkeit der Knochensubstanz an der Bandinsertion als Ursache von Abreissungen der Malleolen kennen lernen werden, so liegt bei den Radiusfracturen der eigenthümliche Fall vor, dass ein sehr breites Band den Knochen in seiner ganzen Quere abreisst, weil der Knochen geringere Cohärenz an der Insertionsstelle besitzt, als das Band in seiner Substanz. Diese Mechanik wurde durch Lecomte durch Leichenversuche festgestellt. Das schuldige Band ist das Ligamentum carpi volare profund.; wäre sein Gewebe nicht durch seine Masse und feste Structur schwer zerreisslich, so würden die Luxationen des Radiocarpalgelenks gewiss sehr häufig sein. Die luxirende Bewegung, welche auf die Handwurzel gewöhnlich einwirkt, ist die dorsale Flexion, wenn bei dem Fallen des Körpers die vorgestreckte Hand den Fall aufzuhalten sucht. Dann reisst das Band an seiner Insertionsstelle das Gelenkende des Radius 2—3 Ctm. oberhalb der Gelenkfläche ab, und die fortgesetzte Bewegung der Dorsalflexion dislocirt die Hand mit dem Radiusfragment auf die Dorsalfläche des Vorderarms (Fig. 281 b). So entsteht dann ein Bild, welches leicht mit der Luxation der Hand auf das Dorsum antibrachii verwechselt werden könnte. Aber wenn auch im klinischen Bilde die Symptome der Luxation hervortreten sollten, so kann man sicher sein, dass trotz alledem eine Fractur vorliegt; die Reposition, welche Crepitation und abnorme Mobilität der Fragmente wahrnehmen lässt, stellt die Diagnose

sicher. Die Fracturlinie verläuft zuweilen ziemlich rein in querer Richtung, häufig aber auch in schräger Richtung, und zwar von der Volarseite gegen die Dorsalseite ansteigend, so dass die dorsale Fläche des abgerissenen Fragments etwas länger ist, als die volare.

Ausser der erwähnten Dislocation der Hand mit dem unteren kurzen Bruchstück des Radius nach der Dorsalseite kann die Hand auch noch mit dem Bruchstück des Radius im Sinne der radialen Abduction abgeknickt werden (Fig. 281 a); d. h. man erkennt eine solche Stellung der Hand, dass ihr Daumenrand mit der radialen Begrenzung des Vorderarms einen stumpfen Winkel bildet, dessen Scheitel ulnarwärts gerichtet ist. Diese Dislocation hängt von der Richtung der verletzenden Gewalt ab und fehlt in vielen Fällen. Wenn sie vorhanden ist, bildet das Capitulum ulnae eine deutliche Hervorragung. Ueber die Fractur des Proc. styloides ulnae, welche bei dieser Dislocation erfolgen kann, ist § 407 zu vergleichen. Wenn die Gewalt in umgekehrter Richtung, d. h. im Sinne der ulnaren Abduction einwirkt, so wird die Hand gegen das Ulnaköpfchen angedrängt, und dann wird es zur Fractur nicht kommen, weil das elastische Polster der Cartilago triangularis, welche zwischen das Ulnaköpfchen und die erste Handwurzelreihe eingelagert ist, die einwirkende Gewalt aufnimmt und durch seine Compression dieselbe ausgleicht. Doch giebt Bardeleben an, in drei Fällen eine Fractura ulnae nach Auffallen auf die Dorsalfläche der Hand beobachtet zu haben. Bei bedeutendem Bluterguss kann es schwer sein, mit dem Auge die Dislocation der Radiusfractur zu erkennen; dann muss die Palpation eintreten, um durch Fingerdruck den Bluterguss zu verdrängen und die dislocirten Kanten der Bruchflächen zu betasten, deren eine, die dorsale Kante des unteren Bruchstücks, unter den Streckmuskeln auf der Dorsalfläche, deren andere, die volare Kante des oberen Bruchstücks, unter den Beugemuskeln auf der Volarfläche des Vorderarms, die letztere weniger deutlich als die erstere, zu erkennen ist. Endlich giebt es auch Fracturen am unteren Radiusende ohne erkennbare Dislocation; dann ist der Bruchschmerz die einzige Erscheinung, nach welcher die Diagnose gestellt werden muss (vgl. § 78, allg. Thl.), und diese Erscheinung muss als genügend erachtet werden, die Fractur als solche zu erkennen und zu behandeln. Denn wenn auch die Verletzung nur in einer Quetschung bestände, so wäre es kein Unglück, dass die Quetschung als Fractur behandelt wird; wenn aber umgekehrt die Fractur nicht erkannt und nicht richtig behandelt wird, so können hieraus schwere Functionsstörungen hervorgehen.

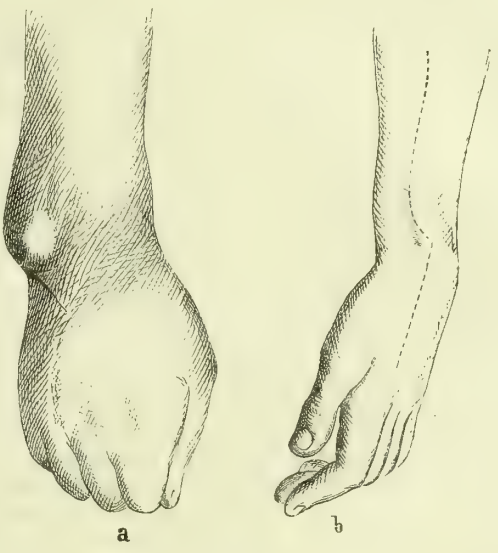

Fig. 281.

Die typischen Dislocationen bei Fractur des unteren Endes des Radius. a. Die radiale Abductionsstellung. b. Die Bajonettknickung an der Handwurzel, bedingt durch die Dislocation des unteren Fragments nach der Dorsalfläche. Die gestrichelte Linie zeigt die Knickung zwischen der Längsaxe des Vorderarms und der Längsaxe der Hand.

Die Fractur des unteren Radiusendes hinterlässt bei jüngeren Leuten nach richtiger Behandlung (§ 406) keine wesentlichen Störungen der Function und heilt durch Callusbildung im Verlauf von ungefähr vier Wochen. Die Fracturen des unteren Radiusendes sind aber deshalb von besonderer Bedeutung, weil ein ungünstiger Heilungsprocess der Fractur sehr unangenehme Störungen in den Bewegungen der Hand und der Finger hinterlassen kann. Bei mangelhafter Reposition der Fractur oder bei mangelhaft immobilisirenden Verbänden, wie z. B. bei den leider immer noch für diese Fracturen so üblichen Schienenverbänden, entwickeln sich bedeutende Callusbildungen, und die junge Knochensubstanz wuchert dann zwischen die Sehnenscheiden, während in diesen adhäsive Entzündungsprocesse verlaufen. Das Resultat kann dasselbe sein, wie bei schweren Handgelenkentzündungen: völlige Unbeweglichkeit der Finger. Die sorgfältigste Reposition der Fragmente in ihre normale Stellung, die Immobilisation durch den vollkommensten Contentivverband schützen gegen diese traurigen Folgen, und nur bei alten Leuten, welche Neigung zur Poly-Panarthritis haben, sieht man trotz aller Vorsichtsmaassregeln nach den Radiusfracturen Bewegungsstörungen entstehen, welche auf die traumatisch angeregte Panarthritis (§ 106 Schluss, allg. Thl.) und auf Synovitis hyperplastica laevis in den Sehnenscheiden zu beziehen sind. Bei alten Leuten muss deshalb die functionelle Prognose der Fractur des unteren Endes des Radius immer als zweifelhaft bezeichnet werden.

Das dorsale Band, welches die Handwurzelgelenke überzieht, zeigt eine ähnliche Festigkeit, wie das volare; und wenn eine Verletzung zur forcirten Volarflexion der Handwurzel führt, so schützt das dorsale Band ebenso wirksam gegen die Luxation, wie es auch in gleicher Weise den Radius abreissen kann. So pflegt weder die volare noch die dorsale Flexion der Handwurzel zu einer Luxation zu führen. Doch sind Verletzungen durch forcirte Volarflexion recht selten; deshalb erkennt man auch selten eine Fractur des unteren Radiusendes mit Dislocation der Hand und des unteren Bruchstückes gegen die volare Fläche des Vorderarms, wie diese Dislocation nach der Art der einwirkenden Gewalt stattfinden muss. Linhart hat durch Leichenversuche dargethan, dass eine gewaltsame volare Flexion zu einem Abriss des unteren Radiusendes durch Spannung des dorsalen Bandes führen kann.

§ 406. Zur Behandlung der Fractura radii.

Die Reposition der dislocirten Fractur muss mit grosser Sorgfalt geschehen, weil eben die Functionen der Hand und der Finger durch das Fortbestehen der Dislocation schwer bedroht sind (§ 405). Man umfasst mit der einen Hand die Hand des Verletzten, als ob man mit ihm einen kräftigen Händedruck wechseln wollte, mit der andern Hand umfasst man den Vorderarm oberhalb der Fractur. Nun zieht man die dislocirte Hand in der Längsrichtung, entsprechend der Längsaxe des Vorderarms, kräftig an und benutzt zugleich den Daumen der Hand, welche den Vorderarm zum Zweck des Gegenzugs umfasst hält, um das dorsalwärts dislocirte untere Bruchstück in die normale Stellung volarwärts zu drängen. Dieses Verfahren ist nicht so schmerzhaft als der *Handgriff von* Bonnet, welcher in einer kräftigen Volarflexion der Hand besteht. Die erzielte Reposition wird dadurch erhalten, dass nun die Hand, welche den Vorderarm umfasste, gegen den Ellnbogen gleitet, dagegen die Hand, welche die dislocirte Hand anzog, etwas gegen die Finger geschoben wird; so wird der Raum für die Anlegung des Gypsverbandes gewonnen. Doch muss bis zur Vollendung und Erhärtung des Gypsverbandes der Zug beider Hände fortwirken. Der Gypsverband umfasst mit den Touren der Spica manus die Mittelhand und Handwurzel, sowie durch die Fascia antibrachii den ganzen Vorderarm bis zum Ellnbogen (vgl. Fig. 155 und 156,

§§ 338 und 339, allg. Thl.); auch kann man den Ellnbogen in rechtwinklig gebeugter Stellung in den Verband aufnehmen, wenn auch in dieser Beziehung die allgemeine Regel, wonach die beiden der Fractur zunächst gelegenen Gelenke durch den Verband fixirt werden müssen (§ 86, allg. Thl.), nicht immer streng befolgt zu werden braucht. Die Fracturgegend muss durch eine Lage Watte gegen den Druck des Verbandes geschützt werden. Die Hand soll in der Mitte zwischen den Extremen der Pronation und Supination, d. h. so stehen, dass die Volarfläche der Hand, wenn nun der Vorderarm in die Mitella (§ 370, Fig. 263) gelegt wurde, der Vorderfläche der Bauchwand parallel steht. Bei starker Dislocation muss nach 10—14 Tagen ein Wechsel des Gypsverbandes stattfinden, um eine etwa noch vorhandene Dislocation bei dieser Gelegenheit noch zu erkennen und zu beseitigen. Wenn die Muskeln der reponirenden Bewegung zu viel Widerstand entgegensetzen, so ist die Anwendung der Narkose zulässig. Bei fehlender Dislocation genügt das Anlegen eines Pappwatteverbandes von ähnlicher Ausdehnung, wie dieselbe oben für den Gypsverband vorgeschrieben wurde.

Vor Einführung des Gypsverbandes hat man für die Behandlung der Fracturen des unteren Endes des Radius eine grosse Zahl von Schienenverbänden erfunden, welche jetzt als ziemlich überflüssig zu betrachten sind. Ich erwähne beispielsweise *den Schienenverband mit graduirten Compressen.* Weil man eine, mit den thatsächlichen Beobachtungen in Widerspruch stehende, grosse Besorgniss hatte, dass eine Verwachsung zwischen beiden Vorderarmknochen durch Callus stattfinden und hierdurch die Bewegung der Pronation und Supination aufgehoben werden könne, so legte man einen schmalen Leinwandstreifen in der Linie des Interossealraums auf und deckte ihn mit immer breiteren Streifen zu. So entstand ein prismatischer Körper, dessen untere Kante von der Dorsalseite her in den Zwischenknochenraum durch die Binde eingepresst werden sollte. Wie jene Gefahr, mit Ausnahme ganz vereinzelter Fälle (R. Volkmann), eine Illusion ist, so war es auch eine Illusion, anzunehmen, dass durch diese graduirten Compressen wirklich die Vorderarmknochen auseinander gehalten werden könnten. Ferner legte man *gepolsterte Dorsalschienen* an und zog durch Bindentouren die dislocirten Fragmente gegen diese an. Dann formte man *volare Schienen mit winklig abgebogenem Vordertheil für die Hand,* um ihre radial-abducirte Stellung in eine ulnar-abducirte überzuführen. Diese Schienen wurden wegen ihrer Abbiegung, welche dem Griff einer Pistole entspricht, auch als *Pistolenschienen* (Dupuytren, Nélaton) bezeichnet. Zu dem gleichen Zweck wurde empfohlen, den Vorderarm der Art in eine Mitella zu legen, dass die Hand mit dem ulnaren Rand über den Rand der Mitella zu liegen kam und durch ihre eigene Schwere in der Richtung der ulnaren Abduction sich abknickte. Andere Vorrichtungen mögen hier unerwähnt bleiben; denn mit einer genauen Beschreibung aller Vorrichtungen und Apparate, welche man jemals für die Behandlung der Radiusfracturen angegeben hat, könnte man Bogen füllen.

Nach Entfernung des Verbandes, bei Kindern 3, bei Erwachsenen 4 Wochen nach der Verletzung, muss nun eine Nachbehandlung zur Wiederherstellung der Functionen sorgfältig eingeleitet werden, besonders bei älteren Leuten, welche in Betreff der Functionen ihrer Hand und der Finger sehr gefährdet sind. Das wichtigste bei dieser Nachbehandlung sind die *passiven Bewegungen im Handgelenk und an den Fingern,* besonders die methodischen Beugebewegungen der Finger, welche den Verwachsungen der Sehnen mit den Sehnenscheiden an der Handwurzel entgegen arbeiten und etwa schon vorhandene Adhäsionen dehnen und beseitigen sollen. Diese Bewegungen werden am besten vorgenommen, nachdem eben ein warmes Handbad von der Dauer einer Viertelstunde vorausgegangen ist. Von geringerem Belang ist die Anwendung spirituöser Einreibungen, welche

aber bei den Laien sehr beliebt sind, und die elektrische Behandlung; doch kann die letztere zur Kräftigung der Muskeln am Vorderarm empfohlen werden. Bei entwickelter Panarthritis können Carbolinjectionen (§ 44, allg. Thl.) die Behandlung unterstützen. Auch bei der grössten Sorgfalt gelingt es nicht immer, älteren Leuten nach Heilung der Radiusfractur wieder die vollständige Function der Hand und der Finger zu verschaffen. Dass bei frischer Verletzung die Reposition vollständig bewirkt und die Retention durch die ersten vier Wochen genau mittelst Gypsverbands erhalten werde, ist übrigens mindestens ebenso wichtig, als die hier empfohlene Nachbehandlung.

§ 407. Fractura antibrachii. Fractura ulnae.

Die Fractur beider Vorderarmknochen liegt in der Regel etwas höher, als die typische Fractur am Gelenkende des Radius, und ist etwas weniger häufig als diese, doch immerhin häufig genug, besonders im kindlichen Alter, wo die weich-elastische Beschaffenheit der unteren Epiphyse des Radius das Abbrechen dieser Epiphyse nur selten zu Stande kommen lässt. So kann auch die Fractur beider Vorderarmknochen bis zur Grenze zwischen dem unteren und mittleren Dritttheil des Vorderarms durch Fall auf die Hand, also durch indirecte Gewalt zu Stande kommen; höher nach oben, im mittleren und oberen Dritttheil des Vorderarms, werden die Fracturen beider Vorderarmknochen immer seltener und entstehen hier meistens durch directe Gewalt. Die Dislocation entspricht, wenn sie vorhanden ist, in der Regel der normalen Krümmung beider Vorderarmknochen, welche einem, gegen die Volarseite concaven Bogen entspricht; die Dislocation stellt eine Ueberspannung dieses Bogens dar, indem die winklige Knickung so stattfindet, dass der Scheitel des Winkels gegen die Dorsalfläche des Vorderarms gerichtet ist. In Betreff der Diagnose und Behandlung bedarf es keiner besonderen Regeln. Die Reposition wird mit beiden Händen bewirkt, von denen die eine oberhalb, die andere unterhalb der Bruchlinie den Vorderarm umfasst. Bei Kindern kommen hier besonders häufig Infractionen vor, welche es nothwendig machen können, dass man die verbogenen Knochen durch Vermehrung der traumatischen Biegung erst vollends bricht, bevor man die Reposition bewerkstelligen kann (vgl. § 85, allg. Thl.). Eine sorgfältige Reposition der Fragmente ist besonders auch deshalb nothwendig, weil bei supinirter Stellung des einen Bruchstücks und bei pronirter Stellung des anderen Bruchstücks nach der Heilung des Bruchs Hindernisse für die Supinations- und Pronationsbewegung eintreten können (B. Schmidt). Volkmann beobachtete, dass nach mangelhafter Reposition und Retention der Fragmente das Ligam. interosseum zum Hinderniss für Pro- und Supination wurde. Die Contentivverbände, welche man zur Sicherung der Retention anlegt, sollen hier in der Regel von den Fingern bis über das Ellnbogengelenk hinaus reichen. So sichert man den Vorderarm vor den Bewegungen der Pronation und Supination, welche eine Dislocation der Bruchstücke bewirken können. Die functionelle Prognose dieser Fractur beider Vorderarmknochen ist im allgemeinen besser, als die Prognose der Fractur des unteren Radiusendes (§ 405), weil die Sehnenscheiden der Streck- und Beugesehnen an der Handwurzel bei der ersteren Verletzung unberührt bleiben. Auch sind Verwachsungen der beiden Knochen durch Callus bei ihrer grösseren Entfernung von einander noch weniger zu besorgen.

An der Ulna müssen wir *die Fractur des Processus styloides ulnae* von den Fracturen des Ulnaschaftes trennen. Die Fractur des Proc. styloides ulnae ist eine häufige Begleiterscheinung der typischen Fractur des unteren Radiusendes, besonders dann, wenn diese letztere Fractur mit einer starken Radialabduction

der Hand verbunden ist (§ 405). Diese Bewegung der Hand ergiebt eine bedeutende Spannung des Ligam. laterale ulnare; da aber die Substanz dieses Bandes fester ist, als die Knochensubstanz des Proc. styloides, welcher von dem Band umfasst ist, so reisst die Spitze des Proc. styloides ab. An Präparaten findet man, dass die Heilung dieser Fractur nur durch fibröses Gewebe, nicht durch Callus geschieht. Die Callusbildung bleibt aus, weil das Periost durch das gefässlose Gewebe des Bandes vertreten ist; auch bleibt zwischen den Fragmentflächen in der Regel eine Diastase, welche eben durch das fibröse Gewebe ausgefüllt wird. Uebrigens gehen Functionsstörungen aus dieser Abrissfractur des Proc. styloides ulnae nicht hervor. In seltenen Fällen wird auch der Proc. styloides ulnae für sich durch die Einwirkung eines kantigen Körpers abgebrochen, ohne dass jedoch diese Fractur sich anders verhält, als die eben beschriebene Abrissfractur.

Die Fracturen des Ulnaschaftes geschehen fast ausnahmslos durch directe Gewalt und zwar besonders häufig dadurch, dass ein durch Stockschlag Bedrohter den Arm erhebt, um den Kopf zu schützen, wobei der ulnare Rand des Vorderarms von dem Schlag betroffen wird; man kann deshalb diese Fracturen auch als *Parirfracturen der Ulna* bezeichnen. Diese Fracturen gehören zu den harmlosesten Verletzungen. Verschiebungen der Fragmente sind in der Regel nicht vorhanden; nur in einzelnen Fällen wird, besonders bei Comminutivfractur, das eine oder andere Fragment ein wenig gegen den Zwischenknochenraum dislocirt. Der unverletzte Radius dient als Schiene für die gebrochene Ulna und hält ihre Fragmente in richtiger Stellung. Deshalb heilen auch diese Fracturen ziemlich erscheinungslos ohne besondere Behandlung. Wenn man die Diagnose gestellt hat, so ist die Anlegung eines leichten Schienenverbandes zwar nicht dringend nothwendig, aber doch auch nicht ganz überflüssig, weil doch der Arm für einige Wochen nicht gebraucht werden kann und die Verletzten durch den Verband von verfrühten Versuchen, die Arbeit wieder aufzunehmen, abgehalten werden. Bei bedeutendem Bluterguss liegt derselbe nahe der gequetschten äusseren Haut; man hat dann durch Auflegen einer feuchten Carbolplatte die gequetschte Haut vor dem Eindringen von Spaltpilzen zu schützen.

§ 408. Verletzungen der Weichtheile am Vorderarm. Complicirte Fracturen.

Während offene Hautwunden in dieser Gegend an und für sich kein besonderes Interesse haben, sofern sie nicht weiter als bis zur Fascia antibrachii reichen, so erhalten Wunden, welche durch die Fascie bis auf die Sehnen und Muskeln vordringen, dadurch eine besondere Bedeutung, dass von ihnen aus *eine traumatisch-septische Phlegmone des paramusculären und paratendinösen Bindegewebes* sich entwickeln kann. Besonders bedenklich werden diese Phlegmonen an der Volarseite, weil hier die zahlreichen Beugemuskeln durch ihre grosse Oberfläche der Entzündung einen breiten Raum gewähren; die eiternde Fläche ist so gross und so vielgestaltig, dass die Bekämpfung der Eiterung durch Incisionen und Drainirung eine sehr mühsame, und in den Erfolgen nicht allzu sichere Unternehmung ist. Um so nothwendiger ist es, durch aseptische und antiseptische Behandlung der frischen Wunden (§§ 35—41, allg. Thl.) die Eiterung zu verhüten. Nachdem sie aber entstanden ist, muss sie auch energisch mit Incisionen und Drainirung bekämpft werden. Wenn die ersten Incisionen und Drainröhren nicht ausreichen, um die Eiterung zum Stillstand zu bringen, so muss man den Kranken wieder narkotisiren und durch genaueste Untersuchung der eiternden Räume mit dem Finger bestimmen, wo am zweckmässigsten neue Incisionen zu machen und weitere Drains einzulegen sind. So können vielleicht

zwanzig Incisionen an Dorsal- und Volarfläche des Vorderarms mit einem Dutzend Drains nothwendig werden, um die Eiterung zu beherrschen. Bei diesem Verfahren soll man sich wohl daran erinnern, dass es sich einerseits *um die Erhaltung der wichtigen Functionen der Hand und der Finger*, andererseits aber auch *um die Erhaltung des Lebens* handelt. Nicht allein die Nekrose der Sehnen, welche der andauernden Eiterung des paratendinösen Gewebes folgt, sondern auch schon die narbige Verwachsung der Sehnen unter einander und mit ihren Umgebungen, ebenso auch die Verwachsungen der Muskelbäuche, gefährden die Uebertragung der contractilen Verkürzung der Muskeln auf die Hand und die Finger und das feine Spiel der Hand- und Fingerbewegungen, welches freie Verschiebung jeder einzelnen Sehne erfordert (vgl. § 69, allg. Thl.). Das begleitende pyämische Fieber aber gefährdet das Leben; in den vor-aseptischen Zeiten der Chirurgie kam es nicht allzuselten vor, dass eine Amputation des Oberarms (§ 404) nöthig wurde, um der phlegmonösen Eiterung zwischen den Muskeln des Vorderarms und der folgenden Pyämie Halt zu gebieten; in vereinzelten Fällen kann wohl auch heute noch diese traurige Nothwendigkeit eintreten.

Bei querer Durchschneidung der Sehnen, welche besonders bei den dicht unter der Fascie gelegenen Beugesehnen an der Volarseite des unteren Endes des Vorderarmes vorkommt und von Schnitt- und Hiebwunden herrührt, ist in der frischen Wunde die Sehnennaht sofort nach den in § 277, allg. Thl. gegebenen Regeln auszuführen. Wenn die Sehnennaht versäumt wurde und die Wunde mit Diastase der Sehnenenden heilte, kann man, wie bei den Durchschneidungen der Beugesehnen an den Fingern und in der Mittelhand etwas genauer beschrieben werden soll, die Sehnennaht noch nachträglich und eventuell unter Anwendung der *Tendoplastik* (vgl. § 412) versuchen.

Zwischen den Beugesehnen oberhalb des Ligam. carpi volare liegt der N. medianus in der Mittellinie des Vorderarmes. Die Lage dieses Nerven ist so oberflächlich, dass er sogar ohne gleichzeitige Verletzung der benachbarten Beugesehnen für sich allein durch eine Schnitt- oder Hiebwunde getrennt werden kann. In den meisten Fällen erfolgt freilich *die Durchschneidung des N. medianus* gleichzeitig mit der Durchschneidung der benachbarten Sehnen, besonders der Sehne des M. palmaris longus und den Sehnen des M. flexor. digitor. comm. sublimis. Schon oft wurde die Nervennaht am N. medianus gerade in dieser Gegend ausgeführt. Die Diagnose ist aus der Lähmung der Sensibilität im Gebiet des ulnaren Randes des Daumens und der volaren Fläche des Zeige- und Mittelfingers leicht zu erkennen. Man muss dann die Stümpfe des Nerven in der Wunde präparatorisch aufsuchen und die Nervennaht nach den in § 316, allg. Thl. gegebenen Regeln, eventuell dann auch die Sehnennaht an den durchschnittenen Sehnen ausführen. Nur die genaueste aseptische Behandlung der Wunde sichert den Erfolg der Sehnen- und Nervennaht. Mit dem Eintritt der Eiterung wird der Erfolg der Naht sehr unsicher.

Ueber die Verletzungen und Unterbindungen der grossen Arterien des Vorderarmes ist § 414 zu vergleichen. Die traumatischen Blutergüsse in den Sehnenscheiden, welche das Handgelenk umgeben, werden zusammen mit den Entzündungen derselben Sehnenscheiden in den §§ 415 und 416 Erwähnung finden.

Bei complicirten Fracturen kommt zu der Gefahr der paramusculären Phlegmone noch die Gefahr der Knocheneiterung hinzu. Uebrigens sind die complicirten Fracturen an den Vorderarmknochen ziemlich selten. Durch die Zerreissung der Arterien kann eine weitere Steigerung der Gefahr eintreten; doch gelingt jetzt fast immer die conservative Behandlung unter Vermeidung der Amputation. Die verletzten Arterien werden in der Wunde unterbunden; der Gefahr der Knocheneiterung und der Phlegmone tritt man durch primäre aseptische Correction (even-

tuell Extraction der Splitter, Drainirung u. s. w., vgl. § 87, allg. Thl.) entgegen. Bei complicirten Brüchen des unteren Endes des Radius kann auch nach Eintritt der Eiterung die Resection des Handgelenks unter Anwendung der in § 426 zu beschreibenden Methodik noch eine genügende Correction ergeben. Gerade bei Schussfracturen in der kriegschirurgischen Praxis kommen solche Operationen nicht selten zur Ausführung.

§ 409. Die Luxationen an den Gelenken der Handwurzel, an den Metacarpalknochen und an den Fingerphalangen.

Die Luxationen der Hand in der Gelenkverbindung zwischen der unteren Gelenkfläche des Radius und der ersten Handwurzelreihe (Radiocarpalgelenk) wurden schon im § 405 erwähnt. Von grösserer klinischer Bedeutung sind die *Luxationen des Capitulum ulnae* gegen die Dorsalfläche der Handwurzel, welche dadurch entstehen, dass forcirte Drehbewegungen der Hand (Pronation und Supination) die Kapsel und Bänder des unteren Radio-ulnargelenks sprengen. Leicht gelingt es, durch Fingerdruck das Ulnaköpfchen in seine physiologische Stellung zurückzudrängen; aber schwer ist es, die Reposition zu erhalten. Man mittelt diejenige Stellung der Hand (in mehr pronirter oder mehr supinirter Lage) aus, in welcher das Capitulum ulnae am wenigsten Neigung hat, wieder in die luxirte Stellung zurückzukehren. Diese Stellung der Hand wird durch einen Gypsverband fixirt, indem man durch einen Watteballen unter dem Gypsverband noch einen directen Druck auf das luxirte Köpfchen ausübt. Eine dauernde Dislocation desselben pflegt übrigens keine bedeutende Functionsstörung zu veranlassen.

Auch in der Gelenkverbindung zwischen der ersten und der zweiten Handwurzelreihe (Intercarpalgelenk) kommen Luxationen vor, jedoch fast niemals so, dass etwa die ganze zweite Handwurzelreihe auf die Volar- oder Dorsalfläche der ganzen ersten Handwurzelreihe luxirte, sondern so, dass einzelne Handwurzelknochen aus ihren Verbindungen mit den Nachbarknochen treten. Tillmanns hat aus der gesammten Literatur 15 Fälle von Luxationen einzelner Handwurzelknochen gesammelt; dagegen fand er nur eine einzige Beobachtung von Luxation der vorderen Handwurzelreihe auf die Dorsalfläche der hinteren (Maisonneuve). Die Luxationen einzelner Handwurzelknochen betreffen am häufigsten das Os naviculare, das Os capitatum, das Os multangulum majus und das Os lunatum. Eine besondere anatomische Prädisposition für die isolirte Luxation besitzt das Os capitatum. In dem flachen Gewölbe, welches die Handwurzelknochen, mit der Convexität gegen das Dorsum manus gerichtet, bilden, hat das Os capitatum die Rolle eines Schlusssteins, und bei abnormer, gewaltsamer Spannung des Gewölbes kann das Os capitatum herausgedrückt werden, so dass es auf die Dorsalfläche der Handwurzel zu stehen kommt. Einen solchen Fall glaube ich am Lebenden beobachtet zu haben. Bei Anziehen der Hand in der Längsaxe genügte das Niederdrücken des hervorgetretenen Knochens zur Reposition. Auch hier tritt uns eine Analogie zwischen Hand- und Fusswurzel entgegen; denn wir werden sehen, dass der Schlussstein des Fussgewölbes, der Talus, ebenfalls durch die forcirten Bewegungen der Fusswurzel aus seinen Verbindungen gelöst und auf die Dorsalfläche der Fusswurzel luxirt werden kann (§ 504, Schluss).

Weder die entzündlichen, noch die congenitalen Luxationen der Handwurzelgelenke bieten irgend ein besonderes klinisches Interesse dar.

Die *Luxationen der Metacarpalknochen gegenüber den Knochen der zweiten Handwurzelreihe* kommen etwas häufiger vor, als die Tarso-Metatarsalluxationen (vgl. § 505), und erfolgen bei der geringeren Festigkeit der dorsalen Bänder in den meisten Fällen so, dass der Metacarpus, oder zwei oder mehrere

Metacarpi sich auf die Dorsalfläche der vorderen Handwurzelreihe stellen. Einige Mal beobachtete ich die Luxation des Metacarpus I auf die Dorsalfläche des Os multangulum majus. Ihrer Mechanik und ihrer Reposition kommt ebensowenig ein besonderes Interesse zu, als den Luxationen des Metatarsus. Es sind ebene Flächengelenke (mit Ausnahme des Gelenks zwischen Metacarpus I und Os multangulum majus, welches die eigenthümliche Form des Sattelgelenks zeigt), und die Festigkeit dieser Gelenke beruht wesentlich in den Bändern. Nur durch ausgedehnte Zerreissung der Bänder wird die Luxation möglich; deshalb giebt es aber auch kein Hinderniss für die Reposition, welche wie bei einer dislocirten Fractur einfach durch Druck und Zug stattfindet. Da die Knochen wie bei Fracturen oft Neigung zeigen, wieder in die luxirte Stellung zurückzufedern, so muss die Retention gewöhnlich durch genau anliegende Gypsverbände oder andere Contentivverbände mit Einfügung von Wattetampons auf das aufsteigende Gelenkende gesichert werden.

Die Luxationen an den Fingern sind häufiger, als an den Zehen, wenn auch die Gesammtzahl nicht sehr gross ist. O. Weber beobachtete auf 198 Fälle von Luxation 20 Luxationen an den Fingern, und Gurlt berechnet aus einer grösseren Zahl von Luxationen, dass die Luxationen des Daumens nur 4,88 %, die der übrigen Fingergelenke nur 1,16 % der Gesammtsumme betragen. Da eine grössere Beweglichkeit und eine grössere Länge des Hebelarms, an welchem die luxirenden Gewalten angreifen können, die Luxation begünstigen, so zeichnen sich die Metacarpo-Phalangealgelenke, gegenüber den Gelenken zwischen den einzelnen Phalangen (Interphalangealgelenken) durch etwas zahlreichere Luxationen aus. Der Daumen ist durch die freie Stellung, welche er gegenüber den anderen Fingern einnimmt, am meisten den luxirenden Gewalten ausgesetzt, so dass wir die *Luxation des Daumens* an die Spitze der Fingerluxationen stellen müssen.

Das Metacarpo-Phalangealgelenk des Daumens kann durch die traumatischen Gewalten bis zum Extrem der Beugung und Streckung getrieben werden. In dem ersteren Falle tritt nun neben der Bänder-, Muskel- und Knochenhemmung noch eine besondere Hemmung ein, welche die Bildung eines Hypomochlions, die Abhebelung der Gelenkflächen, kurz die Entwickelung der Luxationen sehr wirksam verhindert, nämlich die Contacthemmung durch Berührung des ganzen Daumens mit dem Daumenballen. Es würden die Phalangen des Daumens durch die Substanz des Daumenballens hindurch laufen müssen, um die für eine Luxation nothwendige Ueberbeugung zu Stande kommen zu lassen. Deshalb giebt es am Daumen, wie auch an den übrigen Fingern, keine Luxation durch Ueberbeugung, sondern nur eine Luxation durch Ueberstreckung. Denn für die Ueberstreckung ist eine grosse Excursion gegeben, bevor eine Contacthemmung durch die Berührung der Phalangen mit der Dorsalfläche der Mittelhand eintreten kann.

Sobald nun durch eine hyperextendirende Gewalt die Grundphalange des Daumens die Knochenhemmung erreicht hat, bildet sich an der dorsalen Grenze des Capitulum metacarpi I ein Hypomochlion, um welches sich die Gelenkflächen abhebeln. Die Kapsel reisst hierbei an der Volarfläche des Gelenkes ein, und zwar gewöhnlich dicht an der Insertion der Kapsel am volaren Rand des Capitulum metacarpi. So bleibt an dem volaren Rand der Gelenkfläche der Grundphalange ein längeres Stück Kapsel hängen, welches nun den secundären Bewegungen der Grundphalange folgt. Nach dem allgemeinen Gesetz (§ 98, allg. Thl.) muss nun die secundäre Bewegung eine Beugung sein, und wenn diese Beugung die Grundphalange nicht an ihre gewöhnliche Stelle zurückführt, was den Fall einer einfachen Distorsion im engeren Sinne (§ 98, allg. Thl.) ergeben würde, so bleibt nach der secundären Bewegung die Grundphalange auf der Dorsalfläche des Metacarpus stehen. *Der Daumen ist nach oben (dorsalwärts) luxirt* und repräsentirt

sich in folgenden Verhältnissen. Der Finger steht in Streckung, ja häufig sogar noch etwas in Ueberstreckung, weil die secundäre Bewegung wegen der Spannung der noch erhaltenen dorsalen Kapselreste den Finger nicht weiter in die Beugung führen konnte. Nur bei stärkerem Blutextravasat könnte man Schwierigkeiten finden, um die Diagnose der Luxation mit Sicherheit zu stellen; doch wird man auch unter diesen Verhältnissen noch durch allmähliges Verdrängen des Blutextravasats mittelst einer Art von Massage die Gelenkflächen der Betastung zugängig machen können. Im übrigen orientiren die Stellung des Fingers, die Unmöglichkeit, ihn in die Beugung zu bringen, und der Mangel der Fractursymptome hinlänglich über das Bestehen der Luxation, und nicht in den Schwierigkeiten der Diagnose, sondern in den Schwierigkeiten der Therapie liegt das Interesse begründet, welches man diesen Luxationen zugewandt hat. Deshalb werden diese Schwierigkeiten in § 410 besonders erörtert werden.

An jedem Finger und an jedem Gelenk desselben kommen dieselben Luxationen durch Ueberstreckung und zuweilen mit denselben Repositionsschwierigkeiten vor. Aeusserst selten sind die Luxationen, in welchen der Finger auf die Volarfläche des Metacarpusköpfchens rückt, oder eine Phalange auf die Vorderfläche der weiter nach oben gelegenen Phalange sich stellt. Von Meschede sind Luxationen der Fingerphalangen nach der Seite beschrieben worden. Da diese irregulären Luxationen nie durch einfache Ueberbeugung erfolgen können, so setzen sie bei ausgiebiger Zerreissung der Weichtheile eine Entstehung aus irregulären secundären Bewegungen voraus. Unter diesen Umständen wird aber die Reposition kaum auf Schwierigkeiten stossen. Ich habe bis jetzt (mit Ausnahme eines einzigen Falles, in welchem ein Fall auf den ulnaren Rand der Hand die Grundphalange des kleinen Fingers an die Volarseite des Metacarpus V luxirt hatte) solche Luxationen, sowie auch seitliche Luxationen der Fingergelenke nur bei grossen Wunden der Haut gesehen, und dann liegt die Resection des Kopfes mit nachträglicher Geradestellung des Fingers am nächsten. Die Reposition der Fingerluxationen erfolgt nach denselben Regeln, nach welchen die Luxationen des Daumens reponirt werden.

§ 410. Die Reposition der Daumenluxation.

Die ungünstigen Erfahrungen, welche man über die Reposition der Daumenluxationen gesammelt hat, wird jeder bestätigen können, welcher einige Luxationen dieser Art beobachtet hat, und es darf nicht Wunder nehmen, dass eine ganze Reihe von Hypothesen über die unerwarteten Schwierigkeiten entstanden ist, welche dieses kleine Gelenk im luxirten Zustand den Repositionsversuchen entgegensetzen kann. Bald sollte es die Spannung der unzerrissenen Ligamenta lateralia, bald die Spannung der beiden Köpfe des M. flexor pollicis brevis, bald die Interposition der Sehne des M. flexor pollicis longus sein, welche die Reposition unmöglich machte. Es kann auch nicht in Abrede gestellt werden, dass diese Momente in dem einen oder andern Fall die Schwierigkeiten der Reposition sehr bedeutend vermehren können; doch liegt die hauptsächlichste Schwierigkeit, wie man aus Leichenversuchen nachweisen kann, wahrscheinlich in den meisten Fällen in der Interposition der Kapsel zwischen den Flächen der luxirten Knochen. Ich kann in dieser Beziehung die Ansichten Roser's nur bestätigen und ich habe an der Leiche, wie am Lebenden keinen Fall gefunden, welcher mir die übrigen Theorien als bedeutungsvoll charakterisirt hätte. Wir dürfen uns deshalb, mit Uebergehung der keineswegs spärlichen Literatur über den fraglichen Punkt, an das praktisch wichtige Ereigniss der Interposition der Gelenkkapsel zwischen Grundphalange und Köpfchen des Metatarsus halten. Doch soll keineswegs das gelegentliche

Vorkommen anderer Repositionshindernisse geleugnet werden. So beobachtete neuerdings Lücke die Interposition eines Sesambeins, und Waitz berichtet aus der Kieler Klinik einen Fall, in welchem die Sehne des M. flexor pollicis longus um den Metacarpus geschlungen war und die Reposition hinderte.

Es ist klar, dass ein longitudinales Anziehen, eine einfache Extension des Daumens, bei den erwähnten Verhältnissen nie zu einer Reposition führen kann, und wir werden deshalb auch hier wieder auf das physiologische Repositionsverfahren (§ 100, allg. Thl.) hingewiesen. Wir müssen den Daumen zuerst wieder in die bedeutende Ueberstreckung zurückführen, von welcher aus die Beugung ihn in die luxirte Stellung führte. Dann wird auch der interponirte Kapselfetzen dem Zug des volaren Randes der Grundphalangealgelenkfläche folgen und seine interponirte Lagerung aufgeben können. Ich sage absichtlich *können* und nicht *müssen;* denn je länger das Kapselstück ist, welches an der Grundphalange hängt, desto leichter wird dasselbe den Bewegungen, welche die reponirende Hand des Chirurgen am Daumen hervorbringt, nicht folgen und auf der Gelenkfläche des Capitulum verharren. Dann zeigt sich die merkwürdige Erscheinung, dass wir durch die physiologische Repositionsmethode, und zuweilen sogar schon durch einfaches Anziehen des Daumens, zwar die Gelenkflächen auf einander bringen, in ihre normalen Stellungen coaptiren können, dass wir aber, sobald der Zug und Druck unserer Finger nachlässt, sofort wieder den Daumen in seine luxirte Stellung zurückfedern sehen. Es liegt dann die Kapsel wie ein elastisches Kissen zwischen den reponirten Gelenkflächen und treibt sofort die Phalangealgelenkfläche wieder auf die Dorsalfläche des Metacarpus zurück. Man kann nun in hyperextendirter Stellung des Daumens noch den Versuch machen, durch Rotationsbewegungen oder durch Ab- und Adductionen das Kapselstück zwischen den Gelenkflächen hinweg zu bringen. Misslingt auch dieser Versuch, so ist und bleibt die Luxation irreponibel.

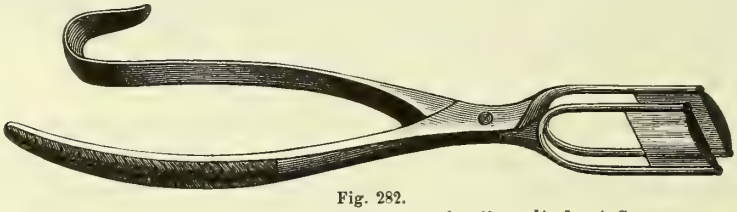

Fig. 282.
Lüer's Zange zur Reposition der Daumenluxation. 1/2 d. nat. Gr.

Nach dieser Erörterung ist es klar, dass alle Gewaltmaassregeln, welche man zur Reposition widerspenstiger Daumenluxationen vorgeschlagen und ausgeführt hat, nicht zum Ziele führen können. Es war überhaupt eine sonderbare Voraussetzung, dass die Kraft in den Händen und Fingern des Chirurgen nicht ausreiche, um die mechanischen Widerstände bei dieser Luxation zu überwinden, und dass man deshalb die reponirende Kraft künstlich verstärken müsse. So erfand man zum Fassen des luxirten Daumens besondere Zangen, unter denen die ältere Zange von Lüer (Fig. 282), und aus der neueren Zeit die Zange von Mathieu, mit noch kräftigerer Wirkung, am bekanntesten sind. Ferner suchte man durch Schleifen und Schlingen, oder durch den Ring von kleinen Schlüsseln den Daumen fest zu fassen, damit man nun eine recht bedeutende reponirende Gewalt einwirken lassen konnte. Alle diese Mittel sind nicht nur vom theoretischen Gesichtspunkt aus, sondern auch nach meinen praktischen Erfahrungen ganz werthlos. Ungefähr der dritte Theil der Daumenluxationen, welche zu meiner Behandlung kamen, erwies sich als irreponibel durch das physiolo-

gische Repositionsverfahren; ich versäumte dann nicht, in diesen Fällen doch einmal die genannten Zangen zu versuchen, aber jedes Mal ohne den gewünschten Erfolg.

Was soll man nun thun, wenn man sich einer irreponibeln Luxation des Daumens gegenüber befindet? Die operativen Verfahren, welche man früher proponirte, Durchschneidung der Ligam. lateralia, der M. M. flexores breves nach subcutaner Methode werden natürlich, da sie von anderen Voraussetzungen aus empfohlen werden, auf das interponirte Kapselstück keine Wirkung haben. So bleibt eigentlich nur eines übrig, die Resection des Gelenks, wenn man die Reposition effectiv machen will; und ich glaube, dass man diese Resection nach den günstigen Erfahrungen über die functionellen Erfolge dieser Resectionen ausführen darf (vgl. § 428). Doch gestattet die relative Sicherheit der Incision unter Spray und mit allen Cautelen des antiseptischen Verfahrens jetzt und in der Zukunft, mehr als früher, dass wir durch die Gelenkincision das Repositionshinderniss aufsuchen und beseitigen, wie es z. B. in den oben angeführten Fällen von Lücke und Waitz geschah. Hierdurch kann die Decapitation des Köpfchens wohl vermieden werden. Früher habe ich mir bei irreponibeln Daumen- und Fingerluxationen auf anderem Wege zu helfen gesucht. Keinen Fall habe ich bisher angetroffen, in welchem es mir nicht gelungen wäre, in der oben erwähnten Weise die Gelenkflächen sich einander gegenüber zu stellen, so dass es nur darauf ankam, durch einen permanenten Druck oder Zug die Gelenkflächen vor dem auseinander federnden Druck der interponirten Weichtheile zu schützen. Diesen Zug und Druck kann man durch einen recht sorgfältig angelegten Gypsverband erzielen, welcher den Metacarpus und den Finger fest in der extendirten Stellung umfasst, während die Finger des Chirurgen bis zum Erhärten des Verbandes die Gelenkflächen auf einander zu fixiren suchen. Den Verband lässt man nun 14 Tage liegen, und gewöhnlich ist dann die Neigung zum Zurückfedern in die luxirte Stellung, wahrscheinlich durch Druckatrophie der interponirten Theile, ziemlich verschwunden. Dann handelt es sich nur noch um Wiederherstellung der Beweglichkeit des Gelenks und zwar besonders der Beugebewegung, und zu diesem Zweck müssen methodische passive und active Bewegungen geübt werden.

§ 411. Die Fracturen an den Metacarpal- und Phalangealknochen.

Die Fracturen der Metacarpalknochen erfolgen fast ausnahmlos durch directe Gewalt, z. B. durch Auffallen von schweren, kantigen Körpern auf die Mittelhand. Diese Fracturen sind als einfache, subcutane Fracturen nicht allzu häufig und übrigens von sehr geringer praktischer Bedeutung, weil die Fragmente eine bedeutende Dislocation nicht erleiden. Die benachbarten Metacarpalknochen dienen gleichsam als Schienen, welche die Dislocation verhindern. Nur am Metacarpus I, welcher isolirt von den übrigen Metacarpalknochen steht, ist eine bedeutendere Dislocation leichter möglich; dieser Metacarpus bricht aber am seltensten, weil er frei beweglich ist und den einwirkenden Gewalten ausweichen kann. In der That sind die Fracturen des Metacarpus I seltener, als die Luxationen des Daumens. Die Callusbildung ist an den gebrochenen Metacarpalknochen bedeutend; doch pflegen Functionsstörungen nach der Heilung dieser Fracturen nicht zurück zu bleiben. Ein Contentivverband kann um die Mittelhand angelegt werden, doch ist derselbe bei gewöhnlichen Fällen nicht nöthig und kann durch einen einfachen Verband mit Pappschienen oder auch nur mit Heftpflasterstreifen ersetzt werden.

Einfache, subcutane *Fracturen an den Phalangealknochen* sind noch seltener, als die analogen Fracturen der Metacarpalknochen; die Kürze und die Be-

weglichkeit der Phalangealknochen erklärt dieses Verhältniss. Dislocationen sind aber bei den Fracturen der Phalangen nicht selten; ihre Beseitigung ist leicht, aber etwas schwieriger ist die Retention der reponirten Fragmente. Ein Gypsverband, welcher den Finger wie ein Handschuhfinger umgiebt, ist zum Zweck der Retention wenig zu empfehlen, weil der Gypsverband nicht fest genug an der Oberfläche der Finger anliegt. Besser ist es, unter Benutzung eines oder beider benachbarter Finger mit Heftpflasterstreifen den verletzten Finger so zu umhüllen, dass die Nachbarfinger die Rolle einer Schiene übernehmen, gegen welche die Pflasterstreifen die gebrochene Phalange in richtiger Weise anziehen.

Wenn nun subcutane Fracturen der Metacarpal- und Phalangealknochen ziemlich selten sind, so sind *complicirte Fracturen* dieser Knochen um so häufiger. Die Quetschung der Mittelhand und der Finger führt zwar, wenn die quetschende Gewalt sehr gering ist, zuweilen nur zu kleinen Blutergüssen, welche ohne Belang sind und einfach durch Resorption heilen; mit dem Anwachsen der verletzenden Gewalt steigt aber die Gefahr, dass Weichtheile und Knochen gleichzeitig zerquetscht und zermalmt werden. Unser Maschinenzeitalter hat die Zahl dieser Verletzungen um ein bedeutendes vermehrt. Dieselben zeigen so mannigfaltige Verhältnisse, dass eine Schilderung derselben recht schwierig ist. Zuweilen liegt die Bedeutung der Verletzung mehr in den Weichtheilen, und muss in dieser Beziehung auf § 412 verwiesen werden; zuweilen liegt die Bedeutung der Verletzung mehr in dem Antheil, welchen das Skelet an der Verletzung nimmt. In Betreff dieser letzteren Gruppe mögen hier noch einige Rathschläge in Betreff ihrer Behandlung Erwähnung finden.

Hiebwunden der Knochen an Fingern und Mittelhand, wie sie besonders bei Arbeitern mit dem Beil vorkommen, stellen eine primäre Vereinigung der Knochenwundflächen in Aussicht. Man benutzt die Nähte, welche die Wundflächen der Weichtheile zusammenheften, um durch den Zug der Nähte auch die Knochenwundflächen aufeinander zu heften. Nur wenn ein Gelenkköpfchen, sei es das Köpfchen eines Metacarpus oder eines Phalangealknochens, durch den Hieb ganz abgetrennt wurde, kann es zweckmässig erscheinen, dasselbe aus der Wunde herauszunehmen; der Verletzte hat dann gewissermaassen eine kunstlose Resection an sich selbst vollzogen, und die Wunde heilt wie eine Resectionswunde (vgl. § 428). Man würde freilich auch in solchen Fällen eine Anheilung des Köpfchens wieder erzielen können; aber wahrscheinlich würde das Gelenk durch Hyperplasie der Synovialis, welche sich an die Callusbildung anschliesst, zur Contractur und Ankylose kommen, und so wäre die Function mehr gefährdet, als wenn man das ganze wie eine Resectionswunde behandelt und mit beweglicher Verbindung zum Heilen bringt.

Bei Splitterbrüchen kann es richtig sein, einzelne Splitter zu entfernen oder auch mit der Lüer'schen Zange (Fig. 117 § 280, allg. Thl.) die Spitzen der Bruchstücke abzuglätten. Man kann auf die Leistungsfähigkeit des Periosts an den Metacarpi und den Phalangen zuversichtlich rechnen, wenn nur die Asepsis so weit gelingt, dass eine totale Vereiterung des Periosts vermieden wird. War es nothwendig, weithin das Periost von Splittern abzustreifen und diese zu entfernen, so dass ein längerer Periostcylinder zurückbleibt, so soll man denselben während der Heilung im ausgespannten Zustand erhalten, damit der neugebildete Knochen die nöthige Länge bekommt. Zu diesem Zweck empfehlen sich besonders die schon oben für die Behandlung der Phalangealfracturen empfohlenen Heftpflasterverbände, welche den verletzten Finger an seine Nachbarfinger befestigen.

Durch die Verletzung der Knochen allein soll man sich fast niemals zu einer Amputation oder Exarticulation des verletzten Fingers bestimmen lassen; nur die gleichzeitige Verletzung der Weichtheile und besonders der Sehnen kann

den Ausschlag zum Entschluss geben, den ganzen verletzten Theil aufzuopfern. Man soll jedoch hierbei erwägen, dass auch ein unbewegter und unbeweglicher Finger für den Verletzten von grösserem Werth sein kann, als die Lücke, welche die Amputation hinterlässt. Insbesondere kann ein unbeweglicher Daumen oder ein unbeweglicher Zeigefinger immer noch als eine Widerlage für die Greifbewegung dienen, während der 4. und 5. Finger leichter geopfert werden können. Man soll aber auch in den erhaltenden Bestrebungen nicht zu weit gehen: denn für einzelne Beschäftigungen ist wieder ein unbeweglicher Finger mehr hinderlich, als das Fehlen desselben; deshalb muss im einzelnen Fall immer genau erwogen werden, ob und was man erhalten oder durch Amputation aufopfern soll. *Wenn voraussichtlich nur ein unbeweglicher Finger erhalten werden kann, so ist es in den meisten Fällen zweckmässig, während der Wundheilung die Phalangen in leichte Beugung zu stellen;* denn ein gerade gestreckter steifer Finger ist für die meisten Functionen der Hand nicht brauchbar.

§ 412. Die Wunden der Weichtheile an Hand und Fingern.

Wenn schon, wie der vorige § hervorhob, die Varianten der Knochenverletzungen dieser Gegend sehr zahlreich sind, so trifft dasselbe in noch höherem Maasse für die Varianten der Wunden in den Weichtheilen zu. Da es unmöglich ist, diese Verletzungen in genauer Weise zu classificiren, so muss ich mich darauf beschränken, einige Fälle von besonders grosser und principieller Bedeutung aus der Gesammtsumme auszusondern und nur diese hier zu erörtern.

Die *Stichwunden* an der Hand und den Fingern sind sehr häufig und gewinnen dann ein besonderes Interesse, wenn das stechende Instrument (Nadel, Glassplitter, Holzsplitter u. s. w.) abbricht und in der Tiefe der Gewebe liegen bleibt. Wenn nun auch Nadelstücke und Glassplitter in dem Bindegewebe der Volarfläche einheilen können, so werden doch auch noch aseptisch eingeheilte Fremdkörper dadurch lästig, dass sie in den nervenreichen Geweben viel Schmerzen, besonders bei den Greifbewegungen verursachen. Holzsplitter sind selten aseptisch und erzeugen deshalb oft schwere Entzündungen. Sodann hat man oft Fälle von *Trismus* und *Tetanus* (§ 153, allg. Thl.) beobachtet, welche von der Anwesenheit der Fremdkörper in den Geweben der Hand und Finger abhängig waren. *Man soll deshalb jeden Fremdkörper aus der Hand und den Fingern möglichst bald entfernen.* Die Stichwunden müssen zu diesem Zweck mit dem Messer erweitert werden; doch muss man sich hüten, dass nicht die Spitze des Messers den Fremdkörper noch mehr in die Tiefe stösst. Ueber die etwaigen Gefässverletzungen bei solchen Extractionen ist § 413, und über die Extraction selbst im allg. Thl. § 259 zu vergleichen.

Schnitt- und Hiebwunden der Hand und der Finger führen leicht zu Verletzungen der Gefässe, Nerven und Sehnen. Während die Bedeutung der Gefässverletzungen eine eigene Erörterung (§ 413) erfordert, können in Betreff der Nerven- und Sehnenverletzungen hier einige Bemerkungen genügen. Einzelne Fingernerven werden nach ihrer Durchschneidung schon deshalb nicht Gegenstand einer besonderen chirurgischen Behandlung durch Nervennaht werden können, weil diese Nerven zu fein sind, um an ihnen eine Nervennaht anzulegen. Dagegen muss eine Trennung des Stammes des *N. medianus* in der Mittelhand nach vorn vom Ligam. carpi volare ebenso durch die Nervennaht behandelt werden, als die Verletzung desselben Nerven oberhalb des Ligaments am Vorderarm (vgl. §. 408). Noch wichtiger in functioneller Beziehung, als der N. medianus, welcher doch an der Hand und den Fingern wesentlich nur als sensibler Nerv fungirt, ist der *N. ulnaris,* welcher sich, nachdem er in das Gebiet der Hand eingetreten ist, in

einen oberflächlichen sensiblen und einen tieferen motorischen Ast theilt. Gerade die Trennung des motorischen Astes, welcher die M. M. interossei und die M. M. lumbricales innervirt, schädigt die Bewegungen der Finger in hohem Maasse (vgl. über die Lähmungserscheinungen nach Aufhebung der Leitung im N. ulnaris § 421). Die tiefe Lage dieses Astes schützt denselben gegen Verletzungen. Von der Behandlung seiner Verletzungen durch Nervennaht ist mir nichts bekannt; doch wäre bei sicherer Diagnose gewiss die Aufsuchung der Nervenstümpfe und ihre Vereinigung durch die Naht (§ 316, allg. Thl.) indicirt.

Sehr häufig werden die langen Beuge- oder Strecksehnen der Finger durch Stich-, Schnitt- und Hiebwunden getrennt. An den Beugesehnen kann ein bedeutendes Auseinanderweichen der Sehnenstümpfe in den Scheiden stattfinden. Die langen Strecksehnen besitzen gerade an der Mittelhand und den Fingern, wo sie am oberflächlichsten liegen, keine eigentlichen Sehnenscheiden, sondern nur ein lockeres paratendinöses Bindegewebe, so dass ihre Stümpfe nicht sehr weit auseinander weichen. *Die Sehnennaht soll bei frischen Schnittwunden der Sehnen sofort ausgeführt werden,* und zwar nach den allgemeinen Regeln, welche § 277, allg. Thl. giebt; man darf sich nicht scheuen, zu diesem Zweck die Wunden zu erweitern, und die Sehnenscheiden weithin zu spalten, um die Sehnenstümpfe aufzusuchen. Jedoch muss dieses unter den strengsten aseptischen Maassregeln geschehen. Nicht selten treten bei Vernachlässigung dieser Maassregeln Eiterungen in den Sehnenscheiden ein, welche mindestens die Vereinigung der Sehnenstümpfe stören, aber auch zur Sehnennekrose, also zur Vernichtung des wichtigen Bewegungsapparats führen können (§ 68, allg. Thl.). In manchen Fällen wird die Sehnennaht versäumt; die Wunde heilt, und erst die nun deutliche Functionsstörung, z. B. die Unfähigkeit, nach Durchschneidung der beiden langen Flexorsehnen die Finger zu beugen, bestimmt die Kranken, die Hülfe des Fachchirurgen anzurufen. Nun kann man auch noch nach langer Zeit in der That die erwünschte Hülfe leisten. Man sucht mit langen Incisionen und unter ausgedehnter Eröffnung der Sehnenscheiden die Sehnenstümpfe auf, löst sie aus ihren Verwachsungen, wenn solche entstanden sind, und näht sie zusammen. Bei diesen Versuchen kann sich herausstellen, dass die Sehnenenden durch elastische Verkürzung sehr geschrumpft sind und nicht mehr ohne bedeutende Spannung vereinigt werden können. Dann soll man die *Tendoplastik* ausführen, d. h. man führt an einem oder an beiden Sehnenstümpfen, etwa 2 Ctm. von dem Ende entfernt, einen kleinen Querschnitt bis zur Mitte der Breite der Sehne, und von hier einen Längsschnitt bis nahe an das Sehnenende und dreht den so gebildeten Sehnenlappen um 180°, so dass er das verloren gegangene Sehnenstück deckt (vgl. Fig. 283). Die Ernährungsbrücke des Sehnenlappens liegt nahe an der ehemaligen Schnittfläche. Obgleich die Ernährung der Sehnen ziemlich mangelhaft ist, so kann doch bei aseptischem Verlauf diese Vereinigung von Tendoplastik mit Sehnennaht einen guten Erfolg geben.

Fig. 283. Tendoplastik mit Benutzung eines Sehnenlappens (l), um die Strecke zwischen den Sehnenenden auszufüllen.

Bei *Zerreissungen und Zerquetschungen der Sehnen* kann zwar die Sehnennaht auch noch versucht werden, aber mit geringer Aussicht auf Erfolg. Bei schweren Quetschwunden ist die Aussicht auf Vereinigung der Sehnen und Wiederherstellung der Function so gering, dass wir uns gerade durch die Sehnenverletzung eventuell bestimmen lassen, den Versuch der Erhaltung der verletzten Theile aufzugeben und dieselben durch Amputation zu entfernen. Die Rücksichten, durch welche wir uns leiten lassen müssen, wenn wir uns für oder gegen die Amputation entschliessen, wurden schon § 411 (Schluss) erwähnt, und braucht

hier nur noch einmal der principielle Werth der Erhaltung des Daumens und Zeigefingers, auch wenn sie ihre Sehnen verloren haben, hervorgehoben zu werden.

Die Behandlung der Verletzungen der Finger und der Hand soll in keiner Beziehung von der Behandlung anderer Wunden verschieden sein. Der aseptische und antiseptische Verband (§§ 34—39 u. 40—41, allg. Thl.) giebt auch hier bessere Resultate, als irgend ein anderes, älteres Verfahren der Wundbehandlung. Früher rühmte man sehr die *Behandlung durch das permanente warme Wasserbad,* neuerdings auch die offene Wundbehandlung (§ 37, allg. Thl.). Doch muss das Aufquellen der Weichtheile durch die Imbibition des Wassers in die Gewebe geradezu als ein schwerer Nachtheil der Behandlung mit dem warmen Wasserbad bezeichnet werden; auch blieben die Eiterungen in demselben nicht aus, welche wir jetzt durch den aseptischen Verband in den meisten Fällen verhüten.

Fingerkuppen und Fingerstücke, welche durch Hiebverletzungen, z. B. Beilhieb, *gänzlich abgetrennt wurden, können versuchsweise wieder angenäht werden.* Ihre Anheilung erfolgt zuweilen, doch nicht allzu häufig. Bérenger-Feraud konnte 34 Fälle von constatirter Anheilung solcher abgehauener Fingerstücke aus der Literatur sammeln.

§ 413. Die Verletzungen der Blutgefässe an der Hand.

An der Rückenfläche der Mittelhand liegen die grossen subcutanen Venen, aus welchen sich die Venenstämme des Vorderarms sammeln. Die Verletzung derselben, z. B. durch Schnittwunden oder Glassplitter, kann zu einer bedeutenden Blutung führen, wenn der Verletzte die Hand nach unten hängen lässt, so dass das Venenblut seiner Schwere nach in einem vom Herzen zur Peripherie gerichteten Strom abfliesst. Man kann an der eigenen Hand sich leicht davon überzeugen, dass diese Venen bei herabhängender Hand prall gefüllt sind und bei erhobener Hand unsichtbar werden. Deshalb *wird die Blutung aus diesen Venen sehr leicht gestillt, indem man die Hand erhebt, einen leichten Druckverband auf die Wunde anlegt und für die ersten Tage die Hand hoch lagert.* Hierdurch können Umstechungen und Unterbindungen vermieden werden. Die einzige Arterie, welche auf dem Handrücken verletzt werden kann, ist der *dorsale Ast der A. radialis* auf ihrem kurzen Verlauf an der Dorsalfläche der Handwurzel zum ersten Interossealraum; am spitzen Winkel dieses Raumes, zwischen der Basis des Metacarpus I und des Metacarpus II verläuft sie wieder zur Vola manus, um den Arcus volaris profundus zu bilden. Auf dem dorsalen Verlauf liegt sie in der sogenannten Tabatière, in der Vertiefung zwischen den Sehnen des M. abductor und des M. extensor pollicis. Hier könnte vielleicht bei Blutungen aus dem tiefen Hohlhandbogen eine Continuitätsunterbindung der A. radialis versucht werden.

Am unteren Dritttheil des Vorderarms liegen die beiden Arterien, *A. radialis* und *A. ulnaris,* so oberflächlich, dass sie durch Stich-, Schnitt- und Hiebwunden leicht getroffen werden. Die A. radialis ist durch ihre relativ oberflächlichere Lage noch mehr gefährdet, als die A. ulnaris; auch richtet der Selbstmörder zuweilen das Messer auf die A. radialis, um sich „die Pulsader zu durchschneiden". Die Unterbindung der Arterienenden in den frischen Wunden bietet keine Schwierigkeit dar und sollte niemals versäumt werden; ganz unerheblich sind die Erweiterungen der Wunden, welche man oft ausführen muss, um die zurückgewichenen Arterienstümpfe aufzufinden. Wenn es auch nicht unmöglich ist, durch Compression der Wunde vorläufig die arterielle Blutung zu stillen, so ist dieses doch deshalb sehr unzweckmässig, weil leicht Nachblutungen eintreten. Wenn nun diese Nachblutungen (als späte septische, vgl. § 305, allg. Thl.) in

die Periode des Wundverlaufs fallen, in welcher die Gewebe entzündlich erweicht sind, so ist die nachträgliche Aufsuchung und Unterbindung der Arterienenden schwierig und zuweilen nicht einmal ausführbar, weil die Fäden durch die erweichte Arterienwand durchschneiden. So kann es dahin kommen, dass die Continuitätsunterbindung der Gefässstämme (vgl. Schluss des §) nothwendig wird. Es muss auch noch hervorgehoben werden, dass tiefe Stichwunden in der Mitte des Vorderarms die Endäste der A. interossea treffen können. Wenn dann Nachblutungen eine Continuitätsunterbindung nothwendig machen, so würde die Unterbindung der A. radialis oder der A. ulnaris nichts nützen; es müsste schon die A. brachialis in der Ellnbogenbeuge (§ 396) unterbunden werden. Auch hat man versucht, die Continuitätsunterbindung der A. interossea hoch oben, nahe ihrem Ursprung aus der A. ulnaris, auszuführen (vgl. § 414). In zweifelhaften Fällen, wenn die Quelle der Blutung nicht deutlich nachgewiesen werden kann, muss man sich vor der Continuitätsunterbindung davon zu überzeugen suchen, dass die Digitalcompression des Arterienstammes an der Stelle, an welcher man unterbinden will, auch wirklich die Blutung unterbricht.

Quetschwunden der Arterien führen oft zu einem provisorischen Verschluss derselben in der frischen Wunde (vgl. § 120, allg. Thl.). Bei gut aseptischem Verlauf kann dieser Verschluss durch schnelle Granulationsbildung zu einem definitiven werden; deshalb werden in neuester Zeit die arteriellen Nachblutungen bei solchen Wunden immer seltener. Bei septisch-entzündlichem Verlauf treten durch eiterig-jauchige Schmelzung der Arterienstümpfe Nachblutungen ein und indiciren entweder die Unterbindung am Ort der Verletzung, oder, wenn sie unausführbar ist, wieder die Unterbindung oberhalb der Verletzung in der Continuität.

Dieselben Betrachtungen lassen sich auch für die Verletzungen der Arterien an der Hand anstellen. Die A. A. digitales sind freilich so klein, dass aus ihnen eine bedenkliche Blutung kaum stattfinden kann. Dagegen *sind die Verletzungen des hohen und tiefen arteriellen Hohlhandbogens von hoher Bedeutung.* Die oberflächliche Lage des Arcus volaris sublimis im subcutanen Bindegewebe auf der Aponeurosis palmaris bringt es mit sich, dass gerade dieser Bogen besonders häufig von Verletzungen getroffen wird. Nun wird gerade bei diesen Verletzungen die primäre Unterbindung der durchschnittenen oder durchrissenen Arterienenden häufig versäumt, weil ein Compressivverband die Blutung vorläufig zum Stehen bringt. *Durch das Versäumen der primären Unterbindung bei Verletzungen des Hohlhandbogens kann die Hand und das Leben des Verletzten in Gefahr gebracht werden,* und zwar wieder durch die septischen Nachblutungen. Jedenfalls ist die Ligatur sicherer, als die übermässige Beugestellung des Arms im Ellnbogen (vgl. § 298, allg. Thl.), welche durch Compression der A. brachialis in der Ellnbogenbeuge die Blutung zu stillen sucht. Die hohe Lagerung der Hand oder ihre verticale Suspension (R. Volkmann) schützt mehr gegen venöse, als gegen arterielle Blutung. Die Verjauchung der Blutgerinnsel verbreitet und verstärkt die Entzündung, welche auf die Sehnenscheiden übergreift und hierdurch die Functionen der Hand und der Finger bedroht (§ 412). Der Blutverlust selbst kann aber bei Wiederholung der Nachblutungen so bedeutend werden, dass endlich der Tod durch Erschöpfung eintritt. Nun hat man bei der Stillung der Nachblutung aus dem Hohlhandbogen wieder zwischen der örtlichen Unterbindung und der Continuitätsunterbindung zu wählen. Die erstere ist insofern vorzuziehen, als der Hohlhandbogen bald mehr von der A. ulnaris (was für den Arcus sublimis die Regel ist), bald mehr von der A. radialis, in einzelnen Fällen sogar wesentlich von einer stark entwickelten A. interossea gespeist wird. Man weiss also nicht, ob die Unterbindung der einen oder anderen Arterie in der Conti-

nuität helfen wird. Da aber die Unterbindung in den entzündlich erweichten Geweben misslingen, die Nachblutung bei örtlicher Unterbindung sich wiederholen kann, so werden doch in solchen Fällen Continuitätsunterbindungen nothwendig. Wenn dann nach Unterbindung der A. radialis und der A. ulnaris die Blutung nicht steht, so kann es sogar zur Continuitätsunterbindung der A. brachialis (§ 396) oder der A. axillaris (§ 379) kommen.

§ 414. Die Unterbindung der A. radialis, der A. ulnaris, der A. interossea, des Arcus volaris sublimis.

Die *Unterbindung der A. radialis* kann an jedem Punkt ihres Verlaufs geschehen, ebenso die der A. ulnaris; doch sind beide Arterien im oberen Drittheil des Vorderarmes von dicken Muskelschichten bedeckt, welche die Unterbindung schwierig machen. So weit es nach Maassgabe der Indicationen zulässig ist, wird deshalb die Continuitätsunterbindung beider Arterien im unteren Drittheil, und zwar nach folgenden Regeln ausgeführt:

Die *A. radialis* liegt zwischen dem M. supinator longus und dem M. flexor carpi radialis, also in dem ersten Muskelinterstitium am radialen Rande der volaren Fläche des Vorderarms, so frei unter der Haut, dass ein Längsschnitt durch dieselbe fast unmittelbar auf die Arterie führt. Die Fascia antibrachii ist an dieser Stelle schon zu einem breitmaschigen Bindegewebe aufgelöst, so dass ein deutliches Fascienblatt nicht zu durchschneiden ist. Dieses Verhältniss erleichtert auch das Fühlen des Pulses an dieser Stelle. Die Arterie ist von zwei kleinen Venen begleitet. Der N. radialis liegt radialwärts von der Arterie, so dass, wenn man zuerst bei dem Aufsuchen der Arterie auf den Nerv treffen würde, man sich dann noch etwas mehr gegen die Mittellinie des Vorderarmes wenden müsste. Ueber die Indicationen zur Unterbindung der A. radialis ist der vorige § 413 zu vergleichen; auch eignet sich die A. radialis wegen ihrer oberflächlichen Lage am besten zur Benutzung für die Ausführung der arteriellen Transfusion (vgl. § 314, allg. Thl.).

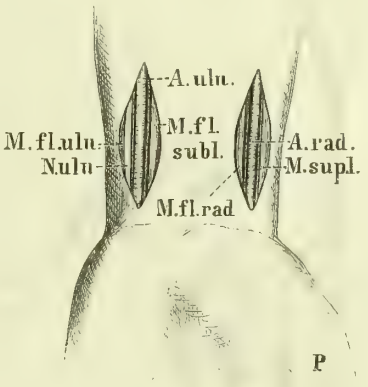

Fig. 284.
Unterbindung der A. radialis (A. rad.) und der A. ulnaris (A. uln.). M. fl. uln. M. flexor carpi ulnaris. M. fl. subl. M. flexor digitor. comm. sublimis. N. uln. Nerv. ulnaris. M. sup. l. M. supinator longus. M. fl. rad. M. flexor carpi radialis. P. Daumen.

Die *A. ulnaris* wird durch einen Schnitt aufgesucht, welcher in das erste Muskelinterstitium am ulnaren Rande des Vorderarmes, also zwischen den M. flexor carpi ulnaris und den M. flexor digit. comm. sublimis fällt. Die Fascia antibrachii ist an dieser Stelle noch als ein starkes fasciales Blatt vorhanden und muss nach Durchschneidung der Haut ebenfalls der Länge nach getrennt werden. Deshalb liegt diese Arterie etwas tiefer, als die A. radialis. Auch sie ist von zwei Venen begleitet und hat den N. ulnaris auf ihrer ulnaren Seite, so dass, von vorn gesehen, die beiden Nerven die beiden Arterien einrahmen. Die Benutzung der A. ulnaris für die arterielle Transfusion bietet keine so bequemen Verhältnisse, wie die A. radialis; doch habe ich schon mehrfach, nachdem die A. radialis schon zu einer vorausgehenden Transfusion benutzt worden war, die A. ulnaris für die folgende Transfusion benutzt.

Die *A. interossea* ist bis jetzt nur in seltenen Fällen in der Continuität

unterbunden worden, und dann geschah die Unterbindung in der Nähe ihres Abgangs aus der A. ulnaris im oberen Dritttheil des Vorderarms. Der Schnitt wird in der Mittellinie der Volarfläche geführt und muss ziemlich lang sein, um die Muskeln auseinander zu ziehen und, unter Schonung des N. medianus, welcher ebenfalls zur Seite geschoben wird, die Membrana interossea frei zu legen. Die Indicationen können nur durch Nachblutungen aus den Endästen der A. interossea gegeben sein. Die Unterbindung der A. brachialis in der Ellnbogenbeuge (§ 396) könnte vielleicht, in Anbetracht ihrer leichteren Ausführbarkeit, der Unterbindung der A. interossea vorgezogen werden.

Am *Arcus volaris sublimis* werden zwar eigentliche Continuitätsunterbindungen nicht ausgeführt; aber es ist doch zweckmässig, chirurgisch-anatomische Regeln für die Aufsuchung des oberflächlichen Hohlhandbogens aufzustellen, damit wir bei Verletzungen genauer wissen, ob derselbe wahrscheinlich mit verletzt wurde, und damit wir bei Incisionen zur Extraction von Fremdkörpern (§ 412) und zur Entleerung des Eiters bei Panaritien und Phlegmonen (§ 417) die Arterie vermeiden oder doch die bevorstehende Trennung derselben voraus wissen können. Wenn man den Daumen in das Extrem der Abduction stellt, so wird nun der volare Rand des Daumens und seine Verlängerung zur Handwurzel (v v) mit der mittleren Furche in der Haut der Hohlhand (m) parallel. Dann soll der Schnitt zur Aufsuchung des Arcus genau zwischen diese beiden Linien in die Mitte und ihnen parallel fallen (vgl. Fig. 285). In dieser Linie findet man den ulnaren Theil des Bogens, welcher dem stärkeren Antheil der A. ulnaris entspricht. Diese Bestimmung, welche von Böckel herrührt, ist ziemlich genau, wenn auch kleine Abweichungen des Verlaufs vorkommen. Eine andere Bestimmung des Arcus volaris ist von P. Vogt construirt worden. Man theilt die bogenförmig vom Radialrand der Mittelhand zur Mitte der Handwurzel verlaufende Palmarfurche, welche den Daumenballen von der Mittelhand abgrenzt, in drei Längsabschnitte. An der Grenze des vorderen und des mittleren Dritttheils beginnt der Schnitt und wird in querer Richtung (jedoch nach vorn etwas convex) zur Mitte der „Erbsenbein-Ringfingerlinie“ geführt. Diese Linie wird so gezogen, dass man das Capitulum Metatarsi IV mit dem Os pisiforme verbindet. Die Bestimmung ist etwas complicirt; sie führt mehr auf den convexen Theil des Arcus sublimis, während die erstere Bestimmung mehr auf die ulnare Wurzel des Arcus führt. Der kleine Ast der A. radialis, welcher in den oberflächlichen Bogen eintritt, verläuft am Daumenballen bei einer kleineren Zahl von Individuen subcutan, so dass man ihn unter der Haut pulsiren sieht, bei der Mehrzahl aber unter den Daumenballenmuskeln. Im ersteren Falle kann der radiale Ast leicht von Schnittverletzungen betroffen werden. Varietäten in der Bildung des Arcus sind bekanntlich ziemlich häufig; besonders bemerkenswerth sind die Fälle, in welchen ein starker Endast der A. interossea den Bogen

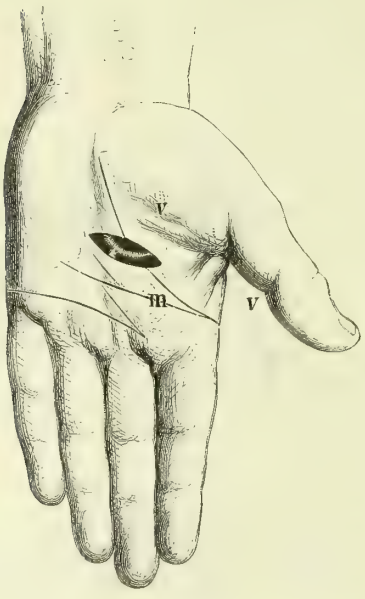

Fig. 285.
Unterbindung des Arcus volaris sublimis.

bildet, während die A. radialis und die A. ulnaris nur kleine Aeste zu dem Arcus liefern.

§ 415. Die Entzündungen an der Dorsalfläche der Finger und der Hand. Die dorsale Phlegmone. Die Entzündungen der Sehnenscheiden.

An der Haut der Dorsalfläche der Hand und der Finger kommen nicht selten *Furunkel* vor, besonders auch an der Hand der Anatomen und Chirurgen, deren Haarbälge oft mit septischen Substanzen in Berührung kommen. Vgl. über die Bildung und Behandlung der Furunkel im allg. Thl. § 50 und § 60. Besonders möchte ich den Collegen die abortive Behandlung des beginnenden Furunkels mit oft erneuerten feuchten Carbolplatten dringend empfehlen.

Ferner kommen Verbrennungen und Erfrierungen hier häufig vor. Insbesondere entwickelt sich an der Dorsalfläche der Hand und der Finger durch wiederholte und lange dauernde Einwirkung der Kälte eine blau-rothe Beschaffenheit der Haut (vgl. § 54, allg. Thl.), und an dieser Haut entstehen, theils durch Eröffnung von Blasen (zweiter Grad der Erfrierung), theils durch kleine Abschürfungen die *Frostgeschwüre (Pernionen).* Die venöse Stase lässt es zu einer Granulationsbildung nicht kommen, so dass die Geschwüre schwer zum Heilen zu bringen sind. Lauwarme protrahirte Bäder und Einreibungen der Hand mit Ol. terebinthinae bilden neben der sonstigen Geschwürsbehandlung (§ 65, allg. Thl.) im wesentlichen die Behandlung.

In vielen Fällen geht die Entzündung der Weichtheile an den Fingern und der Hand von offenen Wunden aus. Die Art der Entzündung ist zum Theil abhängig von der Intensität der einwirkenden Noxe, zum Theil von den anatomischen Verhältnissen der betroffenen Gewebe. In letzterer Beziehung zeigt sich nun ein auffälliger Unterschied zwischen der Volarfläche und der Dorsalfläche der Finger und der Hand; *an der Dorsalfläche ist das Unterhautbindegewebe langfaserig und locker, mithin sehr geneigt zur phlegmonösen Fortpflanzung der Entzündung* (vgl. § 15, allg. Thl.); jedoch verläuft die Entzündung nicht nur als subcutane, sondern auch als paratendinöse Phlegmone, weil eben hier das subcutane Gewebe mit dem paratendinösen Gewebe der Strecksehnen in engster Verbindung steht. *Das volare Bindegewebe zeigt eine durchaus andere Anordnung; seine Fasern sind kurz und starr und verlaufen nicht parallel der Längsaxe der Extremität, sondern in senkrechter Richtung von der Hautoberfläche zur Tiefe, an der Mittelhand zur Aponeurosis palmaris, an den Fingern zu den Sehnenscheiden der langen Beugesehnen.* Durch diese Anordnung wird der Verlauf der Entzündungen so eigenthümlich, dass ein besonderer Name für dieselben berechtigt ist; sie haben die Bezeichnung des *Panaritium* erhalten und werden unter diesem Namen in § 416 eine besondere Erörterung finden. Wir halten uns hier zuerst nur an die Erscheinungen der *dorsalen Phlegmone.*

Der geringe Druck, unter welchem die Entzündungsprodukte von Seiten der lockeren Hautdecke stehen, bedingt bei diesen Phlegmonen einen relativ gutartigen, mit geringem Fieber einhergehenden Verlauf. Auch kommt es unter diesen Umständen selten zur Nekrose der Strecksehnen, obgleich dieselben von Eiter weithin umspült sein können. Die Phlegmone verläuft eben nicht so acut, dass die Ernährung der Sehnen vollständig aufgehoben wird; es tritt in der bindegewebigen Hülle der Sehnen, dem Peritendineum (ein Analogon zum Perimysium der Muskeln), eine Gefässneubildung ein, welche die Sehnen vor Nekrose schützt. *Häufig ist die dorsale Phlegmone der Hand und der Finger mit Lymphangioitis und mit Erysipelas complicirt;* doch genügt es, in Betreff beider Erkrankungen auf

die allgemeinen Bemerkungen des allg. Thls. in § 144 und in den §§ 194—199 hinzuweisen.

Wenn die dorsale Phlegmone bis zur Handwurzel sich erstreckt, so trifft sie hier auf die *Sehnenscheiden der Strecksehnen*, welche in der Zahl von sechs synovialen Höhlen hier dicht bei einander liegen; und zwar finden wir, von dem radialen Rande zum ulnaren gezählt, folgende Anordnung: 1) die Sehnenscheide des M. abductor pollicis longus und des M. extensor pollicis brevis, 2) die Sehnenscheide des M. extensor pollicis longus, 3) die Sehnenscheide der beiden M. M. extensores carpi radiales (longus und brevis), 4) die Sehnenscheide des M. extensor digitorum comm., welche auch die Sehne des M. extensor indicis proprius einschliesst, 5) die Sehnenscheide des M. extensor digiti minimi, 6) die Sehnenscheide des M. extensor carpi ulnaris. Verletzungen dieser Sehnenscheiden kommen zwar, abgesehen von directen Verletzungen derselben mit Trennung ihrer Hautdecke, nicht allzu häufig vor; denn auch die dorsale Phlegmone tritt selten in diese Sehnenscheiden ein und häufiger nehmen dieselben an dieser Phlegmone nur durch seröse Ergüsse (Synovitis serosa) einen untergeordneten Antheil, während Lymphangioitis und Erysipelas in der Hautdecke ihren Verlauf zum Vorderarm nehmen. Dafür aber kommen andere Erkrankungen — ausser Eiterungen — an diesen Sehnenscheiden so häufig vor, dass dieselben vom chirurgischen Gesichtspunkte aus volle Berücksichtigung verdienen.

Was nun diese Erkrankungen der Strecksehnenscheiden betrifft, so sind besonders hervorzuheben: 1) die traumatischen Blutergüsse, 2) die serös-synovialen Ergüsse, 3) die Tendovaginitis crepitans, 4) die Ganglien, welche letztere wir zu den Geschwulstbildungen stellen und erst in § 423 besprechen werden.

Traumatische Blutergüsse durch Quetschung der Dorsalfläche der Handwurzel kommen am häufigsten in den Sehnenscheiden des M. extensor digitor. comm. und der M. M. extensores carpi radiales zur Beobachtung. Bei genauer Untersuchung stellt sich der Bluterguss in der letzteren Sehnenscheide als besonders häufig heraus; sie hat eine ovale Form und ist so geräumig, dass sie mehr einem Schleimbeutel sich annähert. Die fluctuirende Schwellung erstreckt sich von der Basis des Metacarpus II und des Metacarpus III bis zum unteren Rande des Radius. Ich pflege diese Blutergüsse so zu behandeln, dass ich die Schwellung mit einer feuchten Carbolplatte bedecke und die Hand auf einer kurzen Volarschiene mit einer Rollbinde (Spica manus § 339, allg. Thl.) befestige. Der leichte Druck befördert die Resorption des Ergusses, die Carbolplatte vermindert den Schmerz, die Schiene hindert den Verletzten an den Bewegungen und am Arbeiten und verhütet so, dass die Blutergüsse zu serösen Ergüssen führen. Die Verletzten haben bei der Geringfügigkeit der Verletzung viel Neigung, ihre Hand sofort wieder zur Arbeit zu gebrauchen, und dann entsteht eben ein seröser Erguss, welcher lange fortdauert und eine mühsame Behandlung erfordert. Diese Neigung wird durch die Schiene am sichersten bekämpft.

Die serös-synovialen Ergüsse kommen zwar an jeder der sechs Sehnenscheiden vor, sind aber doch wieder an den geräumigen Sehnenscheiden des M. extensor digitor. comm. und der M. M. extensores carpi radiales am häufigsten, nächstdem an den Sehnenscheiden der Strecksehnen des Daumens. Sie entstehen, wie oben erwähnt wurde, theils aus traumatischen Blutergüssen, theils aus einer Fortleitung der Entzündung bei Phlegmone der Dorsalfläche der Hand, theils aber auch aus Fortleitung der Entzündung von dem Handgelenke her (vgl. § 418); im letzteren Falle sind sie im Verhältniss zur Schwere der primären Erkrankung eine mehr nebensächliche Erscheinung. Zur Behandlung genügen in der Regel feuchte Carbolplatten, Compression durch Gummibinden, in hartnäckigen Fällen Punction mit Carbolauswaschung oder wohl auch aseptische Incision. Auch an

der grossen *Bursa mucosa der Beugesehnen an der Volarseite der Handwurzel* werden nicht selten hydropische Ergüsse beobachtet. Eigenthümlich ist in dem klinischen Bilde derselben die quere Einschnürung, welche das Ligam. carpi volare transvers. an der Schwellung bewirkt, so dass ober- und unterhalb des Bandes die Schwellung deutlich hervortritt. Bei der Compression der einen Schwellung nimmt man die Empfindung der Fluctuation in der anderen Schwellung wahr. Die tiefe Lage dieses Schleimbeutels schützt denselben gegen directe Verletzungen; doch pflanzt sich oft die Entzündung des Handgelenks auf den Schleimbeutel fort, und oft dringen Entzündungen der Sehnenscheiden und des paratendinösen Gewebes von den Fingern her bis zu diesem Schleimbeutel vor (vgl. über acute Entzündung der Beugesehnenscheiden § 416). Ueber Corpora oryzoidea in diesem Schleimbeutel vgl. § 423.

Die Tendovaginitis crepitans befällt am häufigsten die Strecksehnen-Scheiden des Daumens und wird fast ausnahmslos durch übermässige Anstrengung der Hand hervorgerufen. Deshalb findet man diese Erkrankung besonders häufig bei Wäscherinnen, bei Landarbeitern u. s. w. Bei der Inspection erkennt man eine geringe Schwellung, welche, entsprechend dem Verlauf der Strecksehnen des Daumens, vom Ulnarrand über die Dorsalfläche des Radius etwas schräg nach der Rückenfläche des Metacarpus I zieht. Bei Auflegen der Hand fühlt man, wenn der Daumen bewegt wird, die eigenthümliche knirrende oder knirschende Empfindung, welche der Krankheit ihren Namen gegeben hat. Wahrscheinlich sind es fibrinöse Beschläge der Synovialis, welche diese Reibung verursachen. Nur einem Anfänger kann es begegnen, dass er das Sehnenknirren für Knochenknarren hält und eine Fractura radii diagnosticirt — eine Verwechselung, auf welche schon Boyer hinwies. Eine Eiterung sah ich niemals aus dieser sero-fibrinösen Entzündung (§ 12, allg. Thl.) hervorgehen, zuweilen aber einen serös-synovialen Erguss, mit dessen Auftreten die Crepitation verschwindet. Einige Tage Ruhe der Hand ist die beste Behandlung; da jedoch Kranke der niederen Stände ohne eine wirkliche Behandlung keine Ruhe halten, so lässt man etwas Ugt. Hydrarg. ciner. einreiben oder legt auf die Sehnenscheiden eine feuchte Carbolplatte und hüllt die Hand mit einer Rollbinde ein. Auch Massage wird empfohlen.

Endlich werden auch *gonorrhoische und syphilitische Sehnenscheidenentzündungen* an der Hand, und zwar besonders an den Strecksehnen beobachtet (P. Vogt).

Functionelle Störungen in der Bewegung der Strecksehnen gehen fast nur aus der dorsalen Phlegmone hervor. Die narbigen Verwachsungen der Sehnen mit ihren Umgebungen und untereinander werden am besten durch passive, methodische Beugebewegungen an den Fingern und der Hand behandelt; diese Bewegungen dehnen die Fasern der Verwachsungen und stellen so die Verschiebbarkeit der Sehnen wieder her. Lauwarme Handbäder können diese Behandlung unterstützen.

An der *Dorsalfläche der Phalangealgelenke*, besonders entsprechend dem Gelenk zwischen der Grund- und Mittelphalange, bilden sich bei Handarbeitern *kleine Schleimbeutel*, in welchen seröse Ergüsse sich entwickeln können. Man darf dieselben nicht mit Ergüssen in den Gelenken selbst verwechseln. Bei schwieligen Verdickungen der Schleimbeutelwand bilden diese Schleimbeutel festere rundliche Schwellungen.

§ 416. Die Entzündungen an der Volarfläche der Finger und der Hand. Das Panaritium. Die Eiterung in den Beugesehnenscheiden.

Das Panaritium ist eine traumatische Entzündung; doch entsteht dasselbe keineswegs in allen Fällen aus deutlich erkennbaren Riss- und Stichwunden, son-

dern auch ziemlich häufig aus kleinen Epidermisrissen, wie sie besonders an der schwieligen Epidermis von Arbeitern vorkommen und in den meisten Fällen unbeachtet bleiben, bis einmal eine kräftig wirksame Noxe in der Schwiele sich einnistet und von hier aus in den Papillarkörper und das Unterhautbindegewebe eindringt. Die Art der Beschäftigung ist aber nicht nur durch die Schwielenbildung, welche in der unelastisch gewordenen Epidermis leicht Risse entstehen lässt, sondern auch durch die eventuelle Berührung mit Noxen maassgebend für die Entwickelung der Panaritien. Metallarbeiter sind den panaritialen Entzündungen der Finger und der Hand weniger ausgesetzt, als Holzarbeiter, weil eben das Metall aseptischer ist, als das feuchte und weiche Holz. Fleischer, Köchinnen, leider auch Chirurgen und Anatomen, welche oft ihre Finger mit faulenden Geweben und Flüssigkeiten in Berührung bringen müssen, liefern ein grosses Contingent zu den Panaritien.

Das eigentliche Panaritium (im engeren Sinne des Worts) *ist eine acute, schnell zur Eiterung ansteigende Entzündung mit Neigung zur Nekrosirung des Bindegewebes, zunächst immer auf engen Raum in den Weichtheilen der Volarfläche der Finger und der Hand localisirt, aber bei ungünstigem Verlauf befähigt, auch eine ausgedehnte Eiterung hervorzurufen, welche durch ihre Resultate die Function des Fingers und der ganzen Hand gefährden und vernichten kann.*

Die Eigenthümlichkeiten des Panaritiums sind eben durch die anatomischen Dispositionen bedingt (vgl. § 415 und im allg. Thl. § 15); die kurzen starren Bindegewebsfasern verhüten zwar eine räumlich bedeutende Ausbreitung der Krankheit, aber sie bedingen durch Einschnürung der Nerven einen sehr *intensiven Schmerz*, durch Einschnürung der Blutgefässe die Neigung zur *Nekrose des befallenen Bindegewebes;* endlich lenken diese Bindegewebsfasern durch ihren von dem Papillarkörper senkrecht nach der Tiefe gerichteten Verlauf die Entzündung nach der Tiefe hin. *Durch Uebergreifen auf die Sehnenscheide der Beugesehnen der Finger erhält das Panaritium einen phlegmonösen Charakter.* Die Entzündung kann dann von der Sehnenscheide auch auf das Periost der Phalangen übergreifen, und dann entsteht eine *eiterige Periostitis der Phalangen*, in der Regel mit Ausgang in *Nekrose des Phalangealknochens;* ferner greift die Entzündung oft von dem Periost oder direct von der Sehnenscheide auf das eine oder andere Phalangealgelenk über, und so entsteht eine *Vereiterung der Phalangealgelenke.* Uebrigens kann die panaritiale Eiterung auch am Seitenrande der Volarfläche zu dem langfaserigen dorsalen Bindegewebe übergreifen und dann zur *dorsalen Phlegmone* übergehen. Endlich ist die Complication der Panaritien mit *Lymphangioitis* und *Erysipelas* ziemlich häufig; insbesondere fehlt bei intensiven Noxen, z. B. bei den Noxen, welche von Leichen- und jauchenden Geweben aus bei Anatomen und Chirurgen zum Panaritium führen, die Anschwellung der cubitalen, noch viel häufiger der axillaren Lymphdrüsen (vgl. § 391 und § 395), also die *septische Lymphadenitis* fast niemals.

Unter allen diesen, so zahlreichen Complicationen des Panaritiums ist zwar jede einzelne von Bedeutung, doch muss der *eiterigen Entzündung der Sehnenscheiden der Beugesehnen* eine besonders hervorragende Bedeutung zuerkannt werden. Es versteht sich übrigens von selbst, dass ausser der Fortpflanzung der panaritialen Eiterung auf die Sehnenscheiden auch directe Wunden derselben, seien sie Stich-, Schnitt-, Hieb- oder Risswunden, mit septischer Infection unmittelbar diese Eiterung der Sehnenscheiden veranlassen können. Die Sehnenscheiden der langen Beugesehnen (Sehnen der M. M. flexores digit. comm. sublimis und profundus) erstrecken sich von der Mitte der Vorderphalange über Mittel- und Grundphalange bis zu den Köpfchen der Metacarpi. Sobald die Eiterung

in diese lange synoviale Höhle an irgend einem Punkt einbricht, so ist auch fast augenblicklich die ganze Höhle von der Eiterung ergriffen. Die Eiterung gewinnt mit diesem Schritt in kurzer Zeit ein Terrain von 8 — 10 Ctm. Länge. Sofort steigt die Schwellung des Fingers und der Mittelhand, welche nun schon mit in den Process verwickelt wird, um ein erhebliches; gleichmässig hebt sich die Intensität der Schmerzen und des Fiebers. Man könnte zufrieden sein, wenn es dabei noch bliebe; aber selten nur findet die Eiterung an dem centralen Ende der Sehnenscheide, welches ungefähr dem Capitulum metacarpi entspricht, eine feste Schranke. Sie greift in das lockere Bindegewebe, welches die Beugesehnen auf der Volarfläche der Mittelhand umhüllt, und in das paratendinöse Gewebe über und leitet sich von hier zuweilen in wenig Tagen in die grosse Sehnenscheide der Beugesehnen an der Handwurzel fort. Es ist bekannt, dass die Panaritien des Daumens und des kleinen Fingers in dieser Beziehung die grösste Gefahr bringen; denn der Flexor pollicis longus besitzt eine lange Sehnenscheide, welche sich continuirlich zur Handwurzel bis unter das Ligamentum carpi volare transversum fortsetzt, und der Flexor digiti minimi zeigt nicht regelmässig, aber doch häufig eine Communication seiner digitalen Sehnenscheide mit der grossen gemeinschaftlichen Sehnenscheide der Handwurzel. Aber auch hier ist der Eiterung noch kein Halt geboten; sie setzt sich zuweilen noch als subfasciale und paratendinöse Phlegmone an dem Vorderarm fort. Mit der Grösse des Entzündungsherdes wachsen alle örtlichen und allgemeinen Symptome, und ihrem Wachsen parallel wächst die Gefahr für das Leben. Verjauchungen des Eiters und des Bindegewebes, Thrombosen der Venen und eiteriger Zerfall der Thromben bringen die Septikämie, die Pyämie und endlich den Tod. Wenn nun auch der tödtliche Ausgang einer in ihren Anfängen so wenig bedeutenden Entzündung immerhin eine Seltenheit ist und eventuell auch noch durch die Amputatio antibrachii (§ 429) bekämpft werden kann, so sind die functionellen Störungen nach Eintritt der eiterigen Sehnenscheidenentzündungen fast unausbleiblich und an sich schon bedeutend genug, um so mehr, da Bewegungsstörungen eines einzigen Fingers immer auch eine Störung in der feinen Mechanik der Hand- und Fingerbewegungen im allgemeinen ergeben.

Die eiterige Sehnenscheidenentzündung und die paratendinöse Phlegmone führt entweder zu einer Nekrose der Beugesehnen, oder im besseren Fall zu einer adhäsiven Verklebung und Verwachsung der Beugesehnen mit den Sehnenscheiden und dem paratendinösen Bindegewebe. Dieser letztere Verlauf erspart zwar dem Kranken die Exfoliation der nekrotischen Sehne — das Publikum belegt an vielen Orten dieser, fast als normal von ihm betrachteten Ausstossung der Sehne zu Gefallen die panaritiale Entzündung mit dem Namen „Wurm“ — und erspart somit einen Theil der langen Reconvalescenz; sonst aber ist durch diese Erhaltung der Sehne für die späteren Bewegungen fast nichts gewonnen. Ob die Sehne ausgestossen wurde, ob sie mit den umgebenden Geweben feste Verwachsungen einging, das ist für den späteren Zustand des Fingers ziemlich gleichgültig. In dem ersteren Fall fehlt der contractilen Substanz des Muskels das Organ, durch welches sie am Knochen bewegend einwirken kann; in dem letzteren bewegt sie nicht mehr diejenigen Knochentheile, welche sie bewegen sollte, die Phalangen, sondern sie zerrt an der Haut und dem Bindegewebe und vielleicht noch an der Grundphalange, weil dieses der erste fixe Punkt der verwachsenen Sehne ist. Die Bewegungen der Endphalangen sind vernichtet. Hierzu kommen nun noch die Störungen, welche die nekrotische Ausstossung eines ganzen Phalangealknochens oder eines Theils desselben, und endlich auch noch die Eiterung der Phalangealgelenke mit nachfolgender Contractur und Ankylose bringt.

Die eigenthümliche Bezeichnung „Panaritium“ für diese Entzündungen wäre nach P. Vogt nur corrumpirt aus „Paronychium“, so dass man nur die Ent-

zündungen neben dem Nagel Panaritium nennen dürfte. Ueberflüssig wäre es dann auch, ein *Panaritium sub ungue* zu unterscheiden. Unter dieser Bezeichnung versteht man die eiterige Entzündung des Nagelbetts, welche zuweilen von einem Seitenrand des Nagels zum andern herum läuft und demnach wohl auch populär „Umlauf" genannt wird. Bei scrofulösen Kindern hat man sogar eine eigene Form, eine *Onychia maligna* (Pitha), angenommen. In Betreff der gewöhnlichen Entstehung dieser Entzündung aus septischer Infection, der Entwickelung von Granulationen, welche den Nagel umwachsen („eingewachsener Nagel"), kann auf § 509 verwiesen werden, wo der Unguis incarnatus oder die Paronychie der Zehen geschildert wird. An den Fingernägeln nehmen jedoch im ganzen die Entzündungen einen schnelleren Verlauf und es kommt an den Fingern seltener zu einer bedeutenden Granulationsbildung, also zu einem Einwachsen des Nagels. Wenn man nun ausser dem Panaritium sub ungue noch ein *Panaritium tendinosum*, ferner ein *Panaritium periostale* und endlich sogar ein *Panaritium articulare* unterschieden hat, so wäre es ganz irrig, wenn man aus diesen Bezeichnungen etwa ableiten wollte, dass in solchen Fällen das Panaritium in der Sehne, oder im Periost, oder im Knochen seinen Anfang nehme. Vielmehr handelt es sich nur um die erwähnten Complicationen der Entzündung des Unterhautbindegewebes mit secundären Entzündungen der genannten Organe. P. Vogt will den Namen „Phalangitis" an die Stelle des Wortes „Panaritium" setzen, wodurch wohl nicht viel gewonnen ist.

§ 417. Die Behandlung des Panaritiums und der eiterigen Sehnenscheidenentzündung an den Beugesehnen.

Das souveräne Mittel für die Initialstadien und die Florescenz des Panaritiums ist die Incision. Sie soll möglichst früh und so ergiebig ausgeführt werden, dass der panaritiale Herd in seiner ganzen Ausdehnung geöffnet wird. Deshalb bedarf es zu Anfang doch keiner längeren Incisionen, als von ungefähr 1 Ctm. Länge; denn der Herd der primären Entzündung ist im Beginn, wie wir sahen, immer von geringer räumlicher Ausdehnung. Verletzung irgend welcher wichtiger Organe ist nicht möglich; denn die grösseren Nerven und Arterien an dem Seitenrand der Volarfläche sind bei der gewöhnlich mehr centralen Lage des Panaritiums leicht zu schonen, und in wichtigen Fällen kommt es nicht einmal darauf an, ob man sie durchschneidet oder nicht. Man macht die Incisionen selbstverständlich der Länge nach, um so jede Nerven- und Gefässverletzung thunlichst zu vermeiden. Nur bei den etwas selteneren primären Panaritien in dem subcutanen Bindegewebe der Volarfläche der Mittelhand und bei den ziemlich analogen subaponeurotischen Eiterungen dieser Gegend, welche von Seiten der Aponeurosis palmaris eingeklemmt werden, kann die Verletzung eines wichtigeren Gefässes, des Arcus volaris sublimis, geschehen. Man soll sich vor dieser Verletzung nicht scheuen, wenn sie nothwendig erscheint, um den Eiterherd frei zu öffnen. Uebrigens ist in Betreff dieser Verletzung § 414 (Schluss) zu vergleichen.

Der Schwerpunkt der Behandlung des Panaritium ist in der *frühen* Ausführung der Incision zu suchen. Nur im ersten Beginn der Entzündung kann die percutane Wirkung der feuchten Carbolwatte, welche oft frisch angefeuchtet werden muss, versucht werden (§ 60, allg. Thl.). Man muss sich von der landläufigen und leider selbst unter den Aerzten verbreiteten Idee emancipiren, dass, hier und an anderen Orten, die Eiterung erst *reif* werden müsse, um die Incision vorzunehmen. Die Früchte, welche bei Panaritien unter den warmen Breiumschlägen, Pflastern und anderen Schwindelmitteln reifen, sind die Sehnennekrose, die Sehnenverwachsung, die Gelenkcontractur; es sind die unbrauchbaren Finger und

Hände. Auch die von Demme empfohlene Bepinselung der Haut mit Jodtinctur, um ein beginnendes Panaritium zur Resolution zu bringen, ist nutzlos.

Bei sehr früher Ausführung der Incision (etwa am 2.—4. Tag des Verlaufs) kann man noch in Zweifel sein, an welcher Stelle man incidiren soll, um den Eiter zu entleeren. Um dieses zu entscheiden, empfehle ich die Untersuchung des Entzündungsherdes mit einem Sondenknopf. Indem man den Sondenknopf an den verschiedenen Punkten des Entzündungsherdes auf die Hautdecke drückt, wird man immer einen Punkt ermitteln, dessen Druck am schmerzhaftesten von dem Kranken empfunden wird. Auf diesen Punkt muss man einstechen und man kann sicher sein, hier den ersten Eitertropfen zu finden und zu entleeren; dann ist der ganze Process coupirt.

Da die Wunden der Incision durchaus nicht klaffen, (vgl. über die Ursache dieser Erscheinung § 45, allg. Thl.), so muss man entweder ein kurzes Stück eines Drains oder auch einen vierfach zusammengelegten Catgutfaden in die Wunde einlegen. Der Catgutfaden übt auch durch die Diffusion der in ihm enthaltenen Carbolsäure auf die entzündeten Gewebe eine antiseptische Wirkung aus. Bei grossen und schweren Panaritien kann man in der Incisionswunde eine Ausreibung der entzündeten Gewebe mit feuchter Carbolwatte (vgl. § 60, allg. Thl.) vornehmen. In einem Fall von anatomischer Infection, welche unter den bedrohlichsten Erscheinungen auftrat, habe ich die frühe Incision benutzt, um die inficirten Gewebe mit der Scheere zu excidiren und dann die Wundflächen mit Carbolsäure auszuwaschen; so erzielte ich unter plötzlicher Abnahme der allgemeinen septikämischen Erscheinungen eine Heilung per primam an der Infectionsstelle. Bei Lymphangioitis und Erysipelas ist der Verband mit feuchten Carbolplatten (§ 60, allg. Thl.), sonst der gewöhnliche Protectivverband zur Behandlung der Incisionswunden vorzuziehen.

Bei beginnender Eiterung in den Sehnenscheiden soll man sofort die Incision der Sehnenscheide und die antiseptische Auswaschung derselben mit 3—5 % *Carbollösungen vornehmen.* Hierdurch kann es gelingen, die Asepsis in der Sehnenscheide herzustellen und alle schlimmen Folgen, wie Sehnennekrose und Verwachsung der Sehnen mit den Sehnenscheiden zu verhüten. Dieser Zweck ist so bedeutungsvoll, dass auch *Incisionen auf der ganzen Länge der Sehnenscheide*, also Spaltungen bis zu 8—10 Ctm. Länge, wohl berechtigt sind. Wenn man freilich in versäumten Fällen, wie sie häufig in chirurgischen Kliniken zur Behandlung kommen, erst spät nach langem Bestand der Eiterung die Incisionen ausführen kann, so hat man oft nur die schon nekrosirten und eiterig demarkirten Beugesehnen zu entfernen. Sind in solchen Fällen auch die Phalangealgelenke vereitert, so kann man eventuell *die Resection der Phalangealgelenke* nach den Regeln des § 428 ausführen, um die Contractur und Ankylose derselben zu vermeiden. Endlich kann bei Nekrose der Beugesehnen und bei gleichzeitiger Vereiterung nicht nur eines, sondern einiger Phalangealgelenke *die Exarticulation des Fingers* (§ 430) als das richtige Verfahren erscheinen, weil im besten Fall doch nur ein unbrauchbarer Fingerstumpf übrig bleibt. Dass man aber insbesondere Daumen und Zeigefinger zu erhalten hat, während man die anderen Finger eher aufopfern kann, erhellt aus den Erörterungen des § 411 (Schluss).

Die Nekrose der Phalangen ist für die Frage, ob man den Finger exarticuliren soll, von geringerer Bedeutung, weil die Sequesterlade einen leidlichen Ersatz für das nekrotische Stück liefert. Die Sequester wird man, nachdem dieselben einige Wochen lang als Modell für die in Bildung begriffene neue Phalange gedient haben, und gerade deshalb nicht früher, als etwa vier Wochen nach Beginn des Panaritiums, entfernen, durch einfache Extraction, oder nach Zurücklagerung der neugebildeten Knochenschichten mittelst des Elevatoriums. Was man gegen-

über der Verwachsung der Sehnen, der Contractur der Gelenke in den nächsten Wochen und Monaten zu leisten versucht, das lohnt in seinen Resultaten oft kaum der Mühe, welche man darauf verwendet hat. Man darf gewiss nicht versäumen, die activen Bewegungen für Dehnung und Lösung der Adhäsionen ausführen zu lassen und zu demselben Zweck selbst die passiven Bewegungen der Finger regelmässig zu leiten. Daneben gebraucht der Reconvalescent warme Bäder und spirituöse Einreibungen. Aber leider ist die Steifigkeit des Fingers in manchen Fällen gar nicht mehr zu beseitigen, und dann darf man sich wenigstens eines sehr gewöhnlichen Fehlers nicht schuldig machen. Man darf nicht dulden, oder gar durch Behandlung mit Lagerung des Fingers auf geraden Schienen noch befördern, dass der Finger bei gestreckter Stellung aller Gelenke steif wird. In dieser Stellung ist er zu nichts mehr zu gebrauchen. Giebt man dagegen durch stumpfwinklig gebogene Pappschienen, durch passive Bewegungen und ähnliche Manipulationen den sämmtlichen Phalangengelenken eine halbgebeugte Stellung, so wird man dem Kranken doch einen, in seinen steifen Verhältnissen nicht allzu unbrauchbaren Finger verschaffen (vgl. § 420).

§ 418. Die Entzündungen und Contracturen der Handwurzelgelenke.

Keine der verschiedenen Varietäten der Gelenkentzündung, welche wir im allg. Thl. Cap. V unterscheiden lernten, ist an den Gelenken der Handwurzel ausgeschlossen; aber unter den, an sich wenig zahlreichen Fällen von Handgelenkentzündung (auf 198 Fälle von Entzündungen der Extremitätengelenke überhaupt kommen nur 18 Fälle von Handgelenkentzündung) prävalirt eine Form, ganz ähnlich, wie wir dieses für die kleinen Fusswurzelgelenke nachweisen werden, nämlich die Mischung von Synovitis und Myelitis granulosa, welche bald von Knochen zu Gelenk, bald von Gelenk zu Knochen fortschreitet. Hier, wie dort und wie überall, haben diese Entzündungsformen Neigung zum partiellen eiterigen Zerfall des Granulationsgewebes, und nachdem sich einige Fisteln gebildet haben, so ist das classische Bild der *Caries der Handwurzel* nach alter Nomenclatur fertig. Weder in Betreff der Beziehungen dieser Krankheit zu den Störungen der gesammten Constitution, zur Scrofulose und Tuberculose, noch in Bezug auf Symptomatologie, Prognose u. s. w. wird es nothwendig sein, das zu wiederholen, was im allg. Thl., § 93, § 106 und § 214 schon hervorgehoben wurde. Nur in einem Punkt sind alle hyperplasirenden und suppurativen Entzündungen der Knochen und Gelenke der Handwurzel von einer viel schwereren Bedeutung, als man vielleicht bei der geringen räumlichen Ausdehnung der entzündlichen Herde denken sollte; sie alle stören nämlich nicht nur die Bewegungen, und im weiteren Verlauf die Beweglichkeit der Handwurzel, sondern gleichzeitig in demselben Maasse die Bewegungen und die Beweglichkeit der Finger. Nach den physiologisch-anatomischen Untersuchungen erklärt sich diese unheilvolle Wirkung der Handgelenkentzündungen sehr leicht. Die Abhängigkeit der Bewegungsexcursion der Finger von den Stellungen der Handwurzel muss sich bei Abnahme der Bewegungsexcursion in den Handwurzelgelenken mindestens darin zeigen, dass die Vortheile, welche die langen Muskeln der Finger aus den extremen Stellungen der Handwurzel durch ihre passive Spannung für ihre Kraftentwickelung ziehen können, dem Kranken verloren gehen. Noch schlimmer gestalten sich die Verhältnisse durch die Parasynovitis, welche, wie an allen übrigen Gelenken, die Synovitis granulosa und suppurativa begleitet. Sie muss an der Handwurzel nothwendigerweise als Entzündung der Sehnenscheiden auftreten, da diese Scheiden den Gelenkbändern und Gelenkkapseln unmittelbar anliegen. Nun verwachsen oder vereitern die Sehnenscheiden; die Sehnen werden entweder unbeweglich in ihren Scheiden, oder in seltenen

Fällen bei acuter Vereiterung werden sie sogar nekrotisch. Die Wirkung für die Functionen ist bei der einen, wie bei der anderen Eventualität gleich traurig. Die Finger werden fast unbeweglich und selbst die Bewegungen, welche von den kurzen Fingermuskeln ausgeführt werden können, werden unmöglich, weil die immobilen langen Sehnen dem Zug der Gelenkbewegungen nicht zu folgen vermögen. Das Endresultat ist eine mehr oder minder ausgeprägte myo- oder tendogene Contractur der Finger (§ 420).

Die Schussverletzungen der Handwurzel sind der Typus auch für die schweren Verletzungen der Friedenspraxis. Es wiederholt sich bei allen perforirenden Wunden die Gefahr der Eiterung und die Gefahr ihrer Fortleitung in den zahlreichen Gelenkspalten, während der Abfluss des Eiters nur mangelhaft sein kann. Auch die Gefahr der Functionsstörung an der Hand und den Fingern ist bei den traumatischen Gelenkeiterungen die gleiche, wie bei der Eiterung, welche aus der Synovitis und Myelitis granulosa hervorgeht. Wenn man nun früher diese traumatische Vereiterung der Handwurzelgelenke ebenfalls als „Caries" der Handwurzel bezeichnete, so übersah man den wesentlichen Unterschied, welcher in ätiologischer und prognostisch-therapeutischer Beziehung zwischen beiden Formen der Entzündung und Eiterung beachtet werden muss. Die traumatische Eiterung bedroht das Leben durch Septikämie und Pyämie; dagegen bedroht die Eiterung, welche aus granulirenden Entzündungen hervorgeht, auch noch das Leben durch Miliartuberculose (vgl. § 216, allg. Thl.).

Bei der Behandlung der granulirenden Entzündung der Handwurzel kann den Carbolinjectionen eine leitende Rolle zuertheilt werden, so lange noch die Eiterung nicht entwickelt ist. Man kann sehr gut von der Dorsalfläche aus jeden Punkt der entzündeten Knochen und Gelenke mit der Hohlnadel erreichen und gute Wirkung durch intra-articuläre und intra-osseale Carbolinjection erreichen (vgl. § 95 und § 115, allg. Thl.). Einen Apparat zur Ausführung des permanenten Gewichtszuges am Handgelenk gab Esmarch an; doch ist auf eine besonders antiphlogistische Wirkung desselben kaum zu rechnen. Bei entwickelter Eiterung ist die *Resection der Handwurzel* nach den Regeln der §§ 426 u. 427 zu vollziehen. Bei traumatischen Eiterungen kann man durch Incisionen und Drainirungen manches leisten; doch ist auch hier, in Anbetracht der bedrohten Functionen der Hand und der Finger (Contracturen und Ankylosen der Handwurzelgelenke, Verwachsungen der Streck- und Beugesehnen der Finger mit ihren Sehnenscheiden, welche die Handwurzelgelenke umgeben), der Resection, und zwar der frühen Resection der Vorzug zu geben. Wie die Resection bei traumatischer Eiterung von der gewöhnlichen Methodik, welche wir bei granulirend-eiteriger Entzündung befolgen, abweichen darf, wird in § 425 erörtert werden.

Die Contracturen der Handwurzelgelenke gehen als arthrogene theils aus den eben beschriebenen Entzündungen, theils aus den Fracturen des unteren Endes des Radius (§ 405), theils endlich aus der Polypanarthritis (Arthritis deformans, § 106, allg. Thl.) hervor; ausser den arthrogenen Contracturen kommen auch in seltenen Fällen neuro-myogene und narbige Contracturen der Handwurzel (§ 421 und im allg. Thl. § 110) vor. Endlich giebt es noch eine angeborene Contractur, *die Klumphand*, Manus vara, welche mit dem angeborenen Klumpfuss (§ 527 u. f.) manche Aehnlichkeit hat. Die Hand steht gegen den Vorderarm stark gebeugt, sodann in supinirter und radial-abducirter Stellung. Die Knochenbildung ist fehlerhaft; die Sehnen und Muskeln sind in ihren Längenverhältnissen der krankhaften Stellung angepasst. Besonders häufig ist die Klumphand von einer mangelhaften Bildung des Radius abhängig; auch kann derselbe fehlen und dann fehlt in der Regel auch der Daumen an der Hand.

Bei der Behandlung jeder Contractur der Handwurzel wird man sich die

Frage vorlegen müssen, wieviel man etwa durch orthopädische Behandlung (Verbesserung der Stellung in der Narkose und Erhaltung der corrigirten Stellung in der Narkose, methodische Bewegungen, Behandlung durch dehnende Apparate u.s.w.), oder wieviel man durch Resection der Handwurzel an der Function der Hand und der Finger bessern kann. Bei entzündlich arthrogener Contractur und Ankylose der Handwurzelgelenke würde man immer durch eine ausgedehnte Resection (Entfernung aller Handwurzelknochen) eine passiv bewegliche Verbindung, eine Art von Nearthrose zwischen der Hand und dem Vorderarme herstellen können; ob aber der Geheilte mit dieser Verbindung etwas gewinnen wird, hängt wesentlich von dem Zustand der Sehnen an der Handwurzel, von ihrer Verwachsung oder Nichtverwachsung mit den Sehnenscheiden ab. Bei ausgedehnter und lange bestehender Verwachsung der Sehnen mit ihren Scheiden ist am besten auf jede operative Correction Verzicht zu leisten, weil der Gewinn derselben zu gering ist.

§ 419. Die Entzündungen der Metacarpal- und Phalangealknochen.

Unter dem Einfluss der scrofulösen Anlage entwickeln sich im frühen kindlichen Alter häufig chronische granulirende Entzündungen der Marksubstanz dieser kleinen Knochen, noch häufiger als an den Zehen und den Metatarsi. Hinsichtlich der pathologisch-anatomischen Verhältnisse dieser Erkrankung kann ich auf § 93 allg. Thl. verweisen. In ätiologischer Beziehung ist zu bemerken, dass nicht alle Fälle zu der scrofulös-tuberculisirenden Myelitis (§ 214, allg. Thl.), sondern auch manche derselben zu der Reihe der Syphilis congenita gehören.

In den gutartigsten Fällen der Osteomyelitis sehen wir an der Hand den befallenen Metacarpalknochen sich durch Hyperplasie der Marksubstanz aufblähen, wobei das Periost einen mässigen Antheil an der Entzündung nimmt. Die Anschwellung ist wenig empfindlich und kann sich im Verlauf von einigen Wochen oder einigen Monaten wieder zurückbilden, ohne dass eine Spur der Krankheit zurückbliebe. Bei minder gutem Verlauf sehen wir am Metacarpalknochen sehr häufig an irgend einem Punkt den aufgeblähten Knochen weich werden und die Haut über dieser Stelle nimmt ebenfalls eine rothe Färbung an. Nicht immer bedeutet diese Veränderung schon eine Bildung von Eiter; vielmehr würden wir bei der anatomischen Untersuchung zu Anfang nichts anderes, als eine mässige Entwickelung von sehr weichem und gefässreichem jungen Bindegewebe erkennen, von Granulationsgewebe, welches zwar die corticale Lamelle des Knochens durchbrochen hat, aber immer noch einer narbigen Verdichtung fähig ist. Wir sehen ja auch, dass unter Beihülfe der intraossealen Carbolinjectionen und besonders wenn es uns gelingt, die Ernährung des erkrankten Kindes schnell zu bessern, die gerötheten Hautstellen wieder blass werden, die Schwellung zurückgeht und endlich ebenfalls eine vollkommene Heilung eintritt. Die Krankheit hat, weil an dem skeletirten Knochen nach dem Herausfallen des macerirten Markgewebes der Knochen eine Art von luftgefüllter Höhle mit stacheligen Hervorragungen der Knochensubstanz darstellt, den sonderbaren Namen der *Spina ventosa* erhalten. Nach P. Vogt rührt diese Bezeichnung von Rhazes her und hatte ursprünglich eine ätiologische Bedeutung (Spina venti).

In vielen Fällen nimmt die Krankheit den Ausgang in Eiterung. Aber auch dieser kann einen sehr verschiedenen Verlauf nehmen. Wir sehen die Schwellung an einer Stelle des Knochens immer mehr zunehmen, und im Centrum bildet sich ein sehr weicher, fluctuirender Punkt; auch nimmt die Röthung und Verdünnung der Haut immer mehr und mehr zu. Wenn wir nun mit dem Messer nicht interveniren, so kann es noch Wochen dauern, bis der Abscess sich von selbst öffnet

und eine kleine Menge Eiter entleert. Ja während dieses Verlaufs zur Abscessbildung an der einen Stelle sehen wir an den übrigen Theilen des entzündeten Knochens die Schwellung mehr und mehr zurückgehen. Die Fistel, welche nun in das Centrum des Metacarpalknochens führt, kann sehr lange in Eiterung bleiben, besonders wenn die Osteomyelitis zu einer Nekrose des Knochens geführt hat; dann erfolgt erst nach Extraction des Sequesters, oder nachdem die Granulationen ihn halb eingeschmolzen und halb nach aussen gehoben haben, also nach spontaner Ausstossung die Heilung. Die Fistel kann aber auch, wenn in der Tiefe kein nekrotisches Knochenstück liegt, nach einigen Wochen von selbst zur Heilung gelangen. In vielen Fällen bleibt aber durch Jahre hindurch die Eiterung bestehen, bis endlich die chirurgische Therapie, das Evidement der Knochenhöhle (§ 287, allg. Thl.) oder die Resection des befallenen Knochens (vgl. Resection der Metacarpalknochen § 428), eingreift. An der Mittelhand und den Fingern können bei diesen primären Knochenentzündungen die Gelenke lange gesund bleiben; wenn aber endlich der ganze Knochen in Mitleidenschaft gezogen wird, so bleiben auch die Gelenke nicht frei und antworten in ähnlicher Weise, wie das Hüftgelenk (§ 444), auf die entzündlichen Reize verschiedener Intensität, welche vom Knochenherd auf die Synovialis einwirken.

Die Entzündungen der Fingergelenke würden bei der geringen Ausdehnung der Synovialhäute und bei der einfachen Form der Gelenkflächen von sehr geringer Bedeutung sein, wenn nicht die Function der Fingergelenke für die Arbeiten des gewöhnlichen Lebens zu wichtig wäre und wenn nicht dieser Function durch die Entzündung eines Gelenks eine doppelte Gefahr drohte. Die eine Gefahr ist die gewöhnliche, welche jede Gelenkentzündung der Function des befallenen Gelenks bringt, dass unter den Folgen der Entzündung eine Störung der Bewegungsexcursion, eine Contractur oder Ankylose eintritt. Diese Gefahr ist aber gewiss nicht allzu hoch anzuschlagen, indem die Beweglichkeit eines einzigen Fingergelenks leicht durch die Bewegungen seiner Nachbargelenke ergänzt werden kann. Viel unangenehmer ist die andere Gefahr, dass nämlich der entzündliche Process in die benachbarte Sehnenscheide der langen Flexorsehnen oder in das paratendinöse Gewebe der langen Extensorensehnen eindringt und hier das feine Spiel der activen und passiven Muskelbewegungen stört. Die myogenen Contracturen, welche wir noch kennen lernen müssen (§ 421), werden den vollen Umfang der Störungen erst erkennen lassen, welche ein unglücklicher Verlauf der Entzündung eines einzelnen Fingergelenks hervorrufen kann.

Nicht selten sind die traumatischen Entzündungen der Fingergelenke, zuweilen Blutergüsse in die Synovialhöhlen und viel häufiger Stichwunden der Gelenke oder breite Eröffnungen derselben durch Zerquetschung der Haut. Während Blutergüsse in den Fingergelenken sich schnell zurückbilden und eine Synovitis serosa, ein Hydrops, wie wir ihn z. B. am Kniegelenk durch Contusion entstehen sehen, fast nie an den Fingergelenken zur Beobachtung kommt, erfordert die traumatische Eiterung der Fingergelenke in vollem Maasse die Aufmerksamkeit des Arztes. An sich kann freilich die Eiterung auch der grössten dieser Gelenke, z. B. des Metacarpo-Phalangealgelenks des Daumens, für das Leben keine Gefahr bringen; aber die Verbreitung der Eiterung in die Sehnenscheiden der Flexoren und Extensoren kann die Eiterung wie im Sturme über grosse Strecken des Armes ausbreiten, und so kann die traumatische Eiterung eines kleinen Fingergelenks phlegmonöse Entzündungen der Hand und des Vorderarmes im Gefolge haben, welche zuweilen das Leben und immer die Function der ganzen Hand bedrohen. Wie das Panaritium in ein Fingergelenk fortschreiten kann, wurde schon § 416 erwähnt.

Die granulirenden Entzündungen der Fingergelenke sind fast immer fort-

geleitete Entzündungen, welche von der, im Anfang dieses § beschriebenen Myelitis granulosa der Metacarpal- und Phalangealknochen auf die Fingergelenke fortschreitet.

Wie wir durch Resection der Fingergelenke befähigt sind, den schlimmen Folgen der Gelenkentzündung und besonders der eiterigen Form derselben entgegenzutreten, wird § 428 nachweisen.

An den verschiedenen Formen der Polyarthritis nehmen die Fingergelenke häufig Antheil, besonders auch an der Polypanarthritis (Arthritis deformans, § 106, allg. Thl.). Carbolinjectionen thun hier oft gute Dienste zur Behandlung. Selbstverständlich können die kleinen Gelenkhöhlen nur wenige Tropfen Flüssigkeit aufnehmen, so dass der Inhalt einer einzigen Spritze (1 Gramm 3 % Lösung) auf mehrere Fingergelenke vertheilt werden kann. Auch die Arthritis urica (vgl. § 511) kommt an den Fingergelenken, seltener an den Sehnenscheiden der Hand und der Finger vor. Sie wird im Gegensatz zu der analogen Erkrankung am Fuss (Podagra) als *Chiragra* bezeichnet.

§ 420. Die entzündlich-arthrogenen Contracturen der Fingergelenke. Die Gewohnheits-Contracturen. Schnellende Finger.

Die echten *arthrogenen Contracturen*, welche durch Entzündungen aller Art entstehen, zeigen immer insofern einen halbmyogenen Charakter, als die entzündlichen Verwachsungen der Sehnenscheiden mit der Sehne bei der Bewegungsstörung eine fast ebenso bedeutende Rolle spielen können, wie die Gelenkcontracturen selbst. Zur Beseitigung der letzteren würde man nach den günstigen Erfahrungen, welche ich bei der Resection der Fingergelenke wegen Eiterung gemacht habe, auf die Resection recurriren können; aber nur selten sind bei entzündlicher Contractur und Ankylose der Gelenke die Sehnen noch so intact geblieben, dass man nach Wiederherstellung einer beweglichen Verbindung zwischen den Knochen auf eine active, musculäre Bewegung rechnen könnte. So giebt uns auch die Resection kein sehr aussichtsvolles Mittel zur Heilung von einmal ausgebildeten Contracturen, und um so wichtiger ist es, dass man im Verlauf von Fingerentzündungen entweder bei Gefährdung der Bewegungen der Gelenke früh resecirt oder wenigstens für eine zweckmässige Stellung der einzelnen Phalangen sorgt. In letzterer Beziehung wird, wie es mir scheint, in der gewöhnlichen Praxis oft gefehlt. Man pflegt die Immobilisation bei schweren Fingerverletzungen in den meisten Fällen durch eine gerade Holz- oder Pappschiene zu bewirken, welche an der Volarfläche des verletzten Fingers angelegt wird und bis zur Handwurzel reicht. Auf dieser Schiene werden nun sämmtliche Fingergelenke durch Bindentouren in gestreckter Stellung fixirt, und wenn Contracturen der Gelenke sich entwickeln, so erhält der Finger eine gestreckte Stellung, in welcher er für die gewöhnlichsten Functionen der Finger, z. B. für das Greifen, für das Halten der Feder u. s. w., gar nicht zu gebrauchen ist. Später kann dann an den Chirurgen von dem Geheilten die Anforderung gestellt werden, dass man den mühsam erhaltenen Finger durch Exarticulation entfernt, weil er den Gebrauch der übrigen Finger nur stört. Die stark gebeugte Stellung der Fingergelenke giebt natürlich auch keine besseren functionellen Resultate; denn der zusammengekrallte Finger kann ebensowenig greifen, als der hyperextendirte. In manchen Fällen gelingt es freilich nicht, das secundäre Zusammenkrallen zu vermeiden, wenn z. B. die Strecksehne durch die Verletzung oder durch die nachfolgende Eiterung zerstört wurde und nun der Finger einfach dem Zug der Beugesehne, unterstützt vom Zug des Gewichts, folgen muss. Immer aber ist es geboten, *bei schweren Entzündungen der Fingergelenke ihre Immobilisation nicht bei gestreckter Stellung, sondern bei stumpfwinkliger*

Beugung jedes einzelnen Gelenks zu bewirken; und zu diesem Zweck muss man die Holzschienen durch geknickte Pappschienen, oder durch Gypsverbände oder durch Heftpflasterverbände ersetzen, welche letztere den kranken Finger an seine, ebenfalls stumpfwinklig gebogenen Nachbarfinger befestigen können. Wenn die prophylaktische Therapie der entzündlichen Fingercontracturen versäumt wurde, so bleibt noch die orthopädische Nachbehandlung übrig, und sie kann hier, wie an allen Orten, nach verschiedenen Methoden geleitet werden. Methodische, active und passive Bewegungen, Correctionen der Stellung in der Narkose und nachfolgende Fixation des Fingers in der corrigirten Stellung durch einen Verband, endlich auch Maschinenbehandlung, können auch hier concurriren. So ist z. B. von Schönborn eine Streckmaschine für Beugecontractur beschrieben worden; doch wird man gewiss in den meisten Fällen mit den erstgenannten manuellen Mitteln nicht weniger leisten, als mit den Maschinen.

Auf der Grenze der myogenen oder arthrogenen Contracturen der Fingergelenke stehen die *Gewohnheitscontracturen.* Bei einem Kutscher, welcher 30 oder 50 Jahre lang jeden Tag die Zügel in den gebeugten Fingern hielt, begreift sich leicht, dass diese Gewohnheitsstellung permanent wird, dass die Beugesehnen sich verkürzen, dass endlich auch in den Gelenken die Streckbewegung durch Verwachsung der Synovialfalten und Verkürzung der volaren Bänder verloren geht. Solche Gewohnheitscontracturen, welche in langjähriger Ausübung einer bestimmten Arbeit begründet sind, sieht man nicht selten; aber Gegenstand einer chirurgischen Behandlung werden sie fast nie.

Feinere Arbeiten der Finger, welche mit grosser Anstrengung und sehr oft ausgeführt werden, führen zu krampfartigen Muskelerkrankungen, wohin z. B. der *Schreibekrampf* gehört. Onimus hat neuerdings einen Fingerkrampf bei Telegraphisten beschrieben, welche mit dem System Morse arbeiten. Diese Zustände gehören selbstverständlich in das Capitel Nervenkrankheiten und nicht in den Bereich der chirurgischen Praxis.

Es können sich auch durch andere Verhältnisse ziemlich schnell und in viel schädlicherem Umfang Gewohnheitscontracturen entwickeln, welche sogar zuweilen eine sehr unangenehme Folge einer an sich richtigen chirurgischen Therapie sind. So legen wir z. B. wegen schwerer Verletzungen der Handwurzel oder des Vorderarms Contentiv- und Schienenverbände an, welche auch die Finger in gestreckter Stellung fixiren und einige Monate lang von dem Kranken getragen werden müssen. Der Arzt freut sich endlich über die Heilung der schweren Verletzung, aber er entdeckt, dass alle Fingergelenke fast unbeweglich in gestreckter Stellung stehen und der Geheilte deshalb seine Hand nicht gebrauchen kann. Diese Contractur ist wieder ebenso auf die Verkürzungen und Verwachsungen der Sehnen mit ihren Scheiden, wie auf synoviale Schrumpfungen an den Gelenken zu beziehen; und wenn ein längeres Tragen von Verbänden, welche die Fingergelenke mit umfassen müssen, unerlässlich scheint, so sollte man wenigstens die Vorsicht nicht verabsäumen, dass man den Fingergelenken eine mittlere Beugestellung statt der extremen Streckstellung giebt. Die Aufgabe, welche uns durch solche Gewohnheitscontracturen der Finger zur orthopädischen Lösung gestellt wird, ist nicht ganz leicht, und wir kommen viel schneller zum Ziel, wenn wir durch methodische passive Bewegungen von der mittleren Stellung der Gelenke aus die Beweglichkeit nach beiden Extremen hin herzustellen haben, als wenn wir von einem Extrem aus die Bewegungen über die Mittelstellung in das andere Extrem hinaus ausbilden müssen. Ueberhaupt nützt die gestreckte Stellung der Finger für die gewöhnlichen Arbeiten des täglichen Lebens nichts, während die Beugestellungen der Finger für dieselben nothwendig sind. Reicht man mit den methodischen passiven Bewegungen, welche in den meisten Fällen, wenn auch erst nach längerer

Zeit, gute Resultate geben, bei sehr festen Contracturen nicht aus, so kann man in der Narkose durch Dehnung und Zerreissung der Verwachsungen der Synovialis in den Gelenken und Sehnenscheiden die Beweglichkeit wieder herstellen; doch zeigen die Verwachsungen dann immer wieder grosse Neigung zum Wiederverkleben, und nur einer sehr energischen und ausdauernden Nachbehandlung durch methodische Bewegungen kann es gelingen, auch für die Dauer die Beweglichkeit der Finger wieder herzustellen.

Eine eigenthümliche Bewegungsstörung der Finger, welche zuerst von Notta und Nélaton als doigt à ressort beschrieben wurde, wird als das Federn oder *Schnellen der Finger* bezeichnet. Die letztere Bezeichnung rührt von A. Menzel her, welcher neuerdings diese Störung bei Gelegenheit eines von ihm beobachteten Falles genauer untersuchte. Berger, welcher sogar fünf eigene Beobachtungen besitzt, schliesst sich im Wesentlichen den Anschauungen Menzel's an. Der Finger widersteht eine Zeit lang der Beugung, um dann plötzlich, unter schmerzhaftem Knacken, wie ein Taschenmesser zuzuschnappen. Ganz ebenso geht die Extension vor sich. So beschreibt Menzel den Zustand. In der Erklärung weicht er von den früheren Beobachtern dadurch ab, dass er das Hinderniss nicht im Gelenk, sondern in der Beugesehnenscheide sucht. An der Leiche gelang es ihm, diese Auffassung zu begründen, indem er künstlich Verdickungen der Sehne und gleichzeitig Verengerungen der Sehnenscheide hervorrief. Beide Veränderungen hält Menzel gleichzeitig für nothwendig, um das Schnellen der Finger hervorzubringen. Statt einer Verengerung der Sehnenscheide kann auch ein Riss in derselben das Schnellen bewirken. Die Sehnenscheide des M. flexor poll. scheint an der Stelle, wo sie dem Metacarpo-Phalangealgelenk anliegt, besonders prädisponirt für diese Erscheinung zu sein. In den meisten Fällen dürfte chronische Tendovaginitis der Störung zu Grunde liegen. Demgemäss empfiehlt Menzel Bepinselungen mit Tinct. jodi und lauwarme Bäder. Berger sah von der Anwendung der Electricität guten Erfolg.

§ 421. Cicatricielle und neuro-myogene Contracturen der Fingergelenke.

Alle Arten der Contractur sind an den Fingergelenken vertreten. Die cicatriciellen sind bei den gewöhnlichen Verletzungen der Finger und der Hand sehr häufig. Bei grösseren traumatischen Hautdefecten der Mittelhand kann man durch Aufpflanzung von Reverdin'schen Läppchen der narbigen Schrumpfung entgegenwirken (§ 269, allg. Thl.). Dieses Verfahren ist zweckmässiger als die Versuche, gestielte Hautlappen von der vorderen Brustwand einzuheilen, wobei die Hand für längere Zeit an die vordere Brustwand befestigt werden musste. Dieses Verfahren ist zwar nicht so quälend, wie die Methode der italienischen Rhinoplastik (§ 59), aber doch unangenehm und weniger sicher im Erfolg gegenüber dem bequemen Verfahren Reverdin's. Während ich in Betreff der traumatisch-narbigen Contracturen der Fingergelenke, weil dieselben nichts besonders Charakteristisches haben, einfach auf die allgemeinen Bemerkungen des allg. Thls. § 110 verweisen kann, so muss ich hier noch der zuerst von Dupuytren beschriebenen Fingercontracturen Erwähnung thun, welche durch spontan-narbige Retraction der Aponeurosis palmaris (Dupuytren) und ihrer Verbindungsstränge mit der Haut (Goyrand) entstehen. Nach Dupuytren ist die Reizung der Gewebe durch harte Arbeit an der Contractur schuld; M. Eulenburg beobachtete sie auch bei gut situirten Leuten und ebenso Madelung. Sogar ein erbliches Vorkommen wird berichtet (König). Bei alten Leuten soll das Schwinden des Panniculus adipos. eine höhere mechanische Reizung und in der Folge eine Schrumpfung

der fibrösen Stränge bedingen. Pitha beschuldigt sogar irriger Weise die Gicht als Ursache dieser Contractur. Meist wird das Metacarpo-Phalangealgelenk des fünften und des vierten Fingers zuerst, später auch das Gelenk zwischen Grund- und Mittelphalange dieser Finger in Contractur gestellt. Hierbei bemerkt man knotige Anschwellungen in der Palma manus, welche anfänglich wie kleine Fibrome sich anfühlen, bis später aus ihnen sehnenartige Stränge entstehen. Madelung beschreibt das operative Verfahren, welches Busch gegen diese Zustände mit Erfolg benutzte. Er umschneidet die narbig geschrumpften Haut- und Aponeurosenpartien mit einer spitzwinklig dreieckigen Incision. Die Spitze sieht gegen die Handwurzel, die Basis des Dreiecks gegen die Fingerspitze. Dann werden alle Narbenstränge getrennt, um den Finger unter Verschiebung des dreieckigen Lappens in gestreckte Stellung zu bringen. In neuester Zeit habe ich durch *Exstirpation der narbigen Stränge* mit sorgfältiger Durchführung des aseptischen Verfahrens sehr gute Erfolge bei diesen Contracturen erzielt. Man wird zu Gunsten dieses Verfahrens auf ältere Methoden (die subcutane Trennung der Stränge mit dem Tenotom — subcutane Aponeurotomie von Cooper —, sowie multiple Discision der Stränge mit der Haut von Adams) verzichten, denn diese Verfahren sind von sehr unsicherer Wirkung. Es bedarf natürlich einer sorgsamen orthopädischen Nachbehandlung, um den Finger in gestreckter Stellung durch Verbände zu erhalten; später müssen die passiven und activen Bewegungen in Gang gebracht werden. Eine orthopädische Maschine zur Behandlung dieser Contractur wurde von M. Eulenburg angegeben.

Myogen-paralytische Contracturen kommen angeboren, sodann, wie der Pes equinus paralyticus, jedoch sehr viel seltener, durch „essentielle Lähmung“ im Kindesalter erworben vor (vgl. § 522). Für die definitive Contracturstellung der Finger ist ebenso die Mittelstellung der Gelenke, welche schon einer bedeutenden Beugung entspricht, als das Gewicht der Finger maassgebend; hiernach werden solche myogen-paralytische Contracturen der Finger Beugecontracturen sein. Den Chirurgen interessiren dann noch besonders die myogen-paralytischen Fingercontracturen, welche durch Verletzungen der Nervenstämme entstehen, und diese sind an der oberen Extremität sehr viel häufiger, als an der unteren (vgl. § 507). Sodann kann auch der Druck der Krücken auf den Plexus brachialis in der Achselhöhle zu Lähmungen einzelner Armnerven führen. Für die Bewegungen der Finger besitzen der N. ulnaris und der N. radialis besondere Interessen, und da diese Nerven überhaupt in ihrem Verlauf oberflächlicher liegen, als der N. medianus (welcher zudem nur im unteren Abschnitt des Vorderarms häufiger verletzt wird, nachdem er schon seine motorischen Aeste abgegeben hat), und deshalb den Verletzungen mehr ausgesetzt sind, so mag es genügen, auf die Folgen der Verletzung dieser beiden Nerven hinzuweisen.

Der *N. radialis* ist der motorische Nerv für die Streckmuskeln der Hand (des Carpus und Metacarpus), sowie für den M. extensor digit. comm. und die übrigen langen Streckmuskeln der Finger. Oefters sah ich die traumatische Lähmung des N. radialis durch eine eigenthümliche Verletzung des Nerven entstehen, indem derselbe ungefähr in der Mitte des Oberarms, wo er dicht an der hinteren Fläche des Os humeri verläuft, bei dem Schlafen im Sitzen über der Stuhllehne abgequetscht wurde, während der Kopf von der Hand gestützt worden war. Gewiss ist hierzu ein sehr fester Schlaf erforderlich; aber diese Zerquetschungen des Nerven sind relativ so häufig, dass man sie als Typus der traumatischen Lähmung des N. radialis betrachten kann. Das Bild ist ähnlich dem, welches die merkwürdige Lähmung der langen Streckmuskeln bei Blei-Intoxication zeigt. Die Hand und die Finger hängen in starker Beugung herab; aber für die letzteren ist die active Streckung nur in dem Metacarpo-Phalangealgelenk unmöglich. Die

beiden vorderen Fingergelenke besitzen in den M. M. interossei ihre eigenen kurzen Streckmuskeln und ihre Function bleibt bei Lähmung des N. radialis intact, weil sie ihre motorischen Aeste von dem Ramus volaris des N. ulnaris erhalten. Die Diagnose kann übrigens durch die Prüfung der Sensibilität an der Dorsalfläche der Finger ergänzt werden; bei Lähmung des N. radialis muss hier für den Zeigefinger, den radialen Rand des Mittelfingers und den ulnaren Rand des Daumens ein Verlust der Sensibilität vorliegen. Bei langer Dauer der Paralyse kann eine Beugecontractur der Hand und der Finger eintreten; doch gelingt es meistens gerade bei der erwähnten Art der Radialisverletzung, schon nach einigen Wochen durch elektrische Behandlung die Leitung wieder herzustellen. Bei vollendeter Contractur muss man die mittlere Stellung der Gelenke sichern. Bei der Tenotomie der verkürzten Beugemuskeln der Hand und der Finger wäre die fast unvermeidliche Verletzung der Sehnenscheiden wohl zu berücksichtigen. Uebrigens ist der Widerstand der Beugemuskeln in den meisten Fällen so gering, dass er durch langsame oder durch brüske Dehnung in der Narkose überwunden werden kann und deshalb die Tenotomie der Beugesehnen überflüssig erscheint.

Die functionelle Bedeutung des *N. ulnaris* für die Bewegungen der Finger kann nicht hoch genug angeschlagen werden. Das Schicksal der M. M. interossei und hierdurch der Beugebewegung der Grundphalange, der Streckbewegung der beiden Vorderphalangen und endlich der Ab- und Adductionen der Finger hängt an der Erhaltung der Nervenleitung des N. ulnaris. Derselbe hat in seinem Verlauf zwei leicht verwundbare Punkte: der eine liegt am Ellnbogengelenk zwischen dem ulnaren Rand des Olecranon und dem Epicond. int. auf der Dorsalfläche des Os humeri, und hier ist der Nerv nicht nur den Verletzungen des Zufalls, sondern auch zuweilen Gefahren des chirurgischen Messers ausgesetzt (vgl. über Ellnbogenresection § 400). Die andere Stelle entspricht dem unteren Abschnitte des Vorderarms, wo der Nerv gleichzeitig mit der A. ulnaris durch schneidende und quetschende Gewalten getrennt werden kann. Die Bewegungsstörung, auch wenn wir von der Störung der Sensibilität an der Volar- und Dorsalseite des vierten und fünften Fingers absehen wollen, ist so eigenthümlich, dass schon aus ihr immer die Lähmung des N. ulnaris genau erkannt werden kann. Die Faustbildung ist sehr mangelhaft, weil die Beugung der Grundphalangen nur unvollkommen geschehen kann, und noch auffälliger ist der Defect der Streckung. Wohl ist die Streckung der Grundphalange, welche durch die langen Extensoren geschieht, unbehindert, aber es fehlt fast gänzlich die Streckung der beiden Vorderphalangen. Wird die Lähmung permanent, so stellt sich bei den Bewegungen der Finger eine ganz eigenthümliche Haltung der Hand heraus, welche man als „Greifenklaue", als „Main en griffe" (Duchenne) bezeichnen kann. In der That entspricht die forcirte Streckstellung der Grundphalangen mit der Beugestellung der Endphalangen einer Haltung, welche man mit der gekrallten Stellung der Zehen bei den Raubvögeln vergleichen kann. Soweit es der Therapie nicht gelingt, die Leitung im Nervenstamme wieder herzustellen, bleiben für die orthopädische Therapie keine erheblichen Aufgaben; die Erhaltung der mittleren Stellung der Gelenke stösst auch hier ebenso wenig, wie bei Lähmung des N. radialis, auf besondere Schwierigkeiten.

§ 422. Die Geschwülste der Hautdecke an der Hand und den Fingern.

An der Hautdecke der Hand und der Finger kommen oft kleine und harmlose Geschwülste des Papillarkörpers zur Entwickelung, welche als *Warzen* (*Verrucae*,

Papillome) hinlänglich bekannt sind. Ihre Entstehung muss auf die Reize bezogen werden, welche die tägliche Arbeit auf die Haut ausübt. Eine Art von Beweis hierfür liefert Virchow durch eine seltsame Beobachtung an einem Menschen, welcher, mit Mangel der oberen Extremitäten geboren, seine Füsse von Jugend ab zu den Arbeiten der Hand gebrauchte. Während nun sonst an den Füssen Warzen nicht vorkommen, obgleich die Haut dieselbe anatomische Zusammensetzung zeigt, wie an den Händen, so kamen gerade bei diesem Manne Warzen an den Füssen zur Entwickelung. Die Warzen können in grosser Zahl an einer Hand oder an beiden Händen sich entwickeln, und zwar zuweilen in kurzer Zeit, im Verlauf weniger Wochen. An der Dorsalhaut sind die Warzen viel häufiger, als an der Volarhaut. Ihre Oberfläche ist bald glatt und von einer schwieligen Epidermisschicht bedeckt, bald zerklüftet, indem die Spitzen der wuchernden Papillen durch die dünne Epidermisdecke hindurchwachsen; man könnte die glattflächigen Warzen mit den platten Condylomen, die zerklüfteten Warzen mit den spitzen Condylomen der Genitalgegend (§ 298) vergleichen. Lästig werden die Warzen durch die Empfindlichkeit bei der Berührung, zuweilen auch durch Neigung zum Bluten und zur Bildung kleiner Geschwüre in den zerklüfteten Theilen. Viele Warzen verschwinden wieder von selbst, während andere sich neu bilden. Der Laie beseitigt oft die Warzen durch Abbinden mit einem Faden oder durch Auftröpfeln ätzender Pflanzensäfte. Bepinselungen mit Tinct. jodi und Eisenchloridlösung können ebenfalls die Warzen zum Verschwinden bringen. Sicherer ist die Zerstörung der Warzen durch Aetzmittel, z. B. durch Salzsäure. Das echt chirurgische Verfahren ist die Excision, zu welcher zuweilen ein einziger Scheerenschnitt genügt.

Die *Schwielen* der Volarhaut an Hand und Fingern, welche ebenfalls so dick werden können, dass man sie als eine Geschwulst betrachten kann, unterscheiden sich von den Warzen dadurch, dass sie nur eine Hyperplasie der Epidermis, nicht eine Hyperplasie des Papillarkörpers darstellen. Die Warzen sind Papillome, die Schwielen *Epidermome*. Nur dadurch sind die Schwielen von chirurgischem Interesse, dass sie die Haut zu Sprüngen und Rissen disponiren und dass die septische Infection in diesen Rissen zum Panaritium führen kann (§ 416). Im übrigen ist die Ursache der Schwielenbildung so bekannt, dass darüber kein Wort zu verlieren ist. Vielleicht würde ein Arbeiter durch häufige und lange dauernde Handbäder die Neigung zur Schwielenbildung wirksam bekämpfen können.

Diffuse Hyperplasien der Haut an den Fingern und der Hand, welche man mit der *Elephantiasis* der Haut an der unteren Extremität vergleichen könnte (vgl. § 272, allg. Thl.), sind nur in wenigen Fällen beobachtet worden.

Unter den Gefässgeschwülsten sind die *cavernösen Venengeschwülste* (Angioma venosum, § 271, allg. Thl.) an der Hand und den Fingern relativ häufig; besonders entwickeln sie sich im Unterhautbindegewebe der Dorsalfläche der Mittelhand, in der Nähe der grossen Venen dieser Gegend, mit deren Entwickelung wohl die Anlage der Gefässgeschwulst in Beziehung steht. Ueber *Varix aneurysmaticus*, welcher sich bis zu den Fingern erstreckt, und über das *Aneurysma cirsoides* des Vorderarms und der Hand vgl. § 395.

Lipome im subcutanen Bindegewebe der Finger sind ziemlich selten; sie dürfen nicht mit den Chondromen (§ 423) verwechselt werden.

Das *Epithelialcarcinom* kommt an der Haut der Hand und der Finger zwar ziemlich selten, aber doch häufiger als an anderen Stellen der Hautdecken der Extremitäten vor (vgl. jedoch über Bildung der Epithelialcarcinome in Unterschenkelgeschwüren § 519). Die dorsale Haut der Mittelhand und der Finger scheint zur Bildung des Epithelialcarcinoms mehr disponirt zu sein, als die volare Haut an Hand und Fingern. Nach Thiersch ist die Anwesenheit der Talg-

drüsen in der Dorsalhaut hierfür maassgebend. Zuweilen entwickelt sich das Carcinom als geschwüriger Zerfall einer Warze oder auch einer Narbe (an Lupusnarben von Esmarch beobachtet).

Die kleinen Geschwüre des Epithelialcarcinoms führen schon früh zu grossen Secundärknoten in den axillaren Lymphdrüsen (vgl. § 382), so dass bei dem schnellen Wachsthum dieser secundären Knoten der primäre Krankheitsherd mit seiner geringen Ausdehnung leicht übersehen werden kann. Die Exstirpation des primären Herdes stösst auf keine besonderen Schwierigkeiten, während die Exstirpation der secundären Knoten wegen ihrer Beziehungen zu den grossen Axillargefässen sehr schwierig sein kann. Wenn an der Fingerhaut ein Epithelialcarcinom sich entwickelt hat, so wird die Exarticulatio digiti (§ 430) das sicherste Verfahren sein.

Der gewöhnliche *Lupus* (§ 52, allg. Thl.) wird nicht selten an den Fingern und der Hand beobachtet. Bei Anatomen kommt eine chronisch verlaufende Infection durch Berührung mit faulenden Leichentheilen vor, welche zu einer gefässreichen Hyperplasie der Haut, zuweilen in grosser Ausdehnung, führen kann. Sie sieht dem Lupus (§ 52, allg. Thl.) ähnlich und wird als *Lupus anatomicus* bezeichnet. Es wäre sogar möglich, dass dieser Lupus aus einer Infection mit Tuberkelnoxen hervorginge. Man kann diese Krankheit sowohl zu den entzündlichen, wie zu den geschwulstbildenden Vorgängen rechnen; sie wird hier erwähnt, weil bei den Entzündungen der Finger sich keine Gelegenheit bot, diese eigene Art der Erkrankung zu erörtern. Aetzungen und Auskratzen der kranken Gewebe mit dem scharfen Löffel sind die zutreffende Behandlung. Zuweilen kann der Lupus anatomicus aus einem Eczem (§ 58, allg. Thl.) hervorgehen, welches ebenfalls von anatomischer Infection abzuleiten ist, oder es kann sich auch der Lupus mit einem solchen weit verbreiteten Eczem combiniren.

Syphilitische Erkrankungen, welche wir zu den geschwulstbildenden Vorgängen rechnen, wenn sie auch oft als entzündliche Vorgänge auftreten, sind an den Fingern und der Hand ziemlich häufig. Sie treten auf: 1) als primäre syphilitische Induration (§ 297), welche besonders bei Geburtshelfern und Hebammen vorkommt; 2) als eine geschwürig-hyperplastische Erkrankung der Haut zwischen den Fingern, welche als Bildung von *syphilitischen Rhagaden* bezeichnet wird und zur Reihe der secundär-syphilitischen Erscheinungen gehört (§ 234, allg. Thl.); 3) als *Dactylitis syphilitica*, welche in einer spindelartigen Auftreibung einzelner Fingerphalangen besteht und von einer gummösen Periostitis und Syphilombildung in der Marksubstanz der Phalangen herrührt; 4) als *syphilitische Onychie*, Geschwürsbildung am Nagelbett (vielleicht sind auch manche Fälle von scrofulöser Onychie bei Kindern auf Syphilis congenita zu beziehen); 5) als *Psoriasis palmaris*, Verdickung der Epidermis an der Palmarhaut der Mittelhand mit Schuppenbildung (während die nicht-syphilitische Psoriasis nur an der Dorsalhaut der Hand und der Finger vorkommt).

Eine merkwürdige Erkrankung, welche wenigstens in ihrem Beginne unter die geschwulstbildenden Vorgänge zu rechnen ist, entsteht an den Fingern durch *Lepra* (Elephantiasis Graecorum [über Elephantiasis Arabum vgl. § 272, allg. Thl.], auch als Aussatz bezeichnet). Bei Lepra bilden sich zerstreut über die Körperoberfläche, besonders aber auch an der Haut des Vorderarms und der Hand, flache knotige Erhebungen, welche dem Hautlupus ziemlich ähnlich sehen und wie dieser geschwürig zerfallen können. Die kleinzellige Infiltration der Cutis umwächst die Hautnerven und bringt sie zum Schwinden, so dass in der Peripherie sensible Lähmungen eintreten. Man bezeichnet dann auch die Krankheit als *Lepra anaesthetica*. Theils unter dem Einflusse der sensiblen Lähmung, theils auch durch trophische Lähmung werden ganze Glieder der Finger nekrotisch und fallen in den

Phalangealgelenken ab, so dass die Hand allmählig verstümmelt wird. Neisser hat neuerdings nachgewiesen, dass es sich bei der Bildung der Knoten um eine Invasion von Mikrococcen in der Haut handelt; die Untersuchungen dieses Autors beziehen sich auf die Lepra, welche endemisch an einzelnen Stellen der norwegischen Küste vorkommt. Einzelne Fälle von Lepra werden auch an der deutschen Ostseeküste beobachtet, freilich nicht in deutlich ausgeprägter Form. Ferner kommt die Krankheit im Orient und in Südspanien vor. Ueber ihre Behandlung ist nichts bestimmtes ermittelt. Vielleicht könnten die beginnenden Knoten durch Carbolinjectionen wirksam behandelt werden. An das Absterben der Fingerphalangen durch Lepra können hier kurz die sonstigen Formen der Gangrän der Finger und der spontanen Ablösung von Theilen der Finger angereiht werden. Eine *symmetrische Gangrän der Finger,* welche von Störungen der centralen vasomotorischen Apparate abhängig ist, wurde von Raynaud beschrieben. Sodann kann die Vergiftung mit Mutterkorn (*Ergotismus*) unter vorausgehenden schmerzhaften Empfindungen (Kriebelkrankheit) zum Absterben und Abfallen der Phalangen führen. Die *Endarteriitis*, welche an den Zehen so oft zur Gangraena senilis (§ 510) führt, hat an den Fingern nur selten diese Folge, so dass die *Gangraena senilis der Finger* nur in wenigen Fällen beobachtet wird. Eine eigenthümliche Abschnürung der Finger hat Menzel beschrieben; sie geht von einer congenital vorgebildeten Epitheleinsenkung an der Basis der Finger aus, welche später sich weiter entwickelt und den Finger mitten durch die Phalange trennt.

Geschwulstartige Wucherungen der Hornschicht des Nagels führen zur Bildung übergrosser, krallenartig gekrümmter Nägel; diese Bildung wird von Virchow als *Onychogryphosis* bezeichnet. Sie ist an den Zehen häufiger, als an den Fingern. Es mögen hier noch einige Störungen an den Fingernägeln erwähnt werden, welche nicht eigentlich zu der Geschwulstbildung, aber auch nicht zu den entzündlichen Processen gerechnet werden können. Eine Entwickelung von Fadenpilzen auf der Nagelsubstanz kann zur Bildung bräunlicher Streifen an dem Nagel führen (*Onychomykosis*). *Querfurchen in der Nagelsubstanz bilden sich nach fieberhaften Krankheiten*, auch nach Wundfiebern; sie beziehen sich auf die fieberhafte Störung des Nagelwachsthums (Beau).

Endlich sei noch das eigenthümlich knotenartige Hervortreten der Gegend der Phalangealgelenke bei Phthisikern erwähnt, wobei in der Regel die Phalangen sehr lang entwickelt sind. Deshalb hat diese Fingerform die Bezeichnung der *Trommelschlägel-Finger* erhalten. Es handelt sich dabei wohl im wesentlichen nur um eine Atrophie der Weichtheile. Auf derselben Erscheinung beruht wohl auch die starke Krümmung der Nägel bei Phthisikern, welche schon von Hippokrates als Zeichen der Schwindsucht bezeichnet wird.

§ 423. Die Geschwülste der Sehnen und Knochen an der Hand und den Fingern.

Die *Ganglien* an den Sehnenscheiden der Finger sind kuglig-ovale Geschwülste — von der Grösse einer Erbse bis zur Grösse einer Wallnuss. Sie haben glatte Oberfläche, eine bald mehr weiche, bald mehr feste Consistenz, wie sie eben von einer geringeren oder pralleren Füllung des bindegewebigen Sackes mit eingedickter Synovia abhängt. Bei sehr praller Füllung kann die Geschwulst knorpelhart sich anfühlen. Die Verschiebbarkeit ist ebenfalls wechselnd, je nachdem der Zusammenhang mit der Sehnenscheide fester oder lockerer ist. *Die Ganglien an der Hand gehören fast ausschliesslich den Sehnenscheiden der Extensorensehnen an; sie liegen demnach auf der Dorsalfläche der Handwurzel.* Am häufigsten findet man Ganglien an der Sehnenscheide des M. extensor digit. comm.

und an der Sehnenscheide der M. M. extensores carpi radiales. Selten sind die Ganglien an den Beugesehnenscheiden auf der Volarfläche. Die *arthrogenen Ganglien* (vgl. § 107, allg. Thl.), welche mit der Synovialis der Gelenke zusammenhängen und welche wir an der Fusswurzel (§ 520) als ziemlich häufig kennen lernen werden, sind an der Handwurzel sehr selten. So sind fast alle Ganglien der Handwurzel zu den *tendogenen Ganglien* zu rechnen. Gosselin hat den Nachweis geführt, dass an den Strecksehnenscheiden der Handwurzel bei der Untersuchung der Leichen oft kleine, geschlossene Follikel von Synovialgewebe vorkommen, welche dem grossen Synovialblatt der Sehnenscheide dicht anliegen. Von diesen Follikeln gehen wahrscheinlich die tendogenen Ganglien aus. Hierdurch erklärt sich auch, dass man den Inhalt der Ganglien trotz ihrer nahen Anlagerung an die Sehnenscheiden niemals in die Sehnenscheide selbst einpressen kann. Der Inhalt selbst ist zuweilen dünnflüssig, in den meisten Fällen aber zähflüssig und entspricht oft einer dicken Gallerte; die Entstehung dieser Gallerte weist darauf hin, dass wahrscheinlich die wässerigen Bestandtheile aus dem Inhalt des Ganglions resorbirt werden, während das Mucin in demselben in concentrirter Form zurückbleibt.

Vor einer Excision der Ganglien, besonders mit Unterlassung der strengsten aseptischen Maassregeln, muss dringend gewarnt werden, obgleich die Beweglichkeit einzelner Ganglien zu einer solchen Exstirpation einzuladen scheint. Die Exstirpation kann nicht ohne Eröffnung der Sehnenscheide vollzogen werden; deshalb folgte früher gewöhnlich eine Vereiterung der Sehnenscheide mit ihren schlimmen Folgen. Mit dem aseptischen Verfahren ist freilich die Exstirpation der Ganglien gefahrloser geworden; aber sie ist doch nicht nothwendig, weil die Exstirpation durch die aseptische Incision (s. unten) ersetzt werden kann.

Die gewöhnliche Behandlung der Ganglien (vgl. § 279, allg. Thl.) bestand früher entweder in einer subcutanen Sprengung des Sackes, z. B. durch einen Faust- oder Hammerschlag (Dieffenbach), oder in einer Punction. Beide Verfahren sind harmlos, aber sehr gewöhnlich von Recidiven gefolgt. Ich empfahl zur Behandlung folgendes Verfahren: Man sticht mit Verschiebung der Haut ein feines Tenotom in den Sack ein, entleert durch Druck aus der Stichöffnung den Inhalt, während das Tenotom in der Höhle verharrt. Nun macht man mit der Spitze des Tenotoms in den Wandungen des entleerten Sackes Scarificationen, so dass einige Tropfen Blut aus der Stichöffnung austreten. Dann wird das Tenotom herausgezogen und ein Compressivverband mit Heftpflasterstreifen angelegt. Die Scarificationen und der Bluterguss rufen in der Wandung des Ganglions eine Synovitis minima hervor, welche zur Verklebung der Synovialwände führen kann. Durch Erneuerung der comprimirenden Heftpflasterverbände in den ersten 8 bis 14 Tagen muss man diese Verklebung begünstigen. Zum Schluss lasse ich noch Bepinselungen von Jodtinctur auf die Hautdecken machen. Das Verfahren, etwas weitläufig, aber immer unschädlich, führt in der Mehrzahl der Fälle zum gewünschten Ziel, der definitiven Heilung ohne Recidiv (vgl. über dasselbe auch § 279, allg. Thl.). Die Einspritzung von Jodtinctur in den Sack, welche ebenfalls empfohlen worden ist, könnte gelegentlich zu einer Eiterung führen, besonders wenn ein Tropfen der Tinctur in das Unterhautbindegewebe gerathen würde. In jüngster Zeit ist von Lücke und Volkmann die einfache Incision der Ganglien unter Spray und mit Anwendung des Lister'schen Verbandes geübt und empfohlen worden. In der That gelangt, wie ich aus eigener Erfahrung bestätigen kann, die Wunde ohne Eiterung zur Heilung, und das sich organisirende Blutgerinnsel führt zu einer Obliteration der, nach Entleerung der Synovia zurückbleibenden Höhle. In den zahlreichen Fällen, in welchen ich die aseptische Incision der Ganglien ausführte, beobachtete ich nur einmal ein Recidiv. Der Verband braucht in den

14 Tagen, welche die Heilung der Wunde beansprucht, nur ein- oder zweimal gewechselt zu werden.

Freie Körper (Corpora oryzoidea, vgl. § 113, allg. Thl.) sind *in den Gelenken und Sehnenscheiden* der Hand und der Finger ziemlich selten, mit Ausnahme der grossen *Bursa mucosa der Beugesehnen an der Volarfläche der Handwurzel* (über chronische Entzündungen dieser Bursa vgl. § 415). Zuweilen kann man die Bewegung der freien Körper, welche hier wohl besonders häufig aus Fibringerinnseln hervorgehen und welche deshalb klein und weich sind, mit den Fingern fühlen; häufiger findet man dieselben als zufälligen Befund, wenn man zum Zwecke der Heilung eines chronischen Hydrops der genannten Bursa die Incision (mit nachfolgender Drainirung) macht und den Inhalt der Bursa durch Druck aus der Wunde entleert. Ihre Weichheit lässt es begreifen, dass noch Dupuytren sie für Hydatiden (Blasenwürmer) gehalten hat.

An den Knochen der Hand und den Fingern sind Geschwülste, welche sonst häufiger an den Knochen der Extremitäten vorkommen, wie z. B. *Osteome* und *Sarkome*, recht selten. Nur *Chondrome* sind relativ häufiger, und ihre Zahl ist grösser, als an irgend einer anderen Stelle des ganzen Skelets (vgl. über das nächst häufige Vorkommen der Chondrome an den Rippen § 205). Nach der Statistik von O. Weber kommen von 267 Fällen der Chondrombildung am ganzen Skelet 103 auf die Hand und die Finger. Die Chondrome der Hand gehören am häufigsten den Phalangealknochen, sodann den Metacarpalknochen an; ihre *multiple Entwickelung* ist sehr gewöhnlich, so dass man an einer Hand bis zu 20 Chondromen und darüber zählen kann. An einem einzelnen Finger können schon 3—5 Chondrome in den Phalangealknochen zerstreut liegen. Schon bei Kindern bemerkt man die Anfänge der Chondrome, so dass auch hier wieder die Annahme nahe liegt, dass fötale Knorpelstücke, welche bei der Verknöcherung als solche liegen geblieben sind, den Ausgangspunkt für die Chondrombildung darstellen (vgl. § 228, allg. Thl.). Das Wachsthum ist langsam, aber doch ziemlich stetig, so dass schliesslich die Hand in einen missgestalteten Klumpen vielfacher Chondrome umgewandelt werden kann. Einzelne Chondrome können als *periosteogene* betrachtet werden; sie entwickeln sich entweder aus dem Periost oder doch wenigstens der Art aus der Corticallamelle des Knochens, dass ihre Lage eine periostale ist. Die grosse Mehrzahl der Chondrome ist aber von *myelogener* Entwickelung, d. h. das Chondrom entwickelt sich aus der Markhöhle des Knochens und wächst nach der Peripherie. So kann ein myelogenes Chondrom anfänglich noch von der Corticallamelle des Knochens bedeckt sein und fühlt sich dann knochenhart an, bis das Chondrom die Corticallamelle durchbricht. Neben den Fällen harter Consistenz der Chondrome kommen auch weichere Formen vor; sie entstehen durch eine Art myxomatöser Einschmelzung des Geschwulstgewebes. Eine embolische Verschleppung von weichen Chondromstücken, welche in die Venen einwachsen, nach den Lungen hin und Entwickelung secundärer Lungenknoten wurde in einzelnen Fällen beobachtet.

Einzelne kleinere Chondrome können unter Schonung der Sehnen exstirpirt werden. Dieffenbach hat gezeigt, dass selbst das Zurücklassen eines kleinen Stücks des Chondroms in der Markhöhle zulässig ist, weil dasselbe nach der Operation verknöchert und kein Recidiv liefert. Auch grössere Chondrome, welche einen Knochen in der ganzen Länge durchwachsen haben, können noch durch Resection des betreffenden Metacarpus (§ 428) oder des betreffenden Phalangealknochens entfernt werden. Wenn an einem Finger jeder Phalangealknochen von Chondromen besetzt ist, so bleibt nichts übrig, als die Exarticulation des Fingers (§ 430). Endlich kann die Exarticulation mehrerer Finger oder gar die Exarticulation der ganzen Hand (§ 429) nothwendig werden.

Exostosen unter den Fingernägeln, welche an den Zehen von Dupuytren beschrieben wurden (§ 520), sind nur in vereinzelten Fällen beobachtet worden. P. Vogt erwähnt noch das Vorkommen von epulisartigen (§ 77) Sarkomen unter den Fingernägeln (Beobachtungen von Hunter, Gosselin, Trélat), und von *Echinococcen in den Phalangealknochen* (3 Fälle).

§ 424. Angeborene Störungen an der Hand und den Fingern.

Ueber angeborene Klumphand vgl. § 418.

Das *angeborene Fehlen der Finger oder der Hand,* sogar des ganzen Vorderarms bis zum Oberarm wird zuweilen beobachtet. Wenn der Defect sich bis zum Vorderarm oder Oberarm erstreckt, so erscheint die Extremität wie nach einer Amputation; auch nimmt man an, dass solche Defecte durch eine Art spontaner Amputation innerhalb des Uterus, z. B. durch Verwachsungsstränge der Eihäute entstehen können. Zuweilen sitzen auf den Vorderarmstümpfen noch einige verkümmerte Fingerstummeln auf, und dann muss natürlich eine verkümmerte Entwickelung angenommen werden. Ein chirurgisches Interesse besitzen solche angeborene Defecte nur insofern, als eine prothetische Ergänzung wie nach Amputationen versucht werden kann. Vgl. hierüber § 353, allg. Thl. Auch eine zu kurze Entwickelung (*Brachydactylie*) oder eine zu kleine Entwickelung (*Mikrodactylie*) einzelner oder mehrerer Finger wird zuweilen beobachtet.

Viel häufiger als das Fehlen der Finger ist die *angeborene Ueberzahl der Finger.* Solche Bildungen werden nicht selten vererbt und kommen auch gleichzeitig an Händen und Füssen vor, häufig sehr symmetrisch auf beiden Seiten. Der gewöhnlichste Fall ist ein überzähliger 5. Finger, welcher seitwärts am normalen 5. Finger anhängt. Die Verbindung besteht dann oft nur in einem dünnen Hautstiel, welchen man mit einem Scheerenschnitt trennen kann; doch steckt in demselben eine kleine Arterie, welche umstochen werden muss. Zuweilen sitzt aber auch der überzählige Finger breit auf einer abnormen Gelenkfläche auf, so dass eine förmliche Exarticulation zu seiner Entfernung unternommen werden muss. Wenn einige Autoren (White, Struthers) nach solchen Exarticulationen ein Wiederwachsen des überzähligen Fingers beobachtet haben wollen, so meint P. Vogt wohl mit Recht, dass es sich dabei nur um ein Wachsen von einem zurückgelassenen epiphysären Knorpelstück aus gehandelt haben kann; man soll deshalb bei der Entfernung des überzähligen Fingers den Gelenkspalt aufsuchen und nicht vor demselben die Trennung mit Durchschneidung des Knorpels ausführen. Am Daumen sitzen häufig zwei Vorderphalangen auf dem Köpfchen der einfachen Grundphalange auf; dieselben können auch in der Länge so verwachsen sein, dass eine Entfernung der überzähligen Phalange schwierig wird. Die Nägel der überzähligen Phalangen sind in der Regel gut entwickelt. Ausser einer Verdoppelung der Finger (man hat bis zu 10 Fingern an einer Hand beobachtet) kommt auch noch gleichzeitig mit derselben eine Verdoppelung der Metacarpalknochen vor, so dass die ganze Hand eine riesenhafte Entwickelung zeigt. Man unterscheidet auch noch den Riesenwuchs einzelner Finger, welche bis zum doppelten und dreifachen der normalen Länge sich entwickeln können. H. Fischer hat neuerdings interessante Fälle dieser Art veröffentlicht.

Eine weitere merkwürdige und häufige Bildungsstörung ist die Entwickelung von Hautbrücken zwischen den benachbarten Seitenflächen zweier Finger, so dass dieselben von der Commissur aus nach vorn eine Strecke weit oder auch bis zur Fingerspitze hin verwachsen sind. Man bezeichnet diese Missbildung als *Syndactylie.* Neben der angeborenen Form der Syndactylie muss auch noch eine

erworbene Form unterschieden werden, welche aus Verschmelzung der Granulationen zu einer narbigen Verbindung nach Verletzungen, z. B. Verbrennungen der Hautflächen am Seitenrand zweier Finger, hervorgehen; doch sind die Fälle erworbener Syndactylie seltener, als die Fälle der angeborenen Syndactylie. Wie die überzähligen Finger, so ist auch die angeborene Syndactylie oft symmetrisch an beiden Händen ausgebildet und gleichzeitig kann die Schwimmhautbildung an den Zehen (§ 521, Schluss) vorhanden sein. Die Syndactylie kann mehrere Finger betreffen und kann auch als Syndactylie überzähliger Finger auftreten.

Die operative Heilung der Syndactylie ist eine wichtige Aufgabe, weil die Freiheit und die feine Mechanik der Fingerbewegungen durch die Syndactylie erheblich gestört wird; doch ist diese Aufgabe deshalb nicht leicht, weil nach der Trennung der Hautbrücke die Neigung der Flächen zur Wiederverwachsung sich geltend macht. Wenn man einfach mit dem Messer die Haut trennt, so war wenigstens früher die Wiederverwachsung die Regel; jetzt wird man bei aseptisch-beschleunigter Verheilung der Wundflächen und bei der geringen Neigung, welche Wunden mit aseptischem Verlauf zur narbigen Schrumpfung zeigen, vielleicht auf bessere Resultate der einfachen Spaltung hoffen dürfen. Dennoch bleiben die Operationsmethoden beachtenswerth, welche man früher angegeben hat, um einer Wiederverwachsung der Wundflächen entgegen zu wirken. So bildete man an der Basis der Verwachsung durch Einlegen eines Bleiknopfes eine narbige Oeffnung und spaltete nach Vollendung der Vernarbung von dieser Oeffnung aus die Hautbrücke (Rudtorffer). Ferner verwendete man die Substanz der Hautbrücke, um mit ihr einen Finger zu umhüllen, so dass eine Hautfläche der Granulationsfläche gegenüber zu liegen kam (v. Langenbeck). Didot versuchte sogar, aus der Substanz der Hautbrücke einen volaren und einen dorsalen Hautlappen zu gewinnen, so dass die Wundfläche an jedem Finger mit Haut bedeckt werden konnte; doch reicht hierzu die Substanz gewöhnlich nicht aus, und man gefährdet bei der Zerlegung der Hautbrücke in zwei Platten die Ernährung derselben. Sodann entnahm man der Dorsalfläche der Mittelhand gestielte Hautlappen, welche an der Basis der Verwachsung nach ihrer Trennung eingepflanzt wurden. Endlich wurde das Einlegen einer elastischen Ligatur (§ 246, Schluss, allg. Thl.) von Lister empfohlen, welche von der Basis der Finger aus ringförmig die Verwachsung umschnürte und dieselbe langsam durchschneidet. Eine ähnliche langsame Durchtrennung wurde schon früher von Krimer mit einer Eisendrahtschlinge, von Maisonneuve mit einer Klammer (ähnlich der Darmklemme Dupuytren's, vgl. Fig. 198 § 266) ausgeführt. Einen zuverlässigen Erfolg wird man aber keiner dieser Methoden zusprechen können; denn bei jedem Verfahren können sich granulirende Flächen bilden, welche dann wieder zusammenwachsen. Vielleicht kann man mit Einpflanzung von Reverdin'schen Läppchen auf die frischen Wundflächen (§ 269, allg. Thl.), wie es von Ollier schon geschehen ist, am besten diese Gefahr beseitigen. Das Ankämpfen gegen die Verwachsung durch sorgfältige Verbände, welche genau in die Spalte eingelegt werden, bleibt gewöhnlich erfolglos.

§ 425. Die Indicationen zur Resection des Handgelenks.

Die gewöhnlichsten Indicationen zu dieser Operation sind: 1) die Caries der Handwurzel (§ 418), 2) die perforirenden Wunden der Handwurzel, welche nicht aseptisch heilen und zur Eiterung führen, 3) die Contracturen der Handwurzel. Während in Betreff der dritten Indication einfach auf § 418 verwiesen werden kann, muss in Betreff der wichtigen ersten und zweiten Indication noch eine genauere Begründung hier gegeben werden.

Was die Indication durch Caries der Handwurzel betrifft, so glaube ich nicht, dass man Ursache hat, mit der Ausführung der Resection länger als bis zum Beginn der Eiterung zu warten. Man hat dieselbe früher nur unter Indicatio vitalis bei sehr zahlreichen Fisteln und langem Bestand derselben ausgeführt, und natürlich entsprachen die Erfolge den Umständen. Oft wurde später die Amputation nöthig und selbst bei günstigem Verlauf konnte bei schon vorhandener Verwachsung der Sehnen mit ihren Scheiden eine leidliche Function nicht mehr erzielt werden. So stand es bei Caries der Handgelenke für die Frage der Resection genau wie bei der Caries der Fusswurzel (§ 517). Hier wie dort habe ich zuerst die Frühresection empfohlen und, wie ich heute weiss, mit vollem Recht. v. Langenbeck hat sich dem Princip der Frühresection auch bei Caries der Handwurzel angeschlossen. Seine Resultate waren sehr befriedigend, und auch mit den meinigen habe ich Ursache, zufrieden zu sein. Bei Caries der Handwurzel lautet jetzt meine Therapie: *in den granulirenden Stadien der Synovitis und Myelitis Carbolinjectionen, in den suppurativen Stadien der Caries frühe Resection.*

Zur Begründung der Indication zur Resection durch perforirende Wunden der Handwurzel kann man die statistischen Zusammenstellungen von Otis, v. Scheven und Gurlt aus den letzten Kriegen benutzen. Die Sterblichkeit nach Schusswunden der Handwurzel stellt sich allerdings nur auf ungefähr 12 % und die Sterblichkeit nach der Resectio manus, welche wegen dieser Verletzungen ausgeführt wurde, stellt sich sogar auf einen noch höheren Procentsatz, bei partiellen Resectionen auf 20 %, bei totalen auf 33 % im deutsch-französischen Kriege nach v. Scheven, während Gurlt aus dem amerikanischen und aus den vier deutschen Kriegen auf 119 Resectionen zusammen nur eine Sterblichkeit von 15,96 % berechnet. Wir müssen dabei berücksichtigen, dass man in diesem Kriege nur die allerschwersten Schussverletzungen der Handwurzel der Resection unterzog und dass man das aseptische Verfahren bei der Operation und der Nachbehandlung nur mangelhaft oder gar nicht ausführte. Es wäre also irrig, auf Grund jener Zahlen die Resection bei Schusswunden zu verwerfen. Vielmehr drängt uns eine andere Statistik v. Scheven's, nämlich die Statistik, welche die Functionsstörungen der ohne Resection geheilten Verwundeten betrifft, zur frühen Ausführung der Operation bei diesen Wunden. Es zeigten nämlich 48 % aller Geheilten eine totale Gebrauchsunfähigkeit der Hand, und nur 13 % eine befriedigende Gebrauchsfähigkeit, während in den anderen Fällen die Gebrauchsfähigkeit erheblich gestört war. Dagegen stellte sich nach Gurlt bei 16 Fällen von Resectio manus, welche lange Zeit nach dem Kriege sorgfältig auf ihre Gebrauchsfähigkeit untersucht wurden, folgendes Ergebniss heraus: in einem Falle (6,25 %) war die Hand gut brauchbar, in 8 Fällen (50 %) ziemlich brauchbar, und nur in 6 Fällen (37,5 %) war die Gebrauchsfähigkeit gering, in einem einzigen Falle gleich Null. Man kann deshalb den Satz aufstellen: *die Resection der Handgelenke verdient bei der Behandlung der perforirenden Wunden dieser Gelenke zur Erhaltung einer leistungsfähigen Hand die grösste Beachtung.*

Die Zahl der primären Resectionen in den letzten Kriegen ist gering; v. Scheven nennt 2, Otis 6 primär ausgeführte Resectionen, und alle 8 Fälle sind geheilt. v. Langenbeck und v. Scheven stimmen, obgleich die geringe Zahl der so operirten Fälle kein bestimmtes Urtheil zulässt, mit mir für die Empfehlung der primären Resection. Wie weit das aseptische Verbandverfahren bei Schussverletzungen der Handgelenke eine Heilung ohne Eiterung und dann natürlich mit Erhaltung der normalen Function ermöglichen wird, bleibt zu ermitteln. Ich würde rathen, vorläufig die Leistungsfähigkeit des aseptischen Verbandverfahrens nicht gleich an den schwersten Handverletzungen zu erproben. *Complicirte Splitterfracturen eignen sich für die primäre Resection.* Nach diesem

Grundsatze hatten wir in meiner Klinik in der letzten Zeit in einigen Fällen Gelegenheit zu handeln, und der äusserst günstige Erfolg sprach zu Gunsten der Regel. *Bei Lochschüssen mag ein Versuch der exspectativen Behandlung gemacht werden, aber bei Eintritt von hohem Fieber und paraarticulärer Phlegmone muss auch bei Lochschüssen möglichst früh resecirt werden.* Die Erhaltung des Lebens wird gewiss auch durch späte Resection noch häufig gelingen; aber mit der Ausdehnung der paraarticulären Eiterung sinkt die Aussicht auf Erhaltung einer guten Function von Tag zu Tag.

Die Zuversicht, mit welcher ich die Resection des Handgelenks empfahl, würde weniger berechtigt sein, wenn nicht die letzten Jahre auch für Methodik und Technik mancherlei Fortschritte ergeben hätten. Zunächst ist es nothwendig, dass wir zwei Aufgaben der Resection von einander trennen, welche sehr verschiedener Art sind, nämlich *die Resection des eigentlichen Radiocarpalgelenks* und *die Resection der sämmtlichen Carpalgelenke.*

Die erstere Operation ist die einfachere Aufgabe, sie wird uns jedoch seltener in der Praxis gestellt, als die letztere. Schussverletzungen, welche nur Radius oder Ulna getroffen haben und eine Eiterung im Radiocarpalgelenk hervorriefen, auch offene Quetsch- und Stichwunden mit gleicher Wirkung in der Friedenspraxis, können dann die Indication zur *Resection des Radiocarpalgelenks* ergeben, *wenn die Eiterung noch nicht in die Carpalgelenke vorgedrungen ist.* Die letztere Voraussetzung trifft in der Regel nur dann zu, wenn man sehr früh resecirt, weil Eiterungen des Radiocarpalgelenks grosse Neigung haben, sich zwischen den Knochen der ersten Handwurzelreihe zu dem Intercarpalgelenk und weiter fort zu verbreiten. *Wenn aber diese Verbreitung schon stattgefunden hat, oder auch wenn von vornherein die Kugel durch die kleinen Handwurzelknochen hindurch ging, so ist die totale Resection aller Carpalknochen auszuführen. Diese letztere Operation muss auch in allen Fällen von Caries der Handwurzel ausgeführt werden;* für diese Indication ist die partielle Resection zu verwerfen, weil sie zu leicht kranke Gewebe zurücklässt und zugleich schlechtere functionelle Resultate ergiebt.

Wir trennen demnach im Folgenden die Methodik der Resection des Radiocarpalgelenks (§ 426) und die Resection aller Handwurzelknochen (§ 427).

§ 426. Die Resection des Radiocarpalgelenks.

Die grossen Schnitte, welche man in früheren Decennien quer über den Handrücken oder sogar über die Volarfläche der Handwurzel führte, wird heute kein Chirurg nachahmen wollen. Wir sind hier wieder auf die Längsschnitte zu beiden Seiten des Gelenks angewiesen, welche die Sehnen möglichst intact lassen, und aus demselben Grunde ist auch für dieses Gelenk die subperiostale Technik unter allen Umständen vorzuziehen. Am leichtesten gelingt die subperiostale Resection des Ulnaköpfchens. Wir führen einen einfachen Längsschnitt von 3 Ctm. Länge an der Aussenseite der Ulna bis zur Spitze des Proc. styloides ulnae, und von dem Längsschnitt des Periosts machen wir zunächst die Ablösung desselben durch das Elevatorium, bis wir die Stelle, an welcher wir durchsägen wollen, isolirt haben. Nachdem unter Führung des Zeigefingers der linken Hand die Stichsäge den Knochen getrennt hat, wird er mit der Resectionszange gefasst und unter weiterer Ablösung des Periosts und des Ligam. interosseum aus der Gelenkverbindung herausgehoben. Der Längsseitenschnitt am Radius stösst wegen der Strecksehnen des Daumens, welche über den Seitenrand des Radius ziehen, auf grössere Schwierigkeiten. Doch gelingt es auch hier, am besten zwischen Extensor pollicis longus und Abductor pollicis longus, einen 5 Ctm. langen Schnitt

bis zur Spitze des Proc. styloides radii zu ziehen. Nach Längsspaltung des Periosts wird mit dem Elevatorium der ganze Periostring mit Sehnenscheiden und Sehnen vom Radius abgehoben, zuerst wenigstens so weit, dass die Stichsäge unter dem Periost eingeführt werden kann. Die Durchsägung erfolgt ungefähr 3 Ctm. oberhalb der Spitze des Processus styloides. Ist das untere Ende des Radius durch die Durchsägung mobilisirt worden, so fasst man dasselbe mit der Resectionszange und hebt es allmählig unter fortgesetzter Ablösung und Abtrennung des Periosts und der Sehnen aus der Wunde heraus. Keine Sehne soll durchschnitten werden. Was die Sehnenscheiden betrifft, so wird bei sorgfältiger Ausführung der Operation nur die Scheide des M. flexor carpi ulnaris und die des M. abductor pollicis longus geöffnet. Im übrigen bleiben die Sehnenscheiden, und vor allen die wichtigen Scheiden der M. flexores und extensores digitor. comm. unverletzt.

Zu der Technik dieser Operationsmethode hat P. Vogt eine Verbesserung hinzugefügt. P. Vogt bemerkt ganz zutreffend, dass bei früher Ausführung der Operation, welche nach § 425 zweckmässig ist, das Periost noch zu fest mit dem Knochen zusammenhängt, um sich mit genügender Leichtigkeit von dem Knochen ablösen zu lassen. Man kann sich leicht bei der Einübung dieser Resection an der Leiche davon überzeugen, dass bei der Periostablösung am Radius das Elevatorium die Sehnenscheiden verletzt und dann auch das Periost zerfetzt wird. Vogt empfiehlt nun, mit einem feinen Meissel die Corticallamelle des Knochens abzutrennen und so die Verletzung der Sehnenscheiden an der Dorsalfläche des Radius, eventuell auch an der Volarfläche auf gleiche Weise zu vermeiden. Der von ihm nach dieser Modification operirte Fall zeichnet sich durch eine normale Beweglichkeit der Finger nach der Heilung aus.

Bei der Ausführung der hier beschriebenen Resection des Radiocarpalgelenks ist die Annahme, dass die Eiterung die Carpalgelenke noch nicht ergriffen hat, die nothwendige Voraussetzung. Sollte es sich nach Wegnahme des Radius und der Ulna ergeben, dass diese Annahme nicht zutrifft, so müsste man dann nach Entfernung des Radius und der Ulna zur totalen Resection der Carpalgelenke übergehen. Es ist ein verderblicher Irrthum gewesen, dass man früher so oft das Herausnehmen einzelner Carpalknochen für zulässig hielt; denn diese partiellen Resectionen führten zu Eiterungen in den Gelenkspalten zwischen den zurückgelassenen Knochen, und diese Eiterungen hinderten entweder die Heilung überhaupt oder sie führten wieder zu den ungünstigen Verwachsungen der Sehnen mit ihren Scheiden. Lister hat zuerst die totale Resection der Carpalgelenke zum Princip erhoben; und während ich früher wegen der längeren Schnitte gegen dieses Princip eingenommen war, so muss ich mich heute nach meinen persönlichen Erfahrungen aus den letzten Jahren für dasselbe aussprechen. Auch v. Langenbeck hat sich rückhaltlos an das Princip Lister's angeschlossen. Man kann folgenden Satz aufstellen: *sobald die Erscheinungen für eine Betheiligung des Intercarpalgelenks (des Gelenks zwischen beiden Handwurzelreihen) an der Eiterung sprechen, so soll bei der Resection von vornherein die Entfernung aller Carpalknochen in Aussicht genommen, d. h. die totale Resection der Carpalgelenke nach Lister's Methode ausgeführt werden.*

§ 427. Die Methode zur totalen Resection der Handwurzel nach Lister und v. Langenbeck.

Die Methode von Lister ist folgende:

Der Schnitt beginnt auf der Dorsalfläche der Hand, entsprechend der Höhe des Proc. styloides radii, in der Mitte der Breite des Radius, radialwärts von den

Sehnen des M. extensor digit. comm. longus (einschliesslich der Sehne des M. extensor indicis) und ulnarwärts von den langen Streck- und Abductorsehnen des Daumens, also zwischen diesen Muskelgruppen. Von hier verläuft der Schnitt zu dem tiefsten Punkte des Metacarpus secund. und zwar an den radialen Rand dieses Knochens, dem er dann stumpfwinklig abbiegend bis zur Mitte des Metacarpus folgt. Der Schnitt bildet mit seinen beiden Portionen, von denen die erste dem Carpus, die zweite dem Metacarpus II entspricht, einen sehr stumpfen Winkel, dessen Scheitel gegen den Daumen sieht (vgl. Linie LL Fig. 286). Der dorsale Ast der A. radialis bleibt radialwärts intact liegen. Die Sehnen der beiden M. M. extensores carpi radiales werden von dem Schnitte dicht an ihrer Insertion an der Basis Metacarpi II und III freigelegt; sie werden vom Knochen abgelöst, da die Erhaltung ihrer Insertionen nicht geschehen kann. Nun dringt das Messer in den Gelenkspalt zwischen Os multangulum majus und dem benachbarten Carpalknochen ein, um ersteres von letzterem zu isoliren. Dann wird ein Ulnarschnitt, genau wie er oben für die Resection des Radiocarpalgelenks empfohlen wurde, geführt, jedoch bis zum Metacarpus V verlängert. Hier wird der M. extensor carpi ulnar. abgelöst. Dann werden die Sehnen der Extensoren zwischen den beiden Schnitten von der Dorsalfläche der Carpalknochen isolirt, jedoch in ihren Beziehungen zum Radius thunlichst ungestört gelassen. Ferner versucht man, vom Ulnarschnitt aus auf der Beugeseite die Weichtheile so weit zu isoliren, als es möglich ist. Hierbei kommt das Messer auf das Os hamatum, resp. auf den spitzigen Fortsatz desselben, welcher mit der schneidenden Knochenzange abgekniffen wird. Nun trennt man die Bänder und zieht mit einer Zange die Carpalknochen von dem Ulnarschnitt heraus, während man immer hart an den Knochen die Weichtheile trennt. Nach Extraction beider Handwurzelreihen kann man die Gelenkflächen des Radius und der Ulna aus dem Ulnarschnitt herausdrängen; sie werden flach abgesägt. Dann wird das Os multangulum majus entfernt, dessen frühere Entfernung wegen der Gefahr der Verletzung der A. radialis zu widerrathen ist, und endlich erfolgt mit schneidenden Zangen die Entfernung der Gelenkflächen der Metacarpalknochen.

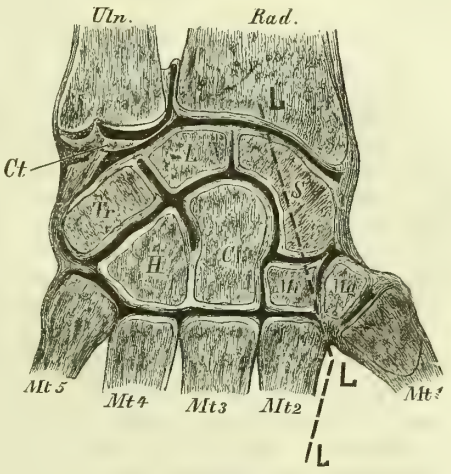

Fig. 286.
Ct. Cartilago triangularis. S. Os scaphoideum. L. Os lunatum. Tr. Os triquetrum. Ma. Os multangulum majus. Mi. Os multangulum minus. C. Os capitatum. H. Os hamatum. Mt 1—5. Metacarpus I—V.
LL. Schnitt Lister's zur Handgelenkresection.

So gründlich nun auch die Lister'sche Methode mit den sämmtlichen Handwurzelgelenken aufräumt, so geht doch dieses System etwas über die Linien der conservativen Chirurgie hinaus, indem es Theile aufopfert, deren Erhaltung keinen Schaden bringen kann, wohl aber Nutzen gewährt. v. Langenbeck empfiehlt mit vollem Recht, dass das Os multangulum majus und das Os pisiforme, welche beide mit dem System der Handwurzelgelenke nur in oberflächlicher Verbindung stehen und den Abfluss der Wundsecrete nicht hindern, erhalten werden — natürlich unter der Voraussetzung, dass sie gesund sind. Dann kann man aber auch, wie v. Langenbeck vorschlägt, mit einem einzigen *Dorso-Radial-*

schnitt auskommen. Derselbe soll etwas mehr ulnarwärts wie der Lister'sche erste Schnitt, jedoch im Ganzen ihm folgend, verlaufen, nämlich beginnend am Radialrande der Strecksehne des Zeigefingers, vom Radius geradlinig zum *ulnaren* Rande des Metacarpus II und längs desselben verlaufend. Nach Ablösung der Sehnen wird dann zuerst das Os scaphoideum unter Trennung seiner Verbindungen isolirt und entfernt; dann folgen Os lunatum und triquetrum. Das Os multangulum minus wird von dem Os multangulum majus getrennt, und nun gelingt es, die drei Knochen der vorderen Carpalreihe, Os multangulum minus, Os capitatum und Os hamatum im Zusammenhang zu entfernen. Endlich erfolgt nach v. Langenbeck die Abtragung der Gelenkflächen von Radius und Ulna.

Ohne Bedenken glaube ich, dass man in dem Bestreben, möglichst viel zu erhalten, ohne die Wirkung der Operation zu stören, noch einen kleinen Schritt weiter gehen kann. Wenn nämlich die Gelenkfläche von Radius und Ulna gesund und ebenso ihre Knochensubstanz am Entzündungsprocess nicht betheiligt ist, so kann man diese Knochen mit ihren Gelenkflächen unberührt lassen. Ihre planen, resp. concaven Flächen stören den Abfluss der Wundsecrete nicht; die Erhaltung des unteren Radio-Ulnardrehgelenks mit der Cartilago triangularis kann die späteren Pro- und Supinationsbewegungen in ihrer Regelmässigkeit sichern. So hat Küster in einem Falle operirt und so auch ich in drei Fällen mit sehr gutem Erfolg. Endlich halte ich die Abtragung der Gelenkflächen der Metacarpalknochen nur insoweit für gerechtfertigt, als dieselben krank sind oder allzuweit in die Wundhöhle prominiren. Einen sehr schädlichen Einfluss auf die Stagnation der Wundsecrete haben dieselben nicht. Somit ergiebt sich als *nothwendig für die totale Resection: die Entfernung von Os scaphoideum, Os lunatum, Os triquetrum, Os multangulum minus, Os capitatum, Os hamatum. Dagegen sind Os pisiforme und Os multangulum majus in der Regel zu erhalten. Die Entfernung der Gelenkflächen der Ulna, des Radius und der Metacarpalknochen kann nach Umständen unterlassen werden.*

Für die Nachbehandlung der Handresection ist die Drainage ebenso nothwendig, wie für die Nachbehandlung der Resectionen anderer grosser Gelenke. Bei der Resection des Radiocarpalgelenks führt man einige Drainröhren quer vom radialen zum ulnaren Schnitt durch. Ebenso ist bei der methodischen Ausführung der Lister'schen Resectionsmethode zu verfahren. Bei Benutzung des v. Langenbeck'schen einfachen *Dorsoradialschnitts* habe ich es für zweckmässig erachtet, am Rande des Os multangulum majus und unter dem Os pisiforme je ein kleines Knopfloch zu schneiden, so dass die Drainröhren in der Tiefe die ganze Breite der Wundhöhle einnahmen. In einem Fall benutzte ich einen an der Vola manus in der Mitte ausmündenden Fistelgang, um hier noch ein kurzes Drainrohr in die Mitte der Wundhöhle einzuführen, und zwar an ihren tiefsten Punkt. So ergab sich auch hier ein System rechtwinkelig sich kreuzender Drainröhren, dessen Wirkung vortrefflich war.

Zur Feststellung von Hand und Vorderarm nach der Resection hat Lister eine volare Holzschiene mit Korkpolster für die Hohlhand angegeben. Esmarch construirte einen ähnlichen Verband für die Suspension, wie Volkmann für die Resectio pedis (§ 540). Ich kann in dem Schweben keinen Vortheil erkennen, und halte mich an den einfachen Gypsverband oder Pappschienen-Juteverband (§ 344, allg. Thl.), welcher auch die gebeugte Stellung der Finger ebenso wie Lister's Korkschiene zu sichern vermag und welcher erhöhte Lagerung der Hand sehr wohl gestattet. Die Methode der Operation, der Fixation nach derselben, der primären Drainage und der primären Desinfection, sowie die desinficirenden Verbände sichern den Verlauf in den ersten Tagen und Wochen soweit, dass nach meinen Erfahrungen phlegmonöse Entzündungen im Wundverlauf ebenso sehr zu

den Ausnahmen gehören, wie bei den correct ausgeführten und nachbehandelten Resectionen des Talo-Cruralgelenks. Die passiven Bewegungen müssen, wenn der Zustand der Wunde es zulässt, schon ziemlich früh begonnen und zu diesem Zweck muss der Gypsverband nach etwa vier bis sechs Wochen entfernt werden; denn die Knochenneubildung entwickelt sich ziemlich energisch und führt, wenn man es nicht durch die Bewegungen verhindert, leicht zu einer ankylotischen Verschmelzung zwischen Hand und Vorderarm an der Resectionsstelle. Ebenso müssen die Bewegungen der Finger methodisch geübt werden, um die beginnende Verwachsung der Sehnenscheide mit der Sehne zu verhüten.

§ 428. Die Resection der Metacarpi und der Fingergelenke.

Die schweren Knochenerkrankungen der Metacarpi geben in den seltensten Fällen Anlass zu Amputationen; die schlimmsten Fälle der Myelitis granulosa (§ 419), welche die ganze Knochensubstanz von einem Gelenkende bis zum andern durchsetzen, sind immer noch durch Totalresectionen des Knochens zur Heilung zu bringen. Schon oft habe ich diese Resectionen bei Kindern ausgeführt, und auch bei Chondromen der Metacarpi, welche von der Markhöhle aus sich entwickeln (§ 423), kann man in derselben Weise verfahren. Von einem einfachen Längsschnitt aus, welcher auf der Dorsalfläche des Metacarpus verläuft, wird das Periost mit den Streck- und Beugesehnen von dem Knochen abgehoben. Nun dringt man zuerst auf das Köpfchen des Metacarpus ein und löst von hier aus nach oben allmählig den Knochen aus seinen Verbindungen aus. Zuletzt wird das betreffende Metacarpo-Carpalgelenk (am Daumen das Gelenk zwischen Metacarpus I und Os multangulum majus) von der Volarseite her geöffnet. Wenn es möglich ist, so kann man den epiphysären Knorpel des Metacarpus am Carpo-Metacarpalgelenk stehen lassen, weil durch die Eröffnung eines dieser Gelenke auch immer die Nachbargelenke gefährdet werden. Meist macht sich diese Schonung von selbst, indem bei dem Zuge, welchen die Resectionszange an dem Metacarpus ausübt, der Epiphysenknorpel sich ablöst. Die Knochenreproduction ist bei diesen Resectionen nicht immer durchaus befriedigend, theils wohl in Folge der constitutionellen Störungen, welche die Krankheit (Myelitis granulosa) begleiten, theils wegen der längeren Dauer der Entzündung, unter welcher das Periost seine knochenbildenden Eigenschaften einbüssen kann. Aber wenn auch der Finger in Folge dieser mangelhaften Reproduction des Metacarpus etwas gegen den Carpus hinrückt, so bleibt er doch beweglich, und die Verkürzung wird nicht bedeutender, als sie an sich wohl schon durch die Störung des Wachsthums in Folge der Entzündung geworden wäre.

Die *Resectionen der Fingergelenke* sind dringend indicirt, wenn nach frischen Gelenkverletzungen die para-articuläre Phlegmone beginnt, und wenn vor allem die Perforation der Eiterung in die benachbarten Sehnenscheiden droht. Schon mehrmals ist es mir gelungen, z. B. nach Verletzung durch einfache Punction mit einem Glassplitter, die beginnende Phlegmone, welche mit bedrohlichen Erscheinungen einsetzte, durch die Resection des Gelenks sofort rückgängig zu machen. Man erkennt die Eiterung in den Fingergelenken mit Sicherheit dadurch, dass man die seitliche Verschiebbarkeit der einen Phalange gegen die andere, oder — bei Entzündung des Phalango-Metacarpalgelenks — gegen den Metacarpus prüft. Die seitliche Verschiebung ist nur dann möglich, wenn die Seitenbänder des Gelenks durch Eiterung, oder mindestens durch Granulationsbildung zerstört sind. In zweiter Linie halte ich die Fingergelenkresectionen in so weit indicirt, als sie den Verlauf der Gelenkeiterung zur Heilung erheblich abkürzen können, indem man allein durch die Resection eine ganz freie Entleerung des Eiters beschaffen kann. Endlich darf ich eine functionelle Indication aufstellen, welche für

die Gelenke mit bedeutender Bewegungsexcursion, also für sämmtliche Metacarpo-Phalangealgelenke, und noch mehr für die Gelenke von hoher physiologischer Bedeutung, z. B. für sämmtliche Gelenke des Daumens und Zeigefingers, gültig ist. Für diese Indication ist freilich auch der Beruf des betreffenden Kranken von Bedeutung; der Bauer wird ohne besonderen Nachtheil der Bewegungen eines Fingergelenks auch am Daumen und Zeigefinger entbehren können, während der technische Künstler der Bewegungen aller Gelenke zur Ausübung seines Berufs bedürftig ist. Schon zweimal habe ich an Interphalangealgelenken des vierten Fingers, welcher fast bei allen gewöhnlichen Arbeiten die geringste Rolle spielt und deshalb bei vielen Leuten ohne besonderen Schaden die Bewegungen eines Gelenks durch Entzündung einbüssen darf, auf die functionelle Indication hin Resectionen ausgeführt, um die Bewegung des Fingers bei dem Clavierspielen zu erhalten. Meine Erfahrungen lehren, dass man bei richtiger Wahl der Methode der Resection nicht nur eine schnelle Heilung, sondern auch die Wiederherstellung einer beweglichen Verbindung zwischen den resecirten Knochenenden und bei sorgfältiger Nachbehandlung sogar den Erfolg einer fast normalen Beweglichkeit hoffen darf. Ich bin überzeugt, dass die Fingerresectionen, nach diesen dreifachen Beziehungen indicirt, in viel grösserer Zahl ausgeführt zu werden verdienten, als dieses bisher geschehen ist.

Die Methode hat bei der Resection der kleinen Fingergelenke die wesentliche Aufgabe, die Sehnen und Sehnenscheiden intact zu lassen. Wir führen deshalb einen einfachen Längsschnitt, und zwar am besten zwischen dem radialen oder ulnaren Seitenrand der Strecksehne und dem Seitenrand des Fingers, weil wir neben der Beugesehne den N. digitalis und die A. digitalis der betreffenden Seite verletzen könnten. Das Elevatorium greift in den, bis durch die Kapsel und das Periost geführten Schnitt ein und hebt Kapsel, Periost, Sehne und Sehnenscheide von den Gelenkflächen auf der Dorsalseite und sodann auf der Volarseite ab. Sobald die Ligam. lateralia an ihrer Insertion abgelöst wurden, falls sie nicht schon durch die Eiterung zerstört waren, lässt sich das Köpfchen der hinteren Phalange oder des Metacarpus soweit in die Wunde vordrängen, dass dasselbe durch eine Liston'sche oder Luer'sche schneidende Knochenzange decapitirt werden kann. Nun wird der Finger immobilisirt, durch Gyps- oder Heftpflasterverband, oder auch durch eine Pappschiene, oder endlich durch das Befestigen des operirten Fingers an seine Nachbarn mit einer Binde. Nach vierzehn Tagen können meist schon die passiven Bewegungen an der fast verheilten Resectionswunde beginnen. Zu knöcherner Verwachsung der Knochen an der Resectionsstelle liegt auch dann keine Neigung vor, wenn nur das Köpfchen entfernt und die concave Gelenkfläche zurückgelassen wurde. Die Entfernung der letzteren würde immer eine bedeutende Verletzung der Weichtheile erfordern, und man wird sie besser unterlassen, wenn nicht z. B. wegen Splitterung des Knochens durch Fractur eine ausgedehntere Resection nöthig wird.

Die Entfernung eines ganzen Phalangealknochens ist durch ausgedehnte Myelitis granulosa (§ 419) und durch grosse myelogene Chondrome (§ 423) indicirt. Diese totale Resection der Phalanx geschieht nach denselben Regeln, wie sie oben zur Entfernung eines ganzen Metacarpalknochens angegeben wurden. Die Extractionen eines ganzen Phalanxsequesters, wie sie nach versäumten Panaritien, besonders häufig an der Endphalange der Finger vorgenommen werden müssen, geschehen unter Abhebung der Sequesterlade an der Vorderphalange, unter gleichzeitiger Abhebung des Fingernagels, mittelst der Kornzange. Die Sequestrotomien der Phalangen sind die einfachsten, welche es giebt, während schon an den Metacarpalknochen unter Umständen Erweiterungen der Cloaken, der Sequesterlade u. s. w., also mehr methodische Sequestrotomien (vgl. § 286, allg. Thl.) nothwendig werden.

§ 429. Die Exarticulatio manus und die Amputatio antibrachii.

Eine sehr typische Operation ist die durch schwere Zertrümmerungen der Hand, ferner in seltenen Fällen durch hochgradige Caries der Handwurzel (§ 418), endlich in wenigen Fällen durch die Entwickelung zahlreicher und grosser Chondrome an den Fingern und Metacarpi (§ 423) indicirte *Exarticulatio manus.* Ihre Sterblichkeit betrug im amerikanischen Kriege nur 5,5 %. Ich lasse diese Operation nach folgenden Regeln an der Leiche einüben:

Die Hand wird in die Mitte zwischen Dorsal- und Volarflexion so gestellt, dass die Rückenfläche der Hand nach oben, ihre Längsaxe mit der Längsaxe des Vorderarmes in einer Linie steht. Man beginnt nun den Cirkelschnitt durch die Haut in einer Querlinie, welche von der Linie des Gelenks zwischen Metacarpus I und Os multangulum majus zum ulnaren Rand verläuft; von hier aus fällt der Querschnitt an der Vola manus etwas nach oben zurück, in die Hautfurche, welche an der Volarfläche die derbe Haut der Hand von der dünnen Haut des Vorderarmes trennt. Die Haut, welche vor dieser Furche liegt, hängt so genau mit der Aponeurosis palmaris zusammen, dass sie nur sehr schwer würde abgelöst werden können; man verzichtet deshalb darauf, diese Hautpartie zur Stumpfdecke zu benutzen. Nachdem der Cirkelschnitt bei supinirter Stellung der Hand ringsum geführt ist, bringt man nun die wieder pronirte Hand in starke Volarflexion (Beugung); so klafft der Hautschnitt am Handrücken weit auseinander, und während man mit seichten Schnitten die Verbindungen der zurückweichenden Haut mit der Fascie trennt, wird die Linie der beiden Processus styloidei (ulnae und radii) freigelegt. Jetzt erst durchschneidet man mit senkrecht aufgesetzter Messerschneide in einem kraftvollen Zuge die Strecksehnen und dringt mit demselben Schnitt in das Radiocarpalgelenk (Gelenk zwischen dem Radius und der ersten Handwurzelreihe) vor. Wenn man zu weit nach vorn einschneidet, so kann man sich in das Intercarpalgelenk (Gelenk zwischen erster und zweiter Handwurzelreihe) verirren. Zuletzt geschieht die Durchschneidung der Beugesehnen; man erleichtert sich diese Durchschneidung dadurch, dass man die Hand in ihrer eigenen Längsaxe anzieht und hierdurch den Beugesehnen, welche noch die einzige Verbindung zwischen Hand und Vorderarm bilden, eine starke Spannung giebt. Die durchschnittenen Arterien, A. radialis und ulnaris, eventuell auch einige Endäste der A. interossea, werden unterbunden. Man legt der Quere nach ein Drainrohr ein und vereinigt in derselben Richtung über dem Drainrohr durch Nähte die Ränder der Haut, welche immer Neigung zur Zurückziehung zeigen. Wenn das Messer vorsichtig geführt wurde, so bleibt die Cartilago triangularis an der Ulna zurück, und das untere Drehgelenk zwischen Radius und Ulna bleibt uneröffnet; hierdurch wird die Ausführbarkeit von Pronations- und Supinationsbewegungen am Vorderarmstumpf gesichert. Die Heilung per primam erfolgt nach dieser Operation sehr gewöhnlich; bei Eintritt der Eiterung ist das phlegmonöse Fortschreiten derselben in den zahlreichen eröffneten Sehnenscheiden am Vorderarm zu befürchten und durch frühe Incisionen zu bekämpfen.

Indem hier der Cirkelschnitt zur Exarticulatio manus empfohlen wurde, soll keineswegs behauptet werden, dass nicht auch Lappenschnitte, und zwar unter Benutzung jedes zur Verfügung stehenden Hautstücks, zulässig wären. Im Gegentheil soll man sich besonders bei Zerquetschungen der Hand von den Eigenthümlichkeiten des einzelnen Falles leiten lassen. Wenn z. B. ein Stück der Dorsalhaut von der Zerquetschung frei blieb, so benutzt man dieses in Lappenform; in einem anderen Falle bildet man aus der Volarhaut den deckenden Lappen, weil etwa auf der Dorsalhaut kein brauchbares Material sich findet. Die Ablösung der Volarhaut ist freilich schwer; auch erhält der volare Lappen bei der gewöhnlichen

pronirten Stellung des Vorderarmes eine solche Stellung, dass seine Basis nach unten kommt und deshalb der Lappen bestrebt ist, sich von der Gelenkfläche seiner Schwere nach abzuheben. Aber doch ist es besser, die Exarticulatio manus auszuführen, als die etwa concurrirende *Amputatio antibrachii.* Diese letztere Operation opfert ein Stück von dem Arm auf und ist überdies wegen der vielen Sehnen- und Muskellager, welche vom unteren Ende aufsteigend immer mächtiger werden, nicht so glatt und rein auszuführen. Leider ist die Amputatio antibrachii nicht immer zu umgehen, z. B. bei Verletzungen, welche höher nach oben reichen, auch bei den freilich sehr seltenen Fällen von schwerer Eiterung in den Sehnenscheiden und zwischen den Muskeln, wenn die Eiterung nicht durch Incision und Drainirung mehr beherrscht werden kann, endlich in den seltenen Fällen von Sarkombildung am unteren Ende des Radius oder der Ulna, soweit nicht noch die Entfernung des Sarkoms durch Resection möglich erscheint. Die Sterblichkeit der Amputatio antibrachii betrug im amerikanischen Kriege 10,5 %, also beinahe das doppelte der Sterblichkeit der Handexarticulation, und ungefähr die Hälfte der Sterblichkeit der Oberarmamputation. Man zieht im ganzen auch für die Amputatio antibrachii einen Cirkelschnitt, eventuell unter Bildung einer Hautmanschette (§ 321, allg. Thl.) vor; doch bildet man auch Lappen nach denselben Motiven, wie sie oben für die Lappenbildung bei Exarticulatio manus angegeben wurden. Die Muskeln sind zur Aufnahme in die Lappen nicht gut zu gebrauchen, weil ihre Schnittflächen zu ungleich ausfallen. Das Ligamentum interosseum wird mit den ihm anhaftenden Muskelinsertionen durch das zweischneidige Messer, die sogen. Cateline, getrennt (vgl. über den Gebrauch der Cateline bei Unterschenkelamputation § 549). Im übrigen brauchen besondere Regeln für die Amputatio antibrachii nicht aufgestellt werden.

§ 430. Die Exarticulationen an den Fingern. Die Amputationen an den Fingern und an der Mittelhand.

Die Indicationen zur Exarticulation der Finger wurden schon in den früheren §§ festgestellt (schwere Verletzung § 412, Vereiterung der Gelenke und Sehnenscheiden § 417, ausgedehnte Myelitis granulosa der Phalangealknochen § 419, Fingercontracturen, welche den Gebrauch der Nachbarfinger stören, § 420, zahlreiche und grosse Chondrome § 423). Die Operation ist an jeder Phalange sehr einfach ausführbar; *nur muss im ganzen der Grundsatz festgehalten werden, dass die Narbe der geheilten Wunde auf die dorsale Seite zu liegen kommt;* die volare Lage der Narbe würde bei dem Greifen mit den Fingern hinderlich sein, weil die Narbe lange empfindlich bleibt und durch die Berührung mit den gefassten Gegenständen leiden kann.

Dieser Grundsatz kann nun bei der Benutzung jeder Methodik, des Cirkel-, Lappen- und Ovalairschnitts, aufrecht erhalten werden. An der Leiche pflege ich diese drei Methoden von Anfängern an den drei Phalangealgelenken üben zu lassen, den Lappenschnitt an dem vorderen Gelenke (zwischen End- und Mittelphalange), den Cirkelschnitt an dem mittleren Gelenke (zwischen Mittel- und Grundphalange), den Ovalairschnitt an dem hinteren Gelenke (zwischen Grundphalange und Metacarpus). Es genügen in dieser Beziehung folgende Regeln:

Für die *Exarticulation der Endphalange* stellt man dieselbe in rechtwinklige Beugung zur Mittelphalange, so dass das Köpfchen der letzteren unter der Haut frei liegt. Unterhalb des Köpfchens führt man einen von vorn nach hinten gerichteten Schnitt, welcher die Hautdecke des Köpfchens selbst unberührt lässt. Der Schnitt dringt sofort in das Gelenk. Die beiden Seitenbänder werden durchschnitten. Nun schält man die Phalange so aus der volaren Hautdecke heraus,

dass aus dieser ein hufeisenförmiger Lappen gebildet wird, dessen Ränder man mit dem Hautrande der Dorsalfläche vereinigt.

Die *Exarticulation der Mittelphalange* wird so ausgeführt, dass man dieselbe in gestreckte Stellung zur Grundphalange bringt und nun 1 Ctm. vor der Gelenkspalte die Haut circulär umschneidet. Wenn jetzt die Mittelphalange in rechtwinklige Beugung gestellt wird, so klafft auf der Dorsalseite die Haut weit auseinander; man dringt von der Dorsalseite her mit einem zweiten Schnitt in das Gelenk ein, durchschneidet die Seitenbänder und vollendet die Exarticulation mit der Durchschneidung der Beugesehnen. Die Naht wird so angelegt, dass die Nahtlinie quer über die Längsaxe des Köpfchens der Grundphalange zieht; hierdurch kommt die Wundlinie, beziehungsweise später die Narbe auf die Dorsalfläche zu liegen.

Wenn man die *Exarticulation des ganzen Fingers* im Metacarpalgelenk *durch Ovalairschnitt* vollziehen will, so stellt man den Finger in diesem Gelenk in das Extrem der Dorsalflexion (Ueberstreckung). Hierdurch spannt sich die volare Commissur der Haut zwischen den Fingern so an, dass sie bequem durchschnitten werden kann. Das Messer durchschneidet quer die Volarhaut in der Furche zwischen der Haut der Mittelhand und des Fingers; dann verläuft an beiden Seiten des Fingers der Schnitt zu der Dorsalfläche, und endlich kreuzen sich beide Schnitte spitzwinklig auf dem Köpfchen des Metacarpus. So wird ein spitzes Oval beschrieben, dessen Basis an der Volarfläche nach vorn, dessen Spitze auf der Dorsalseite nach hinten liegt. Zuerst wird nun von der Basis des Ovals aus die Durchschneidung der langen Beugesehnen vorgenommen. Dann dringt man von der Volarseite auch in das Gelenk und vollendet mit Durchschneidung der Ligamenta lateralia und der Strecksehne die Exarticulation. Die Nähte werden von links nach rechts angelegt, so dass die Nahtlinie von oben nach unten verläuft. Abgesehen von der dorsalen Lagerung der Narbe, welche hierdurch erzielt wird, ist mit dieser Operationsmethode und dieser Art der Nahtanlegung auch noch *der* Vortheil verbunden, dass die beiden Nachbarfinger gegen die Defectstelle durch die Nähte zusammengezogen werden und durch Narbenzug zusammenrücken; so tritt die Entstellung nicht so hässlich hervor.

Dass man von diesen legitimen Schnittführungen zu Gunsten der Erhaltung eines grösseren Stücks des Fingers abweichen darf, dass man ferner zu demselben Zwecke an Stelle der Exarticulation *die Amputation durch die Continuität* der Phalangen häufig ausführt, bedarf kaum der ausdrücklichen Erwähnung. Das Princip der thunlichsten Erhaltung von langen Fingerstümpfen ist hierfür maassgebend. Die Trennung der Phalangen bei der Amputation kann bequem mit der Liston'schen Knochenzange, das Abkneifen von Knochenspitzen, wenn man wegen complicirter Fractur amputirt, auch mit der Lüer'schen Zange (§ 280, allg. Thl.) geschehen. Sonstige Regeln sind für diese Amputationen der Phalangen nicht aufzustellen.

Auch für die Amputationen im Gebiete der Mittelhandknochen giebt es keine bestimmte Methodik; man amputirt oder exarticulirt auch den Metacarpus im Carpalgelenk nach Maassgabe der vorliegenden Verhältnisse. Früher wurde wohl mit Recht hervorgehoben, dass die Exarticulation eines oder mehrerer Metacarpalknochen im Carpalgelenk zu einer Eiterung zwischen den Carpalknochen in ihren Gelenkspalten führen könne, und so eine Art Caries der Handwurzel am Stumpf entstehe. Die aseptische Heilung per primam schützt vor diesem Ereigniss und lässt jetzt solche Exarticulationen, eventuell auch eine Exarticulation zwischen beiden Handwurzelreihen oder eine Exarticulation der Metacarpalknochen mit Entfernung einzelner Handwurzelknochen zulässig erscheinen. Bei Verletzungen kommen die seltsamsten Operationen vor; z. B. erhält man den Daumen oder den kleinen

Finger oder auch beide, während die übrigen Finger mit den Metacarpalknochen wegen der Zertrümmerung der Gewebe entfernt werden müssen. Jeder Finger, ja sogar jedes Fingerstück hat einen functionellen Werth und soll thunlichst erhalten werden. Mit Beachtung dieses Grundsatzes und unter geschickter Benutzung der Hautstücke, welche nicht ganz zerquetscht sind, zur Stumpfbedeckung wird man im einzelnen Falle leicht die richtige Operation ausführen, ohne dass eine Methodik dieser vielfachen Varianten im allgemeinen aufgestellt werden kann.

§ 431. Die typischen Verbände an der oberen Extremität.

Die *Einhüllung der Finger* geschieht mit schmalen Binden von nur ungefähr 2—3 Ctm. Breite, wie überhaupt solche schmale Binden in der technischen Sprache als „Fingerbinden" bezeichnet werden. Die Anordnung der Touren wird als *Chirotheka* bezeichnet. Die Chirotheka beginnt mit einer Tour um das Handgelenk: vom ulnaren Rande des Handgelenks verläuft die Binde über die Rückenfläche der Mittelhand zum radialen Rande des betreffenden Fingers und steigt dann mit einfachen Touren bis zur Fingerspitze. Man kann die Tour dadurch endigen, dass die Binde von der Fingerspitze wieder abwärts zur Basis des Fingers absteigt und hier, vom ulnaren Rande an der Fingerbasis zum radialen Rande der Handgelenkslinie überkreuzend, endlich mit einer Cirkeltour um das Handgelenk endigt. So entsteht auf der Dorsalfläche des betreffenden Capitulum metacarpi eine einzige Spicatour (Fig. 287 s). Mit einer langen Binde kann man, vom Handgelenk immer wieder zum nächstfolgenden Finger zurückkehrend, der Reihe nach alle Finger so einhüllen (z. B. bei Quetsch- oder Brandwunden, welche alle Finger betroffen haben); dann wird der Verband als *Chirotheka completa* bezeichnet. An dem kürzeren Daumen kann man auch die Umhüllung durch drei Spicatouren, d. h. durch jedesmalige Kreuzung der Binde auf dem Metacarpus, nachdem sie einmal um den Daumen herumgegangen ist, ausführen; diesen Verband nennt man *Spica pollicis.*

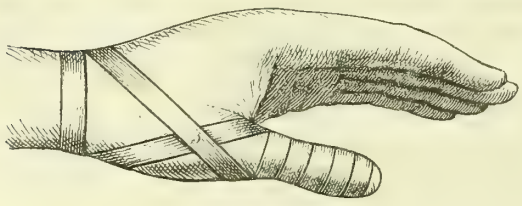

Fig. 287.
Chirotheka für den Daumen.

Die Umhüllung der Hand geschieht durch die schon in § 339 des allg. Thls. erwähnte und dort in Fig. 156 abgebildete *Spica manus.* Von ihr aus kann man sofort zur Umhüllung des Vorderarms, zur *Fascia antibrachii* mit ihren Renversés, wie sie schon in Fig. 155, § 338, allg. Thl. abgebildet wurden, übergehen. Wenn wir beispielsweise bei Fractura radii einen Gypsverband anlegen wollen (§ 406), so beginnen wir bei Anlegung der Binden mit der Spica manus und schreiten zum Vorderarme bis zu seinem oberen Ende mit Renversés fort. Soll dann auch noch der Ellnbogen in den Verband bei gebeugter Stellung des Gelenks aufgenommen werden, so geschieht dieses durch eine *Testudo cubiti inversa* (vgl. den analogen Verband am Kniegelenk, Testudo genu inversa, Fig. 158, § 339, allg. Thl.) und kann man eine Testudo reversa zur Verstärkung noch folgen lassen (vgl. § 339, allg. Thl.). Alle Testudotouren kreuzen sich auf der kurzen Beugeseite des Ellnbogens und umfassen abwechselnd den Vorderarmtheil und dann den Oberarmtheil der ausgedehnteren Streckseite des Gelenks.

Bei der cylindrischen Form des Oberarms wird die *Fascia brachii* mit einfach aufsteigenden Touren angelegt. Renversés sind hier nur bei sehr muskel-

kräftigen Menschen nöthig, bei welchen der Oberarm gegen die Mitte in der Wölbung des M. biceps bedeutend anschwillt. Was endlich die Einhüllung der Schultergegend betrifft, so benutzen wir hierfür die *Spica humeri*, und zwar als ascendens, wenn die erste Kreuzungstour am weitesten nach unten angelegt wird und die folgende aufsteigt, oder als descendens, wenn umgekehrt die erste Tour am weitesten nach oben angelegt wird und die folgenden nach abwärts fortschreiten. In Fig. 288 ist die Spica humeri ascendens abgebildet. Die Touren gehen von der Schulterwölbung absteigend auf der Rückenfläche der Brust zur Achselhöhle der anderen Seite und kehren dann aufsteigend zur Schulterwölbung zurück, um mit dem Anfange der Tour auf dem M. deltoides, beziehungsweise auf dem Acromion kreuzend, endlich wieder zum Oberarm zu gelangen. Dass wir mit der Spica humeri keine guten Contentivverbände anlegen können, wurde schon § 391 erwähnt. Wir geben zu diesem Zweck den Verbandtouren von Velpeau und Desault, welche den Oberarm an den Brustkorb der Länge nach befestigen, den Vorzug (vgl. Fig. 265, § 370). Ueberhaupt kann in praxi vielfach von den hier gegebenen Regeln abgewichen werden; doch empfiehlt es sich für den Anfänger, dass er sich die Regeln einpräge und die hier beschriebenen Verbände einübe. Man muss schon diese Methodik genau kennen, um ungestraft von ihr gelegentlich abweichen zu dürfen.

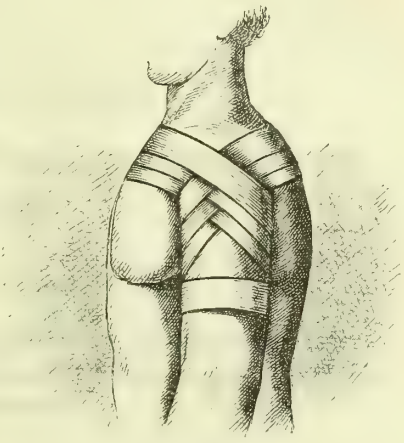

Fig. 288.
Spica humeri ascendens.

Ueber die prothetischen Apparate an der oberen Extremität ist § 353, allg. Thl. zu vergleichen.

FÜNFTE ABTHEILUNG.

Die Verletzungen und Krankheiten der unteren Extremität.

NEUNUNDZWANZIGSTES CAPITEL.

Die Verletzungen und Krankheiten der Hüftgelenksgegend (einschliesslich des Hüftgelenks und der oberen Hälfte des Oberschenkels).

§ 432. Allgemeines über die Verletzungen des Hüftgelenks.

Die tiefe Lage des Hüftgelenks, der Schutz, welchen die Muskeln der Hüftgegend dem Gelenk gegen die Einwirkung directer Gewalten gewähren, die starken Kapselbänder des Gelenks, welche zu den stärksten Bändern des menschlichen Körpers gehören — alle diese Momente verhüten die allzu häufige Verletzung des Hüftgelenks. Wenn nun dennoch die Verletzungen des Hüftgelenks keineswegs selten sind, so erfolgen doch die meisten durch indirecte Gewalt, und hier unterstützt die Function der unteren Extremität, welche im Gehen und Stehen das Rumpfgewicht tragen muss, sowie der lange Hebelarm, an welchem Gewalten durch die untere Extremität oder durch die Länge des ganzen Rumpfs auf das Hüftgelenk übertragen werden können, die Möglichkeit einer Verletzung des Hüftgelenks. Deshalb sind Verletzungen des Hüftgelenks durch directe Gewalten selten, durch indirecte etwas häufiger. Unter den Verletzungen durch directe Gewalt sind neben den geringfügigen Quetschungen der Gelenkkapsel mit einfachem Bluterguss ganz besonders die *Schussverletzungen des Hüftgelenks* hervorzuheben. Während bei subcutaner Verletzung nicht nur die Blutergüsse in der Gelenkkapsel, sondern auch schwere Muskelzerreissungen, wie sie bei traumatischen Luxationen niemals fehlen, ohne weiteres zur Zurückbildung gelangen, so ist die septische Entzündung, welche bei Schusswunden des Hüftgelenks fast niemals ausbleibt, bei der tiefen Lage des Gelenks, der Ausdehnung seiner Synovialis und bei dem hohen Drucke, unter welchem die Entzündungsproducte der Synovialis stehen, im höchsten Maasse lebensgefährlich. Nach Otis war im amerikanischen Secessionskriege fast kein einziger Fall von Schussverletzung des Hüftgelenks mit Ausgang in Genesung festzustellen; aus dem deutsch-französischen Kriege (1870—71) wurden nur sehr vereinzelte Fälle dieser Art durch v. Langenbeck, König, Deininger u. A. constatirt, in welchen die Diagnose der Hüftgelenkverletzung zweifellos feststand. Wie bei dieser sehr schlechten Prognose die Behandlung der Schussverletzungen des Hüftgelenks zu leiten ist, wird im § 441 genauer erörtert werden.

In der Friedenspraxis sind die *traumatischen Luxationen* und *die Fracturen des Schenkelhalses* unter allen Verletzungen der Hüftgelenksgegend von vorwiegender Bedeutung und sollen in den folgenden §§ genauer beschrieben werden. Hier mögen nur einige statistische Bemerkungen in Betreff beider Reihen von Verletzung vorausgeschickt werden. Die Luxationen des Hüftgelenks betragen 12 % aller Luxationen (nach der Statistik von Gurlt gegen 52 % der Schulter- und 11 % der Ellnbogenluxationen, während nach anderen Statistiken — auch entsprechend meiner eigenen Erfahrung — doch die Ellnbogenluxationen etwas häufiger sind als die Hüftluxationen). Diese Luxationen gehören fast alle dem Alter von 20—50 Jahren an. Vor dem 15. Lebensjahre habe ich niemals eine traumatische Hüftluxation beobachtet. Ueber das 50. Lebensjahr hinaus werden wieder die Luxationen selten, und dafür tritt vom 60. Lebensjahr an aufwärts besonders häufig die Fractura colli femoris auf; diese Fractur bildet für die Verletzungen des Skelets im Greisenalter neben den Fracturen der Rippen (§ 196) und den Fracturen am unteren Radiusende (§ 405) eine auffällig hohe Ziffer. Nach Gurlt's Statistik betragen die Fracturen des Femur insgesammt 11,83 % aller Knochenbrüche, davon kommen 9,66 % auf den Schenkelschaft, 2,17 % auf den Schenkelhals, sodass von 100 Femurfracturen ungefähr 70 den Schaft und 30 den Hals betreffen. Im Kindesalter kommt weder die Luxatio femoris, noch die Fractura colli femoris, mit Ausnahme ganz seltener Fälle, vor. Die Bänder des Hüftgelenks sind im Kindesalter zu elastisch dehnbar, um zu reissen, und der Schenkelhals, fast nur aus Knorpel bestehend und überdies sehr kurz, ist zu biegsam, um zu brechen. Wenn im Kindesalter eine Gewalt brechend auf den Oberschenkelknochen einwirkt, so giebt es keine Fractura colli femoris, sondern eine Fractur in der Mitte des Femurschaftes (§ 442). Dieses Verhältniss bleibt auch noch nach Vollendung des Wachsthums bestehen; die Fracturen liegen mindestens häufiger in der Mitte des Femurschaftes, als im Collum femoris, bis endlich im Greisenalter die senile Atrophie der Knochenbälkchen im Schenkelhals denselben sehr brüchig macht (vgl. § 438). Die Bänder verlieren mit der Vollendung des Wachsthums allmählig ihre jugendliche Elasticität, und nun tritt die Eventualität der Luxatio femoris in den Vordergrund. Im Greisenalter werden freilich die Bänder des Hüftgelenks nicht widerstandsfähiger, aber sie sind doch fest genug, um bei starker traumatischer Spannung eher den inzwischen brüchig gewordenen Schenkelhals an ihrer unteren Insertion abzureissen, als selbst zu reissen. So erklären sich die Unterschiede in dem Vorwiegen der einzelnen Verletzungen am oberen Femurende in den verschiedenen Lebensaltern. Dass noch andere Einflüsse — wie z. B. die Gefahren, welche das Berufsleben des kräftigen Arbeiters mit sich bringt, während Kind und Greis diesen Gefahren fern bleiben — ebenfalls in dieser Beziehung mitwirken, bedarf keiner genaueren Begründung.

Den Verletzungen der Weichtheile in der Hüftgegend kommen, so wichtig auch der einzelne Fall für sich sein mag, allgemeine Interessen nicht zu. Die Blutergüsse in der Bursa mucosa glutaeo-trochanterica werden in § 450, die Verletzungen der grossen Schenkelgefässe in § 443 Berücksichtigung finden.

§ 433. Die traumatische Luxation im Hüftgelenk.[1] Luxation durch Beugung und Adduction.

Jede ergiebige Bewegung des Hüftgelenks kann mit Ueberwindung der Bänder- und Muskel-Spannungen, welche jeder Art der Bewegung ein Ziel setzen, zur

1) Ueber entzündliche Luxation des Hüftgelenks vgl. § 449, über congenitale Luxation des Hüftgelenks vgl. § 458.

traumatischen Luxation führen. Wie bei allen Kugelgelenken sondern wir die unendlich zahlreichen Bewegungsrichtungen des Gelenks, bei denen jeder der unzähligen Kugelradien als Axe dienen kann, nach den drei Hauptaxen des Raumes. *Bewegungen* 1) *um die frontale (parallel der Stirnebene von links nach rechts verlaufende) Axe werden als Beugungen und Streckungen (Flexion und Extension), Bewegungen* 2) *um die sagittale (in der Richtung des Pfeils von vorn nach hinten verlaufende) Axe als Abductionen und Adductionen,* endlich *Bewegungen* 3) *um die perpendiculäre (senkrecht von oben nach unten verlaufende) Axe als Rotation nach innen und Rotation nach aussen bezeichnet.* Bei der Beugebewegung nähert sich die vordere Fläche des Oberschenkels der Bauchwand und entfernt sich von ihr wieder bei der Streckung; bei der Abduction entfernt sich die Innenfläche des bewegten Oberschenkels von der Innenfläche des ruhenden Oberschenkels, ebenso der eine Fuss von dem andern, bei der Adduction nähern sich dieselben wieder an; bei der Rotation nach innen dreht sich die Fussspitze nach innen, bei der Rotation nach aussen dreht sich die Fussspitze nach aussen. Der Umfang der Bewegungen wurde an der Leiche von den Brüdern E. und W. Weber auf 139° für Bewegung und Streckung, auf 90° für Ab- und Adduction, auf 51° für die Rotation bestimmt. Da aber dieselben Autoren am Lebenden den Umfang der Beugung und Streckung im Mittel nur auf 86° bestimmten, so schlossen sie ganz richtig, dass die Hemmung der Bewegungen in der Spannung der Weichtheile, besonders in den Muskeln gegeben ist.

Wenn nun die luxirende Gewalt die Muskelhemmungen überwunden hat, so kann die Bewegung bis zur Abwickelung der Gelenkflächen auf einander, also bis zur Bildung eines Hypomochlions an dem Rand des Acetabulum getrieben werden; und um dieses Hypomochlion kann die luxirende Abhebelung des Gelenkkopfes sich entwickeln (I. Th. § 278). Die Widerstände gegen die Abhebelung sind neben der Wirkung der gespannten Muskeln besonders in der Cohäsion der breiten und dicken Verstärkungsbänder der Kapsel zu suchen, und immer bedarf es sehr bedeutender Gewalten, um diese Bänder so weit einzureissen, dass durch ihren Riss der Kopf nach aussen von der Synovialhöhle treten kann. Derjenige Theil der Verstärkungsbänder, welchen man unter dem Namen des Ligamentum ischio-femorale zusammenfassen kann, ist am schwächsten; er zeigt sogar Lücken, welche es begreiflich machen, dass der gegen sie angedrängte Kopf hier relativ leichter als an irgend einer andern Stelle die Kapsel sprengen kann. Der schwache Theil der Kapsel liegt mithin am untern Umfang des Gelenks, und nur Beugebewegungen des Oberschenkels können es sein, welche den Kopf desselben gegen diesen Theil der Kapsel andrängen. Die Erfahrung der Praxis bestätigt es auch, dass gewaltsame Beugebewegungen am häufigsten Luxationen des Schenkelkopfs bedingen; und wir wollen deshalb diejenigen Formen der Luxation, welche durch Beugebewegungen entstehen, unter dem Namen der *Beugungsluxationen* zusammenfassen.

Es ist kaum denkbar, dass eine luxirende Gewalt den Oberschenkel genau um die frontale Axe bewegt, also nur beugt; wir müssen deshalb die verschiedenen Combinationen der Beugebewegung mit den Bewegungen der Ab- und Adduction berücksichtigen, welche ja nächst den Beuge- und Streckbewegungen des Hüftgelenks den grössten physiologischen Umfang besitzen. Nun ergiebt die Erfahrung, dass die meisten luxirenden Gewalten in der Richtung der Beugung und Adduction gleichzeitig einwirken. Zur Erklärung dieser Thatsache kann man anführen, dass die luxirenden Kräfte in den meisten Fällen von aussen her auf die unteren Extremitäten einwirken. So ist z. B. eine sehr häufige Entstehungsweise der Hüftluxationen das Herabfallen schwerer Massen auf den ganzen Körper, die

Verschüttung der Arbeiter bei Erdarbeiten durch einen Erdsturz, bei Häuserbauten durch eine einstürzende Wand. Für die abducirende Wirkung einer luxirenden Gewalt von solcher Beschaffenheit wäre es nothwendig, dass sie zwischen beiden Oberschenkeln angriffe, statt den ganzen Körper und auch die beiden Oberschenkel zusammenzupressen. Unter diesen Umständen wurde auch die *Luxation beider Oberschenkel* in einzelnen Fällen beobachtet. Ferner ist bei der Beugung das physiologische Gebiet der Adduction an sich grösser, als das Gebiet der Abduction; das bedeutet, dass für die forcirte Abduction in gebeugter Stellung mehr Muskelwiderstände zu überwinden sind, als für die forcirte Adduction. Mithin wird eine beugende und adducirende Gewalt leichter eine Luxation herstellen können, als eine beugende und abducirende. So erklärt sich die relative Häufigkeit derjenigen Hüftluxationen, welche durch Beugung und Adduction entstehen.

Pitha erwähnt auch *partuale Luxationen*, d. h. solche, welche bei schweren Entbindungen, z. B. bei gewaltsamer Lösung der Beine, vorkommen sollen. Ich glaube nicht, dass bei dem Foetus unter diesen Umständen etwas anderes vorkommen kann, als die Trennung in der oberen Epiphysenlinie; wenigstens gelang es mir nicht, an der Leiche des Neugeborenen einen Kapselriss und eine Luxation zu Stande zu bringen.

Die Sprengung der Kapsel durch den Kopf muss unter dieser Richtung der luxirenden Gewalt am unteren äusseren Umfang des Gelenks geschehen, und das Hypomochlion, um welches sich die Gelenkflächen von einander abhebeln, liegt am oberen inneren Rand des Acetabulum. Der Kopf wird im Moment des Austretens aus der Synovialhöhle unterhalb der Incisura ischiadica major stehen; dass er hier aber nicht stehen bleibt, dafür sorgt die secundäre Bewegung (§ 98, allg. Thl.) nach Erschöpfung der luxirenden Gewalt. Diese Bewegung muss wesentlich im Sinne der Streckung des Oberschenkels erfolgen, weil die Weichtheile auf der Streckseite des Gelenks in bedeutende Spannung durch die forcirte Beugung gerathen sind. Auch unterstützt die Schwere der unteren Extremität bei horizontaler Rückenlage die streckende Wirkung der secundären Bewegung. Die secundäre Streckung des Oberschenkels wird aber keineswegs mehr um die normale Drehungsaxe für die Beugung erfolgen, welche durch den Schenkelkopf verläuft, sondern sie wird um eine Axe erfolgen müssen, welche durch die noch bestehenden Bandverbindungen zwischen Becken und Oberschenkel gegeben ist. Insbesondere ist *das starke Ligamentum ileo-femorale* (Ligam. Bertini, von Bigelow neuerdings als Y-Band bezeichnet) noch zwischen dem oberen Theil des Beckens und dem vorderen, oberen Umfang des Schenkelhalses ausgespannt, und um seinen Insertionspunkt am Schenkelhals dreht sich der Oberschenkel im Sinne der Streckung. Durch diese Bewegung gelangt der Schenkelkopf immer an die Streckseite des Hüftgelenks; er kann aber etwas tiefer stehen bleiben oder etwas höher rücken. Hiernach wird die *Luxatio ischiadica* und die *Luxatio iliaca* unterschieden.

§ 434. Luxatio ischiadica und Luxatio iliaca.

Die *Luxatio ischiadica* entsteht so, dass bei der secundären Bewegung (vgl. Schluss des § 433) der Kopf des Femur fest gegen die Incisura ischiadica angedrängt wird, während das Knieende des Femur gegen die unterstützende Ebene im Sinne der Streckung sich annähert. Die Streckung geht aber nur so weit, als das gespannte Kapselband dieses gestattet, d. h. der Oberschenkel bleibt in einem mässigen Grade von Beugung stehen. In der adducirten Stellung befand sich der Oberschenkel von Beginn der Luxation an; er wird in ihr wieder durch

die Bandreste, durch die intacten Partien der Ligamenta pubo-femorale und ileo-femorale erhalten, und endlich geben diese Bänder durch ihre Spannung dem Femur noch eine nach innen rotirte Stellung. Indem also durch die noch erhaltenen Gelenkbänder der vordere, obere Abschnitt des Schenkelhalses dicht an der Pfanne bei der secundären Bewegung festgehalten wird, verläuft dieselbe in ihrer eigenthümlichen Weise stets derart, dass *der Oberschenkel in mässige Beugung, in Adduction und in Rotation nach innen* zu stehen kommt. Keineswegs darf man jedoch den Bänderrest als allein bestimmend für die Stellung betrachten; so ist z. B. auch bei entzündlicher Luxatio ischiadica, wenn alle Bänder durch Granulations- oder Eiterbildung zerstört wurden (vgl. § 449), die Stellung des Oberschenkels genau dieselbe. Denn neben dem Hypomochlion, welches die Insertion der Kapsel und der Verstärkungsbänder am vordern Theil des Schenkelhalses für den Verlauf der secundären Bewegung bilden, können auch die Adductorenmuskeln und besonders der Ileopsoas am Trochanter minor ein ähnliches Hypomochlion bilden. Wird z. B. nach dem Freiwerden des Oberschenkels vom Acetabulum durch das Abhebeln der Flächen nur noch der Trochanter minor nach oben gegen den Pfannenrand festgehalten, so rückt nun der Kopf höher, als die Incisura ischiadica liegt, nämlich auf den hinteren, unteren Abschnitt der Dorsalfläche des Os ilei (*Luxatio iliaca,* vgl. Fig. 289). Im übrigen bleibt die Stellung des Schenkels dieselbe; ja die Adduction und Rotation kann noch bedeutender werden durch die Wirkung der Adductoren und des Ileopsoas, welche bei dem Höherrücken des Kopfes unter noch grössere Spannung gerathen. Nach Bigelow bildet der M. obturator int. die Grenze zwischen der Luxatio iliaca und der Luxatio ischiadica, so dass bei der letzteren der Kopf unterhalb, bei der ersteren oberhalb dieses Muskels steht. Die Rotation des Oberschenkels nach innen ist schon deshalb nothwendig, weil der luxirte Kopf ohne diese Rotation nur an einem Punkt den flachen Beckenknochen tangiren würde; er rotirt so weit nach innen, dass der vordere Rand des Trochanter major ebenfalls mit den Beckenknochen in Contact kommt, und so gewinnt erst der Oberschenkel in seiner perversen Stellung eine sichere Stütze auf den Beckenknochen. Die Glutäalfalte ist durch den Bluterguss und durch den Schenkelkopf verstrichen; dagegen erscheint die Inguinalfalte etwas vertieft.

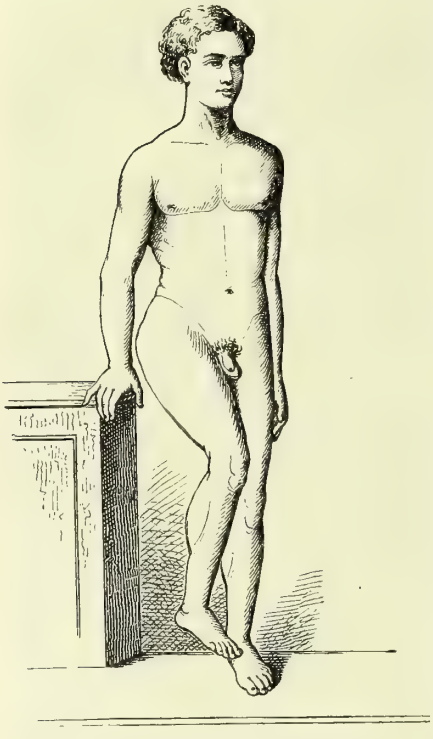

Fig. 289.
Luxatio iliaca (rechts) mit Verkürzung des Beins, Beugung, Adduction und Rotation nach innen. Nach Cooper.

Die Luxatio iliaca und ischiadica sind demnach nicht durch die Mechanik ihrer Entstehung, und deshalb auch nicht wesentlich in ihren Symptomen, sondern nur graduell und durch die grössere und geringere Zerreissung der Ligamenta ileo-femorale und pubo-femorale unterschieden. Die Verkürzung der ganzen Extremität ist bei der Luxatio iliaca etwas bedeutender, als bei der Luxatio ischia-

dica; man kann bei beiden Arten der Luxation die Verschiebung des Oberschenkels am Becken nach oben durch die Construction der *Sitzdarmbeinlinie* messen. Es ist nämlich durch Roser und Nélaton nachgewiesen worden, *dass bei normalen Verhältnissen die Spitze des Trochanter major genau in der Linie liegt, welche von der Spitze der Spina ant. superior ossis ilei zum Tuber ischii gezogen werden kann* (vgl. Linie RN in Fig. 298a, § 447). Man kann demnach bei Luxatio ischiadica und iliaca bestimmen, wie hoch die Spitze des Trochanter major über dieser Linie liegt, welche kurz als Roser-Nélaton'sche *Linie* bezeichnet zu werden pflegt. Man findet die Spitze des Trochanter major in dem ersteren Fall, der Luxatio ischiadica, 2—3 Ctm., im letzteren Fall, der Luxatio iliaca, 3—7 Ctm. über der Sitzdarmbeinlinie stehen. Zu dieser wirklichen Verkürzung des Beins gesellt sich dann noch die scheinbare Verkürzung der Extremität, welche durch die Beugung der Hüfte und durch die consecutive Beugung des Knies, sowie endlich durch die adducirte Stellung des Oberschenkels bedingt ist. Nach Cooper würde bei der Luxatio ischiadica die Fussspitze des luxirten Beins bei aufrechter Stellung noch gerade den Boden berühren, während sie durch die bedeutendere Verkürzung der Luxatio iliaca mit der Fusswurzel der gesunden Extremität bei dem aufrechten Stehen in einem Niveau sich befinden würde.

Bei geringem Blutextravasat — sowohl in dem Fall, dass man die Verletzung wenige Minuten nach ihrem Geschehen, als auch in dem Fall, dass man sie nach Resorption des Extravasats erst einige Wochen später untersuchen würde — wird man immer ohne Mühe den Kopf unter den halbeingerissenen Glutäalmuskeln sehen und fühlen können. Die Spitze des Trochanter ist, abgesehen von ihrem Hochstand, nach vorn gedreht und der Spina ant. sup. ossis ilei genähert. Man kann in solchen Fällen mit Leichtigkeit entscheiden, ob die Luxation mehr eine Luxatio ischiadica oder eine Luxatio iliaca ist; aber die Differenz ist doch nur eine graduelle, wie ich erwähnte. Daher kommt es auch, dass die relative Häufigkeit der einen und anderen Form von den verschiedenen Schriftstellern verschieden angegeben wird. So zählt Hamilton auf 104 Luxationen der Hüfte 55 Fälle der Luxatio iliaca und nur 28 Fälle der Luxatio ischiadica (ausserdem 13 Fälle der Luxatio obturatoria, § 436 —, und 8 Fälle der Luxatio supra-pubica, § 437 —), während die meisten Autoren wohl mit Recht die Luxatio ischiadica als die häufigste Form bezeichnen. Verhindert nun ein massenhaftes Blutextravasat die Inspection und Palpation des Kopfes und des Trochanter, so kann es vielleicht unmöglich sein, den Unterschied der Luxatio ischiadica und der Luxatio iliaca festzustellen; aber für die Therapie genügt es auch vollkommen, zu wissen. dass eine der beiden Varietäten der Luxation vorliegt. In dieser Beziehung ist die Diagnose nicht schwer zu stellen, und wenn wir in praxi solche Luxationen doch verkennen sehen, so kann ein solches Uebersehen einer so bedeutenden Verletzung nur auf höchst mangelhafte chirurgisch-diagnostische Kenntnisse und auf eine diagnostische Nachlässigkeit bezogen, aber nie durch sie entschuldigt werden. Sehen wir nach Einwirkung einer bedeutenden Gewalt auf die Hüftgegend eine bedeutende Verkürzung der Extremität resultiren, so kann sie nur entweder von einer Fractura colli femoris abhängig sein, oder etwa noch von einer seltenen Beckenfractur, oder endlich von einer Luxatio iliaca oder ischiadica. Von der Fractura colli femoris wissen wir, dass sie im hohen Alter häufig, bei kräftigen Individuen des mittleren Alters und bei jugendlichen Individuen nur sehr selten vorkommt (§ 432); wir wissen ferner, dass die Dislocation des grossen unteren Femurfragments, wenn diese Dislocation nicht überhaupt durch Einkeilung der Fragmente verhindert wird, nach oben wie bei den üblichen Luxationen, aber immer mit einer Rotation der Extremität nach aussen zusammen stattfindet (§ 439). Aus traumatischer Verkürzung

der Extremität in der Hüftgegend mit Rotation nach aussen und ohne Adduction dürfen wir mit grösster Wahrscheinlichkeit auf eine Fractura colli femoris schliessen; aus einer traumatischen Verkürzung der Extremität in der Hüftgegend mit Beugung, Rotation nach innen und Adduction erschliessen wir mit grosser Wahrscheinlichkeit das Bestehen einer Luxatio iliaca oder ischiadica. Die Bewegungen in der Narkose, das Gefühl der Crepitation bei Fractura colli femoris, die Leichtigkeit, mit welcher wir bei ihr die Verkürzung durch einfache manuelle Extension beseitigen können und mit welcher die Verkürzung bei dem Nachlass der Extension wiederkehrt, endlich der Mangel der Crepitation bei der Luxation, die Schwierigkeit, die Verkürzung zu beseitigen, die geringe Neigung zur Wiederkehr derselben, wenn sie durch Reposition corrigirt wurde — alle diese Momente stellen bei der Untersuchung in der Narkose auch in undeutlichen, schlecht charakterisirten Fällen die Diagnose fest. Die Complication der Luxation mit Abbruch des Pfannenrandes kann allerdings die Diagnose sehr erschweren; aber diese Complication ist selten (noch viel seltener das gleichzeitige Abbrechen des Schenkelkopfes; über das umgekehrte Verhältniss bei Schulterluxation vgl. § 375), und es gehört ein geringes Maass von chirurgischem Takt dazu, um auch in zweifelhaften Fällen wenigstens den richtigen therapeutischen Weg einzuschlagen, so dass auch ohne Feststellung der exacten Diagnose wenigstens die Tragfähigkeit des Beins nicht leidet. Bei der tiefen Lage des abgebrochenen und luxirten Caput femoris, ist eine Reposition, wie sie l. c. für das Caput humeri empfohlen wurde, nicht ausführbar. Vielleicht würde die Extraction des Kopfes von einem Schnitt aus, wie bei Resectio coxae (§ 462), das richtige Verfahren in solchen Fällen sein.

§ 435. Die Reposition der Luxatio ischiadica und iliaca.

Die Einrichtung dieser Luxationen soll wie überall, so auch hier, durch das „physiologische" Verfahren, d. h. auf dem Wege stattfinden, welchen der Kopf des Femur bei dem Geschehen der Luxation genommen hat (vgl. § 100, allg. Thl.). Dass wir diesen Weg erkennen lernten, verdanken wir den Leichenversuchen, welche von Streubel, Roser, Bigelow u. A. angestellt wurden. Wir brauchen deshalb auch keine Flaschenzüge und keine Extensionsmaschinen mehr. Die Kraft der Hände des Chirurgen ist vollkommen ausreichend, wenn nur die Bewegungen richtig ausgeführt werden. Sogar nach fünf- und neunwöchentlichem, ja sogar in einem Falle nach einjährigem Bestand habe ich mit den Händen diese Luxationen reponirt. Kein Arzt sollte versäumen, sich an der Leiche über diese Art der Reposition durch den Versuch zu belehren. Deshalb soll auch der Leichenversuch zuerst kurz beschrieben werden.

Weder sehr jugendliche, noch sehr senile Leichen dürfen zu Luxationsversuchen verwendet werden. Bei den ersteren sind die Bänder zu elastisch, als dass man sie mit Sicherheit zum Einreissen bringen könnte; bei den letzteren bricht leicht der Schenkelhals unter der forcirten Bewegung ein. Auch bei Leichen mittleren Alters liegt noch in der Festigkeit der Bänder eine kleine Schwierigkeit, zumal da uns für die Versuche nicht mechanische Kräfte von der Höhe zu Gebote stehen, wie sie für die Entstehung der Luxation bei Lebenden einzuwirken pflegen. Diese Schwierigkeit hebt man am besten dadurch, dass man an der geeigneten Stelle am unteren, hinteren Umfang der Kapsel durch ein eingestossenes Messer ein kleines Knopfloch in die Kapsel einschneidet. Man beugt und adducirt den Oberschenkel mit den Händen, macht dann auf den Schenkelkopf hin, welcher am unteren, äusseren Rand der Pfanne prominent wird, die erwähnte

Incision, und drängt mit kraftvollen Beuge- und Adductionsbewegungen den Kopf gegen das Knopfloch an. Nun hört man das Reissen der Bänder, man fühlt den Kopf aus der Pfanne treten, und man kann nun den Oberschenkel loslassen, damit er durch die Elasticität der Theile und durch seine Schwere einfach die secundäre Bewegung ausführen kann. Sofort erkennt man die beschriebenen Symptome der Luxatio ischiadica. Ich lasse nun in der Regel, um einen Beweis für die Nutzlosigkeit oder Schwierigkeit des alten, gewaltsamen Extensionsverfahrens zu geben, zwei kräftige Menschen in der Längsrichtung am Unterschenkel extendiren, während ein dritter das Becken festhält. Ist die Kapsel mit den Bändern durch die nachgeahmte Luxation nicht allzu weit eingerissen worden, so bleibt bei der Extension trotz der Kraftentwickelung des Zuges der Kopf in seiner luxirten Stellung. Nun leitet man das physiologische Repositionsverfahren ein. Zunächst muss der Kopf den Weg wieder zurücklegen, welchen er durch die secundäre Bewegung genommen hatte, d. h. wir führen den Oberschenkel aus seiner mässig gebeugten Stellung in das Maximum der Beugung. Wir fühlen bei dieser Bewegung, dass der Kopf von der Incisura ischiadica nach unten rückt und dem unteren äusseren Pfannenrand sich gegenüberstellt. Wir bringen ihn demnach der Stelle gegenüber, wo er bei der Luxation die Kapsel sprengte, und, um ihn nun in das Knopfloch der Kapsel eintreten zu lassen und ihn zugleich über den hohen Rand der Pfanne in diese zurückzuführen, kann schon eine einfache Rotation nach aussen genügen. Meistens ist es von Nutzen, zu gleicher Zeit dem unteren Abschnitt des Oberschenkels eine abducirende Bewegung zu geben, wodurch der Kopf gegen die Pfanne hin adducirt und ihrem Rand noch mehr genähert wird. Bei älteren Luxationen, deren ich in den letzten Jahren einige zu reponiren hatte, fand ich es zweckmässig, bei dem letzten Akt der Reposition, wenn der Kopf durch Beugung und Abduction zum unteren Pfannenrand geführt war, die Faust der linken Hand an die hintere Fläche des Schenkels unterhalb des Kopfes zu legen, und nun, diese Faust als Hypomochlion benutzend, den Kopf durch die letzte streckende Bewegung in die Pfanne hinein zu hebeln. Diese letztere Bewegung führt das Knieende des Femur nach unten, den Kopf nach oben. In wenigen Worten lautet die alte Regel, wie sie von Roser aufgestellt worden ist: *die Reposition der Luxationen auf die hintere und äussere Seite des Beckens (Luxatio iliaca und ischiadica) soll von stark flectirter Stellung des Oberschenkels aus durch Rotation nach aussen und Abduction bewerkstelligt werden.* Dieses Verfahren ist übrigens nach Bardeleben schon Hippokrates bekannt gewesen. Bei sehr kleinem Kapselriss kann wohl eine kleine Variation dieses Verfahrens eintreten, deren Bedeutung Busch am Lebenden und an der Leiche kennen gelernt und beschrieben hat. Da der Oberschenkelkopf in flectirter und adducirter Stellung durch die Kapsel nach aussen schlüpft, so kann ein genaues Gegenüberstellen des Kopfes gegen den Kapselriss und ein gehöriges Klaffen desselben in manchen Fällen nur durch Flexion und Adduction erzielt werden. Die Rotation nach aussen bleibt aber auch nach der Variation von Busch das wirksame Mittel, um den Kopf zum Einschnappen zu bringen. Ob man den Oberschenkel nun besser nach Roser etwas abducirt, oder nach Busch etwas adducirt, entscheidet sich nach dem einzelnen Fall entweder danach, wie man die Stellung des Kopfes zur Pfanne fühlt, oder auch auf empirischem Wege durch den Versuch, welche Bewegung zum Ziele führt. Nach meinen Erfahrungen an Lebenden und an Leichen glaube ich, dass die Abduction in den meisten Fällen nützlicher ist, um den Kopf recht dicht an den Pfannenrand zu bringen. Die Abduction des unteren Endes des Oberschenkels kann freilich auch ein schädliches Uebermaass von adducirender Wirkung auf den Kopf ausüben; sie kann den Kopf an dem unteren Pfannenrand vorüber bis auf das Foramen

obturatorium führen. Dieses Ueberführen einer Luxatio ischiadica in eine Luxatio obturatoria (von Bigelow als *Circumduction* bezeichnet), wurde von Colombat, Roser und mir, und umgekehrt das Ueberführen einer primären Luxatio obturatoria in eine Luxatio ischiadica von Wutzer und vor ihm von Cooper an Lebenden und an Leichen beobachtet; ein wenig geübter Chirurg könnte glauben, die Luxatio ischiadica reponirt zu haben, während er sie durch die Abduction nur in eine Luxatio obturatoria umgewandelt hat. Deshalb ist es wichtig, dass man diesen Vorgang kennt. In jedem Fall ist es mir leicht gelungen, durch Heben des Kopfes zum Pfannenrand ihn aus dieser tiefen Bahn, auf welcher er hin und her gleitet, richtig in die Pfanne zu bringen. Sobald man das schnappende Geräuch des eintretenden Kopfes vernimmt, führt man den Oberschenkel in einfach gestreckte Stellung zurück. Die Reposition ist vollendet.

Genau so, wie man es an der Leiche gelernt hat, soll man bei dem Lebenden verfahren. Dass den rationellen Bewegungen, welche die eine oder beide Hände des Chirurgen dem Oberschenkel geben, dieser auch wirklich folgt, ist durch einfache Fixation des Beckens durch die Hände eines Assistenten oder durch ein Handtuch, welches das Becken auf dem Operationstisch festdrückt, oder endlich durch Extensionszug mit Bindenschlingen, welche zwischen Oberschenkel und Scrotum gelegt und nach oben angezogen werden, ohne Mühe zu erreichen. Die Nachbehandlung kann nach Reposition einer frischen Luxatio ischiadica einfach in ruhiger Rückenlage für die ersten 14 Tage bestehen. Dann dürfen schon vorsichtige Gehübungen wieder begonnen werden. Nur bei Complication der Luxation mit Absprengung eines Stückes des Pfannenrandes kann nach erfolgter Reposition die Neigung zu einem Recidiv der Luxation sich kundgeben, weil der Kopf in der zerstörten Pfanne nicht vollkommen festgehalten wird. Hierdurch wird die Nachbehandlung durch einen Gypsverband mit Beckengürtel oder durch permanenten Gewichtszug (vgl. § 442) nothwendig; der Verband muss den Oberschenkel in Extension erhalten und bis zur Heilung der Acetabulumfractur, also mindestens bis zum Schluss der 5. Woche liegen bleiben. Aus solchen Fällen mit Acetabulumfractur scheint auch eine Art von habitueller Luxation (vgl. über habituelle Luxation der Schulter § 377) hervorgehen zu können (Karpinski).

Die Luxatio iliaca bietet für die Reposition im ganzen keine schwierigeren Verhältnisse, als die Luxatio ischiadica. Der Kopf muss freilich auf einem längeren Wege zur Pfanne zurückgeführt werden, weil er sich weiter von ihr entfernt hatte; die Bewegungen, welche wir dem Oberschenkel für die Reposition geben, müssen also im Ganzen ergiebiger ausgeführt werden. Diese Schwierigkeit wird aber durch die ausgedehntere Zerreissung der Kapsel und Bänder hinlänglich ausgeglichen, welche kein Hinderniss an der Enge des Kapselrisses finden lässt. Nur in einem besonderen Fall, welcher nach den von Gellé angestellten Leichenversuchen bei 150 Fällen viermal vorkam, wird die Reposition absolut unmöglich, wenn nämlich die Kapsel dicht am Femur abreisst und sich dann wie ein langer Vorhang zwischen den Kopf und die Pfanne interponirt.

Bei veralteten Luxationen kann man noch den Flaschenzug versuchen, um durch Zug die alten Adhäsionen zu lockern. Ob man hierdurch mehr erzielen wird, als durch den Versuch mit manualer Reposition, ist zweifelhaft. Dann bliebe die Resection des Femurkopfes das einzige Mittel, um die Reposition zu erzwingen. Indessen lehrt die Erfahrung, dass die Functionen der Extremität unter der irreponirten Luxation in den meisten Fällen weniger leiden, als man sich vorstellen sollte. Die Bildung einer Nearthrose (§ 101, allg. Thl.) geschieht gerade bei irreponirten Hüftluxationen auf die Dorsalfläche des Os ilei in recht vollkommener Weise, und in der durch Periostwucherung neu gebildeten Pfanne bewegt sich der Oberschenkel zwar nicht in grossem Umfang, aber doch in festen Bahnen. Auch erleidet der Plexus ischia-

dicus meistens keine Störung durch den dislocirten Schenkelkopf. So bleibt als wesentliche Störung die Verkürzung der Extremität zurück; aber auch die Resection würde eine ähnliche Verkürzung zurücklassen und dieselbe wird auch bei obliterirtem Gelenk ein nicht ungefährlicher operativer Eingriff bleiben. Nur einen Folgezustand würde man als dringende Indication zur Resection des irreponirten Kopfes betrachten dürfen, nämlich die consecutive Lähmung der ganzen unteren Extremität, welche durch Druck des Kopfes auf den Plexus ischiadicus an seiner Austrittsstelle aus dem Becken in der Incisura ischiadica entstehen kann. Solche Fälle kommen indessen, wie es scheint, nur recht selten vor.

§ 436. Die Luxation des Oberschenkels durch Beugung und Abduction. Luxatio obturatoria.

Nachdem wir die Beugungs- und Adductionsluxationen, die Luxatio ischiadica und die Luxatio iliaca, genauer kennen gelernt haben, bedarf es für die übrigen Formen der Hüftgelenkluxationen nur einer kurzen Besprechung, weil sie viel seltener vorkommen und überdies in der Mechanik ihrer Entstehung und ihrer Reposition den schon erörterten Formen sehr ähnlich sind. Bei reiner Beugung, ohne gleichzeitige Adduction oder Abduction, müsste es möglich erscheinen, dass der Femurkopf direct nach unten unter die Pfanne rückt, und hieraus würde eine *Luxatio infracotyloidea* hervorgehen (vgl. § 437). Jedoch ist eine rein beugende Einwirkung der luxirenden Gewalt gewiss nur als Ausnahmefall zu betrachten, und überdies werden die erhaltenen Theile des Ligam. ileo-femorale kaum gestatten, dass der Kopf genau am unteren Rand des Acetabulum stehen bleibt. Deshalb gehört die Luxatio infracotyloidea zu den grössten Seltenheiten. Eine forcirte Beugung und Abduction kann den Kopf auf das Foramen obturatorium führen, und diese Luxation wollen wir als *Luxatio obturatoria* (= Luxatio infrapubica) bezeichnen. Das Hypomochlion, um welches die Gelenkflächen sich abhebeln, wird in diesem Fall am oberen, äusseren Rand des Acetabulum, die Stelle, an welcher der Kopf die Kapsel sprengt und über den Acetabularrand rückt, am inneren, unteren Rand desselben liegen. Die secundäre Bewegung findet wieder in der Richtung der Streckung statt, und wird durch die Spannung der erhaltenen Kapsel- und Bandtheile zu einer mässig gebeugten, aber abducirten Stellung der Extremität führen müssen. Bigelow hebt hervor, dass auf demselben Wege der Schenkelkopf auch in die Nähe des Tuber ischii und gegen das Perineum rücken kann, wobei das gespannte Y-Band, auf welches Bigelow selbstverständlich auch für die Luxatio obturatoria das grösste Gewicht legt, eine

Fig. 290.
Luxatio obturatoria (rechts) mit Verlängerung des Beins, Streckung, Abduction und Rotation nach aussen. Nach Cooper.

stärkere Beugung durch seine vermehrte Anspannung bewirkt. Aus diesen sehr seltenen Fällen eigene Kategorien von Luxationen *(Luxatio perinealis)* aufzustellen, dürfte sich nicht empfehlen. Als besondere Erscheinung der L. perinealis wird eine sehr starke Abduction des Oberschenkels angegeben, so dass derselbe beinahe einen rechten Winkel mit der Längsaxe des Rumpfes bildet. Eine Luxation des Schenkelkopfs nach dem Perineum ist neuerdings von Bartels beschrieben worden. Wäre bei L. obturatoria der Kopf in seiner perversen Stellung unter den Adductoren wegen des Blutergusses und der frischen Schwellung nicht sicht- und fühlbar, so würde man aus der geringen *Verlängerung der Extremität*, welche nur so viel beträgt, als das Foramen obturatorium gegen das Acetabulum niedriger liegt, aus *der Abduction und Rotation nach aussen* (vgl. Fig. 290) die Luxation erkennen können. Obgleich die Rotation nach aussen eine gewisse Aehnlichkeit mit der äusseren Erscheinung der Fractura colli femoris bedingt, so ist doch eine Verwechselung schon deshalb kaum möglich, weil der Fractur eine Verkürzung, der Luxatio obturatoria eine Verlängerung der Extremität entspricht (vgl. § 439).

Ueber den Werth des physiologischen Verfahrens bei der Reposition der Luxatio obturatoria liegen nun auch schon mehrfache Erfahrungen vor, weil diese Luxation nächst der Luxatio ischiadica und iliaca immer noch die häufigste ist. Man muss den Oberschenkel stark beugen und etwas adduciren, um den Kopf an den Pfannenrand zu bringen, über welchen man ihn dann durch eine Rotation nach innen in die Pfanne hebt. Durch diese Methode hat auch Laugier eine Luxatio obturatoria reponirt; er nennt das Verfahren la méthode du douceur. Nur in einem Falle müsste der Reposition eine bedeutende Adduction vorausgehen: wenn nämlich die Luxatio obturatoria nicht direct entstanden, sondern aus einer Luxatio ischiadica hervorgegangen wäre. Es wurde schon § 435 erwähnt, dass bei den Repositionsversuchen der Luxatio ischiadica der Kopf durch eine Abductionsbewegung unter dem Pfannenrand nach dem Foramen obturatorium gleiten kann. Etwas Aehnliches kann durch eine Unregelmässigkeit der secundären Bewegung geschehen, wenn bei complicirter Krafteinwirkung nach schon erfolgter Luxation noch eine forcirte Abductionsbewegung auf den luxirten Oberschenkel einwirkt. Der Riss der Kapsel würde in diesem Falle nicht, wie bei der Luxatio obturatoria directer Entstehung, unten und innen, sondern unten und aussen liegen, und vergeblich würde man die Reposition versuchen, bis man durch eine bedeutende Adduction den Oberschenkel gleichsam in die primäre Luxatio ischiadica zurückgeführt und so den Kopf dem Kapselriss gegenüber gestellt haben würde. Ueber Nachbehandlung, über das Verfahren bei alten Luxationen, über Störung der Function, Indication zur Resection u. s. w. wird man aus Analogien nach dem Inhalt des § 435 leicht das Betreffende auch für die Luxatio obturatoria entnehmen können. Würde man sich bei einer irreponibeln Luxatio obturatoria wegen erheblicher Störung der Function ausnahmsweise zu einer Resection des Kopfes entschliessen, so wäre derselbe durch den gewöhnlichen Resectionsschnitt (§§ 462 und 463) kaum zu erreichen. Man würde von innen her, durch die Schichten der Adductoren hindurch, den Kopf freilegen müssen.

§ 437. Die Luxationen durch Ueberstreckung des Hüftgelenks. Luxatio supra-pubica. Luxatio ileo-pectinea. Luxatio supracotyloidea.

Die Gruppe der Beugungsluxationen wird durch die Luxatio ischiadica, iliaca (§ 433) und obturatoria (§ 435) gebildet; dieser Gruppe ist die Gruppe

der Streckungsluxationen deshalb besonders scharf gegenüber zu stellen, weil die forcirte Streckung den Kopf gegen die festesten Partien der Gelenkbänder andrängt, während umgekehrt die forcirte Beugung den Kopf den dünnsten Theilen der Gelenkkapsel (vgl. § 432) gegenüber stellt. So umfasst die Gruppe der Streckungsluxationen nur wenige Fälle, und ich selbst bin nie in der Lage gewesen, einen Fall der Art zu beobachten. Zwei Formen können auch hier wieder systematisch auseinander gehalten werden: nämlich eine Luxation durch Ueberstreckung und Abduction, indem der Kopf, durch die letztere Bewegung gegen das Ligamentum pubo-femorale gedrängt, dieses zerreisst und auf den horizontalen Ast des Os pubis tritt — die *Luxatio supra-pubica* —, und endlich eine Luxation, durch welche der Kopf nach Ueberstreckung und Adduction durch das Ligamentum ileo-femorale auf die Gegend der Eminentia ileo-pectinea unter die Spina ant. inf. ossis ilei gestellt wird — die *Luxatio ileo-pectinea.* Bigelow bezeichnet die letztere Luxationsform als Luxatio subspinosa. Von den beiden Bändern, welche hier für das Entstehen der Luxation von Bedeutung sind, überragt das Ligam. ileo-femorale sein nach innen gelegenes Nachbarband noch bedeutend an Festigkeit und Widerstandsfähigkeit, und deshalb gehört die traumatische Luxatio ileo-pectinea zu den grössten Seltenheiten, während die Luxatio supra-pubica doch zuweilen zur Beobachtung kommt. Nach Bigelow wären freilich auch in dem Fall der Luxatio ileo-pectinea beide Schenkel des Y-Bandes (vgl. § 432) erhalten, das Ligam. ileo-femorale demnach unverletzt, was mir jedoch nur für den Fall wahrscheinlich ist, dass die Luxatio ileo-pectinea aus der Luxatio supra-pubica durch eine adducirende Bewegung des ganzen Oberschenkels hervorginge. Die Lockerung und Zerstörung der Bänder durch entzündliche Processe räumt das Hinderniss für diese Form der Luxation aus dem Wege, und so entsteht zuweilen eine entzündliche Luxatio ileo-pectinea, freilich auch selten genug.

Die Symptome der Luxatio supra-pubica sind sehr einfach zu bestimmen: *Verkürzung des Beins, Abduction, Rotation nach aussen* müssen die wesentlichen Erscheinungen dieser Luxationsform sein. Nur bei zwei Beobachtungen (von Robert und Scriba) wird eine Rotation nach innen und Adduction angegeben; doch zeichneten sich diese Fälle dadurch aus, dass der Kopf oberhalb der Linie des zerrissenen Poupart'schen Bandes stand; auch waren die Schenkelgefässe stark comprimirt. Die Erscheinungen der gewöhnlichen Luxatio supra-pubica stimmen vollständig mit den Cardinalsymptomen der Fractura colli femoris überein; aber wenn wir auch von der geringen Verkürzung und Abduction der letzteren traumatischen Störung absehen wollten, so ist ein diagnostischer Irrthum in dieser Beziehung schon deshalb nicht möglich, weil bei der Luxatio supra-pubica der Kopf dicht unter der Haut steht und deshalb immer in seiner luxirten Stellung gesehen oder mindestens doch gefühlt werden kann. Der N. cruralis kann durch den dislocirten Schenkelkopf eine bedeutende Zerrung erfahren. Die Reposition der Luxatio supra-pubica muss durch Ueberstreckung und Adduction geschehen. In den meisten Fällen wird bei diesen seltenen Luxationsformen die Reposition keine besonderen Widerstände finden, weil die Bänder im grössten Umfang zerrissen sind. Die Prognose der Luxation könnte eventuell durch die gleichzeitige Zerreissung der grossen Gefässstämme, oder auch durch die Compression derselben getrübt werden.

Eine etwas unsichere Stellung in der Systematik der Hüftluxationen nimmt die *Luxatio supracotyloidea* (auch als Luxatio ileo-spinalis bezeichnet) ein, bei welcher der Kopf oberhalb des Acetabulums nach aussen von der Spina ossis ilei ant. inf. und unter der Spina ant. sup. gefunden wird. E. Blasius hat über diese Luxationsform die eingehendsten literarischen Untersuchungen angestellt,

und nachdem es ihm gelungen, ungefähr 25 gut charakterisirte Fälle dieser Art mit zwei von ihm selbst beobachteten zusammen zu stellen, muss die Luxatio supracotyloidea zwar als eine seltene, aber immerhin als eine auch in der Praxis beachtenswerthe Form bezeichnet werden. Ein von mir selbst beobachteter und reponirter Fall dieser Art hat auch Veranlassung zu einigen Leichenversuchen gegeben, welche von Keimer beschrieben sind, und deren Ergebniss mit den Auffassungen Roser's übereinstimmt. Die Symptome sind, wie es scheint, immer bestimmt dieselben: *bedeutende Verkürzung des Beins, fast extendirte Stellung, Adduction* und *Rotation nach aussen*, also abweichend von allen bisher beschriebenen Formen. Die Diagnose ist um so leichter, da man den Kopf in seiner anormalen Stellung leicht sehen und fühlen kann. Für die Reposition wäre es wichtig, zu wissen, ob die Luxatio supracotyloidea aus einer Luxatio ileo-pectinea oder aus einer Luxatio iliaca hervorgeht; denn eine directe Entstehung ist nicht wahrscheinlich. Ist die erste Annahme richtig, welche zuerst von Behrend aufgestellt wurde, so müsste man von hyperextendirter Stellung aus die Reposition machen. Jedoch scheint dieses Verfahren weniger gute Erfolge ergeben zu haben, als die Ueberbeugung, welche, verbunden mit Rotation nach innen, die Luxatio supracotyloidea in eine gewöhnliche Luxatio iliaca verwandelt; die letztere wird dann auf gewöhnlichem Wege (§ 435) reponirt. So verlief die Reposition in einer Beobachtung von Symes, in einer anderen von Blasius, und diesen Weg schlug ich in meinem Fall absichtlich ein. Dieselbe Art der Reposition beschreibt Schellenberger in einem neuen Fall. Unsere Leichenversuche sprechen zu Gunsten dieses Verfahrens, ebenso die früheren Versuche Roser's. Bigelow nimmt für diese Luxationsform an, dass der äussere festeste Schenkel des Y-Bandes bei derselben einreisst.

Es soll bei Gelegenheit der Luxatio supracotyloidea nicht unerwähnt bleiben, dass in wenigen Fällen auch eine *Luxatio infracotyloidea* (= Luxatio ischiotuberosa) beobachtet wurde; der Schenkelkopf stand an dem unteren Rand der Pfanne (Bonn, Malgaigne); demnach war der Schenkel weder abducirt, wie bei der Luxatio obturatoria, noch adducirt, wie bei der Luxatio ischiadica, aber stark gebeugt.

§ 438. Fractura colli femoris. Fractur des Trochanter major.

Die Mechanik der Schenkelhalsfractur kann eine sehr verschiedene sein. Abgesehen von den selteneren Fällen, in welchen der Schenkelhals durch eine directe Gewalt, z. B. durch eine Kugel getroffen wird, liegen noch verschiedene Möglichkeiten der Einwirkung einer indirecten Gewalt vor. So kann bei einem Fall aus bedeutender Höhe die Fusssohle zuerst den Boden berühren, und das Gewicht des fallenden Rumpfes wird bei gestrecktem Kniegelenk auf die untere Extremität, wie auf einen starren, geradlinigen Stab übertragen. Nur am oberen und unteren Ende des Stabes sind winklige Stücke angesetzt, unten der bewegliche Fuss, oben der starre und im höheren Alter durch Atrophie der festen Knochensubstanz brüchig gewordene Schenkelhals. So kann der letztere unter dem Rumpfgewicht brechen. Uebrigens ist es bemerkenswerth, dass H. Meyer bei seinen Untersuchungen über die Architectur der Spongiosa ein System von gewölbeartig angeordneten Balkenlinien im Schenkelhals fand, welche in ihrer Anordnung vorzüglich geeignet sind, das Körpergewicht zu stützen. Nur ein Uebermaass des Gewichts und eine gleichzeitige Schwäche der Balkensysteme lassen die Fractur zu Stande kommen. Indessen ist auf diese Mechanik durch Fall auf die Fusssohle nur eine sehr kleine Zahl der Schenkelhalsbrüche zurückzuführen. Gerade bei sehr alten Leuten erfolgt am häufigsten der Schenkelhals-

bruch durch einfaches Umfallen auf die Seite, und zwar bei Frauen häufiger als bei Männern, was auf die mehr horizontale Stellung des weiblichen Schenkelhalses (mehr rechtwinklig zum Schenkelschaft) bezogen wird. Man nahm früher an, dass in solchen Fällen der Trochanter major mit seiner Aussenfläche den Boden berühren müsse, damit der Schenkelhals zwischen dem Acetabulum und dieser Fläche zusammengepresst und so zerquetscht werde. Es ist aber hinreichend erwiesen, dass bei dem seitlichen Umfallen alter Leute der Trochanter major den Boden gar nicht zu berühren braucht und dennoch die Fractura colli femoris entsteht. Für diese Fälle, welche vielleicht die Mehrzahl aller Schenkelhalsfracturen umfassen, muss ein *Abreissen des Schenkelhalses durch die übermässig gespannten Bänder des Hüftgelenkes, besonders durch das Ligam. ileo-femorale* angenommen werden (Linhart, Riedinger). So liegt auch hier die Mechanik einer Fractur durch Abreissung (Rissfractur, Fracture par arrachement, vgl. Fractur der Tubercula humeri § 377, der Malleolen §§ 500 u. 502) vor. Es liegt in der Mechanik dieser Rissfracturen begründet, dass der Verlauf der Bruchlinie, entsprechend der Insertionslinie des Ligam. ileo-femorale, extracapsulär sein muss.

Man hat früher ein besonderes Gewicht auf die Unterscheidung eines intracapsulären und extracapsulären Verlaufs der Fracturlinie gelegt. Malgaigne fand bei 131 Präparaten, welche er untersuchte, 61 mal einen intracapsulären Verlauf der Bruchlinie. Die Unterscheidung ist schon deshalb von geringer Bedeutung, weil sehr häufig die Fracturlinie mit einem Theil (gewöhnlich dem oberen) ausserhalb, mit einem andern Theil innerhalb der Gelenkkapsel liegt. Wenn man nun gerade aus dem intracapsulären Verlauf der Fracturlinie die Thatsache erklären wollte, dass die Schenkelhalsbrüche gewöhnlich nicht durch Callus heilen, sondern zu einer *Pseudarthrose*, beziehungsweise zu bindegewebiger Vereinigung führen, so ist zwar die Thatsache richtig; aber das Eindringen der Synovia zwischen die Bruchflächen ist sicher nicht der einzige, wahrscheinlich nicht einmal der wichtigste, vielleicht sogar der mindest bedeutende Grund für diese mangelhafte Heilung des Schenkelhalsbruches. Als weitere Gründe für diese Art der Heilung sind anzuführen: 1) die erhebliche Dislocation der Fragmente (Verschiebung ad latus und ad longitudinem, vgl. § 439); 2) die gefässarme Beschaffenheit des Periosts, welches den Schenkelhals umhüllt und besonders innerhalb der Kapsel des Hüftgelenkes einem dünnen, sehnigen Blatt entspricht; 3) die sehr mangelhafte Ernährung des abgebrochenen Schenkelkopfes, welcher, nachdem die Markgefässe durch den Bruch zerrissen sind, nur noch von dem Ligament. teres aus ernährt wird (dabei tauchen, wie Hyrtl zeigte, die Blutgefässe des Ligam. teres nicht einmal in das Markgewebe des Schenkelkopfes ein), so dass der Kopf an seiner Bruchfläche Callus nicht produciren kann; 4) das hohe Alter der Verletzten und die fieberhaften Erkrankungen, welche sich im Verlauf der Verletzung oft einstellen (vgl. § 439). Selbstverständlich bieten Fracturen, deren Trennungslinie extracapsulär verläuft, für eine feste Callusbildung bessere Aussicht, weil bei ihnen die unter 2 und 3 erwähnten Missstände fortfallen. Bei jüngeren Individuen heilen die extracapsulären Fracturen fast regelmässig mit festem, oft sogar sehr üppigem Callus. Bei dieser Callusbildung sollen sich nach J. A. Wolff die Architecturlinien der Spongiosa in günstiger, tragfähiger Form wieder bilden.

Viel wichtiger als die Unterscheidung der intracapsulären und extracapsulären Schenkelhalsfractur ist die Unterscheidung der *eingekeilten* und nicht-eingekeilten Fractur. Die Zahl der nicht-eingekeilten Schenkelhalsbrüche ist freilich grösser, als die Zahl der eingekeilten; doch ist die Zahl der eingekeilten Schenkelhalsbrüche keineswegs gering, und diese Fälle sind in Betreff der Dia-

gnose, Prognose und Behandlung von ganz besonderem Interesse. Während ich in Betreff der Diagnose und Behandlung dieser eingekeilten Brüche auf § 439 verweisen muss, mag in prognostischer Beziehung bemerkt werden, *dass die eingekeilten Brüche des Schenkelhalses gewöhnlich durch knöcherne Vereinigung heilen.* Diese Vereinigung ist eigentlich durch die Verletzung selbst schon gegeben. Der Kopf mit dem oberen Stück des Schenkelhalses, das obere Fragment, wird in die markreiche breite Fläche des unteren Theils des Schenkelhalses, welcher zwischen den beiden Trochanteren liegt, eingetrieben und gewissermaassen in ihm festgenagelt. Wir haben guten Grund, diese primäre Vereinigung der Fragmente durch Verschränkung nicht zu beseitigen (§ 439), damit sie zu einer definitiven Vereinigung werde. Aehnlich wie die Fracturen mit Einkeilung verhalten sich auch die viel selteneren *Infractionen des Schenkelhalses* (vgl. über Infractionen § 74, allg. Thl.). Die senile Atrophie der Corticallamellen kann eine Biegsamkeit derselben bedingen, welche der Biegsamkeit der jugendlichen Knochen ähnlich ist. Bei den Infractionen kann eine leicht ab- oder adducirte Stellung vorhanden sein; dagegen fehlt jede bedeutende Dislocation. Präparate dieser Infractionsfracturen sind neuerdings von König beschrieben worden.

Brüche, welche in schrägem Verlauf der Bruchlinie von oben und aussen nach unten und innen die Knochensubstanz des Trochanter major und den oberen Theil des Schaftes bis zum Trochanter minor durchsetzen, werden zwar auch noch zu den Schenkelhalsbrüchen gerechnet, doch ist es besser, diese Brüche unter der Bezeichnung der *Fractura intertrochanterica* zusammen zu fassen. Auf dieser Linie ist das Periost wieder vollkommen leistungsfähig, und deshalb heilen diese Brüche auch gewöhnlich mit knöchernem Callus. Brüche, welche unterhalb des Trochanter minor quer das Femur trennen, gehören schon zu den Fracturen des Schenkelschaftes (Fractura femoris) und kann in dieser Beziehung auf § 442 verwiesen werden. Sehr selten sind die Fälle, in welchen durch enorme Gewalt *der Schenkelkopf durch das zertrümmerte Acetabulum in die Höhle des kleinen Beckens getrieben wird.* Diese Brüche setzen die Zerreissung aller Bänder des Hüftgelenkes voraus. Etwas häufiger sind die Fälle, in welchen das Femur mit dem Acetabulum in einem, aus dem Becken durch doppelte Verticalfractur der Beckenknochen ausgelösten Fragment in die Beckenhöhle dislocirt wird. Diese Brüche wurden schon bei den Beckenfracturen (§ 358) berücksichtigt.

Die *Fractur des Trochanter major* kommt, wenn man von den Schussfracturen absieht, sehr selten vor. Das, meist durch directe Gewalt abgetrennte Fragment kann durch den Zug der mächtigen M. M. glutaei nach oben und hinten gezogen werden; bei bedeutender Diastase der Bruchflächen wird nur eine bindegewebige Vereinigung zu erwarten sein, wenn man nicht etwa durch die Knochennaht die Fragmente primär vereinigen will.

§ 439. Diagnose und Prognose der Fractura colli femoris.

Die gewöhnlichen Fälle eines nicht-eingekeilten Schenkelhalsbruchs sind leicht aus folgenden Erscheinungen (vgl. Fig. 291) zu erkennen: 1) *das verletzte Bein erscheint im Vergleich zum gesunden um einige Centimeter verkürzt;* diese Verkürzung kann durch den Hochstand des Trochanter major über der Sitzdarmbeinlinie (vgl. § 434) genau bestimmt werden und ist von der elastisch-contractilen Verkürzung der Muskeln, welche vom Becken zum Oberschenkel verlaufen, zum Theil auch von der Schwere des Beins abhängig, welche das Bein auf die Bettunterlage herabsinken lässt; 2) *das verletzte Bein ist nach aussen rotirt,*

indem der Fuss mit seiner Spitze entsprechend dem Gewicht der Extremität nach aussen rollt, wobei die starken Rotatoren (die M. M. glutaei, der M. pyriformis, die M. M. gemelli, der M. quadratus femoris, die M. M. obturatorii) diese Drehung begünstigen; 3) *die Drehungen des Beins,* welche an sich möglich, wenn auch schmerzhaft sind, *erfolgen um die Längsaxe der Extremität, und nicht mehr um den Mittelpunkt des Schenkelkopfs,* beziehungsweise um den längeren Radius, welcher dem Schenkelhals entspricht. Hierzu kommen noch die gewöhnlichen Fractursymptome, Bruchschmerz bei Betastung, Crepitation bei Bewegungsversuchen, Störungen der Function u. s. w. Eine *Rotation des Oberschenkels nach innen* wurde nur in wenigen Ausnahmefällen von Fractura colli femoris beobachtet; in einem Falle von Guthrie bei ziemlich tiefem Verlauf der Bruchlinie, in einem Falle von W. Smith bei Dislocation des unteren Bruchstücks an die Vorderfläche des oberen.

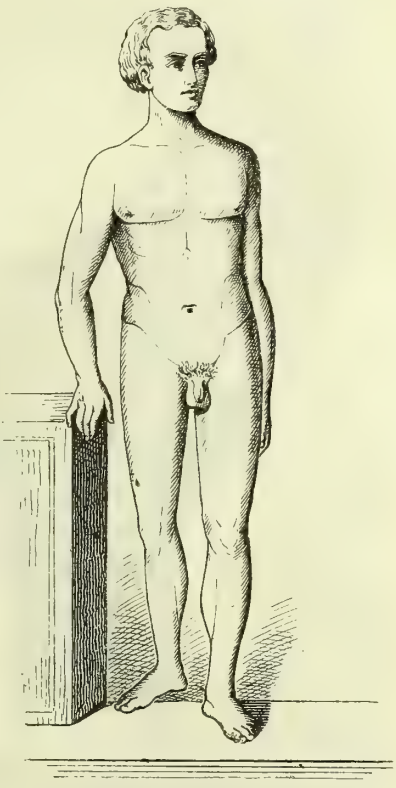

Fig. 291.
Fractura colli femoris (rechts) mit Verkürzung und Rotation nach aussen. Nach Cooper.

Unter den aufgezählten Erscheinungen nehmen die Verkürzung und die Rotation nach aussen den ersten Rang ein. Die Verkürzung könnte zu einer Verwechselung mit der Luxatio iliaca oder ischiadica (§ 434) führen; doch fehlt den letzteren die Rotation nach aussen. Die Rotation nach aussen könnte für sich eine Verwechselung der Fractura colli femoris mit Luxatio obturatoria (§ 436) nahe legen; doch fehlt der letzteren wieder die Erscheinung der Verkürzung. So bliebe nur noch die Möglichkeit der Verwechselung mit der Luxatio supra-pubica, ileo-pectinea oder der Luxatio supra-cotyloidea übrig (§ 437); doch ist bei diesen Luxationen, welche übrigens sehr selten sind, der luxirte Kopf so deutlich zu erkennen, dass ein Irrthum nicht möglich ist. Nimmt man hierzu die Altersverhältnisse, welche die Schenkelhalsfractur und die Luxationen ziemlich genau scheiden (§ 432), ferner die gebeugte Stellung des Schenkels bei Luxatio ischiadica und iliaca, während bei Schenkelhalsfractur das Bein immer gestreckt liegt, ferner die Crepitation bei Bruch, ihr Fehlen bei Luxation, die Leichtigkeit der Reposition bei Bruch, die Schwierigkeit derselben bei Luxation u. s. w., so wird man gestehen, dass die Differentialdiagnose zwischen Luxation und Fractur gar nicht so schwierig ist. Obgleich die Lehrbücher der Chirurgie sich sonst noch eingehender mit dieser Differentialdiagnose beschäftigen, so halte ich diese kurzen Bemerkungen für ausreichend, um in dieser Beziehung zu orientiren.

Ein praktisch sehr wichtiger Punkt ist *die Erkenntniss des eingekeilten Schenkelhalsbruches.* Bei dieser Einkeilung sind anatomisch zwei Fälle zu unterscheiden; es kann nämlich das untere Fragment, wie in Fig. 292, nach innen geschoben sein, so dass die starken Corticallamellen am inneren Umfang des Schenkelhalses, der sogenannte Schenkelsporn (s), innen in die Weichtheile bohren, — oder das untere Fragment ist etwas nach aussen geschoben, so dass der

Schenkelsporn in die spongiöse Masse des Schenkelhalses einbohrt. Im letzteren Falle ist die Verschränkung noch fester, als im ersteren. Bei dem eingekeilten Bruch fehlen die meisten der oben aufgezählten Erscheinungen oder sind doch nur angedeutet. Die Verkürzung kann so gering sein, dass sie dem genauesten Beobachter entgeht; denn sie entspricht nur dem Maasse der Einkeilung, also einer Verkürzung von 1—2 Ctm., während das Emporrücken des ganzen Beins am Becken durch die Einkeilung verhütet wird. Die Rotation nach aussen ist nur angedeutet oder fehlt gänzlich, weil die Einkeilung auch die Auswärtsrollung des Beins verhindert. Drehbewegungen können in ungefähr normaler Weise vollzogen werden; Crepitation wäre nur bei roher Untersuchung und nach dem Auseinanderreissen der Fragmente zu constatiren. So bleibt von den oben aufgezählten Erscheinungen nur der Bruchschmerz als deutlich vorhanden übrig, und hierzu gesellt sich als zweite Erscheinung *die Annäherung der Aussenfläche des Trochanter major an das Acetabulum.* Diese Annäherung ist der Ausdruck der Verkürzung, welche der Schenkelhals durch die Einkeilung erfährt; für die Verkürzung des ganzen Beins macht diese Verkürzung wegen des schrägen, bei alten Leuten fast horizontalen Verlaufs des Schenkelhalses nur wenig aus. Um nun die Annäherung zwischen Trochanter und Pfanne genau zu erkennen, bedarf es einer sehr genauen vergleichenden Betastung der verletzten und der gesunden Seite. Bei geringem Maass der Einkeilung kann auch die ganze Erscheinung nur angedeutet, kaum fühlbar sein. So ist das Erkennen des eingekeilten Schenkelhalsbruches oft recht schwer und unsicher; aber *trotzdem ist es ein schwerer Fehler, wenn man die Einkeilung lösen würde, um nun die Diagnose mit Sicherheit zu stellen.* Hierdurch würde die Chance der knöchernen Vereinigung beseitigt werden: die functionelle Prognose, welche sonst für die eingekeilten Brüche gut ist, würde bedeutend verschlechtert werden. Deshalb muss man sich bei der eingekeilten Schenkelhalsfractur oft auf eine Wahrscheinlichkeitsdiagnose beschränken, und es ist möglich, dass man einmal eine schwere Quetschung der Hüfte für einen Schenkelhalsbruch nimmt und behandelt. Doch ist das nicht so schlimm, als wenn man in andern Fällen die günstige Einkeilung lösen würde.

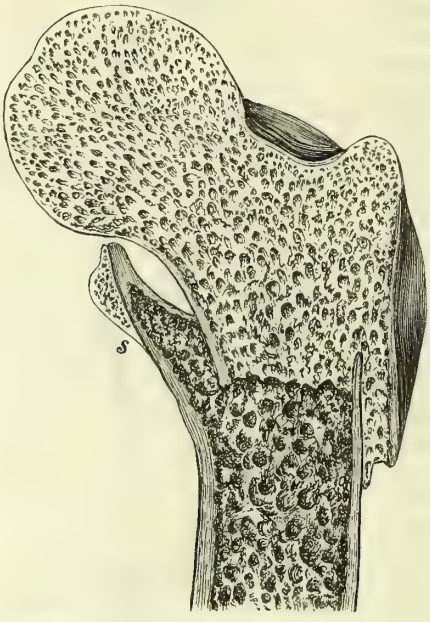

Fig. 292.
Eingekeilter Bruch des Schenkelhalses, beziehungsweise nach aussen des Schenkelschaftes (Präparat der Sammlung der chirurgischen Klinik in Greifswald). s. Schenkelsporn.

Bei dem Schenkelhalsbruch alter Leute muss eine functionelle und vitale Prognose unterschieden werden. Die functionelle Prognose ist nur für den eingekeilten Schenkelhalsbruch gut zu stellen, obgleich auch nach ihm Störungen zurückbleiben können. Die gewöhnliche fibröse Verbindung zwischen den Bruchstücken der nicht-eingekeilten Fractur gestattet später in der Regel nur ein Gehen an Krücken oder mit zwei Stöcken; es ist in dieser Beziehung ziemlich gleich, ob eine Art Verwachsung durch Bindegewebe oder eine wirklich gelenkähnliche,

frei-bewegliche Verbindung zwischen den Bruchflächen entstanden ist. Uebrigens ist die mangelhafte Callusbildung nicht die einzige Ursache der gestörten Function; vielmehr leidet zuweilen der Verletzte mehr durch die folgende Panarthritis (Arthritis deformans, § 106, allg. Thl.) des Hüftgelenks, als durch die mangelhafte Vereinigung der Fragmente. Die Schmerzen dieser Panarthritis können beträchtlich sein. Selbstverständlich kann dieselbe auch nach eingekeilten Fracturen trotz der knöchernen Heilung der Fractur sich entwickeln. Der Bluterguss, welchen die intracapsulären Brüche unmittelbar im Hüftgelenk entstehen lassen, ist wohl als erste Grundlage der Panarthritis zu betrachten. Die beste Behandlung der Panarthritis ist die oft wiederholte Carbolinjection in das Gelenk (vgl. § 451).

Der Tod tritt nicht selten im Verlauf eines Schenkelhalsbruches bei alten Leuten ein. Nach Malgaigne kamen auf 95 Fälle dieser Verletzung 30 Todesfälle. Besonders erschwert eine schon vor der Verletzung bestehende Bronchitis die Prognose. Schon die Bettruhe, zu welcher die Verletzten sich bequemen müssen, kann die Entwickelung von hypostatischen Pneumonien bedingen; hierzu kommen noch die Wirkungen der Fettembolie (§ 135, allg. Thl.). Sodann tritt leicht Decubitus (§ 175, allg. Thl.) ein. Bei ansteigendem Fieber, welches von der Bronchitis oder dem Decubitus ausgeht, kann endlich auch durch febrile Metastase (§ 204, allg. Thl.) die Vereiterung des verletzten Hüftgelenks eintreten und zum Tode führen.

§ 440. Behandlung der Fractura colli femoris.

Die rationelle Behandlung aller Fracturen, d. h. die Reposition der Fragmente und Immobilisirung derselben durch einen Gypsverband, ist bei den alten Leuten mit Schenkelhalsbrüchen sehr schwer durchzuführen. Manche von den Verletzten sind so schwächlich, dass man sie einem mehrwöchentlichen Krankenlager im Gypsverband oder mit dem Tractionsverband nicht unterwerfen kann, weil sie fast unfehlbar während desselben den hypostatischen Pneumonien oder dem Decubitus und seinen Folgen erliegen würden. Ich bin also nach dem Vorgang englischer Chirurgen ganz dafür, dass man unter allen Schenkelhalsfracturen eine Quote mit besonderer Berücksichtigung schon bestehender diffuser Bronchialcatarrhe für eine negative Therapie aussondert; bei ihnen legt man keinen Verband an, man lässt die Verletzten von Anfang an aufsitzen, man verzichtet von vornherein auf die Consolidation der Fractur, und freut sich, wenn nach einigen Monaten die alten Leute wenigstens noch am Leben sind, um den Rest ihrer Lebenszeit mit Krücken herumzugehen. Bei einer andern Quote — und sie dürfte doch die Mehrzahl aller Schenkelhalsfracturen bilden — sind die Aussichten für eine gute Heilung der Fractur viel besser, wenn eben die Verletzten noch nicht ganz schwächlich und wenn sie frei von Bronchialcatarrhen sind. Dann sollte man sich aber auch nicht mit unzuverlässigen Schienenverbänden begnügen, sondern, sobald man die Consolidation der Fractur zu erstreben entschlossen ist, muss man zu der besseren Hülfe des Gypsverbandes oder des Verfahrens des permanenten Gewichtszugs greifen. Auch diese Verfahren leisten nun gerade für die Fracturen im oberen Dritttheil des Oberschenkels nicht diejenige Sicherheit der Fixation der Fragmente, welche man an andern Orten von ihnen rühmen kann. Aber sie leisten doch mehr, als jeder Schienenverband, besonders mehr, als der ehemals berühmte Apparat von Hagedorn und Dzondi. Dieser Apparat bedarf nur in geschichtlichem Interesse einer kurzen Erwähnung. Er besteht in einer langen hölzernen Schiene, welche von der Fusssohle bis zur Achselhöhle reicht (Dzondi, während Hagedorn sie am Becken endigen liess), und in einem gegitterten Fussbrett, welches stumpfwinklig zur Schiene steht. Die Schiene wird an die gesunde Seite angelegt,

so dass das Fussbrett von der Fusssohle des verletzten Beins etwas entfernt steht. Indem man nun mit Bindenschlingen den Fuss des verletzten Beins gegen das Fussbrett anzieht und festbindet, soll die Verschiebung des Beins gegen das Becken bekämpft werden. Die Wirkung ist sehr unsicher; der Apparat ist für den Arzt und den Kranken sehr unbequem.

Die bequemste Art der Behandlung ist ohne Zweifel *die Anwendung der permanenten Traction durch ein angehängtes Gewicht.* Der Verband lässt, wie Fig. 169 § 348, allg. Thl. zeigt, die Hüftgegend ganz frei; nur muss, um den Zug des Gewichts vollkommener auf den Oberschenkel zu übertragen, die Heftpflasterschlinge bis über das Knie heraufgeführt und hier mit einer Rollbinde ebenfalls befestigt werden, nicht allein am Unterschenkel, wie es in Fig. 169 abgebildet wurde. Im übrigen kann in Betreff der Technik des Verbands und des Verfahrens auf § 348, allg. Thl. verwiesen werden. Das Gewicht kann ungefähr 10 Kgr. betragen. Man darf nicht versäumen, einen Gegenzug am Becken anzubringen, am besten mit Hülfe eines Handtuchs, welches zwischen Scrotum und Oberschenkel der gesunden oder auch der verletzten Seite durchgeführt und mit seinen Enden an den oberen Bettrand befestigt wird. Ohne diesen Gegenzug (Contraextension) würde das Gewicht den ganzen Körper gegen den unteren Bettrand ziehen, während doch gerade auf das verletzte Bein der Zug einwirken soll. Aehnlich wirkt auch der *Eisenbahnapparat* von Dumreicher (Fig. 168, § 348, allg. Thl.). Das Verfahren der permanenten Traction giebt den Kranken eine gewisse Freiheit der Bewegung, welche gerade für alte Leute sehr zweckmässig ist, damit sie nicht immer in einer Stellung verharren und der venöse Kreislauf etwas befördert wird. Doch darf man nicht darauf rechnen, dass der Zug eine sehr sichere reponirende Wirkung ausübt, und dass man etwa mit dem Verfahren viele knöcherne Heilungen erzielt. Bei eingekeilter Fractur soll das Verfahren des Gewichtszugs nicht zur Anwendung kommen, weil der Zug die Einkeilung beseitigen und so die Heilung durch knöcherne Vereinigung stören könnte (vgl. § 439).

Ein gut angelegter *Gypsverband* ist zwar für den Kranken sehr lästig, aber doch das beste Retentionsmittel. Bei kräftigen Kranken, besonders bei den wenigen Fällen von Schenkelhalsbruch jüngerer Individuen, kann der Gypsverband zur Behandlung empfohlen werden. Derselbe ist freilich nicht nothwendig bei geringer Dislocation und bei geringer Neigung zur weiteren Verschiebung und kann auch für solche Fälle wieder durch den Gewichtszug ersetzt werden. So kommt der Gypsverband zur Behandlung des Schenkelhalsbruches nur selten mehr in Betracht, und man muss auch zugestehen, dass eine so genaue Umhüllung des Beckens und der Hüftgegend, wie sie zu einer sicheren Retention der reponirten Fragmente nothwendig wäre, technisch nicht erzielt werden kann. Jedoch hat der Gypsverband zur Fixirung des Oberschenkels und der Hüftgegend für andere Fälle (bei Fractura femoris § 442, zur Behandlung der Coxitis § 454) eine etwas grössere Bedeutung und soll seine Anlegung deshalb hier beschrieben werden.

Die Anlegung eines Gypsverbandes, welcher von der Fussspitze bis über das Becken reichen soll, wird sehr durch den Gebrauch der Beckenstützen erleichtert. Solche Beckenstützen wurden fast gleichzeitig von Volkmann, Roser, Esmarch und Bardeleben angegeben. Die Modelle sind sich so ähnlich, dass die Abbildung eines einzigen genügt (Fig. 293); ob man sich lieber des einen oder anderen bedienen will, ist gleichgültig. Die Beckenstütze wird am Rande des Tisches oder Bettes angeschraubt (Schraube S). Das Becken ruht mit den Tubera ischii auf der Platte (P); der von der Platte zur Fläche des Operationstisches sich herabsenkende Rumpf wirkt als Contraextension, während ein Assistent, welcher den Fuss an Ferse und Zehen mit seinen beiden Händen fasst, an dem Fusse den Extensionszug ausübt. *Bei diesem Zug muss der Assistent darauf*

achten, dass die Fussspitze, der Innenrand der Patella und die Spina ant. sup. ossis ilei in einer Linie stehen, welche er mit dem Auge gut visiren kann (Visirlinie). Diese Stellung sichert das Vermeiden einer zu starken Rotation nach innen oder nach aussen. Uebrigens ist der Gebrauch der Beckenstütze nicht unentbehrlich. Man kann auch den Kranken mit dem Becken hohl lagern, indem man den Rumpf oberhalb des Beckens auf den Rand des Tisches lagert, und das gesunde Bein mit einem kleinen Tisch unterstützt. Zur Contraextension kann man einen Bindenzügel (§ 349, allg. Thl.) zwischen Scrotum und Oberschenkel durchführen und von einem Gehülfen nach oben angezogen erhalten lassen. Auch kann man bei Kindern und Personen von leichtem Gewicht das Becken zeitweilig für die Anlegung der Beckentouren mit Hülfe eines untergelegten Handtuchs emporheben lassen.

In Bezug auf die Technik des Gypsverbandes ist § 341, allg. Thl. zu vergleichen. Die Regel, dass mindestens die zwei der Fractur benachbarten Gelenke fixirt werden sollen (in diesem Falle Hüft- und Kniegelenk) reicht für die Zwecke dieses Verbandes nicht aus. Es würde nämlich noch sehr leicht eine rotatorische Bewegung des Oberschenkels in der Hülse des Verbandes stattfinden, wenn dieser schon unter dem Kniegelenk abschliesst. *Um den Oberschenkel möglichst vollständig in dem Gypsverbande zu fixiren, muss der Gypsverband abwärts bis zu den Zehen, aufwärts bis über die Crista ossi ilei beiderseits geführt werden.* Erst die Umfassung des Mittelfusses durch den Gypsverband sichert gegen rotatorische Bewegungen des Oberschenkels. Die Bindentouren, welche aufsteigend vom Stapes des Fusses bis zur Spica coxae angelegt werden müssen, sind: 1) die Stapestouren (vgl. Fig. 157, § 339, allg. Thl.), 2) die Fascia cruris (analog der in Fig. 155, § 338, allg. Thl., abgebildeten Fascia antibrachii), 3) die Testudo genu (vgl. Fig. 158, § 339, allg. Thl.), 4) die Fascia femoris (wieder mit Renversés, wie bei der citirten Fascia antibrachii) und 5) die Spica coxae (vgl. Fig. 159, § 339, allg. Thl.).

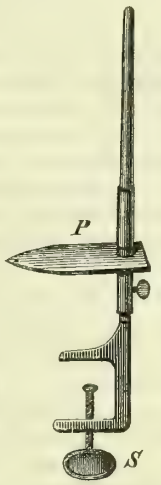

Fig. 293. Beckenstütze zur Anlegung des Gypsverbands für Oberschenkelbrüche (nach Bardeleben). 1/4 d. nat. Gr.

Vor Druck müssen durch aufgelagerte Wattepolster geschützt werden: die Malleolen, der Calcaneus, die Crista tibiae, die Patella, der Trochanter major, die Spina ant. sup. und das Tuber ischii (über Decubitus der Ferse vgl. § 499 und § 509); doch soll der untere Rand des Verbandes sich gegen das Tuber ischii anstützen. Besonders leicht bricht der Gypsverband in der Schenkelbeuge ein; hier muss er (durch breite Ausführung der Spicatouren und durch dicke Lagen Gypsbrei) besonders verstärkt werden. Ich lege gern Pappschienen der Länge nach ein, um dem Gypsverband einen Halt in der Längsrichtung zu geben. Eine Pappschiene lege ich dann noch zur Verstärkung des Beckenrings kreisförmig um das Becken. Einige Autoren empfehlen, auch das gesunde Hüftgelenk in den Gypsverband mit aufzunehmen, so dass auf der gesunden Seite der Verband wie das Beinstück einer Schwimmhose am oberen Drittheil des Oberschenkels mit seinem Rande abschneidet. Die Anlegung des Verbandes erfordert besonders bei Erwachsenen eine gewisse Schnelligkeit, damit nicht schon eine Verbandschicht getrocknet ist, bevor die folgende sie bedeckt; die Schichten verbinden sich dann nicht mit einander, und der Verband wird brüchig.

Die *operative Behandlung des Schenkelbruches* mit Eintreiben eines Nagels vom Trochanter major her bis in das obere Fragment versuchten v. Langenbeck und König unter dem Schutze des aseptischen Verfahrens. Bei sehr

bejahrten Kranken ist diese Art der Behandlung wohl nicht ohne Bedenken, während sie bei jüngeren Kranken wieder entbehrlich ist.

§ 441. Zur Erkenntniss und Behandlung der Schussverletzungen des Hüftgelenks.

Die hohe Sterblichkeit der Schussverletzungen des Hüftgelenks wurde schon § 434 erwähnt. Gegenüber dieser Sterblichkeit wäre es gut, dass man in einem nächsten Kriege und auch in dem einzelnen Falle von perforirender Verletzung des Hüftgelenks in der Friedenspraxis nach festen Regeln handeln könnte. Otis hat auf Grund sehr detaillirter Studien an dem Beobachtungsmaterial des amerikanischen Krieges folgende Regeln aufgestellt:

1) Die Exarticulation des Hüftgelenks soll ausgeführt werden, a) bei Abreissungen der Extremität oder bedeutender Zerreissung der Weichtheile; b) wenn gleichzeitig mit dem Knochen die grossen Schenkelgefässe getroffen wurden; c) wenn ausser der Hüftgelenksverletzung der Knochen weiter unten in bedeutender Ausdehnung verletzt oder gleichzeitig das Kniegelenk verletzt wurde.

2) Die primäre Resection in allen von diesen Complicationen nicht betroffenen Schussfracturen des Schenkelkopfs und Schenkelhalses.

3) Die intermediäre Resection in allen Fällen, in welchen die Diagnose der Gelenkverletzung erst später gestellt wurde, oder die Gelenkentzündung erst später eintrat, wie bei den Schussfracturen der Tronchanteren mit consecutiver Gelenkentzündung.

4) Die secundäre Resection ist auf Caries des Gelenkkopfs und auf die Fälle von ganz später Entzündung des Gelenks zu beschränken.

5) Gleichzeitige bedeutende Verletzungen des Beckens machen jede Operation aussichtslos.

6) Exspectative Behandlung ist bei klarer Diagnose der Gelenkentzündung ganz zu verwerfen.

Indem ich diese therapeutischen Sätze acceptire, möchte ich den voraussichtlich hohen Werth der primären Resection besonders hervorheben, wenn auch in Zukunft eine Prüfung der Leistungen des aseptischen Wundverbandes und der Drainirung des Hüftgelenks wird stattfinden müssen. Doch sollte man gerade hier auf diese neuen Hülfsmittel nicht allzuviel Vertrauen setzen; insbesondere ist eine Drainirung des Hüftgelenks in methodischer und wirksamer Form ohne Resection des Hüftgelenks nicht recht ausführbar, während sie nach der Resection, wie § 462 zeigen wird, sehr vollkommen ausgeführt werden kann. Die Resection, wenige Stunden nach der Verletzung ausgeführt, würde an einem noch ganz gesunden, kräftigen Menschen vorgenommen, und deshalb kann sie eine so excessiv schlechte Prognose nicht haben, wie sie nach dem statistischen Ausweis zu haben scheint. Man darf wohl annehmen, dass bisher nur die schwersten Schussfracturen Gegenstand der primären Resection gewesen sind, und so mag sich die hohe Sterblichkeit der Operation auch für diese Periode erklären. Demnach würde ich es für geboten halten, mit allen Hülfsmitteln, welche wir besitzen, möglichst früh die Diagnose festzustellen, und gewiss wäre in den meisten Fällen die sofortige Untersuchung des Schusscanals mit dem Finger entscheidend. Sobald einmal diese Untersuchung in den ersten Stunden nicht stattgefunden hat, wird sie allerdings fast unmöglich oder jedenfalls in ihren Ergebnissen sehr unklar. Denn die Schwellung der Weichtheile, welche sofort nach der Verletzung sich einstellt, drängt die Wandungen des Canals aufeinander und sperrt dem Finger den Weg in die Tiefe. Trotzdem würde ich mich nicht scheuen, bei deutlichen Zeichen der Fractur des Schenkelhalses (starke Rotation der Extremität nach aussen und Verkürzung der-

selben) durch Explorativincisionen mir die Fracturstelle zugänglich zu machen, um bei positiver Eröffnung des Gelenks die Resection sofort folgen zu lassen. Die Hüftgelenkresectionen müssten unter die Reihe der Operationen aufgenommen werden, welche schon auf dem Verbandplatz zur Ausführung gelangen sollen. Jede Stunde Verzögerung setzt den Verwundeten dem ersten heftigen Wundfieber aus, welches bei der tiefen Lage des Gelenks, bei dem mangelhaften Abfluss der Wundsecrete und bei dem hohen Druck, unter dem sie stehen, mit Schnelligkeit und Heftigkeit auftritt. Da nun jede Resection bei einem musculösen Menschen nur mit einigem Blutverlust bei Trennung der Muskelschichten geschehen kann, so wird schon hierdurch die Prognose um so schlechter, je länger der Verwundete vor der Operation dem Wundfieber ausgesetzt gewesen ist. Die Operation, welche erst nach 14 Tagen ausgeführt wird, an einem Kranken, welcher durch schweres septikämisches Fieber geschwächt wurde, kann nicht mehr eine sehr gute Aussicht auf Erfolg haben.

Nun berechnet Otis zwar 94 % Sterblichkeit auf die primär ausgeführten Resectionen, und 91 % auf die intermediär ausgeführten, jedoch auf die secundär ausgeführten 100 % Sterblichkeit, so dass auch diese Ziffern der primären oder doch der frühen Resection das Wort reden. Gurlt, welcher aus allen Kriegen die Ergebnisse der Hüftresection zusammenstellt, berechnet auf 130 Fälle eine Sterblichkeit von 89,92 %. v. Langenbeck und Deininger haben aus dem deutsch-französischen Kriege befriedigende Erfolge (80 % Sterblichkeit) der conservativen Behandlung berichtet; indessen kann ich diesen Berichten eine entscheidende Bedeutung nicht beimessen, weil in den geheilten Fällen mit Ausnahme eines einzigen, in welchem ein Stück des Kopfes als Sequester ausgestossen wurde, ein sicherer Nachweis der Gelenkverletzung nicht geliefert wurde. Besonders scheint mir darin ein Irrthum leicht möglich, dass eine para-articuläre Schussverletzung mit einer articulären verwechselt wurde. Die para-articuläre Verletzung kann dabei sehr wohl zu einer Synovitis serosa, oder hyperplastica pannosa, oder sogar granulosa mit allen Erscheinungen der Coxitis und mit Ausgang in Ankylose und Contractur führen, ohne dass jemals das Gelenk verletzt war und ohne dass eine solche Beobachtung irgend etwas für die Heilbarkeit der wirklichen Schussverletzung des Hüftgelenks beweisen kann. Die Möglichkeit, eine Coxitis da anzunehmen, wo eine Vereiterung der Bursa mucosa glutaeo-trochanterica vorliegt, wird noch § 450 erörtert werden.

Zur conservativen Behandlung der Schussverletzungen des Hüftgelenks hat v. Langenbeck besonders dringend die permanente Traction mit Gewichten (bis zu 20 Kilo, vgl. § 348, allg. Thl. und § 440) empfohlen; ich fürchte aber, dass, gemäss den Erfahrungen, welche wir in der Coxitis des Friedens über die Wirkung der permanenten Traction gewonnen haben (§ 454), diese erhoffte Zuverlässigkeit ihres Erfolges sich nicht bestätigen wird. Vor gestellter Diagnose, bei Unsicherheit derselben, mag immerhin die permanente Traction versucht werden; bei sicher stehender Diagnose der Gelenkverletzung bin ich für die, wenn möglich bei ganz frischer Wunde, auszuführende genaue Untersuchung mit dem Finger, und in dem Falle, dass die Untersuchung die Eröffnung des Hüftgelenks nachweist, für die sofortige Ausführung der Resection. Uebrigens sondert auch v. Langenbeck eine Classe von Schussverletzungen des Hüftgelenks für die primäre Resection aus, nämlich die totalen Absprengungen des Kopfes und die Zersplitterung desselben. Auch der primären Exarticulatio coxae (§ 466) will bei sehr schweren Zertrümmerungen v. Langenbeck eine Stelle in der kriegschirurgischen Praxis gewahrt wissen. Was die secundären Exarticulationen geleistet haben, zeigt ihre 100procentige Sterblichkeit, welche aus der Statistik Deininger's aus dem deutsch-französischen Kriege (27 Fälle) hervorgeht.

§ 442. Die Fractura femoris.

Unter dieser Bezeichnung fasse ich alle Fracturen des Femurschaftes zusammen. Da ihre Mehrzahl, wenigstens in der Friedenspraxis, die Mitte des Schaftes betrifft, so kann die Erörterung dieser Fractur schon hier stattfinden, während die Schusswunden und analoge perforirende Wunden, sowie complicirte Fracturen im unteren Dritttheil des Femur erst § 474 besprochen werden.

Das kindliche Alter zeigt eine besondere Neigung zu Fracturen in der Mitte des Femurschaftes; aber auch bei Erwachsenen sind sie nicht selten, und erst im höheren Alter werden sie deshalb seltener, weil die Fractura colli femoris (§ 438) an ihre Stelle tritt. Die Fractur des Femurschaftes geschieht sowohl durch directe, als auch durch indirecte Gewalt, z. B. durch Ueberfahren oder auch durch einen Fall auf die Fusssohle, indem das Rumpfgewicht den Knochen knickt und bricht. Fracturen des Femur durch Muskelzug sind sehr selten. Aus der Torsion des Femur gehen, wie W. Koch durch Versuche nachwies, Brüche mit sehr schrägem Verlauf der Bruchlinie hervor; doch ist im allgemeinen der quere Verlauf der Bruchlinie vorwiegend. Complicirte Fracturen kommen am Femurschaft, besonders an seinen oberen Dritttheilen und soweit es sich nicht um Schussfracturen handelt, nur in kleiner Zahl vor, weil die Muskelschichten den Knochen schützen; doch sind diese Fälle von complicirter Fractur, wenn z. B. ein Fragment durch die Haut hindurchspiesst, von besonders schwerer Bedeutung, weil Eiterungen in der grossen Muskelhöhle des Femur und zwischen den zahlreichen Muskelschichten des Oberschenkels das Leben in hohem Maasse gefährden. Lossen schätzt die Sterblichkeit nach Schussfracturen und nach complicirten Fracturen des Schenkelschafts im Frieden auf 60 %. Erst die aseptische und antiseptische Behandlung der complicirten Fracturen (§ 87, allg. Thl.) hat uns zu guten Erfolgen auch bei der Behandlung der complicirten Fractura femoris geführt. Uebrigens kann in Betreff der Behandlung dieser Art der Fractur um so mehr auf die allgemeinen Regeln des § 87, allg. Thl. verwiesen werden, weil diese Regeln gerade für die schwersten Fälle am meisten beachtenswerth sind.

Die nicht-complicirte Fractura femoris bietet in diagnostischen, prognostischen und therapeutischen Beziehungen keine allzu interessanten Verhältnisse. Die Diagnose wird etwas erschwert durch die dicken Muskelschichten, welche nicht gestatten, dass man mit den Fingern die Bruchstücke deutlich betasten kann. Erleichtert wird aber die Diagnose andrerseits durch die selten fehlende und dem Auge deutlich erkennbare Dislocation der Fragmente. *Eine Dislocation findet in der Regel so statt, dass die beiden Fragmente einen nach innen offenen stumpfen Winkel bilden,* dessen Scheitel nach aussen sieht. Für diese Dislocation hat man, wie überall, so auch hier, besonders den Muskelzug verantwortlich gemacht, und zwar den Zug des Adductor magnus, welcher das Knieende des Femur nach innen heranzieht. Es darf jedoch nicht übersehen werden, dass auch die Richtung der einwirkenden Gewalt, welche selten zwischen den Oberschenkeln nach aufwärts wirkt, sondern von aussen angreift, diese Art der Dislocatio ad axin (§ 76, allg. Thl.) begünstigt. Auch kommt die normale Krümmung des Femur, welcher einen nach innen concaven Bogen bildet, dieser Richtung der Dislocation zu statten. Wenn die Bruchlinie sich mehr dem Trochanter minor annähert, so wird das kurze obere Fragment durch den M. ileo-psoas nach oben angezogen, und es entsteht eine winklige Knickung derart, dass der Scheitel des Winkels nach vorn sieht. Auch diese Dislocation findet in den einfachen mechanischen Verhältnissen eine Unterstützung, indem die schwere Extremität unterhalb der Bruchlinie auf die Bettebene herabsinkt. Auch ein „Reiten" der Fragmente (§ 76, allg. Thl.) ist bei Einwirkung schwerer Gewalten nicht selten.

Die Reposition wird durch Muskelwiderstände oft so erschwert, dass die Narkose zur Anwendung kommen muss. Für solche Fälle ist dann auch die Anlegung des *Gypsverbandes* in der Narkose angezeigt, wobei die Regeln des § 440 (Schluss) zu beachten sind. Der Verband muss schon hart geworden sein, bevor der Verletzte aus der Narkose kommt. Bei geringer Neigung zur Dislocation ist wieder *das Verfahren mit dem Gewichtszug* bequemer. Derselbe ist hier zuerst von Gurdon Buck, dann besonders von Volkmann und von E. Borck empfohlen worden, und zwar mit dem Bemerken, dass die Heilung mit dem Verfahren des Gewichtszuges schneller eintrete, als unter dem Gypsverband, weil bei dem letzteren der Verlauf zu reizlos sei. Bei Erwachsenen sind mindestens 15 Pfund Zuggewicht anzuwenden. In der That kann man den Gewichtszug bei Kindern sehr gut anwenden und zwar bei geringer Dislocation von vornherein, bei starker Dislocation als Nachbehandlung für die letzten Wochen, nachdem in den ersten 14 Tagen der Gypsverband gelegen hat. Nur ist bei kleinen Kindern ungefähr von dem 6. Jahr an abwärts der Gewichtszug nicht gut anwendbar, weil die Kinder zu unruhig sind und im Bett sich hin und her werfen. Für dieses Alter ziehe ich den Gypsverband vor. Bei winkliger Dislocation, wenn der Scheitel des Winkels nach aussen sieht, kann man den Gewichtszug zugleich in der Richtung der Abduction wirken lassen, damit durch die abducirte Stellung des unteren Fragmentes dasselbe in die Linie der Längsaxe des oberen Fragmentes geführt wird (Volkmann). Zu dem gleichen Zweck construirte Renz eine eigene Beinlade für die Sicherung der abducirten (gespreizten) Stellung beider Beine, die *Spreizlade,* ein schwerfälliger Apparat, in welchem beide Beine fixirt werden.

Ich bin der Ansicht, dass Gypsverband und Gewichtszug genügende Mittel sind, welche für die Behandlung aller Fälle der Fractura femoris ausreichen. Doch giebt es zahlreiche Apparate, welche gerade für diese Fractur erfunden wurden. Einige derselben, wie das Planum inclinatum, der Eisenbahnapparat Dumreicher's, die Schwebe, wurden im allg. Thl. (Fig. 164—168, § 345 und § 348) abgebildet und beschrieben. Ich will nicht noch mehr von diesen Apparaten hier anführen; sie gehören schon mehr der Geschichte, als der Gegenwart und Zukunft der Chirurgie an. Pitha benutzte Tourniquet-artige Vorrichtungen (vgl. Fig. 132, § 298, allg. Thl.), um das emporsteigende obere Fragment durch den Druck der Pelotte nach unten zu drängen.

Bei genauer Ueberwachung kann man eine Heilung ohne Verkürzung erzielen, bei minder genauer Ueberwachung kommen Verkürzungen von einigen Centimetern vor, weil auch in gut anliegenden Gypsverbänden die Fragmente leicht in ihre dislocirte Stellung etwas zurückkehren. Die Hülse des Verbandes liegt an dem glattflächigen Oberschenkel nicht so genau an, dass nicht in der Hülse kleine Verschiebungen vorkommen könnten. Ob die Ergebnisse des Gewichtszuges besser sind, ist fraglich. Bei beiden Arten der Behandlung kann aber verlangt werden, dass die Verkürzung, welche endlich sich herausstellt, nicht mehr als einige Centimeter beträgt und durch Einlage einer Sohle in dem Stiefel ausgeglichen werden kann.

Pseudarthrosen kommen bei Erwachsenen nach Fractura femoris nicht selten vor und werden in der Häufigkeit nur von den Pseudarthrosen des Humerus (§ 391) übertroffen. Offenbar sind die anatomischen Dispositionen an beiden Orten analog. Auch am Femur ist die Pseudarthrose in manchen Fällen von einer Einlagerung von Muskeln zwischen die Fragmente abhängig. Vgl. über Ursachen und Behandlung der Pseudarthrose § 83 und § 284, allg. Thl.

§ 443. Die Verletzungen der Blutgefässe in der Hüftgegend. Unterbindung der A. femoralis.

Wenn auch im übrigen den Weichtheilwunden der Hüftgegend, wie § 432 (Schluss) schon erwähnt wurde, ein besonderes Interesse nicht zukommt, so sind doch die Gefässverletzungen dieser Gegend von so hoher Bedeutung, dass sie besonders besprochen werden müssen. Ich sehe hierbei ab von den Verletzungen der Aeste oder Stämme der A. A. glutaeae, welche schon § 364 Erwähnung fanden. In der Schenkelbeuge liegen die grossen Schenkelgefässe so oberflächlich unter der Haut, dass sie von Stich-, Schnitt- und Risswunden leicht getroffen werden. Auch Schussverletzungen der grossen Schenkelgefässe sind nicht selten. Von geringer Bedeutung ist die Verletzung des oberen Abschnittes der Vena saphena, welche von der Innenseite des Oberschenkels zur vorderen Fläche tritt, um hier in einer Masche der Fascia cribriformis (§ 276) in die Tiefe zur Vena femoralis zu treten. Die Verletzung der Vena saphena kann freilich schon zu einer erheblichen Blutung führen; doch kann diese Blutung nach den allgemein gültigen Regeln (§ 304, allg. Thl.) durch Compression, Umstechung oder Ligatur gestillt werden.

In Betreff der *Wunden der Art. femoralis* kann ebenfalls auf die allgemeinen Erörterungen (§§ 298—300, allg. Thl.) verwiesen werden. Besonders soll man bei Stichwunden und bei secundären Blutungen aus Schusswunden nicht versäumen, möglichst früh die Unterbindung der verletzten Arterie vorzunehmen, damit der Verletzte vor der Wiederholung der Blutung und in der Zukunft vor der Entwickelung eines *Aneurysmas* (§ 139, allg. Thl.) bewahrt bleibe. Wenn bei secundären Blutungen die Unterbindung der Arterie an der Stelle der Verletzung wegen entzündlicher Erweichung der Gewebe nicht mehr möglich ist, so muss bei hoher Lage der verletzten Stelle die Unterbindung der A. iliaca ext. in der Continuität (§ 366), sonst die Unterbindung der A. femoralis in der Continuität oberhalb der verletzten Stelle vorgenommen werden.

Die *Verletzung der Vena femoralis*, welche auch bei Geschwulstexstirpation geschehen kann (vgl. § 461), ist in prognostischer Beziehung fast noch schlimmer, als die Verletzung der A. femoralis, wenn die Verletzung oberhalb der Einmündung der Vena profunda femoris stattfand. Man kann diesen Theil der Vene in Analogie der Art. femoralis (vgl. Schluss des §) als *Vena femoralis communis* bezeichnen, während die Vene unterhalb der Einmündung der Vena profunda die Bezeichnung Vena femoralis externa erhält. Schon die Blutung ist sehr bedeutend; dann aber kann durch Thrombose oder Unterbindung der Vene, auch durch quere Zerreissung derselben eine bedeutende Störung des Kreislaufs in der ganzen unteren Extremität eintreten. Die Thrombenbildung gewährt noch dem Kreislauf einige Zeit, um sich den veränderten Verhältnissen anzupassen; *nach Zerreissung oder querer Unterbindung der Vena femoralis comm. tritt gewöhnlich Gangraen der unteren Extremität ein.* Es handelt sich hierbei um die höchsten Grade der venösen Stauung, ungefähr um eine Wiederholung der Erscheinungen, welche wir im Thierversuch an der Schwimmhaut des Frosches nach Unterbindung der Vena femoralis beobachten (§ 128, allg. Thl.). Die Vena obturatoria, welche am leichtesten dem Collateralkreislauf dienen könnte, hat ihre Klappen so gegen die Vena femoralis gerichtet, dass das Blut nicht frei von dieser nach jener abströmen kann (Braune). Unterbalb der Einmündung der Vena profunda bleibt die plötzliche Unterbrechung des Kreislaufs in der Vena femoralis immer nicht ganz unbedenklich; doch ist hier ein Ausgang in Gangraen nicht wahrscheinlich. Man wird deshalb bei wandständiger Verletzung auch die wandständige Ligatur der Vene vorziehen, und bei querer Trennung der Vena

femoralis comm. lieber die Blutung durch Unterbindung der Art. femoralis (§ 304, allg. Thl.), als durch Unterbindung der Vene stillen. Keinesfalls soll man dem Rathe von Roux folgen, welcher die Verletzung der Vena femoralis comm. als Indication zur Exarticulatio femoris betrachten will. Neuerdings hat Tillmanns auf Grund einzelner Erfahrungen von Billroth, Rose und Oettingen und nach einer eigenen Beobachtung vorgeschlagen, dass in den Fällen, in welchen die quere Unterbindung der Vena femoralis comm. nun einmal nicht vermieden werden kann, die Art. femoralis comm. gleichzeitig unterbunden werden soll, um die Aufstauung des Blutes in den Capillaren zu vermindern.

Weitere Indicationen zur *Continuitätsunterbindung der Art. femoralis* werden wir noch in den Aneurysmen der Art. femoralis (§ 461), der Art. poplitea (§ 489), in den Blutungen aus den Arterien des Unterschenkels (§ 507), endlich in der Elephantiasis des Unterschenkels (§ 519) kennen lernen. Man übt die Continuitätsunterbindung der Art. femoralis an der Leiche für zwei Stellen ein: 1) im Scarpa'schen Dreieck, welches von dem Poupart'schen Band und den convergirenden Muskeln, dem M. pectineus und dem M. sartorius gebildet wird; 2) in der Mitte des Oberschenkels. *Der Punkt, an welchem die Art. iliaca ext. unter dem Poupart'schen Bande hervortritt, um als Art. femoralis weiter zu verlaufen, entspricht genau der Mitte des Poupart'schen Bandes, d. h. dem Mittelpunkt einer Linie, welche von der Symphysis ossium pubis zur Spina ant. sup. ossis ilei gezogen wird. Wenn man nun von diesem Punkt aus sich eine Linie zur Mitte der Kniekehle gezogen denkt, so entspricht diese Linie genau dem Verlauf der ganzen Art. femoralis.* Die Linie der Arterie kreuzt mit der Linie des Femurschafts der Art, dass der Kreuzungspunkt ziemlich genau der Grenze zwischen dem mittleren und unteren Dritttheil des Oberschenkels entspricht. Hier tritt nun die Art. femoralis durch eine Oeffnung in der Sehne des M. adductor magnus auf die hintere Fläche des Oberschenkels und ist von hier ab nicht mehr von vornher zu erreichen.

Die Unterbindung der Art. femoralis dicht unter dem Poupart'schen Band, im Scarpa'schen Dreieck, wird durch einen 5—8 Ctm. langen Schnitt ausgeführt, welcher von der Mitte des Poupart'schen Bandes beginnt und genau in der Linie verläuft, deren Construction oben erwähnt wurde, also dem Längsverlauf der Arterie entspricht. Die Fascia lata ist an dieser Stelle in lockere Bindegewebsbündel (Fascia cribriformis) aufgelöst, so dass man nach Durchschneidung der Haut nur senkrecht in die Tiefe zu präpariren nöthig hat, um unmittelbar, ohne Trennung eines deutlichen fascialen Blattes, die Arterie zu erreichen. Die Vena femoralis liegt nach innen, von einer eigenen Scheide umgeben, so dass dieselbe bei präcisem Verlauf der Arterienunterbindung nicht zu Gesicht kommt. Der N. cruralis liegt einige Centimeter von der Arterie entfernt nach aussen. Die Unterbindung der Art. femoralis trifft an dieser Stelle oft auf den Abgang der Art. profunda femoris, und zwar, da dieser Abgang dem Ligam. Pouparti bald näher, bald ferner liegt, entweder dicht oberhalb oder dicht unterhalb dieses Abgangs. Nach den anatomischen Untersuchungen von Quain entspringt die Art. profunda in der Mehrzahl der Fälle 4 Ctm. unterhalb des Poupart'schen Bandes, aber in 22% aller Fälle nur 2,5 Ctm., in 11% aller Fälle nur 2 Ctm., und in 4% aller Fälle noch weniger von dem Poupart'schen Bande entfernt. In früherer Zeit, als man vor Einführung der aseptischen Ligatur (§ 123, allg. Thl.) gezwungen war, auf die Bildung eines langen Thrombus Gewicht zu legen, war deshalb diese Unterbindung von zweifelhafter Prognose; die Thromben wurden, wenn die Ligatur dem Abgang der Art. profunda zu nahe lag, sehr kurz und es traten häufig Nachblutungen zur Zeit der Lösung der Ligatur ein. Deshalb war man damals berechtigt, die Unterbindung der Art. iliaca ext. an

die Stelle der hohen Unterbindung der Art. femoralis zu setzen (§ 366). Mit der Einführung der aseptischen Ligatur ist dieses Bedenken gegen die hohe Unterbindung der Art. femoralis mehr geschwunden. Doch kann man darin eine Schwierigkeit finden, dass man beide Arterien auffindet und bei etwas breiter Entwickelung der Art. profunda nicht weiss, welche die Art. femoralis und

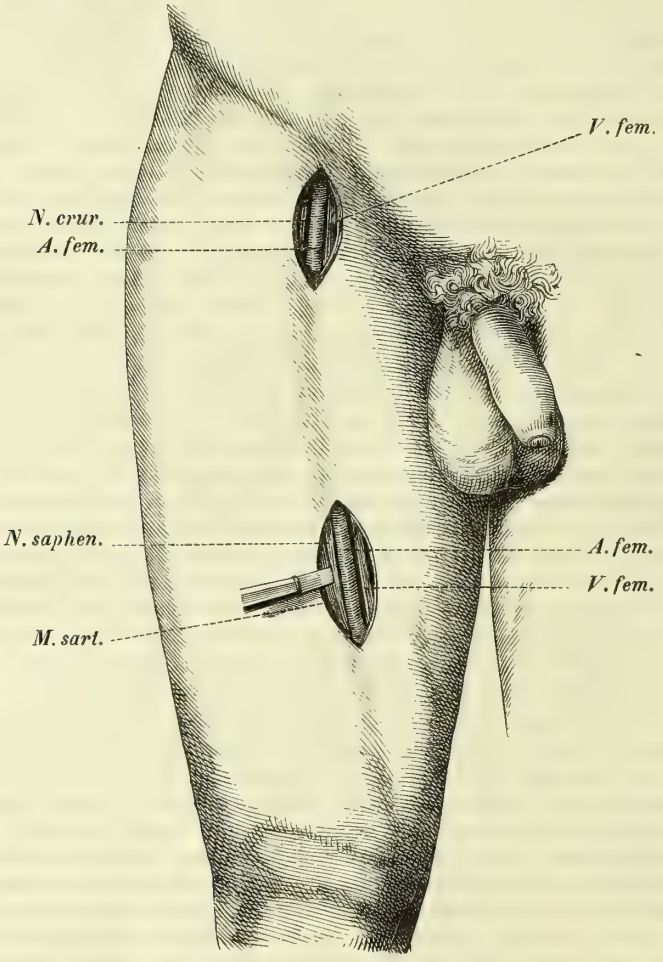

Fig. 294.

Unterbindungsstellen der A. femoralis. A. fem. Art. femoralis. V. fem Vena femoralis. N. crur. Nervus cruralis. N. saphen. Nervus saphenus. M sart. Musculus sartorius.

welche die Art. profunda ist. In der That können beide Arterien ziemlich gleiches Caliber haben. Man hat neuerdings auch die Art. femoralis oberhalb des Abgangs der Art. profunda femoris als Art. femoralis *communis*, unterhalb des Abgangs der Art. profunda, als Art. femoralis *externa* bezeichnet. Dass bei der Unterbindung der Art. femoralis comm. der Collateralkreislauf sich schwerer entwickelt und deshalb leichter Gangraen am Fuss und Unterschenkel eintreten kann, ist zweifellos; deshalb wird man, soweit es sich nicht etwa um Blutungen aus dem Gebiet der Art. profunda femoralis handelt, im ganzen der Unterbin-

dung der Art. femoralis comm. den Vorzug geben. Nach Rabe's Statistik verhält sich die Sterblichkeit nach Unterbindung der Femoralis comm. zu der Sterblichkeit nach Unterbindung der Femoralis ext. wie 53 : 23.

Zur *Unterbindung der Art. femoralis in der Mitte des Oberschenkels* führen wir den Schnitt in 8—10 Ctm. Länge wieder in jener Linie (s. oben), welche den Verlauf der Arterie bestimmt. In derselben Linie wird die Fascia lata, welche hier ein geschlossenes Blatt darstellt, getrennt. So gelangt man auf den M. sartorius, dessen Fasern durch den etwas schräg von oben und aussen nach unten und innen gerichteten Verlauf charakterisirt sind. Während höher oben es zweckmässig sein würde, den M. sartorius nach aussen zu schieben, wie es noch in Fig. 294 geschehen ist, so deckt hier der Muskel gerade den Verlauf der Arterie zu, und es kann hier schon zweckmässiger sein, den Muskel nach innen zu schieben. Nun gelangt man auf den M. vastus int., dessen Fasern an dem schräg von innen und oben nach aussen und unten gerichteten Verlauf zu erkennen sind. Man sucht den inneren Rand des Muskels auf, wo seine Fasern von einem sehnigen Blatt entspringen, welches zugleich der Sehne des M. adductor longus zur Insertion dient. Auf diesem Blatte findet man die Arterie, die Vene nach innen, den Nerv (N. saphenus) nach aussen (Fig. 294). Vene und Nerv liegen hier der Arterie so dicht an, dass man sie bei der Operation deutlich erkennt und selbstverständlich sorgfältig ihre Verletzung vermeiden muss. Auf dem Verlauf der Arterie nach unten ändern sich auch ihre Beziehungen zu dem Nerven und der Vene insofern, als der N. saphenus mehr an die vordere Wand, endlich an den inneren Rand der Arterie, die Vene an die hintere Wand der Arterie tritt. In der Kniekehle liegt die Arterie ganz vor der Vene; beziehungsweise deckt die Vene von hinten her (vgl. Unterbindung der Art. poplitea § 474) die Arterie zu.

Rabe's Statistik zählt:

27 Unterbindungen der Art. poplitea mit 15 Heilungen, 1 weiteren Ligatur wegen Nachblutung, 11 Todesfälle;

540 Unterbindungen der Art. femoralis ext. (unter dem Abgang der Art. profunda, s. oben) mit 360 Heilungen, 38 weiteren Ligaturen wegen Nachblutung, 142 Todesfällen;

178 Unterbindungen der Art. femoralis comm. (oberhalb des Abgangs der Art. profunda) mit 65 Heilungen, 22 weiteren Ligaturen wegen Nachblutung, 91 Todesfällen;

207 Unterbindungen der Art. iliaca ext. mit 129 Heilungen, 22 weiteren Ligaturen wegen Nachblutung, 69 Todesfällen.

Man erkennt aus dieser Statistik, dass die Zahl der Nachblutungen und der Todesfälle bei Unterbindung der Art. femoralis comm. am grössten ist, während die Unterbindung der Art. femoralis ext. und der Art. iliaca ext. (vgl. § 366) ziemlich gleich günstig in beiden Beziehungen steht.

§ 444. Die Coxitis des Kindesalters.

Unter allen Entzündungen der Hüftgegend ist die Entzündung des Hüftgelenks, welche wir mit dem Namen der Coxitis (Coxarthritis, Coxarthrocace) bezeichnen, in der Zahl der Fälle und in der Bedeutung der Krankheit so vorwiegend, dass alle übrigen Entzündungen nur beiläufig bei der Schilderung der Erscheinungen der Coxitis und im Interesse der differentiellen Diagnostik zu erwähnen sind. Die Coxitis tritt viel häufiger im Kindesalter, als bei Erwachsenen auf, so dass wir die Coxitis der Erwachsenen nur zum Schluss (§ 451) kurz besprechen werden. Von den sechs grossen Extremitätengelenken (Schulter-,

Ellnbogen-, Hand-, Hüft-, Knie- und Fussgelenk) nimmt in der Häufigkeit der Entzündungen das Hüftgelenk den zweiten Rang ein (ungefähr 20 %, während die Entzündungen des Kniegelenks ungefähr 40 % der Gesammtsumme betragen; nach der Statistik der „Caries" von Billroth, welche 1996 Fälle umfasst, kamen 198 Fälle auf das Hüftgelenk, so dass nur die analoge Erkrankung der Wirbelsäule und des Knies an Häufigkeit die Caries des Hüftgelenks übertreffen). Selten tritt die Coxitis vor dem 3. Lebensjahre auf; von da ab vertheilt sie sich ziemlich gleichmässig auf die Periode des Knochenwachsthums, ist aber zwischen dem 5.—10. Jahre etwas häufiger, als zwischen dem 10.—15. Jahre, und wird mit Abschluss des Knochenwachsthums allmählig immer seltener.

Die Gelenkentzündungen der Hüfte sind im kindlichen Alter in überwiegender Mehrzahl primär osteale Entzündungen. Dieser Satz verdient an die Spitze jeder Erörterung über das Wesen der Coxitis gestellt zu werden. Knochenentzündungen der Pfanne und des Oberschenkels leiten die Entwickelung der Coxitis ein, und an beiden Skelettheilen liegen Prädispositionen für Knochenentzündung vor, welche zwar auch an anderen Stellen in ähnlicher Weise, aber an keiner so eigenthümlich prädisponirend für secundäre Gelenkentzündung sich vorfinden. In dem Acetabulum stossen drei verschiedene Knochen des Beckens, Os ilei, Os ischii, Os pubis, zusammen und sind im jugendlichen Alter in jeder Pfanne durch je drei knorpelige Skeletstücke, durch Knorpelscheiben, welche die Bedeutung von Epiphysenscheiben besitzen, von einander getrennt. An dem Schenkelhals liegt schon von der Geburt ab ein Theil der Diaphysenbegrenzung im Gebiet der Gelenkkapsel, und die obere Epiphysenlinie oder Scheibe des Femur rückt allmählig ganz in das Gebiet der Synovialinsertion herein, um endlich sogar von der Gelenkfläche umfasst zu werden (vgl. Fig. 16, § 74, allg. Thl.). Nun liegt überall an den Knorpellinien und Knorpelscheiben das Knochengewebe jüngster Bildung, diejenige Zone der Knochensubstanz, welche mit grosser Wahrscheinlichkeit noch ein bedeutendes expansives Wachsthum besitzt, jedenfalls ein Gewebe von ausgezeichneter Ernährung und deshalb von hoher Entzündungsfähigkeit. Der Einfluss, welchen die Gefässsprossenbildung im wachsenden Knochen auf das Haften der im Blut kreisenden Noxen ausübt, wurde schon in § 91, allg. Thl. hervorgehoben. Nun handelt es sich in den meisten Fällen der Coxitis um eine Infection von der Blutbahn aus, und zwar entweder um eine langsame Infection mit tuberkelbildenden Noxen, welche eine Myelitis granulosa bedingen (§ 214, allg. Thl.), oder — in etwas selteneren Fällen — um eine plötzliche septische Infection, welche zu einer eiterigen Myelitis (§ 92, allg. Thl.) führt.

Alle oben genannten Knorpellinien sind von der Gelenkkapsel des Hüftgelenks eingeschlossen. Schon bei dem Neugeborenen liegt der Innenrand der Ossificationsgrenze innerhalb der Kapsel (vgl. Fig. 295, a b), und in den ersten Lebensjahren rückt bei fortschreitender Verknöcherung endlich die ganze Ossificationsgrenze vom oberen Ende des Femurschaftes in den Schenkelhals und in das Gebiet der Kapsel ein (Fig. 296). Jede Markentzündung in der Nähe der Knorpelscheibe muss, mindestens vom 3. bis 5. Jahr an aufwärts, mit Sicherheit zu einer Entzündung des Hüftgelenks führen, wenn überhaupt die Entzündung bis an die Peripherie des Knochens gelangt. Am Collum femoris wäre noch eine Ausdehnung zum Trochanter ohne Betheiligung des Gelenks denkbar; dagegen muss die Myelitis, welche oberhalb der Knorpelscheibe, im Kopfe beginnt, nothwendig bei dem Fortschreiten in die Peripherie zur Coxitis führen. Pitha unterscheidet eine *Cotylitis* und eine *Femoritis*, je nachdem die Entzündung von der Pfanne oder vom Schenkelkopf ausgeht.

Ob die primäre Myelitis häufiger von dem Femur oder von den Beckenknochen ausgeht, steht noch nicht ganz fest. Meine pathologisch-anatomischen

Erfahrungen lassen die primäre Erkrankung im Oberschenkel überwiegend häufiger erscheinen. Wenn sich dieses Verhältniss allgemeiner bestätigt, so wäre der Grund wohl einfach in der höheren physiologischen Reizung des Knochengewebes an der Epiphyse des Oberschenkels, in der grösseren Wachsthumsintensität an dieser Stelle zu suchen. Im Acetabulum finden wir zwar nicht eine, sondern sogar drei epiphysäre Knorpelscheiben. Die Gefahr einer acetabulären Osteomyelitis wäre demnach dreifach grösser, wenn nicht das Acetabulum gegen jeden mechanischen Insult besser geschützt wäre, als das Femur, und wenn nicht durch die geringe Wachsthumsenergie der Beckenknochen, aus welcher nur die Breitenausdehnung der Pfanne, nicht aber wie bei der Epiphysenlinie des Femur ein bedeutendes Längenwachsthum der Knochen resultirt, jene Gefahr sehr verringert würde. Auch in der Nähe der übrigen epiphysären Knorpelscheiben des Beckens sind die Entzündungen der Beckenknochen bekanntlich (§ 360) recht selten.

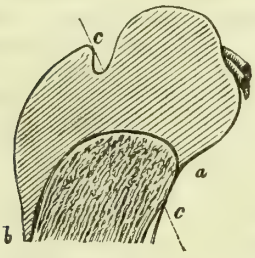

Fig. 295.
Schenkelkopf eines Neugeborenen im frontalen Durchschnitt. ab. obere Grenze des Diaphysenknochens. cc. Kapselinsertion.

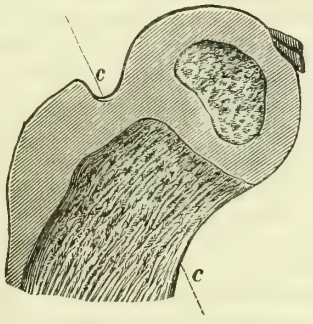

Fig. 296.
Schenkelkopf eines 7jährigen Kindes im frontalen Durchschnitt. cc. Kapselinsertion.

Der Verlauf der Synovitis, welche nun der Myelitis folgt, ist von dem Charakter der Myelitis abhängig. In den meisten Fällen ist die Myelitis eine scrofulös-granulirende; man darf dann annehmen, dass bei der Annäherung der Entzündung an die Synovialis zuerst eine Art seröser Synovitis mit synovial-serösem Erguss, dann aber eine *Synovitis granulosa* folgt. Wenn in diesem Stadium die Heilung nicht erzielt wird, so geht die granulirende Entzündung allmählig in die Eiterung über. Dagegen führt die infectiös-septische Myelitis (§ 92, allg. Thl.), wenn sie vom Knochenmark auf die Synovialis übergreift, ziemlich unmittelbar zur Vereiterung (§ 445). Den letzteren Fällen reihen sich auch die metastatischen Fälle von Coxitis an, welche nicht vom Knochenmark ausgehen, sondern durch secretorische Metastase (§ 204, allg. Thl.) bedingt werden, z. B. die Coxitis nach Typhus, nach Scarlatina. An dem acuten Gelenkrheumatismus (Polyarthritis synovialis) nimmt das Hüftgelenk in Form einer Synovitis serosa Antheil. Uebrigens vgl. über Coxitis Erwachsener § 451.

Die Anfangsstadien der Myelitis granulosa im Schenkelhals und im Schenkelkopf sind klinisch nicht deutlich zu erkennen und auch am Präparat selten zu zeigen, da Resectionen in diesem Stadium nicht oft zur Ausführung kommen. Wenn man die Krankheitsbilder der Myelitis granulosa an den Metacarpalknochen, welche § 419 beschrieben wurden, und welche man so deutlich klinisch verfolgen kann, nach dem Schenkelhals und Schenkelkopf sich verlegt denkt, so kann man sich ein ungefähres Bild von dem Gang der Ereignisse machen. Wie dort die Hautdecke von der Entzündung, welche den Knochen durchbricht, allmählig ergriffen wird, so geschieht es hier mit der Synovialis.

Sehr selten treten von den Weichtheilen her Entzündungen an das Hüftgelenk heran, welche dann zu einer secundären Coxitis führen, ähnlich wie eine para-articuläre Schussverletzung zu einer Coxitis führen kann (§ 441). v. Langenbeck beobachtete in einem Falle, dass eine Vereiterung tief gelegener Lymphdrüsen der Schenkelbeuge auf das Hüftgelenk übergriff.

§ 445. Coxitis suppurativa. Entzündliche Trennung der oberen Femurepiphyse.

Die Eiterung des Hüftgelenks kann nach der Art der bedingenden Myelitis einen sehr verschiedenen Verlauf nehmen. Auch hier muss der Verlauf der scrofulös-granulirenden Form von dem Verlauf der septisch-infectiösen Form (vgl. § 444) unterschieden werden.

Bei der Myelitis und Synovitis granulosa ist zwar eine plötzliche Vereiterung des ganzen Gelenks nicht ausgeschlossen; doch ist eine langsame und partielle Vereiterung mit geringen Fiebererscheinungen der gewöhnliche Verlauf. Der Eiter findet bald einen Weg in das parasynoviale Bindegewebe durch die verschiedenen Muskelschichten und endlich durch die Haut. Es entsteht ein Fistelgang, welcher auf einem langen und meist gewundenen und geknickten Wege zu der Höhle des osteomyelitisch erkrankten Femur führt. Hat sich in dieser Höhle ein Sequester von grösserer Ausdehnung gebildet, so gross, dass die Granulationen ihn nicht auflösen und emporheben können, dann steht es sehr schlecht um die Heilung der Fistel. Sie bleibt, wenn auch im übrigen die Gelenkentzündung rückgängig wird, geöffnet; jederzeit können durch Verengerungen an irgend einem Punkte des Fistelganges Verhaltungen des Eiters in der Tiefe, also unangenehme Nachschübe der entzündlichen Vorgänge eintreten. Aber die Möglichkeit der Heilung ist doch nicht ausgeschlossen; sie sinkt freilich bedeutend durch eine ausgedehntere Vereiterung der Gelenkhöhle, wenn also durch die vorgängige Synovitis granulosa eine unvollkommene Obliteration des Gelenks eintrat. Dann bildet sich ein grosser Gelenkabscess, welcher weithin die Bänder erweicht, nach verschiedenen Richtungen die Muskelschichten durchbricht und sich gewöhnlich nicht nur in einem, sondern nach und nach in einigen und mehreren Fistelgängen öffnet. Sie liegen in den meisten Fällen an den verschiedenen Punkten der Glutäalgegend von der Crista ossis ilei bis zum Tuber ischii und dem Trochanter major hin, weil gegen diese Theile hin die Kapsel leichter vom Eiter durchbrochen wird; seltener in der Adductorengegend, und am seltensten an der Vorderfläche des Gelenks, wo dicke Bänder und Muskeln die Synovialis umhüllen. Nun ist die Schwierigkeit doppelt gross für die Heilung. Nehmen wir an, dass der Knochenprocess ohne Bildung einer Nekrose abgelaufen ist, dass also wenigstens von dieser Seite her der Heilung kein Hinderniss im Wege steht. Dann bleibt immer noch die grosse, vereiterte Gelenkhöhle mit den Fistelgängen, welche zwar zahlreich sind, aber doch eine freie Entleerung des Eiters wegen ihres schiefen Verlaufes nicht reguliren können. Dann erfolgt der Tod entweder durch das hohe Fieber einer acuten Eiterverhaltung, oder durch die Kräfteconsumtion bei niedrigem, aber lang anhaltendem Fieber (Consumptionstod § 176, allg. Thl.), oder am häufigsten durch Tuberculose oder endlich durch amyloide Degeneration der Unterleibsorgane (§§ 173 u. 174, allg. Thl.).

Bisher hatten wir immer noch die Möglichkeit einer spontanen Heilung zugeben dürfen; aber je acuter die Eiterung eintritt, ohne dem Gelenk mehr Zeit zu einer partiellen Obliteration durch Granulationsbildung und Verschmelzung zu lassen, je ausgedehnter zugleich das osteomyelitische Gewebe der Knochensubstanz

eiterig zerfällt, desto mehr beschränkt sich die Möglichkeit einer Heilung und endlich sinkt sie auf Null. Die acute Vereiterung liefert in Masse entzündliche Producte, welche durch die allseitige Spannung von Seiten der Gelenkbänder und Muskeln, wie auch der Fascia lata, unter sehr hohem Druck stehen, grosse Mengen fiebererregender Substanzen in die Circulation eintreten lassen und auch die erheblichsten Circulationsstörungen in der Extremität hervorrufen. Unter bedeutender Anschwellung des Oberschenkels bis zum Doppelten seines normalen Umfangs wird der Kranke von einem Schüttelfrost und hohem Fieber, zwischen 40 und 41°, befallen; er kann an den Folgen dieses Fiebers ebenso sicher und schnell zu Grunde gehen, wie ein Verwundeter, welchem die Kugel das Gelenk öffnete, nur mit dem Unterschied, dass die vorausgegangene, mehr chronische Erkrankung schon die Kräfte des Kindes verminderte, und das acute Fieber um so früher den Rest derselben consumirt. Trotzdem überdauern manche Individuen noch diese Periode der acuten Gelenkvereiterung, um aber dann um so sicherer und um so früher an den Folgezuständen der Fisteln und der chronischen Gelenkeiterung zu sterben. Eine acute Vereiterung des Hüftgelenks, mag sie in eine chronische Coxitis einsetzen oder von einer Kugel herrühren, gehört zu den lebensgefährlichsten Erkrankungen, welche zur Behandlung gelangen, selbst wenn wir von der bedingenden Knochenerkrankung und ihrer an sich schweren Bedeutung absehen wollten.

Am furchtbarsten sind die Erscheinungen der Osteomyelitis acutissima (§ 91, allg. Thl.), welche zu einer ebenso acuten Vereiterung des Gelenks führt. Schon an anderen Knochen, wie z. B. an der Tibia, kann diese Krankheit in wenigen Tagen durch hohes Fieber zum Tode führen. Derselbe Vorgang am Oberschenkel kann sich nun noch mit einer acutesten Vereiterung des Hüftgelenks compliciren, und hierdurch multiplicirt sich die an sich schon hohe Lebensgefahr.

Die *entzündliche Trennung der oberen Femurepiphyse* ist eine ziemlich häufige Folge der Eiterung im Markgewebe. Die Eiterung dringt von dem Markgewebe der Diaphyse gegen die Epiphysenknorpelscheibe vor und findet in ihrem gefässlosen Gewebe eine feste Barriere für das weitere Fortschreiten. Dann hebt die Eiterung, welche die Knochenbälkchen bis zu dem Knorpelgewebe hin zerstört, die ganze Knorpelscheibe ab, und die so gelöste Epiphyse kann sich gegen die Diaphyse dislociren. Es ist bekannt, dass bei der Osteomyelitis acutissima des Femurschafts ebenfalls die eiterige Ablösung der unteren und der oberen Epiphyse stattfinden kann. Die Lösung der letzteren setzt bei der uns schon bekannten Lagerung der Epiphysenlinie voraus, dass vorher die Eiterung in die Gelenkhöhle vorgedrungen ist. Der abgelöste Kopf des Femur, welcher von den Gefässen des Ligamentum teres nur in mangelhafter Weise ernährt werden kann, wird nun nekrotisch und kann als vollkommen lockerer Sequester in der Mitte eines grossen Hüftgelenkabscesses liegen; bei Eröffnung des Abscesses wird dann der Kopf extrahirt, und da mit demselben auch ein wichtiges Hinderniss für die Entleerung des Eiters hinweggeräumt worden ist, so kann nun die Heilung eintreten. Weniger bekannt ist es, dass auch eine jede, weniger stürmisch verlaufende Osteomyelitis suppurativa zu einer langsam fortschreitenden Lösung der Epiphyse führen kann, und die chronisch-osteomyelitischen Processe des Schenkelhalses scheinen zur langsamen Lösung des Schenkelkopfes eine besondere Neigung zu besitzen. Dabei zeigt sich noch eine weitere Eigenthümlichkeit. Während nämlich auf der einen Seite halb durch Eiter-, halb durch Granulationsbildung die Epiphysenknorpelscheibe vom Schenkelhals abgelöst wird, gewinnt die Gelenkfläche des Kopfes durch Granulationsbildung oder auch durch einfache Knorpelverschmelzung (vgl. die Ursachen der Ankylose, § 112, allg. Thl.) neue Verbindungen mit der Gelenkfläche des Acetabulums, und während auf der einen Seite die normalen Quellen der Ernährung für den Schenkelkopf versiegen, bilden sich

auf der anderen Seite aus und in den Verbindungen der beiden Gelenkflächen neue, abnorme Ernährungsquellen, welche den Kopf, nachdem seine entzündliche Lösung vom Schenkelhals sich vollendete, vor der Nekrosirung beschützen. Mit einem Wort: *die entzündliche Trennung der oberen Epiphyse durch chronische Osteomyelitis des Schenkelhalses verläuft mit gleichzeitiger ankylotischer Verschmelzung des sich ablösenden Kopfes mit der Pfanne* (vgl. Fig. 297).

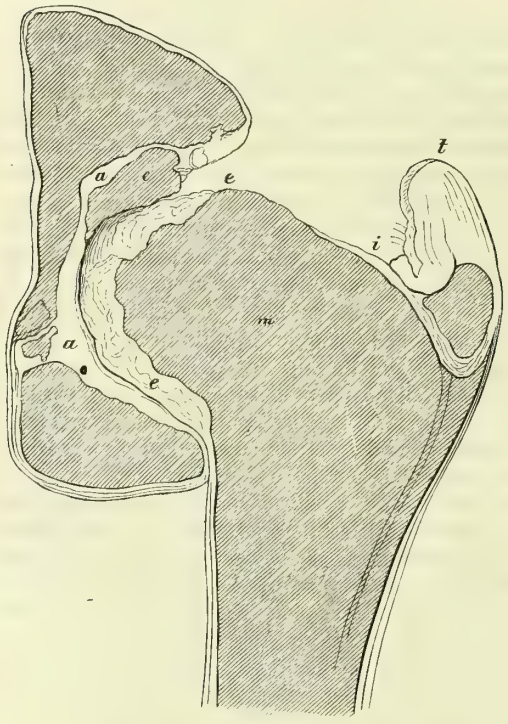

Fig. 297.
Frontaler Durchschnitt durch das Acetabulum und das obere Femurende nach einer Coxitis, mit entzündlicher Trennung des Femurkopfes vom Schenkelhals und gleichzeitiger Verschmelzung der Reste des Femurkopfes mit dem Acetabulum. aa. der verschmelzende Knorpel zwischen dem Acetabulum und den Resten des Caput femoris (c). ee. der frühere epiphysäre Knorpel, jetzt in Granulationsgewebe umgewandelt. m. Schenkelhals. t. Trochanter major. ei. abnorme Länge des Schenkelhalses (vgl. § 447, Schluss).

§ 446. Klinischer Verlauf der Coxitis. Das erste und das zweite Initialstadium.

Die gewöhnliche Coxitis des kindlichen Alters (scrofulös-granulirenden Charakters) entwickelt sich sehr langsam, und wächst von den geringsten Initialerscheinungen gewöhnlich erst im Verlauf von Monaten zu bedrohlichen Symptomen an. Das erste Initialsymptom ist das *Hinken*, wie ja auch im Laienpublicum die Coxitis im ganzen nicht ganz unzutreffend als „freiwilliges Hinken" bekannt ist. Unter Hinken müssen wir diejenige Art des Ganges verstehen, bei welcher eine Extremität geschont wird und demnach bei der abwechselnden Unterstützung des Rumpfes durch beide Extremitäten eine Extremität immer nur kurze Zeit, die andere um so längere Zeit den Rumpf trägt. Bei jeder schmerzhaften Affection der unteren Extremität tritt der hinkende Gang ein, sobald nur die Last des Rumpfes durch irgend einen Umstand, sei es durch directen Druck auf Knochen- und Gelenkflächen, sei es durch Muskelspannung oder etwas Aehnliches, den Schmerz vermehrt. Das Hinken bei Erkrankungen des Hüftgelenks hat insofern etwas Eigenthümliches, als das ganze Bein, und nicht nur ein unterer Abschnitt desselben, bei dem Gehen nachgezogen wird. So gebrauchen auch oft die Eltern eines an Coxitis erkrankenden Kindes den Ausdruck: das Kind zieht oder schleppt das Bein nach.

Der Arzt kann, wenn er in diesem *ersten Initialstadium* untersucht, nichts weiter finden, als dass an dem ganzen Gelenk, dessen beginnende Erkrankung man vermuthet, von objectiven Symptomen der Coxitis gar nichts zu erkennen ist. Keine Schwellung, keine abnorme Stellung, keine Beschränkung der Bewegungsexcursion, kein Schmerz bei Druck und bei Bewegungen — kurz nichts ist aufzufinden, was wir sonst als Symptome einer beginnenden Gelenkentzün-

dung kennen. Deshalb darf aber der untersuchende Arzt nie erklären: das Gelenk ist gesund, wie dieses leider nicht allzu selten geschieht. Das Hinken allein ist Symptom genug, um den Beginn einer Coxitis festzustellen, und als Initialsymptom muss man lieber seine Bedeutung überschätzen, als dass man durch Unterschätzung den geeignetsten Zeitpunkt für das therapeutische Einschreiten verlieren darf.

Man denke hierbei an die Ursache, welche wir § 444 für die meisten Fälle von Coxitis angenommen haben! Der centrale, osteo-myelitische Herd im Schenkelhals ist weder der Betastung, noch dem Auge zugängig; er behindert auch vorläufig gar nicht die Bewegungen, und giebt vielleicht dem Kinde nur dann eine schmerzhafte Empfindung, wenn der Schenkelhals bei dem Gehen vom Körpergewicht belastet wird. Vielleicht ist es auch mehr die Empfindung der Unzuverlässigkeit des entzündeten Schenkelhalses, um als Stütze des Körpers zu dienen, als das Gefühl des Schmerzes; und dann würde selbst ein älteres Kind kaum im Stande sein zu sagen, was ihm eigentlich an seinem Bein fehlt, obgleich dasselbe beim Gehen fortwährend nachgezogen wird.

Das zweite Initialsymptom, welches selten schon gleichzeitig mit dem erstgenannten Symptom des Hinkens, meistens erst einige Wochen, oder bei sehr langsamer Entwickelung der Coxitis, einige Monate später mit Bestimmtheit auftritt, ist der Schmerz. Bei ganz kleinen Kindern macht er sich dadurch kenntlich, dass sie überhaupt nicht mehr, oder nur wenige Schritte gehen wollen. Sodann werden die Kleinen unzufrieden, weinerlich, wie man zu sagen pflegt, krittelig; bei Tage wollen sie nicht mehr spielen, bei Nacht wachen sie häufig aus dem Schlafe auf und fangen an zu schreien. Kinder vom vierten und fünften Jahre an aufwärts bezeichnen dann schon deutlich die Hüfte als Sitz der Schmerzen, zuweilen freilich auch mit grosser Bestimmtheit nicht die erkrankte Hüfte, sondern das übrigens ganz gesunde Kniegelenk der erkrankten Seite. Dieser *excentrische Knieschmerz*, welcher im Beginn der Coxitis auftritt und zuweilen die Krankheit auch in die ferneren Stadien begleitet, hat wegen seiner Eigenthümlichkeit schon seit langer Zeit das Interesse der Beobachter gefesselt. Wer hätte nicht schon Fälle von Coxitis gesehen, in denen die Jodtinctur, die Vesicatore, ja sogar der Gypsverband an das gesunde Knie applicirt worden war, ohne dass man daran dachte, dass dem Knieschmerz eine Coxitis zu Grunde liegen könnte! Allem Scharfsinn der Beobachter ist es bis jetzt nicht gelungen, eine plausible Hypothese für die Entstehung des Knieschmerzes durch Coxitis aufzustellen. Ob es Reizungen des N. cruralis, des N. obturatorius oder der Muskeln sind, welche den Schmerz vermitteln, steht nicht fest, und ich bekenne ganz offen, dass ich keine feste Vorstellung von den vermittelnden Vorgängen mir habe bilden können.

In dem *zweiten Initialstadium* gelingt es nun auch schon, durch eine genaue Untersuchung objective Störungen zu finden. *Der Schmerz* wird nicht nur bei dem Gehen empfunden; er *kann auch durch eine genaue Palpation des liegenden Kranken hervorgerufen werden.* Von zwei Punkten aus kann die Palpation den Schenkelhals in der Nähe des Kopfes erreichen; einmal direct von der vorderen Seite des Gelenks, an dem untersten Punkt des sogen. Scarpa'schen Dreiecks, welches nach oben von dem Ligam. Pouparti, nach aussen von dem M. sartorius, nach innen von dem M. pectineus begrenzt wird. Gerade wo die grossen Schenkelgefässe nach unten über das Gelenk ziehen, ist eine Art von Muskellücke, welche den palpirenden Finger ziemlich direct auf den Schenkelhals und Schenkelkopf gelangen lässt. Der zweite Punkt, dessen Druck Schmerzensempfindungen hervorruft, ist der Trochanter major. Drücken wir den Trochanter gegen das Acetabulum hin an, so setzen wir die entzündete Knochenpartie einem ähn-

lichen Druck aus, wie sie ihn beim Gehen von Seiten des Rumpfes zu tragen hat. Die hintere Gelenkgegend ist von zu dicken Muskelschichten bedeckt, als dass von hier ein wirksamer, d. h. zu einer Schmerzensäusserung führender Druck des Entzündungsherdes stattfinden könnte. Es genügt auch vollständig, wenn wir von dem einen oder andern der beiden genannten Punkte aus die Empfindlichkeit des Hüftgelenks oder des Schenkelhalses nachweisen. Wir gewinnen dadurch schon einen sicheren Anhaltspunkt für die Annahme einer beginnenden Coxitis, und in jedem Falle macht diese an sich harmlose Untersuchung ein anderes, früher sehr beliebtes diagnostisches Verfahren überflüssig, welchem man das gleiche Prädicat nicht geben kann. Man umfasste nämlich den Fuss der erkrankten Extremität und gab derselben einen gewaltsamen Stoss in der Richtung ihrer Längsaxe bei gestrecktem Knie, so dass der Kopf kraftvoll gegen das Acetabulum angedrängt wurde. Dieses Verfahren presste natürlich, wenn eine Coxitis vorlag, dem kranken Kind einen energischen Schmerzensschrei aus; aber es ist ein rohes Verfahren und kann durch Zerreissung der Granulationen schädlich wirken.

Ziemlich gleichzeitig mit den Erscheinungen des Schmerzes bei Betastung tritt nun auch die *Behinderung der Bewegungen* in Erscheinung. Nach meinen Erfahrungen lässt sich die Beschränkung der Bewegungsexcursion durch beginnende Coxitis am frühesten an den Bewegungen nachweisen, welche physiologisch den geringsten Umfang haben, nämlich an den Rotationsbewegungen. Besonders die Rotation nach innen bei gestreckter Stellung des Hüftgelenks leidet zuerst, wahrscheinlich durch die Spannung der Rotatoren, welche zum Theil mit der hinteren Fläche der entzündeten Gelenkkapsel in sehr nahen räumlichen Beziehungen stehen. Dann leiden bald auch die anderen Bewegungen, aber die Beschränkung ist in diesen Initialstadien nicht nur an sich eine geringfügige, sondern sie ist auch keine reale, vielmehr nur eine psychisch bedingte. Das Extrem der Bewegungen wird an den gespannten Abschnitten der Synovialis schmerzhaft empfunden, und die instinctiven Muskelcontractionen verhindern, dass diese Extreme von der Hand des Chirurgen ausgeführt werden können. Hierüber belehrt eine Untersuchung in der Narkose, welche in diesen Stadien der Coxitis noch alle Bewegungsexcursionen im vollen Umfang als intact nachweisen lässt.

§ 447. Das erste Florescenzstadium der Coxitis. Die secundäre Verschiebung des Beckens. Scheinbare und reale Verlängerung des Beins.

Nun beginnt auch das Bein eine eigenthümliche Stellung einzunehmen; sie ist zwar an sich physiologisch und liegt nicht einmal an den Grenzen der Bewegungsexcursion, aber sie imponirt doch durch die Constanz, mit welcher das Kind diese Stellung beobachtet, obgleich sie für den Gehakt keineswegs zweckmässig ist. Der Oberschenkel stellt sich nämlich in *leichte Beugung* und in sehr deutliche *Abduction*, meist auch mit etwas *Rotation nach aussen*. Durch diese Stellung wird die erste Periode der *floriden Coxitis* gekennzeichnet.

Die Aufklärung über die Ursachen dieser Erscheinung verdanken wir den Versuchen, welche Bonnet an der Leiche anstellte. Bonnet bohrte von dem Becken aus etwas schief einen Canal durch das Os ilei in die Gelenkhöhle und machte von hier aus Injectionen in die Kapsel. Die forcirte Füllung der Synovialkapsel durch Flüssigkeit führt nun ganz constant den Oberschenkel in dieselbe Stellung; nämlich in die halbe Beugung des Oberschenkels bis zu etwa 60°, mit erheblicher Abduction und Rotation desselben nach aussen. Hierdurch wird bewiesen, dass in dieser Stellung der Raum der Synovialhöhle die grösste Capacität besitzt. Jedoch gelingt der Versuch an der Leiche nur dann, wenn vorher die Extremität in einiger

Entfernung von dem Hüftgelenk amputirt worden ist; unterlässt man diese Amputation, dann verhindert die Schwere der Extremität, dass dieselbe dem Injectionsdruck folgt. Bei dem Maximum des Injectionsdrucks berstet die Kapsel und zwar gewöhnlich an der Incisura acetabuli, wo die grösste Lücke zwischen den Verstärkungsbändern der Kapsel liegt.

Die Stellung, welche der Oberschenkel demnach unter der maximalen Füllung der Kapsel an der Leiche einnimmt, entspricht sehr genau derjenigen, welche der Oberschenkel bei beginnender Coxitis einzunehmen pflegt, und man wird wohl der Vorstellung sich nicht verschliessen können, dass in beiden Fällen die abnorme Füllung der Gelenkkapsel, in dem einen Fall mit injicirter Flüssigkeit, im andern Fall mit ergossener Synovia, zum gleichen Effect der Oberschenkelstellung führen kann. Doch darf man den Exsudationsdruck, unter welchem die Synovia aus der entzündeten Synovialis abgesondert wird, nicht mit dem Druck der Injectionsspritze vergleichen; und wenn es dem letzteren noch nicht einmal gelingt, das Gewicht der Extremität zu überwinden, so können wir uns von jenem Exsudationsdruck noch weniger vorstellen, dass er gewaltsam das Gelenk in die perverse Stellung hinein zwingt. Vielmehr spielt hier der Wille des Kranken auch eine Rolle. Er stellt durch die Anstrengungen seiner Muskeln das Gelenk in diejenige Stellung, welche keinen Abschnitt der entzündeten Synovialis einer bedeutenden Spannung aussetzt. Es ist deshalb keineswegs nöthig, dass das Gelenk genau die Mitte zwischen Beugung und Streckung einnimmt; denn diese eigentliche Mittelstellung des Gelenks würde den Kranken der Fähigkeit berauben, das Bein zum Gehen zu gebrauchen, was doch in diesem Stadium der Coxitis fast immer noch geschieht. Selbst bei ruhiger Rückenlage würde das Gewicht des Beins gegen die mittlere Beugestellung des Hüftgelenks ankämpfen. Der Kranke begnügt sich demnach mit einer geringen Beugestellung des Hüftgelenks von etwa 20°, welche ihm das Auftreten noch gestattet und doch schon den vorderen Abschnitten der Synovialis etwas Entspannung giebt. Für diese mässige Beugestellung liegt nun die Mitte der Ab- und Adductionsbewegung noch im Gebiet der abducirten Stellung; man kann auch bei physiologischer Beweglichkeit zeigen, dass gegen den Schluss der Streckung hin das Gebiet der Adduction mehr und mehr abnimmt, und ähnlich verhält es sich in Bezug auf die Rotationen. So sehen wir, dass verschiedene Momente den Kranken dahin drängen, dem Oberschenkel eine mässig gebeugte Stellung mit deutlicher Abduction und einer Spur von Rotation nach aussen zu geben.

Die Diagnose der bezeichneten Stellung kann auf eine eigenthümliche Schwierigkeit stossen. Ein wenig aufmerksamer Beobachter, welcher eine Reihe von Coxitisfällen im Beginn der Florescenz des Processes durchmustern würde, könnte leicht zu der Ansicht gelangen: es sei gar nicht wahr, dass die bezeichnete Flexions-, Abductions- und Rotationsstellung in den meisten Fällen der Coxitis incipiens hervortritt; sehr häufig fehle sie ganz oder sie sei nur angedeutet. Ein solcher Irrthum könnte durch die Correction veranlasst sein, welche die Kranken instinctiv der perversen Stellung des Oberschenkels durch eine *Verstellung des Beckens* geben. Wir verdanken es Bonnet, dass wir diese Quelle des Irrthums erkannt haben; und wenn auch heute solche Irrthümer gewiss selten genug vorkommen, so muss doch Jeder, der in die chirurgische Praxis eintritt, sich zuerst an die richtige Beurtheilung der Stellung des Oberschenkels und des Beckens gewöhnen. Deshalb will ich nicht unterlassen, hier auch meinerseits auf diese, an sich so einfachen mechanischen Verhältnisse hinzuweisen. Eine Beugung des Oberschenkels im Hüftgelenk um 30° bedingt bei mittlerer Stellung des Beckens schon einen solchen Winkel, dass der Oberschenkel in demselben eine senkrechte Stütze für das Rumpfgewicht beim Gehen nicht mehr bilden kann. Deshalb rotirt

der Kranke den vorderen oberen Abschnitt des Beckens nach vorn, d. h. die beiden Spinae anter. super. ossis ilei rücken nach vorn und unten. Man erkennt das leicht aus Vergleichung von Fig. 298a und Fig. 298b. In der ersteren steht bei normaler Stellung des Beckens der Oberschenkel um 30° gebeugt; in der letzteren ist der Oberschenkel perpendiculär gestellt, und wenn wir uns die Verbindung zwischen Becken und Oberschenkel bei Beugung um 30° unbeweglich vorstellen wollen, so muss hierdurch das Becken die eigenthümliche Stellung von Fig. 298b einnehmen, wobei die Spina ant. sup. (Sa) nach unten und vorn gerückt ist. Die Wirbelsäule würde nun durch diese Beugestellung des Beckens — so könnten wir die Stellung bezeichnen — weit nach vorn gerückt werden, so dass der Schwerpunkt des Rumpfes weit nach vorn von den unterstützenden Linien

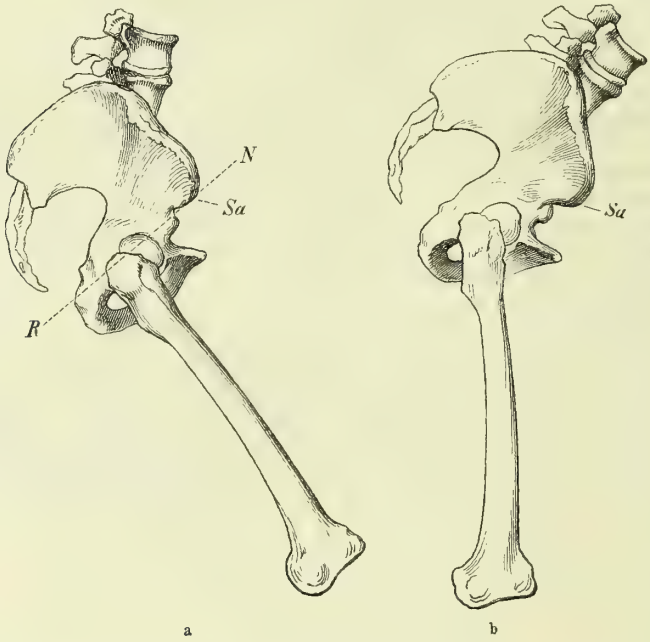

Fig. 298.

Schematische Darstellung der Beugestellung des Oberschenkels (a) und der Correction derselben durch Bewegung des Beckens (b). Sa. Spina anterior superior. RN. Roser-Nélaton'sche Linie.

der Oberschenkel fallen würde. Um den hierdurch erforderten Kraftaufwand zu sparen — die Muskeln müssten ja das Körpergewicht am langen Hebelarm tragen — wird der unterste Abschnitt der Wirbelsäule, die Lendenwirbelsäule, nach hinten zurückgebogen. Dadurch entsteht eine ausgesprochene Beugung derselben mit der Convexität nach vorn, mit der Concavität nach hinten gerichtet: *die compensative Lordose der Lendenwirbelsäule.* Die Beugestellung des Oberschenkels wird durch die Beugestellung des Beckens, und diese wieder durch die Lordose der Lendenwirbelsäule corrigirt und compensirt. So stellen sich uns die Kinder in dieser Periode der Coxitis meist vor. Die beiden Oberschenkel stehen parallel in senkrechter Stellung, das Becken ist nach vorn übergebeugt, die Wirbelsäule nach hinten lordotisch übergebogen. Erst bei einfacher Rückenlage erkennen wir die wirkliche Flexionsstellung des Oberschenkels, wenn wir ihn so weit flectiren, dass die Lendenwirbelsäule platt auf der Horizontalebene des Unter-

suchungsbettes aufliegt. Es verdient hierbei berücksichtigt zu werden, dass die kindliche Wirbelsäule noch keine physiologische Lordose des Lendenabschnittes, wie wir sie bei Erwachsenen kennen, besitzt und deshalb die perpendiculäre Stellung der Lumbalwirbelsäule bei dem Stehen, die horizontale bei dem Liegen der mittleren Stellung entspricht.

Das an Coxitis erkrankende Kind ist nicht weniger geneigt, durch die Stellung des Beckens die Abductionsstellung zu corrigiren, wie es die Beugestellung zu corrigiren pflegt. Der abducirte Schenkel kann wieder nicht als Stütze für den Rumpf dienen; und wenn ihm das Kind eine senkrechte Stellung zu diesem Zweck geben will, so will es dadurch doch nicht die behagliche, schmerzfreie Abductionsstellung im Hüftgelenk aufopfern. Deshalb senkt es die Beckenhälfte, welche dem kranken Hüftgelenk entspricht, tiefer und erhebt dabei natürlich die Beckenhälfte der gesunden Seite. Auch hier werden uns die Zeichnungen sofort orientiren. Fig. 299a zeigt bei mittlerer Beckenstellung die Abduction des Oberschenkels um etwa 30°. In Fig. 299b ist, wieder unter der Voraussetzung, dass der Oberschenkel in der abducirten Stellung unbeweglich steht, der Oberschenkel senkrecht gestellt, und daraus resultirt eine Abductionsstellung des Beckens, wodurch die rechte (kranke) Beckenhälfte nach unten, und also speciell die Spina anterior superior dextra (Sad) gegen die Spina anterior superior sinistra (Sas) erheblich tiefer rückt. Die Wirbelsäule und mit ihr der Rumpf würden hierdurch bei mittlerer Stellung ganz nach der rechten Seite hin übergebogen sein. Hierdurch wird eine seitliche Biegung der Lendenwirbelsäule nothwendig, welche den

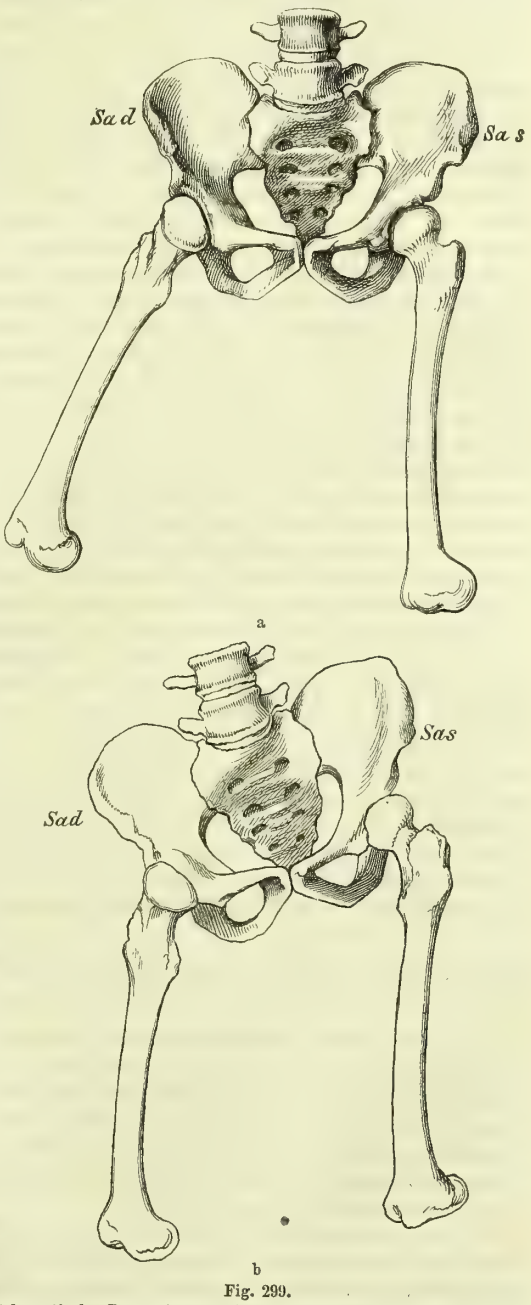

Fig. 299.

Schematische Darstellung der Abduction des rechten Oberschenkels (a) und der Correction durch die Abductionsstellung des Beckens (b). Sad. Spina ant. sup. dextra. Sas. Spina ant. sup. sinistra.

Schwerpunkt des Rumpfes wieder auf die Mitte des Beckens verlagert; so entsteht die *compensative Skoliose der Lendenwirbelsäule.* Sobald man das Kind zum Zweck der Untersuchung auf den Rücken lagert, kann man die eigentliche Abductionsstellung des Femur leicht feststellen. Man führt den Oberschenkel so weit nach aussen, dass wieder die Spinae anter. superiores sich in eine horizontale Linie stellen; dann wird auch die Skoliose der Wirbelsäule ausgeglichen sein.

Die aus Gründen der Zweckmässigkeit von dem Kranken herbeigeführte Senkung der einen Beckenhälfte auf der kranken, die Erhebung der andern Beckenhälfte auf der gesunden Seite hat zu einer eigenthümlichen Auffassung dieses Stadiums der Coxitis geführt. Man fand, wie sich das sehr leicht erklären lässt, das kranke Bein verlängert, und es muss ja auch um so viel länger erscheinen gegenüber dem gesunden, als es eben durch die Senkung der Beckenhälfte nach unten gestellt und das gesunde durch die Erhebung der gesunden Beckenhälfte nach oben gezogen wurde. Auch aus der Differenz in der Stellung der unteren Femurenden in Fig. 299 b ist diese scheinbare Verkürzung leicht zu erkennen: sie kann 2—6 Ctm. betragen. Unbekannt mit dem Einfluss, welchen die Beckenstellung auf die Stellung des Oberschenkels ausübt, fasste Rust die Verlängerung der kranken Extremität als eine reale auf und bezeichnete danach das ganze Stadium der Coxitis als das Stadium der Verlängerung. Um diese Verlängerung zu erklären, construirte man die sonderbarsten Hypothesen; bald sollte die angesammelte Synovia sich zwischen das Acetabulum und den Schenkelkopf lagern und den letzteren nach unten abdrängen, bald sollte die entzündliche Wucherung des sogenannten Havers'schen Fettpaquets in der Tiefe des Acetabulums in ähnlicher Weise den Schenkelkopf nach unten drücken. Wir wissen, dass jene Verlängerung um 2—6 Ctm. nur eine scheinbare ist, dass sie eben auf der Senkung des Beckens nach der kranken Seite, auf der compensativen Abductionsstellung des Beckens beruht. Und doch hatten die alten Beobachter nicht so ganz Unrecht, als sie eine reale Verlängerung der kranken Extremität bei dem Beginn der Coxitis zu erkennen glaubten. In nicht seltenen Fällen existirt wirklich eine reale Verlängerung des erkrankten Oberschenkels; nur ist sie nicht nach Centimetern, sondern höchstens nach Millimetern messbar. Es ist *die Verlängerung des Schenkelhalses durch entzündlich vermehrtes Längenwachsthum an der oberen Epiphysenlinie* (vgl. Fig. 297, § 445, Linie e i). Diese Verlängerung, welche zuerst von mir nachgewiesen wurde, beruht auf einer entzündlichen Reizung des jungen Knochengewebes an der Epiphysenlinie; die Reizung führt zu einer Steigerung des normalen Wachsthums.

§ 448. Das zweite Florescenzstadium der Coxitis. Scheinbare und reale Verkürzung des Beins.

In der zweiten Florescenzperiode tritt das Bild der Synovitis granulosa mit der dazu gehörigen Parasynovitis (§ 106, allg. Thl.) durchaus in den Vordergrund. Wir sehen und fühlen eine diffuse, an der Haut mehr weich-ödematöse, in der Tiefe mehr fest-fibröse Anschwellung der Gewebe, einen *Tumor albus coxae.* Die Schwellung tritt um so deutlicher hervor, weil in dieser Periode schon eine erhebliche Abmagerung des kranken Beines (Atrophie der Muskeln durch Nichtgebrauch) gewöhnlich eingetreten ist.

Der Schmerz steigert sich und die Empfindlichkeit kann so bedeutend werden, dass die geringsten Bewegungen des Gelenkes, ja schon die Erschütterung des Bettes, in welchem der Kranke liegt, als intensiver Schmerz empfunden wird. Der Gehakt, welcher noch in der vorigen Periode, wenn auch in sehr unvollkommener Weise und zuletzt nur noch sehr kurze Zeit vollzogen werden konnte,

wird unter diesen Umständen unmöglich. Die Kinder sind gezwungen, Tag und Nacht zu liegen; und unter diesen veränderten Umständen tritt auch ein Wechsel in der Stellung der erkrankten Extremität ein. Die vermehrte Empfindlichkeit des Gelenks bestimmt das Kind, mehr und mehr die eigentliche Mittelstellung zwischen Streckung und Beugung, also einen höheren Grad von Beugung, als den bisher eingehaltenen, aufzusuchen. Das Aufhören des Gehaktes trägt die Schuld, dass eine senkrechte Stellung des Oberschenkels, in Verlängerung der Rumpflinie, nun nicht mehr erfordert wird. Deshalb können auch die aus Zweckmässigkeitsgründen adoptirten Secundärverschiebungen des Beckens und der Wirbelsäule wieder mehr rückgängig werden, wenn sie nicht schon durch die lange Dauer des ersten Florescenzstadiums stationär geworden sind. Endlich kann das kranke Kind auf seinem empfindlichen und geschwollenen Hüftgelenk nicht mehr liegen; es legt sich bei rechtsseitiger Coxitis auf die linke Seite, so dass die linke Beckenhälfte und der linke Trochanter major auf die Ebene des Bettes zu liegen kommen. Um nun dem, nicht mehr von der Bettebene unterstützten, kranken Oberschenkel eine bequeme Stütze und zugleich einen Schutz gegen Bewegungen zu geben, wird der stark gebeugte kranke Oberschenkel durch eine ausgiebige Adductionsbewegung auf den gesunden Oberschenkel gelegt, genau so, wie wir im gesunden Zustand, wenn wir in der Seitenlage schlafen wollen, den einen Oberschenkel auf den andern durch Adduction lagern. Der starken Beugung im Hüftgelenk muss eine starke Beugung im Kniegelenk parallel gehen, wie dieses bei den Längenverhältnissen der langen Beugemuskeln des Unterschenkels gar nicht anders möglich ist. Das bringt den weiteren Vortheil, dass hierdurch auch der Unterschenkel der kranken Seite eine Stütze auf der Innenfläche des Unterschenkels der gesunden Seite erhält, dessen Aussenfläche auf der Ebene des Bettes ruht. Die Adduction des Oberschenkels ist auch bei der mittleren Beugung desselben möglich geworden, wie wir dieses auch an einem gesunden Hüftgelenk erkennen; und die Adduction wird im pathologischen Zustand, wie bei der physiologischen Bewegung, häufig von einer Rotation nach innen begleitet. Die Stellung, welche demnach für die zweite Florescenzperiode der Coxitis als die charakteristische zu betrachten ist, kann kurz als Stellung in *starker Beugung, starker Adduction und Rotation nach innen* bezeichnet werden.

Die scheinbare Verlängerung, welche dem ersten Florescenzstadium eigenthümlich war, wird selbstverständlich durch diese Stellung in eine scheinbare Verkürzung übergeführt. Würde ein Kind in diesem Stadium der Coxitis mit einer Beugung von 40° und einer Adduction von 30° noch einen Versuch zum Gehen machen, so würde natürlich die Fusssohle des kranken Beines um mehrere Zoll von dem Boden entfernt sein. Deshalb ist weder der Oberschenkel in Wirklichkeit verkürzt, noch hat er seine Beziehungen zum Becken irgend geändert; es ist bis hierher nur dieselbe scheinbare Verkürzung der Extremität zu bemerken, welche wir selbst mit dem gesunden Bein durch Flexion und Adduction herstellen können. Nun treten aber weitere, secundäre Erscheinungen am Skelet auf, welche dieser scheinbaren Verkürzung einen realen Charakter geben, und zwar 1) *die entzündliche Atrophie des Schenkelkopfes und des Schenkelhalses* (Verzehrung seiner Substanz durch das Granulationsgewebe, vgl. auch über Caries sicca § 380), welche zwar bis zur vollständigen Zerstörung dieser Skelettheile fortschreiten kann, in der Regel aber doch nur auf kleinen Umfang sich beschränkt und dann eine Verkürzung von nur wenigen Millimetern bedingt; 2) *die entzündliche Hemmung des Wachsthums* durch Zerstörung des Knochengewebes in der Nähe der Epiphysenlinie, dessen physiologische Wucherung wesentlich das Längenwachsthum am oberen Ende des Femur darstellt. Die letztere Erscheinung, die Verminderung des Wachsthums, steht im strengsten Gegensatz zu der Steigerung

des Wachsthums, welche am Schluss des vorigen § erwähnt wurde. Während die Steigerung den geringeren Graden der Entzündung angehört, ist die Hemmung des Wachsthums eine Folge der höheren Grade und des langen Bestehens der Entzündung. Die Wirkungen der Hemmung des Wachsthums können nicht schon in den wenigen Monaten des gewöhnlichen Verlaufes der floriden Coxitis sich geltend machen; dazu bedarf es längerer Zeit, und erst in den Endstadien der Coxitis, und am häufigsten nach dem Erlöschen derselben, beobachten wir messbare, reale Verkürzungen des Femur, welche nun im Laufe der Jahre allerdings bis zu mehreren Centimetern anwachsen können. War im 10. Lebensjahre die Coxitis abgeschlossen, so wächst nun noch 10 Jahre lang der gesunde Oberschenkel zu seiner normalen Länge aus, während der früher erkrankte Oberschenkel nur in seinem unteren Abschnitt durch Wachsthumsvorgänge von ungefähr normaler Intensität verlängert wird und etwa der Hälfte der Wachsthumsintensität und ihrer Producte für diese Periode verlustig geht. Hierzu gesellt sich noch die Verminderung des Wachsthums, welcher alle Extremitäten in Folge des Nichtgebrauchs oder des mangelhaften Gebrauchs unterworfen sind. Die unvollkommene Benutzung der geheilten Extremität für den Gehakt bedingt ein Zurückbleiben ihres Wachsthums an allen Theilen des Skelets, am Fuss ebensowohl, als an der Hüfte. Wenn wir deshalb nach Heilung einer Coxitis bei Kindern zur Zeit der Vollendung ihres Wachsthums die ehemals kranke Extremität um vielleicht 12 Ctm. verkürzt finden, so wird es nicht leicht sein, genau festzustellen, wie viel von der Verkürzung auf Rechnung des durch die Knochenentzündung direct gestörten Wachsthums am oberen Femurende, wie viel auf Rechnung des mangelhaften Wachsens der ganzen Extremität in Folge von Nichtgebrauch zu setzen ist.

§ 449. Verkürzung des Beines durch entzündliche Ausweiterung der Pfanne, durch entzündliche Luxation und durch entzündliche Epiphysentrennung.

In der Mitte zwischen der scheinbaren Verkürzung der Extremität und der realen Verkürzung, deren Unterschiede der vorige § hervorhob, stehen nun *drei verschiedene Folgen der Coxitis, welche die räumlichen Beziehungen des Oberschenkels zum Becken ändern und hierdurch ebenfalls eine Verkürzung des Beines bedingen.* Unter diesen drei Folgezuständen ist der häufigste

1) *die entzündliche Ausweiterung der Pfanne nach oben.* Die Synovitis granulosa, welche am häufigsten von einer Myelitis granulosa des Schenkelhalses und Schenkelkopfes ausgeht, greift bei längerem Bestand auf die Knochensubstanz der Pfanne über; in anderen Fällen geht die Coxitis schon unmittelbar von einer Myelitis granulosa der Pfannensubstanz aus (§ 444). Gegen den granulirend erweichten oberen Pfannenrand drängt nun der Kopf bei der gebeugten und adducirten Stellung des Oberschenkels fortwährend an und bringt das weiche Markgewebe, welches nur noch spärliche Knochenbälkchen zwischen sich trägt, zur Atrophie. Zunächst kann nun diese Atrophie nur zu einem Schwinden des Pfannenrandes, zu einer Vernichtung der Hohlkugelform des Acetabulums führen; und je schneller und intensiver der ganze Process verläuft, desto bleibender wird dieser einfache Effect der Atrophie des Acetabularrandes, welcher, wie wir sehen werden, eine besondere Disposition für das Entstehen der entzündlichen Luxationen ergiebt. In den meisten Fällen verläuft der atrophirende Process aber so langsam, dass der Atrophie in der dichtesten Nähe des Kopfes, also in den zunächst dem Drucke exponirten Knochenschichten eine Hypertrophie der mehr peripheren Knochenabschnitte parallel geht, welche wohl noch unter der entzündlichen Reizung, aber nicht mehr unter dem atrophirenden Druck des Kopfes stehen. So

baut sich, während der ursprüngliche Pfannenrand vernichtet wird, durch periosteale und osteale Wucherung ein neuer Pfannenrand hinter dem alten auf; und verfällt auch dieser wieder der atrophirenden Wirkung des Schenkelkopfes, so entsteht hinter ihm wieder eine neue periosteale und osteale Reizung, und wiederum bildet sich ein neuer Pfannenrand. Es ist deshalb ganz treffend, wenn man den Vorgang als „Wanderung" der Pfanne betrachtet hat; sie wandert durch fortwährende Zerstörung und fortwährende Neubildung ihrer Grenze, des Pfannenrandes. Wie bei jeder Nearthrose (§ 101, allg. Thl.), kann die neue Pfanne einen Ueberzug von Knorpelgewebe erhalten, welches aus dem Periost hervorgeht; in den meisten Fällen greift aber die granulirende Entzündung auch auf das Periost über, und dann ist der Ueberzug der neuen Pfanne eine Schicht von Granulationsgewebe. Selten nimmt die Ausweiterung der Pfanne eine andere Richtung, als die nach aussen und oben. Doch wurde in einigen Fällen (von Blasius und von mir) eine Ausweiterung der Pfanne gegen das Foramen obturatorium beobachtet; bei langem Bestand der Stellung der ersten Florescenzperiode (leichte Beugung und starke Abduction) drängt eben auch einmal der Kopf gegen den inneren Rand der Pfanne an.

2) *die entzündliche Luxation des Femurkopfes.* Diese Luxation wurde früher für so häufig gehalten, dass man sogar ein eigenes Stadium der Luxation im Verlauf der Coxitis unterschied; man verwechselte die damals noch unbekannte Ausweiterung des oberen Pfannenrandes und das Hochrücken des Kopfes in der erweiterten Pfanne mit der Luxation. Wir wissen heute, dass die wirklichen entzündlichen Luxationen sehr viel seltener sind. Sie können entstehen, indem der Pfannenrand durch Atrophie sich erniedrigt, und eventuell der Kopf des Femur gleichzeitig durch Atrophie sich verkleinert und seine regelmässige Form verliert, sich abflacht. Dann haben wir den Fall einer echten Destructionsluxation; und in diesem Falle kann schon die Schwere der Extremität genügen, um den flachen Kopf über den flachen Rand der Pfanne nach oben und hinten auf die hintere Fläche des Os ilei treten zu lassen. Ich kenne sogar Präparate, welche darthun, dass der Kopf auf dem Wege zur Luxation gegenüber dem abgestumpften Pfannenrand stehen blieb und von dem letzteren einen rinnenförmigen Eindruck auf seiner Oberfläche erhielt. Von diesen Subluxationen dürfen wir voraussetzen, dass sie ebenso häufig als die Luxationen sind; denn jede Destructionsluxation wird durch das Stadium der Subluxation zur wirklichen Luxation langsam verlaufen. Von den Verhältnissen, welche wir eben als Folge der Ausweiterung der Pfanne nach oben und hinten betrachtet haben, unterscheidet sich diese entzündliche Destructionsluxation nur wenig und nur graduell; es fehlt eben bei der letzteren die Pfannenneubildung, die Wanderung des Kopfes nach hinten und oben bleibt in beiden Fällen dieselbe. Nur wird bei der Luxation die Wanderung sich schneller vollziehen, als bei der Ausweiterung der Pfanne. Wir dürfen also annehmen, dass ein schneller, acuter Verlauf der Synovitis und Myelitis granulosa, eine beschleunigte Entwickelung des zweiten Florescenzstadiums der Coxitis das Zustandekommen der entzündlichen Luxationen begünstigt, weil eben in diesem Falle der Atrophie des Pfannenrandes keine Nearthrosis parallel geht. Eigenthümlich ist das relativ häufige Vorkommen der entzündlichen Luxationen in Fällen der Coxitis, welche als metastatische Entzündung nach Typhus auftreten. Dass nach totaler Vereiterung des Gelenks und seiner Bänder eine geringfügige Bewegung zur Luxation führen kann, ist selbstverständlich.

3) *die entzündliche Trennung des Femurkopfes in der oberen Epiphysenlinie;* dieselbe wurde zwar erst, wie § 446 erwähnt wurde, durch neuere anatomische Untersuchungen nachgewiesen, ist aber wahrscheinlich häufiger, als die entzündliche Luxation. Man kann diese Trennung mit dem Schenkelhalsbruch (§ 438)

vergleichen; in der That ist die Folge beider Störungen insofern dieselbe, als der Schenkelschaft in beiden Fällen mit dem Trochanter major nach oben rückt.

Gemeinsam ist allen diesen drei Folgezuständen der Coxitis *der Hochstand des Trochanter major, welcher durch die Messung nach der Sitzdarmbeinlinie* (§ 434) *bestimmt werden kann.* Sobald wir demnach durch die Messung bei Coxitis finden, dass die Spitze des Trochanter major um einige Centimeter höher steht, als die Sitzdarmbeinlinie (R N, Fig. 298 a, § 447), so wissen wir sicher, dass einer dieser Folgezustände vorliegen muss. Ob aber der eine oder andere vorliegt, ist klinisch nicht immer mit Sicherheit zu entscheiden. Bei entzündlicher Luxation findet, wenn der Kopf noch einigermaassen seine kugelige Rundung behalten hat, dieselbe Rotation des Schenkels nach innen statt, welche die regelmässige Erscheinung der traumatischen Luxatio iliaca (§ 434) ist; bei ausgedehnter Destruction des Kopfes fehlt aber diese Rotation. Wenn nun eine hochgradige Rotation nach innen immerhin auf entzündliche Luxation hinweist, so wird durch hochgradige Adduction die Ausweiterung des Pfannenrandes nach oben wahrscheinlich; bei entzündlicher Epiphysentrennung fehlt in der Regel sowohl die Rotation nach innen, wie die Adduction. Doch sind präcise Differentialdiagnosen in dieser Beziehung nicht zu stellen, und überdies ist die klinische Unterscheidung der drei Folgezustände der Coxitis, welche zum Hochstand des Trochanter major führen, ohne grosse praktische Bedeutung.

§ 450. Abnormer Verlauf der Coxitis. Verwechselung mit Krankheiten, welche ähnliche Erscheinungen bedingen.

Die Stadien, welche wir in den vorigen §§ unterschieden, (die beiden Initialstadien § 446, das erste Florescenzstadium § 447, das zweite Florescenzstadium § 448) beruhen auf einer etwas schematisirenden Auffassung. Man darf nicht erwarten, dass jeder Fall von Coxitis genau durch diese vier Stadien hindurch verläuft. Besonders häufig gelingt es einer sorgfältigen Behandlung, die Coxitis in den ersten Stadien zur Heilung zu führen. Nur im zweiten Stadium der Florescenz sind Heilungen ohne Resection selten mehr zu erzielen. Bei Eintritt der Eiterung wird sogar die Prognose (vgl. § 452) sehr schlecht; indessen kann nach Entleerung des Eiters und nach Bildung der Fisteln ein gewisses Wohlbefinden, sogar mit Herstellung einer Art Gehfähigkeit eintreten. Endlich können auch ohne Resection die Fisteln nach Monaten oder nach Jahren sich schliessen. *Man hüte sich, eine solche scheinbare Spontanheilung einer eiternden Coxitis für eine sichere und definitive zu halten.* Noch nach 10 und 20 Jahren können die Fisteln wieder aufbrechen, und es kann doch noch die Coxitis, nachdem sie lange Jahre geruht hat, zum Tode führen.

Diesem protrahirten Verlauf stehen nun Fälle von beschleunigtem Verlauf gegenüber, in welchen wenige Wochen zur Vereiterung und zum Tode führen. Die Vereiterung kann auch so in das zweite Initialstadium einsetzen, dass es zu den perversen Stellungen, welche die beiden Florescenzstadien auszeichnen, gar nicht kommt. Ferner ist es nicht ungewöhnlich, dass die Eiterung schon im ersten Florescenzstadium sich entwickelt, also bei abducirter und mässig gebeugter Stellung. So kann die Schilderung des Verlaufs durch die vier Stadien nur *die* Bedeutung beanspruchen, dass sie für eine ziemlich grosse Zahl von Fällen ziemlich gut zutrifft; eine so vielgestaltige Krankheit, wie die Coxitis, kann nicht in strengen Schulregeln definirt werden. Diese Regeln haben nur für den Anfänger den Werth, dass sie ihn in dem Labyrinth der Krankheitserscheinungen auf den richtigen Weg der Erkenntniss leiten.

Wenn auch Verwechselungen einer Lymphadenitis der Schenkelbeuge und

ähnlicher Erkrankungen nicht unmöglich sind, so wird doch der sorgfältige Beobachter diese Verwechselungen vermeiden, ohne dass es nothwendig ist, in dieser Beziehung besondere Regeln der differentiellen Diagnostik aufzustellen. Die Verwechselung der Coxitis mit Kniegelenkentzündung, veranlasst durch die Knieschmerzen, welche das Coxitis-kranke Kind klagt (vgl. § 446), ist zwar nicht so ganz selten; doch wird sie bei genauer Untersuchung der Bewegungen in beiden Gelenken leicht vermieden werden können. Nur zwei Krankheiten, welche ausserhalb des Hüftgelenks ihren Verlauf nehmen, können auch bei guter Untersuchung für eine Coxitis gehalten werden, nämlich *die Vereiterung der Bursa mucosa glutaeo-trochanterica* und das *Auftreten der Wanderabscesse in dem unteren Theil des M. ileo-psoas.* Hier bedarf es noch einiger Bemerkungen, um unangenehme diagnostische Irrthümer vermeiden zu lehren.

Der Umstand, dass die Fisteln nach Coxitis suppurativa häufig hinter dem Trochanter major liegen, kann Veranlassung dazu geben, dass man in einzelnen Fällen (deren ich übrigens nun schon mehrere beobachtete) von *Vereiterung der Bursa mucosa glutaeo-trochanterica* zu der Meinung verleitet wird, dass bei ihnen eine Coxitis vorläge. Der Schleimbeutel, im Längsdurchmesser 4—6 Ctm., im Querdurchmesser 2—4 Ctm. gross, liegt zwischen Trochanter major und der breiten Sehne des M. glutaeus max.; an drei Stellen (gegen den Muskelbauch des Glutaeus max., gegen den M. tensor fasciae und gegen den M. quadriceps femor. hin) anastomosirt er mit dem paramusculären Bindegewebe, so dass Eiterungen oft sich in den genannten Richtungen über den Schleimbeutel hinaus erstrecken. Hierzu kommt noch, entsprechend der Entspannung des M. glutaeus max., eine Rotation des Schenkels nach aussen und Abduction, ein weiteres Motiv zur Annahme einer Coxitis (vgl. § 447). Auch kann die Beweglichkeit der Hüfte etwas leiden; dagegen bleibt das Gelenk bei Betastung unempfindlich. In zweifelhaften Fällen muss unter Spaltung der Fistelgänge die Digitalexploration entscheiden, besonders zu dem Zweck, um eine irrige Resectio coxae zu vermeiden.

Was die Wanderabscesse im M. ileo-psoas betrifft, so muss in Betreff ihrer Entstehung auf § 211 und § 362 verwiesen werden. Jede Spannung des Muskels führt selbstverständlich zu Schmerzen, und deshalb wird allmählig die Streckung des Hüftgelenks unmöglich, weil durch diese Stellung des Oberschenkels der Muskel gespannt wird. Der Schenkel nimmt nun aber nicht nur eine gebeugte, sondern auch etwas nach aussen rotirte Stellung ein, weil hierdurch der Trochanter minor, an welchen die Sehne des M. ileo-psoas sich ansetzt, noch mehr dem Ursprung des Muskels genähert wird. So entsteht eine Stellung, welche der Stellung im ersten Florescenzstadium (§ 447) sehr ähnlich ist. Hierzu kommt die Unfähigkeit des Gehens, endlich, wenn der Abscess unterhalb des Poupart'schen Bandes rückt, auch noch die Schwellung in der Hüftgegend. *Man versäume deshalb in keinem Fall, wenn die Erscheinungen einer Coxitis vorzuliegen scheinen, die Untersuchung der Brust- und Lendenwirbelsäule auf kyphotische Krümmung.* So wird man wenigstens gegen eine Verwechselung der Coxitis mit der Myelitis granulosa der Wirbelkörper und ihren Wanderabscessen gesichert sein. Was aber die übrigen Psoasabscesse betrifft, so muss man sich durch Betastung der Fossa iliaca, durch den mangelnden Schmerz bei Betastung der Hüftgelenkkapsel im Scarpa'schen Dreieck und bei Betastung des Trochanter major (der eine odere ander Schmerz fehlt bei Coxitis nicht, vgl. § 446), und im übrigen durch genaue Untersuchung zu helfen suchen. Wenn endlich auch die *Sacro-coxitis* (§ 360) als eine Krankheit bezeichnet wird, welche mit echter Coxitis verwechselt werden kann, so kann doch bei der grossen räumlichen Entfernung der Synchondrosis sacro-iliaca vom Hüftgelenk nur die oberflächlichste Untersuchung zu einer solchen Verwechselung Anlass geben.

§ 451. Die Coxitis Erwachsener.

Bei Erwachsenen sehen wir zuweilen die Coxitis ebenfalls in denselben Formen, wie bei Kindern, in Folge von Verletzungen des Gelenks oder von übermässigen Anstrengungen desselben eintreten. Ohne eine traumatische Ursache muss das Auftreten der gewöhnlichen Coxitis und besonders der Coxitis suppurativa immer den Verdacht erwecken, dass die Gelenkentzündung als Theilerscheinung einer miliaren Tuberculose aufzufassen ist. Solche Fälle sah ich schon mehrfach tödtlich verlaufen und durch die Obduction die vermuthete Miliartuberculose verificiren. Gegenüber diesen, zum Glück nicht allzu häufigen schweren Fällen der Coxitis bei älteren Individuen finden wir dann sehr häufig im höheren Alter die Panarthritis hyperplastica, die *Arthritis deformans* (§ 106, allg. Thl.) zu bedeutenderen, aber für das Leben ungefährlichen Störungen ausgeprägt. Nicht nur jede Schenkelhalsfractur — mag sie durch Callus oder durch Pseudarthrose heilen — führt zu hohen und höchsten Graden der Panarthritis hyperplastica (§ 439); sondern das Hüftgelenk nimmt auch ohne traumatische Reizung besonders früh und besonders häufig an der Poly-Panarthritis seinen Antheil. Der Gelenkkörper des Caput femoris bläht sich auf; seine Kugel nimmt eine mehr elliptische Form an und verliert zugleich die Regelmässigkeit der Gestaltung. Man pflegt den gewucherten Schenkelkopf mit dem Umriss eines Pilzschwammes zu vergleichen, und der Vergleich mit dem Kopf eines Champignons trifft zuweilen vollständig zu. Dann verdickt sich die Kapsel zu dicken Platten und treibt papilläre Auswüchse auf der Intima. Der Knorpel zerfasert zuerst an der Randzone der Gelenkflächen, dann aber auch in den centralen Theilen; er erfährt Abschleifungen durch die Bewegungen. Unter diesen Abschleifungen kann der früher aufgeblähte Kopf endlich atrophiren. Die Symptome, unter welchen sich die Panarthritis am Lebenden kennzeichnet, sind oft viel geringfügiger, als man aus den Befunden an der Leiche zu schliessen geneigt ist. Eine Behinderung der Extreme der Bewegungen im Gelenk, ein zuweilen deutlich hörbares Knarren bei denselben, Unfähigkeit, weitere Strecken zurückzulegen, in seltenen Fällen allerdings auch lebhafte Schmerzen, aber ohne Schwellung der ganzen Gelenkgegend und ohne Fieber, charakterisiren den Zustand. Ein Uebergang der Panarthritis hyperplastica zur Vereiterung des Gelenks gehört zu den seltensten Beobachtungen. Die Behandlung der Panarthritis kann, wenn man sich nicht auf die wenig wirksamen warmen Bäder und innere Mittel (Jodkali, salicylsaures Natron, Colchicum u. s. w.) beschränken will, mit *Carbolinjectionen* (pro die 1—2 Grm. einer 3—5 % Lösung) wirksamer geschehen, indem man lange Pravaz'sche Nadeln an der vorderen und hinteren Fläche des Schenkelhalses einsticht (vgl. § 453) und die Carbollösungen in die Nähe der Gelenkkapsel oder in die Gelenkkapsel selbst injicirt.

Es versteht sich von selbst, dass bei Erwachsenen nach Verknöcherung der Epiphysenlinie und Erlöschen des Wachsthums jene prädisponirenden Momente für die Coxitis mit primärer Ostitis wegfallen, welche ich für das kindliche Alter besonders hervorhob (§ 444). Während also die Coxitis Erwachsener, wenn sie nicht den Charakter der Panarthritis, wie eben beschrieben, trägt, als primär synoviale Entzündung aufzutreten pflegt, so darf doch dieser Gegensatz zwischen der Coxitis des kindlichen und des erwachsenen Alters nicht allzu scharf betont werden. Auch im kindlichen Alter kommen Fälle von primär synovialer Coxitis vor. Nehmen wir nun hinzu, dass die Polyarthritis synovialis (Rheumaticums articulorum) in ihrer chronischen und acuten Form (§ 104, allg. Thl.), dass die Pyämie und der Typhus, sowie analoge acute Fieber (§ 204, allg. Thl.) das Hüftgelenk ebenfalls befallen, so ergiebt sich für die Coxitis im weiteren Sinne des Worts eine Polymorphie, wie sie an keinem anderen Gelenk in noch bedeutenderer Ausprägung

gefunden werden kann. Aber trotz der Polymorphie der Coxitis, welche man weder leugnen, noch in praxi übersehen darf, ist es gestattet, die gewöhnliche Coxitis des kindlichen Alters mit dem in den §§ 444 bis 450 geschilderten Verlauf als den Typus der Hüftgelenkentzündungen zu betrachten, und deshalb darf sich auch die Untersuchung über Prognose und Therapie, um Wiederholungen zu vermeiden, ziemlich ausschliesslich mit dieser gewöhnlichen Kindercoxitis befassen.

§ 452. Die Sterblichkeit der Coxitis. Die functionelle Prognose der Coxitis.

Die Statistik über den Verlauf und die Ausgänge der Coxitis entbehrt noch, sowohl was die Zahl, als was die Art der Beobachtung betrifft, einer gesunden Basis, welche wir zur Klärung unserer therapeutischen Anschauungen so sehr wünschen müssen. Billroth hat aus der Züricher Klinik 62 Fälle zusammengestellt, von denen 11 vollkommen, 18 mit Störung der Gelenkfunction heilten, 33 ungeheilt blieben. Wenn schon diese Statistik kein grosses Vertrauen zu den heutigen therapeutischen Leistungen gegenüber der Coxitis giebt, so wird man der Sterblichkeitsstatistik für die Resultate der Coxitisbehandlung auch keine allzu tröstliche Seite abgewinnen können. Auf 150 Coxitiskranke 43 Todte, also 28 2/3 % Mortalität! Gewiss ist die Coxitis eine mörderische Krankheit. Wohl mag es noch für lange Zeit ein frommer Wunsch bleiben, dass eine Sterblichkeitsstatistik der Coxitis im Detail und mit Berücksichtigung der einzelnen Stadien geschaffen werde, damit man die Ursachen des tödtlichen Verlaufs besser kennen und die therapeutischen Hebel an dem richtigen Punkt mehr und mehr einsetzen lerne. Soviel wird indessen jeder Praktiker aus eigener Erfahrung sich sagen können: die eigentliche Gefahr der Coxitis beginnt erst mit dem zweiten Florescenzstadium derselben, d. h. mit der energischen Entwickelung der Synovitis granulosa, und der tödtliche Ausgang erfolgt fast ausnahmslos nach dem Eintritt der Eiterung, höchst selten (etwa durch Entwickelung der Miliartuberculose) schon vor derselben. Die nächsten Fragen, welche ich im therapeutischen Interesse von einer geläuterten Statistik beantwortet sehen möchte, sind folgende: wieviel Procent kommen im zweiten Florescenzstadium noch zur Heilung? wieviel Fälle von Coxitis suppurativa gelangen ohne operativen Eingriff zur Genesung? Ich erwarte, dass für die erstere Frage die Statistik noch immer einen erheblichen Procentsatz von Heilungen ergeben wird, und doch vielleicht einen geringeren, als man erwarten sollte; mehr als 50 % Heilungen würden mich überraschen. Von der zweiten Frage aber darf ich voraussetzen, dass sie mit einem procentischen Minimum beantwortet wird. Ich selbst kenne Geheilte mit zahlreichen Fistelnarben, welche nach jahrelangem Krankenlager doch noch zur Genesung gelangten; aber selbst diese Individuen, welche man übrigens nur sehr selten zu sehen bekommt, sind so lange nicht als definitiv geheilt zu betrachten, als nicht ihre Fisteln eine Reihe von Jahren definitiv geschlossen geblieben sind. Sehr häufig öffnet sich eine Fistel nach der andern wieder, und die Kranken, welche für einige Jahre als geheilt sich fühlten, gehen endlich doch noch an den Folgen der Coxitis, besonders an der amyloiden Degeneration der Unterleibsorgane zu Grunde. *Die Eiterung des Hüftgelenks ist*, wenn man die Fälle, in welchen ein einziger kleiner Abscess sich bildete und bald wieder schloss, also die Fälle von Minimalsuppuration in den Granulationen der Synovitis granulosa abzieht, *ein fast absolut tödtlicher Process*. Der Tod kann bei acuter Vereiterung des ganzen Gelenks sehr schnell durch das pyämische Fieber eintreten, und von besonderer Gefahr sind mir die Fälle erschienen, in welchen sich der Eiter nicht nur seine Wege im Terrain des Oberschenkels bahnte, sondern durch eine Oeffnung der Pfanne

unter das Periost und in das Bindegewebe der kleinen Beckenhöhle trat. In andern Fällen verlaufen mehrere Wochen vom Manifestwerden der Eiterung bis zum Tode, und dieser tritt, nachdem grössere Venenstämme thrombirten und die Thromben erweicht und abgebröckelt wurden, unter den Erscheinungen der eiternden Lungenmetastasen, der Pyaemia multiplex auf. Manche Coxitiskranke halten den ersten Sturm der Eiterung aus und gelangen in ein Reconvalescentenstadium, aus dem sich aber nur in den seltensten Fällen die wirkliche, definitive Genesung entwickelt. Die Reconvalescenz wird durch verschiedene tödtliche Erkrankungen, durch eine Eruption der Miliartuberculose, durch Meningitis cerebri miliaris, durch Pneumonien, amyloide Degeneration unterbrochen, oder sie geht unter langsamem Schwinden der Kräfte in die pyämische Phthisis, zum Tod durch Erschöpfung über.

Bei der functionellen Prognose der Coxitis handelt es sich theils um die Verkürzungen der Extremität, deren Ursachen wir in § 448 und § 449 kennen lernten und welche stets ein Hinken verursachen, soweit nicht eine erhöhte Sohle den Längenunterschied ausgleicht, theils aber um Beschränkung oder Aufhebung der Bewegung im Hüftgelenk, um *Contractur* und *Ankylose*. In Betreff der allgemeinen Ursachen der entzündlichen Contractur und Ankylose verweise ich auf §§ 111 und 112, allg. Thl. Das erste Florescenzstadium (§ 447) würde eine Contractur in mässiger Beugung und Abduction zurücklassen können; aber wenn in diesem Stadium die Entzündung heilt, so sind auch die Veränderungen der Synovialis meistens noch so geringfügig, dass die Bewegungen des Gelenks nicht wesentlich leiden, und das Hüftgelenk ziemlich beweglich und für den Gehakt tragfähig bleibt. Die entzündlichen Contracturen, welche wir zur Behandlung bekommen, gehören in den meisten Fällen der zweiten Florescenzperiode der Coxitis (§ 448) an, und wir finden den Oberschenkel in ziemlich bedeutender Beugung, Adduction und Rotation nach innen. Hierdurch leidet nun die Gehfähigkeit beträchtlich, und wenn die Kinder nach erloschener Entzündung überhaupt noch die Extremität auf den Boden aufsetzen können, so wird dieses nur durch eine bedeutende Verschiebung des Beckens mit der consecutiven Verkrümmung der Wirbelsäule möglich. Besonders auffällig ist die lordotische Krümmung der Lendenwirbelsäule, welche wieder durch eine kyphotische Haltung der Halswirbelsäule compensirt werden muss, und so sehen wir der Coxitis und der von ihr bedingten Contractur des Gelenks eine Verkrüppelung des ganzen Rumpfskelets folgen, eine zwergähnliche Verbildung der Wirbelsäule. In andern Fällen zieht der Geheilte vor, den in Beugung und Adduction befindlichen Oberschenkel nicht mehr in die perpendiculäre Richtung zu bringen und nicht mehr für den Gehakt zu benutzen; dann muss er auf zwei Krücken durch das Leben hindurch humpeln oder durch eine Stelze, welche am Becken ihre Stütze findet, einen schlechten Ersatz für die vernichtete Function der Extremität suchen. Ueber prophylaktische Verhütung der Contracturen und über Beseitigung der Contracturen vgl. § 454, über operative Behandlung der Ankylose § 465.

§ 453. Die Behandlung der Initialstadien der Coxitis.

Die Initialstadien bieten für die Behandlung noch ziemlich gute Aussicht des Erfolgs; doch ist zu bedauern, dass in vielen Fällen von Laien und Aerzten die Bedeutung der scheinbar geringfügigen Erscheinungen dieser Stadien unterschätzt und von manchen Aerzten die Behandlung der Coxitis mit ganz ungenügenden Mitteln begonnen wird, wie z. B. mit der Einreibung einer Salbe, einem hydropathischen Umschlag u. s. w.

Im ersten Initialstadium (§ 446), welches so unklare Erscheinungen zeigt,

dass man noch gar nicht sicher weiss, ob eine Coxitis wirklich entstehen wird, soll man mindestens sofort *Ruhe* verordnen und das Kind nicht mehr gehen lassen. Da in diesem Stadium für eine eigentliche Localbehandlung noch keine bestimmte Indication vorliegt, so kann man die Soolbäder, Malz- und Seesalzbäder in dieser Periode noch zur Anwendung bringen; für wichtiger halte ich eine kräftige, reichliche Ernährung, welche mit Leberthran und Eisenmitteln unterstützt werden kann, wie überhaupt im ganzen Verlauf der Coxitis, auch in ihren ferneren Stadien, die Bedeutung einer roborirenden Diät nicht zu unterschätzen ist.

Bei dem unscheinbaren und milden Auftreten der ersten Initialsymptome der Coxitis wird die ärztliche Anordnung, den Gehakt zu suspendiren, bei Kindern und Eltern häufig auf Widerspruch stossen. Um so bestimmter muss aber der Arzt auf dieser Anordnung bestehen, sobald eine wirkliche Empfindlichkeit des Gelenks und eine beginnende Behinderung seiner Bewegungen sich kund giebt (zweites Initialstadium). Zu diesem Zweck legte man früher oft einen Gypsverband an (nach den Regeln, welche § 440 für die Immobilisation bei Fractur aufstellte, von dem Fuss bis über die Crista ilei reichend); jetzt giebt man mit Recht der permanenten Gewichtstraction (§ 348, allg. Thl. und § 454) den Vorzug, weil dieses Verfahren die kranke Hüfte für die locale Behandlung (s. unten) frei lässt und viel bequemer für den Kranken und den Arzt ist. Nur bei sehr unruhigen Kindern ist der Gypsverband vorzuziehen. Wie bei der Anwendung des Tractionsverbandes für die Behandlung der Oberschenkelfractur (§ 440), so muss auch hier der Heftpflasterstreif bis zum Oberschenkel herauf gelegt und ein Gegenzug am oberen Bettrand angebracht werden.

Unsere Kenntnisse von der Entstehung der Coxitis aus primärer Myelitis granulosa (§ 444) drängen darauf, in der zweiten Initialperiode die energische Behandlung dieser Myelitis zu unternehmen. Erst das von mir eingeführte Verfahren der *intraarticulären* und *intraossealen Carbolinjection* (§ 44, allg. Thl.) gewährt in dieser Beziehung Aussicht auf einen Erfolg, an welchen man früher nicht denken konnte. Ich empfehle zu diesem Zweck, die Pravaz'sche Hohlnadel, eventuell ein etwas langes und mit mehreren Seitenöffnungen versehenes Exemplar derselben, am vorderen Rand des Trochanter einzustechen und bis auf den Schenkelhals zu führen. Auch vom hinteren und oberen Rand des Trochanter major aus kann man den Schenkelhals mit der Nadel erreichen. Sollte der Entzündungsherd im Knochen fehlen, so würde die Injection immerhin der Synovitis und Parasynovitis entgegen wirken. Sobald aber dieses einfache Verfahren sich als erfolglos erweist, so zögere ich nicht, die Hohlnadel an der Aussenfläche des Trochanter major einzustossen und durch die Corticallamelle in das entzündlich erweichte Gewebe der Markhöhle weiter zu führen. Wenn das Fehlen des Schmerzes bei Betastung des Trochanter major und die Schmerzhaftigkeit bei Betastung des Pfannenrandes andeuten, dass wahrscheinlich keine Myelitis des Collum femoris, sondern eine Myelitis der Beckenknochen der Coxitis zu Grunde liegt, so stosse ich eine lange Hohlnadel oberhalb des Trochanter an dem Acetabularrand in den Knochen ein. Auch hier zeigt sich, wie an anderen Orten, dass das Einstechen der Hohlnadel zugleich den Zwecken der Diagnose dient. Ist das Eindringen in die Knochensubstanz unmöglich, so fehlt auch wahrscheinlich die vermuthete Myelitis granulosa, und man darf auf die intraosseale Injection verzichten. Dringt die Nadel leicht ein, so ist das Verfahren der intraossealen Carbolinjection auch sicher indicirt gewesen und wird so lange fortgesetzt, bis die Sklerose des Knochens den Erfolg anzeigt und die Nadel nicht mehr eindringen lässt.

Es bedarf kaum der Erwähnung, dass ausser der intraossealen Carbolinjection auch die intraarticuläre und parasynoviale Carbolinjection für die ersten und für

die folgenden Stadien der Coxitis, mit Ausnahme der Coxitis suppurativa, das zutreffende antiphlogistische Mittel ist. Am leichtesten lässt sich die Hohlnadel von dem vorderen Rand des Trochanter major bis zur Gelenkkapsel oder in ihre nächste Nähe einstechen. Zuweilen steche ich auch von der Adductorengegend ein, wenn hier die Empfindlichkeit besonders gross ist; hier stehen freilich die dickeren Muskelpartien etwas im Wege. Leichte febrile Erscheinungen bilden sich in der Regel nach einigen Injectionen zurück, wobei nach Bedürfniss dieselben bald in den Schenkelhals, bald in die Weichtheile vorgenommen werden. Seitdem ich mich an diese Behandlungsmethode gewöhnt habe, erziele ich in der Regel bei nicht-suppurativer Coxitis schnelle und sichere Erfolge. *Auch der Coxitis gegenüber ist die Carbolinjection das sicherste antiphlogistische Mittel.* Ich verzichte deshalb auch jetzt auf Jodbepinselungen und Vesicatore, welche ich früher empfohlen habe, weil ich nichts besseres wusste. Auch die Behandlung mit Eisbeuteln und Eiscompressen, welche vielfach empfohlen wird, hat für die Initialstadien keine andere Bedeutung, als dass die Schmerzen vermindert werden; auf den Gang der granulirenden Myelitis wirkt diese Eisbehandlung nicht ein.

§ 454. Die Behandlung der Coxitis in den Florescenzstadien vor Beginn der Eiterung. Wirkung der permanenten Gewichtstraction.

Die perversen Stellungen der Extremität, welche sich von Beginn der Florescenz an mehr und mehr ausprägen, stellen uns eine weitere therapeutische Aufgabe. Die ersten, geringsten Grade der Beuge- und Abductionsstellung bedingen nur eine so geringe Difformität, dass auch eine Heilung der Coxitis in dieser Stellung mit Ankylose oder bedeutender Contractur nicht als Misserfolg zu betrachten ist. Sie erfordern also noch nicht dringend die Correction der Stellung. Aber gegen Schluss der ersten Florescenzperiode und ganz besonders in der zweiten Florescenzperiode bietet sich die beachtenswerthe Aufgabe, für eine solche Stellung der Extremität zu sorgen, dass nach Ablauf der Entzündung die definitive Stellung eine möglichst gute Tragfähigkeit der Extremität gestattet. Voraus bestimmen können wir nicht, ob der Ablauf der Coxitis noch grössere Bewegungsexcursionen im Gelenk zurücklassen wird, oder ob eine Contractur mit sehr beschränktem Excursionswinkel oder eine Ankylose aus der Coxitis hervorgeht. So müssen wir schon im ersten Florescenzstadium an diese Eventualitäten denken. Man könnte vielleicht glauben, dass die Correction der Stellung das Princip der Antiphlogose verletze, weil der Kranke ja die perversen Stellungen des Gelenks absichtlich zum Zweck der mittleren Entspannung der entzündeten Weichtheile und zur Milderung der Schmerzen einnimmt. Wir sehen aber, dass die perversen Stellungen, nachdem sie durch den Willen der Kranken eingeleitet wurden, bald über die mittleren Stellungen hinaus fortschreiten; und in diesem Falle verlieren sie ihren antiphlogistischen Werth, indem sie nur einen Theil der Kapsel und der umgebenden Weichtheile entspannen, dafür aber einen anderen einer um so bedenklicheren Spannung aussetzen. Deshalb lehrt auch die Erfahrung, dass die Correction einer hochgradigen perversen Stellung geradezu günstig auf den Verlauf der Entzündung, also direct antiphlogistisch wirkt.

Versuche, durch methodische Bewegungen während der floriden Coxitis die Beweglichkeit des Gelenks zu erhalten, dürfen nicht unternommen werden, denn jede Bewegung im Gelenk kann seine Entzündung steigern. Es giebt nur zwei Wege für die Correction der perversen Stellung, von denen man jeden mit Vortheil betreten kann: entweder muss man durch Gewichte auf dem Wege der permanenten Traction (§ 348, allg. Thl.) dem Oberschenkel eine gestreckte

Stellung allmählich geben, oder man kann in der Narkose manuell die Stellung corrigiren und dann sofort das erzielte Resultat, die Streckung des Oberschenkels zum Rumpf, durch einen Contentivverband sichern. Wir müssen die Verhältnisse beider Verfahren hier kurz erörtern; denn keines scheint mir entbehrlich und jedem kommen gewisse Vor- und Nachtheile zu.

Der permanente Gewichtszug (über seine Technik vgl. § 348, allg. Thl., und § 440) wurde von Ross (1854) für die Behandlung der Coxitis eingeführt und später besonders von Volkmann empfohlen. Anfangs überschätzte man den Werth des Verfahrens sehr, indem man glaubte, dass es die Entzündung wirksam bekämpfe; später wurde der Werth auf das richtige Maass zurückgeführt. Ob der permanente Gewichtszug am Hüftgelenk eine Diastase der Gelenkflächen und hierdurch eine Verminderung des intraarticulären Druckes bedingt (vgl. über die Wirkungen desselben Verfahrens am Kniegelenk § 478), steht noch nicht sicher fest. König, Paschen und Schultze glaubten durch Versuche am normalen Gelenk der Leiche diese Wirkung erwiesen zu haben; aber die Ergebnisse dieser Versuche sind nicht unanfechtbar. Morosoff, welcher, ähnlich wie es bei den früheren Versuchen geschah, eine Nadel in den Acetabularrand, eine zweite Nadel in den Schenkelhals einstach, dann aber noch die Ergebnisse des Gewichtszugs an gefrorenen Durchschnitten controlirte, fand 9—12 Pfund wirkungslos; bei nicht frischen Leichen bewirkten 20 Pfund eine Diastase bis zu $^1/_2$ Mm., 40—50 Pfund eine Diastase bis zu 1 Mm., welche durch noch höhere Gewichte nicht mehr vergrössert wurde. Hiernach ist die Diastase gering und Morosoff selbst hält es für zweifelhaft, ob am lebenden Menschen auch nur dieser Grad von Diastase erzielt werden könne.

Zu Gunsten der distrahirenden Wirkung der permanenten Traction kann man noch folgendes sagen. Wenn die Veränderungen der Synovitis das Ventil gelockert und zerstört haben, wenn der Kopf seine Kugelform eingebüsst und seinen genauen Contact mit der Pfanne verloren hat, dann darf man annehmen, dass der Extensionszug des Distractionsverbandes den intraarticulären Druck etwas vermindert, dass die Flächen des Entzündungsherdes durch den Zug von einander entfernt und damit eine geringe antiphlogistische Wirkung des Distractionsverfahrens gewonnen werde. Wichtiger ist die orthopädische Leistung der permanenten Traction. Jedenfalls immobilisirt das Extensionsgewicht, welches man nach Bedürfniss von 2 bis zu 5 Kgrm. anwachsen lassen kann, das Gelenk ziemlich vollkommen und hat vor der Correction in der Narkose den Vorzug einer sehr langsamen, aber stetigen und deshalb gewiss nicht irritirenden Wirkung. Ausgezeichnet ist die prophylaktische Wirkung des Tractionsverbandes, wenn entweder noch keine, oder nur eine sehr unbedeutende perverse Stellung sich gebildet hat; dann genügen wenige Pfunde, um dem Oberschenkel bei ruhiger Rückenlage seine gestreckte oder fast gestreckte Stellung zu erhalten. Auch bei vorgeschrittener Entwickelung der perversen Stellung erzielt der Extensionsverband zuweilen in wenigen Tagen einen überraschenden Effect, zuweilen freilich auch nach Wochen nur eine wenig befriedigende Wirkung. Dass die Heftpflasterstreifen bis zum Oberschenkel geführt und ein Contraextensionszug das Becken festhalten muss, wenn der Zug auf das Hüftgelenk wirken soll, wurde schon § 440 hervorgehoben. Bei Anwendung grosser Gewichte muss man sich daran erinnern, *dass zuweilen schon als Ergebniss einer bedeutenden und lange fortgesetzten Traction eine Dehnung der Bänder des Kniegelenks mit Störung des ganzen Gelenkapparates beobachtet worden ist.*

Während Volkmann eine antiphlogistische Wirkung durch Distraction, W. Busch eine solche durch den Wechsel der Contactpunkte dem Gewichtszug zuspricht, schätze ich nur seine stellungscorrigirende und fixirende Wirkung hoch

und versäume nicht, neben der Anwendung des Gewichtszuges *die schon im vorigen § beschriebenen Carbolinjectionen als eigentliches antiphlogistisches Mittel auch für die Behandlung der Florescenzstadien* zu empfehlen. Man muss dieselben gegenüber der gesteigerten Entzündung mit doppelter Energie, auch unter Benutzung von 5—8 % Lösungen, ausführen.

Bei wenig empfindlichem Gelenk, wenn die Entzündung an sich sehr mässig ist, oder wenn die acuten Entzündungsschübe vorüber sind, ist im allgemeinen das prompte, schnell wirkende *Verfahren der Stellungscorrection in der Narkose* vorzuziehen. Auch bei florider heftiger Entzündung müssen wir zu diesem Verfahren greifen, wenn die Correction durch das Verfahren der permanenten Traction sich als wirkungslos oder als wenig förderlich erweist. So hat z. B. bei sehr spitzwinkliger Beugung im Hüftgelenk, wobei das Knie der vorderen Bauchwand nahe anliegt, und bei sehr hochgradiger Adduction der permanente Tractionsverband keinen guten Angriffspunkt für seine Zugwirkung; denn unter diesen Umständen nimmt der Unterschenkel eine mehr rechtwinklige Stellung zur Horizontalebene des Bettes ein, und es ist fast unmöglich, bei dieser Stellung des Unterschenkels einen in horizontaler Richtung wirkenden Zug an demselben anzubringen. Dann kann man eventuell in der Narkose die Stellung so weit corrigiren, dass der Oberschenkel und der Unterschenkel sich in den stumpfen Winkel stellen und nun der permanente Tractionsverband das Werk vollenden kann, welches in der Narkose begonnen wurde. Ueberhaupt handelt es sich bei dem Hüftgelenk noch seltener, als bei dem Kniegelenk (vgl. § 485), um die Aufgabe, in der Narkose mit einem Mal die Correction bis zur gestreckten Stellung des Oberschenkels zu vollenden; solche Versuche würden bei florider Entzündung durch die neue Anfachung der Entzündung unangenehme Folgen haben können, und im andern Falle, bei fast erloschener Entzündung, sind die Widerstände oft so gross, dass man sich auch für das erste Mal mit einem halben Erfolg begnügen und das Verfahren noch ein oder einige Mal wiederholen muss. Die mechanischen Verhältnisse liegen für die manuelle Streckung im Hüftgelenk nicht sehr günstig. Wir brauchen allerdings nicht zu befürchten, dass wir, wie bei dem Kniegelenk, durch unvorsichtige Tractionen die Gelenkflächen zur Luxation bringen: aber wir können auch bei weitem nicht so gut das Becken fixiren, wie wir bei den manuellen Streckungen des Kniegelenks mit einem Griff der linken Hand den Oberschenkel fixiren können. Deshalb werden unsere streckenden Bewegungen bei perverser Stellung des Hüftgelenks mehr und mehr auf das an sich schon sehr bewegliche Becken übertragen und greifen nicht mit voller Kraft auf das Hüftgelenk ein. Die Handhabe für die Fixation des Beckens ist die Crista und die Spina anterior ossis ilei, der einzige prominente Knochenpunkt am Becken, an welchem die Hand wenigstens einigermaassen das Becken fixiren kann. Oft müssen wir die Fixation durch Bindenstreifen oder durch ein Handtuch unterstützen, welches über beide Spinae anter. sup. gelegt wird und das Becken auf der Ebene des Operationstisches festhält. Dann folgt die Anlegung des Gypsverbandes nach den im § 440 gegebenen Regeln, um die Correction der Stellung dauernd zu erhalten. Will man an Stelle des Gypsverbandes Schienenverbände vorziehen, so soll man die einfachsten vorziehen, z. B. die Lagerung in einer Bonnet'schen Drahtschiene (vgl. Fig. 162, § 345, allg. Thl.), welcher ein Drahtkorb für die Lagerung des Beckens angefügt ist.

In den letzten Jahren haben die Extensionsschienenapparate eine grosse Beachtung gefunden, welche besonders von amerikanischen Chirurgen construirt und empfohlen worden sind. Sie beruhen meistens auf dem Princip, analog dem permanenten Tractionsverband, Schleifen mit Binden- und Heftpflastereinwickelung an der Haut zu befestigen und dann, statt mit Gewichten, durch Schraubenwirkung

mittelst Stahlschienen, welche die Extremität umgeben, einen Zug an dem erkrankten Gelenk auszuüben, beziehungsweise dasselbe festzustellen. Der Apparat von Sayre für die Hüfte ist dem in Fig. 307 (§ 478) abgebildeten Apparat für das Kniegelenk analog, nur natürlich mit einem Beckengürtel oben um das Becken zu befestigen, während der untere Ring oberhalb des Kniegelenks liegt. Der Apparat von Taylor (1861), welchen ich in Fig. 300 wiedergebe, hat nicht nur in Amerika, sondern auch in Deutschland eine ausgedehnte und nicht unverdiente Verbreitung gefunden. Biesenthal hat seiner Construction und Anwendung eine eigene Schrift gewidmet. Er hat den Vorzug vor dem Apparat Sayre's, dass er den Zug mehr vertheilt und besser das Gehen des Kranken gestattet. Mit diesem Taylor'schen Apparat ist es indessen ähnlich gegangen, wie mit dem Verfahren der permanenten Traction; man hat seine Wirkungen weit überschätzt. Ich halte es für eine Verirrung chirurgischer Auffassung, wenn man kritiklos für jeden Fall von Coxitis einen „Taylor" verordnet, wie dieses leider in den letzten Jahren wohl geschehen ist. Niemals leistet der Apparat mehr als Fixation und vielleicht etwas Distraction; er kann und darf nicht mehr sein, als eine Beihülfe in der Behandlung der Coxitis, und zwar besonders nur für die leichteren Fälle. Uebrigens sind in Amerika noch die ähnlichen Apparate von Davis, Bauer, Washburn, Hutchinson verbreitet. Einfachere Apparate ähnlicher Wirkung construirten Hugh Owen Thomas und Isslai. Dass die Kinder mit dem Apparate herumgehen können, ist allerdings ein Vortheil, welcher aber doch nicht unmittelbar auf den Gang der Entzündung wirkt. Für klinische und poliklinische Praxis steht der Preis der Apparate und das mangelnde Verständniss des Publicums für eigene Handhabung und Ueberwachung der Anwendung hindernd im Wege.

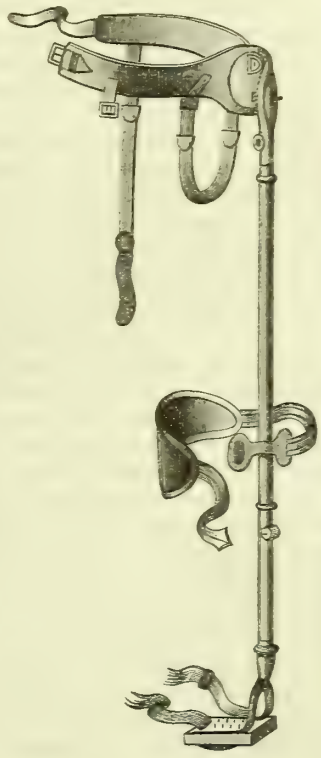

Fig. 300.
Taylor's Apparat zur Behandlung der Coxitis.

§ 455. Die Frühresection zur Behandlung der Coxitis.

Die Frage der operativen Indicationen liegt hier etwas einfacher, als beispielsweise am Kniegelenk, weil wir die Concurrenz zwischen Amputation und Resection bei der Coxitis kaum zu berücksichtigen haben. Die *Drainirung des Hüftgelenks bietet* bei der tiefen Lage und der Form des Hüftgelenks *keine Aussicht auf Erfolg* (vgl. dagegen Drainirung des Kniegelenks § 490). Noch weniger nützt eine Entleerung des Eiters durch einfache Incision und Punction. Die Amputation bei Coxitis könnte in nichts anderem bestehen, als in der Exarticulatio femoris, und in die Lappen, welche wir bei Ausführung dieser Operation zu bilden hätten, würden wir noch die erkrankten Weichtheile in der Umgebung des Gelenks aufnehmen müssen. Die Gefahr der Exarticulation (§ 466) ist anerkannt sehr gross und wird es bei der unumgänglichen Grösse der Wundfläche, bei der Grösse und Zahl der zu trennenden Gefässe auch für die Zukunft bleiben. Nicht minder gross,

als die Gefahr für das Leben ist die Verstümmelung des Kranken im Falle der Heilung. Nur eine sehr ausgedehnte und schwere Erkrankung des Femurschaftes mit gleichzeitiger Coxitis kann noch zur Exarticulatio femoris bestimmen.

So bleibt die *Resectio coxae* als einzige Art der operativen Behandlung der Coxitis übrig. Hier stellt sich nun die Frage: Wann sollen wir reseciren? *Ich halte die Resection des Hüftgelenks bei Coxitis für indicirt, sobald eine ausgedehnte Eiterung des Gelenks sich manifestirt, oder sobald der Verlauf lehrt, dass der Ausgang in Eiterung nicht mehr verhütet werden kann.* Der Inhalt dieses Satzes steht in mehr oder minder vollständiger Uebereinstimmung mit den Ansichten mehrerer neuer Schriftsteller über Coxitis, welche in ähnlicher Weise die relativ frühe und häufige Ausführung der Resection empfohlen haben; besonders sind Fock, A. Eulenburg (Bardeleben) und Leisrink als Lobredner der Resection zu nennen. Zu diesen sind neuerdings, und zwar mit besonderer Hervorhebung des Werthes der frühen Resection, v. Wahl und Bidder getreten.

Von den Abscessen des Hüftgelenks, welche man wegen ihres Verlaufs wohl auch als Senkungsabscesse bezeichnet hat, wurde und wird auch heute noch von einigen Chirurgen der Satz aufgestellt: man dürfe sie nicht mit dem Messer eröffnen und müsse ihre Eröffnung der Natur überlassen. Der Satz war in der Erfahrung begründet, dass die Fälle nach der künstlichen Eröffnung des Abscesses häufig schnell, zuweilen langsam zum Tode verlaufen. Indem man dieser Noli tangere-Doctrin folgte, vermied man, durch ein persönliches Eingreifen die Verantwortung für den ungünstigen Verlauf zu übernehmen. Der Verlauf blieb aber deshalb doch ungünstig, wenn auch „die Natur" den Abscess öffnete. In beiden Fällen kommt es nicht zu einer Heilung, weil die einfache Oeffnung des Abscesses fern vom Gelenk keine genügende Entleerung des Eiters schaffen kann, weil der eigentliche Krankheitsherd von der Eröffnung der Haut ganz unberührt bleibt, weil endlich in vielen Fällen unheilbare Krankheitsherde der Knochensubstanz, z. B. *centrale Nekrose im Schenkelhals und Schenkelkopf*, oder auch Nekrose des Gelenkknorpels u. s. w. in der Tiefe liegen. So müssen die Kranken, mag die Natur, oder mag das Messer eine Oeffnung für den Abscess in den Hautdecken geschaffen haben, entweder durch acute Verjauchung des Gelenks und der Abscesshöhle, oder durch langsam consumirende Eiterung getödtet werden. Jene alte Doctrin, welche freilich noch heute von den Lehrbüchern reproducirt und vielleicht noch für einige Zeit von einzelnen Chirurgen weiter cultivirt werden wird, schützt nur den Arzt vor der persönlichen Verantwortlichkeit, aber sie schützt nicht den Kranken vor dem Tode. Ich kehre die Noli tangere-Doctrin der Hüftgelenkabscesse geradezu um: jeder grosse Hüftgelenkabscess muss möglichst früh geöffnet werden, aber er muss bis in seine tiefsten Tiefen frei geöffnet werden; er muss so geöffnet werden, dass auch aus der Synovialis der Eiter frei abfliessen kann, und mit dieser Eröffnung müssen eventuell die schwer erkrankten Knochenpartien mit entfernt werden, damit auch das letzte Hinderniss für die spätere Heilung weggeräumt wird. *Deshalb muss jeder grosse Hüftgelenkabscess geöffnet werden durch die Resection des Gelenks.*

Wer vielleicht eine einzige eiternde Fistel des Hüftgelenks noch nicht als Indication zur Resection anerkennen will, der sollte doch wenigstens nicht verkennen, dass *in der Multiplication der Fisteln bei partieller Vereiterung der Synovitis granulosa des Hüftgelenks eine weitere dringende Indication zur Resection vorliegt.* Es ist gewiss nicht richtig, die Resection aufzuschieben, bis sich neben der dritten Fistel noch ein weiteres halbes Dutzend von Fisteln gebildet hat. Man würde dadurch den Kranken der Gefahr der Tuberculose, der amyloiden Degeneration und der suppurativen Phthise ungebührlich lange aussetzen

und ihn dasjenige Maass von Kräften verlieren lassen, dessen er zur Heilung der Resectionswunde unumgänglich bedarf. Vereinzelte Erfahrungen, nach welchen Kranke mit vielen Hüftgelenkfisteln auch nach Jahren noch immer am Leben sind, beweisen nichts gegen die Richtigkeit der hier dargelegten therapeutischen Anschauung; und die seltensten Fälle, in welchen nach langjährigem Bestand der Fisteln doch noch eine wirklich definitive Heilung mit Schluss derselben erfolgt, beweisen nur durch das endliche Resultat, dass auch bei ihnen die Resection der bessere Weg zur Heilung gewesen sein würde.

In dem Satz, in welchem ich die Indication zur Frühresection bei Coxitis oben präcisirte, wurden auch die Fälle als Indication bezeichnet, *in welchen der Verlauf lehrt, dass der Ausgang in Eiterung nicht mehr verhütet werden kann.* Dies bezieht sich besonders auf die Fälle von schnell entwickelter, mit intensiver Parasynovitis complicirter Synovitis granulosa (§ 444). Die Schwellung und Empfindlichkeit des Gelenks nimmt in wenigen Wochen bedeutend zu, und diese Wochen genügen zu gleicher Zeit, uns den Beweis zu liefern, dass wir mit unserer rationellsten Therapie, Gypsverband und permanente Extension, Eisbeutel und Carbolinjectionen gegen den weiteren, schlimmen Verlauf der Coxitis zur Eiterung einen hoffnungslosen Kampf kämpfen. Bleibt die Behandlung erfolglos, so steigt das Fieber langsam und hält sich etwa zwischen 38,5—39,5°; noch fühlen wir keine Fluctuation und noch ist wirklich an keiner Stelle, wie uns auch die Resection zeigt, eine Eiterung eingetreten. Aber wohl finden wir die Höhle des Gelenks mit sehr weichen Granulationen ausgefüllt, das parasynoviale Gewebe ödematös infiltrirt, und dann meistens auch in der Knochensubstanz einen grösseren Herd von Osteomyelitis granulosa. Ich bin nun der Ansicht, dass ein weiteres Zuwarten in solchen Fällen, bis die Eiterung wirklich manifest wird, für die Prognose der Operation den erheblichsten Schaden bringt. Gerade von diesen Fällen habe ich den bestimmten Eindruck gewonnen, dass sie sehr häufig vor Eintritt der Eiterung mit allgemeiner Tuberculose sich compliciren; und diese hohe Gefahr glaube ich für manche Fälle durch die Resection beseitigen zu können. Nicht leugnen will ich, dass für den Anfänger in der chirurgischen Praxis die Bestimmung solcher Fälle, in denen die Eiterung später unvermeidlich eintritt, aber doch noch nicht eingetreten ist, recht schwierig sein wird.

§ 456. Contraindicationen gegen die Behandlung der Coxitis durch Resectio coxae. Sterblichkeit nach Resectio coxae.

Contraindicationen gegen die Resection können durch den deutlichen Nachweis solcher Complicationen gegeben werden, welche an sich tödtlich sind und eine Correction durch die Resection nicht mehr erfahren können. Die Ausdehnung der Eiterung glaube ich, auch wenn sie bis zum colossalsten Umfang angewachsen ist, nicht als absolute Contraindication betrachten zu sollen; so kann ich einen vollkommenen Erfolg der Resection nachweisen, welche ich bei einer vom Hüftgelenk bis zur Gegend des Kniegelenks fortgeschrittenen Eiterung unternahm. Die Resection muss alsdann durch weitere Incisionen am Oberschenkel ergänzt werden, und gewiss ist die Prognose in solchen Fällen trüber, als in denen, in welchen wir schon vor Beginn der weithin verlaufenden Senkungen des Eiters operiren konnten. Die Perforation des Eiters durch den tiefsten Punkt der Pfanne in die Höhle des kleinen Beckens, welche voraussetzt, dass die Knochensubstanz des Acetabulum durch die Osteomyelitis granulosa zerstört wurde, ist eine sehr unangenehme Complication, und, wenn irgend möglich, sollte man die Resection nicht so lange aufschieben, bis diese Perforation sich entwickelt hat. Man erkennt sie aus der ödematösen und fibrösen Infiltration des Beckenbinde-

gewebes und aus der hohen Empfindlichkeit der Innenwand des kleinen Beckens, welche man bei mageren Individuen von oben her palpiren kann. Zuweilen fühlt man auch die Fluctuation oder man hat schon Fisteln in der vorderen Bauchwand vor sich, welche zur Innenwand des kleinen Beckens, resp. dem Acetabulum führen. Die Prognose der Resection verschlechtert sich durch diese Complication bedeutend, aber deshalb bleibt doch die Resection der einzige Versuch zur Rettung des Lebens. Man muss nach der Resection entweder durch Erweiterung der Oeffnung im Acetabulum oder durch Incisionen in die vordere Bauchwand, eventuell mit Drainage, für den Eiterabfluss aus der Höhle des kleinen Beckens Sorge tragen.

Als örtliches Leiden kann die Coxitis so furchtbar sich entwickelt haben, wie es nur möglich ist, ohne dass wir deshalb absolut auf die Resection und mit ihr auf die letzte Möglichkeit zur Erhaltung des Lebens verzichten müssen. Wir reseciren dann mit schwerem Herzen und trüben Aussichten; aber wir reseciren, und können, wie v. Thaden hervorhebt, in den verzweifelten Fällen wenigstens noch so viel erzielen, dass die Schmerzen gemildert werden, und dem Kranken eine Art von Euthanasie gegeben wird. Leider trüben die allgemeinen Complicationen der Coxitis die Prognose viel mehr, als die localen. Unter ihnen verdienen die amyloide Degeneration der Unterleibsorgane und die allgemeine Tuberculose besondere Beachtung. Von einer beginnenden amyloiden Degeneration kann man noch hoffen, dass sie nach der Resection sich zurückbildet: cessante causa cessat effectus. Fortgeschrittene amyloide Zustände sollten wohl als absolute Contraindication gegen jeden Eingriff betrachtet werden. Wir können nichts mehr leisten, wenn die Milz um einige Zoll vergrössert ist und die amyloide Darmschleimhaut unstillbare Diarrhöen veranlasst, und selbst bei beginnender amyloider Degeneration wird der Versuch der Resection nur noch in einzelnen Fällen zum Ziele führen. Noch schlimmer steht es um die allgemeine Tuberculose. Wir würden manche Hüftresection unterlassen müssen, wenn wir die Diagnose der beginnenden allgemeinen Tuberculose mit grösserer Sicherheit stellen könnten. Ein diffuser Bronchialkatarrh, eine Bronchitis capillaris von längerem Bestand, sowie hohe Abendtemperaturen, welche von den örtlichen Störungen des Gelenks nicht hinlänglich motivirt werden, geben wohl den Verdacht einer beginnenden allgemeinen Tuberculose, aber sie stellen die Diagnose nicht fest. Wie bei den Knieresectionen, welche ich ausführte, so war es auch bei meinen Hüftresectionen fast ausnahmslos die allgemeine Tuberculose, welche meine Erfolge störte.

Mit Uebergehung der älteren statistischen Nachrichten von dem Erfolg der Resectio coxae (Fock, A. Eulenburg), welche nicht fehlerfrei waren und eine zu günstige Sterblichkeitsziffer aufweisen, theile ich zunächst die Zahlen von Leisrink mit. Derselbe zählt auf 176 Resectionen des Hüftgelenks, welche wegen Coxitis ausgeführt wurden, 105 Todesfälle (63,6 %).

Von den 105 Todten starben 24 = 22,8 % an accidentellen Wundkrankheiten (wohin besonders Pyämie, Septikämie, Diphtheritis gerechnet werden), 23 = 21,8 % an Erschöpfung, 12 = 11,5 % an Phthisis, 3 = 2,8 % an Durchfällen, 8 = 7,5 % an Amyloid, 4 = 3,6 % an fortschreitender Caries. Wahrscheinlich ist die Ziffer der an Phthisis (d. h. Tuberculose) Gestorbenen zu klein und werden manche Fälle der an „Erschöpfung“ Gestorbenen wohl auf Tuberculose zu beziehen sein. Eine neuere Statistik lieferte Jacobsen; sie umfasst 250 Fälle mit 58,4 % Sterblichkeit. Da Jacobsen die Statistik Leisrink's mit benutzte, so ist vielleicht der Schluss nicht unberechtigt, dass man angefangen hat, in den letzten Jahren bessere Ergebnisse zu erzielen. Von Interesse ist der Versuch Jacobsen's, das Resultat der Resection mit dem Resultat der nicht-operativen Behandlung der eitrigen Coxitis zur Vergleichung zu bringen. Zu diesem Zwecke wurden

aus den Kopenhagener Hospitälern 63 Fälle der letzten Kategorie zusammengestellt, von welchen 26,98 % geheilt wurden und 73,2 % starben. Auch die Fälle von Hüftgelenkeiterung, welche nach den neueren Principien (Immobilisation, Gewichtsextension und antiseptische Behandlung der Abscesse) behandelt wurden, zeigten keine geringere Sterblichkeit. So ist auch nach dieser Statistik der relative Werth der Resection bei Behandlung der Coxitis suppurativa klar erwiesen. Ich möchte annehmen, dass die Resectionen, welche wegen nicht scrofulös-granulirender, beziehungsweise tuberculöser Coxitis unternommen werden, schon jetzt eine sehr niedrige Sterblichkeitsziffer (vielleicht nur 20 % oder noch weniger) ergeben, während bei Resection wegen scrofulös-tuberculöser Coxitis die Recidive der Krankheit in der Resectionswunde (vgl. § 464) eine Sterblichkeit von nicht viel weniger als 50 % ergeben. Der Tod erfolgt in den letzteren Fällen fast immer durch Tuberculose der Lungen und anderer Organe.

Ueber Methodik, Nachbehandlung und functionelle Leistung der Resectio coxae vgl. §§ 462—464.

§ 457. Die Contracturen des Hüftgelenks und ihre Behandlung.

Von allen Kategorien der Hüftgelenkscontracturen nehmen nur die entzündlichen Contracturen, welche schon in § 454 Erwähnung fanden, unser Interesse und unser genaues Studium in Anspruch. Cicatricielle Contracturen mag es immerhin geben, obgleich die Verletzungen der Hüftgelenksgegend sehr viel seltener sind, als die Verletzungen an den peripheren Theilen der Extremität, und obgleich es gewiss der Narbencontraction schwer fallen wird, das Gewicht der ganzen Extremität zu überwinden und z. B. bei ruhiger Rückenlage im Bett durch eine Verletzung an der Beugeseite des Gelenks eine Beugecontractur des Gelenks hervorzubringen. Ich kann über die eigentlichen narbigen Contracturen des Hüftgelenks nichts weiter aussagen, als dass ich bis jetzt keinen Fall gesehen habe. Die Muskeln spielen zwar für die Entstehung mancher Hüftgelenkscontractur eine nicht unbedeutende Rolle, stehen aber doch fast immer, wie ich zeigen werde, unter dem Einfluss der primären Entzündungserscheinungen in dem Gelenk und in seiner Umgebung. Myogene Contracturen durch Paralyse entstehen am Hüftgelenk sehr selten; ich habe nur einige Fälle derselben bei allgemeiner Lähmung der unteren Extremitäten mit Beugestellung beider Hüften gesehen. Es fehlt demnach das Seitenstück zu dem Pes equinus paralyticus (§ 522), nicht nur aus dem einleuchtenden Grunde, dass die „essentielle“ Paralyse des kindlichen Alters die Muskeln des Hüftgelenks ganz oder zum grösseren Theil intact lässt, sondern auch noch aus dem einfachen Grunde, dass die Schwere der Extremität die Stellung des Oberschenkels selbst im günstigen Sinne corrigiren und denselben in ziemlich gestreckter Stellung erhalten wird. Congenitale Contracturen endlich kommen im pathologischen Sinne am Hüftgelenk ebenfalls nicht zur Beobachtung; nur eine physiologische relativ kurze Entwickelung der Beugemuskeln des Hüftgelenks sehen wir bei den meisten Neugeborenen. Sie ist von der permanent gebeugten Stellung des Hüftgelenks während der letzten Fötalmonate abhängig und corrigirt sich im extrauterinalen Leben durch die Streckbewegungen, welche besonders bei dem Erlernen des Gehens mehr und mehr geübt werden. Nur eine congenitale Störung des Hüftgelenks von erheblicher pathologischer Bedeutung beobachten wir nicht selten, nämlich die congenitale Luxation (vgl. § 458).

Ausser den Contracturen durch Coxitis sind noch *Contracturen durch paraarticuläre Entzündungen* und Eiterungen zu nennen. Hierher gehören die Contracturen durch Psoasabscesse, welche schon § 450 Erwähnung fanden, ferner durch Drüsenabscesse in der Schenkelbeuge und endlich durch paraarticuläre Entzündungen aller Art, mögen sie mit den Schleimbeuteln, den Muskeln oder dem

Bindegewebe in der Umgebung des Hüftgelenks zusammenhängen; auch sie werden gelegentlich zu den verschiedensten Contracturen des Hüftgelenks Veranlassung geben können. In den meisten Fällen wird diese myogen-entzündliche Contractur mit dem Erlöschen der bedingenden paraarticulären Entzündung wieder verschwinden, und es kommt ihr also mehr eine diagnostische, als eine prognostische Bedeutung zu. Nur selten werden narbige Schrumpfungen in dem paraarticulären Gewebe die Contractur des Gelenks permanent zu machen suchen; und die Regeln, nach welchen man sie und eventuell die Contractur zu bekämpfen hat, weichen nirgends von den allgemeinen Regeln des § 117, allg. Thl. ab, so dass eine weitere Erörterung der Therapie hier unterbleiben kann.

Bei den *Contracturen, welche durch Coxitis* entstehen, ist die prophylaktische Therapie, wie sie bei florider Coxitis geübt werden muss und schon § 454 beschrieben wurde, von der grössten Bedeutung. Wir dürfen uns wohl durch die Höhe der Entzündung bestimmen lassen, die Correction langsam vorzunehmen oder auch um einige Wochen aufzuschieben; überall aber sollen wir noch im Verlauf der Entzündung dem Oberschenkel diejenige Stellung geben, welche ihn später befähigt, dem Rumpf als Stütze zu dienen, also eine gestreckte, oder sehr wenig gebeugte Stellung. Ein Versäumniss in dieser Beziehung ist bei dem Hüftgelenk noch unangenehmer, als am Kniegelenk. Dort gelingt es, durch das Verfahren der brüsken Streckung in der Narkose auch festere fibröse Contracturen durch manuelle Kraft zur Lösung zu bringen (§ 485); bei dem Hüftgelenk liegen die Angriffspunkte für die manuelle Streckung in der Narkose so schlecht, dass das Verfahren bei festeren fibrösen Contracturen nur mangelhafte Erfolge giebt (vgl. § 454). Mit Maschinen und mit ihrer Wirkung steht es auch nicht besser, weil dieselben die gleiche Schwierigkeit zu überwinden haben und weil nun einmal in der anatomischen Form des Beckens die Schwierigkeit begründet ist. Ich ziehe deshalb auch für das Hüftgelenk den Gebrauch der Hände zur Streckung der Contracturen dem Gebrauch der Maschinen vor. An der Crista und Spina ossis ilei muss die linke Hand das Becken zu fixiren suchen, während die rechte Hand den Oberschenkel umfasst und zu strecken sucht. Bei myogenen Contracturen kann man den Widerstand der gespannten Muskeln, wenn es nothwendig erscheint, durch *Tenotomie* (z. B. des M. tensor fasciae latae, des M. sartorius u. s. w.) beseitigen. Ueber Tenotomie vgl. die allgemeinen Regeln § 278 allg. Thl.

Bei den bedeutenden Contracturen des Hüftgelenks beobachten wir gewöhnlich eine Complication mit consecutiven Contracturen des Kniegelenks. Die Beugestellung des Hüftgelenks führt durch die Kürze der M. M. biceps, semimembranosus und semitendinosus zu einer Beugestellung des Kniegelenks, welche der Kranke um so williger einnimmt, weil im andern Falle der Unterschenkel in die Luft hinein ragen und jeder Unterlage beim Liegen entbehren würde. Während die Beugestellung im Hüftgelenk definitiv wird, gehen auch die genannten Muskeln durch die dauernde Annäherung ihrer Insertionspunkte eine nutritive Verkürzung ein und machen so die secundäre Contractur des Kniegelenks zu einer definitiven. Gelingt nun die Correction der Hüftcontractur, so gewinnt dadurch auch das Kniegelenk schon eine mehr gestreckte Stellung. Es kann aber doch nothwendig werden, dass man die verkürzten Muskeln in der Narkose besonders dehnt und also das Verfahren der manuellen Streckung gleichzeitig auf das Hüft- und auf das secundär ergriffene Kniegelenk anwendet. Jedenfalls verdienen die secundären Kniecontracturen bei Coxitis in der Therapie berücksichtigt zu werden.

Ueber die operative Behandlung sehr fester Contracturen und der Ankylosen des Hüftgelenks vgl. § 465.

§ 458. Die congenitale Luxation des Hüftgelenks.

Fast alle anatomischen Untersuchungen, welche bisher über congenitale Luxationen angestellt wurden, beziehen sich auf das Hüftgelenk. Dieser Umstand beweist die relative Häufigkeit der congenitalen Luxationen dieses Gelenks; aber meine Erfahrungen in der Praxis sprechen auch für die absolute Häufigkeit der interessanten Krankheit, indem ich bisher eine viel grössere Zahl von congenitalen Luxationen des Hüftgelenks am Lebenden beobachtete, als die Zahl der entzündlichen und traumatischen Luxationen beträgt, welche an demselben Gelenk zu meiner Kenntniss gekommen sind. Fast immer entspricht die angeborene Luxation einer Luxatio iliaca (§ 434); doch wurde in vereinzelten Fällen auch eine Luxatio suprapubica (Tillmanns) beobachtet. Für die congenitalen Luxationen liegen zwei Möglichkeiten vor: entweder findet die Spaltbildung an einer anomalen Stelle oder unter anomalen Verhältnissen statt, so dass z. B. bei der angeborenen Luxation des Hüftgelenks von dem ersten Moment der Existenz des Gelenks an schon der Femurkopf nicht mit dem Acetabulum, sondern mit einem andern Theil des Beckens, z. B. der hinteren Fläche des Os ilei, in Berührung stand — oder die Spaltbildung erfolgt in normaler Weise und der Kopf wurde später durch irgend welche Kräfte von der normalen Stelle, dem Acetabulum, entfernt und auf die hintere Fläche des Os ilei gestellt. Der Scharfsinn der Beobachter früherer Zeiten hat sich besonders abgemüht, um solche dislocirende Kräfte aufzufinden, weil man nun einmal der Vorstellung Raum gab, es müsse die congenitale Luxation in ähnlicher Weise wie die traumatische oder die entzündliche Luxation zu Stande kommen.

So nahm man an, dass congenitale Störungen der Centralnervenapparate zu Störungen im Gleichgewicht der Muskelgruppen führen könnten, und dass dann die überwiegende Muskelgruppe schon in den frühesten Zeiten der Entwickelung das eine Gelenkende von dem andern entferne (J. Guérin). Es ist nicht zu leugnen, dass ziemlich früh — oft schon zu Ende des ersten oder zu Anfang des zweiten Lebensjahres, d. h. zu der Zeit, in welcher die congenitalen Luxationen zuerst zur ärztlichen Cognition kommen (§ 459) — schon Muskelstörungen, Paresen einzelner Muskelgruppen existiren. Trotzdem ist es für die meisten Fälle mehr als wahrscheinlich, dass diese Paresen erst secundär nach der Geburt entstehen; denn einmal fehlt bei den meisten Kindern jede Spur einer intrauterinalen Erkrankung der centralen Nervenapparate, welche eine primäre Muskelerkrankung erklären könnte, und dann begreift sich eine secundäre Parese der einen oder anderen Muskelgruppe sehr einfach. Sobald das Kind das luxirte Gelenk in einer bestimmten Richtung gebrauchen will, wird es die eine Muskelgruppe zur Correction der Stellung mehr anstrengen, als die andere, deren Contractionen die pathologische Stellung nur noch steigern würden. Die letztere wird alsdann in ihrer Entwickelung zurückbleiben. In richtiger Erkenntniss des späteren Auftretens der Muskelparesen, welche die congenitalen Luxationen begleiten, hat dann Verneuil die Meinung geäussert: die sogenannten congenitalen Luxationen seien gar nicht congenital, sondern sie entständen erst nach der Geburt durch die paretische Insuffienz einzelner Muskelgruppen, sie seien erworbene Störungen von myopathischem Charakter. Auch diese Ansicht, welcher sich neuerdings Dally anschliesst, ist irrthümlich; denn der pathologisch-anatomische Befund der congenitalen Luxation spricht mit Bestimmtheit für die Entstehung derselben in frühen fötalen Perioden.

Auf Grund eines von ihm untersuchten Präparates erklärt Tillmanns die Entstehung der Luxatio congenita aus einer abnorm starken Entwickelung des Lig. teres, indem hierdurch der Kopf aus der Pfanne verdrängt würde. Ferner

stellte man die Behauptung auf, dass ein Hydrarthrus der Gelenke ihrer congenitalen Luxation vorausginge, welcher zu einer Auflockerung der Bänder und endlich zu einem Auseinanderweichen der Gelenkflächen führe. Dieser Behauptung steht die Thatsache gegenüber, dass noch nie ein Hydrarthrus von intrauterinaler Entstehung beobachtet wurde, wie man nach den uns bekannten Ursachen des Hydrarthrus wohl begreifen kann, und dass an keinem Präparat von congenitaler Luxation die Zeichen einer Entzündung, einer Synovitis serosa aufgefunden worden sind. Ebenso wenig wie die congenitalen Luxationen einen entzündlichen Charakter zeigen, ebenso wenig kommt ihnen eine traumatische Entstehung zu. Man hat wohl auch behauptet, dass inter partum durch die Contractionen des Uterus, durch die Hand der Hebamme oder des Geburtshelfers oder durch die geburtshülflichen Instrumente eine congenitale Luxation entstanden sei. Das ist einfach deshalb unmöglich, weil in dieser Lebensperiode wegen Elasticität der Bänder eine Luxation nicht einmal an der Leiche hergestellt werden kann.

Die anatomische Untersuchung an Präparaten lehrt folgendes: An der Stelle, wo das Hüftgelenk, beziehungsweise die Pfanne sein sollte, findet man nur eine seichte Grube, welche der knorpeligen Verschmelzung des Os ilei, des Os ischii und des Os pubis entspricht. Dagegen findet man an der hinteren (äusseren) Fläche des Os ilei eine flache Acetabulargrube, welche den ebenfalls flachen Kopf des Femur unvollkommen umfasst. In anderen Fällen fehlt freilich auch dieser Versuch einer Gelenkbildung und der Femurkopf steht frei und stark abgeplattet auf der Aussenfläche des Os ilei. In dem hier angeführten Fall — es ist der überwiegend häufigste — fehlen dann auch Difformitäten des Beckens nicht, welche aber als Folgezustände der bestehenden Luxation aufgefasst werden können. Die unteren Abschnitte der Extremität sind dagegen meistens gut und normal in ihren Formen entwickelt. Wenn freilich neben einer Anenkephalie oder bei einer grossen Enkephalocele oder Spina bifida auch eine congenitale Luxation der Hüfte vorliegt, dann pflegen auch angeborene Contracturen des Kniegelenks und des Fusses, z. B. Klumpfussbildungen, vorzuliegen (Cruveilhier); aber keineswegs sind die letzteren Folgezustände der ersteren. Alle diese Störungen zusammen werden vielmehr von der Störung des Centralnervenapparates gleichmässig beherrscht; der bewegungs- und empfindungslose Fötus ist allen Einflüssen, welche während seiner Entwickelung auf eine perverse Stellung der Extremitätenabschnitte hinarbeiten, hülflos überlassen.

Ob die Annahme Dollinger's, dass eine zu frühe Verschmelzung der drei Beckenknochen im Acetabulum die Ursache der Luxatio congenita sei, zutrifft, muss noch dahin gestellt bleiben. Wahrscheinlich fällt die Entwickelung der luxirten Stellung des Femur zu dem Becken in die ersten Fötalmonate. Dupuytren betrachtet das doppelseitige Vorkommen der Luxation als die Regel, während Bayer unter 29 Fällen nur 13 doppelseitige fand. Bei Knaben ist die angeborene Hüftluxation viel seltener als bei Mädchen.

§ 459. Die Diagnose und Behandlung der angebornen Luxation des Hüftgelenks.

Die Erscheinung der angeborenen Hüftgelenkluxation, welche zuerst und am meisten auffällt, ist der *eigenthümliche Gang der Kranken.* Derselbe ist so charakteristisch, dass man ihn nur einmal gesehen zu haben braucht, um in einem zweiten Fall sofort aus der Beobachtung des Ganges die richtige Diagnose zu stellen. Bei doppelseitiger Luxation, welche sehr häufig vorkommt, schwanken die Kinder bei dem Auftreten von einer Seite zur andern; man könnte ihren Gang

mit dem Watscheln der Enten vergleichen. Das Becken und die Wirbelsäule machen bei jedem Schritt abwechselnd sehr bedeutende laterale Bewegungen, deren Ursachen wir noch kennen lernen werden; ausserdem ist die Wirbelsäule bei dem Gehen in ihrem Lendenabschnitte stark convex nach vorn gebogen, in der Stellung einer *erheblichen Lordose.* Hierdurch wird der Unterleib nach vorn gedrängt, und diese Stellung giebt der sonderbaren Körperhaltung beim Gehen noch eine weitere Eigenthümlichkeit. Diese lordotische Krümmung der Lendenwirbelsäule wird dadurch nothwendig, dass der Schwerpunkt des Rumpfes nach hinten über die beiden Schenkelköpfe gebracht werden muss, damit die Beine das Rumpfgewicht wirksam unterstützen; bei horizontaler Lage verschwindet die Lordose vollständig Es ist freilich viel leichter, den Charakter des Ganges zu sehen und im gegebenen Falle zu demonstriren, als ihn zu beschreiben; doch muss ein sehr

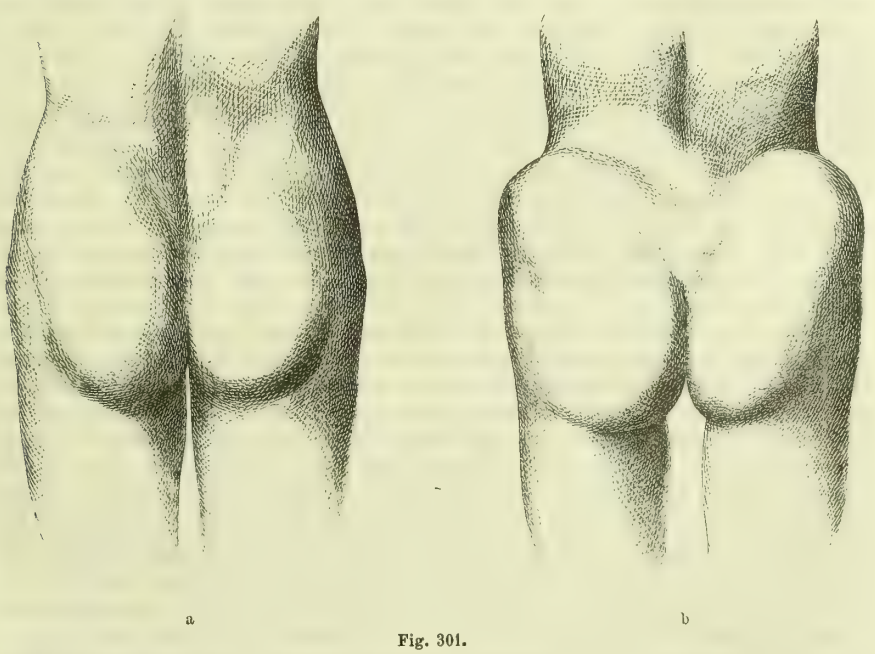

a b

Fig. 301.
Die Ansicht der Hüftgegend von hinten bei normalem Verhalten (a) und bei doppelter Luxatio congenita (b). Nach Dupuytren.

schwankender Gang, welcher aus früher Jugend datirt und ohne Entzündung sich entwickelt hat, den Verdacht erwecken, dass eine congenitale Luxation der Hüfte vorliegen könnte. Die weitere Prüfung der einzelnen objectiven Symptome wird dann über die Diagnose entscheiden müssen.

Bei sorgfältiger Inspection der Hüftgelenksgegend von hinten erkennt man die congenitale Luxation durch eine charakteristische Schwellung, welche bei doppelseitiger Luxation auf beiden Seiten unter der Crista ossis ilei sich kugelig vorwölbt und bei einseitiger Luxation um so deutlicher auf der betreffenden Seite hervortritt, weil sie auf der gesunden Seite fehlt. Diese Wölbung lernen wir bei Betastung als dem Trochanter major und dem Kopf zugehörig deuten; und deshalb fehlt auch die normale Vorwölbung des Trochanters, welche wir am seitlichen Contour des Beckens unter normalen Verhältnissen so deutlich bemerken. Eine Vergleichung von Fig. 301a und Fig. 301b wird über diese Differenzen die beste

Belehrung geben; Fig. 301a zeigt die normalen Contouren, Fig. 301b nach einer Copie der Zeichnung von Dupuytren die anormalen Contouren bei Luxatio congenita coxae. Weiterhin fällt bei der congenitalen Luxation die Abflachung der Glutäalwölbung auf, und sie erklärt sich sowohl durch das Fehlen des convexen Kopfes hinter der Wölbung der Muskeln, wie auch durch die paretische Atrophie der Muskeln selbst. Die letztere erklärt sich ungezwungen aus der grösseren Anstrengung, aus dem Plus von Arbeit, welches die Beugemuskeln für den Gehakt zu leisten haben, während die Streckmuskeln des Gelenks unter diesen pathologischen Verhältnissen nur sehr wenig bei dem Gehen in Anspruch genommen werden.

Die Sitzdarmbeinlinie von Roser-Nélaton (RN, Fig. 298a, § 447), deren Werth wir für die Diagnose der Luxationen der Hüfte (§ 434) u. s. w. kennen gelernt haben, können wir verwerthen, um ein exactes Maass für die Verschiebung des Trochanters am Becken nach oben zu gewinnen. Denn fast ausnahmslos findet die Luxatio congenita so statt, dass der Kopf auf die hintere Fläche des Os ilei, also zwischen die normale Stelle der Pfanne und die Crista ossis ilei, zu stehen kommt. Wir finden demnach den Trochanter 2—5 Ctm. oberhalb der Sitzdarmbeinlinie stehen, wenn wir das kranke Kind in aufrechter Stellung untersuchen. Alsdann drückt das Körpergewicht das Becken nach unten, und der Schenkelkopf rückt noch weiter nach oben, als er bei horizontaler Lage zu stehen pflegt. So ergiebt sich eine Verschiebbarkeit des Schenkelkopfes in der Längsrichtung auf der hinteren Fläche des Os ilei, welche übrigens in den einzelnen Fällen verschieden ausgeprägt und auch bei beiderseitiger Luxation nicht einmal auf beiden Seiten gleich ist. Diese Verschiebbarkeit ist insofern ein wichtiges Symptom, als die Anwesenheit derselben mit Bestimmtheit eine entzündliche und traumatische Luxation ausschliessen lässt.

Der eigenthümliche Gang, die charakteristischen Contouren des Beckens, die Messung des Hochstandes des Trochanter major und endlich die longitudinale Verschiebbarkeit des Femurkopfes — diese vier Symptome könnten leicht vor den üblichen falschen Diagnosen, welche entweder eine abgelaufene Coxitis mit Luxation, oder eine einfache „Schwäche“ der Hüfte annehmen, den Praktiker schützen. Die Anamnese der Eltern kommt dadurch der Diagnose zu Hülfe, dass dieselbe von Schmerzen, Schwellungen, kurz, von einem Symptom einer abgelaufenen Entzündung nichts berichtet; sie kann aber dadurch die Annahme einer congenitalen Störung irre leiten, dass die Eltern die Krankheit fast immer erst vom Ende des ersten Lebensjahres datiren, d. h. von dem Zeitpunkt, in welchem die Kinder zu gehen beginnen, und nun erst die Krankheit den Eltern durch den mangelhaften Gang und die Difformität von Becken und Wirbelsäule erkennbar wird.

Die Prognose ist nicht günstig bei der angeborenen Hüftluxation zu stellen. Eine vollständige Heilung ist nicht möglich. Man kann nur versuchen, der Verschlimmerung des Leidens entgegenzutreten; denn ohne Behandlung werden die Hüftköpfe durch die Belastung der Beine mit dem Rumpfgewicht immer weiter zur Crista ilei nach oben gedrängt, und alle Erscheinungen nehmen im Verlauf des Wachsthums zu, besonders auch die entstellende Lordose der Lendenwirbelsäule. Endlich leidet die Entwickelung des Beckens, und da die Krankheit fast nur Mädchen betrifft, so kann durch Verengerung des Beckenausgangs (Cruveilhier) eine spätere Entbindung sehr schwierig werden.

Unsere therapeutische Aufgabe besteht bei der Luxatio congenita femoris in der Bildung einer Nearthrose (§ 101, allg. Thl.), und diese Aufgabe kann nur dadurch gelöst werden, dass wir den Kopf des Femur dauernd einer bestimmten Stelle des Beckens gegenüber stellen und durch die Bewegungen des Kopfes an dieser Stelle die periostale Fläche des Beckens durch die l. c. beschriebenen Vorgänge zur Neubildung eines Acetabulum zwingen. Es wäre gewiss richtig, zu

dieser Stelle die normale Stelle der Pfanne zu wählen; aber es ist ausserordentlich schwierig, den Schenkelkopf durch forcirte Extension bis zu dieser Stelle herab zu ziehen, und noch schwieriger ist es, durch eine permanente Extension den Oberschenkelkopf in dieser Stellung dauernd zu erhalten. Es haben allerdings Orthopäden gewagt, die Kinder für Monate und Jahre in ein Streckbett zu legen, und haben sich gerühmt, normale Verhältnisse erzielt zu haben, wie z. B. Pravaz und Guérin; aber die Erfolge als eine wohl gelungene Reposition der Luxation zu bezeichnen, dürfte immerhin etwas kühn erscheinen. Ich bin überzeugt, dass die Qual, welche die Kinder bei einem langen Lager dieser Art zu ertragen haben, in keinem Verhältniss mit den Erfolgen des Verfahrens steht; die Kinder werden durch die Behandlung in ihrer gesammten körperlichen Entwickelung und auch in der Ausbildung ihrer Hüftmuskeln um ebenso viel geschädigt, als ihnen die Verbesserung der Stellung der Oberschenkelköpfe Nutzen bringt. Auch der Apparat von Taylor (vgl. Fig. 300, § 454) kann nur einen vorübergehenden Nutzen bringen, da man ihn nicht Jahre lang tragen lassen kann, ohne die Bewegungen des Kniegelenks und die Entwickelung der ganzen Extremität zu stören.

Nach allen therapeutischen Beobachtungen, welche ich aus der Literatur kannte, habe ich in den ersten Jahren meiner Praxis keine Lust gehabt, irgend eine Behandlung der Luxatio congen. femoris zu empfehlen oder zu unternehmen. Als ich mich jedoch von der Verschlimmerung des Gehens und der Difformität im Lauf der Jahre überzeugte, hielt ich es für meine Pflicht, den Versuch zu machen, ob es nicht möglich sei, die Bildung einer Nearthrose zu veranlassen, ohne die Kinder der Qual eines Jahre langen Lagers in Streckbetten auszusetzen. Ich liess für diesen Versuch eine Gehmaschine construiren, welche nach unten durch Gurten am Unterschenkel und Oberschenkel genau die untere Extremität, und durch Beckengürtel und Achselkrücken den Rumpf umfasste. Entsprechend dem Kniegelenk und Hüftgelenk sind Charnierverbindungen zwischen die feinen, aber sehr soliden Stahlschienen eingefügt, welche die für den normalen Gang nothwendigen Streckungen und Beugungen in beiden Gelenken gestatten. Jede Schiene ist zum Verlängern eingerichtet, damit die Schienen, dem Wachsthum der einzelnen Körperabschnitte folgend, nach Bedürfniss von Zeit zu Zeit verlängert werden können. Meine Erwartungen von den Wirkungen eines solchen Apparates waren sehr bescheiden; ich stellte mir vor, dass der Apparat die Muskeln in ihrer schweren Arbeit, welche den Femurkopf bei dem Gehen fixiren muss, etwas unterstützen würde. In der That ergab sich auch unmittelbar nach dem Anlegen des Apparats eine erhebliche und auch für den Laien erkennbare Verbesserung des Ganges; besonders waren die schwankenden seitlichen Bewegungen der Wirbelsäule und die lordotische Verkrümmung ihres Lendenabschnittes viel geringer, als bei dem Gehen ohne Maschine. Angenehm überrascht wurde ich aber durch die weitere Beobachtung, dass das Tragen des Apparats wirklich genügt, um eine Nearthrose am Os ilei zur Ausbildung zu bringen und so eine Art Heilung des Zustandes zu bewirken. Ich sah, dass einige Monate nach dem Tragen der Maschine die Verschiebbarkeit des Femur in der Längsrichtung auf dem Dorsum ossis ilei sehr minimal geworden war; und ein Jahr später war die Verschiebbarkeit gänzlich verschwunden. Aehnliche Erfolge habe ich in weiteren Fällen durch denselben einfachen Apparat erzielt. Uebrigens haben schon Dupuytren und G. Heine ähnliche Apparate versucht.

Für schlimme Fälle schlug ich vor, den Kopf und das Os ilei frei zu legen und durch periostale Lappen, welche zu vernähen wären, in feste Verbindung zu bringen.

§ 460. Die entzündlichen Luxationen des Hüftgelenks und ihre Behandlung.

Die Entstehung der entzündlichen Luxation durch Coxitis wurde schon § 449 erwähnt. Die Mechanismen der entzündlichen und traumatischen Luxationen unterscheiden sich nur dadurch, dass bei jenen eine geringe Gewalt auf das entzündlich gelockerte Gelenk wirkt, bei diesen dagegen eine bedeutende Gewalt zuerst die Festigkeit des Gelenks zerstören, die Kapsel und Bänder sprengen und dann erst den Kopf luxiren muss. Es kommt aber doch auch den entzündlichen Luxationen eine Art von traumatischer Entstehung zu; freilich kann eine Drehung des an Coxitis schwer erkrankten Kindes im Bett schon genügen, um die Luxation perfect zu machen.

Die entzündliche Luxation des Schenkelkopfs ist demnach gewöhnlich eine Luxatio ischiadica oder iliaca und zeigt alle Symptome, welche den traumatischen Luxationen gleichen Namens zukommen, so weit es die Stellung des Oberschenkels und des Kopfs betrifft. Der Oberschenkel steht in mässiger oder mittlerer Beugung und ist adducirt, sowie bedeutend nach innen rotirt. Die Spitze des Trochanter major, welcher bedeutend prominirt, steht um 1—4 Ctm. oberhalb der Sitzdarmbeinlinie (R N, Fig. 298 a, § 447), und um eben soviel erscheint der Oberschenkel gegen den Oberschenkel der gesunden Seite verkürzt (vgl. § 434). Den Kopf fühlt man in seiner fehlerhaften Stellung in der Tiefe als kugelige Prominenz, wenn er nicht von allzu dicken Schichten der entzündlich infiltrirten Gewebe bedeckt ist. Ueber Differentialdiagnose mit ähnlichen Zuständen, Erweiterung der Pfanne nach oben und entzündliche Trennung der Epiphyse vgl. § 449, Schluss.

Ich bin der Ansicht, dass eine jede entzündliche Luxation, welche im Stadium der Suppuration der Coxitis sich entwickelt, die an sich schon indicirte Resection des Gelenks nur noch bestimmter indicirt. Der Kopf kommt durch seine Luxationsbewegung, wenn ich so sagen darf, unserm Resectionsmesser entgegen; und ich würde mich nie dazu entschliessen können, bei gewöhnlicher Coxitis mit Ausgang in Eiterung den luxirten Kopf noch einmal in die Pfanne zu reponiren. Sehen wir aber ohne manifeste Eiterung eine Stellung des Hüftgelenks eintreten, welche uns eine entzündliche Luxation vermuthen lässt, so werden wir den Verdacht, dass es sich um die verwandten Dislocationen der Pfanne oder des Schenkelhalses handeln könnte, nicht abweisen dürfen.

Die Fälle von entzündlicher Luxation ohne manifeste Eiterung, sind nun recht selten. Die Synovitis granulosa kann einen solchen Verlauf nehmen, dass ohne Bildung eines Tropfen Eiters das Gelenk und seine Bänder gelockert und zerstört werden; die Bedingungen für die Luxation sind dann dieselben, aber die Prognose ist doch insofern anders, als man eventuell die *Reposition der Luxation* nach dem Beispiel Bonnet's ausführen kann, und zwar nach derselben Methode, wie sie § 435 für die traumatische Luxatio iliaca angegeben wurde. Viele andere Chirurgen (Stromeyer, Roser, Wernher, Schuh, O. Weber, v. Pitha) haben ebenfalls solche Repositionen ausgeführt; indessen hat Volkmann vielleicht Recht, dass in solchen Fällen eine irrthümliche Diagnose nicht immer ausgeschlossen werden kann. Ich halte den Nutzen dos Verfahrens bei Synovitis granulosa für gering, das Verfahren selbst sogar für bedenklich, weil die Granulationen zerrissen, der Druck in dem Gelenk durch den reponirten Kopf vermehrt wird. Indessen mag in einzelnen Fällen das Verfahren zulässig sein.

Die geeignetsten Fälle für die Reposition wären diejenigen Luxationen, welche fast ohne Entzündung oder wirklich ohne eine solche durch eine gewohnheitsmässige Lage des Oberschenkels entstehen, wenn diese das Entstehen der Luxation sehr begünstigt. v. Pitha giebt an, von solchen Luxationen, welche man im

eigentlichen Sinne des Worts *spontane* nennen könnte, nicht weniger als 8 Fälle gesehen zu haben; und doch darf man ohne Bedenken diese Art der Luxationen für eine grosse Seltenheit erklären. Endlich kommt eine für die Reposition besonders günstige Art der Luxation etwas häufiger vor, welche zwar echt entzündlich ist, bei der aber die vorgängige Entzündung eine ganz eigenthümliche Aetiologie hat; das sind die Luxationen, welche dem Typhus, Scarlatina und anderen acuten Infectionskrankheiten und der durch sie bedingten Coxitis folgen. Neuerdings hat Güterbock wieder einige Fälle dieser Art zusammengestellt, indem er auf das relativ seltene Vorkommen derselben im Verhältniss zu der grossen Zahl der Typhen hinweist. Er nimmt mit Roser für diese Fälle eine Distentionsluxation mit serösem Erguss an, d. h. ein Herausdrängen des Kopfes aus der Pfanne durch den Druck des sich ansammelnden Ergusses. Gewiss giebt es Fälle dieser Art; aber ebenso gewiss giebt es auch Fälle von Eiterung, in welchen man den Mechanismus der Destructionsluxation annehmen muss; zuweilen sind die grossen Abscesse deutlich fühlbar und durch Punction nachweisbar. Gewiss wäre es unter diesen Umständen nicht nothwendig, zum Resectionsmesser zu greifen und den luxirten Kopf zu entfernen; denn wir wissen, dass den typhösen Gelenkeiterungen, ebenso wie den pyämischen und septikämischen Gelenkeiterungen, keineswegs dieselbe schwere Bedeutung zukommt, wie den Gelenkeiterungen, welche durch andere Ursachen bedingt werden. Wir haben bei der typhösen Luxation des Schenkelkopfs ihn einfach zu reponiren und abzuwarten, ob sich der Gelenkabscess, wie es zuweilen geschieht, einfach resorbirt, oder ob wir vielleicht durch eine Punction der Resorption nachhelfen, sie einleiten müssen. Von der erfolgreichen Reposition typhöser Luxationen sind mehrere Fälle in der Literatur aufzufinden; ich selbst habe in zwei Fällen mit gutem Erfolg eine solche Luxation reponirt.

Nach gelungener Reposition muss die Lage des Kopfs in der Pfanne durch einen genau angelegten Gypsverband gesichert werden (vgl. § 440), weil der Kopf immer anfangs Neigung zeigt, aus der Pfanne wieder herauszuschlüpfen.

§ 461. Die Geschwulstbildung in der Hüftgegend und in der oberen Hälfte des Oberschenkels.

Die cutanen und subcutanen Geschwülste, welche an allen Orten vorkommen können (Capillarangiome, Atherome, Fibrome, Lipome, §§ 270 und 271, allg. Thl.) sind an der Haut der Hüftgegend und des Oberschenkels vergleichsweise selten. *Tief gelegene Lipome* kommen unter dem M. glutaeus max. vor, welche dem paramusculären Fettgewebe angehören und zuweilen sich durch die Incisura ischiadica in das kleine Becken erstrecken (vgl. § 363, Schluss). Bei der Exstirpation kann man den Theil der Geschwulst, welcher in dem kleinen Becken liegt, durch starkes Anziehen aus demselben herausziehen, denn die Verbindungen dieser Lipome mit ihren Umgebungen sind meist sehr locker.

Die Lymphdrüsen der Schenkelbeuge nehmen an Geschwulstbildung denselben Antheil, wie die Lymphdrüsen der seitlichen Halsgegend. Von den äusseren Genitalien und von der ganzen unteren Extremität aus sammeln sich die Lymphgefässe in den Lymphdrüsen dieser Gegend. Am häufigsten ist demnach die *septische Lymphadenitis*, früher auch als „rheumatischer" Bubo bezeichnet; da aber diese Entzündungen nicht zur Geschwulstbildung zu rechnen sind und überdies den allgemeinen Bemerkungen der §§ 146—149, allg. Thl. nichts hinzuzufügen wäre, so mag diese kurze Erwähnung genügen. Nächstdem finden sich häufig die *syphilitischen Schwellungen*, welche man schon mehr zu den Geschwulstbildungen rechnen könnte und dann als *syphilitische Lymphome* zu bezeichnen hätte; doch gehören manche Fälle, wie z. B. die Schwellung der Lymph-

drüsen bei weichem Schanker mehr zu den Entzündungen. Die alte Bezeichnung gerade dieser Schwellungen als *Bubonen* wurde schon § 298 erwähnt und dort auch die Behandlung berücksichtigt. *Scrofulöse Lymphadenitis* und die mehr geschwulstartigen grossen Paquete von käsigen Lymphdrüsen, welche man am besten als *scrofulöse Lymphome* bezeichnet, sind in der Inguinalgegend bei weitem nicht so häufig, als dieselbe Erkrankung der seitlichen Halsgegend, aber dieser doch in ihren klinischen Verhältnissen so analog, dass hier einfach auf § 169 und § 176 verwiesen werden kann. Bei scrofulös-granulirender Entzündung des Hüft-, Knie- und seltener des Fussgelenks treten diese scrofulösen Drüsenanschwellungen als secundäre Herde auf. Soweit es nicht gelingt, durch Entfernung des primären Krankheitsherdes (durch Resection des kranken Gelenks oder Entfernung der kranken Knochentheile) oder durch Carbolinjectionen diese Schwellungen rückgängig zu machen, muss man die geschwollenen Drüsen exstirpiren (vgl. § 220, allg. Thl.). Verwachsungen mit den grossen Gefässen, der A. und V. femoralis, sind hier seltener, als am Hals die Verwachsung mit der Carotis und V. jugularis comm. Die Gefahr der Verletzung der Vena femoralis und ihrer totalen Unterbindung wurde schon § 443 gebührend hervorgehoben.

Leukämische Lymphome kommen in der Schenkelbeuge ebenfalls vor und charakterisiren sich durch dieselben Erscheinungen, wie die analogen Lymphome der seitlichen Halsgegend. *Sarkomatöse Lymphome* sind seltener in der Schenkelbeuge, als dort; sie können auch, obgleich Lymphdrüsen im ganzen selten von Sarkommetastasen befallen werden (§ 233, allg. Thl.), gerade hier als secundäre Sarkome auftreten, und zwar nach den Sarkomen der Oberschenkelmuskeln (s. unten), nach den Sarkomen am unteren Femurende (§ 489), auch nach den Sarkomen des Hodens (§ 355). *Carcinomatöse Lymphome* kommen nur secundär und zwar nur in Folge der seltenen Epithelialcarcinome am Unterschenkel (§ 519) vor. Endlich wurden *Lymphangiome* in der vorderen Inguinalgegend bis zu Faustgrösse (Nélaton und Sappey) beobachtet. Sie dürfen nicht mit den hochgelegenen *Varicen der Vena saphena* und mit den *cavernösen Angiomen* (§ 271, allg. Thl.) in der Gegend dieser Vene verwechselt werden. Bei allen diesen Geschwülsten der Lymphdrüsen, Lymphgefässe und Blutgefässe, soweit sie in der Nähe des Annulus cruralis liegen, ist auf die Möglichkeit ihrer Verwechselung mit einem Schenkelbruch (§ 277) zu achten.

An keiner anderen Stelle sind *Sarkome der Muskeln* so häufig, als an der oberen Hälfte des Oberschenkels. Die Adductoren, besonders der M. pectineus, der M. gracilis und der M. adductor brevis sind der gewöhnliche Ausgangspunkt; doch kommen auch Sarkome des M. vastus int. und ext. vor. Das Sarkom wächst in die Umgebungen so hinein, dass zuweilen einige Muskelbäuche in dasselbe eingeschlossen sind, ohne dass man entscheiden kann, welcher Muskel ursprünglich befallen wurde. Die Krankheit tritt am häufigsten in dem Alter zwischen dem 30.—50. Jahre auf und findet sich mehr bei Frauen als bei Männern. Die Geschwulst wächst schnell und durchwächst auch die Fascia lata, so dass ihr oberflächlichster Theil in das Unterhautbindegewebe vordringt. Man hat deshalb diese Geschwülste früher irrthümlich als *Sarkome* (oder Fibrosarkome, da sie oft feste Consistenz und halb-fibröse Beschaffenheit zeigen) *der Fascia lata* bezeichnet. Kopfgrosse Geschwülste dieser Art kommen zuweilen zur Operation, wobei die Nachbarschaft der grossen Gefässe sehr hinderlich sein kann. Immer ist die Operation sehr blutig, da zahlreiche Muskeläste (aus der A. obturatoria und der A. profunda femoris) verletzt werden; auch ist die erste Wundsecretion bei den zahlreichen getrennten Lymphgefässen sehr reichlich. *Fast regelmässig entwickelt sich nach Heilung der Wunde ein Recidiv des Sarkoms* in der Narbe oder in ihrer Umgebung, seltener in den Lymphdrüsen der Schenkelbeuge (s. oben).

Diese Recidive verwachsen der Art mit den grossen Schenkelgefässen, mit dem Ligam. Pouparti und dem benachbarten Peritoneum, dass sie schliesslich nicht exstirpirt werden können. Man muss dann die Kranken ihrem traurigen Schicksal (Tod durch Verjauchung der Geschwulst, Verblutung aus den zerfallenden Schenkelgefässen, oder Tod durch Lungenmetastasen) überlassen.

Die Aneurysmen der A. femoralis und der A. profunda femoris entstehen fast sämmtlich durch Verletzungen, besonders Stichwunden, seltener durch Endarteriitis (vgl. über das umgekehrte Verhältniss an der A. poplitea § 489). Obgleich die Erscheinungen, auf welche § 140, allg. Thl. hinweist, deutlich genug an dieser Stelle zu erkennen sind, so kommen doch immer wieder Fälle vor, in welchen Aerzte nach oberflächlicher Untersuchung die Schwellung für einen Abscess halten und mit dem Scalpell in das Aneurysma einstechen. Die Blutwelle, welche aus der Wunde hervorstürzt, klärt dann mit einem Mal die Diagnose auf. Die Kranken verbluten entweder als Opfer des Irrthums, welchen der Arzt zu verantworten hat, oder werden noch durch Continuitätsunterbindung oberhalb des Aneurysmas gerettet. In Betreff der Behandlung der Aneurysmen der A. femoralis sind §§ 306 und 307, allg. Thl. und § 443 zu vergleichen.

Die Sarkome des Femur sind an der unteren Hälfte des Femur häufiger, als an der oberen, und werden deshalb erst § 489 genauer beschrieben werden. Sie kommen aber auch an der oberen Hälfte des Femur vor, und zwar in Form von Secundärknoten, welche sich bei primärem Sarkom der unteren Hälfte entwickeln (vgl. § 489), und auch als primäre Sarkome. Die letzteren wachsen schnell zu riesigen Geschwülsten an, so dass bald auch die einzige Möglichkeit ihrer Entfernung, nämlich durch Exarticulatio femoris, schwindet (vgl. § 466).

In einzelnen Fällen wurden *Echinococcengeschwülste*, und zwar sowohl in den Weichtheilen des Oberschenkels, besonders in der Gegend der Adductoren (König), als auch in der Markhöhle des Femur (Reczey) beobachtet.

§ 462. Die Methodik der Resectio coxae durch vorderen Schrägschnitt. (Methode von Schede und C. Hueter).

Ueber Indicationen ist § 441 und § 455 zu vergleichen. Was die Geschichte der Operation betrifft, so stellt Gurlt hierüber Folgendes fest. Ein deutscher Chirurg, Schmalz, beabsichtigte 1816 die Operation auszuführen; doch fand er nur einen durch Eiterung in der Epiphysenlinie schon gelösten Schenkelkopf, so dass derselbe nur herausgezogen zu werden brauchte. Dann führte der englische Chirurg Anthony White 1821 die erste Hüftresection aus. Die erste kriegschirurgische Resectio coxae vollzog Oppenheim (1829, im türkisch-russischen Kriege), die zweite Seutin (1832 bei der Belagerung von Antwerpen). Die Zahl der kriegschirurgischen Resectionen des Hüftgelenks ist inzwischen schon auf 130 (mit 89,92 % Sterblichkeit) gestiegen.

Der vordere Schrägschnitt zur Resectio coxae ist eine Methode, welche zuerst vor sechs Jahren von Schede ausgeführt wurde. Mit einer Modification, welche ich weiterhin noch begründen werde, habe ich diesen Schnitt adoptirt und nun nach zahlreichen Erfahrungen am Lebenden und an der Leiche die Methodik in folgender Weise festgestellt.

Man bestimmt die Spina ant. sup. ossis ilei und die Spitze des Trochanter major, halbirt die zwischen diesen beiden Punkten gezogene Linie und setzt die Messerspitze an den Mittelpunkt der Linie, die Schneide nach unten gerichtet, ein. Der Schnitt wird nun *parallel dem Aussenrande des M. sartorius* (sa, Fig. 302), jedoch etwas nach aussen von dem Rande des Muskels, bei Kindern in der Aus-

dehnung von 6—8 Ctm., bei Erwachsenen, je nach der Entwickelung der Musculatur, in der Länge von 10—15 Ctm. geführt; er fällt in das Muskelinterstitium zwischen M. sartorius nach vorn, und M. tensor fasciae latae und M. glutaeus med. nach hinten. Die Schneide wird etwas schräg nach innen gegen den Schenkelkopf gerichtet. Der Schnitt trifft auf die Fasern des M. vastus ext., welche an der vorderen Fläche des Trochanter major und der Basis des Schenkelhalses entspringen; diese Fasern müssen mit dem Messer oder mit dem Elevatorium abgelöst werden; dieser Muskel ist aber auch der einzige, welcher bei der Operation, und zwar auch nur mit einem kleinen Theil seiner Fasern, verletzt wird. Man dringt nun mit dem Messer und dem Elevatorium auf der Vorderfläche des Trochanter major und des Schenkelhalses nach innen vor. Am unteren Rande des Schenkelhalses muss man der stumpfen Ablösung des Bindegewebes mit dem Elevatorium den Vorzug geben, damit die A. circumflexa ant. nicht durchschnitten wird. Nachdem die Kapsel des Hüftgelenks geöffnet wurde, trennt man dieselbe nach oben und unten mit dem geknöpften Messer so weit als möglich ein. Nun kann man innerhalb der Kapsel mit dem Zeigefinger den Schenkelhals oben und unten umgreifen. Die Stichsäge wird an den oberen Rand des Schenkelhalses eingesetzt und die Durchsägung erfolgt in einer Linie (ll), welche noch etwas schräger verläuft, als der äussere Hautschnitt. Bei mehr senkrechter Führung des Sägeschnitts würde sich die Säge in den Schenkelschaft, bei mehr horizontaler aber in den Schenkelkopf verirren. Bevor man nun den abgesägten Hals und Kopf herauszieht, muss man durch einige, auf den Pfannenrand geführte, kurze und kräftige Schnitte den Limbus cartilagineus trennen, damit die Ventilwirkung aufhört, welche den Kopf in der Pfanne festhält. Diese Schnitte sind freilich bei der Leichenübung nothwendiger, als bei der Operation am Lebenden, weil hier durch Coxitis schon gewöhnlich eine granulirende Erweichung des Limbus cartilagineus stattgefunden hat. Man fasst nun den Hals oberhalb des Sägeschnitts mit der Resectionszange (Fig. 126, § 286, allg. Thl.) fest, dreht das abgesägte Stück mehrmals um die Längsaxe des Halses und zieht es nach aussen an. Wenn endlich das Ligamentum teres noch nicht durch Granulationsbildung erweicht ist, so muss es nun noch mit dem geknöpften Messer durchschnitten werden. Nach Extraction des Kopfes muss man versuchen, die kranke Kapsel zu exstirpiren oder mit dem scharfen Löffel auszukratzen; auch kann man nach dem Vorgang v. Mosetig's die Gelenkhöhle mit *Jodoformpulver* bestreuen, welches auf etwa zurückgebliebene Reste des Granulationsgewebes einen günstigen Einfluss ausübt (vgl. § 464). Eine so freie Einsicht in das Gelenk, wie man sie am Knie- und Fussgelenk gewinnen kann (§ 491 und § 539), ist am Hüftgelenk leider mit

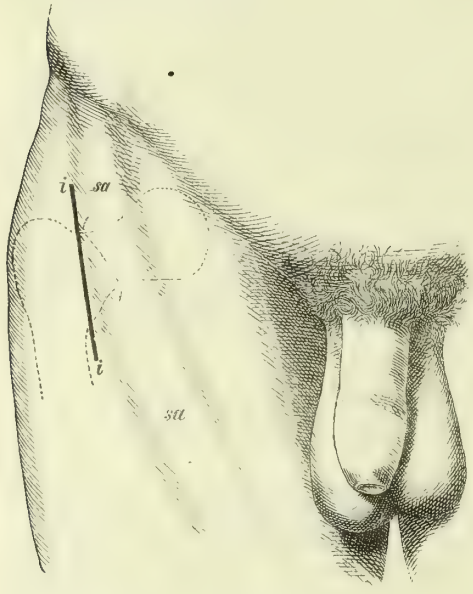

Fig. 302.
Vorderer Schrägschnitt zur Resectio coxae nach C. Hueter. sa. sa. M. sartorius. i. i. der Schnitt. ll. Sägeschnitt durch den Schenkelhals.

keinem Schnitt zu erreichen, so dass leicht kranke Gewebe zurückbleiben können, und der Verlauf sich ungünstig gestaltet.

Die Operation schliesst mit der *methodischen Drainirung*. Führt man den Finger in die Wundhöhle ein, so überzeugt man sich, dass der innerste Theil derselben, welcher gerade dem Hautschnitt am fernsten liegt, unter den Adductoren weit nach innen vordringt. Man markirt diesen innersten Punkt durch den eingeführten Zeigefinger der linken Hand, sticht ein spitzes Scalpell an der Innenfläche des Oberschenkels (Linie des M. gracilis) durch Haut und Fascie ein, bohrt dann mit geschlossener Kornzange auf den linken Zeigefinger durch und führt mit der Kornzange ein langes Querdrainrohr durch. Ebenso verfährt man mit dem tiefsten Theil der Wundhöhle, welcher dem unteren Rand in der Mitte des M. glutaeus maximus entspricht. Hier wird ein senkrechtes Drainrohr durchgezogen, so dass auch hier *das System der gekreuzten Drains* durchgeführt wird. Dann kann man die ganze äussere Wunde mit Ausnahme der Drainrohröffnungen durch die Naht schliessen. Ueber Verband und Nachbehandlung vgl. § 464.

Die Vortheile des vorderen Schrägschnitts sind: 1) es wird nur ein einziger Muskel (der M. vastus ext.) verletzt; deshalb behält das Bein seine festen Verbindungen mit dem Becken, wodurch die Nachbehandlung sehr erleichtert wird (vgl. § 464); 2) die Blutung ist so gering, dass nicht eine einzige Ligatur angelegt zu werden braucht; 3) bei der Rückenlage liegt der Kranke nicht auf seiner Wunde auf; 4) der Abfluss der Wundsecrete kann durch das angegebene Drainsystem sehr gut gesichert werden. Schede führt den Schnitt an dem *vorderen* Rand des M. sartorius und erreicht so noch unmittelbarer das Hüftgelenk; aber der Schnitt liegt so hoch, dass er dem Abfluss der Wundsecrete nicht dienen kann, und nähert sich dem N. cruralis sehr an, so dass seine Verletzung sehr sorgfältig vermieden werden muss. Auch führt der Schnitt auf den M. rectus und macht die Operation mindestens nicht leichter, als der oben beschriebene Schnitt. Endlich ist es nicht möglich, von dem Schnitt Schede's aus die Sägelinie unterhalb des Trochanter major zu legen; von meinem Schnitt aus kann das ohne Schwierigkeit und muss geschehen, wenn die Untersuchung mit dem Finger eine ausgedehnte Erkrankung der Knochensubstanz bis zum Schenkelschaft nachweist. Uebrigens hat sich Lücke der Schnittführung Schede's angeschlossen.

§ 463. Aeltere Methoden der Resectio coxae.

Bevor ich den im vorigen § beschriebenen vorderen Schrägschnitt auszuüben begann, habe ich alle Resectionen der Hüfte mit einem grossen Schnitt ausgeführt, welcher früher durch v. Langenbeck empfohlen wurde. Das Messer wird an demselben Punkte, also in der Mitte zwischen Spina ant. sup. oss. ilei und Trochanter major, und zwar senkrecht auf die zwischen diesen beiden Punkten gezogene Linie, bis auf die Gelenkfläche des Femurkopfes eingestochen; aber die Schneide des Messers steht nach hinten gerichtet und wird nun parallel dem oberen Rande des Trochanter major geführt, während die Messerspitze in derselben Richtung die Kapsel trennt. Sobald das Messer dem hintersten Punkte des oberen Randes des Trochanter major gegenüber gekommen ist, biegt es in einem abgerundeten rechten Winkel in die Richtung nach unten um und folgt nun einer Linie, welche senkrecht und parallel dem hinteren Rande des Trochanter major verläuft. Der letztere senkrechte Theil des Schnittes muss etwas länger sein, als der erstere horizontale; der Schnitt erhält dadurch die Form eines halben T mit abgerundetem Winkel, ⌝. Seine Linie ist genau geformt, wie der obere und hintere Rand des Trochanter major, nur ist sie länger und bleibt überall etwa 5 Ctm. bei Erwachsenen von dem Rande des Trochanters entfernt. Sayre nähert

den Schnitt etwas mehr an den Trochanter an. An der Leiche wie am Lebenden kann man den Schnitt so exact führen, dass er in einem Zuge die Gelenkfläche des Kopfes in der Ausdehnung von einigen Centimetern sofort freilegt. Dann führt man sofort einige radiäre Schnitte in die Substanz des Limbus cartilagineus bis auf den Rand des Acetabulum und zerstört so die Continuität des elastischen Ringventils, welches den Kopf in der Pfanne festhält. Nun genügt eine einfache Beuge- und Adductionsbewegung, um den Kopf etwas aus der Pfanne zu luxiren, während er durch die innere, vordere Kapselwand und das Ligam. teres noch etwas festgehalten wird. Aber die unvollkommene Luxation gewährt der Stichsäge Raum genug, um ohne Mühe den Schenkelhals an seiner dünnsten Stelle absägen zu können. Den so aus seiner Continuität mit der Diaphyse gelösten Kopf fasst man mit der Resectionszange und dreht ihn unter Durchschneidung des Ligam. teres und der bis dahin ungetrennten Kapseltheile aus der Wunde heraus. Wenn es durch diese Methode an der Leiche schon gelingt, die Resection in einigen Minuten zu vollenden, so ist die Resection bei Coxitis, welche zu einer Lockerung und Zerstörung der Kapsel und der Bänder geführt hat, noch leichter und schneller auszuführen. Die durchschnittenen Aeste der A. A. glutaeae können in der breit klaffenden Muskelwunde sehr leicht durch Arterienpincetten gefasst und mit Ligaturen umgeben werden; und so kann man den Blutverlust bei der Operation auf ein geringes Maass beschränken. Doch ist diese Operation immer um vieles verletzender und blutiger, als die im vorigen § beschriebene Methode.

Von diesem grossen Schnitt aus kann man freilich sehr bequem auch den Trochanter major nach Bedürfniss entfernen; aber das gelingt auch von dem vorderen Schrägschnitt aus. Ueberdies halte ich die *regelmässige Entfernung des Trochanter major,* welche wohl auch als *totale Hüftresection* bezeichnet wird, für nicht geboten. Malgaigne sprach die Ansicht aus, dass der erhaltene Trochanter major die Gelenkwundhöhle zudecke, den freien Eiterabfluss hemme und deshalb fast immer Misserfolge bedingen würde. Auch Sayre in New-York, welcher sehr zahlreiche Hüftresectionen ausführte und vorzügliche Erfolge aufzuweisen hat, betrachtet die Entfernung des Trochanter major als die Regel und resecirt zu diesem Zweck subperiostal. Indessen habe ich niemals gesehen, dass der Trochanter major ein Hinderniss für die Entleerung des Eiters gewesen wäre, und vermuthe, dass die Erfolge Sayre's mehr auf der Anwendung des richtigen Princips der Frühresection (vgl. § 455), und auf der antiseptischen Wundbehandlung, welche Sayre mit Theerwerg und Perubalsam ausführt, als auf der Entfernung des Trochanter major beruhen.

Was die Pfanne betrifft, so kann es angemessen erscheinen, von ihrer Fläche die erweichten Knochenpartien mit dem Hohlmeissel zu entfernen und eventuell bei Perforation der Eiterung in die Höhle des kleinen Beckens (§ 456) eine breitere Oeffnung des Beckenabscesses gegen die Resectionswunde anzulegen. Auch kann man in dem Falle der Eiterung in der kleinen Beckenhöhle noch oberhalb des Poupart'schen Bandes eine Incision machen und einen Drain durch die Abscesshöhle und durch die perforirte Pfanne nach unten gegen die Wunde durchziehen. Dieses Verfahren gab mir in einigen Fällen sehr guten Erfolg.

Vor einiger Zeit hat v. Langenbeck begonnen, das Princip des einfachen Längsschnittes auch auf die Resection des Hüftgelenks zu übertragen. Der Oberschenkel wird in halbe Beugung gestellt und nun ein gerader Schnitt in der Richtung seiner Längsaxe über den Trochanter major und durch die Fasern des Glutaeus maximus geführt, welche der Länge nach von dem Messer getrennt werden. Von diesem Schnitt aus dringt man nun unter Freilegung des Trochanter major auf den Schenkelhals und das Gelenk ein. Ich habe mich an der Leiche

überzeugt, dass die Schwierigkeiten der Operation überwunden werden können; aber die Schnelligkeit und Präcision der Ausführung ist bei dem vorderen Schrägschnitt und bei dem älteren Schnitt v. Langenbeck's entschieden grösser. Eine Sicherung des Abflusses der Wundsecrete wird von der schlitzartigen Oeffnung des neuen Längsschnittes auch nicht geboten, und er scheint mir nur für die selteneren Fälle einen Vortheil zu haben, in welchen die Entfernung des ganzen Trochanter geschehen muss. Der functionelle Vortheil, welcher durch die longitudinale Trennung der Fasern der MM. glutaei erreicht zu werden scheint, ist zum Theil nur scheinbar (vgl. § 464), zum Theil kommt er den berührten Nachtheilen gegenüber kaum in Betracht.

Der Schnitt, welchen Vidal und Roser zur Resection des Hüftgelenks empfehlen, ist ebenfalls ein einfacher gerader Schnitt, welcher jedoch nicht in der Längsrichtung, sondern quer über die vordere Seite des Gelenks in der Richtung des Schenkelhalses verläuft. Er trennt den M. tensor fasciae, den M. rectus femoris u. s. w., legt den Schenkelhals frei, und nun soll durch eine Trepankrone der Kopf abgetrennt werden. Die Ausführung der Operation auf diesem Wege ist gewiss nicht leichter, als wenn man in der angegebenen Weise von hinten und oben den Schenkelhals freilegt, und zudem liegt die Hautwunde in dem höchsten Niveau der ganzen Wundhöhle, so dass die Wundsecrete in der Höhle stagniren müssen.

Abweichungen von den hier angegebenen Methoden sind durchaus nicht unstatthaft. Nach entzündlicher Luxation kann man den Kopf durch einfache Längs- oder Querschnitte freilegen und abtragen. In einem Falle von entzündlicher Luxatio obturatoria, welche freilich sehr selten vorkommt, führte ich einen Längsschnitt in der Adductorengegend an der Innenseite des Oberschenkels und vollzog von hier aus die Resection.

§ 464. Nachbehandlung der Resectio coxae. Functioneller Erfolg derselben.

Die Methode des vorderen Schrägschnittes giebt für die Nachbehandlung den grossen Vortheil, dass die Verbindung zwischen Becken und Bein wegen Nichtdurchschneidung der Glutäal- und sonstiger Muskeln sehr fest bleibt. Deshalb verzichte ich jetzt auf den Gypsverband, welchen ich früher für die erste Zeit nach der Operation für unerlässlich hielt; derselbe wurde nach den in § 440 aufgestellten Regeln ausgeführt. Jetzt beschränke ich mich auf den gewöhnlichen Protectiv-Jute-verband (§ 37, allg. Thl.), wobei die Jute in dicken Polstern um die ganze Beckenhälfte der operirten Seite und bis zur Mitte des Oberschenkels angehäuft wird. Die fixirenden Gazebinden folgen den Touren der Spica coxae (§ 339, allg. Thl.). Einige Pappstreifen, welche ich zwischen die Touren der Gazebinde einlege, geben dem Verband genügende Festigkeit (vgl. § 344, allg. Thl.). Hierzu füge ich noch den permanenten Gewichtszug mit geringem Gewicht (3—5 Kilo), über welchen § 348 im allg. Thl. und § 440 zu vergleichen ist. J. Wolff empfiehlt, bei Beginn der Vernarbung den Gypsverband durch die Taylor'sche Extensionsmaschine (vgl. § 454 Fig. 300) zu ersetzen. Dieselbe verhütet eine allzu bedeutende Verkürzung, gestattet dem Operirten, früh das Bett zu verlassen, und ist, wenn gut überwacht, gewiss ein ausreichendes Fixationsmittel. Sayre hat für die Nachbehandlung der Hüftgelenkresection einen Bonnet'schen Drahtkorb, welcher beide Extremitäten aufnimmt, derartig mit Schraubenextensionsvorrichtungen an den Fussstücken versehen, dass der ganze Körper eine ausserordentlich feste Lagerung erhält.

Alle sonstigen Lagerungsmittel für das resecirte Hüftgelenk, die Bonnet'schen Drahtapparate, die schiefen Ebenen u. s. w., scheinen mir verwerflich; sie

fixiren den Oberschenkel nur unvollkommen und sind für den Wechsel des Wundverbandes sehr unbequem. Besonders wichtig ist es, den Operirten von vorn herein durch Lagerung auf Luftkissen, soweit es möglich, gegen Decubitus zu schützen.

Im übrigen folgt die Nachbehandlung den allgemeinen Regeln (vgl. § 295, allg. Thl.). Keinen meiner Operirten habe ich durch den Shock der Operation, durch den Blutverlust, durch Erschöpfung in den ersten Tagen und in den ersten Wochen verloren; und das sind Todesursachen, von welchen die Mortalitätsstatistik Leisrink's (§ 456) ziemlich viele Fälle aufzählt. Wie ich schon erwähnte, wurden meine Resultate durch den Ausbruch der Miliartuberculose und der amyloiden Degeneration der Unterleibsorgane gestört, und für diese Erkrankungen kann die Methodik der Operation schwerlich verantwortlich gemacht werden. Besonders wichtig ist die energische Behandlung der scrofulös-tuberculösen Granulationsrecidive, welche in den Fistelgängen und in der Operationswunde entstehen. Die Bedeutung dieser Recidive wurde bereits im § 294, allg. Thl. (Schluss des §), erörtert und zu ihrer Behandlung dort der scharfe Löffel und der Thermokauter empfohlen. Zu diesen Mitteln ist inzwischen (seit Veröffentlichung des allg. Thls.) noch die Behandlung durch Aufstreuen von Jodoformpulver (Jodoformium pur. ohne Zusatz) nach v. Mosetig getreten. Mikulicz liess zur Behandlung scrofulös infiltrirter Fistelgänge Jodoformstifte (Jodoform mit Gelatine) anfertigen, welche man in die Fistelgänge einschiebt und dort zur Lösung kommen lässt. Meine eigenen Beobachtungen zeigen eine bemerkenswerthe günstige Wirkung dieses Mittels; nur kann wohl nicht immer der scharfe Löffel und der Thermokauter dadurch überflüssig gemacht werden.

Die functionellen Resultate der Hüftgelenkresection bei Coxitis sind so befriedigend, dass in dieser Beziehung der Werth der Operation nicht mehr angezweifelt werden kann. Leisrink hat durch seine sorgfältigen literarischen Untersuchungen die Gehfähigkeit und den späteren Zustand von 61 geheilten Hüftgelenkresecirten festgestellt. Nur zweimal trat Ankylose ein, in den übrigen Fällen mehr oder weniger Beweglichkeit in einer neuen Gelenkverbindung. In einigen Fällen sind Verkürzungen bis zu 8 Ctm. angegeben, aber bei erhöhter Sohle findet auch dann noch der Gehakt mit Hülfe eines Stockes ohne besondere Anstrengung statt. Pick sah einen geheilten Resecirten ein Jahr nach der Operation zwei Meilen zu Fuss gehen, und ich selbst habe jetzt Gelegenheit, einen meiner geheilten Resecirten mehrere Jahre nach der Operation mit einem Stock und erhöhter Sohle ohne Anstrengung Wege von bedeutender Länge gehen zu sehen. Die Verkürzung wird nie ausbleiben und wird, wenn man bei Kindern operirt, noch durch das mangelhafte Wachsthum an dem oberen Ende des Femur im Laufe der Jahre sich steigern können. Nach Untersuchungen von einigen Präparaten geheilter oder fast geheilter Hüftgelenkresectionen, zu welchen mir der, erst lange Zeit nach der Operation eintretende Tod der Operirten Gelegenheit gab, habe ich die Ueberzeugung gewonnen, dass es nicht einmal zweckmässig ist, im Verlauf der Heilung der Resectionswunde gegen die Verkürzung anzukämpfen. Es rückt nämlich der Oberschenkel genau so weit nach oben, dass der Trochanter minor in das Acetabulum sich stellt und hier wie ein kleiner, kugeliger Gelenkkopf fungirt. Bei dem Zug nach oben, welchen der durch die Operation in seinen Verbindungen mit dem Becken gelockerte Oberschenkel durch die Muskeln und durch die Belastung von Seiten des Rumpfes bei den ersten Gehversuchen erfährt, wird der Trochanter minor in das Acetabulum gedrängt und hält nun, indem er in seiner Höhle eine feste Stütze findet, die weitere Verschiebung auf. Auch die Untersuchung meiner geheilten Hüftgelenkresecirten hat mich in der Ansicht befestigt, dass das Eintreten des Trochanter minor in das Acetabulum der gewöhnliche Ausgang der Hüftresection, aber auch ein für die

Function, für die Bewegung und Tragfähigkeit der Extremität sehr günstiger und wünschenswerther Ausgang ist. Ich bezweifle, ob es überhaupt möglich wäre, durch extendirende Verbände dieses Endresultat wirksam zu bekämpfen und der Extremität eine geringere Verkürzung zu sichern; vielleicht würde man durch die geringere Verkürzung die Solidität der Verbindung zwischen Oberschenkel und Becken nach der Resection zum Schaden für die Tragfähigkeit beeinträchtigen.

§ 465. Operative Behandlung der Contracturen und Ankylosen des Hüftgelenks.

Die festesten fibrösen Contracturen und Ankylosen, besonders aber die knorpeligen und knöchernen Ankylosen, können weder durch die Kraft der Hände noch durch die Kraft der Maschinen getrennt werden. Würde man bei spitz- oder rechtwinkliger knöcherner Beugeankylose, welche die Tragfähigkeit des Beins erheblich stört, die Streckung auch nur auf Kosten einer gewaltsamen Fractur des Schenkelhalses bewirken können, so wäre immerhin dieser Versuch zu machen. Seine Wirkung würde in manchen Fällen ein befriedigender sein; aber in anderen Fällen werden wir den Knochen nicht brechen können, weil uns auch für diesen Zweck die geeignete Handhabe am Becken fehlt. In solchen Fällen darf dann auf Wunsch des Kranken, wenn ihm der Verlust der Gehfähigkeit bedeutend genug erscheint, die Operation ausgeführt werden, welche Rhea Barton 1826 zuerst empfohlen hat und welche seinen Namen trägt: nämlich die Trennung des Schenkelhalses durch die Säge. Ueber die Geschichte der Operation, über ihre Statistik, sowohl was ihre Mortalität, als auch was ihre Erfolge betrifft, verdanken wir wiederum Leisrink die besten Aufschlüsse. Es wurden bisher 15 Operationen dieser Art publicirt, und zwar 7 Fälle mit tödtlichem Ausgang, 7 Fälle mit Heilung, 1 Fall mit unbestimmtem Ausgang. Hiernach wäre die Sterblichkeit dieser Operation etwas geringer, als die Sterblichkeit der eigentlichen Hüftgelenkresection, wie man auch bei der Obliteration der Gelenkhöhle erwarten durfte. Immer aber bleibt die Gefahr, welche die tiefgreifende Verletzung der Muskeln mit sich bringt; und doch kann sie zur Freilegung des Schenkelhalses nicht vermieden werden. Ferner bleibt die Gefahr der tiefen Knochenverletzung, welche eine tödtliche Osteomyelitis herbeiführen kann, wie ich in einem Falle beobachtete. So stand es mit der Sterblichkeit der Operation früher keineswegs so günstig, dass man den Kranken sehr zureden durfte, sich derselben zu unterziehen; aber für manche Kranke ist die gute Gehfähigkeit so viel werth, dass sie der Gefahr der Operation sich aussetzen, welche übrigens durch Einführung des aseptischen Operations- und Verbandverfahrens gegenüber dem Ergebniss der früheren Statistik sehr gesunken ist. Jetzt darf man sie gewiss ausführen und um so mehr, weil die Statistik lehrt, dass die functionellen Erfolge der Operation ziemlich sicher sind. Wenigstens sind einige Fälle bekannt geworden, in welchen die Gehfähigkeit sehr befriedigend geworden war. Eine besondere Methodik und Technik der Operation hat sich noch nicht festgestellt. Ein bogenförmiger Schnitt durch die Weichtheile oberhalb des Trochanter major und seinem Contour parallel ungefähr wie der von mir früher für die eigentliche Resection empfohlene bogenförmige Schnitt (§ 463), wird den Schenkelhals am besten der Stichsäge zugängig machen. Dann kann man sich, wie Rhea Barton, auf eine einfache Osteotomie, d. h. auf einfache Durchsägung des Knochens beschränken, oder, wie es von Rodgers zuerst geschehen ist, einen Keil mit oberer und hinterer Basis aus dem Knochen excidiren. Die Heilungen sind zum Theil mit Ankylose, zum Theil mit Bildung von Pseudarthrosen erfolgt. Sayre scheint die Bildung eines neuen Gelenks besonders durch seine Methode angestrebt zu haben, indem er oberhalb des

kleinen Trochanter ein halbkreisförmiges Knochenstück heraussägte. Gewiss würde man bei dem Versuch, eine recht freie Beweglichkeit in der neuen Gelenkverbindung zu erzielen, Gefahr laufen, bei schlotternder Vereinigung der Sägeflächen die Tragfähigkeit des gestreckten Beins zu vermindern.

In jüngster Zeit ist die sogenannte *subcutane Osteotomie des Schenkelhalses*, d. h. die Trennung desselben mittelst Stichsäge oder Meissel, unter thunlichster Schonung der Weichtheile, besonders in England cultivirt worden. Adams stellt sechs Fälle zusammen (zwei von Jessop, je einen von Furneaux Jordan, Lowers, Croff und ihm selbst) mit nur einem tödtlichen Ausgang. Er empfiehlt das Einstechen eines Tenotoms auf den Schenkelhals und dann die einfache Durchsägung mit der Stichsäge. Bemerkenswerth ist die von Volkmann empfohlene *Osteotomia subtrochanterica*, welche er besonders für Adductionsankylosen empfiehlt und in einigen Fällen mit gutem Erfolg ausführte. Bei dieser Operationsmethode wird unterhalb des Trochanter major in der Höhe des Trochanter minor das Periost abgelöst und mit dem Meissel der Knochen bis auf die inneren Corticallamellen durchtrennt, welche dann fracturirt werden, beziehungsweise wird ein Keil mit der Basis nach aussen herausgemeisselt. Die oberflächliche Lage der Wunde wird einen besseren Verlauf, als bei Trennung des Schenkelhalses, ermöglichen. Die abducirte Stellung des Beins ermöglicht den Gang und den Ausgleich der Verkürzung durch Beckensenkung. Selbstverständlich muss die unblutige Streckung der Ankylosen vorher versucht werden und kann mit gutem Erfolg auch durch eine subcutane Fractur des Schenkelhalses erzielt werden. Volkmann erwähnt auch zwei so behandelte Fälle; einen Fall ähnlicher Art beschreibt Rossander. Erst nach erfolglosen Versuchen dieser Art ist die subcutane Trennung des Schenkelhalses nach Adams, oder die Osteotomia subtrochanterica nach Volkmann in Aussicht zu nehmen. Ueber die grössere oder geringere Zulässigkeit beider Methoden oder einer derselben muss die Erfahrung der Zukunft entscheiden.

§ 466. Die Exarticulatio femoris.

Diese Operation ist unter allen Amputationen und Exarticulationen die bedeutendste. Sie wurde zuerst 1775 von Kerr und Thompson ausgeführt (Lossen), nachdem vorher die Ausführbarkeit theoretisch (besonders von Morand, 1750) erörtert worden war. Ihre Sterblichkeitsziffer war damals sehr hoch, indem man eine Sterblichkeit bis zu 90% berechnete. Die erschöpfende Statistik von Lüning, welche 486 Fälle umfasst, ergiebt im ganzen eine Sterblichkeit von 70%; hiervon wurden 239 Fälle in der kriegschirurgischen Praxis ausgeführt und ergaben eine Sterblichkeit von 88%, während die 153 Operationen, welche nicht wegen Verletzungen ausgeführt wurden, nur eine Sterblichkeit von 42% zeigten. Jetzt beginnen wir weit bessere Resultate zu erzielen, und voraussichtlich wird in Zukunft die Sterblichkeit auf ein ziemlich geringes Maass sinken; denn erheblicher Blutverlust und septische Entzündung der grossen Wundflächen können jetzt mit grosser Sicherheit vermieden werden, und diese beiden Momente waren die wesentlichsten Ursachen des tödtlichen Ausgangs der Operation. Nach Lüning's Statistik endeten 138 Fälle schon in den ersten zwei Tagen tödtlich.

Die Indicationen zur Exarticulatio femoris sind gegeben: 1) durch schwere Verletzungen des Oberschenkels, welche nicht mehr conservativ behandelt werden können und zu hoch nach oben sich erstrecken, um noch die Amputatio femoris zuzulassen (über die ungünstigen Verhältnisse der ganz hohen Amputatio femoris im oberen Dritttheil vgl. § 496); 2) durch Sarkome des Femur (vgl. § 461), welche so hoch nach oben gewachsen sind, dass sie durch Amputatio femoris

nicht mehr zu entfernen sind, oder bei welchen man fürchtet, durch Amputation secundäre Knoten im Knochenmark des Femur zurückzulassen; 3) durch Recidive der Sarkome in Amputationsstümpfen nach tiefer Amputatio femoris wegen Sarkom der Knochen (auch der Unterschenkelknochen § 489); 4) durch schlecht gebildete, schmerzhafte Amputationsstümpfe des Oberschenkels, auch durch solche mit prominentem Knochenstumpf, soweit dieser Zustand nicht durch Resection des Stumpfes (§ 328, allg. Thl.) beseitigt werden kann.

Nach v. Langenbeck kann man die Exarticulatio femoris in folgender Weise ausführen. Man stellt den Oberschenkel, während der Kranke sich in Rückenlage befindet, in leichte Beugung im Hüftgelenk (etwa 25°). Dann bestimmt man denselben Punkt, an welchem man das Messer für die Resectio coxae einsticht (§ 462), nämlich die Mitte zwischen der Spina ant. sup. oss. ilei und

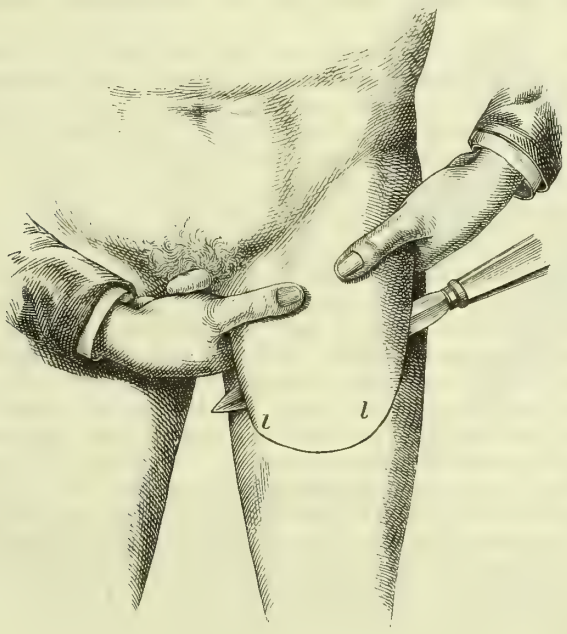

Fig. 303.
Exarticulatio femoris mit Bildung eines vorderen Lappens (ll) mittelst Durchstich. Das Messer ist im Begriff die A. femoralis zu durchschneiden, während die Hände des Assistenten die Arterie schon comprimiren.

der Spitze des Trochanter major. Hier sticht man ein langes Amputationsmesser, welches an der Spitze zweischneidig ist, mit nach unten gestellter Schneide auf den Schenkelkopf ein, dessen Substanz die Messerspitze berührt. Indem man nun den Griff des Messers etwas senkt, erhebt sich die Spitze und gleitet unter Anstechen der Gelenkkapsel an der vorderen Fläche des Kopfes vorüber. Jetzt erhebt man wieder den Griff, damit die Spitze sich senkt und an der Innenfläche des Oberschenkels, ungefähr am hinteren Rand des M. gracilis zur Haut heraustritt. Es folgen lange Züge des Messers nach unten, wobei seine Schneide allmählig etwas mehr gegen die Haut gerichtet wird. Bevor das Messer die Bildung des Lappens (ll Fig. 303) vollendet, greift ein Assistent schon unter die Basis des Lappens in die Wunde ein und comprimirt zwischen seinen Fingern

die A. femoralis und die A. profunda femoris. Nun erst wird die Messerschneide ganz gegen die Haut aufgerichtet und durch die Spitze des Lappens, in welcher die A. femoralis liegt, durchgezogen. Während der Assistent den Lappen nach oben zur vorderen Bauchwand zurückzieht, führt der Operateur bei stärker gebeugtem Oberschenkel an der hinteren Fläche desselben einen Vorzeichnungsschnitt durch die Haut, welcher die beiden Endpunkte des Lappenschnittes verbindet und an den vorderen Rand der Glutaealfalte fällt. Jetzt vertauscht der Operateur das lange Messer mit einem kürzeren, welches eine kräftige Klinge haben muss. Bei gestreckter Stellung des Oberschenkels eröffnet ein Querschnitt die ganze vordere Kapselwand des Hüftgelenks, so dass nach Durchschneidung des Ligamentum teres der Kopf des Femur nach vorn tritt. Der Operateur fasst den Kopf mit der linken Hand fest, und vollendet nun mit langen kräftigen Schnitten die Operation, wobei der Trochanter major aus den umgebenden Muskeln ausgelöst werden muss; hierbei ist der vorgezeichnete Hautschnitt genau einzuhalten.

Nachdem das Bein abgetrennt ist, geht man sofort zur Blutstillung über. Da der Assistent noch immer die grossen Gefässe in dem vorderen Lappen comprimirt, so kann man sich zuerst mit den kleineren, aber zahlreichen Gefässen der übrigen Wunde beschäftigen. Es handelt sich dabei wesentlich um die Aeste der A. obturatoria in den Adductoren, der beiden A. A. glutaeae in den gleichnamigen Muskeln. Nachdem hier überall die Schieberpincetten (Fig. 135, § 300, allg. Thl.) angehängt wurden, legt man dann alle Ligaturen an. Erst zuletzt versieht man die A. femoralis, die A. profunda femoris und die Vena femoralis, deren durchschnittene Lichtungen man deutlich erkennt, mit Ligaturen. Nun erst lässt der Assistent die bis dahin comprimirte Arterie frei. Noch einmal wird die Wunde revidirt auf blutende Punkte, dann mit Carbollösung irrigirt und erst nachdem die Wundflächen ganz „trocken" geworden sind, d. h. an keiner Stelle mehr ein Aussickern von Blut stattfindet, schreitet man zur Naht. Zwei Drains werden unter der Basis des Lappens von einem Wundwinkel zum andern durchgeführt; ein Drain wird von der Mitte der Basis des Lappens vom Acetabulum senkrecht nach unten zur Spitze des Lappens eingelegt. Nun wird die ganze Wundlinie durch die Naht bis auf die Drainöffnungen geschlossen. Der aseptische Verband hüllt das ganze Becken und den unteren Theil der vorderen Bauchwand ein.

Bei der beschriebenen Methode schützt die comprimirende Hand des Assistenten vor der Blutung aus der A. femoralis, während in Betreff der sonstigen Blutstillung das Geschick des Operateurs durch schnelle Ausführung der Operation und prompte Blutstillung die Schwierigkeiten überwinden muss. Larrey und Roser empfehlen, erst die A. femoralis in der Continuität unter dem Poupart'schen Band zu unterbinden und dann von dem Längsschnitt der Unterbindung aus (vgl. § 443) in einen Ovalairschnitt überzugehen. Doch ist der Ovalairschnitt nicht so schnell ausführbar, als der empfohlene Lappenschnitt mit Durchstich. Pancoast, Lister und Esmarch empfehlen die instrumentelle *Compression der Aorta gegen die Lendenwirbelsäule*, um die Blutung zu beherrschen. Hierzu benutzt Lister ein Schraubentourniquet (vgl. Fig. 132 § 298, allg. Thl.), welches mit seiner Pelotte unter der Platte der Schraube, direct auf die Aorta aufgesetzt wird. Das Verfahren Esmarch's erhellt aus Fig. 304. Ein elastisches Band (ee) drängt die Pelotte (p) gegen die Wirbelsäule, indem es um einen Stab, welcher an der hinteren Fläche des Abdomens liegt, fest angeschlungen wird. Pancoast empfiehlt, vor Anlegung des Tourniquets den Kranken auf die rechte Seite zu lagern, damit die Intestina die Wirbelsäule mehr verlassen und nun der Druck der Pelotte unmittelbarer stattfinden kann.

Bei den Operationen dieser Art, welche ich auszuführen hatte, habe ich mich

darauf beschränkt, das betreffende Bein durch Beugung im Hüftgelenk mit der Fussspitze vor Beginn der Operation zehn Minuten lang so nach oben halten zu lassen, dass alles venöse Blut in den Rumpf zurückströmen musste. Bevor das Bein nun zum Beginn der Operation herabgesenkt wurde, begann die Compression der Aorta gegen die Lendenwirbelsäule mit den Fingern eines Assistenten, während ein anderer Assistent oberhalb des Poupart'schen Bandes noch die A. iliaca ext. auf die Fossa iliaca comprimirte. Bei diesem Verfahren fand ich die Blutung niemals besorgnisserregend; doch wurde in der oben angegebenen Weise die A. femoralis noch während der Operation gesichert.

Den neuesten Vorschlag auf diesem Gebiete hatte ich noch nicht Gelegenheit zu prüfen. Davis empfiehlt, in das Rectum einen Holzstab einzuführen und durch Anziehen des unteren Endes nach vorn einen hebelartigen Druck auf die Gegend oberhalb der Synchondrosis sacro-iliaca, also etwas gegen die Seite der Operation hin, so auszuüben, dass die A. iliaca comm. comprimirt wird. Durch diesen Druck wären sowohl die Aeste der A. iliaca int. (A. obturatoria, A. A. glutaeae), wie auch die Fortsetzung der A. iliaca ext., die A. femoralis gegen bedeutende Blutung gesichert. Stokes rühmt die Brauchbarkeit des Verfahrens.

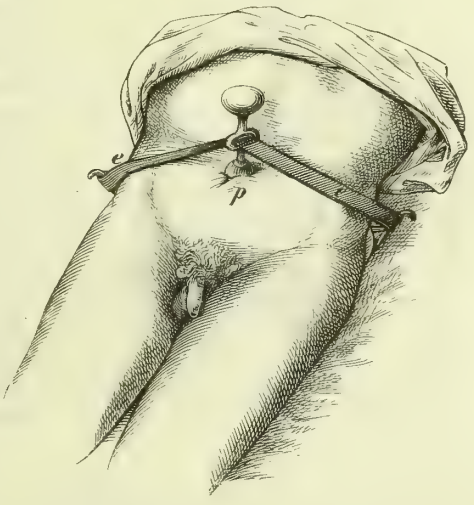

Fig. 304.
Tourniquet für die Aorta (nach Esmarch). Das elastische Band (e e) drängt die Pelotte (p) gegen die Wirbelsäule.

Eigenthümlich ist die Methode von Verneuil und E. Rose. Man soll mit der Unterbindung der A. femoralis beginnen und dann die Exarticulation langsam mit kleinen Schnitten vollziehen, als ob man eine schwierige Geschwulstexstirpation ausführe. Jedes durchschnittene Gefäss wird sofort unterbunden. Die Operation kann einige Stunden dauern und wird immer sehr unregelmässige Wundflächen hinterlassen. Zur Nachahmung möchte ich dieses Verfahren nicht empfehlen.

Endlich muss noch das Verfahren von Vetch, Pitha und Volkmann erwähnt werden, welche unterhalb der Trochanteren mit einem Cirkelschnitt die hohe Oberschenkelamputation ausführten, auch den Knochen durchsägten und die Blutung stillten, um endlich nach Vollendung der Blutstillung von einem Längsschnitt aus, welcher den Trochanter major frei legt, den zurückgelassenen Theil des Femur mit dem Gelenkkopf zu entfernen. Ob dieses complicirte Verfahren vortheilhaft ist, möchte ich bezweifeln; denn die hohe Oberschenkelamputation ist nicht um vieles leichter und unblutiger auszuführen, als die eigentliche Exarticulation.

Ueber prothetische Vorrichtungen nach Heilung der Exarticulatio femoris vgl. § 354, allg. Thl.

§ 467. Die Dehnung des Plexus ischiadicus. Die Ischias.

Die Indicationen zu dieser, jetzt ziemlich häufig ausgeführten Operation wurden schon im allg. Thl. § 318 aufgezählt. Besonders häufig ist die Indication durch

Neuralgieen im Plexus ischiadicus, welche unter dem Namen der Ischias zusammengefasst werden. Hierdurch hat diese Krankheit, deren sonstige Interessen mehr in das Gebiet der Neuropathologie fallen, eine grössere chirurgische Bedeutung gewonnen. Indem ich im Ganzen auf die Lehrbücher der Neuropathologie in Betreff der Ischias verweise, zähle ich hier nur die Erscheinungen kurz auf und füge einige therapeutische Bemerkungen hinzu.

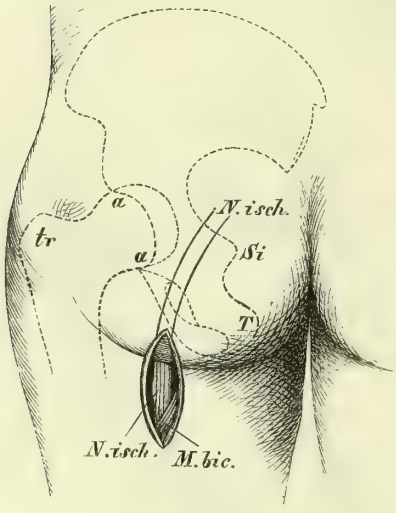

Fig. 305.
Verlauf des Plexus ischiadicus (N. isch.) über die Spina ischii (S i), und Schnitt zur Dehnung des Plexus ischiadicus am unteren Rande der Glutäalfalte, nach aussen vom M. biceps (M. bic.) a. a. Acetabulum. T. Tuber ischii. tr. Trochanter major.

Die Schmerzen der Ischias entsprechen dem Verlauf des Plexus ischiadicus und seiner Aeste, oft bis zur Wade und Ferse herab, seltener bis zur Fusssohle und den Zehen. Bei Betastung ist besonders die Stelle schmerzhaft, an welcher der Plexus am unteren Rand der Incisura ischiadica major aus dem Becken tritt, und die Stelle, an welcher der Nerv über die Spina ischii verläuft (Fig. 305). Wenn der Ischias-Kranke, bei gestrecktem Knie stehend, durch Beugung des Rumpfes eine „Verbeugung", einen sogenannten „Tanzstundendiener" macht, so erfährt der Nerv über die Spina ischii hin eine solche Dehnung, dass der Kranke sehr lebhafte Schmerzem empfindet. Die Untersuchung der schmerzhaften Punkte und dieser Verbeugungserscheinung ist wichtig, um den rein nervösen Charakter der Krankheit festzustellen. Denn auch andere Krankheiten im Gebiet der hinteren Hüftgegend, z. B. Wanderabscesse, welche noch hoch oben an den Wurzeln des Plexus ischiadicus liegen (vgl. § 211), können Schmerzen im Verlauf der Nervenäste verursachen; aber dann fehlen jene Erscheinungen.

Ueber die medicamentöse Behandlung der Ischias will ich kein Wort verlieren: keines der sogen. Nervina bleibt bei dieser Krankheit unversucht. Die örtliche Behandlung durch Elektricität wird in den Handbüchern der Neuropathologie erörtert. Oertlich sind Vesicatore (eventuell mit Einstreuen von Veratrin in die Blase), Jodtinctur, Morphiuminjectionen und Einreibungen aller Art gebräuchlich. Ich empfehle einen Versuch mit *Carbolinjectionen in das Bindegewebe neben den Nervenstamm*, 1 Grm. einer 3%—5% Lösung pro die. Mindestens in der Hälfte der Fälle führen diese Injectionen zur Besserung und zur Heilung; das beweist, dass manche Fälle der Ischias auf einer echten Neuritis beruhen. Die Fälle, welche von einer centralen Störung im Rückenmark bedingt sind, werden durch Carbolinjectionen nicht beeinflusst. Bei ihnen mag die Dehnung des Plexus ischiadicus versucht werden. Dieser Versuch ist jedenfalls harmloser, als die Excision eines Stückes aus dem Plexus, welche früher in einzelnen Fällen (Nélaton) ausgeübt wurde und dauernde Lähmung des Fusses und Unterschenkels hinterlässt, ja sogar mit Gangrän des Beins endigen kann.

Eine eigenthümliche Indication zur Dehnung des Plexus ischiadicus ist neuerdings von Erlenmeyer jun. aufgestellt worden, nämlich die Tabes dorsualis (graue Degeneration der Hinterstränge des Rückenmarks). Von Erlenmeyer,

Langenbuch u. A. werden Erfolge berichtet. Dieselben sind deshalb nicht so räthselhaft, weil die Dehnung in centraler Richtung bis in das Rückenmark wirkt und eine Hyperämie und Vascularisation desselben (vgl. § 318, allg. Thl.) bedingen könnte.

Die Operation selbst ist sehr einfach. Der Kranke wird auf den Bauch gelagert. Man zieht eine Linie vom Tuber ischii zum Aussenrand des Trochanter major. Diese Linie theilt man in drei Theile. An der Grenze zwischen dem inneren und mittleren Dritttheil (also dem Tuber ischii näher als dem Trochanter, vgl. Fig. 305) führt man einen 8 Ctm. langen Schnitt in der Längsachse des Oberschenkels. Nachdem in dieser Linie die Fascia lata durchschnitten wurde, legt man den unteren Rand des M. glutaeus maximus frei, erkennt nach einwärts das Paquet der Beugemuskeln des Unterschenkels, welche vom Tuber ischii entspringen, des M. biceps, M. semimembranosus und M. semitendinosus. In dem spitzen Winkel, welchen diese Muskeln mit dem unteren Rand des M. glutaeus max. bilden, findet man den Kleinfinger-breiten Nerven, welchen man nun isolirt, auf den Zeigefinger nimmt und nach den Vorschriften des § 318, allg. Thl., dehnt. Die Wunde wird vernäht und mit aseptischem Verband bedeckt. Die Wunden sah ich nach dieser Operation immer per primam heilen; auch sah ich niemals einen Schaden von der Operation, wie etwa dauernde Lähmung, aber auch nicht immer den gewünschten Erfolg. Man wird gut thun, den Kranken vor der Operation nicht allzu grossen Erfolg zu versprechen und die Operation mehr als einen Heilversuch hinzustellen.

Wie man bei Schmerzen im Gebiet des N. cruralis eine sogenannte „Ischias antica" unterschieden hat, so kann man auch *an dem N. cruralis Dehnungen* vornehmen. Man findet den Nerven dicht unter dem Poupart'schen Band (vgl. Fig. 202, § 276), an der Grenze zwischen dem äusseren und mittleren Dritttheil des Poupart'schen Bandes.

DREISSIGSTES CAPITEL.

Die Verletzungen und Krankheiten der Kniegegend (einschliesslich des Kniegelenks und der unteren Hälfte des Oberschenkels).

§ 468. Verletzungen des Kniegelenks.

Das Kniegelenk ist wie kein anderes der grossen Extremitätengelenke durch die grosse Flächenausdehnung der Synovialis und durch die relativ oberflächliche Lage des vorderen grossen Synovialabschnitts, welcher theils nur von Fascie und Haut, nach oben noch von der Fläche des M. extensor quadriceps bedeckt ist, den *quetschenden Verletzungen* ausgesetzt. Hierzu trägt auch noch die convexe Vorwölbung der Condylen des Femur bei gebeugter Stellung des Gelenks bei: die Synovialis erhält durch diese Convexität eine grössere Spannung und ist, auf der festen Unterlage der Condylen ausgespannt, nicht im Stande, den quetschenden Verletzungen auszuweichen. Indem nun die stumpfen Gewalten auf die Synovialis einwirken, kommt es zu einem Riss ihrer Blutgefässe und zu einem Bluterguss in die Kapselhöhle, einem *Hämarthros*. Die grosse Synovialhöhle gewährt auch grossen Blutmengen genügenden Raum und es dauert lange, bis in der Synovialhöhle durch das sich ansammelnde Blut ein genügender Druck erzeugt wird, um die Rissstelle der kleinen Blutgefässe zusammenzudrücken und die Blutung zum Stehen zu bringen. So erklärt sich auf der einen Seite die Häufigkeit, auf der andern Seite die Grösse der Blutergüsse in das Kniegelenk. Ihre klinische Be-

deutung liegt weniger in dem Bluterguss selbst, als vielmehr darin, dass *aus dem Hämarthros*, besonders bei mangelhafter Behandlung, *häufig ein Hydrarthros hervorgeht* (vgl. § 97, allg. Thl.). Dieser Hydrarthros wird in den §§ 475 und 476 eine besondere klinische Erörterung finden.

Stumpfe Gewalten, welche die Gegend des Kniegelenks treffen, wirken dann auch auf die knöchernen Theile, besonders auf die Condylen des Femur ein. Obgleich von der ganzen Länge des Os femoris ein relativ grosser Theil von der Kapsel des Kniegelenks eingeschlossen ist, bricht doch durch Fall und Stoss recht selten gerade dieser intracapsuläre Abschnitt des Knochens; ein Verhältniss, welches in der grösseren Brechbarkeit des oberen und mittleren Dritttheils des Knochens begründet ist. Etwas häufiger sind die Querbrüche der Patella; auch sie setzen nothwendiger Weise eine Verletzung des Gelenks, indem aus den zerrissenen Knochengefässen durch den Spalt der gebrochenen Gelenkfläche das Blut sich in die Gelenkhöhle ergiesst. Die Folgen dieses Blutergusses werden wir bei der Besprechung der Patellafracturen (§ 472) genauer kennen lernen. Selten, aber doch von besonderem Interesse sind die Absprengungen von Stücken der Condylengelenkflächen durch Einwirkung von kantigen Fremdkörpern; aus den abgelösten Knorpelstücken, an welchen gewöhnlich noch eine Schicht der Knochensubstanz hängen bleibt, entstehen die freien Gelenkkörper, mit denen wir uns in § 489 zu beschäftigen haben.

Mit einer eigenthümlichen Art von intraarticulären Fracturen des Kniegelenks hat sich Dittel in einer speciellen Arbeit beschäftigt. Es wurde durch forcirte Bewegungen an der Leiche festgestellt, dass oft statt Einreissen der Bänder durch die übermässige Spannung derselben ein Abreissen der Knochenlamellen stattfindet, an welchen sich die Bänder inseriren. Durch Ueberbeugung kann man nur dann Verletzungen erzeugen, wenn noch ein Keil in die Kniekehle eingeschoben wird, indem sonst der Contact von Ober- und Unterschenkel die Bewegung zu früh hemmt; es löste sich das Ligam. cruciatum antic. von seiner Femoralinsertion ab. Durch Hyperextension entstand bei jugendlichen Individuen eine Trennung in der Epiphysenlinie der Tibia, bei älteren ein Einbohren der Femurcondylen in die Tibia, endlich bei starker Hyperextension ein Abriss des Ligam. cruciat. ant. von seinem Femoralende und des Ligam. cruciat. post. von seinem Tibialende. Hyperrotation erzeugt in der Regel keine Verletzung. Hyperabduction und Hyperadduction führten entweder zu der Zerreissung des gespannten Seitenbandes (im ersteren Fall des Ligam. lat. int., im letzteren des Ligam. lat. ext.), oder zu einem Ablösen desselben mit Abhebung des entsprechenden Meniscus, oder zum Abriss der Femoralinsertion des Seitenbandes, inclusive der Corticallamellen. Solche Verletzungen setzt wohl auch das Verfahren der gewaltsamen Correction des Genu valgum, welches Delore empfohlen hat (vgl. § 482). Endlich hat Dittel auch noch, entsprechend einem von ihm beobachteten Fall, an der Leiche nachgewiesen, dass bei gebeugtem Kniegelenk ein sehr heftiger Schlag, welcher die Tibia in der Tangente ihrer Oberfläche von der Kniekehle nach vorn stösst, zu einem Abriss der Eminentia intercondyloidea tibiae durch beide Ligam. cruciata führt. Auf die diagnostischen Erörterungen Dittel's kann hier nicht eingegangen werden; mit Recht legt er das Hauptgewicht auf die Grösse der intraarticulären Blutung, welche auch nach der Punction (§ 476) sich leicht wiederholt.

Schusswunden des Kniegelenks, welche hier wie überall als Typus der schweren perforirenden Wunden der Gelenke zu betrachten sind, kommen im Kriege sehr häufig vor, was sich aus der Grösse des Gelenkraums leicht erklärt. Auch ist an keinem Gelenk — und zwar aus demselben Grunde — so häufig wie am Kniegelenk *die Schusswunde eine reine Kapselwunde ohne Verletzung der Gelenkflächen und der Knochen.* Es liegen besonders zwei Möglichkeiten für

solche Schusswunden vor: 1) kann die Kugel an dem einen Seitenrand des Ligam. patellare in der Gegend der Ligamenta alaria (Plica synovialis patellaris nach Henle, Psp, Fig. 310, § 488) in das Gelenk eindringen und es am andern Seitenrand das Ligam. patellare wieder verlassen, 2) kann am leicht gebeugten Kniegelenk die Kugel in sagittaler Richtung das Ligam. patellare und die Ligamenta cruciata in der Incisura intercondyloidea durchbohren, um in der Kniekehle auszutreten. Der letztere Weg wurde durch G. Simon dadurch nachgewiesen, dass er an der Leiche spitze Eisenstäbe, deren Umfang dem Umfang einer Kugel entsprach, in der bezeichneten Richtung durch das Kniegelenk bohrte und an dem später geöffneten Gelenk die intacte Beschaffenheit der Knochensubstanz nachwies. Im übrigen sind die meisten Schussverletzungen des Kniegelenks *Schussfracturen des Gelenks*, d. h. die Knochen und die Gelenkhöhle sind gleichzeitig verletzt. Je näher den Gelenkflächen die Kugel die Knochen trifft, desto eher kann die Verletzung des Knochens als *Rinnen-* oder *Lochschuss* sich darstellen, indem sie einen Halbcanal oder einen Cylinder aus den dünnen Knochenbälkchen der epiphysären Substanz herausreisst; *Splitterfracturen*, welche zugleich das Gelenk eröffnen, kommen besonders häufig am Femur vor, weil hier auch noch ein Theil der Diaphyse mit ihren starren Corticallamellen von der Gelenkkapsel umfasst wird. An der Tibia setzt sich die Gelenkkapsel dicht unterhalb der Gelenkfläche an, so dass Splitterfracturen des obern Dritttheils der Tibia oft extracapsulär liegen; doch kann auch bei diesen Splitterfracturen eine Fissur bis in das Gelenk nach oben dringen. Ueber die Unterschiede der Loch- und Splitterschussverletzungen im allgemeinen vgl. § 72, allg. Thl.; über Behandlung der Schussverletzungen und Schussfracturen des Kniegelenks vgl. § 474.

Die Seltenheit der Luxationen des Kniegelenks und seiner einzelnen Bestandtheile ist durch die enorme Festigkeit der Gelenkbänder begründet, ohne deren Einreissen eine Luxation nicht entstehen kann. Auch wurde oben schon hervorgehoben, dass die traumatische Anspannung der Bänder nach den Versuchen Dittel's eher zu einem Abriss der Knochensubstanz, an welcher sie sich inseriren, als zu einem Einreissen der Bandsubstanz führt. Von allen Luxationen fallen nur 4,88% auf die Luxationen des Kniegelenks und der Patella (auf jede Art der Luxation 2,44% nach Gurlt); nach eigener Erfahrung möchte ich auch diesen Procentsatz noch als zu hoch betrachten. Obgleich mithin die Luxationen des Kniegelenks keine hohe Bedeutung haben, so soll doch, wie in den vorigen Capiteln, diese Art der Verletzung hier vorausgestellt werden.

§ 469. Traumatische Luxationen des Kniegelenks und der Menisken.

Von den traumatischen Luxationen dürfen, nicht durch ihre Frequenz, sondern durch ihre Gravität die totalen Luxationen des Kniegelenks in erster Linie unsere Aufmerksamkeit fesseln. Die Gewalten, welche dazu gehören, um die starken Bänder sämmtlich zu zerreissen, sind meistens so colossal, dass sie die luxirten Knochenenden auch durch die Weichtheile treiben, die Haut weithin einreissen, die Gefäss- und Nervenstämme zerstören, kurz eine so ausgedehnte Verletzung hervorbringen, dass nur die augenblickliche Amputation des Oberschenkels das Leben erhalten kann. Manche Verletzten sterben auch schon schnell durch den Shock der Verletzung (§ 119, allg. Thl.). Die Welle einer Dampfmaschine, welche den Arbeiter am Fusse fasst und mit sich herumreisst, hat in den letzten Decennien verschiedene tödtlich verlaufene totale Kniegelenkluxationen verschuldet. Doch kann auch in einzelnen Fällen die Haut unverletzt oder wenigstens unzerrissen bleiben und nach Reposition der Luxation die Heilung eintreten. Wahrscheinlich entstehen diese

Totalluxationen des Kniegelenks durch *Ueberstreckung des Kniegelenks.* Am vorderen Rande der Tibia entsteht ein Hypomochlion durch den Schluss der Ueberstreckung. Nachdem der Riss beider Ligam. lateralia und beider Ligam. cruciata erfolgt ist, hebeln sich die hinteren Abschnitte der Gelenkflächen in der Kniekehle von einander ab und tritt durch die secundäre Bewegung, welche im Sinne der Beugung stattfinden muss, *die Tibia nach vorn, das Femur nach hinten.* Von dieser Form der Knieluxation fand Lossen 50 Fälle in der Literatur mitgetheilt. Vorn kann man die Gelenkflächen der Tibia unter der Haut betasten; hinten springen unter der stark gespannten Wadenhaut die convexen Flächen der Condyli femoris hervor. Die Reposition erfolgt am leichtesten dadurch, dass man die Tibia in eine etwas überstreckte Stellung zurückbiegt und von hier aus durch Beugebewegung und durch einen Druck, welcher das obere Tibiaende nach hinten drängt, in die normale Lage zurückführt. Da jedoch alle Bänder getrennt sind, so kann auch ein einfaches Anziehen des Unterschenkels in seiner Längsaxe zur Reposition genügen. Jedenfalls darf die Reposition nicht verzögert werden, weil sonst die gespannte Haut brandig wird. Auch wird man die Gefahr beachten müssen, dass ein sehr kraftvolles Anziehen die ohnehin schon gespannten Gefässe und Nerven trennen könnte. In einigen Fällen wurde die totale Luxation des Kniegelenks mit Erhaltung des einen oder anderen Ligam. laterale beobachtet (Fälle von Albert, Madelung, Volkmann und Schüller).

Ob auch durch eine Ueberbeugung des Kniees eine totale Luxation des Kniegelenks erfolgen könne, erscheint mir zweifelhaft; denn schon am physiologischen Schluss der Beugung liegen die Hautflächen des Oberschenkels und Unterschenkels so dicht aufeinander, dass eine weitere extreme Beugung mit totaler Abhebelung der Gelenkflächen nur zu einer Zerquetschung des ganzen Ober- und Unterschenkels führen könnte. Deshalb ist freilich die *Luxation der Tibia nach hinten,* welche der Regel nach aus Ueberbeugung hervorgehen müsste, nicht geradezu unmöglich; Lossen fand von dieser Form der Luxation 20 Fälle in der Literatur. Die complicirte Wirkung einer Dampfmaschine kann nach vollkommener Zerreissung aller Bänder den abgehebelten Knochen verschiedene irreguläre secundäre Bewegungen (vgl. § 98, allg. Thl.) auferlegen und so am Ende nach jeder Richtung die Tibia dislociren. *Luxationen mit rotirter Stellung der Tibia* wurden von Dubreuil und Pitha beobachtet.

Die *Luxationen der Menisken,* zuerst von Hey und Reid beschrieben, sind wohl häufiger als vorhanden angenommen worden, als sie wirklich vorkommen. Eine *vollständige* Luxation eines Meniscus, bei welcher derselbe die Fläche der Tibia und des Femur gänzlich verlässt, kann ich mir wegen der festen und ringförmigen Einwebung des Meniscus in die Kniegelenkkapsel überhaupt nicht vorstellen. Man müsste für ihre Entstehung voraussetzen, dass die Kapsel kreisförmig und lineär um den halben Umfang des Kniees entzwei risse. Sehr wohl kann jedoch bei partiellem Kapselriss der entsprechende Theil des Meniscus seine normale Lage zwischen der Tibia und dem Femur verlassen, und so entsteht eine partielle Luxation. Noch häufiger mag es sich bei den Fällen, welche als Luxation der Menisken gedeutet werden, um Zerreissungen und Abreissungen der Menisken selbst handeln. Der Verletzte fühlt in der Regel bei einer besonders energischen Drehung des Unterschenkels im Knie ein Knacken im Gelenk mit sehr heftigem Schmerz und ist für den Augenblick unfähig, irgend eine Bewegung im Knie zu machen. Kurze Zeit darauf kann er wieder das Gelenk gebrauchen; aber es bleibt, wie die Kranken sich ausdrücken, eine gewisse Schwäche im Gelenk zurück. Gelegentlich empfinden die Verletzten wieder einmal das Knacken, und zuweilen kann man durch sorgfältige Palpation der Meniskenlinie eine sehr empfindliche Stelle nachweisen, an der wir den Riss oder die partielle Luxation des Meniscus vermuthen

dürfen. Ueber eine Vermuthung erhebt sich in der Regel die Diagnose nicht. Die schmerzhaften Punkte fand ich gewöhnlich in solchen Fällen am vordersten Abschnitt der Menisken, und zwar häufiger an dem beweglichen Meniscus ext., als an dem wenig beweglichen Meniscus int. Die Therapie ist in ihren Leistungen ziemlich werthlos gegenüber diesen, an sich so unbedeutenden und doch so lästigen Störungen. Bei frischer Verletzung empfiehlt Hey die spitzwinklige Beugung des Kniegelenks und Sandham fügt zweckmässig rotirende Bewegungen des Unterschenkels zu der Beugung hinzu, um den Meniscus zum Einschnappen in seine normale Lage zu bringen. Wir empfehlen comprimirende Verbände, welche das Gelenk gegen ergiebige Rotationsbewegungen schützen. So tragen die Kranken mit Vortheil eng anschliessende, elastische Kniekappen, wie sie bei den Bandagisten zu haben sind. In neuester Zeit habe ich zweimal mit bestem Erfolg unter dem Schutz der Asepsis eine *Exstirpation der verletzten Stelle des Meniscus* ausgeführt. Aus einem abgerissenen Stück des Meniscus kann durch weitere Dehnung des Kapselstückes, an welchem das Fragment hängt, ein wirklicher freier Körper mit allen seinen Folgen entstehen, und dann tritt natürlich die im § 489 besprochene Behandlung in Geltung.

Die *Luxation des Fibulaköpfchens* in seiner Verbindung mit der Tibia gehört zu den seltensten Verletzungen. Dubreuil beobachtete eine solche Luxation als Folge einer übermässigen Contraction des M. biceps.

§ 470. Traumatische Luxationen der Patella.

Wir unterscheiden mit Malgaigne drei Arten der traumatischen Luxation der Patella, nämlich 1) die Luxation der Patella nach aussen, 2) die Luxation der Patella nach innen, und 3) die verticale Luxation der Patella. Die letztere Form ist bei weitem die seltenste. Streubel zählt auf 120 Fälle von Patellaluxationen, welche er in der Literatur auffand, 21 Fälle von Verticalluxation; ich habe einen einzigen Fall dieser Art beobachtet.

Bei der *verticalen Luxation* stellt sich der Seitenrand der Patella, der innere oder der äussere (am häufigsten wohl der innere, weil er eine schmale Längsfacette der Gelenkfläche trägt, unter den 21 Fällen Streubel's 14 mal), in die mediane Einsenkung der sattelförmigen Fläche des Femur, auf welcher die Patella bei den Beugungen und Streckungen hin und her gleitet. Die Gelenkfläche der Patella sieht entweder nach aussen oder nach innen. Man muss wohl für die Entstehung dieser Luxation sehr complicirte mechanische Einwirkungen annehmen; und kaum zulässig erscheint mir die Annahme, dass die isolirte Contraction des M. vastus ext. oder int. schon für sich die verticale Aufrichtung der Patella bewirken könnte. Unterstützt wird diese Aufrichtung durch die innere Längsfacette der Patellagelenkfläche. Natürlich muss die Gelenkkapsel, so weit sie sich an die Patella inserirt, in grösster Ausdehnung einreissen und so wird auch die Reposition gerade bei diesen seltensten Luxationen auf keine allzu bedeutenden Hindernisse stossen, obgleich in einigen Fällen berichtet wird, dass die Reposition misslang. Die forcirte Beugung des Kniegelenks, bei welcher das Ligamentum patellare die luxirte Kniescheibe fest anzieht, scheint die besten Resultate für die Reposition ergeben zu haben.

Unter den häufigeren Luxationen der Patella auf die Seitenflächen der Condyli femoris überwiegen nach Streubel's Zählungen wieder diejenigen, welche auf die Aussenfläche des Condylus ext. femoris stattfinden, an Zahl um das Zehnfache die Luxationen der Patella auf die Innenfläche des Condylus int. Schon seitdem man die Luxationen der Patella beobachtet, hat dieses Ueberwiegen der Luxation nach aussen die Aufmerksamkeit der Beobachter auf sich gelenkt. Man nahm

an, dass der höhere Rand, welcher die sattelförmige Gelenkfläche des Femur nach innen begrenzt, das Uebertreten der Patella nicht so gestatte, wie der niedrigere äussere Rand der Gelenkfläche; und es lässt sich nicht leugnen, dass in der That diese Höhendifferenz der Ränder wohl von einiger Bedeutung ist. Nach meiner Meinung sollte man indessen einen anderen Umstand für die Prädisposition der Patellaluxation nicht aus dem Auge lassen, nämlich die *Coincidenz der Luxation mit der Bildung des Genu valgum.* Zwar ist die Coincidenz beider Erkrankungen längst bekannt: sie wurde von Malgaigne schon hervorgehoben. Malgaigne und Isermeyer, sowie andere Autoren, glaubten Präparate der Art, welche sie an Leichen fanden, dahin deuten zu sollen, dass erst eine irreponirte Luxation der Patella auf den Condylus ext. nachträglich eine Knickung des Kniees durch Druck im Sinne des Genu valgum bedinge. Aber schon Monteggia behauptete, dass bei Genu valgum der Condylus int. femoris mehr hervorrage und dass sich so eine von innen nach aussen geneigte schiefe Ebene bilde, welche die Patella leichter nach aussen gleiten lasse. Meine anatomischen Untersuchungen über das Genu valgum (vgl. § 481) haben nun diese Beobachtung nicht nur bestätigt, sondern auch noch genauer nachgewiesen, dass an dem Condylus ext. eine tiefere Grube oder Rinne entsteht. Bei gebeugtem Knie ruht der grössere Theil der Patellagelenkfläche auf dem Condylus ext. femoris und auf der Incisura intercondyloidea, und nur die innere Längsfacette tangirt den inneren Rand der Gelenkfläche des Condylus int. femoris. Sobald das Knie aus der gebeugten Stellung in die gestreckte übergeführt wird, kann es geschehen, dass die hohe Längsfirst der Patella in jene Rinne sich stellt, und dann muss unfehlbar die Contraction des M. extensor quadriceps die Patella über die Rinne und über den äusseren Rand der Gelenkfläche auf die Aussenfläche des Condylus ext. femoris führen. Die Kapsel wird dabei nur eine mässige Zerreissung erfahren. Je tiefer die Rinne ist (bei jedem Erwachsenen — vgl. § 481 — ist sie angedeutet), desto leichter wird sich bei dem Uebergang der Beugung zur Streckung die Längsfirst der Patella in ihr fangen, so dass das hochgradige Genu valgum nur einer sehr geringen Drehung der Patella bedarf, um sie zum Luxiren zu bringen.

Manche klinische Thatsachen sprechen zu Gunsten dieser mechanisch-anatomisch wohl begründeten Theorie der Entstehung der Patellaluxation nach aussen. So erzählt Malgaigne von einem Tanzmeister, welcher jedesmal sich eine Luxation beider Kniescheiben nach aussen zuzog, wenn er seinen Schülern den „Pas pliez" demonstrirte, wobei durch eine besonders kraftvolle Action des M. quadriceps das vom Körpergewicht belastete, gebeugte Kniegelenk in die Streckung übergeführt wird. Auffallend häufig entstehen die Patellaluxationen nach aussen bei Cavalleristen, wenn sie Attaque reiten. Bei dem Durchreiten durch die Reihen des Gegners stösst der Reiter, welcher sein Knie in gebeugter Stellung im Bügel hat, seitwärts leicht an, und dann wird die Patella, wahrscheinlich über die Rinne des Condylus ext. femoris, nach aussen geschoben. Auch sind habituelle Luxationen relativ sehr häufig, welche, wie bei dem oben erwähnten Tanzmeister, sich bei dem geringsten Anlass immer wieder reproduciren. Es vereinigen sich demnach die verschiedensten Momente, um der oben entwickelten Theorie einige Stützen zu geben.

Hiernach bin ich der Ansicht, dass *die gewöhnliche Luxation der Patella nach aussen durch den Uebergang aus gebeugter Stellung in die Streckung geschieht.* Ich würde diesen Satz nicht betonen, wenn sich nicht aus den Erzählungen einiger Autoren entnehmen liesse, dass bedeutende Schwierigkeiten für die Reposition bestehen können. Gewiss ist nichts leichter, als die Diagnose der Patellaluxationen, welcher Kategorie sie auch angehören mögen; und die gewöhnlichen Luxationen der Patella nach aussen wird man ohne Zweifel an der perversen Stellung der Patella durch Inspection und Palpation leicht erkennen. In

vielen Fällen scheint die Reposition der luxirten Patella in ihre normale Stellung eben so leicht zu sein, als die Diagnose. Man schiebt sie oder hebt sie einfach über den Rand der Gelenkfläche des Condylus ext. femoris weg, und sofort adaptirt sich die Patella ihrem gewöhnlichen sattelförmigen Lager. In einzelnen Fällen aber, wahrscheinlich bei geringfügigem Kapselriss, sind die Hindernisse für die Reposition fast unüberwindlich. Malgaigne will in solchen Fällen einen Pfriemen in die Patella einbohren und mit ihm die reponirenden Bewegungen am langen Hebelarm vornehmen. Gaulke theilt noch aus der neueren Zeit einen Fall mit, in welchem in der tiefsten Chloroformnarkose die Reposition misslang und erst nach 10maligem Abgleiten der zur Hülfe gezogenen Tischlerschraube nach mehrstündigen Anstrengungen erfolgte. In solchen schwersten Fällen wird man sich daran erinnern müssen, wie die Luxationen der Patella entstehen, um sie nach dem physiologischen Repositionsverfahren (§ 100, allg. Thl.) wieder auf demselben Wege zurückzuführen. Man müsste zu diesem Zweck das Knie forcirt beugen und der Patella eine solche seitliche Drehung geben, dass die Längsfirst derselben sich wieder in die Rinne des Condylus ext. femoris stellt und in ihr nach der normalen Stellung zur Incisura intercondyloidea gleitet. Das Hüftgelenk muss zum Zweck der Erschlaffung des M. rectus in gebeugter Stellung stehen.

Als *Luxationen der Patella nach unten und oben* hat man diejenigen Dislocationen bezeichnet, welche die Patella bei Rissen der Sehne des M. extensor quadriceps (nach unten) und bei Rissen des Ligamentum patellare (nach oben) erleidet; vgl. hierüber § 471.

§ 471. Fractura patellae.

In der Häufigkeit der Knochenbrüche nimmt zwar die Patella keine hohe Stelle ein, so dass nach meiner persönlichen Erfahrung erst auf Hunderte von Fracturen an andern Knochen eine einzige Patellafractur kommt (die Angabe, dass die Patellafracturen 2% aller Fracturen bilden, erscheint mir viel zu hoch); aber die einzelnen Fälle sind in diagnostischer, prognostischer und therapeutischer Beziehung von recht hohem Interesse. Die Fractur geschieht in manchen Fällen durch directe Gewalt, durch Auffallen mit dem Knie auf eine scharfe Kante, durch das Auftreffen einer Kugel u. s. w., in der Mehrzahl der Fälle aber *durch Muskelzug*, und zwar bei dem Versuch, den nach hinten überfallenden Rumpf durch eine kraftvolle Contraction des mächtigen M. extensor quadriceps vor dem Falle zu bewahren. Das Fallen des Rumpfes nach rückwärts bedeutet eine Streckbewegung, eine Art Ueberstreckung des Rumpfes und Beckens, während im Kniegelenk eine Beugung stattfindet. Die Contraction des M. extensor quadriceps ist in dem Augenblick des Fallens die zweckmässigste Handlung, um den Fall noch aufzuhalten; diese Contraction streckt das Kniegelenk und beugt zugleich das Hüftgelenk durch die obere Insertion des M. rectus femoris, welcher zu den vier Köpfen des M. quadriceps gehört. Nun befindet sich in diesem Augenblick die Patella in dem sonderbaren Verhältniss, dass sie selbst durch die Spannung des Ligam. patellare und durch die Contraction des M. quadriceps gegen die Condylen des Femur angedrängt wird, während der nach hinten fallende Rumpf durch gleichzeitige Streckbewegung des Hüftgelenks und Beugebewegung des Kniegelenks den oberen Insertionspunkt des ganzen Streckapparats von dem unteren Insertionspunkt immer mehr zu entfernen strebt. Bei dieser Ueberspannung des Streckapparats kann jeder seiner Theile reissen; es kann eintreten: 1) ein Riss in der Muskelsubstanz des M. quadriceps; 2) ein Riss der Sehne des M. quadriceps oberhalb der Patella; 3) ein Riss der Patella; 4) ein Riss des Ligam. patellare, und zwar werden alle diese Trennungen, entsprechend der Richtung der von oben

nach unten dehnenden Gewalt in der Querrichtung verlaufen. Wie sich die Häufigkeit dieser vier Eventualitäten stellt, lässt sich statistisch bei der relativ kleinen Zahl der Verletzungen dieser Art nicht sicher feststellen; doch darf man annehmen, dass die elastisch dehnbaren weichen Theile des Muskels, der Sehne und des Bandes nicht so leicht reissen, als die starre Substanz des Knochens bricht. So sind die Fälle dieser Art der Patellafractur viel zahlreicher als die Risse des Muskels, der Sehne und des Bandes zusammen genommen. Lossen fand in der Literatur nur 40 Fälle von Riss des Ligamentum patellare, während die Risse der Sehne des M. quadriceps noch seltener sind. Uebrigens wurde in einzelnen Fällen bei Kindern ein Abriss der kleinen Apophyse an der Tuberositas tibiae durch das Ligam. patellare beobachtet (P. Vogt). Man pflegt jene Art des Brechens der Patella mit dem Brechen eines Holzstabes zu vergleichen, welchen man bei gebeugtem Knie auf die Condylen des Femur legt und so abknickt, dass man mit beiden Händen seine Enden nach rückwärts biegt.

Ausser den queren Brüchen der Kniescheibe kommen sehr selten auch Längsbrüche durch Einwirkung einer längsgestellten Kante bei dem Fallen auf das Knie, dann auch Stern- und Splitterbrüche (vgl. § 73, allg. Thl.) durch Auftreffen spitziger Fremdkörper, wie bei dem Falle auf spitzige Steine u. s. w. vor. Die Kugel pflegt ein einfaches Loch durch die Patella zu schlagen, doch kommen neben den Lochschüssen auch Splitterschüsse der Patella vor.

Der Verletzte liegt nach dem queren Abriss — welcher uns seiner Häufigkeit entsprechend im folgenden ziemlich ausschliesslich beschäftigen wird — am Boden, ohne sich erheben zu können. Das Kniegelenk füllt sich ziemlich schnell mit dem Blut an, welches aus zerrissenen Blutgefässen der Marksubstanz der Patella und der zerrissenen Gelenkkapsel sich ergiesst; denn auch die letztere reisst in kleinerem oder in grösserem Umfang an der Vorderfläche des Gelenks so ein, dass der Kapselriss eine quere Fortsetzung des Knochenrisses darstellt. Das Kniegelenk wird von dem Kranken, wenn er auch unfähig ist, eine active Streckbewegung mit dem Unterschenkel vorzunehmen, doch passiv, d. h. mit Hülfe der Hände und des gesunden Beins, in gestreckte Stellung gebracht; denn jede Beugung macht dem Kranken durch die Spannung der verletzten Kapsel und durch das Auseinanderziehen der Fragmente bedeutenden Schmerz.

Bei der Untersuchung tritt sofort der starke Bluterguss im Kniegelenk in den Vordergrund; man fühlt die Fluctuation desselben bei Betastung des Gelenks. Dieser Bluterguss erschwert aber auch die Erkenntniss der eigentlichen Verletzung der Patella; das Blut füllt den Raum zwischen den Patellabruchflächen aus und sammelt sich zuweilen auch in der Bursa praepatellaris (§ 488) an, wenn die hintere Wand der Bursa mit eingerissen wurde. Da nun grosse Blutergüsse in dem Kniegelenk und in der Bursa auch ohne Patellafractur vorkommen, so kann man versäumen, die Patella genau zu betasten. *Man soll es aber als Regel betrachten, dass man bei starken Blutergüssen im Kniegelenk und in der Bursa eine genaue Betastung der Patella vornimmt,* um unter Verdrängung des ergossenen Blutes mit dem Finger (vgl. Palpation bei Luxation, § 99, allg. Thl.) eventuell *die Diastase der Fragmente der Patella* nachzuweisen. Diese Diastase schwankt zwischen einigen Millimetern bis zu 1 Ctm. und geht primär selten über 1 Ctm. hinaus (über secundäre Vermehrung der Diastase vgl. § 472). Das Maass der Diastase ist abhängig von der grösseren oder geringen Ausdehnung des Querrisses in der Kniegelenkkapsel; die Patella ist in die Kapsel eingewebt und deshalb können ihre Bruchflächen bei geringem Kapselriss ziemlich genau zusammen gehalten werden. So kann zuweilen auch eine genaue Betastung nur unsicher die Fractur erkennen; doch muss man auch bei unsicherer Diagnose zunächst den Fall als Fractur behandeln und kann man später nach Resorption

des Blutergusses die Diagnose feststellen. Die active Streckung des Kniegelenks ist selbstverständlich bei Patellafractur nicht möglich; sie kann aber auch bei einfachem Bluterguss in das Gelenk behindert sein.

Die Trennungslinie kann bei dem Querbruch der Kniescheibe in der Mitte ihrer Höhe liegen, so dass beide Bruchstücke ungefähr gleiche Grösse haben; fast niemals liegt die Bruchlinie dem oberen Rand nahe, dagegen sehr häufig in dem Gebiet der unteren Hälfte der Kniescheibe, so dass nur ein kleineres unteres Bruchstück von dem Körper der Patella abgetrennt ist.

§ 472. Prognose und Behandlung der Patellafracturen.

Alle Querbrüche der Kniescheibe heilen nur durch ligamentöse Stränge, welche die Diastase zwischen den Bruchflächen ausfüllen, nicht durch knöchernen Callus. Dieser Satz wird durch ganz vereinzelte Beobachtungen von knöcherner Heilung eines Querbruchs in seiner praktischen Bedeutung nicht beeinträchtigt. Dass die Diastase der Fragmente die wesentliche Schuld an der mangelhaften Heilung trägt, erhellt aus der Beobachtung, dass die seltenen Längsbrüche der Kniescheibe, sowie die Splitterbrüche, gewöhnlich durch Callus heilen; denn bei diesen Brüchen liegen die Bruchflächen dicht aneinander. Doch ist die Diastase der Fragmente nicht der einzige Grund der ligamentösen Vereinigung; als unterstützende Momente sind noch anzuführen: 1) die mangelhafte Leistungsfähigkeit des Periosts, welches nur eine Fläche des Knochens bedeckt (die untere Fläche ist die Gelenkfläche) und aus dem Sehnengewebe der Quadricepssehne besteht, so dass dieses fast gefässlose Gewebe kaum eine Spur von Callus liefern kann; 2) die Gefässarmuth des Markgewebes der Patella; 3) die Interposition des Blutergusses und später der Synovia zwischen die Bruchflächen.

Für die spätere Function giebt die ligamentöse Vereinigung der Bruchflächen insofern eine sehr ungünstige Prognose, als *die fibrösen Verwachsungsstränge bei den späteren Bewegungen und theils durch die passive Spannung, welche die Beugebewegungen verursachen, theils durch die Contractionen des M. quadriceps zu langen, dünnen Membranen im Verlaufe der Jahre gedehnt werden können.* Man hat Fälle beobachtet, in welchen nach Jahren die Entfernung der beiden Theile der Patella nicht mehr nach Centimetern, sondern nach Decimetern zu messen war; in den handbreiten Membranen liegen dann einzelne Knochenkerne zerstreut, welche der Ausdruck eines misslungenen Versuchs der callösen Vereinigung sind. Schliesslich wird bei der Länge und Faltbarkeit der Membranen die contractile Verkürzung des M. quadriceps gar nicht mehr auf die Tibia übertragen und es hört die active Streckfähigkeit des Kniegelenks auf. Bei der Nachbehandlung muss auf diese Eventualität Rücksicht genommen werden (vgl. Schluss des §).

Ein zweites Bedenken für die functionelle Prognose liegt in dem grossen Bluterguss, welcher das Kniegelenk ausfüllt, die Fragmente auseinander hält und in manchen Fällen zu einer Synovitis serosa mit Hydrarthrus führt. Nun kann man zwar, besonders unter Durchführung des Compressionsverfahrens, eine Resorption des primären Blutergusses und des secundären Hydrarthrus (vgl. Behandlung des Hydrarthrus § 476) erzielen. Aber die Synovitis beschränkt sich nicht auf die seröse Form; vielmehr addirt sich noch der, durch die heilende Fractur gegebene Reiz zu den Wirkungen des Blutergusses hinzu, und das Ergebniss ist eine Synovitis hyperplastica laevis (§ 103, allg. Thl.), welche neben der Synovitis serosa verläuft und zu Adhäsionen der Synovialfalten und selbst zu Verwachsungen der Gelenkflächen führt. So lässt jede Fractur der Patella nach ihrer Heilung eine merkbare Behinderung der Gelenkbewegung zurück, von der freilich im Verlauf von Monaten

und Jahren nicht viel übrig bleibt. Immerhin ist es zweckmässig, die Verletzten schon vor Anlegung des Verbandes über die späteren Folgen der Verletzung zu unterrichten, damit sie nicht der ärztlichen Thätigkeit dasjenige Schuld geben, was in der Art der Verletzung begründet ist. Die sorgfältige Immobilisation in gestreckter Stellung, welche vor Schluss der sechsten Woche nicht unterbrochen werden darf, sichert am besten das Gelenk vor einer nicht allzu erheblichen Behinderung der Bewegungen. Ob die von Volkmann und Schede neuerdings geübte *Entleerung des frischen Blutergusses durch aseptische Punction* (§ 250, allg. Thl.) bessere Ergebnisse haben wird, muss die Erfahrung lehren. Die Coaptation der Bruchflächen wird durch diese Entleerung zweifellos erleichtert. — Der alte Rath von Peter Camper, gar keinen Verband anzulegen und die Verletzten recht früh herumgehen zu lassen, damit keine Verwachsungen im Kniegelenk eintreten, ist entschieden verwerflich.

Ein beachtenswerther Grundsatz bei der Behandlung der Patellafractur ist folgender: *das Kniegelenk soll in gestreckter, das Hüftgelenk in gebeugter Stellung sich befinden.* Die Streckung des Kniegelenks wird durch einen Gypsverband erzielt, welcher von dem oberen Theil des Oberschenkels bis zu dem unteren Theil des Unterschenkels reicht. Die Beugung des Hüftgelenks erzielt man am einfachsten dadurch, dass man *den Kranken halb aufrecht im Bett sitzen lässt* (Langenbeck d. Ä.). Diese Combination der Stellung — Beugung im Hüftgelenk, Streckung im Kniegelenk — nähert die oberen und unteren Insertionspunkte des Streckapparats (Spina ant. inf. oss. ilei und Spina tibiae) einander an und entspannt den Streckapparat. Doch ist dieses noch keineswegs ausreichend, um die Diastase der Fragmente auszugleichen. Hierzu bedarf es noch besonderer Vorrichtungen, von welchen ich — mit Uebergehung alter, ganz unzureichender Bindentouren, z. B. des Chiasters — folgende anführe:

1) *die genaue Anlegung einer Testudo genu* nach den Regeln, welche im allg. Thl., § 339 (Fig. 158) angegeben wurden. Die Aufeinanderfolge der Bindentouren führt die Bruchstücke der Patella etwas zusammen; doch kann bei festem Anziehen der Touren venöse Stauung am Unterschenkel eintreten, und locker angelegte Touren haben keine sichere Wirkung. Man kann deshalb die Binden-Testudo nur als ein geringes Unterstützungsmittel für den angestrebten Zweck bezeichnen;

2) die *Anlegung von Heftpflasterstreifen,* ähnlich den Testudotouren, doch mit dem Unterschied, dass man die Streifen einzeln oberhalb des oberen und unterhalb des unteren Bruchstücks anlegt und in der Kniekehle einen freien Raum zwischen den Enden der Heftpflasterstreifen lässt. Hierdurch wird jene venöse Stauung vermieden. Das Verfahren ist einfach, zweckmässig und recht sicher im Erfolg, wenn man die Streifen genau anlegt. Der Zug, welchen die Streifen ausüben, greift zwar nur an der Haut an; aber die Haut zieht wieder an den Fragmenten. In den ersten Wochen muss alle 8 Tage der Heftpflasterverband erneuert werden. Der Druck der Streifen auf die vordere Kapselwand des Kniegelenks unterstützt die Resorption des Blutergusses.

3) die *Anlegung der Klammern von* Malgaigne (Fig. 306). Die beiden scharfen Doppelhaken (HH) werden ober- und unterhalb der Bruchstücke durch die Haut eingestochen und dann durch eine Schraube (S) vereinigt, deren Anziehen mit der Schraubenmutter (M) die Haken und hierdurch die Bruchstücke einander nähert. Der Apparat ist sehr berühmt geworden, verdient aber nicht, häufig angewendet zu werden. Man hat nach der Anwendung *Vereiterungen des Kniegelenks,* sogar mit tödtlichem Ausgang oder nachfolgender Oberschenkelamputation beobachtet. Durch aseptische Reinigung der Haken vor dem Einstechen und durch aseptischen Schutz der Stichwunden könnte man jetzt dieser Gefahr vorbeugen;

doch ist die Wirkung des Apparats durchaus nicht so vollkommen, dass auch nur die kleine Gefahr der mangelhaften Asepsis zuzulassen wäre. Wohl aber kann man zwei in heisses Wasser eingetauchte Guttaperchastreifen oberhalb und unterhalb der Fragmente, ähnlich wie die Heftpflasterstreifen bei 2), anlegen und dann nach Abkühlung und Erhärtung derselben, wobei sie die Ränder der Patella genau umfassen, mit den Klammern Malgaigne's zusammenziehen (Trèlat). Das Verfahren ist harmlos und zweckmässig, aber nicht so einfach und auch nicht von besserer Wirkung als das unter 2) beschriebene Verfahren mit Heftpflasterstreifen. Lefort empfiehlt, die Guttaperchastreifen durch elastische Fäden zusammenzuziehen;

4) die *Knochennaht*, zuerst von Brainard, dann von Lister und neuerdings von Heine empfohlen; sie wird nach den Regeln des § 282, allg. Thl. angelegt. Das Verfahren ist wohl sicher in der Wirkung und mag sogar eine Callusheilung herbeiführen; aber es ist mühsam, verletzend, und bei einem Fehler in der Asepsis nicht gefahrlos. Da nun eine kurze fibröse Vereinigung functionell ebenso gut ist, wie eine knöcherne, so empfehle ich, bei dem Heftpflasterverband und dem Gypsverband in gestreckter Stellung des Knies stehen zu bleiben und auf die Knochennaht zu verzichten. Mit grösserem Recht könnte nach dem queren Riss des Ligam. patellare oder der Sehne des M. quadriceps oberhalb der Patella (vgl. § 471) die Sehnen- oder Bandnaht nach den Regeln des § 277, allg. Thl. ausgeführt werden, weil hier das Klaffen stärker und eine feste Vereinigung weniger zu hoffen ist; doch hat man sich bis jetzt auch bei diesen Verletzungen auf die Verbandmittel (gestreckte Stellung des Kniegelenks in einem Gypsverband) beschränkt.

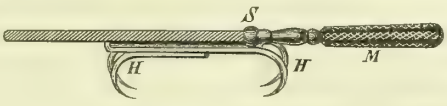

Fig. 306.
Malgaigne's Klammer zur Behandlung der Patellafractur.

Der Gypsverband muss bei der langsamen Entwickelung der fibrösen Zwischensubstanz mindestens sechs Wochen, am besten acht Wochen beibehalten werden. Für die ersten Monate nach der Heilung gebe ich den Reconvalescenten einen Schienenapparat, welcher das Kniegelenk in Streckung feststellt und mit Ledergurten die Patellahälften noch etwas zusammendrängt. Der Apparat giebt eine erwünschte Sicherheit im Gehen und schützt vor excessiven Bewegungen, welche etwa eine secundäre Vermehrung der Diastase (s. oben) bewirken könnten. Bei guter Heilung fühlt man nur eine lineare Einziehung an der Bruchstelle; diese schmale Furche entspricht der straffen bindegewebigen Vereinigung der Fragmente.

Complicirte Fracturen der Patella sind nach den allgemeinen Regeln (§ 87, allg. Thl.) und nach den Regeln des § 474 zu behandeln. Beck empfiehlt bei Zertrümmerung der Patella ihre Exstirpation.

§ 473. Die Schusswunden des Kniegelenks.

Die Gefahr aller Schussverletzungen des Kniegelenks, mögen sie einfache Kapselwunden, oder Loch- oder Splitterschussfracturen des Gelenks darstellen (vgl. § 72, allg. Thl.), liegt in der Verjauchung und Vereiterung des Gelenks. Bald nach wenigen Stunden, bald erst nach einigen Tagen (zuweilen sogar erst nach Wochen, wenn in einer Fissur die Entzündung von einer entfernteren Bruchstelle des Knochens langsam in das Gelenk fortschritt) entwickeln sich die Erscheinungen; in dem einen Fall schnell, in dem andern Fall langsam, je nach dem Charakter der Infection, welche durch die Verletzung, z. B. durch das Einführen schmutziger Kleidungsfetzen in das Gelenk, oder auf den Wundflächen durch Berührung mit

der Luft oder schmutzigen Verbandstoffen stattfindet. Bei schwerster Infection entwickelt sich ungefähr folgendes Krankheitsbild: Die Gelenkgegend schwillt bis auf das Doppelte ihres Umfangs an; die Haut wird ödematös infiltrirt, ihre Fläche geröthet und ist für die betastende Hand glühend heiss anzufühlen. Die heftigsten Schmerzen ziehen quer durch das Gelenk und strahlen zum Unterschenkel und Oberschenkel aus. Der feste Tritt des Wärters, das Zuschlagen der Thür lässt den Kranken schmerzhaft zusammenzucken. Das Fieber, oft von einem heftigen Schüttelfrost eingeleitet und in seinem Verlauf von Frostempfindungen und neuen Frösten begleitet, schnellt sofort zu seiner höchsten Höhe. Die thermometrische Messung ergiebt 40—41,5°. Die Schwellung der Weichtheile steigt zuweilen in wenigen Stunden, gewöhnlich in wenigen Tagen am Oberschenkel empor, und zum Unterschenkel herab. Am ersteren erscheint sie besonders früh und entwickelt sich hier zu bedeutender Höhe. Die phlegmonöse Infiltration des subfascialen und subcutanen Bindegewebes folgt dem Wege, welchen die Eiterung in der Tiefe nimmt. Ist nicht schon durch den Schusscanal der Eiterung eine freie Bahn in die Bindegewebsräume zwischen den Muskeln des Oberschenkels gegeben, so bahnt sie sich selbst den Weg, indem sie an der oberen Grenze des vorderen Recessus die Synovialkapsel durchbricht. Das Fieber wird von der Grösse der eiternden Fläche, von der Zahl der Lymphgefässe, welche die fiebererregenden Stoffe aus dem Eiter in die Gesammtcirculation tragen, auf seiner Höhe erhalten. Wenn der Kranke lange genug lebt, so bilden sich in den Muskelvenen des Oberschenkels Thromben, welche sich jauchig imbibiren und eiterig zerfallen. Die Vena profunda femoris führt ihre abgebröckelten Stücke zum Herzen, und so gelangen sie zu den Lungen und weiter. Die Metastasen leiten den Schlussact ein; er gipfelt fast immer im Tod. Oft genügt auch das einfache septikämische und das einfache Eiterungsfieber ohne Metastasen, um den kräftigen Körper zu tödten. Mit entsetzlicher Schnelle kann zuweilen die acute Verjauchung und Vereiterung des Kniegelenks zum Ende verlaufen; nach wenigen Stunden verfallen die Gesichtszüge zur Unkenntlichkeit, die heisse Haut wird plötzlich kühl und bedeckt sich mit einem kalten, klebrigen Schweiss. Das Bewusstsein schwindet, der Herzschlag erlischt.

Wenn man nun versucht, für die Behandlung der Schusswunden des Kniegelenks und ähnlicher Wunden der Friedenspraxis bestimmte Regeln aufzustellen, so befindet man sich bei diesem Versuch in einer doppelten Schwierigkeit, nämlich: 1) in Betreff der grossen Variationen des Verlaufs, 2) in Betreff der Würdigung der früher gesammelten Erfahrungen über die Ergebnisse der verschiedenen Arten der Behandlung. Was die erstere Schwierigkeit betrifft, so schwankt der Verlauf von dem schnellen tödtlichen Ausgang, wie ich ihn oben schilderte, bis zu einer sehr langsamen Entwickelung der Eiterung, welche im Beginn das Leben nicht bedroht und erst durch ihren langen Bestand Gefahren bringen kann. Man kann bei frischer Verletzung nie wissen, ob ein ganz bösartiger, oder ein ganz gutartiger, oder ein Verlauf von mittlerer Schwere eintreten wird; trotzdem muss man vor dem Beginn der Behandlung bemüht sein, richtig zu handeln und nicht abzuwarten, wie die Dinge gehen wollen, sondern den günstigen Verlauf zu erzwingen. Wenn man nun diesen günstigen Verlauf erzwungen hat, so kann man wieder nicht sagen, dass gerade im einzelnen Fall das erzielte Resultat nicht auch ohne unser Bemühen eingetreten wäre. Hier müssten grosse Zahlen die Entscheidung geben. Nun besitzen wir solche Zahlen aus dem deutsch-französischen Krieg (1870/71); aber bei dem Versuch ihrer Benutzung ergiebt sich die oben erwähnte zweite Schwierigkeit. Damals war das aseptische Verfahren noch viel unvollkommener als heute: die meisten Chirurgen haben dasselbe damals theils gar nicht, theils mangelhaft ausgeübt. Der letzte türkisch-russische Krieg gab zwar einzelnen Chirurgen (Bergmann, Reyher u. s. w.) Gelegenheit zur Prüfung

des modernen aseptischen Verfahrens und wurden ziemlich günstige Resultate erzielt; aber die Verhältnisse waren sehr ungünstig und nur in wenigen Fällen konnte das aseptische Verfahren so durchgeführt werden, wie es geschehen müsste, d. h. es müsste auf dem Verbandplatz beginnen und in guten Kriegslazarethen von aseptisch eingeschulten Aerzten fortgeführt werden. Hierzu hat der türkisch-russische Krieg nur wenig Gelegenheit gegeben.

Deshalb muss ich die Behandlung der Schusswunden des Kniegelenks so beschreiben, wie ich sie in einem künftigen Kriege ausführen würde. Die nachfolgenden Sätze haben deshalb nur einen bedingten Werth; sie beruhen auf den allgemeinen Theorieen der Wundinfection (allg. Thl.) und auf den, an Zahl doch immer nur geringen Erfahrungen der Friedenspraxis. Ihr Werth kann erst durch eine künftige Kriegsstatistik oder durch eine sehr lange fortgesetzte Prüfung in der Friedenspraxis festgestellt werden. In Betreff der Behandlung der perforirenden Wunden des Kniegelenks, wie sie in der Friedenspraxis beobachtet werden, gebe ich nur einzelne Bemerkungen; man wird aus Analogieen leicht die Grundsätze ihrer Behandlung aus den Regeln für die Behandlung der Schusswunden ableiten können.

§ 474. Zur Behandlung der Schusswunden des Kniegelenks. Einfache Fracturen am unteren Ende des Femur.

Folgende Methoden stehen uns für die Behandlung der Schusswunden des Kniegelenks zur Verfügung:

1) *Die einfache aseptische Behandlung,* bestehend in: primärer Berieselung des Schusscanals durch 3%—5% Carbollösung, Extraction der Fremdkörper (Kugeln, Kleidungsfetzen u. s. w.), welche bei der primären Digitaluntersuchung des Schusscanals (vgl. § 260, Schluss, allg. Thl.) aufgefunden werden, Drainirung dieses Canals, Anlegen des aseptischen Verbandes. Zu diesem Verfahren eignen sich: a) die Schussverletzungen des Gelenks ohne Knochenverletzung, b) die Lochschüsse, welche das Kniegelenk durchsetzen, c) alle Hieb-, Schnitt- und Stichwunden. Bei den letzteren ist die Naht der Wunden zu dem übrigen aseptischen System hinzuzufügen. Der frühe Nahtverschluss wird auch am sichersten der bedenklichen Erscheinung der secundären *Luftansaugung* vorbeugen, welche neuerdings bei Stichwunden des Kniegelenks von König und Lossen beobachtet und durch den tympanitischen Percussionsschall festgestellt wurde. Bei Splitterbrüchen geringern Grades kann wohl noch dasselbe Verfahren, jedoch mit der Aenderung versucht werden, dass man die Splitter, welche den Abfluss der Wundsecrete zu hemmen drohen und welche ganz ausgelöst aus dem Zusammenhang mit Weichtheilen sind, nach den Regeln des § 283, allg. Thl. primär extrahirt.

2) *Die aseptische Behandlung mit Hinzufügung der Incisionen und der methodischen Drainirung des Kniegelenks.* Hierhin gehören alle nach der 1) Methode behandelten Fälle, in welchen die Asepsis nicht gelang und es zur Eiterung im Kniegelenk gekommen ist. Ferner gehören hierher die Splitterschüsse mittleren Grades, welche noch nicht schwer genug erscheinen, um die primäre Resection und Amputation (vgl. 3. und 4. Verfahren) zu rechtfertigen, aber doch schwer genug, um durch primäre Vervollständigung des aseptischen Systems mit der methodischen Drainirung den Erfolg zu sichern. In diesen letzteren Fällen würde die Drainirung, über deren Methodik § 490 zu vergleichen ist, primär bei Beginn der Behandlung zur Ausführung kommen. Bei den ersteren Fällen ist die Drainirung nur als eine spätere Vervollständigung des aseptischen Verfahrens anzusehen. Uebrigens kann bei mildem Auftreten der Eiterung noch *die einfache Punction des Gelenks mit Carbolauswaschung* (§ 476) der methodischen

Drainirung als Versuch vorausgehen; bei unbefriedigendem Erfolg der Punction und Carbolauswaschung muss dann die methodische Drainirung folgen.

3) *Die methodische Resection des Kniegelenks.* Ich bezeichne sie als „methodisch" im Gegensatz zu den Extractionen einzelner Splitter, welche schon bei dem 1) und 2) Verfahren nach den Regeln des § 87, allg. Thl., ausgeführt werden können und zuweilen den Namen der partiellen Resection erhalten haben; ich verstehe unter der methodischen Resection des Kniegelenks seine totale Resection. *Dieselbe ist indicirt, wenn das aseptische System nach der Ausführung des* 1) *und* 2) *Verfahrens nicht zum Ziel führte,* wenn also die Eiterung sich entwickelt und auch durch Drainirung nicht corrigirt werden kann. Hier muss wesentlich die Beobachtung des Fiebers den Ausschlag geben; *die Resection ist in diesen Fällen eine antipyretische Operation* (vgl. § 178, allg. Thl.) *und wird dann als intermediäre oder secundäre ausgeführt. Dagegen ist die Resection schon als primäre angezeigt bei schwereren Splitterfracturen,* wenn sich bei der Digitalexploration die Unmöglichkeit oder Unwahrscheinlichkeit einer Correction durch Entfernung einzelner Splitter und Drainirung herausgestellt. In diese Categorie gehören wohl auch einzelne Friedensverletzungen, z. B. durch Ueberfahren des Kniegelenks mit offener Wunde und Zertrümmerung der Oberschenkelcondylen. Ueber Methodik der Resectio genu vgl. §§ 491—493.

4) *Die Amputatio femoris,* die letzte Reserve für alle Fälle, in welchen die Behandlung nach den Verfahren 1—3 misslang. Es kann auch nothwendig werden, dass man, ohne die Reihenfolge von 1) bis 4) zu befolgen, unmittelbar von 1) oder von 2) zu 4) übergeht, wenn eine sehr plötzliche Steigerung des Fiebers, etwa bis zu 41° Temperatur und Besinnungslosigkeit eintritt. In einem solchen Fall kann man befürchten, dass die Resectio genu nicht mehr ihre volle antipyretische Wirkung mit der nöthigen Schnelligkeit entfaltet, während die totale Entfernung des Entzündungsherdes durch die Amputatio femoris noch Aussicht auf Erfolg gewährt. *Die primäre Amputation des Oberschenkels ist indicirt durch Splitterbrüche, welche räumlich sehr ausgedehnt sind, ferner durch Complicationen derselben mit ausgedehnter Zertrümmerung der Weichtheile, Zerreissung der Art. und Vena poplitea, sowie des Nerv. popliteus.* Ueber Methodik der Amputatio femoris vgl. § 496.

Einige Bemerkungen über die Erfahrungen des deutsch-französischen Kriegs mögen hier noch den Beschluss machen. Einzelne Chirurgen hielten damals noch *jede* Schussverletzung des Kniegelenks für so lebensgefährlich, dass dieselben *alle* Verletzungen dieser Art der primären Amputation unterzogen (Stromeyer, Wilms). Es ist das grosse Verdienst v. Langenbeck's, die Heilbarkeit der Schusswunden des Kniegelenks, besonders der einfachen Weichtheilswunden und der Lochschüsse, schon in dem böhmischen Kriege (1866) nachgewiesen zu haben. So wurden 1870/71 viele Wunden dieser Art ohne Amputation und Resection geheilt. Heinzel berechnet aus dem französischen Krieg die Sterblichkeit in folgenden Zahlen:

I. Eröffnung des Kniegelenks ohne oder mit oberflächlichen Verletzungen der Epiphysen (Schramm- und Rinnenschüsse):
96 Fälle, davon geheilt 82, gestorben 14, Sterblichkeit 14,5%.

II. Eröffnung des Kniegelenks mit Patellarschuss:
30 Fälle, davon geheilt 27, gestorben 3. Sterblichkeit 10,0%.

III. Eröffnung des Kniegelenks mit Schussverletzung des Femur oder der Tibia oder beider zugleich:
65 Fälle, davon geheilt 34, gestorben 31, Sterblichkeit 61,3%.

Die Resectio genu zur Behandlung der Schussverletzungen des Kniegelenks war damals so in Verruf gekommen, dass viele Chirurgen sie gar nicht mehr im

Kriege ausführen wollten. v. Nussbaum gebührt das Verdienst, im französischen Kriege an der Zulässigkeit der Resection festgehalten zu haben. Gurlt, welcher die Ergebnisse der Knieresectionen aus allen Kriegen zusammenstellt, berechnet zwar auf 132 Fälle eine Sterblichkeit von 81,68%; dass aber in der neueren Zeit die Ergebnisse etwas besser werden, ist kaum zu bezweifeln. Heinzel erhielt aus dem französischen Kriege folgende Zahlen:

1) primär ausgeführt 41 Resectionen mit 25 Todesfällen = 60,9% Sterblichkeit,
2) secundär „ 44 „ „ 41 „ = 93,1 „ „

Diese Zahlen erhalten aber erst ihre relative Bedeutung durch die Statistik der Amputationen, welche wegen Schussverletzungen des Kniegelenks in demselben Kriege zur Ausführung kamen:

Primäre Amput.:	davon geheilt	gestorben	Ausgang nicht ermittelt	Sterblichk.
117	41	60	16	59,4%
Secund. Amput.:	davon geheilt	gestorben	Ausgang nicht ermittelt	Sterblichk.
289	56	198	35	77,9%

Beide Operationen, Resection und Amputation, zeigen eine gleich hohe und, absolut nach unserem heutigen Maassstab gemessen, eine viel zu hohe Sterblichkeit. Das aseptische System, dessen Grundzüge hier festgestellt werden, wird die Sterblichkeit für beide Operationen auf kleine Procentsätze herabdrücken; doch wird auch in der Zukunft die primäre Amputation und Resection der secundären Ausführung im Ganzen vorzuziehen sein und, wie damals, eine geringere Sterblichkeit gegenüber den secundären Operationen ergeben, weil die primären Operationen an gesunden, die secundären Operationen an fieberhaft geschwächten Menschen zur Ausführung kommen.

Die Verletzungen der Weichtheile für sich bieten geringe Interessen. Auf die Verletzungen der A. poplitea und der V. poplitea treffen dieselben Betrachtungen zu, wie sie § 443 über die Verletzungen der A. femoralis angestellt wurden. Nicht ganz selten erfolgt bei forcirten Bewegungen ein *Riss der A. poplitea,* jedoch in den meisten Fällen nur nach vorgängiger Veränderung der Arterienwand durch Endarteriitis (§ 138, allg. Thl.) oder nach Bildung von Aneurysmen (§ 489, Schluss). Poland stellte 70 hierher gehörige Beobachtungen zusammen, von denen 42 den Riss von Aneurysmen betrafen. Eine typische Unterbindung der A. poplitea ist nicht zu beschreiben, weil diese Operation fast niemals ausgeführt wird; die Aufsuchung der Arterie in der Kniekehle ist schwierig, aber doch ausführbar. Von einem Schnitt aus, welcher dem Aussenrand des inneren Kopfes des M. gastrocnemius folgt, trifft man zuerst auf den Nerv. tibialis, dann auf die Vena poplitea und erst hinter der Vene (von hinten her gerechnet) findet man die A. poplitea. Man setzt die Unterbindung der A. femoralis in der Mitte des Oberschenkels (§ 443) an die Stelle der Unterbindung der A. poplitea. Ueber Verletzungen der Schleimbeutel vgl. § 488. Auch die Knochenbrüche am unteren Ende des Femur und am oberen Ende der Tibia sind ohne besondere Interessen, soweit es sich um einfache Brüche ohne Hautverletzung handelt. Man reponirt sie und erhält die Reposition durch den Gypsverband nach den allgemeinen Regeln der §§ 85—89 des allgemeinen Theils. Bei den Brüchen des unteren Femurendes findet die Dislocation oft in der Weise statt, dass das untere Bruchstück durch den Zug der Köpfe der M. M. gastrocnemii nach hinten dislocirt wird. Auch kommen im Gebiet der Condylen des Femur Fracturen vor, bei welchen der Verlauf der Bruchlinie einem T oder einem Λ entspricht; hierbei werden die beiden Condylen von einander getrennt. Gosselin leitet diese Trennung der Condylen von einer keilförmigen Wirkung des Femurschaftes in der Richtung von oben nach unten ab. Madelung suchte durch Versuche an der Leiche zu be-

weisen, dass ein Stoss auf die Patella in der Richtung von vorn nach hinten ebenfalls durch keilförmige Wirkung der Patella die Condylen auseinander sprengen könne. Uebrigens sind solche Condylenbrüche sehr selten. Etwas weniger selten sind im kindlichen Alter die queren *Trennungen in der unteren Epiphysenlinie des Femur.*

§ 475. Die Synovitis serosa des Kniegelenks.

Die *Synovitis serosa* nimmt am Kniegelenk, wie wohl an allen Gelenken, am häufigsten ihre Entwickelung aus einem Bluterguss nach Contusion des Gelenks. Seltener finden wir den wässerigen Erguss im Kniegelenk als spontane Erkrankung, d. h. als Krankheit ohne erkennbare nächste Ursache bei Personen von schwächlicher, sogen. lymphatischer Constitution, gelegentlich wohl auch bei allgemeinen Kreislaufstörungen (Herzfehlern u. s. w.) als Ausdruck der venösen Stase und bei localen Kreislaufstörungen, z. B. bei Tumoren des Oberschenkels, bei denen man ebensowohl an Störung der lymphatischen Circulation, wie an die Compression der grossen Blutgefässstämme denken kann. In letzteren Fällen, bei deren Entstehung nur eine mechanische Kreislaufstörung wirkt, wäre es am besten, den alten Ausdruck des Hydrops genu beizubehalten, und nur für die wirklich entzündlichen Formen der serös-synovialen Ergüsse die Bezeichnung der Synovitis serosa einzusetzen. Die Diagnose bleibt, so lange die Synovitis nur als serosa besteht, sehr leicht aus der Inspection und Palpation zu stellen. Besonders deutlich fühlt man die Fluctuation in dem oberen vorderen Recessus der Synovialis unter dem M. extensor bei grossen Ergüssen durch die Untersuchung, welche im § 27, allg. Thl. beschrieben wurde. Bei kleinen Mengen ergossener Synovia müssen die beiden untersuchenden Finger zu beiden Seiten der Patella eingesetzt werden, um die Fluctuation wahrzunehmen, und man muss das Kniegelenk in eine gestreckte oder fast gestreckte Stellung bringen, weil bei der Beugung durch die passive Spannung des Streckapparats (Sehne des Extensor quadriceps, Patella und Ligamentum patellare) die ganze vordere Kapselwand gegen die Gelenkflächen der Condyli femoris angedrückt und die Flüssigkeit in den hinteren Recessus der Synovialhöhle gedrängt wird. Dort ist sie aber für die Palpation nicht zugängig, weil in der Kniekehle dicke Lagen von Weichtheilen die Kapsel des Kniegelenks bedecken. Bemerkenswerth ist noch in symptomatologischer Beziehung, dass diese hinteren Recessus der Kapsel viel weniger Raum besitzen, als der grössere vordere Recessus; und deshalb wird die Beugung des Gelenks bei hochgradigen Ergüssen früh gehemmt, weil die incompressible Flüssigkeit in dem hinteren Recessus nicht genügenden Raum findet und den vorderen Recessus offen hält. Die grösste Capacität für die Aufnahme von Flüssigkeiten besitzt die Synovialhöhle des Kniegelenks bei einer Beugung von 20—30°, wie durch Injectionsversuche an Leichen von R. Delitsch festgestellt worden ist. Die ersten Versuche, welche Bonnet anstellte, ergaben ein anderes Resultat; denn Bonnet lässt bei forcirten Injectionen von Flüssigkeit in das Kniegelenk dasselbe eine fast rechtwinkelige Beugung annehmen. Die Beobachtungen am Lebenden bei Synovitis serosa sprechen entschieden zu Gunsten des neu gewonnenen Resultats. Ich sah bei sehr starken Ergüssen die Bewegungsexcursion so weit reducirt, dass das Kniegelenk nicht bis zum rechten Winkel gebeugt, wohl aber noch vollständig gestreckt werden konnte. Die Mittelstellung des verkleinerten Excursionswinkels lag demnach zwischen 20 und 30° Beugung. Neuerdings haben die Angaben von Delitsch durch die Untersuchungen Reyher's und Ranke's ihre Bestätigung erhalten. Reyher zeigte, dass der Druck der Muskeln auf die grösste Capacität der Gelenkhöhle einen bedeutenden Einfluss ausübt; er bestimmte an der Leiche bei intacten Mus-

keln die Stellung, in welcher die Synovialhöhle die meiste Flüssigkeit aufnehmen kann, als eine Beugestellung von 20—30°; nach Durchschneidung der Muskeln wurde das Gelenk durch maximale Füllung in eine Beugungsstellung von 60° gebracht, ein Ergebniss, welches den Angaben Bonnet's nahe kommt. Endlich hat Ranke sogar am Lebenden bei Punctionen des Gelenks die Veränderung des intraarticulären Drucks bei den verschiedenen Stellungen des Gelenks gemessen, und seine Untersuchungen bestätigen wieder die von Delitsch und Reyher an der Leiche ausgemittelten Verhältnisse.

Die Versuche von Bonnet und Delitsch ergeben ferner, was die klinische Beobachtung seit langer Zeit ebenfalls festgestellt hat, dass nämlich durch grössere Mengen Flüssigkeit die Patella von der Gelenkfläche des Femur abgehoben wird, und zwar nach den Messungen Bonnet's um 1 Ctm. Auch zwischen Tibia und Femur und zwischen die Menisken und Tibia dringt die Flüssigkeit ein und bewirkt eine Diastase der Gelenkflächen um 1—3 Mm. Ich glaube, dass die Flüssigkeitsmengen bei der Synovitis serosa selten so bedeutend sind, um auch die letztere Diastase hervorzubringen; der Widerstand der Bänder müsste zu diesem Zweck überwunden werden. Auch spricht die Regelmässigkeit der Bewegungen bei der Synovitis serosa gegen eine Diastase zwischen Femur und Tibia. Das Emporheben der Patella erfordert viel geringeren Druck, und eine mässige Diastase zwischen Patella und Femur kann schon bei unbedeutenden Ergüssen am Lebenden klinisch nachgewiesen werden. Das Symptom ist allgemein bekannt; es ist das sogenannte *Tanzen der Patella*. Der drückende Finger des untersuchenden Arztes kann die Patella auf die feste Unterlage andrücken; sobald aber der Fingerdruck nachlässt, hebt der Druck der Flüssigkeit die Patella wieder in die Höhe. Bei hohem Flüssigkeitsdruck, also bei grossem Exsudat, gelingt es zuweilen nicht einmal, die Patella bis auf ihre feste Unterlage niederzudrücken. Bei gebeugtem Knie wird die Patella durch die Spannung des Streckapparats niedergedrückt, und dann hört das Tanzen auf.

Eine eigenthümliche Stellung in den Erscheinungen und in der Therapie nimmt unter allen Fällen der Synovitis serosa der sogenannte *Hydrops intermittens genu* ein. Fälle dieser Art sind neuerdings von Löwenthal, Bruns, Grandidier, Bylicki, Roser beschrieben worden. Nur selten scheint eine Verletzung die Ursache zu sein. Bald wird nur ein, bald werden abwechselnd beide Kniegelenke befallen. Die Anfälle kehren bald in 3- oder 4tägigen, bald in 14tägigen und bald in 4wöchentlichen, aber meist für jeden einzelnen Fall sehr regelmässigen Intervallen wieder. Ein Zusammenhang derselben mit Malaria ist bis jetzt nicht nachgewiesen, auch ist die Darreichung des Chinins nutzlos. Gewöhnlich ist das Auftreten des Ergusses mit einer bedeutenden, jedoch nicht deutlich febrilen, Störung des Allgemeinbefindens verbunden. Während bisher mehrere Fälle den verschiedensten Arten der Behandlung ohne Erfolg unterzogen wurden, gelang in einem von mir beobachteten Fall die Heilung durch die gewöhnlichen Carbolinjectionen (§ 44, allg. Thl.), welche vor dem erwarteten Anfall in das betreffende Kniegelenk ausgeführt wurden. Die Anfälle wurden zuerst unregelmässiger, dann etwas seltener und hörten endlich ganz auf, freilich erst nach einer Behandlung von einigen Monaten. Bruns fand die Darreichung von Solutio arsen. Fowleri, Grandidier die Schwefelschlammbäder und die Carlsbader Trinkcur von Nutzen.

§ 476. Behandlung der Synovitis serosa des Kniegelenks.

Die Prognose der Synovitis serosa ist nur unter gewissen Reserven gut zu stellen. Die längere Dauer der Krankheit führt zu secundären Störungen, welche

ihrerseits die Function des Gelenks bedrohen können. Grösser als an irgend einem andern Gelenk ist hier die Neigung der Synovialis zum Uebergang in hyperplastische Processe und des parasynovialen Bindegewebes zur Theilnahme auch an den einfachsten entzündlichen Vorgängen. Selten besteht ein seröser Erguss im Kniegelenk über einige Wochen, ohne das parasynoviale Gewebe in erkennbare Mitleidenschaft zu ziehen, und diese consecutive Erkrankung kann nur durch die Synovialis selbst vermittelt werden. Besonders deutlich tritt die Schwellung zu beiden Seiten des Ligamentum patellare hervor, welche die Plica synovialis (Ligam. alaria) betrifft. Die Gegend fühlt sich voller an, als auf der gesunden Seite, und die Schwellung gewährt bei der Betastung eine sehr elastische Empfindung, welche von leichten Schmerzensäusserungen des Kranken begleitet ist. Ich möchte deshalb die Aufmerksamkeit auf diese Complication der Synovitis serosa lenken, weil die Erfahrung mich belehrt hat, dass die Heilung durch sie sehr verzögert wird, und dass auch Uebergänge zur granulationsbildenden Synovitis und Parasynovitis aus dieser Complication stattfinden. Da ferner auch Uebergänge der Synovitis serosa zur serofibrinosa, zur Synovitis catarrhalis und endlich von hier aus zur Synovitis suppurativa vorkommen, so liegt in allen diesen Erfahrungen die strengste Aufforderung, die ersten Stadien der Synovitis serosa sehr sorgfältig zu behandeln. Unglücklicher Weise verläuft die Synovitis serosa, welche bei gesunden Menschen nach Contusionen des Kniegelenks entsteht, in den ersten Stadien ziemlich schmerzfrei, und die Kranken ziehen es meist vor, wochenlang mit ihrem Erguss der Arbeit nachzugehen oder nachzuhinken, statt sich der für eine geordnete Behandlung nothwendigen Ruhe zu fügen.

Die anatomischen Verhältnisse des Kniegelenks lassen die Wirkung einer Reihe sehr einfacher Mittel zu, deren Angriffspunkt in der Hautfläche an der Vorderseite des Kniegelenks liegt. Die Abkühlung der Haut durch Eisbeutel wirkt in das Gebiet der Synovialis auf der grossen Fläche durch, in welcher die Synovialis der Haut nahe liegt. Die ersten Tage nach erfolgtem Bluterguss in das Gelenk indiciren die Behandlung mit dem Eisbeutel aus den in § 43, allg. Thl. entwickelten Gründen. Nach den ersten Tagen kann schon der Eisbeutel durch einen leicht comprimirenden Verband, durch genaue Einwickelung des Gelenks mit einer Flanell-, später mit einer Gummibinde ersetzt werden. Ist das Gelenk zu dieser Zeit noch empfindlich, so darf die Compression nur eine leichte sein, oder man legt über den comprimirenden Verband noch den Eisbeutel, oder endlich man bedeckt das Kniegelenk an der vorderen Fläche mit einer grossen Watteplatte, welche mit 3 % Carbollösung imprägnirt ist, und legt über diese Platte die comprimirende Binde. Diese percutane Anwendung der Carbolsäure (vgl. § 60, allg. Th.), combinirt mit leichter Compression, wobei der Verband täglich ein- oder zweimal erneuert wird, kann ich als ein sehr gutes Verfahren für die Behandlung des frischen Hämarthrus und Hydrarthrus dringend empfehlen. Das Verfahren repräsentirt gleichzeitig Antiphlogose, Anästhesie und Anregung zur Resorption; die Kranken fühlen sich schmerzfrei, und mit Vermeidung höherer entzündlicher Vorgänge tritt schnell Resorption ein. Ob die Massage (§ 44, allg. Thl.) noch schneller zur Resorption frischer Ergüsse führt, möchte ich bezweifeln; jedenfalls ist sie schmerzhafter.

Die Behandlung entzündlich-seröser Ergüsse durch Contra-Irritantien, besonders durch Jodtinctur und durch Vesicatore, welche man früher besonders in der Form der fliegenden Vesicatore, mit etwa zweitägigem Wechsel auf immer neue Stellen, anzuwenden pflegte, habe ich zwar früher selbst empfohlen; jedoch habe ich mich in Anbetracht der langsamen und keineswegs sicheren Wirkung immer mehr von dieser Behandlung bei Synovitis serosa entwöhnt, und zwar einestheils zu Gunsten der Behandlung durch Compression mit elastischen Binden,

anderntheils zu Gunsten der *Behandlung durch Punction*. In der That leistet die Compression bei chronisch gewordener Synovitis serosa sehr gute Dienste, und je reizloser das Gelenk ist, desto fester kann man die Gummibinden anziehen. Auch bei diesen chronischen Fällen kann das Unterlegen von Carbolplatten (s. oben) unter die elastische Binde von Nutzen sein. Diejenigen Fälle, in welchen sich diese Behandlung als nutzlos erweist, fordern zur Punction mit dem Troicart auf, deren frühere Gefahren wir zu mindern und zu beseitigen gelernt haben. Vgl. über Punction die allgemeinen Regeln § 249 und § 289, allg. Thl.

Bei den Punctionen, welche man bei langdauernder und durch Compression unheilbarer Synovitis serosa macht, findet man zuweilen, dass dem Erguss Fibrinflocken und Eiterkörperchen beigemischt sind, also die Uebergänge zur Synovitis sero-fibrinosa und suppurativa vorliegen. In solchen Fällen habe ich mit bestem Erfolg nach Entleerung der Flüssigkeit sofort mittelst der Troicartcanüle eine Ausspülung des Gelenks mit 3 % Carbollösung vorgenommen (sie wurden später auch von Volkmann, Schede u. A. empfohlen) und ich liess dann in der nächsten Zeit täglich noch Einspritzungen von Carbollösung mit der Pravaz'schen Spritze folgen. Das letztere Verfahren beseitigt auch am besten die beginnenden Wucherungen der Synovialis und die Anschwellungen des parasynovialen Bindegewebes.

§ 477. Die Synovitis granulosa und andere nicht-traumatische Entzündungen des Kniegelenks.

Was im allg. Thl. in den §§ 103, 106, 108, 214 und 215 über die Erscheinungen und Ursachen der Synovitis granulosa und der scrofulös-tuberculösen Gelenkentzündung mitgetheilt wurde, das bezieht sich besonders auf die Fälle dieser Entzündung am Kniegelenk; denn an diesem Gelenk beobachten wir diese Entzündungsform am häufigsten. Drei Momente sind es besonders, welche diese Häufigkeit der Synovitis granulosa am Kniegelenk bedingen: 1) die grosse Flächenausdehnung seiner Synovialis, so dass die Synovitis granulosa, wenn sie als eine Art secretorischer Metatastase bei allgemeiner Scrofulose auftritt, hier relativ am häufigsten zur Erscheinung kommt; 2) die grössere Zahl von Verletzungen, welche dieses Gelenk trifft (vgl. § 468), so dass die Synovitis granulosa, wenn sie aus einem Bluterguss hervorgeht, auch gerade im Kniegelenk häufig entstehen wird; 3) die besonders hohe Wachsthumsenergie der beiden Knochen, welche im Kniegelenk zusammen stossen, des Femur und der Tibia, so dass die Myelitis granulosa, welche die Synovitis granulosa einleitet, hier häufiger als an anderen Orten des Skelets vorkommt. Ueber die beiden ersten Ursachen ist § 215, allg. Thl., über die letztere Ursache § 214, allg. Thl. zu vergleichen. In Betreff der Wachsthumsenergie des Femur und der Tibia ist zu bemerken, dass diese Knochen zu den längsten Extremitätenknochen sich entwickeln, und dass ihre im Kniegelenk vereinigten Epiphysen auch die grösste Breitenentwickelung zeigen. Ollier hat durch Versuche an Thieren nachgewiesen, dass die untere Epiphyse des Femur für das Wachsthum des Femur mehr leistet, als seine obere Epiphyse. Dem entspricht auch die grosse Zahl der Foramina nutritia, welche sich an der hinteren, unteren Fläche des Femurschaftes oberhalb und zwischen den Condylen sich befinden. Deshalb ist die Zahl der Gefässsprossen im jüngsten Knochen am Kniegelenk viel grösser, als an irgend einem anderen Gelenk; die Gefahr, dass in diesen Sprossen Noxen des Blutes haften, wird hierdurch bedeutender, als an irgend einem anderen Punkte der Extremitätenknochen.

Ausser der Myelitis granulosa, welche zur S. granulosa des Kniegelenks führt, ist noch am unteren Femurende die *Myelitis acuta suppurativa* (§§ 91 und 92, allg. Thl.) sehr häufig. Die untere Epiphysenlinie ist mit ihrem hinteren

Theil glücklicher Weise nicht in die Kapsel des Kniegelenks eingeschlossen; sonst würde jede acute infectiöse Myelitis im Femur zu einer Vereiterung des Kniegelenks führen. Da nun die Myelitis suppurativa acuta am häufigsten an der hinteren Fläche des Femurschaftes dicht über dem Kniegelenk ihren Ablauf nimmt, so bleibt häufig das Kniegelenk frei; es bilden sich Fisteln, welche an den Seitenflächen des Oberschenkels, besonders häufig am Aussenrand des M. vastus ext. und am Innenrand des M. vastus int., ausmünden, und von ihnen aus kann die Extraction der Sequester versucht werden. Die Sequestrotomie am unteren Ende des Femur (§ 494) wird uns auf diese Verhältnisse zurückführen. Am unteren Femurende kann auch in einzelnen Fällen die acute Myelitis in so milder Form auftreten, dass das subperiostale Exsudat nicht eiterig, sondern serös wird. Solche Fälle hat Ollier als *Periostite albumineuse* beschrieben, weil die entleerte Flüssigkeit dem Eiweiss ähnlich ist. Doch handelt es sich in solchen Fällen nicht um eine reine Periostitis, sondern ebenfalls um eine Myelitis mit secundärer Periostitis; das erhellte wenigstens in einigen von mir beobachteten Fällen dieser Art aus den Fettaugen, welche der „albuminösen" Flüssigkeit beigemischt waren (vgl. § 92, allg. Thl.), und endlich auch aus der nachfolgenden Corticalnecrose.

Was aber die selteneren Fälle betrifft, in welchen die Myelitis suppur. acuta zu einer Vereiterung des Kniegelenks führt, so müssen sie prognostisch und therapeutisch (vgl. über Drainirung des Kniegelenks § 490) genau von den Fällen der *Myelitis und Synovitis granulosa* getrennt werden. Die letzteren sind die häufigsten. Von allen granulirenden (scrofulös-tuberculösen) Gelenkentzündungen des Kniegelenks ist mindestens eine Hälfte unter die primären ostalen Entzündungen zu stellen; die übrigen Fälle entsprechen einer primären Synovitis granulosa, welche ihrerseits freilich auch wieder zu einer secundären Myelitis granulosa führen kann. Die Sterblichkeit der „Caries" des Kniegelenks — welcher Begriff sich mit unserer Synovitis und Myelitis granulosa deckt — ist von Billroth auf 42% berechnet worden.

In dem klinischen Bilde der granulirenden Gelenkentzündung tritt die *Parasynovitis* (§ 108, allg. Thl.) am Kniegelenk um so deutlicher hervor, als eben das parasynoviale Gewebe hier der Haut so nahe und unbedeckt von Muskeln liegt. Deshalb bezog sich auch der alte klinische Name des „Tumor albus" (§ 108, allg. Thl.) besonders auf das Kniegelenk. Uebrigens ist im Beginn der Krankheit von dieser geschwulstartigen, ödematös-fibrösen Infiltration des parasynovialen Bindegewebes nichts zu finden. Es kann sogar die Synovitis granulosa im Bilde einer anscheinend harmlosen Synovitis serosa mit wässerigem Erguss (Hydrarthrus, § 475) beginnen, bis der Verlauf und die Unheilbarkeit des Hydrarthrus den wahren Charakter der Krankheit enthüllt. Wenn bei Kindern, besonders bei scrofulösen Kindern, eine Synovitis serosa ohne andere Ursache, so zu sagen „spontan" sich einstellt, so muss man sofort den Verdacht haben, dass der Beginn einer granulirenden Synovitis in diesem Hydrarthrus gegeben ist. In anderen Fällen ist die Parasynovitis ohne vorhergehende Exsudation im Gelenk das erste Zeichen der Synovitis granulosa. Im übrigen muss in Betreff der Diagnose auf § 108, allg. Thl., verwiesen werden.

An allen Formen metastatischer und multipler Gelenkentzündung nimmt das Kniegelenk einen vorwiegenden Antheil (vgl. § 104, allg. Thl.). Hier begegnen wir besonders häufig der pyämischen Gelenkeiterung, der Theilnahme an der Polyarthritis synovialis (acutem Gelenkrheumatismus), an der Polypanarthritis (Arthritis deformans), den syphilitischen Gelenkentzündungen, den gonorrhoischen und den metastatischen Gelenkentzündungen nach Variola, Scarlatina, Diphtheritis, Typhus u. s. w. Auch kann ein Erysipelas bei seiner Wanderung über die Knie-

gelenksgegend durch directe Fortleitung der Entzündung in die Tiefe zu einer serösen und endlich zu einer eiterigen Synovitis des Kniegelenks führen. Die differentielle Diagnose der ätiologisch verschiedenen Formen ist oft schwierig, aber in prognostisch-therapeutischer Beziehung sehr wichtig. Immerhin kann man ohne Uebertreibung behaupten, dass wohl die absolute Mehrzahl aller schweren Fälle von Kniegelenkentzündung der Gruppe der granulirend-scrofulösen Gelenkentzündung angehört. Deshalb muss auch die Erörterung der Behandlung in den folgenden §§ immer diese Entzündungsform in erster Linie berücksichtigen. In prognostischer Beziehung ist wieder die hohe Lebensgefahr aller granulirenden und aller eiterigen Entzündungen hervorzuheben; in Betreff der Gefahr der Kniegelenkeiterung kann auf die Zahlen des § 473 verwiesen werden, während bei der granulirenden Entzündung auch noch die Gefahr des Ausbruchs einer allgemeinen Tuberculose zu berücksichtigen ist. Die functionelle Prognose der Kniegelenkentzündung wird in den §§ 484—487 ihre Berücksichtigung finden.

§ 478. Die Behandlung der Kniegelenkentzündung. Carbolinjectionen. Permanenter Gewichtszug.

Bei Behandlung der Kniegelenkentzündung ist auf die Carbolbehandlung ganz besonderes Gewicht zu legen. In leichten Fällen genügt die percutane Wirkung des feuchten Carbolverbandes (vgl. § 476), in wichtigeren Fällen ist immer das Verfahren der Carbolinjection (vgl. § 44, allg. Thl.) vorzuziehen. Will man direct auf das Innere der Gelenkhöhle einwirken, so sticht man die Nadel der Pravaz'schen Spritze etwas unterhalb der Patella am äusseren oder inneren Rand des Ligamentum patellare senkrecht in die Tiefe. Bei dieser Art des Einstechens kann man mit der Hohlnadel auch die Gegend der Ligamenta cruciata in der Incisura intercondyloidea erreichen und etwaige granulirende Wucherungen derselben mit 3% Carbollösung berieseln. Sodann muss man bei Synovitis granulosa auch den Recessus der Synovialis unter der Sehne des Quadriceps, resp. den Schleimbeutel des Quadriceps berücksichtigen; man sticht zu diesem Zweck seitwärts von der derben Sehne des M. rectus durch den M. vastus int. oder ext. die Nadel ein. Zur Beseitigung der Parasynovitis, welche so gewöhnlich die Synovitis granulosa begleitet, wird die Nadel an verschiedenen Punkten in die ödematös geschwollenen Gewebe eingestochen. Endlich kann die begleitende Osteomyelitis granulosa, sei sie primär oder secundär, erfordern, dass die Nadel auch in die Condylen des Femur und in die Epiphyse der Tibia eingestochen und auch das Knochengewebe unter die Wirkung der Carbolsäure gebracht werde. Von der Unterlassung der intraossealen Carbolinjectionen sind gewiss manche Misserfolge der Carbolinjectionen bei anderen Autoren abhängig gewesen (vgl. § 115, allg. Thl.).

Seit Einführung der Carbolinjectionen ist in meiner Klinik und Praxis die früher geübte Therapie mehr in den Hintergrund getreten. Am meisten benutze ich noch neben den Carbolinjectionen leicht comprimirende Verbände; dann seien hier erwähnt die fixirenden Verbände, die hydropathischen Einwickelungen, die Eisbeutel und Eiscompressen, die Vesicatore, die Jodtinctur u. s. w.

Eine wichtige Rolle spielt neben den Carbolinjectionen als bestes mechanisches Mittel zur Behandlung der Kniegelenkentzündung *die permanente Traction* durch Gewichte. Für das Kniegelenk ist diese Behandlung zuerst eingeführt, erst später auf die Behandlung der Hüftgelenkentzündung (§ 454) übertragen worden. In neuester Zeit hat man versucht, gerade für das Kniegelenk die physikalischen Wirkungen der permanenten Traction etwas genauer festzustellen. Man hat in dieser Beziehung zu unterscheiden: 1) *die bewegende Wirkung* an dem

Gelenk; 2) *die ziehende Wirkung an Haut und Muskeln*, welche das Gelenk bedecken; 3) *die ziehende Wirkung an den Knochen*, wodurch eine *Diastase* zwischen den Gelenkflächen entstehen müsste. Nur die letztere Wirkung würde dem Begriff der „Distraction" entsprechen, wie man unrichtig das Verfahren in der Regel zu bezeichnen pflegt.

In Betreff der bewegenden Wirkung des Gewichtszuges ist nur zu bemerken, dass derselbe immer das Kniegelenk in gestreckte Stellung zu führen strebt. Insofern, als ein stark gebeugtes Kniegelenk der mässigen Beugung der Bonnet'schen Stellung (25° Beugung, vgl. § 475) zugeführt wird, bedeutet die Wirkung eine Verminderung des intraarticulären Druckes. In Betreff der Untersuchungen von Reyher und Ranke über die Veränderungen des intraarticulären Druckes durch die verschiedenen Stellungen des Gelenks ist auf § 475 zu verweisen.

Die ziehende Wirkung an der Haut, welche die permanente Traction ausübt, ist vor den Untersuchungen Weidenmüller's, welche unter meiner Leitung angestellt wurden, nicht genügend beachtet worden, und es war unbekannt, dass diese Wirkung ansteigen könne bis zur physikalisch wahrnehmbaren Erhöhung des intraarticulären Druckes. Die Bedingungen für das Gelingen eines solchen Versuchs sind: 1) mässige Füllung der Gelenkhöhle mit Flüssigkeit; 2) ein Verband, welcher an den oberen Theilen der Unterschenkelhaut angreift, die Malleolen jedoch frei lässt (vgl. Fig. 169, § 348, allg. Thl.); 3) die Benutzung mässiger Gewichte (bis zu 13 Kilo). Neben der Haut spielen aber auch, wie Reyher zuerst nachwies, die Muskeln eine wichtige Rolle. Die *Spannung der Muskeln bewirkt eine Verminderung der Capacität des Gelenkraums, also eine Steigerung des intra-articulären Druckes*, und zwar besonders die Spannung des *M. extensor quadriceps*, aber auch die der *M. M. gastrocnemii*. Es ist dabei gleichgültig, ob die Spannung an der Leiche durch Todtenstarre eintritt (Reyher), oder ob durch willkürliche Contraction am Lebenden (Ranke), oder durch passive Spannung, z. B. durch Dorsalflexion im Fuss, welche die Gastrocnemii durch Entfernung ihrer beiden Insertionspunkte spannt und nach den Beobachtungen Ranke's hierdurch im Manometer die Quecksilbersäule um 1 Ctm. hebt. Mithin bewirkt ebenso wohl *die Muskelspannung*, wie auch die *Hautspannung* eine Vermehrung des intraarticulären Druckes.

Die wichtigen Messungen, welche Ranke am Lebenden anstellte, haben nun in der That auch ergeben, dass bei Entzündungen des Kniegelenks, soweit dieselben einen positiven Druck durch Exsudate — entsprechend der oben erwähnten ersten Bedingung des Versuchs Weidenmüller's — besitzen, die permanente Traction eine Vermehrung des intraarticulären Druckes, ein Steigen der Quecksilbersäule im Manometer bis zu 1,2 Ctm. bedingt. So halte ich für bewiesen, *dass bei mässigen Gewichten und einiger Füllung des Kniegelenks, sowie bei Anbringen der Traction am Unterschenkel mit Freibleiben der Malleolen eine Compression des Gelenks und eine Steigerung seines intraarticulären Druckes erzeugt wird.*

Die ziehende Wirkung an den Knochen mit der hierdurch bedingten Diastase der Gelenkflächen ist zwar ebenfalls durch die permanente Traction mit Gewichten zu erzielen; sie erfordert jedoch bedeutende Gewichtsgrössen und tritt, wie ich nach den Versuchen Weidenmüller's glaube, besonders dann ein, wenn der Zug an den Knöcheln, nicht an der Haut, wesentlich angreift. Reyher wies die Diastase der Gelenkflächen, welche durch Zug am Kniegelenk entsteht, mit Hülfe zweier Nadeln nach, welche er in die Condylen der Tibia und des Femur einstach. Jedoch konnte er mit blossem Auge bei Belastung unter 30 Pfund eine Entfernung der Nadeln unter einander nicht erkennen; bei 40 Pfund betrug die Entfernung 1 Mm., bei 60 Pfund 2 Mm., bei 100 Pfund

und hinzugefügtem kräftigem Händezug höchstens 3,5 Mm. Morosoff bestimmte die Diastase der Gelenkflächen bei Gewichtstraction mittelst einer anderen Methode; er liess die Gelenke bei angehängtem Gewicht frieren und maass die Dicke der Eisschicht; bei 20 Pfund Belastung keine Diastase, bei 45 Pfund ein Spalt, welcher an den inneren Condylen $^1/_2$ Mm., an den äusseren $1^1/_2$ Mm. beträgt. Man erkennt aus diesen Gewichtsangaben, dass in früherer Zeit, wo man selten über 10—15 Pfund anwendete, für gewöhnlich keine Diastase der Gelenkflächen, also keine Distraction in der Praxis erzielt worden ist, obgleich man dieselbe zu erzielen glaubte.

Allgemein anerkannt sind von den antiphlogistischen Wirkungen der permanenten Traction: 1) *die Ruhestellung der Extremität;* 2) *die Correction der Stellung*, wenn eine perverse Stellung in der Richtung der Beugung vorliegt. Will man in der zweiten Wirkung den antiphlogistischen Charakter bestreiten, so muss man doch wenigstens den orthopädischen Werth derselben anerkennen.

Eine fernere antiphlogistische Wirkung der permanenten Traction ist: 3) *die leichte Compression* des Gelenks vermöge der gespannten Haut und der gespannten Muskeln, *mit leichter Steigerung des intraarticulären Druckes.*

Endlich besitzt aber unter Umständen auch die permanente Traction 4) *eine die Gelenkflächen distrahirende Wirkung*, eventuell *mit Herabsetzung des intraarticulären Druckes.* Will man diese Wirkung erzielen, so muss man nach dem Beispiel Reyher's zu bedeutenden Gewichten, 30—50 Pfund, greifen, und für diesen Fall würde ich empfehlen, die Malleolenflächen mit in den Verband aufzunehmen, damit die Wirkung mehr direct die Knochen, als die Haut und die Muskeln treffe. In Betracht zu ziehen ist diese Art der Anwendung für acute Eiterung, eventuell um ein Drainrohr zwischen den Gelenkflächen durchzuführen, wie Reyher in einem von ihm geschilderten Fall mit Vortheil verfuhr. Auch Socin hat bei Eiterungen guten Erfolg von der permanenten Traction gesehen.

Eine so vielseitige Wirkung sichert dem Verfahren der permanenten Traction eine wichtige Stellung in dem antiphlogistischen Apparat bei Kniegelenkentzündung; um so mehr, da hierbei das Kniegelenk frei bleibt und jede sonstige locale Antiphlogose unbehindert gehandhabt werden kann. Doch ist vor einer Ueberschätzung des absoluten Werthes der permanenten Traction in der Antiphlogose der Kniegelenkentzündung zu warnen. In dieser Beziehung befinde ich mich mit Czerny und Albert in voller Uebereinstimmung und muss bestimmt hervorheben, dass ich in allen wichtigen Fällen die permanente Traction nur als antiphlogistische und orthopädische Beihülfe erachte. Die Verlässlichkeit ihrer Wirkung steht hinter vielen anderen antiphlogistischen Mitteln (Carbolinjection, Punction u. s. w.) weit zurück.

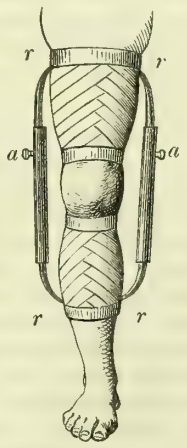

Fig. 307.
Sayre's Apparat zur Extension des Kniegelenks.

Ueber die Technik der Gewichtstraction ist im allg. Thl. § 348 und besonders Fig. 169 zu vergleichen.

Die Gewichtstraction kann auch durch Schraubenapparate ersetzt werden. Der bekannteste von ihnen ist der Extensionsapparat von Sayre (vgl. Fig. 307). Ober- und unterhalb des Knies werden die Hautdecken in der ganzen Circumferenz mit Längsstreifen von Heftpflaster beklebt, welche dann durch Rollbinden befestigt werden, wobei jedoch von jedem Streifen 2—3 Ctm. am oberen Ende des Ober-

schenkels und am unteren Ende des Unterschenkels frei bleiben. Diese Enden werden dann um die beiden Ringe (r r) des Apparates umgeklappt und mit einer Bindentour befestigt. Mit einem Triebschlüssel kann man nun an Zahnrädern bei a a beide Seitenstangen allmählig verlängern, so dass nun die Heftpflasterstreifen einen bedeutenden Zug ausüben. Wahrscheinlich beruht die Wirkung dieses Apparates auch mehr in einer Haut- und Muskelspannung mit Compression des Gelenks, als in einer Distraction. Correctionen der Stellung sind selbstverständlich nicht durch diesen Apparat möglich. Vielmehr setzt derselbe ein gestrecktes Gelenk voraus und verdient schon aus diesem Grunde keine allzu häufige Anwendung.

§ 479. Die operative Behandlung der Kniegelenkentzündung.

Alle Formen der eiterigen Kniegelenkentzündung erfordern die operative Behandlung. Unter den granulirenden Entzündungen sind auch diejenigen Fälle einer operativen Behandlung zu unterziehen, bei welchen der Verlauf lehrt, dass sie trotz der im vorigen § 478 geschilderten Behandlung mit Carbolinjectionen und permanenter Traction nicht zur Heilung gelangen, sondern zur Eiterung streben. Insbesondere muss man bei schon jahrelangem Bestand der Synovitis granulosa auf die Hoffnung verzichten, bei ihnen durch eine andere, als durch operative Behandlung einen Erfolg zu erzielen, wenn auch Versuche der nichtoperativen Behandlung bei gutem Allgemeinbefinden noch gestattet sind. *Jede Synovitis granulosa, welche zur Eiterung fortgeschritten ist, soll nur durch Resection behandelt werden.*

Bei Eiterungen des Kniegelenks, welche nicht auf Synovitis granulosa beruhen, kann die Punction des Gelenks mit dem Troicart und die Auswaschung des Gelenks mit Carbollösung versucht werden. Misslingt dieser Versuch, so geht man zu der methodischen Drainirung (§ 490) *des Gelenks über. Sollte auch dieses letztere Verfahren nicht zur Beherrschung und Heilung der Eiterung führen, so muss dann die Resection des Gelenks* (§ 491 u. f.) *ausgeführt werden.* Man hat also bei diesen Eiterungen des Kniegelenks eine Reihenfolge von operativen Mitteln zur Verfügung; hierher gehören besonders die Fälle von Kniegelenkeiterung, welche von einer Myelitis suppur. acuta (§ 92, allg. Thl. und § 477) ausgehen, ferner die Fälle von Vereiterung des Kniegelenks bei syphilitischer Gelenkentzündung u. s. w. In den ersteren Fällen können sogar grössere Sequester des Femur und der Tibia bis in das Gelenk reichen, ohne dass man deshalb sofort an Resectio genu oder gar an Amputatio femoris zu denken hat; die Carbolauswaschung des Gelenks und die Drainirung können ganz gut ihren Dienst leisten und die Gelenkentzündung so weit zur Zurückbildung bringen, dass man dann durch Sequestrotomie (§ 494, Schluss) die Heilung vollenden kann. *Bei der syphilitischen Gelenkvereiterung sind besonders die Fälle im ersten und zweiten Lebensjahre zu berücksichtigen,* welche von Syphilis congenita herrühren. In diesem Alter kommen echte granulirend-scrofulöse Gelenkentzündungen nur selten vor, während vom 3. Lebensjahre an die letzteren schon häufiger werden. Neben der Anamnese (syphilitische Erkrankung der Eltern) und den sonstigen Erscheinungen der congenitalen Syphilis (besonders den so häufigen Hautgeschwüren) ist auf die *totale* Vereiterung in diagnostischer Beziehung Gewicht zu legen. Es ist für die syphilitische Gelenkentzündung bei congenitaler Syphilis, welche in den ersten Lebensjahren auftritt, besonders charakteristisch, dass mit einem Mal das ganze Gelenk vereitert, während bei der granulirend-scrofulösen Gelenkentzündung gewöhnlich nur ein kleiner Theil der Granulationen zur Vereiterung gelangt und so nur eine partielle Vereiterung des Gelenks stattfindet.

Bei granulirend-scrofulöser Kniegelenkentzündung soll man, wenn einmal die operative Behandlung nothwendig geworden ist, auf jeden Versuch der Punction, der Drainirung, der Auslöffelung der kranken Gewebe u. s. w. verzichten und sofort zur totalen Resection des Kniegelenks mit Exstirpation der ganzen Kapsel schreiten (§ 491). So oft auch die geringfügigen Eingriffe bei Synovitis granulosa versucht werden, so oft überzeugt man sich von der Unsicherheit ihrer Wirkung. Zudem ist die Gefahr der Knieresection so gesunken, dass man ihre zuverlässigere Wirkung immer wird bevorzugen müssen. Früher berechnete man die Sterblichkeit der Knieresection auf 50 %; seit der Einführung des aseptischen Operations- und Verbandsystems ist sie auf ungefähr 20 % (nach Grotkass sogar auf 13 %) gesunken und würde, wenn man den tödtlichen Ausgang durch allgemeine Tuberculose abrechnet, welcher ja doch nicht wegen, sondern trotz der Resection erfolgt, auf wenige Procente sich beziffern. So beträgt heute die Sterblichkeit der Resectio genu mindestens unter der Hälfte derjenigen, welche Billroth für die Caries des Gelenks berechnet hat (§ 477). Man ist deshalb berechtigt, mit viel grösserer Entschiedenheit, als es früher möglich war, auf die Resection des ganzen Kniegelenks bei Synovitis und Myelitis granulosa zu dringen. Auch schon die partielle Resection ist deshalb unsicher, weil von den zurückgelassenen Knochen- und Kapseltheilen fast sicher scrofulöse Recidive in der Wunde sich entwickeln. Ueber die scrofulösen Recidive ist § 492 zu vergleichen.

Die Amputation bei Entzündungen des Kniegelenks ist auf ganz vereinzelte Fälle zu beschränken, während sie früher ziemlich häufig ausgeführt wurde. Die Erfolge der Knieresection sind (wenigstens nach meinen Erfahrungen) so gut geworden, dass man dieselbe in vielen Fällen auszuführen jetzt berechtigt ist, in welchen man früher der Amputation den Vorzug geben musste. Nur schwere Complicationen indiciren noch immer die Amputation, unter welchen ich folgende hervorhebe: 1) amyloide Degeneration der Unterleibsorgane (§§ 173 u. 174, allg. Thl.), 2) beginnende Tuberculose der Lungen, 3) hohes Fieber und febriler Marasmus, oder sonst gesunkener Kräftezustand (höheres Alter u. s. w.). So handelt es sich meist um Complicationen, welche hätten vermieden werden können, wenn man rechtzeitig die Resection ausgeführt hätte. Zuweilen nimmt auch die Resection durch fortgesetzte Eiterung einen so schlimmen Verlauf, dass die Amputation ihr folgen muss.

Ueber Resectio genu vgl. §§ 491—493, über Amputatio femoris vgl. § 496.

§ 480. Die narbigen, myogenen und congenitalen Contracturen des Knies.

Cicatricielle Contracturen des Kniegelenks werden in besonderer Ausdehnung nach Verbrennungen und Abreissungen des Hautkörpers auf der Beugeseite des Gelenks beobachtet. Es gehört zu den misslichsten Aufgaben der Therapie, bei dem Verlauf der Heilung der Wundfläche die Entstehung der Contractur zu verhindern, welche natürlich im Sinne der Beugestellung sich zu entwickeln sucht. Die narbige Contraction auf der Wundfläche wird in ihrem beugenden Zuge noch dadurch unterstützt, dass ja auch die mittlere Ruhestellung des Gelenks im normalen Zustande dem halbgebeugten Zustande entspricht, und der Kranke bei seinem langen Krankenlager diese Stellung schon der Bequemlichkeit halber gern aufsucht. Es ist sehr zu beklagen, wenn nicht von vornherein der behandelnde Arzt der Neigung zur Beugestellung energisch entgegentritt. Hierzu genügt in leichteren Fällen eine Bonnet'sche Drahtrinne, deren Ober- und Unterschenkelstück geradlinig mit einander verbunden sind; in schweren Fällen ist der Gypsverband bei gestreckter Stellung der Extremität vorzuziehen. Zweifellos wird durch diese vorsichtigen Maassnahmen die Heilung der Wundfläche bedeutend verzögert; denn

bei gebeugter Stellung schiebt sich die Haut von den hinteren Flächen des Oberschenkels und Unterschenkels zusammen und die Narbencontraction vermag bei dieser Stellung leichter die gesunden Hautpartien über den Defect zu ziehen und so seine Schliessung zu beschleunigen. Bei tief greifenden Verbrennungen und copiöser Eiterung, welche die Kräfte des Kranken zu erschöpfen droht, kann es geradezu geboten erscheinen, dass man auf die richtige Stellung des Gelenks verzichtet, um wenigstens die Lebensgefahr zu mindern oder die Amputation zu vermeiden.

Jetzt bietet die aseptische Heilung solcher Wundflächen mit der geringen Narbenschrumpfung, welche diese Art der Heilung auszeichnet (§ 17, allg. Thl.), viel bessere Aussicht auf eine Vermeidung der narbigen Contractur. Fügt man zu der aseptischen Behandlung noch die Reverdin'schen Läppchenüberpflanzungen (vgl. § 59 und § 269, allg. Thl.), so wird hierdurch die Ueberhäutung beschleunigt und die narbige Schrumpfung der Granulationen noch wirksamer bekämpft.

Man darf nur nicht glauben, dass es leicht sei, die einmal entstandenen narbigen Beugecontracturen wieder zu beseitigen; sobald die Wundfläche verheilt und die narbige Contractur perfect geworden ist, stösst die Therapie auf verzweifelte Schwierigkeiten. Die Beugesehnen des Kniegelenks, besonders M. biceps, Semimembranosus und Semitendinosus, sind mit der Narbe verwachsen, und wenn man in der Narkose eine Dehnung der Muskeln versucht, so reissen unter den forcirten Streckbewegungen die narbigen Hautdecken über den gespannten Muskeln ein. Nun kann man den Widerstand der Muskeln durch Tenotomie beseitigen; aber die Diastase der durchschnittenen Sehnen, welche auf einer grossen Fläche in die Narbe eingewebt sind, findet nur in geringem Umfange statt, und die forcirte Dehnung der Hautnarben, welche immer noch folgen muss, führt sehr leicht zu kleinen und grossen Rissen in dem Narbengewebe. Dann entwickelt sich ein ulceröser Zerfall der Narben, die Ulcera produciren neues Granulationsgewebe und die narbige Verdichtung in demselben droht, die etwa gewonnene Verbesserung der Stellung des Kniegelenks wieder zu vernichten. Nur die grösste Geduld im Verfolgen des erwünschten Zieles, langsame Dehnung der Narbe und Streckung des Kniegelenks in kleinen Etappen, von denen jede durch einen Contentivverband bezeichnet wird, bringt wirklich gute und dauernde Wirkung.

Man könnte bei diesen therapeutischen Schwierigkeiten wohl daran denken, auf operativem Wege der orthopädischen Behandlung nachzuhelfen, z. B. dadurch, dass man die Narbe quer mit dem Messer trennen und in den Defect, welcher nun bei gestreckter Stellung des Knies entsteht, einen Hautlappen, der Streckfläche des Knies entnommen, einpflanzen würde. Solche plastische Operationen sind aber in mancher Beziehung nicht empfehlenswerth. Der eingepflanzte Hautlappen, einem gefässarmen Hautbezirk angehörend, heilt auf dem narbigen Boden nicht gut ein; er wird zum Theil nekrotisch, und nach Lösung der Suturen zieht sich der erhaltene Theil wieder narbig zusammen, so dass schliesslich von einem Lappen von mehreren Quadratzoll Fläche nur ein kleines gekugeltes Hautstück übrig bleibt. Ferner entsteht auf der Streckfläche des Kniegelenks auch wieder ein grosser Defect, und dieser heilt sehr langsam, weil an dieser Stelle die Haut nur sehr schwer und langsam von der Vernarbung über den Defect hergezogen wird. Hiervon kann man sich bei zufälligen Verletzungen der Streckgegend überzeugen. Sie sind zwar insofern von günstiger Prognose, als sie keine überstreckte Stellung des Kniegelenks im Verlauf der Heilung veranlassen; denn die Narbencontraction vermag nicht die knöcherne Hemmung der Streckbewegung zu überwinden, und das Gelenk bleibt, wenn es auch von der Bewegungsexcursion im Gebiet der Beugung etwas einbüsst, doch in tragfähiger Stellung.

Für die Entwickelung von myogenen Contracturen fehlen zwar von Seiten der Muskeln die Bedingungen nicht; aber doch entwickeln sich die myogenen

Contracturen des Kniegelenks im Ganzen seltener, als man bei der Häufigkeit der Muskelparalyse der unteren Extremität erwarten sollte. Die „essentielle" Lähmung des frühen Kindesalters, von welcher wir sehen werden (§ 522), dass sie der gewöhnliche Ausgangspunkt des so häufigen Pes equinus ist, beschränkt sich selten auf die Unterschenkelmuskeln; sie tritt vielmehr sehr häufig auch als Paralyse der Streck- und Beugemuskeln des Kniegelenks in Erscheinung. Es fehlen aber von Seiten des Gelenks die mechanischen Bedingungen für die Entwickelung der Contractur fast gänzlich, welche am Talo-Cruralgelenk durch die anatomischen Verhältnisse gegeben sind. Die passiven Bewegungen, denen das Kniegelenk nach Verlust seiner activ bewegenden Kräfte überlassen bleibt, wirken abwechselnd bald im Sinne der Beugung, bald im Sinne der Streckung. Wird das gelähmte Kind auf dem Arme getragen, so hängt der Unterschenkel in stumpfwinkliger oder rechtwinkliger Beugung im Kniegelenk herab. Bei der horizontalen Lage im Bett veranlasst die Bettebene wieder eine mehr gestreckte Stellung der Kniegelenke. Deshalb geht zwar im Verlauf einer längeren Zeit etwas von der Bewegungsexcursion des Gelenks dem gelähmten Kinde verloren, so dass es z. B., wie ich einige mal gesehen habe, das letzte Extrem der Streckung nicht mehr erreichen kann; aber die Beschränkung der Excursion ist so unbedeutend, dass sie bei dem ohnehin unvollkommenen Gehen gar nicht in Betracht kommt. Die Maschinen, welche wir zur Sicherung der rechtwinkligen Stellung des Fusses und zur Verbesserung seiner Tragfähigkeit bei gelähmten Kindern tragen lassen, müssen wir bei gleichzeitiger Lähmung der Kniegelenksmuskeln über das Kniegelenk hinaus fortsetzen lassen. Die beiden seitlichen Schienen laufen vom Unterschenkel aus in einer einfachen Charnierverbindung nach dem Oberschenkel fort. Eine Kniekappe, welche von der einen zur anderen Schiene über die Vorderfläche des Kniegelenks sich spannt, giebt diesem die erforderte feste Stellung. Die Beugemuskeln des Hüftgelenks bleiben auch bei sehr ausgedehnter Lähmung der Muskeln der unteren Extremität in der Regel gesund, und ihre Contractionen wirken durch die feste Stütze der Schienen, welche sich vom Oberschenkel bis zum Fuss erstrecken, auch auf den Unterschenkel und Fuss derart ein, dass das für den Gehakt nothwendige Vorwärtssetzen der Extremität bei jedem Schritt geschehen kann.

Eine eigenthümliche myogene Contractur des Kniegelenks entsteht als secundäre Contractur bei primärer Beugecontractur des Hüftgelenks, wie § 457 (Schluss) schon erwähnt wurde.

Die congenitalen Contracturen des Kniegelenks sind von geringerem klinischen Interesse. Am häufigsten sehen wir sie in bedeutender Ausprägung an den bekannten Präparaten anatomischer Museen, welche die ausgedehntesten Störungen der Centralnervenapparate, wie Spina bifida, Enkephalocele etc. erkennen lassen. Die Contracturen, welche wir als Folge dieser Zustände, ähnlich wie die entsprechenden Contracturen des Fusses und meistens mit ihnen gemeinsam, am Kniegelenk beobachten, gehören häufig einer gestreckten und *überstreckten Stellung des Gelenks* an. Dabei kann zugleich der Unterschenkel etwas abducirt sein (*angeborenes Genu valgum*, vgl. § 481) und endlich sogar die *Patella auf die Aussenfläche des Condylus ext. femoris* luxirt sein. Die anatomische Untersuchung, welche ich in einigen Fällen ausführen konnte, ergab entsprechend der Contracturstellung eine Differenz in der Längenentwickelung der Muskeln, welche der normalen Differenz bei Neugeborenen (kürzere Entwickelung der Beugemuskeln, längere Entwickelung der Streckmuskeln) gerade entgegengesetzt ist. Die Streckmuskeln waren relativ sehr kurz, die Beugemuskeln relativ sehr lang entwickelt. Die Bildung der Gelenkkörper zeigt ebenfalls Abweichungen, welche als Folge der andauernd gestreckten intrauterinalen Stellung des Gelenks leicht zu deuten und übrigens den Veränderungen der Gelenkkörper bei dem Genu valgum acquisitum

so ähnlich sind, dass ich einfach auf § 481 verweisen kann. In jüngster Zeit sind mehrfach Fälle von sogenannter Luxatio congenita des Unterschenkels beschrieben worden, welche man ebensowohl als angeborene Contractur des Kniegelenks in der Richtung der Hyperextension bezeichnen könnte, z. B. von Maas, Dubrisay, Richardson und Porter. Albert, welcher einen solchen Fall unter der Bezeichnung „Genu recurvatum" beschreibt, weist ebenfalls die Bezeichnung als Luxatio congenita ab. In dem Falle von Maas fehlte die Patella. Körte, welcher zwei Fälle von angeborenem Mangel der Patella aus der Strassburger Klinik, und weitere fünf analoge Fälle aus der Literatur zusammenstellt, betont die geringe Beweglichkeit des Kniegelenks bei Mangel der Patella. Allgemeine Sätze lassen sich für alle solche Fälle nicht wohl aufstellen; ebensowenig bestimmte Regeln zur Behandlung. Correction der Stellung durch Schienen und Verbände wird für manche Fälle möglich sein.

§ 481. Das Genu valgum.

Die Stellung des Genu valgum in der Reihe der Kniecontracturen ist insofern eigenartig, als in den meisten Fällen das Genu valgum als eine Entwickelungscontractur bezeichnet werden muss; mit diesen Fällen werden wir uns hier in erster Linie beschäftigen. Ueber Genu valgum congenitum vgl. § 480; über entzündliches Genu valgum § 487. Auch kann bei dem Abbruche der Condylen des Femur (vgl. § 474, Schluss), sowie bei schrägen Brüchen des oberen Endes der Tibia in seltenen Fällen ein *traumatisches Genu valgum* entstehen.

Das Genu valgum ist eine Abductionscontractur. Da wir die Abduction im Kniegelenk nicht zu den normalen Bewegungen zählen können, so setzt die Entstehung des Genu valgum erhebliche Störungen der Mechanik des Gelenks voraus; und weil man die Formen der Gelenkkörper als bestimmend für die Mechanik betrachten muss, so werden wir auf Veränderungen der Gelenkkörper hingewiesen, welche uns an normale Entwickelungsvorgänge erinnern.

Unter der einfachen Voraussetzung, dass das Körpergewicht bei dem Stehen und Gehen entweder in zu grossen Massen (z. B. verstärkt durch getragene Lasten), oder zu lange und zu häufig, oder endlich, dass das normale Körpergewicht auf zu weiche und nachgiebige Knorpelsubstanz drückt, gewinnen wir das richtige Verständniss für die Erscheinungen des Genu valgum. Als normale Effecte der normalen Belastung erkennen wir die Entwickelung der beiden Facetten an den Condylen des Femur, welche durch die Einklemmung der Menisken am Schlusse der Streckbewegung entstehen; und wir wissen, dass bei dem Stehen und Gehen das Körpergewicht vom gestreckten Knie getragen wird. Die Facette des Condylus ext. wird durch die Rotation, welche am Schlusse der Streckung nach aussen erfolgt, etwas tiefer geprägt, als die Facette des Condylus int., und ebenso sehen wir den vorderen Rand der äusseren Tibiagelenkfläche etwas im Höhenwachsthum zurückbleiben, so dass er allmählig tiefer zu liegen kommt, als der vordere Rand der inneren Tibiagelenkfläche. Diese Höhendifferenzen dürfen nur etwas mehr als gewöhnlich ausgeprägt werden, um am Schlusse der Streckung eine Abductionsstellung des Unterschenkels hervortreten zu lassen. Bei gestrecktem Knie stehen in dem inneren Abschnitte des Gelenks höher gewachsene Knochentheile in Berührung, als in dem äusseren Abschnitte des Gelenks; mithin muss diese Differenz sich an dem langen Hebelarm des Unterschenkels als sichtbare Abduction desselben projiciren. Eine geringfügige Differenz, von vielleicht 5 bis 8 Mm. Höhe, zwischen der äusseren und inneren Facette des Oberschenkels und zwischen dem äusseren und inneren Vorderrand der Tibiagelenkfläche genügt, um für eine Abductionsstellung den nöthigen Aufschluss zu geben, welche vielleicht

schon um 20° den Unterschenkel von der Längsaxe des Oberschenkels abweichen lässt.

Die pathologisch-anatomische Untersuchung findet in der That nichts Anderes, als diese Höhendifferenz an den genannten Punkten, und wer unkundig der Verhältnisse die Präparation des Kniegelenks von einem mässigen Genu valgum vornimmt, kann leicht zu dem Schlusse gelangen, dass an den Gelenkkörpern und Gelenkflächen gar keine Abweichung vom Normalzustande vorliegt. Denn jedes Kniegelenk des Erwachsenen zeigt ähnliche Facetten an den Condyli femoris und ähnliche Höhendifferenzen zwischen den vorderen Rändern beider Abtheilungen der Tibiagelenkfläche. Dafür zeigt aber auch jeder Erwachsene schon einen minimalen Grad von Genu valgum, und erst die Vergleichung mit den normalen Formen der Gelenkflächen und Gelenkkörper des kindlichen Alters bringt in das unscheinbare pathologisch-anatomische Bild des Genu valgum volle Klarheit. Was wir normal als Endresultat der Gelenkentwickelung während des Wachsthums sehen, das entwickelt sich bei dem Genu valgum relativ früh und in vergrössertem Maassstab. Man hat freilich auch bei dem Genu valgum von Störungen des Muskelapparates, z. B. von Lähmung des M. popliteus (Führer) oder von Erschlaffung des Lig. internum gesprochen; aber vor dem anatomischen Messer, wie vor der klinischen Kritik erweisen sich diese Behauptungen als unbegründete Fabel. Ja, man darf wohl sagen, dass wir die anatomischen Verhältnisse des Genu valgum so klar übersehen können, wie bei keiner anderen Contracturform. Denn an jedem ausgewachsenen Kniegelenk können wir die Spuren der Krankheit, oder die physiologische Entwickelung studiren, aus deren pathologischem Excess die Krankheit hervorgeht. Fast überflüssig erscheint es deshalb, noch die Abbildung des Femur und der Tibia von einem echten Genu valgum zu geben, wie es in Fig. 308 geschehen ist. Man erkennt an dem Präparat eben nichts Anderes, als eine ungewöhnliche Vertiefung der gewöhnlichen Facette des Condylus ext. femoris (f), während die entsprechende Facette des Condylus int. femoris, welche sich am normalen erwachsenen Femur findet, noch gänzlich fehlt; und endlich erkennt man den relativen Tiefstand des äusseren vorderen Randes der Tibiagelenkfläche (t), welcher gegen den inneren vorderen Rand (t') um einige Linien tiefer steht.

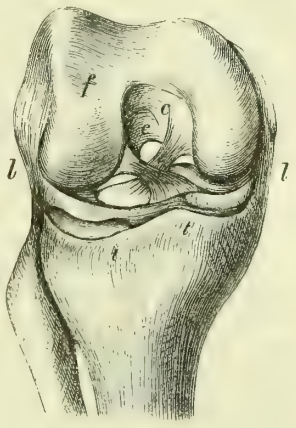

Fig. 308.
Genu valgum bei gebeugtem Knie. ll. Ligamenta lateralia. cc. Ligamenta cruciata.

Nicht ohne Interesse ist, die klinischen Symptome des Genu valgum kennen zu lernen und dieselben von der so einfachen anatomischen Störung ungezwungen abzuleiten. Es sind vier Cardinalsymptome, nämlich 1) die Abductionsstellung des Unterschenkels, 2) neben derselben eine Ueberstreckung des Knies, 3) eine hochgradige Rotation des Unterschenkels nach aussen und 4) das Verschwinden jeder Difformität in gebeugter Stellung des Knies.

Das erste Symptom, welches als das auffälligste dem ganzen Krankheitsbild den Charakter giebt, leitet sich in schon oben besprochenem Zusammenhang am einfachsten aus den Höhendifferenzen der inneren und äusseren Abschnitte der Gelenkkörper ab. Das zweite Symptom ist die nothwendige Consequenz der tiefen Einprägung der Facetten an den Condyli femoris; wir haben diese Facetten als Hemmungsfacetten, als Hemmapparate für die Streckbewegung aufzufassen (Henle), und die Streckung muss um so später eintreten, je tiefer die Facetten sich zum

übrigen Niveau der Gelenkflächen stellen. Deshalb bleibt es an dem Genu valgum nicht bei einer Streckung, welche den Unterschenkel in eine Linie mit dem Oberschenkel stellt; vielmehr rückt die Längsaxe des Unterschenkels noch über diese Linie am Schluss der Streckung hinaus und bildet mit der Längsaxe des Oberschenkels einen nach vorn offenen Winkel. Mit der Ausdehnung der Bewegungsexcursion im Gebiet der Streckung kommt dann aber auch ein eigenthümlich geformter Abschnitt des Condylus int. femoris immer mehr zur Geltung, dessen Drehungsaxe eine bedeutende perpendiculäre Componente besitzt und auch schon am normalen Schluss der Streckung eine Rotation des Unterschenkels nach aussen gesetzmässig herstellt. Ohne Mühe erkennt man an jedem normalen Femur, dass die höchsten Abschnitte der Gelenkfläche des Condylus int. femoris, welche an der Spitze der Incisura intercondyloidea liegen, am schroffsten in ihren Begrenzungslinien umbiegen und eine um so ausgedehntere Rotation des Unterschenkels herbeiführen müssen. Endlich ist das vierte Symptom, das Verschwinden der Difformität bei gebeugter Stellung des Kniegelenks, die nothwendigste Folge der eigenthümlichen anatomischen Störung, welche wir als Grundlage des Genu valgum nachwiesen. Nur am Schluss der Streckung kommen Knochenabschnitte von ungleicher Höhenentwickelung in Berührung; in jeder gebeugten Stellung liegen normal geformte Abschnitte der Gelenkkörper und Gelenkflächen auf einander, und so fehlt jede Ursache für irgend eine abnorme Stellung des Unterschenkels zum Oberschenkel. Keine der früher ausgesprochenen Theorien von Bändererschlaffung und Muskelstörung vermag für dieses Symptom eine Aufklärung zu geben, während es aus der von mir vertretenen Theorie sich von selbst ergiebt.

Die Untersuchung der Knochen- und Gelenkformen am Lebenden unterstützt diese Auffassung von dem Wesen des Genu valgum. Ich habe die Untersuchung an vielen Fällen vorgenommen, und ihr Ergebniss war, wie auch das Resultat der Nachforschung am todten Präparat, unveränderlich dasselbe. Folgt man bei spitzwinklig gebeugtem Knie, in welcher Stellung die Contouren der oberen Abschnitte an den Femurcondylen scharf hervortreten, mit dem Finger dem äusseren Rand des Condylus ext. femoris, so gleitet der Finger in die zu tief eingeprägte Facette, und dieselbe erscheint für das Gefühl ungefähr so, als ob man mit dem Finger einen Eindruck in die Gelenkfläche gemacht hätte. Am normalen Kniegelenk ist die Grube so flach, dass man mit dem Finger nur eine Andeutung derselben, bei Kindern auch nicht einmal diese fühlt.

Wenn schon theoretisch in ätiologischer Beziehung, wie ich oben bemerkte, die Möglichkeit einer zu geringen Widerstandsfähigkeit der Gelenkflächen und die Möglichkeit einer zu starken Belastung derselben für die Aetiologie des Genu valgum auseinander gehalten werden müssen, so ergiebt sich in praxi, dass sich nach diesen beiden Möglichkeiten zwei Reihen von Erkrankungen sehr scharf von einander scheiden, deren eine ich unter dem Namen „*Genu valgum rachiticum*“, deren andere ich unter dem Namen „*Genu valgum staticum*“ begreifen möchte. Das rachitische Genu valgum entsteht durch normale Belastung der krankhaft erweichten Gelenkflächen vom 2. bis 6. Lebensjahre, d. h. in der Periode, in welcher die Rachitis noch florid ist; das statische Genu valgum entsteht durch abnorme Belastung der gesunden Gelenkflächen vom 14. Jahre an bis zur Vollendung des Wachsthums bei den jungen Leuten, welche durch den gewählten Beruf während der noch fortschreitenden Entwickelung des Kniegelenks gezwungen sind, viel zu gehen, zu stehen, oder noch dazu schwere Lasten zu tragen, also bei Bäckerlehrlingen, Schmiedelehrlingen, jungen Kaufleuten, Kellnern u. s. w. Man muss freilich die Möglichkeit und Wahrscheinlichkeit zugeben, dass eine in früher Jugend abgelaufene Rachitis für die Entwickelung des statischen Genu valgum eine gewisse Prädisposition zurücklässt; immerhin aber glaube ich, die

beiden Formen, wenn ich die zahlreichen nun von mir beobachteten Fälle übersehe, streng auseinander halten zu müssen, zwar nicht in Bezug auf die klinischen Erscheinungen und den pathologisch-anatomischen Befund — denn diese sind in beiden Formen ganz identisch — wohl aber in chronologischer, ätiologischer und, wie § 482 zeigen wird, in therapeutischer Beziehung.

Auf den rachitischen Process sind auch wohl diejenigen Formen des Genu valgum zu beziehen, bei welchen Abknickungen der oberen Tibiaepiphyse mit Prominenz der inneren Partie des Epiphysenknorpels besonders stark hervortreten. Es sei hierbei gelegentlich bemerkt, dass auch traumatische Trennungen in der Gegend der oberen Tibiaepiphyse im kindlichen Alter vorkommen und durch Dislocation der Fragmente eine besondere Art von *Genu valgum traumaticum* bedingen, z. B. bei Infraction auf der Aussenseite der Tibia mit Verbiegung der inneren Corticallamellen — übrigens doch recht seltene Fälle. Wird dann nach der Verletzung keine Correction der Stellung vorgenommen, so kann eine definitive Knickung in der Epiphysenlinie zurückbleiben. Solche Fälle erinnern an die von Roser früher aufgestellte Theorie, dass ein asymmetrisches Wachsthum in dem äusseren und inneren Abschnitt der Epiphysenlinie das Genu valgum bedinge. In neuerer Zeit griffen Girard und Mikulicz auf diese Theorie wieder zurück. Würde sie auf die grosse Mehrzahl der Fälle von Genu valgum zutreffen, so müsste bei jedem Grad von Beugung des Kniegelenks die Difformität in gleicher Weise erkennbar sein. So oft man aber die oben betonte Erscheinung, das Verschwinden der Abduction schon bei mässiger Beugung des Kniegelenks, findet — und sie fehlt fast niemals — so wird man auch sicher sein können, dass die von mir beschriebenen anatomischen Störungen dem Genu valgum zu Grunde liegen.

§ 482. Die Behandlung des Genu valgum.

Nachdem das oben bezeichnete vierte Cardinalsymptom des Genu valgum, das Verschwinden der Difformität in gebeugter Stellung des Knies, meine Aufmerksamkeit bei der klinischen Beobachtung immer mehr gefesselt hatte, wurde ich bald dazu bestimmt, diese Eigenthümlichkeiten des Genu valgum für seine Behandlung zu verwerthen. Waren meine Anschauungen über das Wesen des Genu valgum richtig, so musste es möglich sein, durch längere Fixation des Kniegelenks in gebeugter Stellung die Difformität auch für die Dauer zum Verschwinden zu bringen. Ich stellte deshalb das *rachitische Genu valgum* so weit in Beugung, dass die Difformität nicht mehr zu sehen war, und fixirte in dieser leicht gebeugten Stellung das Gelenk durch einen Gypsverband. Nachdem ich den Gebrauch der Bindenzügel (Fig. 171, § 349, allg. Thl.) bei anderen Gelegenheiten kennen gelernt hatte, legte ich, um die Wirkung noch zu vermehren, einen Bindenzügel um die Innenfläche des Kniegelenks und liess denselben, während der Gypsverband angelegt wurde, kräftig nach aussen anziehen. Durch den Zug, welchen dann der Zügel bewirkt, werden die inneren Abschnitte des Gelenks fest auf einander gedrückt, die äusseren dagegen vom Druck entlastet, so dass der Oberschenkel und Unterschenkel einen nach innen offenen Winkel bilden. Nach Durchhärtung des Verbandes, d. h. nach 24 Stunden, lasse ich die Kinder umhergehen, wobei sie freilich wegen der Verkürzung durch die gebeugte Stellung etwas hinken. Nach 14 Tagen wird der Verband, wenn er nicht schon vorher zerbrochen war, erneuert, weil er dann in der Regel etwas zu locker geworden ist. Abweichungen von 10^0 Abduction verschwinden unter dem Verband in 2—3 Wochen, so dass hier häufig ein einziger Verband genügt. Abweichungen von 20^0 erfordern eine Behandlung von 4—6 Wochen, und bedeutende Abweichungen von $30—40^0$ habe ich durch eine mehrere Monate fortge-

setzte Behandlung beseitigt. Bei den letzteren darf man hoffen, durch jeden Verband eine Correction von 5° zu erhalten; zuweilen freilich ist die Correction noch gerinfügiger.

Das *statische Genu valgum* kommt häufiger zur orthopädischen Behandlung, weil das Fortschreiten des Leidens zu Schmerzen in dem Gelenk und dadurch zu einer Arbeitsunfähigkeit für die im Stehen und Gehen ausgeführten Gewerbe führt, welche überhaupt die Prädisposition für die Entwickelung des Genu valgum geben. Die Schmerzen entsprechen übrigens keineswegs den intensiven Schmerzen des statischen Pes valgus, und eine eigene entzündliche Form des Genu valgum können wir nicht aufstellen, indem die entzündlichen Processe bei dem Genu valgum jugendlicher Individuen sich meistens auf einer sehr geringen Höhe halten. Erst in dem höheren Alter complicirt sich das nicht geheilte Genu valgum mit den Erscheinungen der gewöhnlichen Panarthritis (Arthritis deformans, § 106, allg. Thl.), welche dann als Polypanarthritis gleichzeitig auch andere Gelenke befällt. Bei dem Pes valgus staticus pflegt diese entzündliche Complication schon früher einzutreten (§ 535). Das geringere Maass von Unbequemlichkeit, welches hierdurch das Genu valgum verursacht, wird aber reichlich aufgewogen durch das bedeutende Hervortreten der Difformität in der äusseren Erscheinung. Der Plattfuss verbirgt sich in dem Stiefel; das Genu valgum, das bekannte X-bein, aber wird schon von der Ferne erkannt und bringt dem Besitzer manchen unverdienten Spott ein. Deshalb haben wir trotz des Mangels entzündlicher Erscheinungen ziemlich häufig Gelegenheit, unsere orthopädische Kunst an dem Genu valgum staticum zu erproben.

Wahrscheinlich würden Gypsverbände mit gebeugter Stellung des Knies, wie ich sie für die Behandlung des Genu valgum rachiticum empfohlen habe, auch das Genu valgum staticum wirksam corrigiren. Doch hat für diese Fälle der Gypsverband unleugbare Unbequemlichkeiten, und deshalb habe ich die Wirkungen des Gypsverbandes für das Genu valgum staticum noch nicht genügend geprüft. Die Kranken sind nicht in der Lage, ihre Arbeit für einige Monate zum Zweck der orthopädischen Behandlung gänzlich zu unterbrechen. Sie ziehen deshalb den Gebrauch einer Maschine vor, welche sie unter den Beinkleidern tragen und selbst beliebig ab- und anlegen können. Zudem kann man hier die Maschinen recht einfach construiren, so dass der Kranke ihren Mechanismus leicht begreift und den Gebrauch derselben schnell erlernt. Eine Hohlrinne, für die Aussenfläche des Oberschenkels, und eine Hohlrinne, für die Aussenfläche des Unterschenkels geformt, sind durch ein Zahnrad und eine Schraube so mit einander verbunden, dass die Drehung der Schraube die beiden Hohlrinnen in die verschiedensten Winkel zu einander stellen kann. Eine Kniekappe, welche von dem Apparat über das Knie hinweg angezogen wird, sichert die Wirkung. Man beginnt mit der Winkelstellung des Apparates, welche dem Abductionswinkel des Unterschenkels entspricht, und lässt nun täglich durch das Andrehen der Schraube den Winkel mehr reduciren. So concentrirt sich der Zug der Kniekappe und der Zug der Schraube in einem Druck, welcher auf dem inneren Abschnitt des Gelenks lastet und den äusseren Abschnitt entlastet. Die Wirkung müssen wir uns so vorstellen, dass die Facette des Condylus int. femoris sich etwas vertieft und umgekehrt die Facette des Condylus ext. sich etwas ausfüllt, und dass die Höhendifferenzen an den Vorderrändern der Tibia sich ebenfalls durch Belastung innen und Entlastung aussen ausgleichen. Die Behandlung mit einem solchen Apparat, wie derselbe auf der Klinik von Langenbeck's schon lange in Gebrauch ist, muss in der Regel einige Monate fortgesetzt werden; bei genügender Sorgfalt des Kranken kann jedoch derselbe auch auf eine vollständige Restitutio ad integrum rechnen. Unter den neueren Methoden der Behandlung wäre etwa noch ein von

M. Eulenburg angegebener Schienenapparat und der Gypslattenverband von Bardeleben zu nennen. Der letztere verdient insofern Beachtung, als er mit den gewöhnlichsten Mitteln hergestellt werden kann und vielleicht in seiner Wirkung hinter den Maschinen nicht weit zurücksteht. Eine Holz- oder Eisenschiene wird auf der Aussenseite des Knies durch zwei Gypsringe an dem Ober- und Unterschenkel befestigt. Das Kniegelenk selbst steht von der Schiene nach innen ab und wird mit Gurten, Binden oder Tüchern gegen die Schiene nach aussen angezogen. Wie Heineke, so sah auch ich in einem Falle am Rande des einen Gypsringes eine Ulceration durch Decubitus entstehen; doch ist die Wirksamkeit des Verbandes nicht zu bestreiten.

Von Delore ist neuerdings die gewaltsame Correction des Genu valgum in der Narkose empfohlen worden. Ich habe in vielen Fällen das Verfahren erprobt und bin mit der Wirkung sehr zufrieden. Das Bein lagere ich über den Rand des Operationstisches, so dass der Condylus int. femoris noch von der Unterlage unterstützt ist, während der Unterschenkel frei in der Luft schwebt. Während der Assistent den Oberschenkel fest auf den Tisch andrückt, umfasse ich den Unterschenkel fest mit beiden Händen und mache kraftvolle adducirende Bewegungen. Das elastische Federn der Knochen muss überwunden werden und man fühlt dann deutlich ein Krachen; wie Delore vermuthet, entweder durch die Losreissung des Periosts mittelst des Ligam. lateral. ext., oder durch Trennung der Epiphysen (vgl. § 468). Dann kann das Bein gerade gerichtet und in einem Gypsverband fixirt werden. Delore sah in mehr als 200 Fällen keine missliche Erscheinung. Auch ich beobachtete ausser den Schmerzen in den ersten Tagen nach der Correction einen günstigen Verlauf; nur war noch nach mehreren Wochen eine Neigung des Knies zum Zurückfedern in die fehlerhafte Stellung bemerkbar, so dass mit einer Schiene und Kniegurt das Knie in geradliniger Stellung erhalten werden musste. Doch konnten die Kranken schon nach 8 Wochen mit einem Charnierapparat gehen. Man kann zu dieser gewaltsamen Correction des Genu valgum statt der Kraft der Hände auch den *Osteoklasten* von Rizzoli (Fig. 109, § 280, allg. Thl.) verwenden, wie es zuerst von Heine geschehen ist. Während der Apparat noch die corrigirte Stellung erhält, kann man schon den Gypsverband zwischen den Ringen anlegen; nur muss nach Erhärtung des Gypsverbandes die Schraube entfernt werden, während die Ringe eingegypst liegen bleiben können. Wenn man die Schraube nicht entfernen würde, so würden die Ringe leicht Druckbrand an der Haut hervorrufen. Die Haut muss ohnehin schon durch Wattepolsterung gegen übermässigen Druck geschützt werden. Es mag hier noch erwähnt werden, dass L. Bauer von einem sehr hochgradigen Genu valgum sich zur Ausführung der Knieresection bestimmen liess und durch dieselbe einen guten Erfolg erzielte. Freilich war der Fall kein reines Genu valgum staticum, indem eine schwere Verletzung der Difformität vorausgegangen war.

Ueber die *operative Behandlung des Genu valgum durch Osteotomie*, welche in neuester Zeit vielfach ausgeführt wurde, vgl. § 494.

§ 483. Das Genu varum.

Unter *Genu varum* würde man die Adductionscontractur des Unterschenkels im Kniegelenk zu verstehen haben; es ist aber eine wohl schon allgemein anerkannte Thatsache, dass die Verbiegung des Genu varum fast nie im Kniegelenk selbst, sondern dicht unter demselben in der Substanz der Tibia liegt. *Das Genu varum ist mit wenigen Ausnahmen eine rachitische Verbiegung*, welche seltener als Folge einer Infraction des rachitisch erweichten Knochens und häufiger als Wachsthumsstörung an der rachitisch erkrankten Epiphysenlinie zu betrachten

ist. Gegen diese, wie gegen andere rachitische Verbiegungen der Knochen werden wir — abgesehen von der operativen Hülfe — nur so lange etwas zu leisten vermögen, als die Rachitis noch florid fortbesteht. Dann sind die Knochen noch weich genug, um sich durch den Zug eines Gurtes, welcher an seitliche Stahlschienen befestigt wird, gerade biegen zu lassen. Auch habe ich öfters mit gutem Erfolge in der Narkose die verkrümmten Knochen wieder gerade gebogen und mit Hülfe des Bindenzügels und des Gypsverbandes in der besseren Stellung fixirt. Wenn einige Jahre über das Bestehen der rachitischen Verkrümmung vergangen sind, so tritt die Heilung der Rachitis mit Ausgang in Knochensklerose ein, und dann ist auf nicht-operativem Wege keine Hülfe mehr zu bringen. Die operative Hülfe kann in einer keilförmigen Resection des verkrümmten Knochenstückes oder in der subcutanen Osteotomie nach dem Vorgange von A. Mayer und von Langenbeck gesucht werden. Beide Operationen sind zwar nicht ganz ohne Bedenken; allein im Gegensatz zu früher lässt sich doch jetzt behaupten, dass wenigstens die Lebensgefahr durch aseptische Ausführung der Operation (Ausführung unter Spray, Benutzung aseptisch reiner Instrumente, aseptischer Protectivverband) bedeutend vermindert worden ist. Immerhin wird sich empfehlen, vor der Operation die gewaltsame Correction in der Narkose, so wie Delore's Methode zur Correction des Genu valgum (vgl. § 482) zu versuchen, weil dasselbe bei intacter Haut geschieht und eine aseptische Heilung in noch sicherere Aussicht stellt; erst nach Misslingen dieses Versuches wäre die blutige Operation angezeigt. Bei keilförmiger Resection der Tibia musste früher befürchtet werden, dass bei ausgedehnter Eiterung vielleicht die knöcherne Vereinigung der Sägeflächen ausbleiben könnte; dieses Bedenken fällt jetzt unter der Voraussetzung eines aseptischen Wundverlaufes weg. Bei der subcutanen Osteotomie führt man nach der Methode v. Langenbeck's eine Stichsäge in ein Bohrloch des Knochens ein und sägt einen Theil desselben durch, während man den anderen Theil zurecht biegt. Das Verfahren schützt besser gegen ausgedehnte Eiterung und garantirt bestimmt eine solide Vereinigung. Deshalb ist es dem ersteren Verfahren vorzuziehen. Nach partieller Durchsägung des Knochens (zu etwa $^3/_4$ seiner Circumferenz) lässt man einige Tage die erste Reizung der Gewebe vorübergehen, biegt alsdann durch Infraction des noch stehenden Knochentheiles den Knochen gerade und fixirt ihn durch den Gypsverband. Vgl. im übrigen über Osteotomie § 494. Als absolut ungefährlich für das Leben kann die subcutane Osteotomie verkrümmter Knochen nicht betrachtet werden.

§ 484. Die entzündlich-arthrogenen Contracturen des Kniegelenks und ihre prophylaktische Behandlung.

Die entzündlich-arthrogene Gruppe der Kniegelenkscontracturen umfasst eine Reihe von Fällen, welche einer sehr einfachen Correction zugängig sind, und auch wieder andere Fälle, deren Behandlung auf grosse Schwierigkeiten stösst. Die therapeutische Prognose hängt in erster Linie von den Stadien der Entzündung ab, in welchen wir die Behandlung beginnen, in zweiter Linie von den Wirkungen der Entzündung, von der grösseren oder geringeren Festigkeit der Verwachsungen, welche zwischen den Gelenkflächen sich entwickelt haben. Es muss deshalb hier hervorgehoben werden, dass die Behandlung der entzündlichen Contracturen des Kniegelenks möglichst früh und am besten in phrophylaktischer Weise begonnen werden soll. Wenn uns ein entzündetes Kniegelenk vom Beginn der Erkrankung an schon zur Behandlung zugewiesen wird, so dürfen wir die Stellung des Gelenks in keiner Periode des Verlaufes unbeachtet lassen. Behinderung der Beweglichkeit des Gelenks dürfen wir fast bei jeder Entzündung erwarten, welche

über die Intensität der einfachen Synovitis serosa hinausgeht, also z. B. schon bei den minimalsten Formen der Synovitis hyperplastica. Wir müssen nur dafür sorgen, dass das Knie im Verlaufe der Entzündung die gestreckte Stellung nicht verlässt; denn ein steifes Knie in gestreckter Stellung ist immer für den Gehakt gut zu verwerthen. Wenn wir eine erhebliche Behinderung der Beweglichkeit oder gar eine ankylotische Verschmelzung der Gelenkflächen zu erwarten haben, so verdient eine ganz geringe Beugestellung um etwa 5 ° noch den Vorzug vor der ganz gestreckten Stellung, weil die kranke Extremität dann leichter bei dem Gehakt über den Boden wegpendeln kann. Doch ist die gestreckte Stellung immer noch einer Beugung von vielleicht 15 ° schon vorzuziehen. Ob wir durch Schienen, Bonnet'sche Drahtrinnen oder Gypsverbände, oder endlich durch extendirende Verbände und Gewichtszug die richtige Stellung des Knies prophylaktisch erhalten, kommt auf die Eigenthümlichkeiten der Entzündung in jedem einzelnen Fall an.

Recht gewöhnlich gelangen die Kniegelenkentzündungen erst zur Behandlung des Fachchirurgen, wenn schon die perversen Stellungen des Gelenks ausgebildet sind. In den frischeren Fällen haben wir es gewöhnlich mit einfachen Beugungscontracturen zu thun, und nun müssen wir entweder in der Narkose mit einem Mal oder zu wiederholten Malen die Stellung verbessern, um dann mit dem Gypsverband das Gelenk in seiner corrigirten Stellung zu fixiren, oder wir legen den extendirenden Tractionsverband an (vgl. § 478). Eine etwas grössere Empfindlichkeit, eine frische entzündliche Reizung des Gelenks muss uns immer bestimmen, dem letzteren Verfahren den Vorzug zu geben; die allmählige Extension ist milder und weniger verletzend als die plötzliche Extension in der Narkose, und hat noch den Vorzug, die örtliche Antiphlogose durch Eis oder durch Carbolinjectionen und Carbolcompressen (§ 478) an dem vom Verband unbedeckten Knie zu gestatten. Eine antiphlogistische Wirkung wird man freilich den Tractionsverbänden insofern nicht zuerkennen können, als eine Streckung über die Beugestellung von 20 ° hinaus ohne Zweifel den intraarticulären Druck vermehrt; dafür ist es sicher, dass die streckende Wirkung von der rechtwinkligen Contractur bis zur Winkelstellung von 30 ° den intraarticulären Druck vermindert, mithin in diesem Sinne und für dieses Stück der Bewegungsexcursion antiphlogistisch wirkt. Die Schnelligkeit des Erfolges der Tractionsverbände bei den Beugecontracturen ist häufig grösser, als man sich vorgestellt hatte; der Tractionsverband kann freilich die Correction der Stellung nicht, wie das Verfahren der brüsken Extension, in einer halben Stunde bewirken, aber zuweilen sieht man rechtwinklige, entzündliche Contracturen, welche erst seit kürzerer Zeit bestanden, in wenigen Tagen unter dem Einfluss von einigen Kilogrammen Extensionsgewicht sich zurückbilden.

Um so wirkungsloser ist das Verfahren der permanenten Traction, wenn nach längerem Bestehen der Synovitis hyperplastica granulosa die Granulationen, welche von den Gelenkflächen und der Synovialis aufschiessen, zusammenwachsen, sich narbig verdichten, und so die Verödung des Gelenks begonnen hat. Die Flächen des Knorpels und der Synovialis sind am Kniegelenk so ausgedehnt, dass die Verwachsungen leicht den Flächenraum von einigen Quadratzollen einnehmen können. Dann wirkt zur Dehnung und Lösung der synovialen Verwachsungen der Zug von einigen Kilogrammen Gewicht entweder sehr langsam oder auch gar nicht mehr. Wir können dann aber auch um so gefahrloser die Correction in der Narkose vornehmen, weil das Festwerden der Adhäsionen mit dem Erlöschen der Entzündung parallel geht und wir die Reizung der Gewebe durch das gewaltsame Verfahren weniger zu befürchten brauchen. Je fester nun die Adhäsionen werden, desto schwieriger wird ihre gewaltsame Lösung in der Narkose; und wenn die Entzündung schon seit Monaten oder Jahren gänzlich abgelaufen ist

und eine Beugecontractur des Kniegelenks zurückliess, so erfordert der Zustand eine erhebliche Kraftentwickelung von Seiten des Chirurgen. Da nun der Gebrauch der Hand immer dem Gebrauch der Maschine vorzuziehen ist, so liegt es nahe, für diese schwersten Fälle der bindegewebigen Contractur eine Unterstützung für die Kraft der extendirenden Hand dadurch zu suchen, dass man sie am langen Hebelarm, also am Ende des Unterschenkels angreifen lässt. Dieses Verfahren hat aber seine bedenklichen Seiten, und wir sind hier genöthigt, auf einige, freilich sehr einfache mechanische Verhältnisse hinzuweisen, deren Kenntniss unerlässlich ist, wenn man bei der brüsken Streckung alter Kniegelenkscontracturen kein Unheil anrichten will.

§ 485. Das Verfahren der gewaltsamen Streckung der Contracturen in der Narkose.

Man darf sich bei einer Beugecontractur des Kniegelenks nicht vorstellen, dass sie einfach durch eine Verkürzung der Kapsel und ihrer Verstärkungsbänder auf der Beugeseite des Gelenks, also am hinteren Rand der Tibia und der Femurcondylen bedingt sei. Vielmehr sind gewöhnlich bei den älteren Contracturen auch Flächenverwachsungen zwischen den Gelenkflächen vorhanden, und der vordere Rand der Tibia kann in der perversen Stellung des Gelenks ebenso an die Condyli femoris festgeheftet sein, wie der hintere. Jedenfalls aber sind die Verwachsungen an den Rändern der Gelenkflächen immer fester, als auf irgend einer Linie der flächenhaften Verwachsungen; denn hier wachsen nur die zarten pannösen Fortsätze der Gelenkflächen oder das Granulationsgewebe, welches aus dem Knorpel sich entwickelte, zusammen, dort aber bildete die derbe Synovialis selbst mit dem parasynovialen Gewebe dichte Verwachsungen. Man kann sich also von der Verbindung, welche beide Knochen eingingen, ungefähr die Vorstellung machen, als ob ein dichter fibröser Ring die nachgiebigen Verwachsungen des Centrums der Verbindung umschlösse. Im Centrum können eventuell sogar noch Reste der Gelenkhöhle, der Knorpelflächen u. s. w. existiren. Wenn man nun das untere Ende des Unterschenkels etwa mit der rechten Hand kräftig umfasst, während die linke Hand den Oberschenkel fixirt, und alsdann dem Unterschenkel eine Bewegung im Sinne der Streckung giebt, so wird sich in den meisten Fällen ein Hypomochlion an dem vordern Abschnitt des Verwachsungsrings bilden, und der hintere Abschnitt des Ringes wird eine beträchtliche Spannung erfahren. Für den weiteren Verlauf der Dinge ist nun entscheidend, ob der hintere Abschnitt des Ringes sich dehnt und reisst, oder ob er um sehr viel fester ist, als der vordere Abschnitt. Setzen wir zunächst den ersteren Fall, welcher bei dem langen Hebelarm, an dem die streckende Hand des Chirurgen angreift, gewiss nicht allzu selten vorkommt. In diesem Falle hebelt sich die Tibia um den Punkt b (Fig. 309 a) von der Femurfläche bc und nimmt die durch gestrichelte Linien angegebene Stellung ein, indem Punkt c nach c′ rückt. Schon in dieser Stellung ist die Berührung zwischen Tibia und Femur auf eine Linie reducirt, und die gestreckte Extremität würde schon deshalb kaum tragfähig sein, selbst wenn man von der Spannung der Gefässe und Nerven in der früheren Kniekehle absehen wollte, welche durch den hinteren Rand der Tibia hervorgebracht werden würde. Ist aber durch die kraftvolle Streckung auch der vordere Abschnitt des Verwachsungsringes etwas gelockert, dann kann es sogar geschehen, dass durch die Spannung der Weichtheile die Tibia ganz nach hinten gezerrt wird und vollends nach hinten luxirt. Nun ist zwar das Bein auch gestreckt, d. h. die Längsaxen des Oberschenkels und Unterschenkels stehen wieder in einer Richtung; aber die Tragfähigkeit hat die Extremität vollkommen eingebüsst. Die Belastung der Extremität durch das Rumpfgewicht drängt das Femur vor der Tibia nach unten, zerrt an

den Weichtheilen und verursacht die heftigsten Schmerzen. In der That ist ein Bein, welches mit diesem traurigen Resultat von unkundiger Hand gestreckt wurde, schlechter als keines, und ich kenne Fälle, in welchen die unglücklichen Träger eines so gestreckten Beines es vorzogen, sich desselben auf dem Wege der Amputation des Oberschenkels, also auf Kosten einer lebensgefährlichen Operation, zu entledigen.

Setzen wir nun aber noch jenen anderen Fall. Der hintere Abschnitt des Verwachsungsringes erweist sich gegenüber der streckenden Kraft als stärker und das Hypomochlion für die gewaltsame Bewegung des Unterschenkels bildet sich nun an diesem Abschnitt, am Punkt c (Fig. 309 b). Nun muss sich der Punkt b nach oben (b′) bewegen, d. h. die Tibia muss in die Substanz des Condylus femoris eindringen, oder sie wird von der festeren Substanz des Condylus femoris zerdrückt, so dass schliesslich der Zustand von Fig. 309 b resultirt. H. Meyer glaubt, dass

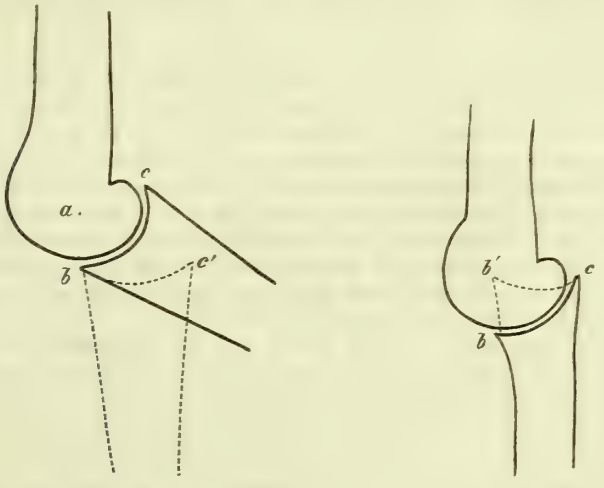

Fig. 309.

Schematische Darstellung der gewaltsamen Streckung der Beugecontractur des Kniegelenks. a. Drehungsaxe des Kniegelenks.

in Wirklichkeit fast jede Kniestreckung bei einer Beugecontractur zu einer Infraction am vorderen Rand der Tibia oder an der Vorderfläche der Condyli femoris, und zwar wegen ihrer geringeren Resistenz am häufigsten an der ersteren, führe. Er deutet sogar das Krachen, welches man häufig bei Streckung alter Contracturen in der Narkose hört und auf ein Reissen der fibrösen Verwachsungen bezieht, auf diese Infraction und giebt der Verletzung des Knochens Schuld, dass die für die Zukunft anzustrebende Beweglichkeit des gestreckten Gelenks durch dieselbe leide. Nun dürfen wir nicht so unbescheiden sein, eine weitere Beweglichkeit an dem Kniegelenk zu beanspruchen, welches wir der gewaltsamen Streckung unterworfen haben; ja ich glaube geradezu vor unzeitigen Versuchen warnen zu müssen, welche zuweilen zu Gunsten einer grösseren Beweglichkeit des Gelenks durch methodische passive Bewegungen unternommen werden. Fast immer fachen solche Bewegungen die noch nicht ganz erloschene Entzündung des Gelenks aufs Neue an oder rufen, auch wenn die Entzündung längst erloschen war, neue Schübe der Entzündung hervor; sie bringen eben mehr Schaden als Nutzen, indem der Gehakt auch mit unbeweglichem gestrecktem Knie leidlich gut ausgeführt werden kann. Nicht also die eventuelle Störung einer künftigen Beweglichkeit macht uns

jene Infractionen der Knochen bedeutungsvoll, welche bei der gewaltsamen Streckung am langen Hebelarm erfolgen; deshalb ist aber doch ihre Bedeutung nicht gering anzuschlagen. Die Infraction setzt ebenfalls einen mechanischen Reiz von vielleicht unangenehmen Folgen, und die Tragfähigkeit des Beins kann wiederum unter dem Umstand leiden, dass das Femur auf der schiefen Fläche der infrangirten Tibia durch das Körpergewicht nach unten getrieben wird. Jedenfalls aber ist das Bedenkliche der Infraction nicht auf eine Linie mit dem totalen Misserfolg der Luxation nach jenem ersten Mechanismus zu stellen, und die Infraction ist nicht, wie H. Meyer anzunehmen scheint, die einzige Gefahr, welche bei unvorsichtiger brüsker Stellung das Kniegelenk bedroht.

Durch Bildung des Hypomochlions für die Drehbewegung am vorderen Tibiarand — Gefahr der Luxation; durch Bildung des Hypomochlions am hinteren Tibiarand — Gefahr der Infraction; und endlich, wie es vielleicht in praxi am häufigsten geschehen ist, abwechselnde Bildung des einen und anderen Hypomochlions während des Acts der Streckung — und deshalb ein Resultat mit halber (Sub-)Luxation und partieller Infraction. Das sind die Eventualitäten, welche die brüske Streckung in der Narkose mit Benutzung des langen Hebelarms am Unterschenkel bietet. Wir müssen eben die Bildung der Hypomochlien vermeiden, wenn wir diese Eventualitäten vermeiden wollen; und deshalb sollen wir, wie H. Meyer richtig sagt, die Streckung um die normale Drehungsaxe der Oberschenkelcondylen vornehmen. Dazu bedarf es aber keineswegs kunstvoller Maschinen, welche ihre Drehungsaxe in der Drehungsaxe der Condylen oder noch vor der letzteren liegen haben. Es giebt auch so feste Contracturen des Kniegelenks, dass sie keiner Maschinenkraft ohne Narkose weichen. Wenn wir aber plötzlich in der Narkose strecken wollen, so kann das auch ohne Bildung jener Hypomochlien durch unsere Hand geschehen, und zwar nach folgendem Verfahren.

Der Kranke wird auf den Bauch gelegt und die Vorderfläche des Oberschenkels ruht auf der Ebene des Operationstisches, so dass das untere Ende des Femur auf dem Rand des Tisches liegt. Der gebeugte Unterschenkel ragt nun frei in die Luft und wird von der rechten Hand des Chirurgen dicht unterhalb der Kniekehle an der hinteren Fläche umfasst, während die linke Hand den Oberschenkel auf der Unterlage festdrückt. Nun drückt man das obere Ende des Unterschenkels direct nach vorn; man verzichtet also auf den langen Hebelarm. Was man hierdurch an Kraft verliert, kann man leicht dadurch ergänzen, dass man die drückende Wirkung der Hand durch Aufstemmen des eigenen Rumpfes (d. h. des Rumpfes des Chirurgen) auf die Hand vermehrt. So lässt man langsam die Kraft anwachsen, bis man den Unterschenkel unter dem Druck weichen fühlt. Nun führt man ihn in kurzen Etappen bis zu dem erwünschten Grad der Streckung. Ein wesentlicher Vorzug des Verfahrens ist der, dass eine Luxation der Tibia nach hinten unmöglich geschehen kann, weil gerade der hintere Rand der Tibia von der drückenden Hand immer nach vorn gedrängt wird, also nach hinten nicht ausweichen kann.

Endlich mag noch eine Gefahr der brüsken Streckung der Kniecontracturen in der Narkose erwähnt werden; es kann durch Einreissen der Wand der Art. poplitea ein Aneurysma entstehen. Da nur in einem Fall (von Bardeleben) dieses Ereigniss beobachtet wurde, so darf man aus demselben keinen Rückschluss auf den Werth des ganzen Verfahrens machen.

§ 486. Behandlung der entzündlichen Contracturen durch Maschinen und durch Tenotomie.

Seit mehreren Jahren strecke ich alle festeren Contracturen des Kniegelenks nach dem im vorigen § beschriebenen Verfahren, welches ich zuerst v. Langenbeck

anwenden sah. Der Gypsverband, welchen ich sofort nach vollendeter Streckung anlege, indem ein, über die Vorderfläche des Knies angelegter Bindenzügel (vgl. § 349, allg. Thl.) das Gelenk in gestreckter Stellung erhält, schützt vor jeder beträchtlichen Reizerscheinung; und höchstens muss für die ersten Stunden oder Tage wegen der Schmerzen noch ein Eisbeutel applicirt werden. Nachdem der Kranke einige Wochen lang den Gypsverband getragen und vielleicht schon die ersten Gehversuche mit dem Verband gemacht hat, wird der Gypsverband durch eine einfache Schienenvorrichtung ersetzt. Eine Hohlschiene für den Oberschenkel, eine andere für den Unterschenkel, beide beweglich verbunden durch eine einfache Charniervorrichtung, welche in der Drehungsaxe des Kniegelenks liegt und durch eine Schraube feststellbar ist, endlich eine Kniekappe aus weichem Leder, welche über die Vorderfläche des Knies ausgespannt wird — das ist eine einfache, billige und praktische Construction, welche den Anforderungen als Nachbehandlungsapparat entspricht. Maschinen, welche die allmählige Streckung der Contractur bewirken sollen, müssen eine ähnliche, aber solidere Construction und ein Gewinde mit Triebschlüssel (Fig. 173, § 349, allg. Thl.) besitzen, damit durch das Anziehen der Schraube der Winkel zwischen der Ober- und zwischen der Unterschenkelschiene täglich mehr und mehr um einige Grad der Stellung von 180° genähert werden kann. Eine solche Maschine ist von Stromeyer abgebildet und beschrieben worden. Der Gebrauch der allmählig streckenden Maschinen wäre für frischere Contracturen zu empfehlen, welche wegen der noch frischen entzündlichen Reizung das plötzliche Verfahren in der Narkose nicht zulassen; für diese eignet sich aber ebenso gut und noch besser das Verfahren der permanenten Extension durch Gewichte, der Tractionsverbände (vgl. § 478), welches nicht einmal dem Knie, wie jene Maschinen, den Druck der Kniekappe zumuthet. Alle reizlosen Contracturen werden schneller und billiger durch das Verfahren der manuellen Extension in der Narkose corrigirt; und ist man der Meinung, dass in dem gegebenen Fall doch der mechanische Insult des Gelenkes zu gross wäre, so kann man sich ja mit einer partiellen Streckung begnügen und dieselbe erst nach einiger Zeit in einer zweiten Sitzung vervollständigen. Jedenfalls giebt es auch Fälle von so fester Verwachsung, dass eine allmählige Maschinenstreckung an ihnen erfolglos bleibt, während die manuelle Extension in der Narkose noch das gewünschte Resultat giebt. So kann im Allgemeinen die Maschinenbehandlung für die allmählige Streckung der Kniecontracturen ausgeschlossen bleiben. Nur eine Maschine darf hier noch erwähnt werden. Es ist dieses ein von v. Langenbeck für die Streckung in der Narkose construirter Apparat, welcher für diejenigen Fälle bestimmt ist, in welchen die Kraft der Hand nicht mehr zur Trennung der Verwachsungen ausreicht. Der Oberschenkel ruht mit seiner Rückenfläche auf einem horizontalen Brett und sein Knieende wird durch einen eng anschliessenden Gurt auf das Brett genau fixirt. Das Oberschenkelbrett schneidet genau am Rand des Tisches ab, so dass der Unterschenkel frei in die Luft hängt. Zwei lange Eisenschienen laufen von dem Brett, durch Charnier mit ihm verbunden, nach unten aus und vereinigen sich zu einem Handgriff, welcher noch eine grössere Strecke unter der Fusssohle liegt. So wirkt die Hand an einem sehr langen Hebelarm, an einem längeren, als ihn der Unterschenkel selbst darbieten könnte. Damit nun die äusserst kraftvolle Streckbewegung, welche die Hand an den Unterschenkelschienen hervorbringt, nicht zu der gefürchteten Luxation der Tibia nach hinten führe, greift der Apparat an der Tibia nur durch einen hinteren Gurt, dicht unter dem Kniegelenk an. Der Gurt vertritt die Wirkung der Hand, welche bei der Schilderung des rationellen manuellen Streckverfahrens (§ 485, Schluss) hervorgehoben wurde; er drängt in jedem Augenblick den hinteren Rand der Tibia nach vorn und verhindert so die Luxation der Tibia nach hinten. — Obgleich ich früher

öfters diese Maschine zur Anwendung gezogen habe, so bin ich doch jezt überzeugt, dass für die meisten, ja fast für alle Fälle die einfache Kraft der Hand ausreicht und deshalb auch diese Maschine entbehrlich ist.

Tenotomien wurden früher bei den Beugecontracturen des Kniegelenks häufig an den Beugemuskeln ausgeführt, und besonders Dieffenbach rühmt dieses Verfahren als vorzüglich wirksam. Zu einer Zeit, in welcher die Narkose noch unbekannt war, mochten die Tenotomien noch eine gewisse Berechtigung haben, weil sie für die weitere orthopädische Behandlung wenigstens *ein* Hinderniss wegräumten. Auch wurde durch das pralle Vorspringen der Sehnen des Biceps aussen, des Semimembranosus und Semitendinosus innen die Idee der Sehnendurchschneidung sehr nahe gelegt und ihre Ausführung sehr erleichtert. Ihre Wirkung konnte aber doch immer nur geringfügig sein; denn der Schwerpunkt der entzündlichen Beugecontractur liegt nicht in der nutritiven Verkürzung der Beugemuskeln, sondern in den Verwachsungen der Synovialis, des parasynovialen Gewebes und der Gelenkflächen. Die Dehnung der verkürzten Muskeln wird jetzt unter Anwendung der Narkose nebenbei ausgeführt und mag wohl oft mit Rissen in der Muskelsubstanz sich compliciren, welche indessen gewiss nicht von nachtheiligen Folgen sind.

§ 487. Abmeisselung der ankylotischen Patella. Resection des ankylotischen Kniegelenks. Genu valgum durch Entzündung. Amputation bei Contracturen und Ankylosen des Kniegelenks.

Aeltere knöcherne und ausgedehnte knorpelige Ankylosen, welche die Knochen winklig verschmelzen, eignen sich natürlich nicht mehr für eine gewaltsame Streckung. So kann schon allein die Verwachsung der Patella mit den Oberschenkelcondylen, auch wenn im übrigen nur lockere fibröse Verwachsungen vorliegen, die Streckung vollständig unmöglich machen. In Fällen von bindegewebiger Verwachsung der Patella hat Maunder ein Tenotom am Rand der Patella eingestochen und mit demselben subcutan die Verwachsungen getrennt; natürlich muss das aseptische Verfahren wie bei Tenotomie (§ 278, allg. Thl.) dafür sorgen, dass keine Eiterung eintritt. Sobald aber Eiterung einträte, würde dann die Extremität und das Leben des Kranken in Gefahr kommen. Maunder's Fälle sind zwar glücklich verlaufen und würde unter geeigneten Verhältnissen sein Verfahren Nachahmung verdienen. Vorher könnte man indessen noch ein anderes Verfahren versuchen, welches ich in mehreren Fällen als nützlich erprobt habe. Dasselbe ist auch bei beginnender knöcherner Verwachsung wirksam und so harmlos, dass auch ein misslungener Versuch nichts schaden kann. Einen meisselartigen Holzkeil, wie derselbe zur Eröffnung der Zahnreihen benutzt wird und in Fig. 87, § 93 abgebildet wurde, setze ich abwechselnd auf den inneren und äusseren knöchernen Seitenrand der ankylotisch angewachsenen Patella, und trenne ohne Verletzung der Haut mit einigen Hammerschlägen die Verwachsungen so weit, dass eine kraftvolle Beugebewegung die Patella vollends loslöst. Sie verwächst auch später nicht wieder. Wenn die Kante des Holzkeils nicht allzu scharf ist, so ist eine Verletzung der Haut nicht zu befürchten; übrigens kann man sie noch durch ein aufgelegtes Tuch vor Contusion schützen und überdies noch der Vorsicht gemäss unter Spray diese *subcutane Abmeisselung der ankylosirten Patella* vornehmen.

Sind die ankylotischen Zustände von so schlimmer functioneller Bedeutung, dass sie einen bedeutenden operativen Eingriff motiviren, wie z. B. bei rechtwinkliger oder spitzwinkliger Ankylose beider Knochen, so kann eine keilförmige Excision der verschmolzenen Knochenenden ausgeführt werden. Die Gefahr dieser

Operation steht der Gefahr der eigentlichen Kniegelenkresection nicht gleich, weil der Synovialsack bei lange bestehenden Ankylosen immer verödet und somit die Gefahr phlegmonöser Entzündungen etwas geringer ist. Immer bleibt aber aber auch hier die bedeutende Knochenverletzung; es bleiben die grossen Sägeflächen des Knochens und die ausgiebige Verletzung der Weichtheile, welche zur Freilegung des Knochenkeils nothwendig ist. Die Operation ist also lebensgefährlich. Sie darf nur auf Wunsch des Kranken vorgenommen werden, und immer erkauft sich der Kranke erst ein tragfähiges Bein auf Kosten einer nicht unbedeutenden Lebensgefahr. Das aseptische Operations- und Verbandsverfahren hat zwar auch für diese Gruppe von Resectionen die Gefahr bedeutend gemindert, aber doch gewiss nicht in absoluter Weise beseitigt. Noch etwas weniger gefährlich als die Resectionen sind die osteotomischen Operationen, welche ebenfalls zur Beseitigung der Winkelstellung im Knie bei knöcherner Ankylose dienen können; insbesondere die Durchtrennung der Tibia oder des Femur mit dem Meissel, wie sie von Billroth, Little und Volkmann empfohlen wird. Unter der Anwendung des Sprays wird in kleine Incisionsöffnungen ein feiner Meissel senkrecht zur Längsaxe des Knochens aufgesetzt und nun der Knochen quer so weit durchmeisselt, dass man die noch restirenden Lamellen, besonders die hintere Lamelle, welche die Schenkelgefässe vor dem Meissel schützen muss, in der gewünschten Richtung gerade biegen oder infrangiren kann. Das ist wohl die mildeste blutige Operationsmethode zur Beseitigung der winkligen Ankylose des Knies; aber dass sie absolut gefahrlos sei, wäre mehr behauptet, als man beweisen kann. Es mag hierin eine ernste Mahnung für den Arzt liegen, die Contracturen des Kniegelenks nicht bis zu dem verzweifelten Zustand der winkligen Ankylose fortschreiten zu lassen, sondern schon früher die Correction durch das unbedenkliche Mittel der manuellen Streckung zu bewirken.

Wir haben bisher nur die Contracturen in einfach gebeugter Stellung berücksichtigt. Es muss nun aber endlich noch hervorgehoben werden, dass die älteren Contracturen selten mehr einfache Beugecontracturen darstellen, dass sie vielmehr in den meisten Fällen mit Abduction und Rotation des Unterschenkels nach aussen complicirt sind. Die entzündliche Contractur gewinnt hierdurch eine gewisse Aehnlichkeit mit dem gewöhnlichen Genu valgum, nur mit dem wichtigen Unterschied, dass das gewöhnliche Genu valgum die Abduction und Rotation des Unterschenkels erst am Schluss der Streckung hervortreten lässt, während *das entzündliche Genu valgum* diese Stellungen neben der permanenten Beugestellung dauernd zeigt. Die Ursache für diese gewöhnliche Complication der Beugecontractur ist wohl in dem Einfluss der Schwere des Unterschenkels zu suchen. Sobald durch den Granulationsprocess die Ligamenta lateralia und cruciata die feste Cohärenz ihrer Substanz eingebüsst haben, rollt der Fuss mit seiner Spitze nach aussen um, d. h. der Unterschenkel rotirt nach aussen. Hierdurch geräth der äussere Abschnitt des Kniegelenks unter stärkeren Druck, als der innere. Die erweichte Knochensubstanz des Condylus ext. atrophirt und so wird die Abductionsstellung perfect. Nachdem dieses geschehen, ist es ausserordentlich schwer, noch etwas gegen diese Stellungen zu leisten. Wohl können wir den gebeugten Unterschenkel in gestreckte Stellung bringen, aber die Abduction und Rotation nach aussen behält er bei. Zur Correction der Rotation besitzen wir nicht einmal einen gehörigen Angriffspunkt, und die Abduction beruht nicht, wie bei dem gewöhnlichen Genu valgum, auf einem kleinen Einkniff der Gelenkfläche, sondern auf der Atrophie des ganzen Condylus ext. Nur geringe Besserung können wir durch künstliche Atrophie des Condylus int. erstreben, indem wir das Knie in möglichst adducirter Stellung des Unterschenkels längere Zeit im Gypsverband fixiren. Auch in dieser Missgunst der therapeutischen Ver-

hältnisse des entzündlichen Genu valgum müssen wir eine dringende Aufforderung erkennen, die Beugecontracturen des Knies früh zu beseitigen und so die Entwickelung der Complicationen zu vermeiden.

In den seltensten Fällen wird durch Contracturen und Ankylosen die Amputation des Oberschenkels indicirt sein. Der unglückliche Ausgang der Streckung in Luxation der Tibia nach hinten wurde schon § 485 als Indication zur Amputation erwähnt. Im übrigen können wir das Knie auch in der stärksten Beugecontractur noch durch prothetische Mittel tragfähig machen. Wir geben ihm eine Stelze von der Länge des Unterschenkels und befestigen das Knie in einer Kapsel, welche am oberen Ende der Stelze liegt. Ein sehr viel besseres Resultat für den Gehakt erreichen wir auch mit der Amputation nicht, und nur auf dringende Bitten des Kranken, welchen man mit der Lebensgefahr der Amputation wohl bekannt zu machen hätte, würde man die Amputation ausführen dürfen, am ehesten noch bei heftigen neuralgischen Schmerzen, welche von der Contractur bedingt sein können.

§ 488. Die Erkrankungen der Schleimbeutel der Kniegelenksgegend.

Die Synovialhäute der Schleimbeutel und Sehnenscheiden um das Kniegelenk sind durchschnittlich denselben Reizungen ausgesetzt, wie die Synovialis des Gelenks selbst; sie zeigen deshalb auch die analogen Entzündungen. Nur die grössere Flächenausdehnung der Synovialis des Gelenks bedingt, dass ihre Entzündungen doch sehr viel häufiger sind, als die irgend eines einzelnen Schleimbeutels oder einer einzelnen Sehnenscheide. Natürlich sind auch die Entzündungen der letzteren Gebilde fast nie von der hohen Bedeutung für Function und Leben, welche wir den Entzündungen des Gelenks zuerkennen mussten. Aber gerade deshalb ist es von grosser Wichtigkeit, die differentielle Diagnose der Gelenkentzündung und der Schleimbeutelentzündung zu stellen. Für manche Fälle ist nun diese differentielle Diagnose so einfach, dass es überflüssig erscheint, in dieser Beziehung besondere Regeln aufzustellen; und andere Fälle sind wieder so selten, dass sie kaum eine Erwähnung verdienen.

Die *Erkrankung der Bursa mucosa praepatellaris* (Fig. 310, Bpp) mögen hier ihrer Häufigkeit wegen zuerst erwähnt werden. Wenn auch diese Bursa in allen Formen der Entzündung, in der Synovitis serosa mit Hydrops, in der Synovitis suppurativa mit nachfolgender Phlegmone, endlich auch in den hyperplasirenden Formen der Synovitis, ein getreues Spiegelbild für die analogen Erkrankungen des Kniegelenks en miniature liefert, so schützt doch die oberflächliche Lage des Schleimbeutels unter der Haut und auf der Patella ziemlich sicher gegen Verwechselung ihrer Krankheiten mit denen des Kniegelenks. Bei dem Hydrops finden wir die Fluctuation nicht, wie bei dem Hydrops des Kniegelenks, zu beiden Seiten der Patella, sondern auf ihrer Oberfläche, und zudem noch in Form einer sehr circumscripten Schwellung, welche meist die Grösse eines Gänseeis nicht überschreitet und nur selten die einer Faust erreicht. Die Phlegmone, welche der Synovitis suppurativa des Präpatellarschleimbeutels folgt, ist zwar auch zuweilen sehr ausgedehnt und kann von dem heftigsten Fieber begleitet sein; doch verläuft sie im Gegensatz zu der Phlegmone, welche von dem vereiterten Gelenk aus sich entwickelt, nicht submusculär, sondern subcutan oder subfascial, je nach der Lage des Schleimbeutels, welcher zwischen der Haut und der Fascie, oder häufiger zwischen der Fascie und der Sehne des M. quadriceps liegt. Es kommt freilich noch, aber nur in seltenen Fällen ein Schleimbeutel zwischen der Sehne und dem Periost vor, und seine Vereiterung würde aller-

dings das Kniegelenk in Gefahr bringen. Der Polypanarthritis parallel zu erachten ist die Synovitis tuberosa und papillaris in der Bursa praepatellaris; sie führt zu denselben Verdickungen und Fibrombildungen auf der Innenfläche des Schleimbeutels, wie wir sie auf der Innenfläche der Kniegelenkkapsel entstehen sehen. Durch Reissen des Stiels jener multipeln Fibrome werden dieselben von der Wandung frei und bilden dann die bekannten reiskernartigen Körper (Corpora oryzoidea, § 113, allg. Thl.), welche zu Hunderten die Höhle des Schleimbeutels ausfüllen können.

Die *Erkrankungen der Bursa mucosa M. poplitei* bieten insofern besondere Verhältnisse, als diese Bursa mit der Synovialhöhle des Kniegelenks im breitesten Zusammenhang steht, ja eigentlich der letzteren ganz angehört. Von besonderem klinischen Interesse sind die hydropischen Ergüsse, welche diesem Schleimbeutel angehören. Sie liegen an der hinteren Fläche des Kniegelenks und

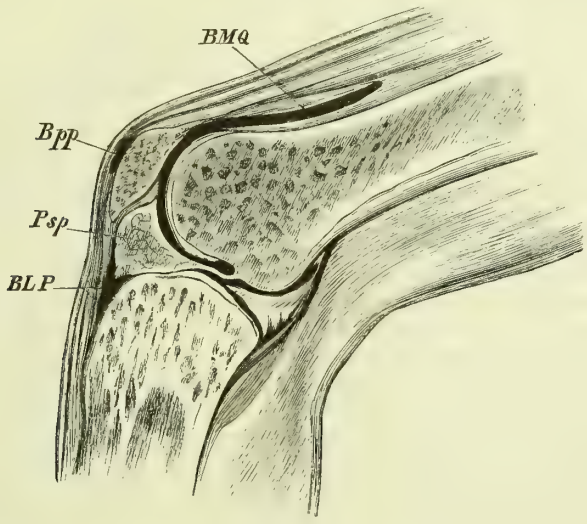

Fig. 310.
Sagittaldurchschnitt des Kniegelenks. Psp. Plica synovialis patellaris. BMQ. Bursa des M. Quadriceps. Bpp. Bursa praepatellaris. BLP. Bursa Ligam. patell.

treten bei gebeugter Stellung des Kniegelenks in Form einer kugeligen Geschwulst im äusseren Abschnitte der Kniekehle auf. Ich habe hühnereigrosse Tumoren dieser Art gesehen, welche mithin auf eine bedeutende herniöse Ausdehnung des sonst kleinen Recessus der Synovialis schliessen lassen. Sehr charakteristisch ist für diese, mit manchen arthrogenen Ganglien (vgl. § 279, allg. Thl.) vergleichbaren Hydropsien dieses Schleimbeutels das Verschwinden der Schwellung, sobald das Kniegelenk in die gestreckte Stellung gebracht wird. Dieses Symptom begreift sich leicht, wenn man bedenkt, dass die Synovialhöhle des Kniegelenks bei gestreckter Stellung viel mehr Flüssigkeit aufnehmen kann, als in gebeugter, und dass die Spannung der hinteren Kapselwand bei der Streckbewegung die Flüssigkeit aus dem Recessus in die grosse Synovialhöhle des Gelenks hineintreiben muss. Nicht bei allen *Kniekehlenhygromen*, wie man diese herniösen Hydropsien der Synovialis bezeichnet hat, existirt die Communication zwischen dem Hygrom und der Gelenkkapsel. Sie kann ja durch einen entzündlichen Process geschlossen worden sein. Endlich kommen auch *Hydropsien der Bursa mucosa des M.*

semimembranosus und des M. gastrocnemius vor, und von diesem Schleimbeutel wissen wir, dass er nur selten mit der Synovialis des Kniegelenks in Verbindung steht. Diejenigen Hygrome nun, bei welchen wir in der oben genannten Weise symptomatisch die Communication mit dem Kniegelenk nachgewiesen haben, sollten gewiss von operativen Eingriffen, vielleicht selbst von der an sich wenig bedenklichen Punction mit nachfolgender Jodinjection, verschont bleiben. Volkmann und König empfehlen die Behandlung dieser Hygrome durch forcirte Compression mit elastischen Binden. Jedenfalls ist ihre Exstirpation verwerflich; denn die unvermeidliche Eröffnung des Kniegelenks durch die Exstirpation wird zuweilen zu einer gefährlichen Vereiterung des Gelenks führen. Aber auch die Classe von Hygromen der Kniekehle, bei welcher der Zusammenhang mit dem Kniegelenk nicht symptomatisch nachgewiesen werden kann, würde am besten als Noli tangere für das Messer zu betrachten sein. Die Beschwerden, welche der Kranke hat, sind gering, und eine feine Communication, ja ein halb obliterirter Canal zwischen Hygrom und Synovialhöhle würde nach der Exstirpation immer wieder die Vereiterung des Gelenks vermitteln können. Heineke theilt einen solchen Fall mit, welcher durch Vereiterung des Gelenks tödtlich endete, und weist auf ähnliche trübe Erfahrungen Velpeau's hin. Ein einziger unglücklicher Fall sollte schon genügen, den Chirurgen vor solchen, in ihren Erfolgen so geringfügigen und in ihren Folgen vielleicht so bedenklichen Operationen oder doch mindestens vor ihrer Ausführung ohne genaueste Beachtung der Regeln der Asepsis zu warnen.

Zwei, weder vom Anatomen noch vom Chirurgen bisher gebührend beachtete Schleimbeutel liegen auf beiden Epicondylen des Oberschenkels, d. h. auf den Prominenzen der Seitenflächen der Condyli femoris, an welchen sich die beiden Ligamenta lateralia des Kniegelenks inseriren. Es sind unregelmässig gestaltete Höhlen im fascialen Bindegewebe, selten von einem regelmässigen Synovialsack umgeben; vielmehr verliert sich ihre Begrenzung in die umliegenden Bindegewebsräume, und deshalb würde man diese Höhlen vielleicht kaum der Bezeichnung als Bursae mucosae würdigen dürfen, wenn sie nicht zuweilen auch mehr regelmässige Gebilde, glattwandige Höhlen von etwa 2 Ctm. Durchmesser darstellten, und wenn sie nicht im pathologischen Verhalten den übrigen Bursae mucosae gleich ständen. Wir wollen sie *Bursae mucosae epicondylicae* nennen. Ich habe traumatische Blutergüsse, durch Quetschung entstanden, in diesen Bursae epicondylicae mehrfach beobachtet; die flache, aber regelmässig abgegrenzte. rundliche Schwellung, mit dem Centrum ungefähr auf dem Epicondylus gelegen, lenkte meine Aufmerksamkeit auf die Existenz dieser Schleimbeutel, welche ich dann an Leichen bestätigt fand, und welche übrigens auch dem sorgfältigen Forscher im Gebiet der Knieschleimbeutel, W. Gruber, nicht entgangen ist. Dann sah ich auch traumatische Vereiterungen der Bursae epicondylicae, mit consecutiver Phlegmone, welche in der Gravität der Erscheinungen recht wohl mit dem analogen bekannten Zustand der Bursa mucosa praepatellaris verglichen werden konnte. Endlich habe ich in dem letzten Kriege Fälle gesehen, in welchen die Eröffnung des Schleimbeutels durch die Kugel erfolgt war und zu einer stürmischen Vereiterung des umgebenden Bindegewebes führte. Bei einem Falle erkannte ich besonders die Bedeutung der differentiellen Diagnose zwischen diesen Schleimbeutelentzündungen und der Kniegelenksentzündung. Denn das klinische Bild, die Art der Schwellung und Röthung, die Höhe des Fiebers waren der Art, dass man leicht zu der Diagnose der Vereiterung des Kniegelenks hätte verleitet werden können. Nur der Umstand, dass das Centrum der Schwellung und Empfindlichkeit zu einer Seite der Patella und nicht zu beiden Seiten der Patella lag, liess mich die Vermuthung aussprechen, dass nur die Bursa epicondylica verletzt sei, und die explorative Incision bestätigte meine Vermuthung. Ich halte es nicht

für unmöglich, dass eine irrthümliche Diagnose den mit der Existenz und den Erkrankungen der Bursae epicondylicae unbekannten Chirurgen zu einer ganz überflüssigen Resection des Gelenks oder zu einer Amputation bestimmen könnte.

Trendelenburg hat neuerdings den Hydrops (Synovitis serosa) der *Bursa Ligam. patellare* (B L P Fig. 310, auch als Bursa infragenualis bezeichnet), genauer beschrieben. Ich habe diese Erkrankung auch einige Mal gesehen; die Lagerung der fluctuirenden Schwellung dicht oberhalb der Spina tibiae schützt wohl hinlänglich vor Verwechselungen mit der gleichen Erkrankung des Kniegelenks. Während dieser Schleimbeutel unter dem Ligam. patellare liegt, bildet sich auch zuweilen eine *Bursa praetibialis* im subcutanen Bindegewebe auf der Spina tibiae, besonders bei Leuten, welche auf dem Knie rutschend arbeiten müssen. Auch in diesem accidentellen Schleimbeutel kommen Hydropsieen, Vereiterungen u. s. w. vor.

§ 489. Die freien Körper im Kniegelenk. Geschwülste des Kniegelenks und Geschwülste in der Nähe des Kniegelenks.

Ueber die freien Gelenkkörper des Kniegelenks kann ich an dieser Stelle mit wenigen Worten hinweggehen. Die ganze überwiegende Mehrzahl der freien Gelenkkörper, welche zur klinischen Beobachtung gelangen, gehört dem Kniegelenk an, und deshalb bezieht sich der ganze Inhalt der §§ 113 u. 296, allg. Thl., in erster Linie auf die freien Körper des Kniegelenks. Auch auf die Entstehung der freien Gelenkkörper im Kniegelenk, auf ihre localen Symptome wurde dort schon im Einzelnen Bezug genommen. Zu den therapeutischen Versuchen und Untersuchungen hat das Kniegelenk fast ausschliesslich das Material geliefert. Es sei hier nur noch bemerkt, dass manche freie Körper des Kniegelenks schwer zu fühlen sind, besonders so lange sie sich erst in halbfreiem Zustande befinden. Dahin rechne ich z. B. Stücke der Menisken, welche durch ein Trauma halb abgerissen wurden (§ 469, Schluss) und entweder als gestielte Körper halb fixirt bleiben oder später erst durch irgend eine Zerrung ganz frei werden. Man darf nicht etwa annehmen, dass die halbfreien Körper für die Kranken weniger unangenehm sind, als die ganz freien; denn auch jene klemmen sich zwischen den Gelenkflächen ein und sind, wenn sie z. B. noch an den Menisken hängen, sogar durch ihre Nachbarschaft mit den Contactflächen des Gelenks viel günstiger für die Einklemmung situirt, als z. B. diejenigen, welche sich als lockere Vagabunden in dem grossen Recessus der Synovialis unter der Sehne des Quadriceps hin und her treiben. So habe ich Kranke gesehen, welche von Contusionen des Kniegelenks die unangenehmsten Folgezustände davongetragen hatten. Bei dem Gehen — so klagten sie — trete ganz plötzlich ein so enorm heftiger Schmerz ein, dass sie halb ohnmächtig zu Boden stürzten, oder dass sie wenigstens keinen Schritt mehr weiter thun könnten. Auch das schnappende Geräusch wurde von den Kranken gefühlt und doch konnte meine Untersuchung über den Sitz und die Grösse des zweifellos vorhandenen freien Gelenkkörpers nichts feststellen. Das sind dann auch die Fälle, welche therapeutisch gar nicht in Angriff genommen werden können, wenn man sich nicht zu einer breiten Eröffnung des Gelenks unter dem Schutz der Asepsis entschliesst. Zuweilen kann man sich begnügen, die Kranken eine fest anschliessende elastische Kniekappe tragen zu lassen, damit das Gelenk vor zu ausgedehnten Bewegungen und dadurch vor den Einklemmungen des freien Körpers wenigstens etwas geschützt wird. Sobald man den freien Körper in dem grossen Recessus unter dem M. quadriceps fühlt, kann man sehr leicht die operative Entfernung desselben vornehmen (vgl. § 296, allg. Thl.). Nach meinen Erfahrungen sind aber gerade diese Körper oft wenig störend, so dass der Kranke die Operation oft ablehnt. Freilich ist jetzt die Gefahr der Eröffnung des

Kniegelenks unter aseptischem Schutz so gering geworden, dass man die einfache Spaltung des Gelenks und Extraction des freien Körpers ohne Bedenken ausführen kann (vgl. über die gleiche Operation am Ellnbogengelenk § 394).

Ausser den freien Körpern kommen als *intraarticuläre* Geschwulstbildungen noch in Betracht: *grössere Gelenkzotten*, welche sich ähnlich den freien Körpern bei den Bewegungen zwischen den Gelenkflächen einklemmen können und dann dieselbe Behandlung, wie jene, erfordern; sodann seltene Fälle von *Lipomen*, welche von den fettreichen Ligamenta alaria aus sich entwickeln, ferner *Syphilome* (Gummiknoten) der Kapsel mit wässerigem Erguss in das Gelenk (König), und endlich *Sarkome der Gelenkkapsel*, welche bis jetzt nur in sehr vereinzelten Fällen beobachtet wurden. In Betreff der grösseren Gelenkzotten ist zu bemerken, dass es mir in einem Fall gelang, unter Benutzung des Myophons (§ 30, allg. Thl.) durch das starke Reibegeräusch die Stelle zu ermitteln, an welcher die Zotte aufsass; so konnte ich an dieser Stelle die Kapsel durch Incision eröffnen und die Gelenkzotte exstirpiren. Unter dem Schutze des aseptischen Verfahrens erfolgte die primäre Heilung. Auch intraarticuläre Lipome können durch Incision der Kapsel unter aseptischer Methode erfolgreich exstirpirt werden (König). Bei Sarkomen, welche weithin über die Gelenkkapsel sich verbreiten, ist die Amputatio femoris das zutreffende Verfahren.

An keinem anderen Orte der Extremitäten kommen *Sarkome der Knochen* so häufig vor, als in dem *unteren Ende des Femur und dem oberen Ende der Tibia*. Die hohe Intensität des Knochenwachsthums an diesen Theilen, von welcher wir schon § 477 hervorhoben, dass sie die Entstehung der Entzündungen begünstige, scheint auch für diese Neigung zur Sarkombildung günstige Bedingungen zu ergeben. Zuweilen treten die Sarkome schon in der Periode des abschliessenden Knochenwachsthums vor dem 20. Jahre auf; häufiger freilich bei Erwachsenen, so dass man annehmen muss, dass die Keime des Sarkoms zwar durch das Wachsthum geliefert werden, aber später erst zur Entwickelung kommen. Die Sarkome können myelogene, periosteogene und parosteale sein; die erstere Form ist die häufigste. Die myelogenen Sarkome wachsen bis zu den Gelenkflächen, besonders häufig am unteren Femurende bis zu den Gelenkflächen der Femurcondylen; doch pflegen sie den Gelenkknorpel und die Gelenkkapsel nicht zu durchbrechen. Das Gelenk nimmt nur durch serös-synoviale Ergüsse, welche aus der venösen und lymphatischen Stauung hervorgehen, an der Krankheit Theil. Im Beginn der Geschwulstbildung, so lange das Sarkom noch in dem normalen Markgewebe sich entwickelt, kann es schwer sein, die Diagnose zu stellen; Verwechselungen mit den primär ostealen Formen der Synovitis granulosa sind zu dieser Zeit noch möglich. Später wächst das Sarkom durch die Corticallamellen des Knochens hindurch und bildet nun grosse, oft kopfgrosse und noch viel grössere Geschwulstmassen. Dann ist die Diagnose zweifellos sicher aus der Grösse der Geschwulst zu stellen. Bei starker Entwickelung der Gefässe in den Knochensarkomen entstehen auscultatorische Geräusche, welche den schwirrenden Geräuschen in den Aneurysmen der Arterien (§ 140, allg. Thl.) ähnlich sein können.

Die Prognose dieser Sarkome quoad recidivum ist sehr schlecht. Die einzige zulässige Behandlung ist die Entfernung durch Amputatio femoris. Wenn man aber z. B. bei Sarkom im unteren Dritttheil des Femur die Amputation in der Mitte des Oberschenkels (§ 496) ausführt, so kommt es vor, dass schon secundäre Knoten im Knochenmark der oberen Femurhälfte entstanden sind, und die Recidivbildung am Stumpf der Operation unmittelbar folgt. Deshalb ist die Exarticulatio femoris (§ 466) vorzuziehen; aber auch diese Operation stellt gegen Recidive nicht ganz sicher. Es können die recidiven Sarkome in den Beckenknochen sich entwickeln.

Eine sehr harmlose Geschwulstform ist die Bildung eines gestielten *Osteom* (Exostose), welches sich an der Innenfläche des Femur bei Kindern in den ersten Lebensjahren entwickelt und wie ein normaler Knochenfortsatz wächst, aber auch mit Vollendung des Wachsthums stabil wird. Man kann diese Bildung mit dem Processus supracondyloideus des Humerus vergleichen (§ 403). Ich sah solche Processus supracondyloidei bis zu 8 Ctm. Länge gewachsen. Von einer Operation derselben kann man absehen, weil die Harmlosigkeit der Bildung zweifellos ist; doch kann auf Wunsch unter aseptischem Schutz die Absägung des abnormen Knochenfortsatzes vorgenommen werden.

Von den Geschwülsten der Weichtheile sind nur die *Aneurysmen der A. poplitea* an ihrer Theilungsstelle in A. tibialis antica und A. tibialis postica erwähnenswerth. Die Endarteriitis deformans (§ 139, allg. Thl.) führt, wie an anderen Stellen von Theilung grosser Arterien in zwei gleichgrosse Aeste, an dieser Stelle häufiger zur Bildung eines Aneurysmas, als an anderen (vgl. § 170, § 364, § 461). Die Diagnose wird nach den in § 140, allg. Thl. gegebenen Regeln gestellt; die Heilung kann nach den Methoden versucht werden, welche in den §§ 306 u. 307, allg. Thl. zusammengestellt sind. Oft indicirt das Aneurysma der A. poplitea die Continuitätsunterbindung der A. femoralis (§ 443); doch können auch durch die Methode der maximalen Beugung des Kniegelenks (Fig. 130, § 298, allg. Thl.), welche hier unmittelbar comprimirend auf das Aneurysma wirkt, Erfolge erzielt werden.

§ 490. Die Drainirung und Carbolausspülung des Kniegelenks.

Die Indicationen zu dieser Operation wurden in § 474 und in § 479 erwähnt. Die Operation selbst gehört der neuesten Zeit an, weil man früher, vor Einführung des aseptischen Systems, nicht daran denken konnte, die mächtige Höhle des Kniegelenks an verschiedenen Stellen zu eröffnen und mit Drainröhren zu durchziehen; eine tödtliche Verjauchung des Gelenks wäre früher der gewöhnliche Ausgang einer solchen Unternehmung gewesen, während wir jetzt umgekehrt gefährliche Eiterungen des Kniegelenks (jedoch mit Ausschluss der Eiterung der Synovitis granulosa, vgl. § 479) mit der Drainirung des Kniegelenks bekämpfen und oft heilen. Die Methodik ist von mir in folgender Weise ausgebildet worden:

Die erste Incision fällt entweder innen oder aussen dicht vor das Ligamentum laterale, je nachdem die Ansammlung der Flüssigkeit (eiterige oder mindestens durch Eiterkörperchen trübe Synovia) den inneren oder äusseren Kapseltheil mehr vorwölbt. Diese Vorwölbung, welche man durch Druck mit den Fingern der linken Hand noch verstärkt, erleichtert den Einstich mit dem Scalpell, welcher bis zu einem Einschnitt von 3 Ctm. Länge erweitert wird. Während nun der Inhalt der Gelenkhöhle abfliesst, führt man die Kornzange mit geschlossenen Branchen ein, und zwar in horizontaler Richtung, so dass das vordere Ende der Kornzange unterhalb der Patella den Raum zwischen den Ligamenta alaria und den Femurcondylen passirt und endlich gegen den Theil der Gelenkkapsel vor dem anderen Ligamentum laterale angedrängt wird. Für diese Bewegung der Kornzange muss das Knie in gestreckter Stellung stehen, weil bei der Beugung die Ligamenta alaria auf die Condylen des Femur angedrängt werden, und dann für die Zange kein Raum bleibt. Auf die geschlossenen Branchen der Kornzange wird nun die zweite Incision von 1,5 Ctm. Länge geführt; man öffnet die frei aus dieser Incision heraustretenden Branchen und zieht das horizontale Drainrohr oder auch zwei Drainröhren (Fig. 311 h d hd) von der zweiten zur ersten Incision quer durch. Nun schiebt man wieder die geschlossene Kornzange von der ersten Incision in schräger Richtung nach oben, bis zum obersten Punkt der Gelenkkapsel unter der Sehne des M.

extensor quadriceps, um hier die dritte Incision auf die geschlossene Zange zu führen und mit ihr durch die geöffneten Branchen das erste Schrägdrainrohr (Fig. 311 pd) durchzuziehen. Dann führt man die Kornzange von der zweiten zur dritten Incision und zieht das zweite Schrägdrainrohr durch. Das Dreieck, welches die drei Drainröhren umschliessen, ist aus Fig. 311 ersichtlich.

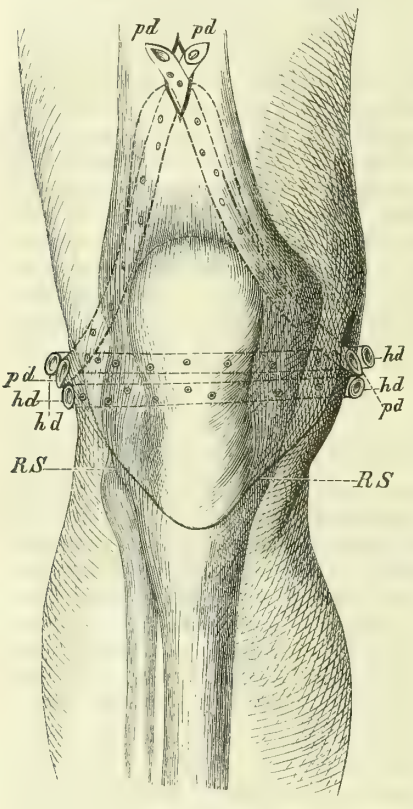

Fig. 311.
Resectio genu. mit Andeutung des vorderen Lappenschnitts (RS) und den horizontalen Drains (hd, hd), sowie den perpendiculären Drains (pd, pd), für die Nachbehandlung der Knieresection (§ 492) und für die Drainage des Kniegelenks.

Keine andere Lage der Drains sichert, wie ich durch Versuche an der Leiche feststellte, so sehr den Abfluss des Inhaltes aus der Gelenkhöhle und das Einfliessen der Carbollösung, welche zu dem Zweck der Antisepsis durch die Drainröhren eingespritzt wird, an jeden Punkt der Gelenkhöhle, als gerade die beschriebene Lage. Nur der kleinere Theil der Gelenkhöhle, welcher hinter den Ligamenta cruciata an der hinteren Fläche der Femurcondylen liegt, wird von den Drains nicht berührt und fällt ausserhalb des Bereiches der Irrigationen, welche man durch die Drains in das Kniegelenk stattfinden lässt. Wie Leichenversuche lehren, kann die Drainirung dieses hinteren Theiles der Gelenkhöhle nur durch Trennung der Ligamenta cruciata erzielt werden; man führt dann Drains durch die Schnittwunde der Ligam. cruciata von vorn nach hinten durch. Am Lebenden ist jedoch die Durchschneidung der Ligam. cruciata schwer ausführbar und mit der Gefahr der Verletzung der A. poplitea verbunden. Nun lehrt die Erfahrung, dass gerade bei acuter Eiterung der Synovialis in den Fällen der Gelenkentzündung, welche die Drainirung indiciren, der hintere Abschnitt vollständig frei von Entzündung bleibt; derselbe ist durch die Bänder von dem vorderen Abschnitt abgeschlossen. Deshalb genügt in den meisten Fällen die Drainirung des vorderen Abschnittes, wie sie oben beschrieben wurde.

Statt der Kornzange kann man auch den linken Zeigefinger in die erste Incision einführen, um auf die Fingerspitze hin die zweite Incision auszuführen; doch muss der Finger ebenso sorgfältig, wie die Kornzange, aseptisch gereinigt sein. Der Finger verdient den Vorzug, wenn man nach Fremdkörpern im Gelenk, nach Sequestern, Knorpelnekrose u. s. w. suchen will. Dass das ganze Verfahren am sichersten unter Spray ausgeführt wird, dass endlich das ganze Knie nach Vollziehung der Drainirung mit dem aseptischen Verband umhüllt werden muss, bedarf keiner weiteren Begründung. Einige eingelegte Pappschienen erhalten das Gelenk in gestreckter Stellung. Die Drains werden erst nach erloschener Entzündung entfernt. Bei gutem Verlauf behält das Knie seine volle Beweglichkeit. Jeder Verbandwechsel kann zu einer neuen Carbolberieselung (bei kleinen Kindern wegen der Gefahr der Carbolvergiftung Salicylberieselung) benutzt

werden, um die entzündete Intima der Synovialis zu desinficiren. Wenn aber das Fieber und die Eiterung fortdauern, so muss die Resectio genu (§ 491) an die Stelle der Drainirung treten. *Denn jede Drainirung des Kniegelenks ist nur ein antiphlogistischer Versuch, dessen Misslingen durch die sichere antiphlogistische Wirkung der Resection eventuell ausgeglichen werden muss.*

Wenn man durch die Drainröhren oder auch bei einfacher Punction durch die Canüle des Troicarts Carbollösungen zum Zweck der Auswaschung in die grosse Höhle des Kniegelenks in grossen Mengen injicirt, so muss man die Carbollösungen wieder abfliessen lassen; höchstens 10 Grm. einer 3 % Lösung dürfen zurückbleiben, weil sonst die Gefahr der Carbolvergiftung sich geltend macht. Diese Gefahr steigert sich besonders dann, wenn bei dem Durchkneten der Kapsel mit der Hand die Kapsel reisst und die Carbollösung sich in das parasynoviale Bindegewebe ergiesst. Billroth verlor eine Kranke durch diesen Unglücksfall an Carbolvergiftung. Die Durchknetung der Kapsel nach Anfüllung des Gelenks mit Carbollösung — ein Verfahren, welches Volkmann zur Vermehrung der antiphlogistischen Wirkung empfahl — ist deshalb entweder sehr vorsichtig auszuführen oder besser zu unterlassen.

§ 491. Methoden der Schnittführung bei Resectio genu.

Die Indicationen zur Resectio genu wurden in den §§ 474 (für Verletzungen), 479 (für Entzündungen), 487 (für Contracturen), 490 (zur Correction der misslungenen Drainirung) festgestellt. Bezüglich der Geschichte der Knieresection theilt Gurlt mit, dass die erste Operation dieser Art 1762 von Filkin, die zweite von Park (1781), die erste Knieresection in der kriegschirurgischen Praxis von Textor (1847), die zweite von Knorre (1849) ausgeführt wurde. Nach der Indication benutze ich zwei verschiedene Methoden, *den grossen vorderen Lappenschnitt*, welcher den Vortheil hat, das ganze Gelenk auseinander zu legen, so dass man eine genaue Einsicht in den Krankheitsherd gewinnt und die, bei Synovitis granulosa (§ 479) dringend nothwendige Exstirpation der Synovialis ausführen kann, und *den inneren Längsschnitt* — eine Methode, welche ich selbst ausgebildet habe und welcher ich bei Resection nach Verletzungen den Vorzug gebe, weil hier die Exstirpation der Synovialis nicht nothwendig ist, und weil der Längsschnitt den Streckapparat (Sehne des M. quadriceps, Patella und Ligamentum patellare) unberührt lässt. Bei der Synovitis granulosa muss diese Rücksicht auf die Function vor der dringenden Aufgabe zurückstehen, dass alle kranken Gewebe deutlich erkannt und sicher entfernt werden. Deshalb müssen in der Friedenspraxis die meisten Resectionen mit dem vorderen Lappenschnitt ausgeführt werden, während in der kriegschirurgischen Praxis der Längsschnitt von grösserer Bedeutung wäre.

Bei der *Ausführung des vorderen Lappenschnitts* ist es besonders wichtig, dass er die nöthige Breite seiner Basis erhält, damit die Endpunkte, welche zur Durchführung der Drainröhren benutzt werden müssen, dem tiefsten Niveau der grossen Wundhöhle entsprechen. Deshalb führe ich den Lappenschnitt so von einem Epicondylus zu dem andern, dass die Endpunkte genau auf die Prominenz beider Condylen fallen, und die Breite der Lappenbasis der ganzen Distanz zwischen diesen beiden Punkten entspricht. Der Schnitt verläuft mit der Convexität nach unten, und zwar halte ich den Rath König's, den Schnitt bis zu der Spina tibiae herabzuführen, für richtig, so dass der Lappen ausser seiner erheblichen Breite auch eine bedeutende Höhe erhält (vgl. RS, Fig. 311, § 490). Der letztere Umstand gestattet nämlich, das Ligamentum patellare flach von der Tibia abzulösen, statt es, wie bei Bildung eines niedrigen Lappens nicht zu vermeiden wäre, höher oben

quer zu durchschneiden. Eine solche quere Trennung würde, auch wenn man den Versuch einer Vereinigung durch Suturen machen wollte, wegen der Contraction des M. quadriceps und der schmalen Vereinigungslinie leicht misslingen. Mit der schrägen Ablösung der Bandinsertion von der Tibia erhält man aber eine breite Vereinigungsfläche, und dann leisten die Suturen die erwünschte Vereinigung. So wird der getrennte Streckapparat durch prima intentio, welche erfahrungsgemäss bei diesem Verfahren ziemlich regelmässig eintritt, wieder hergestellt und hierdurch der Hauptnachtheil der Lappenbildung beseitigt. Sobald der Lappen bis an seine Basis isolirt und nach oben zurückgeschlagen wurde, liegt das ganze Gelenk frei offen, und die Trennung der Bänder, der beiden Ligamenta lateralia und cruciata ist leichter, als bei dem einfachen Längsschnitt. Auch kann man in bequemster Weise nach Absägung der Knochen *die Synovialis exstirpiren* (zuerst von Pitha empfohlen), wobei auch die Innenfläche des zurückgeschlagenen Lappens zu berücksichtigen ist. Ist die Patella nicht bedeutend erkrankt, wie gewöhnlich, so bleibt sie unberührt; bei bedeutender Veränderung der Oberfläche könnte die von Mac Cormac empfohlene Absägung der Patellagelenkfläche ausgeführt werden. Wenn sich die Entfernung der Patella nothwendig zeigt, so kann sie leicht bewerkstelligt werden; bei Synovitis granulosa führe ich jetzt im Interesse der vollständigen Exstirpation der Synovialis die Entfernung der Patella regelmässig aus. Dringend nothwendig ist die Entfernung der Patella, wenn die Knochensubstanz an der Granulationsbildung Theil nimmt.

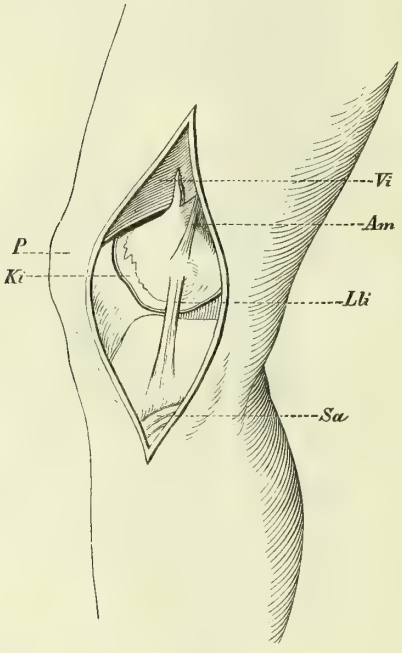

Fig. 312.

Innerer Längsschnitt zur Resectio genu nach C. Hueter. P. Patella. Ki. Kapselinsertion. Lli. Ligament laterale int. Vi. M. vastus int. Am. M. adductor magnus. Sa. Tendo m. sartorii.

Volkmann hat neuerdings empfohlen, den vorderen Querschnitt nicht lappenförmig, sondern geradlinig und zwar über die Mitte der Patella zu führen und diese zu durchsägen. Nach vollendeter Resection erfolgt die Vereinigung der Sägeflächen der Patella durch die Knochennaht. Ich konnte mich nicht davon überzeugen, dass durch diesen Schnitt mehr Raum gewonnen wird, als durch den beschriebenen Lappenschnitt.

Den *Längsschnitt* beginne ich bei gestreckter Stellung des Knies über dem Epicondylus int., indem ich das Messer ungefähr auf den Punkt einsteche, von dem sich an der Seitenfläche des Schenkelschaftes der Epicondylus zu erheben beginnt. Das Messer muss mit der Spitze die Knochenfläche berühren, und wird mit einem kräftigen, die Weichtheile bis auf die Knochen trennenden Zuge in senkrechter Richtung so nach unten geführt, dass die Schnittlinie ungefähr den vorderen Rand des Ligamentum lat. int. berührt, also einige Linien vor der Spitze des Epicondylus herabläuft (Fig. 312). Auf der Tibia wird der Schnitt in derselben Richtung fortgeführt bis zu der Stelle, wo die Sehne des M. sartorius (Sa) an dem inneren Rand der Tibia zum Vorschein kommt. Am unteren Ende wird der Schnitt seichter, und die Sartoriussehne kann zwar sichtbar werden, aber ein

eigentliches Blosslegen deselben oder gar ein Durchschneiden ist durchaus überflüssig. Wie aus der beigefügten Zeichnung hervorgeht, bleibt am Oberschenkel das Ende der Sehne des Adductor magnus (Am) unverletzt, und nur die letzten Fasern des M. vastus int. (Vi) werden getrennt, obgleich man unter günstigen Umständen auch diesen Muskel intact lassen kann. Der Schnitt klafft in der Mittellinie immer hinlänglich auseinander, um das Ligamentum lat. int. (Lli) deutlich übersehen zu lassen, und dasselbe wird nun entsprechend der Gelenklinie quer durchschnitten, wodurch zugleich die Gelenkkapsel geöffnet wird. Die Durchschneidung der Ligamenta cruciata erfordert zunächst die Luxation der Patella (P) auf die Aussenfläche des Femur; hierzu bedarf es aber zuvor einer ergiebigen Trennung der Kapselinsertion. Man geht hierbei von der Kapselöffnung am Ligam. int. aus, und trennt zunächst auf der in der Zeichnung mit Ki bezeichneten Linie die Kapsel vom Femur bis zu dem oberen Rande seiner Gelenkfläche ab, und löst dann noch unter dem M. vastus internus die Weichtheile etwas von dem Periost ab, ohne den Muskel selbst weiter zu verletzen. Hierauf trennt man die Insertion des Ligamentum alare int. von dem vorderen Rande der Tibia bis gegen die Mitte dieses Randes ab, und nun kann die Patella mit Leichtigkeit über den äusseren Rand des Condylus ext. femoris auf die Aussenfläche desselben luxirt werden. Ich ziehe es bei diesem Acte vor, das Knie zuerst zu beugen, und bei dem Ueberführen des Gelenks in gestreckte Stellung die Patella über die niedrigste Stelle des Randes der Gelenkfläche zu schieben, indem ich glaube, hierdurch den einfachsten Mechanismns der Patellaluxation (§ 470), unter Vermeidung unnöthiger Zerrung, nachzuahmen. Es muss übrigens hervorgehoben werden, dass bei der Schnittführung an dem Ligamentum later. ext. die Luxation der Patella auf die innere Fläche des Femur unter viel bedeutenderen Schwierigkeiten zu bewerkstelligen sein würde. Nach der Luxation der Patella liegen bei gebeugtem Knie die Ligamenta cruciata vollkommen frei, und können leicht durchschnitten werden. Zur Erleichterung der Durchschneidung des Ligam. cruciat. post. kann es von Vortheil sein, den Condylus int. der Tibia nach vorn zu rotiren, wozu die Tibia schon vermöge der Spannung des Ligamentum patellare ziemlich viel Neigung besitzt; der Insertionspunkt des Ligam. cruc. post. hinter der Eminentia intercondyloidea tibiae tritt hierdurch mehr zu Tage. Jetzt bedarf es nur noch der Trennung des Ligamentum laterale ext. und der benachbarten Kapseltheile, welche bei stark gebeugtem Knie ohne Schwierigkeiten gelingt. Man führt mehrere Linien unterhalb der Spitze des Epicondylus externus einen halbkreisförmigen, nach unten convexen Schnitt unter kräftigem Druck mit senkrecht auf die Knochenfläche gestellter Schneide. Nun klafft das Gelenk vollkommen auseinander; man umschneidet oberhalb der Condylen des Femur den Schaft des Knochens und sägt am Rande der knorpeligen Gelenkflächen das Gelenkende des Femur senkrecht zur Längsaxe des Knochens ab. Endlich umschneidet man die Tibia unterhalb der Gelenkflächen und trägt eine dünne Scheibe dieses Knochens ab. Zum Zwecke der Drainirung werden endlich noch zwei Knopflöcher durch die Weichtheile angelegt; das eine am oberen Rande des Schleimbeutels des M. extensor quadriceps an der vorderen Fläche des Oberschenkels, das andere auf der Aussenseite hinter der Sehne des M. biceps, so dass die Drainröhren wie in Fig. 311 § 490 eingelegt werden können.

Andere Längsschnitte empfahlen Jeffray (doppelter Längsschnitt), Chassaignac (äusserer Längsschnitt) und v. Langenbeck (Längsschnitt am Innenrand der Patella). Jeffray's Schnitt verletzt die Weichtheile in grösserer Ausdehnung, als nöthig ist. Chassaignac's Schnitt gefährdet den N. peroneus, welcher um das Fibulaköpfchen sich herumschlingt. v. Langenbeck's Schnitt liegt so hoch, dass er dem Abfluss der Wundsecrete nicht dienen kann. Deshalb ziehe ich den inneren Längsschnitt vor. Wer nach meiner genauen Beschreibung

des Verfahrens dasselbe für zu schwierig halten möchte, dem kann ich nur rathen, dasselbe an der Leiche zu prüfen. Man muss freilich Schritt für Schritt gehen, man muss wissen, was und wo man zu schneiden hat; aber gerade darin scheinen mir ähnliche Verfahren, wie das oben beschriebene, bei Operationsübungen an der Leiche gewisse Vorzüge zu besitzen, dass sie eine genaue Einsicht in die anatomischen Verhältnisse der Theile gestatten und erfordern.

Bei allen Schnitten, welche am hinteren Abschnitt des Gelenks geführt werden, besonders bei der Durchschneidung der Ligamenta cruciata und bei der Exstirpation der hinteren Kapselwand *muss sich der Operateur an die Lage der A. poplitea erinnern.* Alle Stiche des Messers gegen die Kniekehle, auch ein Ausfahren des Messers nach hinten, müssen sorgsam vermieden werden, um die Arterie, sowie die gleichnamige Vene und den N. tibialis zu schonen.

§ 492. Nachbehandlung der Resectio genu.

Gewöhnlich ist nach Vollendung der Resection die Anlegung einiger Catgut-Ligaturen nothwendig, um die durchschnittenen Aeste des Rete articulare arteriosum zu sichern. Soweit man die Wunde durch Suturen schliesst, kann man auch diese zur Blutstillung benutzen, indem man die Suturen so legt, dass die Fadenschlingen die spritzenden Punkte umfassen. Bei dem vorderen Lappenschnitt legt man die Suturen in grosser Ausdehnung an, besonders sorgfältig an der Lappenspitze, wo einige Fäden die Schnittflächen des Ligam. patellare umfassen müssen; frei bleiben nur zu beiden Seiten die Wundwinkel an der Lappenbasis zur Durchführung der Drainröhren. Bei dem inneren Längsschnitt vereinigt man beide Wundwinkel durch Suturen und lässt die Mitte des Schnitts für die Drainröhren frei.

Bevor man jedoch die Wunde durch Nähte schliesst, und nachdem schon die Blutstillung vollendet ist, *soll bei Resectionen, welche wegen granulirender Gelenkentzündung ausgeführt werden, eine genaue Betastung der Knochensägeflächen an Femur und Tibia stattfinden, um die etwaige entzündliche Erweichung der Knochensubstanz zu erkennen und die Herde der erweichten granulirenden Marksubstanz* (§ 477) *mit dem scharfen Löffel* (Fig. 118, § 280, allg. Thl.) *auszukratzen oder mit dem Thermokauter* (Fig. 67, § 247, allg. Thl.) *auszubrennen.* Der Thermokauter stillt zugleich die Knochenblutung, welche bei dem Gebrauch des scharfen Löffels bedeutend sein kann. Zuweilen ist es nothwendig, die Sägeflächen an einzelnen Stellen bis zur Tiefe mehrerer Centimeter auszuhöhlen oder auszubrennen. Diese Erweichungsherde sind bei granulirender Entzündung so häufig und liegen so zerstreut, dass sie bei partieller Resection, d. h. bei Zurücklassen der Tibiagelenkflächen oder der Femurcondylen nicht erkannt werden und dann sicher zu Recidiven führen würden. *Deshalb ist die partielle Resection des Kniegelenks zu verwerfen* (§ 292, allg. Thl.); auch bei Verletzungen würden zurückgelassene Theile der Gelenkflächen dem Abfluss der Wundsecrete hinderlich sein, ohne einen Nutzen zu bringen. Die Fistelgänge müssen bei granulirender Gelenkentzündung ebenfalls von den kranken Granulationen in ihrer Wandung mit dem scharfen Löffel oder dem Thermokauter befreit werden.

Die Drains werden genau nach demselben Princip wie bei der Drainirung des nichtresecirten Gelenks angelegt (vgl. Fig. 311 § 490). Soweit man die Wunden nicht für die Drains benutzen kann, schneidet man Knopflöcher durch die Haut und die Weichtheile. Die Querdrains lege ich gern entsprechend dem tiefsten Niveau der Wundhöhle, also auch bei dem Lappenschnitt oft noch tiefer, als die Basis des Lappens steht. Bei Anlegung des äusseren Knopfloches in der

Nähe des Fibulaköpfchens ist die Verletzung des N. peroneus zu vermeiden. Bei ausgedehnter Aushöhlung der Marksubstanz an den Sägeflächen (s. oben) pflege ich ein Drainrohr in die Höhle der Marksubstanz einzulegen; das Drainrohr wird an der Seite zwischen der Nahtlinie herausgeleitet. An der Tibia habe ich in mehreren Fällen am unteren Ende der angelegten Höhle der Marksubstanz mit einigen Meisselschlägen die vordere Wand der Tibia von aussen her geöffnet, um in einem besonderen Knopfloch (der Haut und der Corticallamellen) das Drainrohr nach aussen zu leiten; so wurde eine förmliche *Drainirung der Markhöhle* ausgeführt.

Die Lagerung des resecirten Beins erfolgt nach Anlegung des aseptischen Verbandes einfach auf Pappschienen, welche in die Gazebinden des aseptischen Verbandes aufgenommen und mit der Jute desselben gepolstert werden (vgl. § 344, allg. Thl.). Der Fuss wird in diesen Verband aufgenommen; nach oben reicht der Verband bis zur Inguinalgegend und zum Tuber ischii. Früher zog ich den Gypsverband vor; derselbe wird aber durch das Wundsecret beschmutzt, und der häufige Wechsel des Gypsverbandes ist lästig. Die Reconvalescenten erhalten später einen zweischaligen Wasserglasverband.

Recidive scrofulöser und tuberculöser Granulationen in den heilenden Wunden und in den Fistelgängen und Narben sind sehr häufig. Ueber ihre Ursachen und ihre Behandlung ist § 295, allg. Thl. zu vergleichen. Zu den dort angegebenen Mitteln, unter denen besonderes Gewicht auf die thermokaustische Zerstörung der kranken Granulationen zu legen ist, gesellt sich neuerdings noch die Behandlung mit Jodoformpulver und Jodoformstäbchen, welche schon § 464 erwähnt wurde. Diese neue Art der Behandlung (v. Mosetig) gewährt grossen Nutzen. Auch auf die frischen Operationswunden kann man die Bestreuung mit Jodoform vornehmen, um die zurückgelassenen, krankheitsverdächtigen Gewebe sofort unschädlich zu machen.

Todesfälle nach Knieresectionen kommen eigentlich nur noch vor, wenn trotz der Resection später die allgemeine Tuberculose nach granulirender Gelenkentzündung sich entwickelt (§ 216, allg. Thl.). Seit Jahren ist dieses die einzige Todesursache, welche ich in meiner Praxis zu verzeichnen habe. Das verdanken wir der aseptischen Methode der Operation und der Nachbehandlung. Früher war die Sterblichkeit nach Resectio genu erschreckend hoch und bezifferte sich auf ungefähr 40 %. Neuere statistische Zusammenstellungen, welche nur aseptisch ausgeführte und nachbehandelte Resectionen umfassen, zeigen nur noch 13—20 % Sterblichkeit (vgl. § 479).

§ 493. Functionelle Ergebnisse der Resectio genu.

Als ideales Resultat wäre eine frei bewegliche Verbindung zwischen Ober- und Unterschenkel nach der Resection zu betrachten. In den letzten Jahren habe ich dieses Resultat in den Fällen, in welchen die aseptische Heilung in wenigen Wochen erfolgte, häufiger gesehen. Die Bewegungen, Beugung und Streckung, erfolgten in festen Bahnen und betrugen 5° bis 20°. Ich möchte deshalb auch die *Knochennaht*, welche Adelmann und Volkmann bei der Resection zur Sicherung der festen Verbindung anlegen, nicht empfehlen. Zu viel Beweglichkeit in Form einer schlotternden Verbindung zwischen beiden Knochen würde die Functionen des erhaltenen Beins so sehr beeinträchtigen, dass wir künstliche Versuche, eine bewegliche Verbindung zu erzielen, wohl besser unterlassen. Eine knöcherne oder feste fibröse Vereinigung der Knochensägeflächen ist bei günstigem Ausgang das häufigere Resultat der Knieresection, und mit ihm können wir wohl zufrieden sein. König hat allerdings beobachtet, dass im Verlauf der Jahre die früher feste ankylotische Verbindung sich wieder lockerte

und die Extremität sich wieder etwas krumm stellte. Er nimmt deshalb an, dass der Ausgang in bewegliche Verbindung der gewöhnliche sei. Ich kann aber diese Annahme nach eigener Erfahrung nicht bestätigen; mehrere Knieresecirte, welche ich nach Jahren wieder sah, zeigten auch dann immer noch die feste, wahrscheinlich knöcherne Verbindung.

Eine unangenehme Folgeerscheinung der Knieresection ist von A. Eulenburg bei mehreren Operationen, welche von Bardeleben ausgeführt worden waren, beobachtet worden, nämlich eine mehr oder minder vollkommene Lähmung des N. popliteus, welche Eulenburg von der Knickung des Nerven ableitete. Heineke hat bei einer Section als Ursache der Lähmung Verwachsung der Nervenscheide mit den umgebenden Geweben nachweisen können. Mir sind solche Lähmungen nicht bekannt geworden; doch ist auf dieselben bei der Schwere der Erkrankung und bei dem bedeutenden Eingriff der Operation auch wohl nicht allzu viel Gewicht zu legen.

Ebenso wenig wird man eine mässige Verkürzung der Extremität nach der Knieresection als ungünstiges Ergebniss der Operation betrachten dürfen. Da wir fast immer ohne Erhaltung des Periosts die Knieresection ausführen müssen, so tritt natürlich eine Knochenneubildung nicht ein, und die Sägeflächen rücken immer um ebenso viel zusammen, als die Länge der entfernten Knochenstücke beträgt. Indessen kann auch eine definitive Verkürzung um etwa 6 Ctm. noch durch eine erhöhte Sohle gut ausgeglichen werden. Misslich sind aber die Verkürzungen, welche entstehen, wenn wir im frühen kindlichen Alter die Resection ausführen und durch Entfernung des ganzen Epiphysenknorpels am Femur und an der Tibia das Längenwachsthum der ganzen Extremität erheblich stören. Das geheilte Kind kann durch Vollendung seines Wachsthums eine solche Differenz in der Länge der gesunden und kranken Extremität erreichen, dass man schliesslich bedauern muss, die Resection ausgeführt zu haben. G. Murray Humphry hat in einer wichtigen Arbeit den Einfluss verschiedener Erkrankungen auf das Längenwachsthum der Knochen an der unteren Extremität erörtert. Was die Resection des Kniegelenks betrifft, so konnte Humphry 18 Fälle zusammenstellen, von denen acht sich dadurch auszeichneten, dass das Wachsthum des Gliedes gleichen Schritt mit dem der anderen Seite gehalten hatte. Zwei von diesen acht waren im Alter von 17 Jahren operirt worden; bei den übrigen sechs waren sehr kleine Stücke resecirt und, mit Ausnahme eines Falles, wahrscheinlich die Epiphysenlinien unverletzt geblieben. In allen übrigen Fällen hatte die Resection zu einer wahrnehmbaren Verkürzung der Extremität geführt. Bei einem Knaben, welcher im 9. Jahre operirt worden war und 7 Jahre später gemessen wurde, war der gesunde Oberschenkel um 7 Ctm., der gesunde Unterschenkel um 13 Ctm. länger, als die betreffenden Knochen der operirten Seite. Holmer erhielt bei einigen ähnlichen Messungen auch ähnliche Resultate. Humphry's Beobachtungen wurden durch König ergänzt, welcher überhaupt diese Frage einer sehr eingehenden Besprechung würdigt. Er maass in 3 Fällen von abgelaufener Knieentzündung bei Erwachsenen, welche in ihrer Jugend erkrankt, aber nicht resecirt worden waren, je zwischen 7 und 9 Ctm. Verkürzung, von denen je 4 Ctm. auf das Zurückbleiben des Wachsthums der Tibia, je zwischen 2 und 3 Ctm. auf das Zurückbleiben des Wachsthums des Femur und der Rest auf die Verschiebung der Knochen zu beziehen war. Diese Beobachtungen sind in doppelter Beziehung von Interesse. Sie zeigen, dass auch ohne Resection das Wachsthum der Glieder, welche von Kniegelenkentzündung befallen werden, nicht gesichert ist; und ferner beweisen sie, mit einer gewissen Wahrscheinlichkeit, dass die Wachsthumsintensität an der oberen Epiphysengrenze der Tibia etwas bedeutender ist, als an der unteren Epiphysengrenze des Femur. Ist das richtig, dann wäre es von beson-

derer Wichtigkeit, bei der Resection des Kniegelenks die obere Epiphysenlinie der Tibia zu schonen, und es verdient hervorgehoben zu werden, dass diese Schonung auf keine Schwierigkeiten stösst. Hält man sich genau an die schon oben gegebene Regel, genau nur so viel vom Knochen zu entfernen, als von Gelenkfläche bedeckt ist, so lässt die Säge ebensowohl die Fibula intact, wie sie die ganze Epiphysenknorpelscheibe der Tibia unberührt lässt. Schwieriger ist die Rettung der unteren Epiphysenknorpelscheibe des Femur. König hat zwar auch hier anatomische Regeln aufgesucht, welche durch ihre genaue Befolgung die Scheibe intact lassen würden; jedoch wird man nicht immer in der Lage sein, dieselben befolgen zu können, weil man doch eben die ganzen Gelenkflächen und eventuell auch die zu tief erkrankte Knochensubstanz in noch grösserer Ausdehnung wird reseciren müssen. Wenn die Säge auch hier sich möglichst genau an die Ränder der Gelenkfläche hält, so bleiben auch hier Theile des Epiphysenknorpels erhalten.

Ich bin durchaus nicht der Ansicht, dass die aus der Kniegelenkresection resultirenden Verkürzungen die Operation überhaupt als verwerflich erscheinen lassen; vielmehr wird man auf dem von König angebahnten Wege fortschreiten und bei der Technik der Operation der Erhaltung der Epiphysenlinien Rechnung tragen müssen. Nur würde es unrichtig sein, wenn man zu Gunsten der Erhaltung der Epiphysenknorpel Herde granulirenden Markgewebes zurücklassen würde. Aus meinen eigenen Beobachtungen muss ich schliessen, dass eine schnelle Heilung, welche eine gut gebrauchsfähige Extremität schafft, auch gegen die späteren Verkürzungen am besten sichert; das Wachsthum eines gut fungirenden Beins leidet am wenigsten.

§ 494. Die Osteotomien am Kniegelenk. Ogston's Operation zur Behandlung des Genu valgum. Sequestrotomie am unteren Ende des Femur.

Osteotomien, welche in der Nähe des Kniegelenks ausgeführt werden, sind schon gelegentlich in den vorhergehenden §§, besonders in § 487 erwähnt worden. Die Indicationen durch Contracturen, rachitische Knochenverkrümmungen, schlecht geheilte Fracturen u. s. w. sind so mannigfaltig, dass eine bestimmte Methodik derselben kaum aufgestellt werden kann. Auch die instrumentelle Technik ist noch keineswegs feststehend. Die Ausführung der Osteotomie mit der Stichsäge, wie v. Langenbeck sie gebraucht (§ 543), ist gewiss für viele Fälle zweckmässig; doch hat in neuester Zeit auch der Meissel und Hammer vielfach Anwendung gefunden. Unzweifelhaft ist die extraarticuläre Ausführung der Osteotomie, soweit diese Ausführung den Zweck erfüllen kann, und soweit nicht etwa schon durch vorausgegangene Entzündung eine Verödung und Verwachsung der Kniegelenkshöhle stattfand, der intraarticulären Osteotomie vorzuziehen; denn eine Eiterung des Gelenks kann die Folge sein, wenn die osteotomische Wunde nicht in absolut aseptischem Verlauf, also ganz ohne Eiterung heilt. Je weiter entfernt die Osteotomie von der Linie der Kapselinsertion stattfindet, desto grösser wird die Sicherheit in der Prognose quoad vitam sein. Aber trotzdem sind *intraarticuläre Osteotomien* in jüngster Zeit ziemlich oft ausgeführt worden; das Vertrauen auf die Schutzkraft des aseptischen Systems liess diese Operationen zulässig erscheinen. Die Krankheit, um welche es sich bei dieser Ausführung einer intraarticulären Osteotomie handelt, ist das Genu valgum (vgl. § 482). Der Anstoss zu diesen Operationen ging von Ogston aus, und so mag die Methode Ogston's, da sie eine typische Operation darstellt, hier kurz beschrieben werden.

Ogston sticht ein spitzes Scalpell an dem Rand des Condylus int. femoris

bis auf die Gelenkfläche ein, bildet durch Abheben der Weichtheile von dem Condylus eine Rinne, in welcher eine Stichsäge, am besten die Stichsäge von Adams (Fig. 113, § 280, allg. Thl.) eingesetzt werden kann. Nun wird der Condylus int. femoris von dem Femurschaft durch einen schräg von aussen und unten nach innen und oben verlaufenden Sägeschnitt (Fig. 313 ss) abgetrennt. Der Condylus int. hängt nun wesentlich nur noch an dem Ligam. laterale int. und der Kapselinsertion; deshalb ist es sehr leicht, den Unterschenkel aus der abducirten Stellung (vgl. § 481) in die Längsaxe des Oberschenkels zu führen, indem die innere Gelenkfläche der Tibia den abgelösten und beweglich gewordenen Condylus int. vor sich her um mehrere Millimeter (in der Richtung des Pfeils der Fig. 313) nach oben drängt. In dieser corrigirten Stellung wird das Bein nach Anlegung des aseptischen Verbandes durch einen Gyps- oder Schienenverband fixirt. So bleibt auch der Condylus int. dauernd nach oben verschoben und wächst in dieser Stellung fest. Die ungleiche Höhe der beiden Oberschenkelcondylen wird durch diese Correction ausgeglichen.

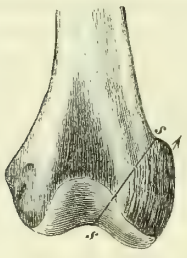

Fig. 313.
Sägeschnitt (ss) durch die Basis des Condylus int. femoris bei Ogston's Operation zur Correction des Genu valgum.

Wenn wirklich das Genu valgum in einer absoluten Höhendifferenz beider Condylen des Femur bestände, so würde die Operation Ogston's berechtigter sein, als sie es wirklich ist. Doch wurde in § 481 der Nachweis geführt, dass die Höhendifferenz nur auf diejenigen Theile der Condylen des Femur sich beschränkt, welche am Schluss der Streckung mit dem vorderen Rand der Tibia in Berührung kommen; auch wurde dort die Theilnahme der Tibia an der abnormen Stellung hervorgehoben. Die Correction durch Ogston's Operation ist deshalb im Verhältniss zu den verwickelten anatomischen Störungen als eine ziemlich rohe zu bezeichnen; auch greift das Verfahren so sehr in die feine Mechanik des Kniegelenks ein, dass eine Störung dieser Mechanik immer möglich erscheint. Dabei sollen die günstigen Ergebnisse, welche Ogston, v. Nussbaum und viele andere durch diese Operation erzielten, nicht etwa angezweifelt werden; aber ebenso unzweifelhaft bleibt es, dass auch Misserfolge vorkamen und dass der Operation eine gewisse Lebensgefahr nicht abzusprechen ist. In der That wurden einzelne Todesfälle durch acute Verjauchung des Kniegelenks veröffentlicht. Von geringerer Gefahr sind ohne Zweifel die Durchmeisselungen am Femurschaft (Maunder, Macewen) und an der Tibia (Schede) oberhalb oder unterhalb der Gelenkkapsel, weil diese Osteotomien eben extraarticuläre sind (s. oben). Aber auch von diesen Operationen kann man sagen, dass die Correction, welche sie liefern, nur eine mittelbare ist. Bei Kindern und jungen Leuten gelingt nun in der Regel die orthopädische Correction, welche in § 482 beschrieben wurde, ohne Schwierigkeit; mit dem Verfahren Delore's (gewaltsame Correction in der Narkose, vgl. § 482) geschieht die Geradstellung sogar sehr schnell. Danach kann ich für das jugendliche Alter die Operation Ogston's und die anderen concurrirenden Operationsverfahren nicht für zulässig erklären. Erst gegen Vollendung des Wachsthums steigen die Schwierigkeiten der nicht-operativen Behandlung, und dann sind die erwähnten Operationen in Betracht zu ziehen.

Die *Sequestrotomie* muss *am unteren Ende des Femur* sehr häufig ausgeführt werden, weil die Myelitis acuta hier besonders häufig vorkommt (§ 477). Diese Krankheit führt hier meist zur Bildung von Corticalsequestern (vgl. § 92, allg. Thl.), welche der hinteren Fläche des Femur angehören. Die Fisteln liegen in der Regel am Innenrand des M. vastus int. oder am Aussenrand des M. vastus ext., also zu beiden Seiten des M. extensor quadriceps. Im ersteren Fall, wenn

die Fisteln nur innen liegen, kann man schon bei der Dilatation des Fistelgangs im Beginn der Sequestrotomie (§ 286, allg. Thl.) auf die Schwierigkeit stossen, dass in der Tiefe des Fistelgangs die Art. und Ven. femoralis, nahe der Stelle, wo sie durch die Sehne des M. adductor longus nach hinten treten, dem Fistelgang sehr nahe liegen. Dann muss man der stumpfen Dilatation in der Tiefe (mit Elevatorium, Kornzange oder mit der Bigelow'schen Zange, vgl. § 277, Schluss, allg. Thl.) den Vorzug geben, um die Verletzung der grossen Gefässe zu vermeiden. Eine andere Gefahr für die Ausführung der Sequestrotomie liegt in der Nähe des Kniegelenks, dessen Kapsel nicht verletzt werden darf. Oft ist auch die Sequestrotomie am unteren Ende des Femur schon allein dadurch sehr schwierig, dass die Sequester sehr tief liegen und von dicken Sequesterladen umgeben sind. Die letztere Schwierigkeit wird dadurch vermieden, dass man die Ausführung der Sequestrotomie nicht zu lange aufschiebt. Die frühe Entfernung dieser Sequester ist auch dadurch geboten, dass jederzeit, so lange die Sequester in der Nähe der Kniegelenkkapsel liegen, eine Vereiterung des Kniegelenks erfolgen kann (§ 477). Im übrigen wird die Sequestrotomie nach den allgemeinen Regeln des § 286, allg. Thl., ausgeführt.

§ 495. Die Exarticulatio genu. Amputatio femoris transcondylica. Die Amputation am Knie nach Gritti.

Die Exarticulatio genu, nach Bardeleben schon von Fabricius Hildanus (1600) erwähnt, wurde früher vielfach von Brasdor, Baudens, Roux und anderen Chirurgen empfohlen und ausgeführt; sie kann ihre Indication nur in Verletzungen und Erkrankungen des Unterschenkels finden, z. B. bei Zertrümmerung des Unterschenkels, bei schweren Verletzungen des Unterschenkels mit ungünstigem Verlauf (§ 499), bei bösartigen Geschwülsten im Gebiet des Unterschenkels (§§ 519 u. 520) u. s. w. Die schweren Krankheiten des Knies selbst lassen die Exarticulatio genu nicht zu, weil bei diesen Krankheiten eine gesunde Hautdecke für den Stumpf nicht gewonnen werden kann. Die Breite der Condylen des Femur erfordert nun eine grosse Fläche von Weichtheilen für die Bedeckung des Exarticulationsstumpfs. Man soll deshalb nach Baudens drei Querfinger breit unterhalb des Gelenkrandes der Tibia die Haut circulär durchschneiden, den Hautcylinder nach oben abpräpariren und dann die Gelenkbänder trennen, um die Exarticulation zu vollenden. Technische Schwierigkeiten bietet die Operation nicht dar; doch ist sie schon seit langer Zeit nur in sehr vereinzelten Fällen ausgeführt worden, weil die Sterblichkeit sich früher als sehr hoch ergab. Die ganze Synovialhöhle bleibt, wenn auch breit eröffnet, an dem Stumpf zurück; insbesondere kommt es leicht zu Eiterungen in dem oberen Recessus der Kapsel, dem sogenannten Schleimbeutel des M. quadriceps, und von hier aus verbreitet sich die Eiterung zwischen die Muskeln des Oberschenkels. Das moderne aseptische System gestattet wohl, auf die Exarticulatio genu, welche in der That eine Zeit lang aus der Reihe der üblichen Operationen gestrichen war, zurück zu greifen; aber mindestens müsste durch eine Incision am oberen Ende des Schleimbeutels des M. quadriceps eine sorgfältige Drainirung ausgeführt werden. Noch zweckmässiger würde die Exstirpation der Kapsel in toto sein, wobei man den Hautcylinder durch einen vorderen Längsschnitt in eine Manschette umwandeln könnte, um die ganze Synovialis zu erreichen und heraus zu präpariren.

Indem man nach Heine und Lücke die Condylen des Femur durch einen queren Sägeschnitt abträgt, erhält der Knochenstumpf eine geringere Ausdehnung und kann nun auch leichter mit einem vorderen Lappen (ähnlich wie bei Gritti's Amputation, s. unten) bedeckt werden; doch verliert man nun die Vortheile,

welche jeder Exarticulation zukommen (§ 323, allg. Thl.), wie z. B. den Abschluss der Markhöhle durch den Gelenkknorpel. Uebrigens ist die *Amputatio transcondylica* in neuerer Zeit mehrfach (zuerst von Carden) ausgeführt worden, und zwar mit befriedigendem Erfolg. Der Schleimbeutel des M. quadriceps verdient auch bei dieser Operation volle Beachtung und muss entweder drainirt oder exstirpirt werden. Die Stumpfbildung ist nicht ganz so günstig, wie die nach Amputatio femoris (§ 496), weil eine immer noch relativ breite Knochenfläche nur eine Decke von Haut und Fascie erhalten kann; dafür hat aber der Stumpf nach der Amputatio transcondylica den Vorzug, länger zu sein, als der Stumpf nach Amputatio femoris oberhalb der Condylen.

Die Operation Gritti's ist die kunstvollste Art aller Amputationen dieser Gegend; sie ist der vortrefflichen Methode Pirogoff's zur Amputation des Fusses (§ 546) nachgebildet, aber in ihrem Werthe doch der Operation Pirogoff's nicht entfernt gleich zu stellen. Nicht um die Operation für die Ausführung am Lebenden zu empfehlen, sondern deshalb, weil sie eine gute Uebung im Operationscursus an der Leiche ist, soll hier die Methode kurz beschrieben werden.

Man bildet einen grossen vorderen Lappen, dessen breite Basis oberhalb der Epicondylen so liegen soll, dass das Femur gerade oberhalb der anschwellenden Condylen, also am untersten Punkte des Schaftes, frei gelegt wird. Die Spitze des langen Lappens fällt auf die Spina tibiae, so dass der Lappen fast dieselbe Form erhält, wie bei der Resection (vgl. Fig. 311, § 490); nur reicht die Basis höher hinauf, als bei der Resection. Uebrigens wird der Lappen, wie bei der Resectio genu, einschliesslich der Patella abgelöst und nach oben geschlagen. Dann bildet man einen zweiten hinteren Lappen, dessen Begrenzungsschnitte spitzwinklig auf die Begrenzungslinie des vorderen Lappens treffen; das untere Ende des hinteren Lappens erstreckt sich bis zum unteren Rande der Kniekehle. Nach Gritti's eigener Angabe müsste man nun erst das Kniegelenk exarticuliren, um nach der Exarticulation die Condylen des Femur abzutragen; man kann sich aber auch die Exarticulation ersparen, um sofort nach der Bildung beider Lappen an ihrer Basis das Femur ringförmig zu umschneiden und seine Durchsägung vorzunehmen. Nun fällt das Bein weg, und man hat endlich die Gelenkfläche der Patella durch einen Sägeschnitt abzutragen, welcher parallel der Fläche fällt. Für diesen Sägeschnitt trennt man die Gelenkkapsel durch einen Schnitt ab, welcher den Rand der Patella umkreist. Die Patella wird für die Dauer der Durchsägung mit einer Resectionszange (Fig. 126b § 286, allg. Thl.) fixirt, deren Zähne auf der Längsfirst der Gelenkfläche eingreifen. Nach Stillung der Blutung näht man nun die Lappenränder zusammen. Es ergiebt sich hierbei, dass der hintere Lappen wegen der starken Retractilität der Theile in der Kniekehle (an der Beugeseite des Gelenks, genau wie am Ellnbogengelenk, vgl. § 404) sich auf seine Basis zurückgezogen hat und eine fast senkrechte Fläche bildet. Bei exacter Ausführung der Operation ist die Nahtspannung gerade bedeutend genug, um die Sägefläche der Patella auf die Sägefläche des Femur angepresst zu erhalten; auch ist die Form beider Sägeflächen ungefähr gleich. Es wird hierdurch *eine Aufheilung der Patella auf die Endfläche des Femur* erzielt. Indessen kann die geringe Verlängerung des Knochenstumpfes dabei kaum in Betracht kommen. Auch kann die feste Vereinigung zwischen den Knochenflächen ausbleiben; dann wird die Tragfähigkeit und die ganze Bildung des Stumpfes schlecht. Bei guter Heilung kann man allerdings die abgerundete Form des Stumpfes und die gute Tragfähigkeit desselben rühmen. Ein Nachtheil der Operation ist das Zurückbleiben des Schleimbeutels des M. quadriceps an der Basis des vorderen Lappens; eine Drainirung desselben, wie bei Exarticulatio genu und bei Amputatio transcondylica, dürfte nicht unterlassen werden. Uebrigens ist die ganze Methode etwas ge-

künstelt, und die kleinen Vortheile, welche die Methode gewährt, stehen nicht mit den Schwierigkeiten der Ausführung in recht entsprechendem Verhältniss. Deshalb kommt die Operation Gritti's am Lebenden selten zur Ausführung.

§ 496. Die Amputatio femoris an der Grenze zwischen mittlerem und unterem Dritttheil des Oberschenkels. Die hohe Oberschenkelamputation.

Man kann bei allen Indicationen, welche die Ausführung der im vorigen § erörterten Methoden (Exarticulatio genu, Amputatio transcondylica und Gritti's Amputation) erfordern und gestatten, auch die Amputation des Oberschenkels an der Grenze zwischen dem mittleren und oberen Dritttheil ausführen, ohne dass der Kranke hierdurch wesentlich geschädigt wird. Der Stumpf wird freilich um mehrere Centimeter kürzer; dafür tauscht man aber den Vortheil einer besseren Stumpfdecke, einer kleineren Sägefläche, auch einer einfacheren Blutstillung ein, indem die durchschnittenen Aeste des Rete articulare nicht unterbunden zu werden brauchen. Für die Anlegung der prothetischen Vorrichtungen ist nun der etwas kürzere Stumpf nach Amputatio femoris gar kein Nachtheil, so dass es in der That für den Kranken gleichgültig ist, ob an ihm statt der Operationen im Gebiet des Kniegelenks die Amputation oberhalb des Gelenks ausgeführt wird. Die Entfernung der ganzen Gelenkkapsel ist für die Eventualität einer Eiterung noch dazu von besonderem Vortheil. Endlich ist die Amputatio femoris auch noch bei den Erkrankungen des Kniegelenks selbst, z. B. bei den schwersten Verletzungen und Entzündungen desselben (vgl. § 474 und § 479), so ausführbar, dass die Operation in relativ gesunden Weichtheilen ausgeführt wird, während in diesen zahlreichen und wichtigen Fällen die concurrirenden Operationen im Gebiet des Kniegelenks nur unter Benutzung von entzündeten Weichtheilen zur Stumpfdecke ausgeführt werden können. Nun ist zwar diese Benutzung nicht auszuschliessen (§ 322, Schluss, allg. Thl.), aber die Trennung in gesunden Geweben ist doch immer das prognostisch bessere Verfahren. Die Sterblichkeit der Amputatio femoris betrug im amerikanischen Kriege 64 %; die bezüglichen Verhältnisse des deutsch-französischen Krieges wurden schon § 474 erwähnt. Mit Einführung des aseptischen Systems ist die Sterblichkeit auch nach dieser Operation bedeutend gesunken.

Für die Amputatio femoris an der Grenze zwischen dem unteren und mittleren Dritttheil des Oberschenkels kann die Methode des Ovalairschnittes empfohlen werden. Ich schildere die Methode zuerst so, wie sie v. Langenbeck früher ausführte; ich habe sie von ihm erlernt und benutzte dieselbe fast für alle Oberschenkelamputationen, welche ich ausgeführt habe. Ihre Ergebnisse waren in meiner Praxis sehr befriedigend, während v. Langenbeck selbst die Methode in der letzten Zeit seltener ausführte.

Bei der Ausführung der Operation am rechten Bein steht der Operateur an der Aussenseite des Oberschenkels, bei der Ausführung am linken Bein zwischen den beiden auseinander gespreitzten Oberschenkeln. Die A. femoralis wird unterhalb des Poupart'schen Bandes durch den Fingerdruck eines Assistenten oder in der Mitte des Oberschenkels durch ein Tourniquet geschlossen (vgl. Fig. 132 § 298 und Fig. 134 § 299, allg. Thl.). Vor dem Schluss der Arterie hebt man das Bein einige Minuten lang mit der Fussspitze in die Höhe, so dass das venöse Blut nach dem Rumpf hin abströmt.

Der Operateur fasst nun mit der linken Hand oberhalb der beabsichtigten Trennungslinie den Schenkel fest in die linke Hand und führt den ersten Schnitt zur Bildung des Ovals auf der ihm zugekehrten Seite (bei dem rechten Bein auf

der äusseren, bei dem linken Bein an der inneren Seite). Die Spitze des kräftigen Amputationsmessers wird in der Mittellinie an der Vorderfläche des Oberschenkels eingesetzt, die Klinge soll schräg stehen, so dass die Rückfläche der Klinge sich mehr an die Mittellinie des Schenkels nähert, als die Schneide. Man zieht nun in der Linie a der Fig. 314 das Messer bis auf den Knochen durch, indem man durch starken Druck die Kraft des Schnittes thunlichst vermehrt. Nun führt man das Messer an der unteren Fläche des Oberschenkels herum zu der Seitenfläche, welche von dem Operateur abgekehrt liegt (am rechten Oberschenkel zur inneren, am linken Oberschenkel zur äusseren Seite), setzt wieder bei schräger Messerstellung die Schneide an den Anfangspunkt des ersten Schnittes ein und führt den zweiten Schnitt ebenso kräftig als den ersten in der Linie a' der Fig. 314, zieht aber nun auch das Messer an der hinteren Fläche durch, um das Oval zu vollenden. Mithin fällt die Spitze des Ovals auf die vordere Fläche des Schenkels, die Basis auf die hintere Fläche; auch liegt die Spitze um mehrere

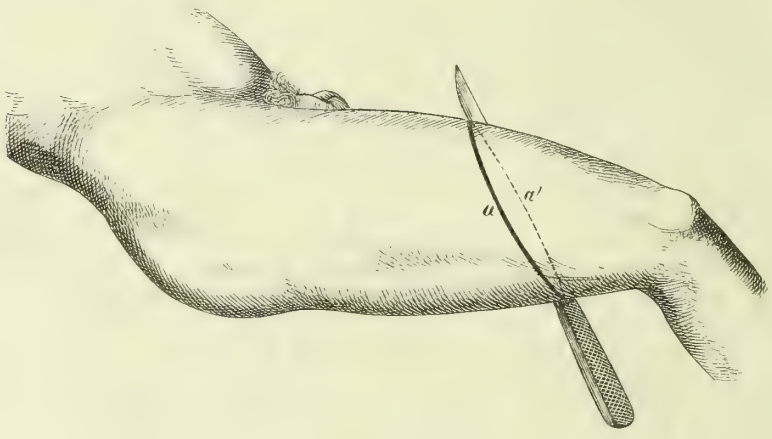

Fig. 314.
Ovalairschnitt zur Amputatio femoris.

Centimeter (bei kräftig entwickelter Musculatur mindestens 7 Ctm.) höher oben, als die Basis. Wenn die beiden Schnitte nicht schon alle Muskeln bis auf den Knochen trennten, so muss diese Trennung durch ein oder zwei Schnitte nachgeholt werden. Nun greift man zu einem kleinen Resectionsmesser und durchschneidet unterhalb der Spitze des Ovals die Muskeln, welche dicht am Knochen liegen und auf der Vorderfläche desselben sich inseriren, nämlich die beiden M. M. vasti und der M. cruralis; dieser Schnitt trennt auch das Periost und so gewinnt man einen kleinen, aus Muskel und Periost bestehenden Lappen, welchen man mit dem Elevatorium (Fig. 124 § 283, allg. Thl.) von dem Knochen abstreift. Hierdurch wird der Knochen an der Spitze des Ovals ganz frei von Weichtheilen, so dass man nun an der Spitze des Ovals, besser noch etwas oberhalb desselben, indem man die Weichtheile mit der Hand oder einer Retractionsbinde (§ 324, allg. Thl.) stark nach oben zieht, durchsägt. Die Linea aspera an der hinteren Fläche des Femur soll nicht zuletzt durchsägt werden, weil sie der sprödeste Theil des Knochens ist und in dem Falle, dass sie zuletzt durchsägt wird, leicht eine Splitterung der Knochensubstanz an der Linea aspera eintritt (Bardeleben). Man erkennt sofort die klaffenden Lichtungen der A. femoralis

und der V. femoralis. Beide Gefässe werden zuerst unterbunden, und darf die Unterbindung der Vene (vgl. § 325, allg. Thl.) nicht unterlassen werden. Dann lüftet man den Druck auf den Stamm der A. femoralis und erkennt nun an dem Spritzen die verschiedenen Muskeläste, welche ebenfalls unterbunden werden müssen. Mit dem N. ischiadicus verläuft in der Regel eine kleine A. ischiadica, welche, isolirt von dem Nerven, unterbunden werden muss. Bei hoher Oberschenkelamputation (vgl. Schluss des §) findet man in der Nähe der A. femoralis noch den Stamm der A. profunda femoris, welcher weiter nach unten sich in seine Aeste auflöst. Nach vollendeter Blutstillung legt man zwei Drainröhren von oben nach unten, also von der Spitze des Ovals zur Basis ein; der kleine Muskelperiostlappen fällt von selbst auf die Sägefläche und deckt die Markhöhle zu (§ 324, allg. Thl.). Die Nahtvereinigung erfolgt von links nach rechts, so dass die Wundlinie die Richtung von oben nach unten erhält. Man bemerkt schon bei der Naht, dass die durchschnittenen Beugemuskeln des Unterschenkels an der hinteren Fläche des Oberschenkels (M. biceps, M. semimembranosus und M. semitendinosus) sich viel stärker zurückziehen, als die Streckmuskeln (M. quadriceps) und die Adductoren. Hierdurch gewinnt der Stumpf eine rundliche Form, welche er auch später beibehält. Die stärkere Retraction der Beugemuskeln ist davon abhängig, dass sie (abgesehen vom kurzen Kopf des M. biceps) keine Insertionen am Oberschenkel haben, während die übrigen Muskeln durch ihre breiten Insertionen am Oberschenkel vor starker Retraction geschützt werden.

Der aseptische Verband soll bis zur Schenkelbeuge reichen und durch einige Spicatouren, welche das Becken umgeben (§ 339, allg. Thl.), einen Halt nach oben bekommen. Ueber den Verband legt man an der Vorderfläche des Schenkelstumpfes zwei schmale Sandsäcke quer über, damit der Stumpf nicht durch Muskelkrämpfe gehoben werden kann; diese Muskelkrämpfe treten in den ersten Stunden nach der Operation ein, und die Operirten erkennen den Druck der Sandsäcke als wohlthätig an. Wenn die Nahtspannung gross ist oder später die Weichtheile Neigung zur Retraction zeigen, so legt man an die Seitenflächen des Stumpfes eine Heftpflasterschlinge für die Gewichtstraction an. Einige Kilo Belastung an dem Tractionsapparat, welcher im übrigen dem Apparat der Fig. 169, § 348, allg. Thl. analog ist, genügen, um die Retraction wirksam zu bekämpfen.

Die Vortheile des Ovalairschnittes für Oberschenkelamputation liegen wesentlich in der gleichmässigen Bildung der Schnittflächen und der Abrundung des Stumpfes begründet. Im übrigen sind sowohl Cirkelschnitte, als Lappenschnitte sehr wohl zulässig. Hat man wieder zwischen dem Cirkelschnitt und Lappenschnitt die freie Wahl, so ist im allgemeinen dem Lappenschnitt der Vorzug zu geben, und zwar mit *Bildung eines grossen vorderen Lappens*, welcher wie ein Vorhang über den Knochenstumpf herabfällt. Die Basis des Lappens muss etwas mehr als die Hälfte des Umfanges des Oberschenkels in der Breite umfassen. Die Muskellager nimmt man am besten in die Lappensubstanz mit auf, um eine dickere Stumpfdecke zu gewinnen. Besonderer Regeln bedarf es für diese Operationen nicht. Bildet man den Lappen mit Durchstich (vgl. § 322, allg. Thl. und bei Exarticulatio femoris § 466), so werden die Muskelschnittflächen glatter, aber die Hautränder zuweilen nicht gleichmässig. Bei Lappenbildung durch Einschneiden von aussen erhält man umgekehrt glatte Hautränder und weniger gleichmässige Wundflächen der Muskeln. Der Cirkelschnitt gewährt nur eine dünne Stumpfdecke; doch ist er schnell ausführbar. Bei sehr dünner Musculatur kann auch der Cirkelschnitt gute Ergebnisse liefern.

Je höher hinauf man die Amputatio femoris vornimmt, desto mächtiger werden die Muskelschichten und desto mehr verliert die Ovalärmethode an Werth. Die ganze Operation nähert sich bei ihrer Ausführung an der Grenze zwischen

dem oberen und mittleren Dritttheil der Exarticulatio femoris sowohl in Betreff der Methodik, wie auch in Betreff der Gefahren der Blutung an (vgl. § 466). Da nun die Exarticulation des Hüftgelenks schneller zu vollziehen ist, als die Durchsägung des Oberschenkels, *so kann man im Interesse der beschleunigten Blutstillung die Exarticulatio femoris der hohen Oberschenkelamputation vorziehen.* Der kurze Oberschenkelstumpf, welcher durch die letztere Operation erhalten wird, ist ohnehin kaum von functioneller Bedeutung.

EINUNDDREISSIGSTES CAPITEL.

Die Verletzungen und Krankheiten am Unterschenkel und am Fuss.

§ 497. Allgemeines über Verletzungen des Unterschenkels und des Fusses.

Die Verletzungen des Unterschenkels und des Fusses sind nicht so häufig, als die des Vorderarms und der Hand. Die festere Structur des Skelets, die einfacheren Functionen der unteren Extremität, der bessere Schutz der Bekleidung und noch andere Momente von geringerem Belang bedingen dieses Verhältniss. Am Unterschenkel macht sich freilich auch ein Moment im umgekehrten Sinne, zu Gunsten der Häufigkeit der Verletzungen geltend, nämlich die Einwirkung des Gewichts des fallenden Körpers am langen Hebelarm. Deshalb sind die Brüche der Unterschenkelknochen von hervorragender praktischer Bedeutung (§§ 498—502). Die Gewölbeconstruction des Fussskelets giebt demselben eine bemerkenswerthe Widerstandsfähigkeit, so dass hier die Brüche viel seltener vorkommen (§ 505). Die Luxationen an den Gelenken des Fusses sind ebenfalls selten, weil die mächtigen Bänder und die geringe Bewegungsexcursion der Gelenke dem Zustandekommen der Luxationen nicht günstig sind (§§ 503—505). Die Verletzungen der Weichtheile bieten ganz ähnliche Verhältnisse, wie die analogen Verletzungen an Vorderarm und Hand; nur sind die einwirkenden Gewalten in vielen Fällen verschieden. An Vorderarm und Hand treten die Maschinenverletzungen in den Vordergrund, und hier sind die Finger am meisten gefährdet, während es sich bei Unterschenkel und Fuss oft um die Mechanik des Ueberfahrens, der Zerquetschung durch schwere auffallende Lasten handelt und die Verletzungen der Zehen nur eine geringe Rolle spielen (§ 506). Was endlich die Combination der Verletzungen von Knochen und Weichtheilen, die complicirten Fracturen betrifft, so sind dieselben am Unterschenkel besonders häufig; es liegt dieses Verhältniss besonders in dem Umstande begründet, dass die Tibia auf ihrer ganzen Länge und die Fibula mit ihrem unteren Ende auf grosse Strecken frei unter der Haut liegen. Sie entbehren an dieser Stelle des schützenden Polsters der Muskeln, so dass directe Gewalten, wie z. B. Hufschlag, unmittelbar von der Haut aus auf die Knochensubstanz einwirken. Aber auch indirecte Gewalten, wie z. B. das Gewicht des fallenden Körpers, erzeugen leicht complicirte Fracturen am Unterschenkel, weil nach erfolgtem Bruch die spitzen Fragmente so dislocirt werden können, dass sie an die dünne Hautdecke angedrängt werden und mit ihren Zacken die Haut von innen nach aussen durchstechen. Man hat diese Fracturen auch als *Punctionsfracturen* bezeichnet. Sogar kommt es vor, dass Fracturen, welche bei ihrer Entstehung subcutan waren, erst später durch Andrängen

einer Fragmentspitze gegen die Haut und durch secundäre Durchbohrung der Haut zu complicirten Fracturen werden (§ 498).

Fremdkörper dringen ziemlich selten in den Unterschenkel und den Fuss ein. In der kriegschirurgischen Praxis handelt es sich selbstverständlich oft um Kugeln und um Fremdkörper, welche die Kugeln mit in die Tiefe rissen, z. B. Stücke der Kleidung. Die Fusssohle ist dem Eindringen spitzer Fremdkörper, wie z. B. der Glassplitter, bei dem Gehen ausgesetzt; bei dem Baden kommen solche Verletzungen nicht selten vor. Auch am Fuss können Fremdkörper, welche die Nerven der Planta pedis durch ihre Anwesenheit reizen, Trismus und Tetanus erzeugen, ähnlich wie die Fremdkörper in der Hand zu derselben Krankheit führen (§ 412).

Bei den Entzündungen, welche den Verletzungen folgen, muss man wohl beachten, dass die venöse Stauung an den herabhängenden Theilen den Heilungsvorgang, z. B. bei der Entwickelung der Granulationen auf grossen Wundflächen, erheblich stören kann; die weite Entfernung der verletzten Theile vom Herzen unterstützt die Schwierigkeit der Gefässneubildung. Nun kann man diese Schwierigkeit dadurch beseitigen, dass man die horizontale Lage des Verletzten anordnet, und dass man den Fuss hoch lagert. Es muss hierbei der Fuss höher liegen als der Unterschenkel, und dieser wieder höher als der Oberschenkel. *Demnach ist die passendste Lagerung für alle Verletzungen und Entzündungen im Gebiet des Unterschenkels und des Fusses folgende: leichte Beugung im Hüftgelenk, Streckung im Kniegelenk und Hochlagerung des Fusses auf Kissen. Durch Suspension* (vg. Fig. 165, § 345, allg. Thl.) *kann dieselbe Wirkung, die Vermeidung der venösen Stauung, erzielt werden.* Es ist ziemlich gleichgültig, ob man die Lagerung auf Kissen oder die Suspension anwendet; das erstere Verfahren ist kunstloser und bequemer, doch kann auch die Suspension sehr zweckmässig sein.

Die Erfrierung kommt besonders in ihren schwereren Graden häufig am Fuss und Unterschenkel vor. *Bei ihrer Behandlung muss der hohe Werth der Suspension oder der Hochlagerung zur Beseitigung der venösen Stauung besonders hervorgehoben werden* (Bergmann). Im übrigen kann in Betreff der Erfrierung auf §§ 54, 56, 63, allg. Thl. verwiesen werden. Bei den Indicationen zur Amputation wurde die Erfrierung, und zwar in ihren höheren Graden, der Frostgangraen, schon erwähnt (§ 320, allg. Thl.). Auch ist in dieser Beziehung § 510 zu vergleichen.

Bei der Behandlung aller Verletzungen im Gebiet des Unterschenkels und des Fusses verdient die spätere Function eine besondere Berücksichtigung. Da diese Function in der Unterstützung des Rumpfgewichts bei dem Gehen wesentlich beruht, so muss immer für eine *rechtwinklige Stellung des Fusses zum Unterschenkel* gesorgt werden, damit die Planta pedis als Stützfläche dienen kann; *auch muss es thunlichst vermieden werden, dass grosse Narben auf der Planta pedis entstehen*, weil diese durch den Druck leicht empfindlich werden und durch die Reibung der Fussbekleidung auch zum geschwürigen Zerfall (§ 19, allg. Thl.) gelangen. Um diese Narben zu vermeiden, verzichten wir oft auf die conservative Behandlung bei schweren Verletzungen des Fusses, obgleich diese Art der Behandlung an sich nicht unmöglich ist und zur Heilung führen könnte. Wir bemühen uns, durch kunstvolle Amputationen, wobei wir die Narbe immer auf die Rückenfläche des Fusses legen (§§ 544, 549), einen tragfähigen Stumpf zu erzielen, welcher für den Geheilten mehr werth ist, als ein narbig verkrüppelter Fuss. An der Hand handeln wir im Interesse ihrer Function viel strenger nach den Principien der conservativen Chirurgie, als dieses an dem Fuss zulässig ist (vgl. § 412 u. f.).

§ 498. Die Fracturen der Unterschenkelknochen.

Die Fracturen der Unterschenkelknochen betragen nach der Statistik von Gurlt 16,5% aller Fracturen; sie gehören demnach (nächst den Fracturen der Vorderarmknochen § 405) zu den häufigsten Verletzungen.

Indem wir zunächst hier die Fracturen der Malleolen ausschliessen, weil dieselben in den engsten Beziehungen zu den Verletzungen des Talocruralgelenks stehen (vgl. §§ 500—504), ist für die übrigen Unterschenkelfracturen hervorzuheben, dass *die Fractur der Tibia an der Grenze zwischen dem mittleren und dem unteren Dritttheil die typische Form der Fractur darstellt*, auf die wir hier in erster Linie Rücksicht nehmen müssen. Durch die Statistik Malgaigne's ist festgestellt worden, dass nicht nur fast alle Fracturen durch indirecte Gewalt, sondern auch Fracturen durch directe Gewalt (durch Ueberfahren u. s. w.) an dieser Stelle besonders häufig vorkommen. Offenbar liegt an der erwähnten Stelle, wo die sehr dicken Corticallamellen des mittleren Dritttheils in die dünneren Lamellen des unteren Dritttheils der Tibia übergehen, der brechbarste Theil dieses Knochens. Die physiologische Krümmung des Knochens, welche gerade an dieser Stelle am deutlichsten ist und ihre Convexität nach aussen richtet, mag zu dieser erhöhten Brechbarkeit beitragen.

Eigenthümlich typisch ist der Verlauf der Trennungslinie, wenn an dieser Stelle eine Fractur erfolgt. Fast regelmässig verläuft diese Linie in schräger Richtung *von oben und vorn nach unten und hinten*. Hierdurch entsteht die eigenthümliche Form der Fragmente, welche man mit einem *Flötenschnabel* verglichen hat; man hat sogar demgemäss diese Fracturen als *Flötenschnabelfracturen* bezeichnet. Das kantig zugeschärfte obere Ende des unteren Fragments steht dabei unter der Haut an der Vorderfläche des Unterschenkels, während das ähnlich geformte untere Ende des oberen Fragments durch die Wadenmusculatur verdeckt wird. Wir erkennen demnach durch Betastung das erstere Flötenschnabelende, welches auch bei complicirten Fracturen oft durch die Hautwunde nach aussen tritt und dann sichtbar wird. Auf die Möglichkeit, dass ein solches Fragment noch nachträglich durch die Haut hindurchbohrt, wurde schon im vorigen § hingewiesen. Das Emporsteigen des Fragments gegen die Hautdecke wird wesentlich dadurch begünstigt, dass bei horizontaler Lagerung des verletzten Beins der Fuss Neigung hat, nach unten gegen die Bettebene herabzusinken, und hierdurch gerade das Fragment mit seiner Kante gegen die Haut angedrängt wird. So entsteht durch das Gewicht des Fusses eine winklige Knickung an der Bruchstelle, eine Dislocatio ad axin, bei welcher der Scheitel des Knickungswinkels nach vorn sieht. Die schräge Richtung der Fracturlinie begünstigt aber ferner eine Dislocatio ad latus und ad longitudinem, indem der Fuss mit dem unteren Fragment auf der schiefen Ebene des unteren Fragments nach oben rückt. Die Contractionen der mächtigen Wadenmuskeln begünstigen diese Art der Dislocation. Beide Arten der Dislocation bedingen eine *Verkürzung des Unterschenkels*, deren Fortbestand während und nach der Heilung ein dauerndes Hinken zur Folge haben kann.

Die Fibula würde, wenn sie unverletzt bleibt, diese Verschiebungen ziemlich sicher verhüten und verhütet sie in der That in den wenigen Fällen, in welchen die Tibia allein bricht. In den meisten Fällen bricht aber die dünne Fibula, welche den brechenden Gewalten keinen Widerstand leisten kann, gleichzeitig mit der Tibia und ungefähr in gleicher Höhe mit derselben. Nur kommt nicht ganz selten auch der eigenthümliche Fall zur Beobachtung, dass die Bruchlinie der Tibia an gewöhnlicher Stelle, d. h. an der Grenze zwischen dem mittleren und unteren Dritttheil oder noch etwas tiefer liegt, dagegen die Bruchlinie der Fibula

ungefähr der Mitte ihrer Länge entspricht, und demnach um mehrere Centimeter höher liegt; als die Bruchlinie der Tibia. Für die meisten Fälle dieser Art darf man annehmen, dass die brechende Gewalt nur die Tibia allein brach, dass dann aber der Verletzte bei dem ersten Versuch, sich auf das verletzte Bein zu stützen, durch sein Körpergewicht den dünnen Stab der Fibula in seiner Mitte entzwei brach.

Die Erkenntniss der Tibia- und Unterschenkelbrüche stösst auf keine Schwierigkeiten. Nur die Infractionen am unteren Ende bei Kindern und die Fracturen mit Einkeilung, welche ebenfalls am unteren Ende vorkommen, können die Diagnose dadurch erschweren, dass die Crepitation und die abnorme Mobilität fehlen; dann entscheiden die übrigen Erscheinungen (vgl. §§ 76—79, allg. Thl.). Sehr oft kann man mit den Fingern den Flötenschnabelrand des unteren Fragments unter der Haut fühlen. Die Blutergüsse sind entsprechend der Breite des gebrochenen Knochens gewöhnlich sehr beträchtlich.

In Betreff der Erscheinungen und Gefahren der complicirten Brüche, sowie der Schussfracturen kann auf die allgemeinen Bemerkungen des § 84, allg. Thl. verwiesen werden. Die Sterblichkeit der complicirten Fracturen der Unterschenkelknochen in der Friedenspraxis wurde für die Zeit vor Einführung des aseptischen Systems von Volkmann auf 38,5%, für die Schussfracturen im Kriege von Billroth auf 23,6% berechnet; sie ist jetzt fast auf Null gesunken. Bei den Schussfracturen und bei analogen Verletzungen muss man sich daran erinnern, dass durch den spröden Knochen weithin Längsfissuren verlaufen und bis in das nächste Gelenk sich erstrecken können. So kann bei Schussfracturen der oberen Hälfte der Tibia, auch wenn sie weit entfernt von dem Kniegelenk liegen, doch schliesslich noch durch langsame Fortpflanzung der Entzündung in einer Längsfissur eine Vereiterung des Kniegelenks entstehen. Umgekehrt ist bei Schussfracturen der unteren Hälfte der Tibia das Talocruralgelenk gefährdet. Hier ist es besonders auffällig, dass Schüsse, welche ziemlich nahe der unteren Gelenkfläche der Tibia ihr weiches Gelenkende in Form eines Lochschusses durchbohren, das Gelenk unverletzt lassen, während Schüsse, welche etwas weiter vom Gelenke entfernt die starren Corticallamellen zu einer Splitterfractur zertrümmern, durch Fissuren häufiger bis in das Talocruralgelenk einwirken (vgl. hierüber auch § 502).

Isolirte Fracturen der Fibula kommen mit Ausnahme der weiterhin zu beschreibenden Fracturen des Malleolus ext. (§ 500 und § 502) sehr selten vor. Nach oben ist die Fibula durch Muskelpolster besser geschützt, als z. B. die Ulna (§ 407), so dass directe Gewalten nicht so leicht zu einer Fractur führen. Erst das Köpfchen der Fibula liegt wieder frei unter der Haut und ist der Einwirkung directer Gewalten mehr zugängig. Besondere Bedeutung kommt den isolirten Fracturen der Fibula nicht zu.

§ 499. Zur Behandlung der Fracturen des Unterschenkels.

Wenn auch die Behandlung der Fracturen des Unterschenkels von den allgemeinen Grundsätzen (§§ 85—89 und §§ 283—284, allg. Thl.) nicht abweicht, so sind doch einige ergänzende Bemerkungen zu dem Inhalt der citirten §§ nicht überflüssig.

Die Reposition der dislocirten Fragmente ist nicht schwer zu erzielen; man kann mit beiden Händen die beiden Fragmente umfassen und zurecht rücken. Auch ein Zug am Fuss in der Längsaxe des Unterschenkels kann zweckdienlich sein. Die Widerstände der mächtigen Wadenmuskeln erfordern in vielen Fällen die Anwendung der Narkose für die Reposition und für die Anlegung des Gypsverbandes. Gerade bei Neigung der Fragmente zur Dislocation, besonders bei

der im vorigen § erwähnten Neigung des unteren Fragments zum Emporsteigen gegen die bedeckende Haut an der Vorderfläche des Unterschenkels, ist der festen Einschliessung durch den Gypsverband der Vorzug vor andern Verbänden zu geben. *Der Gypsverband soll bei Fractur der Unterschenkelknochen nach unten bis zu den Zehen, nach oben mindestens bis zur Spina tibiae, dicht unter dem Kniegelenk, am besten bis oberhalb des Kniegelenks gehen.* In leichteren Fällen darf man sich wohl von der Regel, die beiden nächsten Gelenke in den Gypsverband aufzunehmen (§ 86, allg. Thl.), dispensiren; denn das Kniegelenk kommt bei Rückenlage des Kranken von selbst in gestreckte Stellung. In schwereren Fällen und auch besonders dann, wenn die Fractur höher oben liegt, sollte nicht versäumt werden, das Kniegelenk bei gestreckter Stellung desselben mit in den Verband aufzunehmen. Der Assistent, welcher das Bein während des Anlegens des Verbandes hält, soll die in § 440 bestimmten Regeln auch für die Unterschenkelbrüche beachten, insbesondere die Visirlinie (grosse Zehe, Innenrand der Patella und Spina ant. sup. oss. ilei) richtig einhalten, damit keine rotatorische Dislocation an den Fragmenten eintrete.

Besondere Vorsicht erfordert die Anlegung des Gypsverbandes in Betreff der Möglichkeit eines *Decubitus an der Ferse.* Derselbe tritt am leichtesten ein, wenn man die Ferse von dem Verbande frei lässt und dann den Kranken so lagert, dass die Ferse den Stützpunkt für die Extremität bildet; etwaige Fieberzustände unterstützen die Neigung zum Decubitus (§ 175, allg. Thl.). Ich ziehe es vor, die Ferse mit Watte zu polstern und in den Verband einzuschliessen, obgleich die Hand des haltenden Assistenten dann für kurze Zeit die Ferse frei lassen muss. Der Verband sorgt dann schon dafür, dass der Druck des auf der hinteren Fläche des Unterschenkels ruhenden Beins auf eine breitere Fläche sich vertheilt. Wenn man nach alter Sitte das Bein nur in eine Beinlade lagert, so muss ein Polster in der unteren Gegend der Achillessehne untergelegt werden, damit die Wölbung der Ferse frei in der Luft liegt. Auch elastische Ringkissen sind dazu empfohlen worden, um die Wölbung der Ferse im Mittelpunkt des Ringkissens hohl zu lagern. Beachtenswerth bleibt aber die Aufgabe, durch das eine oder andere Mittel den Verletzten vor den Schmerzen des Drucks auf die Fersenwölbung und vor der Gefahr des Decubitus zu bewahren. Was die Polsterung mit Watte unter dem Gypsverband betrifft, so sind ausser der Fersenwölbung auch noch die Hervorragung der Malleolen, ferner die Crista tibiae, endlich oben am Kniegelenk die Spina tibiae, das Capitulum fibulae, die Patella und die Epicondylen des Femur durch Wattelager vor dem Druck des Verbandes zu beschützen.

Die alten Methoden der Behandlung der Unterschenkelbrüche mit den Beinladen, dem Planum inclinatum, den Schweben u. s. w. wurden schon in § 345 und § 348, allg. Thl. beschrieben und durch Zeichnungen illustrirt. Ihr Werth ist um so geringer, je weniger genau der Verband um die Oberfläche der Extremität sich anschliesst. Die Suspension, besonders die Suspension unter Benutzung der vorderen Schiene von Smith (Fig. 165, § 345, allg. Thl.), ist auch in der neueren Zeit noch vielfach benutzt worden, besonders dann, wenn offene Wunden (Schusscanäle u. s. w.) an der hinteren Fläche des Unterschenkels liegen. In der That gewährt hier das Verfahren der Suspension mit vorderer Schiene den Vortheil, dass die Wunden nicht gedrückt werden; aber gut gepolsterte aseptische Verbände, welche ohnehin schon durch den aseptischen Verlauf für Schmerzlosigkeit der Wunden sorgen, thun in Vereinigung mit dem Gypsverband noch bessere Dienste, als das Schweben, welches mit allerlei Unbequemlichkeiten verbunden ist.

Für das Aufsteigen des Flötenschnabelendes gegen die Haut an der Vorder-

fläche des Unterschenkels, welches in den §§ 497 u. 498 schon erwähnt wurde, hat Malgaigne eine eigene Schraubenvorrichtung empfohlen, deren Construction und mechanische Wirkung aus Fig. 315 erhellt. Die Schraube (S) wird mit einem stachelförmigen Ende auf das emporsteigende Bruchstück aufgesetzt und hält dasselbe durch den Druck des Stachels (s) nieder. Uytterhoven hat die Schraube Malgaigne's in einem Bügel seines Guttaperchaverbands (Fig. 315) befestigt. Das Verfahren ist dadurch, dass eine kleine Hautöffnung durch den Stachel entsteht und hierdurch die Fractur zu einer complicirten wird, nicht ohne Bedenken; dasselbe ist aber auch überflüssig, wenn man in der Narkose eine sorgfältige Reposition der Fragmente ausführt und die corrigirte Lage durch einen zweckmässig angelegten und eng schliessenden Gypsverband erhält. Nur in dem Nothfall, dass auch hierdurch das Emporsteigen des Fragments nicht verhütet wird, könnte man auf die Malgaigne'sche Schraube zurückgreifen.

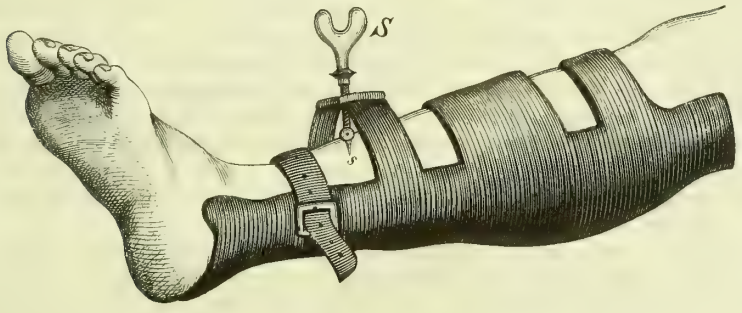

Fig. 315.
Malgaigne's Schraube zur Depression des aufsteigenden Fragments bei Tibiafractur; Modification von Uytterhoven.

Die Behandlung der complicirten Unterschenkelbrüche, deren relative Häufigkeit schon § 497 hervorgehoben wurde, wird durch dieselben Verhältnisse erleichtert, welche gerade diese Häufigkeit bedingen, nämlich durch die freie Lage der Tibia unter der Haut. Die Splitterextractionen und das Abkneifen vorstehender Kanten, wenn solche Eingriffe nothwendig erscheinen, können bei der oberflächlichen Lage der Tibia sehr leicht und unter genauester Abstreifung des Periosts ausgeführt werden. Ueber die Indication zu solchen Eingriffen und über die sonstige Behandlung der complicirten Fractur sind die Regeln des § 87 und des § 283, allg. Thl. zu vergleichen. Die *Verletzungen der Hauptarterien des Unterschenkels, der A. tibialis ant. und der A. tibialis post.* sind bei complicirter Fractur deshalb nicht selten, weil beide Arterien nahe dem Ligam. interosseum liegen und von den Kanten und Spitzen der abgesprengten Splitter leicht getroffen werden. Man soll nicht etwa in der Verletzung einer dieser beiden Arterien bei gleichzeitiger Splitterfractur eine Indication zur Amputation erkennen wollen; vielmehr soll man durch Erweiterung der Wunden die verletzte Arterie aufsuchen (vgl. §§ 507 und 508) und ober- und unterhalb der verletzten Stelle unterbinden. Erst wenn beide Arterien verletzt sind, kann es fraglich sein, ob Gangraen des Fusses droht, und ob die primäre Amputation an die Stelle der conservativen Behandlung treten soll. Ausgedehnte Zertrümmerungen der Weichtheile geben auch ohne Verletzung der Arterien bei Splitterbrüchen die Indication zur Amputatio cruris oberhalb der verletzten Stelle. Auch die Verletzung der Nervenstämme verdient bei der Frage, ob amputirt werden soll, Berücksichtigung. Vgl. übrigens in Betreff der Amputatio cruris § 549.

Die Bildung einer *Pseudarthrose* (vgl. über die Ursachen § 83, allg. Thl.) ist an den Unterschenkelknochen nicht sehr häufig. In Betreff ihrer Behandlung bleibt den allgemeinen Bemerkungen des § 284, allg. Thl., nichts hinzuzufügen; alle Operationen der Pseudarthrose, besonders auch die Einpflanzung der Elfenbeinstifte nach Dieffenbach, sind bei der freien Lage der Tibia unter der Haut leicht ausführbar.

§ 500. Die Fracturen der Malleolen. Fractur der Malleolen durch forcirte Pronation des Fusses.

Wenn bei dem Fall des Körpers, z. B. bei dem Straucheln des Fusses, das ganze Körpergewicht bewegend auf den Fuss einwirkt, so ist es keineswegs das Talocruralgelenk, welches zuerst und unmittelbar betroffen wird; sondern wie die Muskeln, so wirkt gewöhnlich auch der fallende Rumpf nur dann auf dieses Gelenk ein, wenn die Bewegung in den übrigen Gelenken des Fusses erschöpft ist. Trotzdem betreffen die meisten Verletzungen durch Fall den Mechanismus des Talocruralgelenks, zum Theil deshalb, weil die Bewegung der vorderen Gelenke an sich gering, und ihre Festigkeit durch starke Bandmassen geschützt ist, zum Theil deshalb, weil das einzige, ebenfalls noch ziemlich bewegliche Gelenk, das Talotarsalgelenk, besondere Schutzmittel gegen jede traumatische Störung besitzt, welche noch in § 504 Erwähnung finden werden. Dann freilich wirkt auch die Gewalt besonders kräftig durch den längeren Hebelarm des fallenden Rumpfes am Talocruralgelenk ein.

Die Bewegungen, welche den Mechanismus des Talocruralgelenks stören und in der Folge Gelenkverletzungen hervorrufen, sind zuweilen solche, welche normal bis zu einem gewissen Umfang in dem Gelenk ausgeführt werden, d. h. Plantarflexion und Dorsalflexion. Sie werden nur in ihren gewaltsamen Extremen störend, und müssen dann entweder zu einer Distorsion im engeren Sinne (§ 98, allg. Thl.) oder zu einer Luxation führen. Ueber Luxationen des Talocruralgelenks vgl. § 503. Am häufigsten sind es aber anormale Bewegungen, welche normal gar nicht oder nur als unbedeutende Wackelbewegungen zu Stande kommen können. Das Gewicht des fallenden Körpers drängt diese Bewegungen dem Talocruralgelenk gewaltsam auf und zerstört sofort die Einrichtungen des Gelenks, welche diese Bewegungen vergeblich zu verhindern streben.

Ohne leugnen zu wollen, dass die mannigfaltigsten Gewalten in den verschiedensten Richtungen gelegentlich auf das Talocruralgelenk einwirken können, halte ich es doch für zweckmässig, von zwei einfachen Typen der verletzenden Gewalt auszugehen. Einem von beiden schliessen sich fast alle Verletzungen, welche die Praxis beobachtet, nur die eine mehr, die andere weniger scharf an. Diese Typen, deren Betrachtung die auf diesem Gebiet noch herrschende Verwirrung der Bezeichnungen und Anschauungen vollständig zu beseitigen vermag, reduciren sich auf das Umschlagen (Umkippen) des ganzen Körpers entweder nach aussen oder nach innen, während der Fuss bis zu der Talotarsalgelenkverbindung hin als feststehend, etwa in einem Loch des Bodens festgehalten, angenommen wird.

Der erste Fall wäre *das Umschlagen des Körpers nach aussen.* Sein Gewicht giebt dem Talotarsalgelenk eine bestimmte, in diesem Gelenk mögliche Bewegung, deren genauere Modalitäten wir noch kennen lernen müssen, die *Bewegung der Pronation*, bei welcher der äussere Fussrand erhoben, der innere gesenkt wird. Sobald die Bewegung des Talus in diesem Gelenk durch die normale Hemmung sistirt wird und die Hemmung gegen das Körpergewicht Stand hält, versucht nun das letztere, die Unterschenkelknochen um die Talusrolle von

innen nach aussen zu drehen. Hierbei wird der untere Rand des Malleolus int. nach unten gezogen, die untere Spitze des Malleolus ext. dagegen nach oben gedrückt. Die Wirkungen sind sehr einfacher Art. Am Malleolus int. kommt es darauf an, ob das Ligam. deltoides oder die Knochensubstanz, an welcher es sich inserirt, besseren Widerstand leistet. In vielen Fällen ist der Widerstand des ersteren von Erfolg gekrönt; der Malleolus int. wird von dem stark gespannten Bande an seiner Vereinigungsstelle mit dem Körper der Tibia abgerissen (ii Fig. 316), während er an derselben Stelle gleichzeitig auch noch von dem scharfen Rand des Talus halb abgequetscht wird. Nach den Versuchen, welche Hönigschmied an Leichen anstellte, erfolgte der Riss des Bandes ungefähr ebenso häufig, als der Abriss des Malleolus. Dagegen wird die Spitze des Malleolus ext. auf die Aussenfläche des Talus gedrückt und mit nach aussen gerichteter Concavität unter dem Körpergewicht zusammengebogen; der schwanke Knochen bricht dann oberhalb der starken Bänder, welche ihn an die Tibia befestigen, der Ligam. talo-fibular. ant. und post., zusammen. Die letztere Fractur liegt dann 4—6 Ctm. oberhalb der Spitze des Malleolus ext. und müsste deshalb nicht mehr als Fractur des Malleolus ext., sondern als Fractur des Fibulaschaftes bezeichnet werden (e e Fig. 316). Seltener bricht die Fibula im Niveau des oberen Randes der Gelenkfläche, also in gleicher Höhe mit der Talusrolle, am seltensten wohl ganz dicht oberhalb dieser Stelle noch im Gebiet der Insertion der eben erwähnten festen Ligamente. Ebenso kommt es, wie die Beobachtung der Praxis und Versuche an der Leiche gleichmässig lehren, selten vor, dass das Ligamentum deltoides, statt den Malleolus int. abzureissen oder in seiner Substanz zu reissen, die unteren Knocheninsertionen vom Talus und Calcaneus ablöst. Das letztere wird wohl durch die grössere Breite der Bandinsertion verhütet werden; denn die Spitze des Deltas, welchem das Band seinen Namen verdankt, ist an dem Malleolus int. zu suchen.

Fig. 316.
Pronationsfractur der Malleolen. i i. Bruchlinie des Malleolus int. e e. Bruchlinie des Malleolus ext.

So ist bei dem angenommenen Ueberschlagen des Körpers nach aussen die Fractur des Malleolus int. durch Abreissen (fracture par *arrachement* = Rissbruch), und die gleichzeitige Fractur der Fibula durch Knickung (fracture par *divulsion* = Knickungsbruch) als Regel anzusehen. Mindestens die erste Fractur eröffnet, indem sie den Gelenkknorpel durchsetzt, das Gelenk dem Bluterguss, während die zweite Fractur das Gelenk unbetheiligt lassen kann und wohl auch in den meisten Fällen unbetheiligt lässt. Je nach den Umständen imponirt die Verletzung in ihren ersten Stadien mehr als Fractur, oder mehr als Luxation des Fusses, oder mehr als Hämarthros. Während uns gerade die letzteren, im Beginn ziemlich unbedeutend erscheinenden Verletzungen interessiren, sei hier über die Luxationsstellung des Fusses (vgl. § 504) nur kurz hervorgehoben, dass sie zwar im Moment der Verletzung nach dem hier besprochenen Typus jedes Mal existiren muss, dass sie aber in der überwiegenden Mehrzahl der Fälle noch vor der ersten ärztlichen Untersuchung wieder verschwindet. Die Elasticität der nicht eingerissenen Bänder, die Contractionen der gespannten Muskeln, endlich die Schwere des Fusses — alle diese Momente corrigiren seine Stellung in den meisten Fällen und stellen dann eine Mittelstellung des Fusses wieder her, welche es nicht erkennen lässt, dass der Fuss eine so bedeutende Deviation im Moment der Verletzung erlitten hatte. Ob nun die Fracturen nach den classischen Zeichen der abnormen Mobilität und der Crepitation leicht erkannt werden oder erkannt werden können, das hängt wieder von den Zerreissungen der Bänder und der Weichtheile überhaupt

ab. Deshalb giebt es viele Fälle, in welchen diese Fracturen nicht erkannt werden; der Laie fasst sie unter dem Namen der Fussverstauchung zusammen, und viele Aerzte begnügen sich leider auch mit diesem vagen Ausdruck. Dann werden Arnica- oder Wasserumschläge für einige Tage verordnet, bis der Verletzte wieder anfängt, auf seinem Fuss umherzuhumpeln. Und dann wundern sich Arzt und Kranker, dass der Fuss immer noch nicht in Ordnung kommt, und der letztere klagt, wenn er im unglücklichen Falle die Gebrauchsfähigkeit des Fusses einbüsst, den ersteren seiner Nachlässigkeit an.

Die bedeutenden Blutergüsse, welche um die beiden Fracturstellen entstehen, erschweren die Erkenntniss der Disfiguration wie auch die Palpation ungemein. Aber an sich sind sie schon bis zu einer gewissen Sicherheit für die Diagnose entscheidend; denn ein einfacher Bänderriss wird bei der Gefässarmuth des Bändergewebes kaum irgend eine erheblichere Blutung bedingen können, und ebenso werden Zerreissungen der grossen Arterien- und Venenstämme in dieser Gegend so gut wie nie beobachtet. Es müssen also die Gefässe des gebrochenen Knochengewebes sein, welche die Quelle der Blutergüsse sind. Findet man demnach bei dieser Art der Verletzung, bei einer sogenannten Fussverstauchung, grössere Blutergüsse an beiden Knöcheln, so kann man mit hoher Wahrscheinlichkeit das Bestehen von Fracturen annehmen. Die Sicherstellung der Diagnose durch die classischen Erscheinungen der Crepitation und abnormen Mobilität, deren Prüfung dem Kranken nur Schmerzen verursacht, darf um so mehr unterbleiben, weil die Spannung der Haut und der Weichtheile durch den starken Bluterguss diese Prüfung an sich erschwert und selbst verhindert. Es genügt, die Zeichen des Fracturschmerzes zu ermitteln, welche hier etwas besonders Charakteristisches haben, wenn man bei der Untersuchung mit Kenntniss der muthmaasslichen Höhe der Fracturen auf beiden Seiten verfährt. Auf der Innenseite ermittelt man die schmerzhafte Querlinie einige Linien über dem unteren Rand des Malleolus int.; aussen dagegen muss man sie einige Centimeter oberhalb der unteren Spitze des Knöchels suchen. Hat man die schmerzhafte Querlinie gefunden und ist dicht oberhalb und dicht unterhalb derselben bei tiefem Eindrücken in den Bluterguss die Empfindlichkeit im Contrast mit der Fracturlinie ganz gering, so darf man die Diagnose als gesichert betrachten, und wenn bei correcter Behandlung die Blutergüsse nach einigen Wochen resorbirt worden sind, so hat man Gelegenheit, aus den Calluslinien die frühere Diagnose zu bestätigen. Ein Symptom habe ich in manchen etwas unklaren Fällen von Malleolenfracturen werthvoll gefunden, das hier wenigstens erwähnt sein mag. Der Fuss steht nach einer schweren Verstauchung, wohl meist in Folge des Blutergusses in die Gelenkhöhle oder in Folge der schmerzfreieren Stellung, in Plantarflexion. Wenn man nun die Dorsalflexion ausführt, so gelingt dieselbe zu Anfang ganz schmerzfrei; dann aber kommt plötzlich eine sehr lebhafte Schmerzäusserung, so lebhaft, wie bei der Reposition einer frischen, dislocirten Fractur. Sie entspricht wohl dem Moment, wo die nach vorn breiter gestaltete Talusfläche plötzlich die Malleolen so weit auseinander drängt, dass eine Bewegung der Fragmente entsteht.

Wenn nun die exacte Untersuchung des Bruchschmerzes ohne Resultat oder ohne bestimmtes Resultat bleibt, so ist man deshalb noch keineswegs berechtigt, die Coëxistenz der Malleolenfracturen oder wenigstens die Existenz einer derselben auszuschliessen, und zwar aus doppeltem Grund. Einmal sprechen die Leichenversuche, welche besonders zahlreich von Bonnet angestellt und von Hönigschmied neuerdings wiederholt worden sind, dafür, dass schon bei dem einfachen Fallen des Körpers sein Gewicht fast ausnahmslos Continuitätstrennungen der Malleolen — und wären es auch nur Abreissungen von kleinen corticalen Lamellen durch die Seitenbänder — bewirkt. Sodann aber ist die Annahme einer Fractur,

wenn sie nicht vorhanden ist, für das Wohl des Verletzten ganz harmlos, während das Uebersehen der Fractur den grössten Schaden bringen kann. Hier ist die Diagnosis dubia melior quam nulla.

§ 501. Behandlung und Folgezustände der Malleolenfracturen.

Als therapeutische Regel soll aufgestellt werden: *man soll jede „Fussverstauchung" so behandeln, als ob eine Fractur der Malleolen gleichzeitig vorläge.* Man bringe den Fuss in den rechten Winkel zum Unterschenkel und fixire ihn in dieser Stellung durch einen Gypsverband, welcher von den Zehen bis wenigstens zur Mitte der Wade reicht. Nur wenn der Bluterguss im Gelenk bedeutend ist, muss man sich mit einer mehr plantarflectirten Stellung des Fusses (im stumpfen Winkel zum Unterschenkel) begnügen, weil bei rechtwinkliger Stellung die intraarticuläre Spannung zu bedeutend, der Schmerz zu intensiv sein würde. Man wartet dann den zweiten Verband ab, um nach theilweiser Resorption des Blutergusses — etwa nach 10 Tagen — den Fuss in die rechtwinklige Stellung zu bringen. Im Ganzen lasse man den Verband mindestens drei Wochen liegen; wenn er durch Abschwellung zu locker wird, muss man ihn selbstverständlich erneuern. Erst am Ende der vierten Woche gestatte man Gehübungen, und zwar diese erst dann, wenn die verletzte Gegend ganz unempfindlich geworden und der Bluterguss fast ganz resorbirt ist. Von älteren Verbänden bei Malleolenfractur ist als früher oft gebraucht und ziemlich zweckmässig der Verband von Dupuytren zu erwähnen. Man legt, wenn der Fuss nach aussen dislocirt ist, eine Schiene mit dickem Polster an die Innenseite des Unterschenkels. Das Polster reicht nur bis oberhalb des Malleolus int., während die Holzschiene bis über die Fusssohle reicht. Gegen dieses hervorragende Ende der Holzschiene wird nun der Fuss nach innen herangezogen. Bei Dislocation des Fusses nach innen (§ 502) wird die Schiene an die Aussenseite des Unterschenkels gelegt und der Fuss nach aussen angezogen. Doch sind die Contentivverbände viel wirksamer, als diese und ähnliche Schienenverbände.

Ist der Contentivverband einmal in einem Falle angelegt worden, in welchem jede Knochenverletzung fehlte, so leistet er immer noch den wohl zu schätzenden Dienst, dass er den Kranken vor zu frühem Gebrauch oder Missbrauch des verletzten Fusses schützt. Die Resorption des in das Gelenk und das Bindegewebe ergossenen Blutes findet in dieser Gegend keineswegs unter günstigen Umständen statt. Der Kreislauf besitzt an dieser, vom Herzen weit entfernten Stelle nur geringe Energie. Wenn der Fuss nun bei dem Gehen und bei dem gewöhnlichen Sitzen herabhängt, so ist der venöse Rücklauf noch durch die Schwere der Blutsäule gehemmt, und die Stauungen im Blut- und Lymphcapillarsystem treten den Resorptionsvorgängen hindernd entgegen. So habe ich viele Fälle gesehen, in welchen mehrere Monate nach der Verstauchung allerdings kein Zeichen einer geheilten Fractur, wohl aber noch seröse Ergüsse in die Gelenkhöhle und ödematöse Schwellungen im parasynovialen Gewebe besonders am vorderen Rand beider Malleolen zurückgeblieben waren. Nachdem die Resorption sich verzögert hat, bedarf es dann einer sehr langen und sorgfältigen Behandlung mit warmen Bädern, comprimirenden Verbänden u. s. w., um die Gehfähigkeit herzustellen. Man darf sogar überzeugt sein, dass ernstere Formen der Gelenkentzündung aus diesen einfachsten Verletzungen heraus sich entwickeln können, sobald im Anfang die richtige Behandlung fehlte. Dagegen gewährt auch bei einfachem Bluterguss der frühzeitig angelegte und nicht zu früh entfernte Gypsverband durch die Ruhe, welche er dem Gelenk und den Weichtheilen gewährt, eine Bürgschaft für die schnelle Resorption und die baldige Wiederherstellung der Function.

Eine viel ernstere Unterlassungssünde geschieht durch das Weglassen des Contentivverbandes in den häufigen Fällen, in denen wirklich eine Fractur der Malleolen oder eines Malleolus vorliegt. Wenn der Kranke, entweder mit nichts oder mit nutzlosen Umschlägen und Einreibungen behandelt, schon nach einigen Tagen zu gehen beginnt, so kann er noch von Glück sagen, falls er im Verlaufe von einigen Monaten wenigstens wieder eines normal gehfähigen Fusses sich erfreut. Dieses Glück besteht darin, dass trotz der Bewegungen eine knöcherne, oder wenigstens solid-ligamentöse Verbindung der Fragmente eintritt, dass trotz der Bewegungen des Gelenks seine Entzündung auf einer mässigen Höhe sich hält, und die Resorption des Blutergusses trotz aller ungünstigen Momente, wenn auch langsam, so doch endlich sich vollendet. Nun drohen aber durch jene Unterlassungssünde die ernstesten Gefahren. So kann es geschehen, dass die knöcherne Vereinigung der Fracturen ausbleibt; die traurige Folge ist dann ein allmähliges Abweichen des Fusses nach aussen unter dem Einfluss der Belastung durch das Körpergewicht, ein *Pes valgus traumaticus* ex pseudarthrosi. In den ersten Monaten gelingt es noch, durch Geradestellung des Fusses und längere Fixirung mittelst Contentivverband eine knöcherne Vereinigung in passender Stellung zu erzielen. Später bleibt die Resection der Malleolen und des Gelenks (§ 538) das einzige Mittel zur Correction, wenn man nicht etwa gar die Amputation vorziehen wollte.

Eine andere Gefahr, welche man bei mangelhafter Behandlung von Fussverstauchungen mit Malleolenfracturen beachten muss, ist das allmählige Ansteigen der Entzündung. Nicht allzu erheblich sind noch die einfach hyperplasirenden Formen der Synovitis laevis (§ 103, allg. Thl.), welche zu einer Verwachsung der Gelenkflächen, zur Ankylose führen. Wenn während der Entwickelung der Ankylose der Fuss nur in der rechtwinkeligen Stellung erhalten bleibt, so ist der Schaden noch nicht sehr gross; denn der Gehakt kann auch mit rechtwinkelig ankylosirtem Talocruralgelenk noch ziemlich gut ausgeführt werden. Sehr gefährlich sind dagegen die Processe der Synovitis granulosa (vgl. § 106, allg. Thl.). Sie entwickeln sich besonders häufig bei jugendlichen Individuen, aber auch bei Erwachsenen, und zwar wohl nicht selten auf Grundlage von scrofulösen und tuberculösen Prädispositionen (vgl. §§ 214 und 215, allg. Thl.). Wie an allen Gelenken gesellt sich auch hier zu ihnen bald die Parasynovitis, welche auch gleichzeitig mit der Synovitis aus den Residuen der Blutergüsse ausserhalb des Gelenks sofort sich entwickeln kann. Dann scheinen besonders häufig und prompt gerade bei diesem Gelenk in den Granulationswucherungen, welche an sich ja nur das Auftreten mit dem Fuss verhindern, kleine Eiterherde sich zu bilden. Der Eiter bahnt sich seinen Weg durch die Haut, und nun entstehen Gelenkfisteln. So geht aus einer an sich harmlosen, aber verkannten Verletzung, welche bei correcter Behandlung in den ersten Wochen eine sichere Heilung in Aussicht stellt, endlich ein Zustand hervor, welcher nicht nur die Function des Gelenks in Frage stellt, sondern die ganze Constitution des Verletzten in Mitleidenschaft zieht und endlich das Leben bedroht, so dass die Hülfe des Resections- und Amputationsmessers angerufen werden muss (vgl. hierüber § 513).

§ 502. Fractur der Malleolen durch forcirte Supination. Schussfracturen des Talocruralgelenks.

Unberücksichtigt blieben bis jetzt die Verletzungen, welche aus dem *Umfallen des Körpers nach innen* bei festgehaltenem Fuss am Talocruralgelenk resultiren. Fast alle Betrachtungen, welche über die Diagnose, Behandlung und Folgezustände der durch den ersten Typus hervorgerufenen Zustände im Vorhergehenden

angestellt wurden, lassen sich auch auf diese Verletzungen nach dem zweiten Typus übertragen. Die letzteren verdienen nicht mehr, als eine mehr anhangsweise Besprechung, indem sie viel seltener vorkommen, als die Verletzungen nach dem ersten Typus. Dupuytren schlägt die Zahl der nach dem ersten Typus Verletzten auf 12 mal höher an, als die Zahl der nach dem zweiten Typus Verletzten (wenigstens für die Männer, während er für die Frauen das Verhältniss von 5 : 1 aufstellt). Die Ursache dieser sonderbaren statistischen Thatsache ist von Dupuytren schon zutreffend bezeichnet worden. Bei feststehendem linken Fuss wird der nach der Innenseite des Fusses fallende Körper von der rechten unteren Extremität aufgenommen und so der linke Fuss geschützt, während bei dem Ueberfallen des Körpers auf die Aussenseite des Fusses ein solcher Schutz von der andern Extremität nicht geboten wird.

Die Mechanik der Verletzungen nach diesem Typus ist leicht zu verstehen. Zuerst verläuft in dem Talotarsalgelenk eine Supinationsbewegung des Fusses — Hebung des inneren, Senkung des äusseren Fussrandes — bis zu der normalen Grenze der Bewegung. Auch für diese Bewegung pflegen die hemmenden Apparate dieses Gelenks sufficient zu bleiben, und die Bewegung wird nun durch das Gewicht des fallenden Körpers auf das Talocruralgelenk übertragen. Die Spitze des Malleolus ext. hebt sich in die Höhe, während der Malleolus int. gesenkt und gegen die Innenfläche des Talus angedrängt wird. Die einzige Verletzung, welche hierdurch gewöhnlich erfolgt, ist *das Abreissen der Spitze des Fibulaknöchels* (vgl. Fig. 317 ee) durch das stark gespannte Ligam. calcaneo-fibulare. Die Cohäsion dieses Bandes ist, wie wir dieses auch für das Ligam. deltoides hervorhoben, bedeutender, als die Cohäsion der Knochentheile, an welche das Band sich inserirt; und dass der Abriss auch hier am Malleolus und nicht an der untern Bandinsertion, also nicht am Calcaneus erfolgt, mag auch hier durch die relative Breite der untern Insertion bedingt sein. Nach den Leichenversuchen von Hönigschmied liegt die Abrissstelle ungefähr 1 Ctm. oberhalb der Spitze. Auch kann nach Hönigschmied's Versuchen statt des Abrisses des Malleolus ein Riss sämmtlicher Bänder (eventuell mit Erhaltung des Ligam. talofibulare post.) stattfinden. Was den Malleolus int. betrifft, so schützt seine geringe Höhe denselben gewöhnlich vor der Fractur; doch ist auch an ihm eine Fractur oder Infraction durch Divulsion, durch Knickung, nicht ausgeschlossen, wie die Versuche von Bonnet lehren. Dass aber diese Fractur relativ selten bei dem Umfallen des Körpers nach Innen ist, das beweist das klinische Bild dieser Verletzungen hinreichend. Man bemerkt nichts weiter, als einen Bluterguss um den Malleolus ext., oft so begrenzt, dass nur die Spitze desselben von einem Extravasat umhüllt ist; dagegen zeigt die Gegend des Malleolus internus ganz normale Verhältnisse.

Fig. 317.
Supinationsfractur des Malleolus ext. e e Bruchlinie.

Diese Verletzung bietet demnach im äusseren Bilde viel unbedeutendere Erscheinungen, als jene, welche wir als Folge des Umfallens des Körpers nach aussen kennen gelernt haben. Die Diagnose der Fractur wird noch besonders dadurch erschwert, dass das an sich kleine, untere Fibulafragment — es kann die Länge von einigen Linien haben — durch das Blutextravasat ganz unzugänglich für die Palpation wird. So ist man in der Diagnose ganz allein auf das Charakteristische des Bruchschmerzes bei der Palpation angewiesen. Und doch ist es wichtig, auch hier die Fracturdiagnose zu stellen und in zweifelhaften Fällen von der Annahme einer Fractur bei der Behandlung sich leiten zu lassen. Denn auch diese Fractur steht jedesmal mit der Gelenkhöhle in Verbindung, da die Gelenkfläche

bis zur Spitze der Fibula herabreicht, und bedroht also den Gelenkapparat mit denselben Gefahren, welche wir § 501 ausführlich geschildert haben. Die Heilung der Fractur bei Mangel des fixirenden Verbandes und bei zu frühen Bewegungen erfolgt regelmässig durch fibröse Verbindungen, und ich habe es beobachtet, dass durch den Gang diese Verbindung soweit gedehnt wurde, um die Bildung eines förmlichen *Pes varus traumaticus* zu gestatten. Die Heilung dieses Klumpfusses erforderte die Resection des Gelenkes. Natürlich kann auch hier die Synovitis granulosa auf dem Boden der an sich so geringfügigen Verletzung sich entwickeln und zur Vereiterung des Gelenks führen.

Complicirte Fracturen mit Eröffnung des Gelenks können im Frieden nach jedem der eben geschilderten Typen zu Stande kommen, wenn die brechende Gewalt, vielleicht durch einen Stoss verstärkt, in extremer Weise einwirkt und die Haut zum Reissen bringt. Selten sind glücklicher Weise diese Verletzungen, und in dem kriegerischen Zeitalter, welches hinter uns liegt, lieferten uns die Schussfracturen des Talocruralgelenks ein so bedeutendes Material für die Beobachtung, dass ihm gegenüber die complicirten Friedensfracturen dieses Gelenks kaum in Betracht zu ziehen sind.

Obgleich unleugbar der Schwerpunkt des Interesses, welches sich an die *Schussfracturen* dieses Gelenks knüpft, augenblicklich in der Frage der Therapie liegt (§§ 516 und 517), so dürfen doch an dieser Stelle einige mechanische Verhältnisse hervorgehoben werden, welche bisher wohl kaum besondere Beachtung gefunden haben und doch dieselbe verdienen.

Wenn einer der Malleolen von der Kugel getroffen wird, so kann dieselbe, von vorn nach hinten passirend, eine Rinne in die corticalen Lamellen des Knochens eingraben, ohne dass das Gelenk selbst eröffnet ist. Unter diese Kategorie gehören wohl manche vermeintliche Schussfracturen des Talocruralgelenks, welche ohne irgend eine Betheiligung des Gelenkapparates, ohne Spur von Synovitis, manchmal zur Ueberraschung des behandelnden Arztes verlaufen und heilen. Die geringe Sprödigkeit des spongiösen Knochengewebes der Malleolen, in welchem die Kugel, ohne Splitter abzureissen und ohne Fissuren zu bilden, einfach ein Loch bohrt oder gewissermaassen ausschneidet, ermöglicht ein so günstiges Verhalten. Auch für die Substanz des unteren Abschnittes der Tibia liegen dieselben günstigen Verhältnisse vor. Die Kugel kann diesen Abschnitt von vorn nach hinten, wie von innen nach aussen einfach durchbohren, und vielleicht nur eine Linie von der Gelenkfläche entfernt in tangirender Richtung zu derselben verlaufen, ohne dass eine Fissur oder ein Splitterbruch die Continuität des Knorpels trennt. Gewiss hat man nicht das Recht, wenn man einen frischen Schuss dieser Art, einen einfachen Rinnen- oder Lochschuss der Malleolen oder der Tibia, zur Behandlung bekommt, einfach die Nichtexistenz von perforirenden Fissuren, also das Intactsein des Gelenks vorauszusetzen, und man besitzt auch keine Mittel, dieselben im frischen Zustand festzustellen oder diagnostisch auszuschliessen. Man muss deshalb alle diese Schüsse so behandeln, als ob sie das Gelenk eröffnet hätten; man darf sich aber nicht darüber wundern, wenn eine grosse Zahl derselben ohne erhebliche Gelenkentzündung, oder wenigstens ohne Gelenkeiterung in wenigen Wochen zur definitiven Heilung gelangt.

Für das Talocruralgelenk, wie für einige andere, jedoch für dieses Gelenk ganz besonders zutreffend lässt sich der Satz aufstellen, dass die Schüsse, welche in einiger Entfernung von dem Gelenk durch den Knochen verlaufen, dasselbe mehr gefährden, als diejenigen, welche in seiner unmittelbaren Nähe den Knochen durchbohren (vgl. § 498). Ein Schuss, der 3 Ctm. von der Gelenkfläche der Tibia nach oben entfernt die Tibia trifft, kann aus den dickeren, und deshalb spröderen Corticallamellen des Knochens keinen einfachen Cylinder herausschlagen; die Kugel splittert

den Knochen, und die Fissuren laufen besonders weit nach unten, weil die dünnen Corticallamellen hier einen geringeren Widerstand leisten. Die Erfahrungen des letzten Krieges haben mich davon überzeugt, dass ungefähr die gefährlichste Stelle 3—6 Ctm. über dem Talocruralgelenk liegt. Schüsse, welche hier die Tibia treffen, ziehen fast regelmässig das Talocruralgelenk in Mitleidenschaft durch die Fissuren, welche sich von der Fracturstelle in das Gelenk erstrecken. Oft zeigen diese Fissuren einen spiraligen Verlauf, so dass sie in Schraubenlinien von oben her in die Gelenkfläche der Tibia vordringen (Spiralfracturen Gerdy's). Schüsse, welche noch höher, also auf der Grenze zwischen unterem und mittlerem Drittheil die Tibia zerbrechen, können ebenfalls noch das Talocruralgelenk betheiligen; doch sind diese Fälle schon sehr viel seltener. Endlich seien noch kurz die Schüsse erwähnt, welche mit oder ohne Verletzung der Malleolen durch den Talus gehen. Der Talus hat zwar ein ähnlich weiches, spongiöses Gewebe, wie das unterste Ende der Tibia; aber bei der grossen Ausdehnung der Gelenkflächen, welche seine Oberfläche bedecken, ist es kaum denkbar, dass eine Kugel seine Substanz passirt, ohne direct das eine oder andere Gelenk zu eröffnen. In der That bleibt es bei der Schussverletzung des Talus selten bei der Entzündung nur eines Gelenks, und wenn z. B. die Kugel ursprünglich nur das Talotarsalgelenk perforirte, so wird von der Entzündung dieses Gelenks aus leicht eine Osteomyelitis unterhalten, welche ihrerseits secundär dann eine Synovitis im Talocruralgelenke leicht hervorrufen kann.

§ 503. Die Luxationen des Talocruralgelenks.

Man muss diejenige Luxationsform, welche aus der *forcirten Plantarflexion* (Senkung der Fussspitze) hervorgeht, von der Luxation durch *forcirte Dorsalflexion* (Erhebung der Fussspitze) unterscheiden. Bei der ersteren Bewegung, wenn dieselbe hinreichend kräftig ausgeführt wird, bildet sich ein Hypomochlion an dem hintern Rand der Talusrolle, indem sich dort der hintere Rand der Tibia anstemmt, und das Abhebeln der Gelenkflächen wird nur dadurch ermöglicht, dass die Seitenbänder des Gelenks vollständig einreissen. Nun muss bei dem Erlöschen der luxirenden Kraft eine Dorsalflexion des Fusses als secundäre Bewegung eintreten. Führt diese Dorsalflexion wieder zu einem Aufeinanderklappen der Gelenkflächen, so liegt der einfache Fall einer Distorsion im engern Sinne vor (vgl. § 98, allg. Thl.). Sie kann aber auch so verlaufen, dass der hintere Rand der Tibia über die glatte Fläche der Talusrolle nach vorn gleitet, und so der Fuss in die Stellung einer *Luxation nach hinten* tritt. Bei forcirter Dorsalflexion führt der analoge Gang der Ereignisse natürlich zu der umgekehrten Luxationsstellung. Zuerst muss durch Muskelriss oder Muskeldehnung die für diese Bewegung gültige Hemmung durch die Muskeln überwunden werden. Dann aber tritt der vordere Rand der Tibia in die kleine Knochengrube am vorderen Rand der Talusrolle ein, die Abhebelung der Gelenkflächen erfolgt wieder unter der Voraussetzung des totalen Einreissens der Seitenbänder, und die secundäre Bewegung, welche hier nothwendig eine Plantarflexion sein muss, führt entweder die Gelenkflächen wieder auf einander (einfache Distorsion), oder sie lässt den vorderen Rand der Tibia über die glatte Fläche der Talusrolle nach hinten gleiten. Dann stellt sich der Fuss in die Stellung der *Luxation nach vorn*.

Eine oberflächliche Betrachtung am Skelet könnte zu der Annahme führen, dass umgekehrt bei forcirter Plantarflexion der hintere Rand der Tibia noch etwas weiter nach hinten rückt, und dass also die Luxation des Fusses nach vorn nicht, wie eben gesagt wurde, durch forcirte Dorsalflexion, sondern durch forcirte Plantarflexion entstände. Mit der Luxation des Fusses nach hinten wäre es dann eben-

falls umgekehrt; sie würde nicht durch forcirte Plantarflexion, sondern durch forcirte Dorsalflexion erfolgen. In der That hat man dieser Anschauung früher Raum gegeben, bis die Versuche, welche Henke an der Leiche anstellte, das oben ausgesprochene richtige Verhältniss nachwiesen. Weder die Bänder noch die Kapsel würden jemals zerreissen, ohne dass um die erwähnten Hypomochlien die Abhebelung der Gelenkflächen von einander erfolgte. Ja selbst mit dieser Hypomochlienbildung gelingt es an der Leiche nicht, den Riss der Bänder zur Herstellung der Luxation perfect zu machen, wenn man nicht durch Einschneiden der Bänder diesen Riss vorbereitet hat. So beweist schon der Leichenversuch, dass nur sehr bedeutende Gewalten die Luxationen des Fusses im Talocruralgelenk nach hinten und vorn bewirken können; er beweist aber ferner, dass diese Luxationen immer nur auf dem angegebenen Wege vor sich gehen, und also stets auch auf demselben Wege, den man die Knochen in umgekehrter Richtung zurückpassiren lässt, reponirt werden sollten.

Am seltensten kommen am Lebenden die im Vorhergehenden nach dem Bilde des Leichenversuchs beschriebenen totalen Luxationen vor. Was die Praxis uns von den reinen Luxationen des Talocruralgelenks liefert, gehört fast ohne Ausnahme in die Kategorie der incompleten Luxationen, der Subluxationen, und auch diese sind immer noch als Seltenheiten zu betrachten. Bei der ausserordentlichen Festigkeit der Seitenbänder, von denen wir schon bei anderer Gelegenheit sahen, dass sie bei starkem Zug nicht reissen, sondern die Knocheninsertionen abbrechen (§ 500), begreift sich das leicht. Am schwierigsten wird bei der forcirten Plantarflexion das Ligamentum talofibulare post., und bei der forcirten Dorsalflexion das Ligam. talofibulare antic. reissen: denn eines dieser Bänder liegt in jedem Fall dem Drehpunkt, dem Hypomochlion, um welches sich die Gelenkflächen abhebeln, sehr nahe, und der an ihm geübte Zug ist relativ nur sehr gering. Dieses Verhalten der Bänder wurde durch Leichenversuche, welche Hönigschmied neuerdings anstellte, bestätigt; doch wurden bei älteren Individuen oft statt der Bänder die Malleolen abgerissen; besonders häufig erfolgte bei gewaltsamer Dorsalflexion eine Abstemmung des Malleolus int. Wenn aber Fasern von dem einen dieser Bänder nicht vollständig getrennt werden, so werden sie bei dem Vor- oder Rückgleiten der Unterschenkelknochen auf der Talusrolle dieselben nicht weit laufen lassen, sondern an ihrer Insertion festhalten. So mögen wohl die meisten Luxationen am Lebenden sich verhalten. Bei der Luxation des Fusses nach vorn steht alsdann nicht etwa die ganze Talusrolle vor dem vorderen Rand der Tibia, oder bei der Luxation nach hinten steht nicht etwa die ganze Talusrolle nach hinten von dem hinteren Rand der Tibia, sondern in beiden Fällen steht der vordere oder der hintere Rand der Tibia auf der Convexität der Talusrolle, und der Contact zwischen den Gelenkflächen ist zwar bis auf diese eine Contactlinie gänzlich aufgehoben, aber die Gelenkflächen stehen sich doch noch in grossem Umfang gegenüber, getrennt durch das ergossene Blut oder durch die zwischen sie gelagerten Weichtheile. Die schematischen Zeichnungen, Fig. 318 b u. c, geben ein ungefähres Bild dieser Stellungen bei den beiden Arten der Luxation.

Nicht ohne Absicht hebe ich dieses Verhalten der Gelenkflächen hervor; denn ich habe die Erfahrung gemacht, dass alle diese Luxationen, mit Ausnahme von wenigen Fällen, welche mir frisch zur Behandlung zugingen, von den behandelnden Aerzten verkannt worden waren, in einigen Fällen zum schwersten Schaden für die spätere Gehfähigkeit der Verletzten. Der Bluterguss und die frisch entzündliche Schwellung können die Prominenz des vorderen oder hinteren Tibiarandes, welche freilich bei completen Luxationen und bei dem Leichenexperiment unverkennbar hervortreten und in der Diagnose keinen Zweifel aufkommen lassen würden, der Art verhüllen, dass sie selbst dem tastenden Finger

verborgen bleibt. In den frischen, wie in den älteren Fällen, ist mir immer die Untersuchung durch die Inspection besonders werthvoll gewesen. Bei der Vergleichung des verletzten Fusses mit dem gesunden, welche bei etwas schwieriger Diagnose einer Verletzung nie unterbleiben sollte, fällt eine eigenthümliche *Verlängerung oder Verkürzung des verletzten Fusses* auf. Bei Luxation des Fusses nach hinten erscheint der Fuss zu kurz, weil Theile desselben, welche normal vor dem vorderen Rand der Tibia liegen sollten, nun unter die Gelenkfläche treten. Real ist natürlich diese Verkürzung nicht; denn der Fuss an sich wird durch die Luxation weder länger noch kürzer. Sie ist nur intellectuell, indem wir gewohnt sind, die Länge des Fusses wesentlich nach der Länge des vorderen Abschnittes zu beurtheilen, welcher vor der Linie des Unterschenkels liegt, während der kurze Fersentheil bei der gewöhnlichen Ansicht des Fusses auf der Dorsalfläche gar nicht gesehen und deshalb auch für die Beurtheilung der Länge des

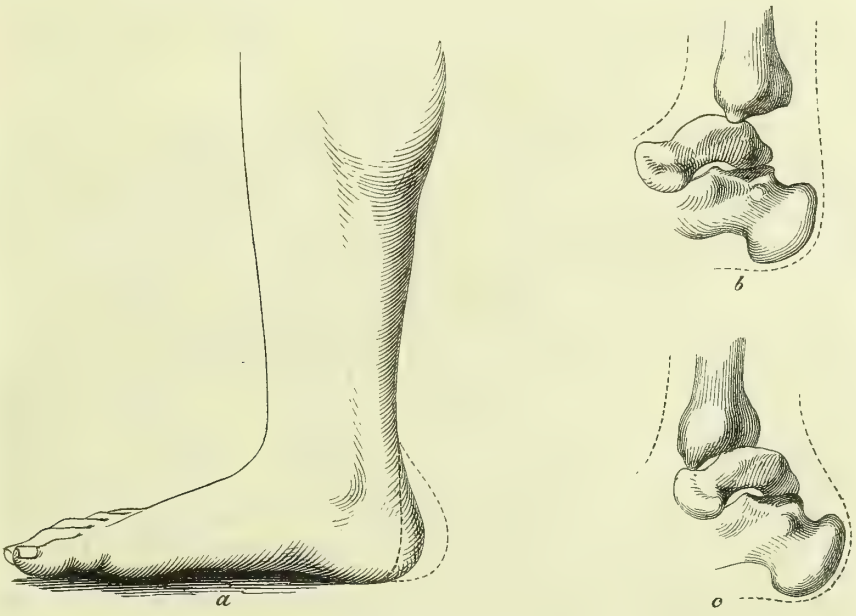

Fig. 318.

a. Normale Contouren des Fusses, zu welchen an der Ferse in gestrichelten Linien die anormalen Contouren bei Luxationen des Fusses im Talocruralgelenk nach vorn und hinten hinzugefügt sind. b. Schema der Stellung der Knochen und des äusseren Contours bei Luxation des Talus nach vorn. c. Schema der Stellung der Knochen und des äusseren Contours bei Luxation des Talus nach hinten.

Fusses nicht in Betracht gezogen wird. So reflectirt sich dann natürlich auch die scheinbare Verkürzung des Fusses in einer scheinbaren Verlängerung seines Fersentheils, wenn man diesen mit dem Fersentheil des gesunden Fusses vergleicht. Die Contouren von Fig. 318 a und c geben hiervon eine auch für die Praxis recht zutreffende Anschauung. Bei Luxation des Fusses nach vorn tritt natürlich dem prüfenden Auge eine scheinbare Verlängerung desselben entgegen, welcher selbstverständlich eine scheinbare Verkürzung der Ferse entsprechen muss, wie sie auch in Fig. 318 b zu erkennen ist.

Sobald das Auge eine Verlängerung in den Längenverhältnissen des Fusses erkannt hat, kann nun eine exacte Palpation, welche die Prominenz des vorderen oder hinteren Tibiarandes aufsucht, die Diagnose ergänzen. Die Talusrolle ist wegen ihrer flachen Gestalt immer weniger deutlich in ihren perversen Stellungen

zu umgreifen, als die Ränder der Tibia. Was die Prüfung der Functionen betrifft, so gelingt es leicht, den Fuss aus seiner leicht plantarflectirten Stellung, in welche er nach Zerreissung der Bänder bei der einen wie bei der andern Luxationsform durch die Schwere zu sinken pflegt, sowohl in der Richtung der Dorsal-, als auch in der Richtung der Plantarflexion zu bewegen. In der That ist auch keine Hemmung für die Bewegung durch die luxirte Stellung gegeben. Und doch giebt die functionelle Untersuchung ein werthvolles Resultat, wenn sie ausser den normalen Bewegungen auch die anormalen berücksichtigt. Die mangelnde Congruenz der Gelenkflächen und die Trennung der Haftbänder ermöglicht gleitende Verschiebungen des Fusses gegen die Tibia von vorn nach hinten oder in umgekehrter Richtung, und endlich auch Rotationen um die Längsaxe des Fusses. Der Mangel der Crepitation bei allen diesen Untersuchungen, wie auch das Fehlen des Bruchschmerzes, stellt das Fehlen der Malleolenfractur fest.

§ 504. Die Behandlung der Luxationen des Talocruralgelenks. Seitliche Luxationen. Angeborene Luxationen. Luxationen des Talotarsalgelenks.

Das Schicksal der Kranken, bei welchen die Luxation verkannt und deshalb irreponirt blieb, ist recht unangenehm, so unbedeutend auch die Verschiebung erscheinen mag. Bei dem Versuch zu gehen wird das Körpergewicht von der Kante der Tibia, welche die Talusrolle berührt, auf diese übertragen, und so wird das Knochengewebe derselben gequetscht. Im übrigen presst die Tibiagelenkfläche auf die Weichtheile, welche zwischen ihr und der Talusrolle liegen. So entstehen bei jedem Schritt Schmerzen, welche im Anfang das Gehen ganz unmöglich machen, und in der Zukunft doch ein festes Auftreten und ein längeres Benutzen des Fusses als Stütze für das Körpergewicht verhindern.

Unter Beachtung des allgemeinen Satzes, welcher für die Repositionen der Luxationen in § 100, allg. Thl. ausgesprochen wurde, stösst dieselbe auf keine erheblichen Schwierigkeiten. Indem ich bei Luxation des Fusses nach hinten denselben erst in das Extrem der Plantarflexion stellte, dann nach vorn anzog und nun in die Dorsalflexion überführte, und bei der Luxation des Fusses nach vorn umgekehrt von der extremen Dorsalflexion aus den Fuss nach hinten schob und dann die Plantarflexion folgen liess, bin ich in jedem frischen Fall ohne viel Mühe zur Reposition gelangt. In einem Falle gelang es mir sogar, mit diesem Repositionsverfahren die Stellung bei einer totalen Luxation des Fusses nach vorn von $^1/_2$jährigem Bestehen sehr befriedigend zu corrigiren, was mir ohne Kenntniss der richtigen Theorie dieser Luxationen gewiss nicht gelungen wäre. In andern älteren Fällen habe ich mich damit begnügen müssen, den Fuss so günstig zu stellen, als es möglich war, und so viel von der Gelenkfläche des Talus der Gelenkfläche der Tibia wieder gegenüber zu stellen, als mir mit Aufbietung meiner Kräfte gelang. In ganz frischen Fällen von geringer Verschiebung genügt zuweilen schon ein einfaches Anziehen des Fusses in der einen und des Unterschenkels in der andern Richtung, um die Reposition vollständig zu erzielen. Ein Gypsverband muss 3—4 Wochen lang die Reposition erhalten, damit erst nach Consolidation der Bänderrisse der Gehakt wieder ausgeführt wird.

Den echten Luxationen des Fusses im Talocruralgelenk gegenüber, wie sie in § 503 beschrieben wurden, möchte ich diejenigen Verschiebungen des Fusses im Talocruralgelenk, welche die Lehrbücher als die gewöhnlichen Luxationen in diesem Gelenk bezeichnen, nur im uneigentlichen Sinne als Luxationen aufgefasst wissen. Es sind dieses die Luxationen des Fusses nach aussen und innen, und sie sind nur durch die Fractur beider Malleolen oder wenigstens eines Malleolus

möglich. Man muss freilich zugeben, dass die Mechanik der echten Luxation — die forcirte normale Bewegung, Bildung eines Hypomochlions am Rand der Gelenkflächen und Abhebeln derselben — gelegentlich auch einmal zu einer Verschiebung des Fusses nach aussen oder innen führen kann; aber doch nur dann, wenn die Seitenbänder, statt zu reissen, die Malleolen abknicken, und nun die secundäre Bewegung (§ 98, allg. Thl.) in unregelmässiger Richtung auf den Fuss einwirkt. Viel gewöhnlicher entstehen die seitlichen Luxationen durch die Mechanismen, welche schon in den §§ 500 und 502 als Ursachen der Malleolenfracturen beschrieben wurden. Nach ihrer klinischen Dignität, d. h. von dem prognostisch-therapeutischen Gesichtspunkt, sind die Luxationen des Fusses nach aussen und nach innen nichts anderes, als Malleolenfracturen mit Dislocation der Fragmente. Ihre Reposition stösst auf keine anderen Schwierigkeiten, als sie durch die Fractur an sich gegeben sind, und auch im übrigen hat die Behandlung wesentlich nur die Fractur zu berücksichtigen.

Von *angeborenen Luxationen* sind nur solche bekannt, welche durch eine fehlerhaft rotirte Stellung des Fusses bei defecter Bildung eines der beiden Unterschenkelknochen bedingt sind. Wenigstens rechnet Billroth seine, in § 525 zu erwähnenden Fälle in die Kategorie der congenitalen Luxationen. Es wäre ein leerer Wortstreit, wenn man die Frage discutiren wollte, ob man diese Zustände als congenitale Luxationen oder als congenitale Contracturen bezeichnen soll. Angeborene Luxationen des Fusses nach vorn oder hinten sind bis jetzt nicht beschrieben worden.

Eine eigenthümliche Beobachtung von vererbter congenitaler Luxation der Talocruralgelenke (beiderseits) machte Volkmann an mehreren Gliedern einer Familie. Indessen lagen auch hier die Füsse seitlich, und waren die Malleolen rudimentär entwickelt, die Unterschenkel verkürzt.

Isolirte Luxationen des Talotarsalgelenks (d. h. der Gelenkverbindungen zwischen dem Talus einerseits, und dem Calcaneus und dem Os naviculare andererseits) gehören zu den grössten Seltenheiten; indessen kommen doch Fälle vor, in welchen durch forcirte Pro- und Supinationsbewegungen ein Hypomochlion an der betreffenden Knochenhemmung sich bildet, und die Gelenkflächen um dasselbe sich abhebeln, um definitiv in eine luxirte Stellung zu gerathen. Den wesentlichen Schutz gegenüber den luxirenden Gewalten verleiht *der Apparatus ligamentosus des Sinus tarsi* dem Talotarsalgelenk; denn erst das totale Reissen dieser mächtigen Bandmassen gestattet die Aufhebung der Contiguität zwischen dem Talus und Calcaneus. So sah ich zweimal Fälle von Luxationen des Fusses im Talotarsalgelenk nach innen, wobei die ovale Gelenkfläche des Taluskopfes, nachdem das Os naviculare nach innen gewichen war, deutlich unter der Haut erkennbar war. Auch wurden einzelne Fälle von Luxation des Fusses nach aussen beobachtet. Gleichzeitig wirkt die luxirende Gewalt nie auf das Talotarsalgelenk allein, sondern auch auf das Talocruralgelenk ein, und da der Schluss des letzteren weniger sufficient ist, so kommen in ihm die reinen Luxationen und die Malleolenfracturen mit seitlichen Verschiebungen des Fusses zu Stande, während das Talotarsalgelenk im Wesentlichen intact bleibt. Dann kommt es freilich bei extremen Gewalten auch vor, dass eine Luxation in beiden Gelenken gleichzeitig stattfindet. Die Beschreibungen der überwiegenden Anzahl dieser Fälle ergeben, dass *bei dieser combinirten Luxation des Talus aus allen seinen Gelenkverbindungen derselbe auf der Dorsalfläche des Fusses unter die Haut tritt* und sie direct perforirt oder durch die starke Spannung secundär zur Gangrän führt. Dabei kann der Körper des Talus vom Kopfe durch eine Fractur im Collum tali sich lösen, so dass das Talonaviculargelenk, die vordere Abtheilung des Talotarsalgelenks, ziemlich unversehrt bleibt. Ein mechanisch-ätiologisches Interesse

knüpft sich an diese Verletzungen nicht, und besondere Typen der einwirkenden Gewalten, besonders interessante Repositionshindernisse sind nicht zu notiren. Deshalb ist aber die Reposition des Talus keineswegs leicht, ja sie ist in den meisten Fällen gar nicht zu bewirken. So zählt Broca, welcher 129 Fälle dieser Art aus der Literatur sammelte, nur 12 Fälle von gelungener Reposition. Die Unterschenkelknochen stellen sich auf den Calcaneus, und die Extension am Fusse in der Längsaxe stellt nur selten den genügenden Raum her, um die widerspenstigen Ecken und Kanten des Talus in denselben zurückzudrängen, während der kleine Knochen keine rechte Handhabe darbietet. So bleibt dann wohl in den meisten Fällen nichts anderes übrig, als den Talus oder den luxirten Theil desselben entweder aus der schon vorhandenen Risswunde der Haut oder aus einem Schnitt, welchen man durch das Dorsum pedis führt, zu extrahiren. Unterlässt man bei unverletzter Haut die Extraction, so kommt es oft (nach Broca ungefähr in der Hälfte der Fälle) zu einer nachträglichen Eiterung mit Gangraen der übermässig gespannten Hautdecke. Man hat diese Operationen wohl auch als *Resectionen des Talus* bezeichnet, doch verdienen sie vom technisch-operativen Standpunkt aus kaum diese Bezeichnung, weil besondere Hindernisse für die Extraction nach Zerreissung aller Bänder nicht mehr bestehen. Die Ergebnisse der Operation sind sowohl quoad vitam, wie quoad functionem sehr befriedigend; nur wird, was die Function betrifft, eine Verkürzung der Extremität um die Länge der Talushöhe nicht vermieden werden können. Die Tibia und die beiden Malleolen verschmelzen durch eine Narbe mit dem Calcaneus und gewinnen an seiner Fläche neue Stützpunkte, welche für das Tragen des Körpergewichtes bei dem Gehen geeignet sind.

§ 505. Die Luxationen und Fracturen der Tarsalknochen, der Metatarsalknochen und der Zehen.

Die traumatischen Verschiebungen in den kleinen Tarsalgelenken fallen zwar im allgemeinsten Sinne in den Begriff der Luxationen und sind auch als solche in einer relativ grossen Zahl von Arbeiten in der Literatur gewürdigt worden; doch macht das den Gegenstand nicht wichtiger, als er wirklich ist. Es sind nur Luxationen, für welche weder ein besonderer Mechanismus der Entstehung, noch ein besonderes Repositionshinderniss nachgewiesen werden kann. Bedeutende Gewalten müssen einwirken, um die Bandverbindungen zu zerreissen, welche die Gelenke auf der Dorsal- und Plantarfläche und in den Interossealräumen bedecken. Die meisten Fälle beziehen sich auf *Luxationen in dem Tarsometatargelenk*, bei denen entweder alle Metatarsi oder einige von ihnen nach verschiedenen Richtungen dislocirt wurden. Hitzig hat 29 Fälle dieser Art aus der Literatur zusammengestellt. Man darf wohl annehmen, dass die Bänderrisse in den meisten Fällen nicht ohne Abreissungen von kleinen Knochenstücken erfolgen. Auch der übrige Verlauf hat mit dem einer Fractur einige Aehnlichkeit; die Reposition muss, wie bei dislocirten Fragmenten, durch Druck und Zug erfolgen, und für die Retention werden Schienen- oder Contentivverbände erfordert, weil sonst die planen Flächen, wie die Flächen einer queren Fractur, wieder sich dislociren würden. In besonders schwierigen Fällen hat man auch zur Reposition instrumentelle Hülfe, z. B. den Druck eines Schraubentourniquets (Fig. 132, § 298, allg. Thl.) benutzt.

Die traumatischen *Luxationen der Zehen* sind sehr selten, und mancher beschäftigte Chirurg wird wohl in seiner ganzen Praxis keinen Fall zu Gesicht bekommen. Ich habe, vielleicht noch vom Zufall begünstigt, wenigstens einen Fall gesehen, und noch dazu den seltensten Fall zwischen zwei Phalangen. Von

den Luxationen der vier äusseren Zehen gegen die Metatarsalköpfchen hat Malgaigne nur 3 Fälle in der Literatur auffinden können; von den Luxationen des Hallux im Metatarsalgelenk stellt er 19 Fälle zusammen. Der kurze Hebelarm, an welchem die luxirende Gewalt nur einwirken kann, erfordert eine enorme Intensität dieser Gewalt. Als Beweis hierfür kann noch die Thatsache gelten, dass in den 19 Fällen von Luxation der grossen Zehe zehnmal die Luxation mit Zerreissung der Hautdecken complicirt war. Vom Gesichtspunkt der Mechanik dieser Luxation ist dieselbe nicht ohne Interesse, weil die Reposition auf unerwartet grosse Hindernisse stösst, welche man bei dem kleinen Gelenk kaum vermuthen konnte. Die Experimentaluntersuchungen, welche Bartholmai unter Roser's Leitung anstellte, haben den Nachweis geliefert, dass die Repositionshindernisse denjenigen ganz analog sind, welche auch für die ähnlichen Luxationen des Daumens entstehen können. In der That ist die Uebereinstimmung zwischen den Luxationen der Zehen und den Luxationen der Finger, wie auch zwischen den Luxationen des Hallux und Pollex, in Betreff der Entstehung und der Repositionshindernisse so gross, dass wir die weitere Erörterung der Zehenluxationen unterlassen und auf das betreffende Capitel über die Fingerluxationen (§§ 409 und 410) verweisen können. Deviationen der Zehen, welche unter dem Einfluss mangelhafter Fussbekleidung langsam entstehen, führen zuweilen die Zehe so weit über das Metatarsalköpfchen auf die Dorsalfläche, dass die Gelenkflächen gar nicht mehr sich berühren und dann der Zustand mit zu den Luxationen gerechnet werden könnte. Da die orthopädische Behandlung dieser Fälle keinen schnellen und sicheren Erfolg gestattet (vgl. § 521), so werden solche dorsalluxirte Zehen, wenn sie den Gehakt erheblich stören, zuweilen exarticulirt.

Von den *Fracturen der Knochen des Fusses* lässt sich nicht mehr sagen, als von ihren Luxationen; auch sie sind selten und ohne grosse klinische Bedeutung. Die Phalangealknochen der Zehen, sowie die Metatarsalknochen brechen immer nur durch directe Gewalt, z. B. durch Auffallen schwerer kantiger Körper (z. B. Eisenbahnschienen) auf den Fuss. Dislocationen kommen selten vor, besonders an den Metatarsalknochen, wo der gebrochene Knochen von seinen unversehrten Nachbarknochen wie durch Schienen fixirt wird. Die Schussfracturen dieser Knochen sind zwar im Kriege häufig, aber ihre Bedeutung beruht mehr in der Verletzung der tiefen Weichtheilschichten, durch welche Phlegmonen in den Sehnenscheiden und im paratendinösen Gewebe entstehen können, als in der Verletzung der Knochensubstanz. Erst die Verletzungen der Fusswurzelknochen durch Kugeln und die analogen Verletzungen des Friedens (Auffallen auf einen spitzen Eisenstab u. s. w.) erhalten eine höhere Bedeutung, aber auch weniger durch die Verletzung der Knochensubstanz, als vielmehr durch die Verletzung und Vereiterung der betroffenen Gelenke zwischen den Fusswurzelknochen. So entsteht eine Art von „Caries" der Fusswurzel, welche jedoch von der echten Caries der Fusswurzel (§ 514 u. f.) dadurch unterschieden ist, dass die scrofulöse Basis und der tuberculös-granulirende Charakter der Enzündung der ersteren fehlt; deshalb ist die Prognose dieser „traumatischen" Caries besser, als die Prognose der echten Caries. Doch kann man durch das Fortschreiten der Entzündung von einer Gelenkspalte zu andern zu ausgedehnten Resectionen, ja sogar bei schlechtem Verlauf zu Amputationen (§ 513) auch durch traumatische Caries gezwungen werden.

Unter den Fracturen der Fusswurzelknochen nehmen die *Fracturen des Calcaneus*, des grössten der Fusswurzelknochen, eine eigene Stellung ein. Man unterscheidet hier 1) den einfachen Querbruch des Calcaneuskörpers in der Nähe seiner hinteren Fläche und 2) die Sternfracturen, welche den Körper des Calcaneus, das Sustentaculum tali und den Processus anter. calcanei durchsetzen. Was die erstere Verletzung betrifft, so ist sie sehr selten und entsteht durch

eine übermässige Contraction der Wadenmuskeln (Fracture par arrachement); die Achillessehne setzt sich an die hintere Fläche des Calcaneus an und kann ihre Knocheninsertion abreissen, wenn sie nicht selbst in ihrer Substanz reisst. Der abgerissene Theil des Calcaneus wird nach oben dislocirt, so dass man den Fuss in starke Plantarflexion (die Fussspitze stark nach unten gestellt) und das Knie in Beugung bringen muss, um die Fragmente in Berührung zu setzen, wenn man nicht vorziehen will, durch Tenotomie der Achillessehne (§ 524) das Fragment widerstandslos nach unten zu stellen. Etwas häufiger ist die zweiterwähnte *Sternfractur des Calcaneus* (*Fracture par écrasement,* Malgaigne). Sie entsteht durch Fall von bedeutender Höhe (von dem Dach des Hauses, Herabspringen aus dem Fenster bei Selbstmordversuch, Fall vom Schiffsmast u. s. w.), wenn der Körper dabei in aufrechter Stellung den Boden erreicht. Dann stemmt das fallende Körpergewicht den Talus auf den Calcaneus, und zwar bei pronirter Stellung des Fusses auf die Verbindung des Proc. anter. calcanei mit dem Körper des Calcaneus, bei supinirter Stellung des Fusses auf das Sustentaculum tali. Der Talus wirkt wie ein stumpfer Keil auf den Calcaneus ein, und sprengt seine Substanz; die mehrfachen Fissurlinien laufen theils gegen die Wurzel des Proc. anter. calcanei, theils gegen das Sustentaculum tali zusammen. Die Diagnose ist meist nicht sicher zu stellen; Dislocationen finden zwischen den Fragmenten meist nicht statt. Doch erwähnt König, dass eine Plattfussstellung durch Verschiebung der Fragmente stattfinden kann. Nach Bardeleben kann in Folge der Zertrümmerung des Calcaneus eine Annäherung der Spitzen der Malleolen an die Ebene der Fusssohle constatirt werden. Zuweilen muss man aus den Blutergüssen, welche den Calcaneus umgeben, aus dem Bruchschmerz bei Betastung des Calcaneus und auch aus der Art der einwirkenden Gewalt auf wahrscheinliche Fractur schliessen. Später fühlt man die Callusbildung am Calcaneus und stellt hierdurch die Richtigkeit der Diagnose fest. Eine besondere Behandlung ist kaum nöthig; man legt einen umhüllenden Verband an, um die Verletzten vor dem zu frühen Gebrauch der Extremität zu schützen. Nach vier Wochen kann das Gehen wieder beginnen; Functionsstörungen sah ich aus diesen Sternbrüchen des Calcaneus in keinem Fall entstehen. Auch sah ich nicht die Verzögerung der Fracturheilung, welche französische Chirurgen (bis zu einem halben Jahre) berichten.

Ein isolirter *Abbruch des Sustentaculum tali* durch Andrängen des Talus gegen diesen Knochenfortsatz des Calcaneus ist von Abel nach drei Beobachtungen beschrieben worden. Die supinirte Stellung des Fusses ist nothwendig, um diese Fractur zu ermöglichen. *Fracturen des Talus* sind, abgesehen von den Schussfracturen, sehr selten. Eine Fractur mit sagittaler Richtung der Bruchlinie, als Folge einer keilförmigen Wirkung des unteren Randes des Malleolus int., wurde bei einer complicirten Verletzung des Talocruralgelenks von mir und Lesser beobachtet.

§ 506. Die Verletzungen der Muskeln und Sehnen an Unterschenkel und Fuss.

Unter den Verletzungen der Weichtheile am Unterschenkel und am Fuss sind die Verletzungen an den Muskeln, Sehnen und Sehnenscheiden von besonderer Bedeutung, so dass sie hier in erste Linie gestellt werden. Ueber Verletzungen der Gefässe und Nerven vgl. § 507.

An den Wadenmuskeln kommen kleine Risse der Muskelsubstanz oft vor, und zwar in einem Theil der Fälle durch willkürliche Ueberanstrengung der Muskeln (z. B. bei dem Springen), in einem anderen Theil der Fälle durch unwillkürliche Contractionen der Muskeln, durch *Muskelkrämpfe,* welche an keinem anderen

Orte der Extremitäten so häufig vorkommen, als gerade an der Wade. Wahrscheinlich stehen in den meisten Fällen die Muskelkrämpfe mit der ebenfalls häufigen Erkrankung der Varicen (vgl. § 507, Schluss), und zwar mit der Entwickelung von *intramusculären Varicen* im Zusammenhang. Der heftige Schmerz, welcher mit den Krämpfen der Wadenmuskeln verbunden ist, wird auf eine Compression des N. suralis durch die beiden Bäuche der M. M. gastrocnemii bezogen, zwischen welchen der Nerv aus der Tiefe in das subcutane Bindegewebe verläuft. Dass der Muskelkrampf hier wirklich zu einem Muskelriss führen kann, das erhellt aus den kleinen Blutergüssen, deren Farbe (erst blau-grün, später braun und gelb, durch Diffusion und Veränderung des Blutfarbstoffes entstehend) einige Tage nach dem Krampf an der Hautdecke zu Tage tritt. Eine Behandlung für die partiellen Muskelrisse ist nicht nöthig; die Ruhe wird dem Kranken schon durch die Schmerzen aufgezwungen. Ueber die Behandlung der Muskelvaricen vgl. § 519.

Die *quere Durchreissung der Achillessehne* kann nur durch eine mächtige Contraction der Wadenmuskeln erfolgen, wobei etwa noch, wie bei dem Springen durch Berührung des Fussbodens, die Insertionspunkte der Muskeln durch Dorsalflexion des Fusses und Streckung des Kniegelenks auseinander gezogen werden, und so der contrahirte Muskel eine bedeutende Dehnung erfährt. Ueber den Abriss des Calcaneus, welcher unter gleichen Umständen erfolgen kann, ist § 505 zu vergleichen. Aus der Distanz beider Rissenden der Sehne, zwischen welche man einige Finger legen kann, ist die Verletzung zu erkennen. Man muss wieder, wie bei dem Abriss des Calcaneus, den Fuss in Plantarflexion und das Knie in Beugung stellen und in dieser Stellung durch Gypsverband oder Schienen fixiren, damit die genäherten Rissenden der Sehne sich vereinigen können. Vielleicht wäre es jetzt, unter dem Schutze der Asepsis, noch richtiger und sicherer, dass man die Haut spaltet, die Rissenden aufsucht und durch einige Sehnennähte (§ 277, allg. Thl.) vereinigt. Die Apparate, welche man früher zur Behandlung der Durchreissung der Achillessehne erfand, wie z. B. die Sandale von J. L. Petit (Pantoffel mit Kniegurt und Lederriemen, ähnlich dem Handschuh von Feiler, welcher zur Behandlung der Fractura olecrani (§ 393) angewendet wurde), sind unsicher in der Wirkung und jedenfalls durch den Gypsverband zu ersetzen.

An dem dünnen *M. plantaris*, welcher zwischen der Schicht des M. soleus und der Schicht der M. M. gastrocnemii nach unten zur Ferse als langsehniger zarter Muskel verläuft, will man Risse beobachtet haben, welche sich dadurch auszeichnen sollen, dass im Augenblick des Reissens ein Ton, ähnlich einem Peitschenknall, hörbar ist. Eine Diagnose dieser Verletzung ist im übrigen nicht zu stellen; eine Behandlung derselben ist bei der functionellen Bedeutungslosigkeit dieses Muskels überflüssig.

An den Sehnenscheiden *der M. M. peronei*, welche hinter dem Malleolus ext. liegen, kommen *Luxationen der Sehnen* (zuerst von Monteggia und Jarjavay beschrieben) durch Riss der Wand der Sehnenscheide vor, so dass bei den Contractionen der Muskeln die Sehnen an die Aussenfläche des Malleolus ext. in das subcutane Bindegewebe rutschen; man könnte deshalb diese Luxation als eine habituelle bezeichnen. Sie wird lästig durch die Schmerzen, welche mit der Verschiebung der Sehnen verbunden sind. Eine chirurgische Behandlung dieser Störung ist, soweit es sich nicht um Versuche handelt, die Sehnen durch Druckverbände und Druckapparate hinter dem Malleolus ext. zurück zu halten, bis jetzt nicht versucht worden; sie müsste in einer aseptischen Freilegung der Sehnenscheide und in einem Nahtverschluss der Oeffnung in ihrer Substanz bestehen. Während nun diese Luxationen der Peronealsehnen sehr selten sind, so kommen *Blutergüsse in die Peronealsehnenscheiden* nicht so selten vor. Die analoge

Verletzung am Malleolus int. ist der *Bluterguss in die Sehnenscheide des M. tibialis posticus.* In einem einzigen Fall wurde von Martins eine *Luxation der Sehne des M. tibialis posticus* beobachtet. In den anderen Sehnenscheiden, welche die Fusswurzel umgeben, kommen Blutergüsse viel seltener vor, theils deshalb, weil dieselben, wie die Sehnenscheiden des M. flexor hallucis und des M. flexor digitor long., zu tief liegen, theils auch deshalb, weil die Sehnenscheiden, wie die an der Vorderfläche gelegenen des M. tibialis ant., des M. extensor halluc. und des M. extensor digitor. conm., von zu starrem Gewebe umgeben sind und deshalb für grössere Blutergüsse keinen Raum gewähren. Dass auch hier dem Bluterguss die Synovitis serosa mit serös-synovialem Erguss (*Hydrops der Sehnenscheiden*) folgen kann, bedarf kaum der Erwähnung. Wenn man im Zweifel ist, ob ein Bluterguss oder ein Hydrops dem Talocruralgelenk oder den Sehnenscheiden seiner Umgebung angehört, so kann man auf folgende Erscheinung achten: *Flüssigkeitsansammlungen im Talocruralgelenk erzeugen Anschwellungen, welche am vorderen Rande beider Malleolen hervortreten,* weil hier die Kapsel des Gelenks durch keine Bänder und Sehnenscheiden verstärkt ist; *dagegen liegt die Schwellung der Flüssigkeitsansammlung in der Sehnenscheide der M. M. peronei hinter dem hinteren Rande des Malleolus ext., in der Sehnenscheide des M. tibialis posticus hinter dem hinteren Rande des Malleolus int.* Ueber Behandlung vgl. die allgemeinen Regeln in § 116, allg. Thl.

Die Massage und die Compression (§ 44, allg. Thl.) sind bei längerem Bestand des Ergusses die Mittel, welche am besten wirken; bei frischem Bluterguss genügt eine feuchte Carbolplatte und Ruhe des Fusses. Auch kann die Massage in vorsichtiger Weise bei frischem Bluterguss zur Anwendung kommen.

Die Sehnenscheiden der Beugesehnen an den Zehen liegen so tief, dass sie von subcutanen Quetschungen nicht leicht betroffen werden. Stich-, Hieb-, Schuss- und Risswunden der Planta pedis führen zu Eiterungen in den Sehnenscheiden, deren Beherrschung durch Incision und Drainirung bei der tiefen Lage der Sehnenscheiden schwierig, aber doch dringend nothwendig ist; denn diese Eiterungen führen schliesslich zu einer phlegmonösen Entzündung aller Theile, welche unter der Aponeurosis plantaris liegen; und unter dem Druck, welchen diese Aponeurose auf die entzündeten Gewebe ausübt, entstehen hohe und gefährliche septische und pyämische Fieber (Cap. X und Cap. XI, allg. Thl.). Man kann wegen des Fiebers bei Vereiterung der Weichtheile in der Planta pedis sogar zur Amputation gezwungen werden, wenn die sonstige antiphlogistische Behandlung mit Incision und Drainirung zu keinem Sinken des Fiebers führt.

An der gelenkartigen Sehnenscheide des M. peroneus longus, wo er um das Os cuboides zur Planta pedis verläuft, habe ich in einzelnen Fällen Blutergüsse, Synovitis serosa, auch durch Fortschreiten der Myelitis granulosa des Os cuboides (§ 515) auf die Sehnenscheide, Synovitis granulosa derselben beobachtet. Auch kann bei der Caries der Fusswurzel an den anderen Sehnenscheiden eine Fortverbreitung der Knochen- und Gelenkentzündung zu den Sehnenscheiden hin stattfinden.

§ 507. Die Verletzungen der Nerven und der Gefässe am Unterschenkel und Fuss.

Von den beiden Hauptnerven des Unterschenkels und des Fusses, dem N. peroneus und dem N. tibialis, sind die Verletzungen des N. peroneus viel häufiger, als die des N. tibialis. Die oberflächliche Lage des ersteren, besonders an der Stelle, wo er sich um das Köpfchen der Fibula dicht unter dem Kniegelenk von der Kniekehle zur Vorderfläche des Unterschenkels begiebt, exponirt den N. peroneus den

einwirkenden Gewalten; insbesondere sind Verletzungen dieses Nerven mit der Sense bei dem Mähen nicht selten. Dass auch Schnittwunden an den subcutan gelegenen Nerven, an dem N. suralis, dem N. saphenus und dem N. peroneus superf. am Fussrücken vorkommen, ist selbstverständlich. Doch ist die Functionsstörung nach Durchschneidung dieser Nerven (Störungen der Sensibilität an der Haut des Fusses und der Zehen) so gering, dass man sich um diese Verletzungen nicht viel kümmert. Haarseilschüsse am Unterschenkel können z. B. den N. saphenus trennen, und eine Lähmung der Sensibilität macht sich am inneren Fussrand bis zur grossen Zehe geltend; aber eine Behandlung solcher Fälle durch Nervennaht oder Electricität ist kaum nothwendig, da die benachbarten Hautnerven allmählig in die Function einzutreten scheinen. So concentrirt sich das chirurgische Interesse wesentlich auf die Verletzungen der Hauptstämme des N. peroneus und des N. tibialis, welche neben den Störungen der Sensibilität auch Störungen der Motilität zur Folge haben. Die Schussverletzungen im Kriege treffen neben dem Nerven auch die begleitende Arterie (A. tibialis ant. und A. tibialis post.), so wie die benachbarten Knochen, so dass hinter der Bedeutung dieser Verletzungen die Trennung des Nerven von geringerem Belang scheint. Wir beschränken uns deshalb hier auf die seltenen Fälle reiner Nervenverletzung, wie sie durch Stich- und Schnittwunden (letztere besonders bei Operationen) geschieht.

Bei der strengen Scheidung der Innervationsgebiete der beiden grossen Unterschenkelnerven sind die Verletzungen eines dieser Nerven, so selten sie auch vorkommen, doch wenigstens von dogmatischer Bedeutung. Die *Durchschneidung des N. peroneus,* welcher alle Pronatoren innervirt, muss leicht zur Bildung eines Klumpfusses (§ 526) führen, ohne dass man deshalb gezwungen wäre, eine antagonistische, dauernde Contraction der Supinatoren als die Ursache derselben anzunehmen. Die erste willkürliche Contraction der Supinatoren führt den Fuss in die Supinationsstellung, und es fehlt, so lange der Verletzte das Bett hütet, jede Kraft, welche ihn wieder in die Pronation zurückbringen könnte. Dann kann die nutritive Verkürzung der Supinatoren die Contractur definitiv zu Stande bringen. Den einzigen Fall von *Verletzung des N. tibialis,* in welchem der Einfluss dieser Verletzung auf die Stellung des Fusses genau geprüft wurde, habe ich selbst beobachtet und beschrieben. v. Langenbeck hatte ein Stück des N. tibialis noch oberhalb der Kniekehle zusammen mit einem Myxom, welches auf dem Nerven sass, exstirpiren müssen. Wenn die alte Lehre von der antagonistischen Contraction bei Muskelparalyse richtig gewesen wäre, so hätten die intacten Pronatoren nach der Operation den Fuss in die Pronation führen und einen Pes valgus paralyticus traumaticus herstellen müssen. Krampfartige Contractionen der Pronatoren traten aber gar nicht ein, und das Gewicht des Fusses, welches denselben in die Supination zog, genügte als Gegenkraft gegenüber den willkürlichen Contractionen der Pronatoren. So blieb die Kranke von jeder Contractur frei und lieferte einen sehr stricten Beweis für die Bedeutung der passiven Bewegungskräfte in der Entwickelung paralytischer Contracturen (vgl. § 110, allg. Thl.).

In Betreff der Anwendung der Nervennaht bei den Verletzungen des N. peroneus und des N. tibialis kann auf die allgemeinen Regeln des § 316, allg. Thl. verwiesen werden.

Die Verletzungen der Arterien am Unterschenkel sind keineswegs selten; aber sie kommen doch selten für sich, ohne Verletzung der Knochen, in deren nächster Nähe sie liegen, vor. So sind es wesentlich die complicirten Fracturen, und besonders die Schussfracturen, bei welchen die Verletzungen der A. tibialis ant. und der A. tibialis post. beobachtet werden (vgl. § 499). Eine gleichzeitige Verletzung beider Arterien, welche nur durch das Ligamentum interosseum getrennt sind, z. B. durch einen spitzigen Knochensplitter oder durch die Kugel, kann zu

Gangrän des Fusses führen. Wenn nicht die sonstigen Complicationen. die Ausdehnung der Verletzung an den Weichtheilen und an den Knochen, die Amputation indiciren, so kann eine Unterbindung der verletzten Arterien an der Stelle der Verletzung geboten erscheinen. Deshalb ist auch die Einübung der Unterbindungen der A. A. tibiales an der Leiche zu empfehlen, wie diese Unterbindungen in § 508 beschrieben werden; doch kommen eigentliche Continuitätsunterbindungen kaum vor. Die Leichenübungen haben nur den Zweck, die Lage der Arterien dem Gedächtniss einzuprägen und die Aufsuchung der Stümpfe der verletzten Arterie zu erleichtern. Bei secundären septischen Blutungen (§ 305, allg. Thl.) kann in Anbetracht der tiefen Lage der Arterien am Unterschenkel und in Anbetracht der Schwierigkeit, ihre Unterbindung in septisch und entzündlich erweichten Geweben vorzunehmen, die Continuitätsunterbindung der A. femoralis (§ 443) zur Blutstillung den Vorzug vor der örtlichen Unterbindung erhalten.

An der Fusswurzel liegen beide Stämme der A. A. tibiales so leicht zugängig, dass bei ihrer Verletzung in dieser Gegend die Blutstillung sehr leicht ist. Wenn ich in § 508 trotzdem die Continuitätsunterbindung der A. tibialis post. am Malleolus int. als typische Operation schildere, so geschieht dieses wesentlich deshalb, weil ich diese Arterie an dieser Stelle schon mehrfach znr Ausführung der arteriellen Transfusion benutzt habe (vgl. § 314, allg. Thl.). Im übrigen kommen Continuitätsunterbindungen der A. A. tibiales in der Gegend der Fusswurzel kaum zur Frage. Die Blutungen aus den Endästen der A. A. tibiales am Mittelfuss und aus den plantaren Arterienbogen sind selten und können immer durch örtliche Unterbindung mit eventueller Erweiterung der Wunden, welche die Blutung veranlassten, gestillt werden. Dass den Blutungen der plantaren Arterienbögen am Fuss eine viel geringere Bedeutung zukommt, als den Blutungen aus den analogen Palmarbögen an der Hand (§ 413), ist in der Seltenheit der Stichverletzungen des Fusses und in der relativen Kleinheit der Fussarterien begründet.

Die *Blutungen aus Varicen,* welche sogar tödtlich werden können, wurden schon § 304 erwähnt; dort wurde auch schon die Behandlung dieser Blutungen — Hochlagerung der Extremität und Compression — erörtert. Im übrigen vgl. über Varicen im allg. Thl. §§ 141, 142, 304, 311, und im spec. Thl. § 519.

§ 508. Die Continuitätsunterbindungen der A. tibialis ant. und der A. tibialis post.

Mit Bezugnahme auf die Bemerkungen des vorigen § empfehle ich folgende Uebungen an der Leiche:

1) *die Unterbindung der A. tibialis ant. an der Grenze zwischen dem mittleren und unteren Drittheil des Unterschenkels.* Man bestimmt mit dem Finger den freien äusseren Rand der Tibia (Crista tibiae) und führt nach aussen von dem ersten Muskel, welcher diesem Rande anliegt, also an dem äusseren Rande des M. tibialis ant., einen Längsschnitt von mindestens 5 Ctm. Länge. Sollte der M. tibialis ant. nicht fühlbar oder sichtbar sein, so misst man 2 Ctm. von dem Rande der Tibia ab, bei sehr dicker Wade bis zu 3 Ctm., um den Schnitt parallel dem Knochenrande zu führen. Die Fascia cruris wird in derselben Linie und in der ganzen Länge der Hautwunde gespalten. Nun erkennt man den Zwischenraum zwischen dem M. tibialis ant. nach innen und dem M. extensor hallucis nach aussen (Fig. 319). Man dringt in diesen Zwischenraum ein und lässt die beiden Muskeln mit stumpfen Haken auseinander halten. Erst auf dem Ligamentum interosseum, also in tiefer Lage, findet man die Arterie, welche von zwei kleinen Venen umrahmt ist. Der N. peroneus liegt an ihrer äusseren Seite. Höher oben ist die Unterbindung der A. tibialis ant. wegen der tiefen Lage des

Ligamentum interosseum und der Arterie unter den dicken Muskelbäuchen sehr schwierig; weiter nach unten, wo die Muskeln sehnig und schmal werden, ist die Unterbindung so leicht, dass es für diese Stelle einer besonderen Einübung nicht mehr bedarf.

2) *die Unterbindung der A. tibialis postica in der Mitte des Unterschenkels* (zuerst von Travers am Lebenden ausgeführt). Man führt einen ungefähr 10 Ctm. langen Schnitt gerade auf den Innenrand der vorderen Fläche der Tibia. Nach Durchtrennung der Fascia cruris liegt die innere Insertionslinie des M. soleus am Tibiarand frei; diese Insertion muss von dem Knochenrande abgetrennt werden. Hierdurch wird es möglich, dass man den Soleus und die beiden M. M. gastrocnemii von der tiefen Muskelschicht nach hinten abdrängt. Die tiefe Muskelschicht wird gebildet von dem M. flexor digitor. comm. long., dem M. tibialis post. und dem M. flexor halluc. long.; die drei Muskeln sind durch ein besonderes Fascienblatt von dem M. soleus getrennt und liegen auf dem Ligamentum interosseum auf. Dieses Fascienblatt wird durch das Abheben des Soleus nach hinten sichtbar und muss nun so der Länge nach eingetrennt werden, dass die Trennungslinie dem ersten inneren Muskelinterstitium, zwischen M. flexor digit. comm. long. und M. tibialis post. entspricht. Hier liegt die A. tibialis post., begleitet von zwei Venen und dem N. tibialis, welcher für die Unterbindung sorgfältig von der Arterie isolirt werden muss. Im zweiten äusseren Muskelinterstitium liegt zwischen dem M. tibialis post. und dem M. flexor halluc. long., welcher von der Fibula entspringt, die A. peronea (vgl. Fig. 344, § 549); doch ist diese letztere Arterie von dem geschilderten Unterbindungsschnitte wegen ihrer tiefen Lage kaum zu erreichen. Ueberhaupt ist diese Unterbindung der A. tibialis post. in der Mitte des Unterschenkels eine schwierige Unternehmung, besonders bei muskelkräftigen Individuen. Deshalb wurde auch oben eine bedeutende Länge des Schnittes empfohlen. Wenn die Durchschneidung der Insertion des M. soleus versäumt wird, so kann es dem Anfänger begegnen, dass er, in der Meinung, die ganze Schicht der Wadenmuskeln abzuheben, sich in den Zwischenraum zwischen den M. M. gastrocnemii und dem M. soleus verirrt, hier die dünne Sehne des M. plantaris auffindet und sie für die gesuchte Arterie hält.

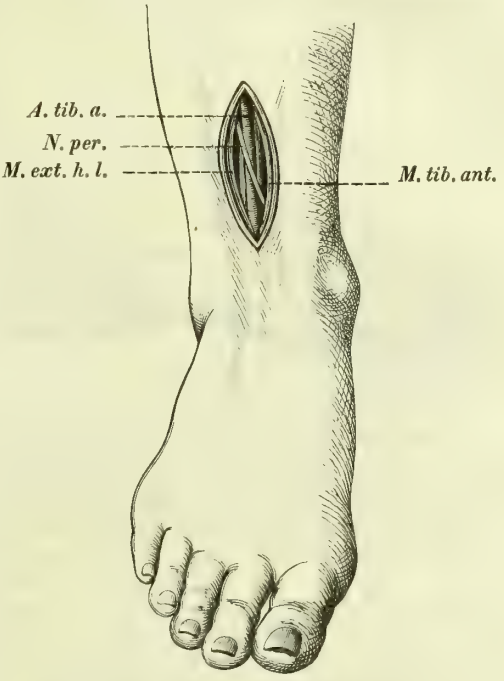

Fig. 319.
Unterbindung der A. tibialis antica. A. tib. a. Art. tibialis ant. N. per. Nerv. peroneus prof. M. ext. h. l. M. extensor hallucis long. M. tib. ant. M. tibialis anticus.

3) *die Unterbindung der A. tibialis postica am Malleolus int.*, eine sehr leichte Operation, welche zur Freilegung der Arterie behufs Ausführung der arteriellen Transfusion (§ 314, allg. Thl. und § 507) dienen kann. Man bestimmt den inneren unteren Rand des Malleolus int. und den inneren Knochenrand der

unteren Fläche des Calcaneus (nicht den Rand der Weichtheile der Ferse). Gerade zwischen diesen beiden Rändern in der Mitte liegt die Arterie. Entsprechend ihrem Verlauf vom Unterschenkel zur Planta pedis in einer bogenförmigen Linie, deren Convexität gegen die Ferse gerichtet ist, führt man einen bogenförmigen Schnitt, welcher dieser Linie folgt (Fig. 320). Nach Trennung der Haut kommt man auf die zerstreuten Bündel des Ligam. laciniatum, deren Verlauf mit der Richtung des Schnittes ungefähr senkrecht kreuzt. Diese Fasern werden durchschnitten, und dann findet man die Arterie, begleitet von zwei ziemlich breiten Venen, so dass man etwas Mühe haben kann, die Venen von der Arterie zu unterscheiden. Der N. tibialis liegt am unteren Rande des Gefässbündels. Hinter dem Nerven und den Gefässen liegen die Sehnenscheiden des M. tibialis post., des M. flexor digitor. comm. long., und des M. flexor hallucis; diese Sehnenscheiden dürfen nicht geöffnet werden. Man erkennt gewöhnlich nahe der Unterbindungsstelle den Abgang eines grösseren arteriellen Astes, welcher abwärts zum Periost des Calcaneus verläuft.

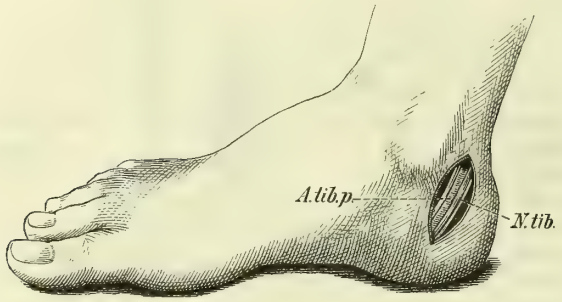

Fig. 320.
Unterbindung der A. tibialis postica (A. tib. p.). N. tib. Nerv. tibialis.

§ 509. Die Entzündungen an der Haut des Unterschenkels und des Fusses. Unguis incarnatus.

An der Haut des Unterschenkels treten oft geringfügige Entzündungen, wie z. B. Furunkel und Eczeme auf, welche anfänglich sehr harmlos erscheinen, aber unter Vernachlässigung der geeigneten Behandlung und vorzugsweise unter dem Einfluss des bei dem Gehen und Stehen erschwerten Blutkreislaufs zu *Geschwüren* werden. Die Haut des Unterschenkels ist so vorzugsweise das Gebiet der Geschwürsbildung, dass die allgemeine Darstellung der Hautgeschwüre und ihrer Behandlung schon auf die Unterschenkelgeschwüre, auf ihre Entstehung aus den verschiedensten Ursachen (neben den Eczemen und Furunkeln sind noch besonders Verletzungen, eiterige Schmelzung der Hautsyphilome u. s. w. vgl. § 57, allg. Thl.), auf ihre Behandlung (vgl. § 65, allg. Thl., und über die neue Behandlung der Geschwüre mit elastischen Binden nach Martin und P. Bruns, vgl. § 350, allg. Thl.) Rücksicht nahm. Es ist deshalb hier nur auf die bezeichneten §§ zu verweisen.

An der Haut des Fusses entstehen besonders häufig durch Stiefeldruck *Schwielen* und *Blasen der Haut,* deren Beziehung zum geschwulstbildenden Process ebenfalls schon im § 226, allg. Thl., vorweg erwähnt wurde. Die Schwielen werden in seltenen Fällen ausserordentlich schmerzhaft, und für diese Fälle empfiehlt Pitha ihre Abtragung mit dem Messer. Es bedarf hier nur noch der Erwähnung, dass nach Bildung von blasigen Erhebungen eine Berstung der Blase die Möglichkeit einer echten septisch-entzündlichen Infection darbietet, ähnlich wie auch Risse in den Schwielen zu einer directen septischen Infection des Papillarkörpers Anlass geben können. Indessen kann hier wieder auf die analogen Vorgänge an der volaren Haut der Hand und der Finger (§ 416) verwiesen werden.

In der That ist auch an der Palmarfläche die anatomische Disposition zur Bildung panaritialer Entzündung gegeben; aber die Zahl der Panaritien am Fuss ist doch sehr klein, weil die Gelegenheit der septischen Infection an den Stiefel- und Schuhbedeckten Füssen nicht oft gegeben ist. Nur an barfüssigen Menschen beobachtet man *Panaritien der Fusssohle* in grösserer Zahl; sie haben hier dieselbe Bedeutung, zeigen dieselben Erscheinungen und erfordern dieselbe Behandlung wie die Panaritien der Finger und der Hand, so dass hier einfach auf §§ 416 u. 417 verwiesen werden kann. — Ueber Entzündungen der Hühneraugen vergl. § 519.

Der eingewachsene Nagel, Unguis incarnatus, ist eine sehr häufige Krankheit. Das Wesen derselben besteht aber nicht darin, dass, wie der Name andeutet, der Nagel etwa wegen falschen Wachsens „in das Fleisch" wächst, sondern umgekehrt, wächst das Fleisch, d. h. die Haut des Nagelfalzes, in den Nagel. Der Anfang der Krankheit ist eine einfache *Onychia*, eine Entzündung des Nagelfalzes und des Nagelbetts. Bei mangelhafter Reinigung bleiben Schmutztheile mit Spaltpilzen in der Rinne des Nagelfalzes haften (vgl. Fig. 321 r), und finden die Spaltpilze in den weichen Lagern der Epidermis dieser Rinne genug Nährstoff, um zu wuchern und eine Entzündung des Papillarkörpers mit *Granulationsbildung* und Eiterung zu veranlassen. *Die Granulationen* (gr) *umwachsen den Rand des Nagels*, und zwischen ihnen und dem Nagel kommt es zur Verhaltung und Zersetzung des Eiters, welche dann die Entzündung unterhält und steigert. Endlich werden die Schmerzen so gross, dass der Kranke nicht mehr gehen kann und jeder Operation sich gern unterzieht. Die schlimmsten Formen mit Verjauchung des Nagelbetts bezeichnet Pitha als *Onychia maligna.*

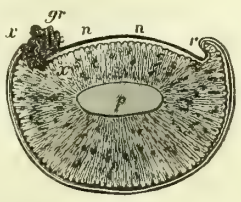

Fig. 321.
Frontaldurchschnitt durch die Vorderphalange der grossen Zehe. n n. Nagel. p. Phalange. r. Rinne des Nagelfalzes. gr. Granulationsbildung bei Unguis incarnatus. x x. Linie zur Abtrennung des Nagelfalzes.

Für die Anfänge des eingewachsenen Nagels wird die *Behandlung durch Bepinseln mit Eisenchloridlösung empfohlen.* Die Salzsäure dieser Lösung sorgt für aseptisches Verhalten, das Eisenchlorid für eine Gerinnung des Blutes in den Capillaren; so schrumpfen die Granulationen zu einem trocknen Schorf ein, nach dessen Abstossung die Heilung vollendet ist. Bei lange bestehender Onychia und starker Wucherung der Granulationen darf man auf eine Wirkung dieser Bepinselung nicht mehr rechnen. Ebensowenig nützen kleine Heftpflasterröllchen, durch welche man die wuchernden Granulationen zusammen zu drücken sucht. Am allerwenigsten nützen kleine federnde Apparate aus Stahl (von Mathieu), mit welchen den Nagelrand aus den Granulationen herauszuheben empfohlen wurde.

Die einfache *operative Behandlung des Unguis incarnatus* besteht darin, dass man in der Narkose (oder auch bei örtlicher Anästhesie durch Aetherspray, § 336 allg. Thl.) den Nagel der Länge nach spaltet und seine beiden Hälften, wenn die Krankheit beide Seitenränder befiel, oder nur die entsprechende Hälfte, wenn die Krankheit nur eine Seite betrifft, entfernt (Dupuytren). Die Trennung des Nagels gelingt am leichtesten dadurch, dass man das spitze Blatt einer starken Scheere (vgl. Fig. 58 § 244, allg. Thl.) bis zum hinteren Rand des Nagels an seiner unteren Fläche einsticht und dann die Scheerenblätter schliesst. Die Abhebung der Nagelhälften geschieht zweckmässig durch die kurzen, stumpfen Branchen des Nadelhalters von Dieffenbach (Fig. 81 § 253, allg. Thl.), welche auch die Nagelhälften fest fassen, ihre seitliche Umkehrung nach aussen und endlich die Extraction sehr erleichtern. Die kleine Wunde heilt in wenigen Tagen unter dem aseptischen Verband. Nach Entfernung des Nagels kann der Eiter

nicht mehr unter ihm stagniren und die Granulationen schrumpfen schnell zusammen.

Indem der Nagel sich aus dem erhaltenen Nagelbett wieder bildet, kommt es nach der Reproduction des Nagels bei Fortdauer der Ursachen häufig zur Recidivbildung. Deshalb empfahl man früher als Radicaloperation *die Exstirpation des ganzen Nagelbetts.* Doch braucht man soweit nicht zu gehen. *Es genügt, den Nagelfalz abzutragen,* und zwar in einer Linie, welche in der Figur auf dem Durchschnitt durch xx bezeichnet ist. Ich lernte dieses Verfahren vor langen Jahren von Smyly (Dublin) kennen; neuerdings ist dasselbe von Emmert u. A. beschrieben worden. Indem man den Nagelfalz entfernt, wird das Haften von Schmutztheilen vermieden und die Recidive bleiben aus.

Mit dem eingewachsenen Nagel darf nicht die *syphilitische Onychie* (Condylombildung am Nagelfalz § 519) verwechselt werden. Auch kommt bei Kindern eine *scrofulös-granulirende Entzündung des Nagelbetts* zuweilen vor.

Die subcutane Phlegmone, die Lymphangioitis, das Erysipelas treten am Fuss und Unterschenkel häufig auf, wenn auch nicht ganz so häufig, wie an Hand und Vorderarm, weil eben die Gelegenheit der septischen Infection kleiner Wunden an den Zehen und der Haut des Fusses seltener gegeben ist. So wichtig nun auch diese Erkrankungen sind, so zeigen sie doch an dem Fuss und Unterschenkel keine besonderen Erscheinungen, welche eine besondere Erörterung nothwendig machen würden. Ich verweise deshalb auf den allgemeinen Theil (Phlegmone § 15, Lymphangioitis § 144, Erysipelas §§ 193—199) und auf die analogen Krankheitsformen an Hand und Vorderarm (§ 415). *Furunkel* kommen an der Haut der Dorsalfläche des Fusses, wie an der Hand, zur Entwickelung. Die Nothwendigkeit der correcten Behandlung dieser Erkrankungen (durch Carbolinjectionen bei Lymphangioitis und Erysipelas vor der Eiterung, durch Incision und Drainirung bei Eintritt der Eiterung in allen Formen der eiterigen Entzündung) ist um so mehr zu betonen, als die Eiterung bei der mangelhaften Ernährung der Haut zu einer ausgedehnten Nekrose derselben führt. So entstehen hier grosse Geschwüre, deren Heilung nur mühsam gelingt (vgl. § 65, allg. Thl.), während an anderen Orten ein ähnliches Versäumniss der richtigen Behandlung doch wenigstens nicht zu dieser schlimmen Folge führt. — Wie aus wiederholten Schüben des Erysipelas eine *Elephantiasis Arabum* am Fuss und Unterschenkel, bis zum Oberschenkel aufsteigend, sich entwickeln kann, wurde § 272 allg. Thl. schon erwähnt.

An der Plantarhaut des Fusses wurden eigenthümliche Formen der Geschwürsbildung unter dem Namen des *Mal perforant du pied* (zuerst von Vésignié 1852, später von Follin 1863) beschrieben. Diese Geschwüre zeigen die besondere Neigung, von der Haut aus durch die Aponeurosis plantaris und durch die kurzen Muskeln und Sehnen gegen den Zwischenknochenraum der Metatarsalknochen in die Tiefe zu dringen, ohne sich auf der Fläche weithin zu verbreiten. Leplat fand als Ursache Endarteriitis der Arterien, so dass der Vorgang mit Gangraena senilis (§ 510) verwandt zu sein schien. Gosselin meinte, dass es sich um Vereiterung tief gelegener Schleimbeutel handele. Wahrscheinlich handelt es sich bei diesen Geschwüren um sehr verschiedene Ursachen, z. B. auch um einzelne versäumte Panaritien, um einzelne Hautcarcinome u. s. w.; aber die grössere Mehrzahl dieser Geschwüre, welche als Mal perforant bezeichnet werden, ist nach der Ansicht neuerer Schriftsteller (H. Fischer, P. Bruns, Sonnenburg) *neuro-paralytischen Ursprungs,* d. h. die Lähmung sensibler und vasomotorischer Nerven führt zu der Geschwürsbildung und verhindert die Wirkungen der gewöhnlichen Geschwürsbehandlung. Es zeigen mithin diese Geschwüre einige Aehnlichkeit mit der Lepra (§ 422); doch ist zu bemerken, dass auch die echte

Lepra an den Füssen und Zehen vorkommt und als Lepra anaesthetica sowohl zur Bildung von tiefgreifenden Geschwüren (Estlander), wie auch zu einem Abfallen der nekrosirten Zehen führen kann. Endlich kann auch die Ergotinvergiftung zu einer Nekrose der Zehen führen.

Was die Behandlung des Mal perforant du pied betrifft, so wurden Aetzungen, Ausschneidungen des Geschwürs, Behandlung der Anästhesie durch Electricität u. s. w. empfohlen.

Ueber *Decubitus der Ferse* ist § 499 zu vergleichen. Ausser durch schlecht angelegte Gypsverbände kann das Decubitusgeschwür der Ferse auch durch langes Liegen, besonders bei Lähmung der Nerven (z. B. nach Verletzungen des Rückenmarks) entstehen. Der aseptische Verband ist auch hier die beste Behandlung für den Decubitus (vgl. § 362).

§ 510. Die subfascialen Phlegmonen. Erfrierung des Fusses. Gangraena senilis an den Zehen und dem Fuss.

Die gewöhnlichste Ursache der subfascialen Phlegmone sind die offenen Wunden der Weichtheile, welche bis in die subfascialen Gewebe sich erstrecken oder durch Fortleitung der Entzündung von dem subcutanen Gewebe zur Tiefe endlich auch eine Entzündung des subfascialen Bindegewebes hervorrufen, wenn auch die Verletzung ursprünglich nur bis zur Fascie reichte. Solche Uebergänge der subcutanen Phlegmone zur subfascialen Phlegmone sind an der Rückenfläche des Fusses ziemlich häufig; dagegen geht die Entzündung des subcutanen Gewebes an der Planta pedis nicht leicht in eine Entzündung des subfascialen Gewebes über, weil der Entzündung des subcutanen Gewebes von vornherein wegen der kurzen und senkrechten Faserung desselben der phlegmonöse Charakter fehlt, und weil die feste und gefässarme Aponeurosis plantaris eine Scheidewand gegen die Entzündung hin bildet. Ist aber einmal eine Vereiterung des Bindegewebes unter der Aponeurosis plantaris entstanden, so sorgt der hohe Druck derselben für eine bedeutende Resorption fiebererregender Noxen (§ 185, allg. Thl.), und so entsteht bei subaponeurotischer Phlegmone ein hohes und gefährliches Fieber. Functionelle Störungen kommen hier weniger in Betracht, als bei den analogen Entzündungen unter der Aponeurosis palmaris der Hand (§ 416). Gewiss treten auch hier Verwachsungen der Sehnen mit den Sehnenscheiden, Sehnennekrose u. s. w. ein; aber auch mit unbeweglichen Zehen, ja zur Noth auch mit unbeweglichem Fuss bleibt der Genesene gehfähig. Auf die Schwierigkeit der Beherrschung der tiefen Phlegmone am Fuss durch Incisionen und Drainirung wurde schon in § 506 (Schluss) hingewiesen.

Ausser den Verletzungen führen auch gangränöse Veränderungen der Gewebe, welche sich in die Tiefe erstrecken, zur subfascialen Phlegmone. Hier sind als besonders häufig zu nennen: 1) die schweren Formen der *Erfrierung*, welchen die Zehen und der Fuss besonders häufig ausgesetzt sind, 2) die Gangraena senilis. Während die Schilderung der Erfrierung und ihrer Behandlung in den §§ 54, 56 und 63 des allg. Thls. gerade auch auf die Erfrierungen des Fusses und der Zehen Rücksicht nimmt, so wurde die *Gangraena senilis* im allg. Thl. § 138 nur kurz als Folgezustand der Endarteriitis erwähnt. So bleiben in Betreff dieser Erkrankung hier noch einige klinische Bemerkungen nachzuholen.

Die Gangraena senilis tritt selten vor dem 70. Jahre auf und ist bei Männern viel häufiger, als bei Frauen. *Die Gangraena senilis beginnt fast immer an der grossen Zehe*, so dass neben der Endarteriitis doch gewiss auch die weite Entfernung der Zehen, und besonders der Spitze der grossen Zehe, von dem Herzen das Aufhören

der Ernährung begünstigt. Es bildet sich oft im ersten Anfang nur ein kleiner bräunlicher Fleck in der Haut, zuweilen von einer blasigen Erhebung der Epidermis bedeckt, welche Blutserum enthält. Später wird die Haut schwarz, und nun schreitet die Verfärbung von der Spitze der grossen Zehe zur Basis derselben fort. Inzwischen beginnen dieselben Veränderungen auch an den anderen Zehen. Die Schmerzen sind von Anfang an sehr bedeutend. Nach Eröffnung der Blasen, welche, wie die bräunliche Verfärbung der Haut, die Folge venöser und capillarer Blutstauung bei mangelndem arteriellen Druck sind (vgl. § 129, allg. Thl.), trocknen die abgestorbenen Gewebe vollkommen ein und mumificiren (§ 130, allg. Thl.). Nur am Rand der absterbenden Gewebe, gegen die noch ernährten Gewebe hin, enthalten dieselben noch genug Feuchtigkeit, um zu faulen und hierdurch entzündliche Vorgänge in den noch lebendigen Geweben zu veranlassen. Oft sind diese Entzündungen, weil eben der Kreislauf schon unvollkommen ist, sehr niedrig, in anderen Fällen aber doch auch wieder so hoch, dass sie in der Form der subfascialen Phlegmone durch das begleitende Fieber das Leben bedrohen. Hiernach variirt der Verlauf der Gangrän in seiner zeitlichen und örtlichen Intensität. Zuweilen tritt der Tod schon wenige Wochen nach dem ersten Auftreten der Gangrän an der Zehenspitze ein; in anderen Fällen schiebt sich unter geringem Fieber die Gangrän von den Zehen zum Mittelfuss, zur Fusswurzel und endlich zum Unterschenkel hin, so dass erst nach einigen Monaten der Tod durch chronische Septikämie eintritt. Da gleichzeitig oft Klappenfehler am Herzen und andere Störungen bei den Kranken dieser Art vorliegen, so kann auch der Tod durch diese Complicationen (hypostatische Pneumonie, Bronchitis, Albuminurie u. s. w.) eintreten.

Für Frostgangrän und Altersgangrän der Zehen und des Fusses ist die Entfernung der gangränösen Theile durch Amputation (§§ 544—549) das zutreffende Verfahren. Die Prognose dieser Operationen ist aber in beiden Fällen durchaus verschieden. Bei Frostgangrän kann die Prognose der Amputationen, wenn wir sie nach vollzogener Demarcation der todten von den lebendigen Geweben (durch Eiterung und Granulationsbildung, vgl. § 56, allg. Thl.) an kräftigen Individuen in gesunden Geweben vollziehen, von bester Prognose sein; getrübt wird die Prognose nur dann, wenn uns das Fortschreiten der septischen Phlegmone (§ 56, allg. Thl.) zwingt, an hoch fiebernden Kranken in entzündeten Geweben die Amputation auszuführen. In den letzteren Fällen kann die aseptische Heilung misslingen, weil die örtliche Antisepsis nicht vollständig wirkte oder von dem strömenden Blut aus eine Infection der Wundflächen erfolgte. Immerhin ist auch bei diesen, gewissermaassen intermediären Amputationen (§ 178, allg. Thl.) die Zahl der Erfolge gross, so dass man selten mehr einen Kranken nach Amputation wegen Frostgangrän verliert. Ganz anders steht es um die Prognose bei Gangraena senilis.

Man bemüht sich auch bei Gangraena senilis, durch antiseptische Berieselung und Umhüllung die Fäulniss der absterbenden Gewebe (vgl. über die analoge Behandlung der Frostgangrän § 63, allg. Thl.) zu verhüten und zu beseitigen; ferner bemüht man sich, durch kräftige Nahrung, alkoholische Getränke und stimulirende Arzneimittel, endlich durch warme Bäder (denen man am besten etwas Kali hypermangan. zusetzt, um das Wasser aseptisch zu machen) die Ernährung des Fusses soweit zu heben, dass eine Demarcation erfolge. Auch muss der Fuss dauernd in horizontaler Lage, beziehungsweise in der Lage mit erhöhter Fussspitze bleiben, damit die venöse Stauung bekämpft wird. Aber trotzdem erreicht man selten die gewünschte Demarcation, oder sie tritt nur scheinbar für kurze Zeit ein, so dass später die fortschreitende Gangrän die Demarcationslinie wieder überschreitet. Will man nun den Kranken nicht ohne einen Versuch zur Lebensrettung hinsterben lassen, so *soll man fern von den gangränescirenden Theilen des Fusses die*

Amputatio cruris (§ 549) *ausführen.* Englische Chirurgen haben sogar die Amputatio femoris für das richtige Verfahren erklärt; doch erhält man hierzu noch schwerer die Einwilligung der Kranken, als zur Amputatio cruris. Die Höhe der Unterschenkelamputation kann man dadurch bestimmen, dass man mit der Thermosäule (§ 159, allg. Thl.) die örtliche Wärme untersucht. Man sollte nicht in einer Höhe amputiren, an welcher noch die Temperatur gegenüber der Temperatur des gesunden Beins gesunken erscheint. Wenigstens liess ich mich bei den letzten Operationen, welche ich wegen Gangraena senilis ausführte, von dieser neuen Art der Untersuchung in der Wahl der Operationslinie leiten und war mit dem Ergebniss zufrieden. *Bei tiefer Amputation in der Nähe der gangränösen Theile tritt fast ausnahmlos Gangrän der Wunde mit schnell tödtlichem Ausgang ein; bei hoher Amputation, fern von den gangränösen Theilen, tritt die Gangrän der Wunde nicht immer ein oder doch nur in beschränktem Umfang,* so dass einzelne Kranke von dem drohenden Tode errettet werden. Die aseptische Methode hat auch auf diesem Gebiet die Erfolge gehoben; aber dieselben sind immer noch ziemlich unbefriedigend. Freilich kann auch die Asepsis nicht die Gewebe zur normalen Ernährung führen und die alten Leute nicht verjüngen. Manche Kranke dieser Art, welche an schweren Complicationen leiden, lässt man ohne Amputation unter Darreichung von Opiaten sterben.

§ 511. Die Entzündung der Zehengelenke. Arthritis urica.

Während die traumatischen Entzündungen der kleinen Zehengelenke wegen der geringen physiologischen Bedeutung der Zehenbewegungen für die Function des Gehens kein Interesse bieten, so müssen hier die klinischen Verhältnisse einer Entzündungsform, welche im allg. Thl. § 104 nur kurz als *Arthritis urica* erwähnt wurde, etwas eingehender erörtert werden.

Das *Podagra*, der altclassische Name für die Panarthritis urica der Gelenke, befällt mit einer, ätiologisch erklärlichen Prädilection die Mitglieder der bestsituirten Klassen. Die Aufgabe des Chirurgen ist es, die örtlichen Verhältnisse der Gelenkentzündung aufzuklären, während dem inneren Kliniker die Aufgabe zufällt, den allgemeinen Störungen der Ernährung, der vermehrten Aufnahme stickstoffhaltiger Bestandtheile, der verminderten Ausscheidung von Stickstoff durch den Harn, der Vermehrung der Harnsäure im Blut und den consecutiven Störungen der Verdauung und Circulation in ihrem Zusammenhang nachzuspüren.

Besonders häufig wird von der Arthritis urica zuerst das Gelenk zwischen Metatarsus I und der grossen Zehe befallen. Zur Erklärung dieser Thatsache kann man auf folgende drei Momente Bezug nehmen: 1) die einfache Panarthritis, welche bei älteren Leuten nach den Erfahrungen an der Leiche so häufig dieses Gelenk befällt (vgl. § 521), und deren Existenz natürlich den Entzündungsnachschub durch die harnsaure Diathese des Blutes sehr begünstigt, 2) die relativ bedeutende mechanische Leistung des ersten Metatarso-Phalangealgelenks bei dem Gehen und Stehen, indem diese Leistung eine Art physiologische Fluxion zu den Synovialgefässen bedingt, 3) die Stauungen im venösen Kreislauf, welche für die Venen der Synovialis und des parasynovialen Gewebes mit der grösseren Entfernung des Gelenks vom Herzen zunehmen und die Entwickelung der Entzündung begünstigen. Ich weiss nicht, auf welches von den erwähnten Momenten das grössere Gewicht zu legen ist, oder ob eines von ihnen vielleicht ziemlich bedeutungslos ist. Nur scheint mir manche Eigenthümlichkeit der klinischen Erscheinung der Arthritis urica auf diese Momente hinzuweisen. Die Länge der Blutsäule in den Venen vom Herzen bis zur Zehe übertrifft noch um ein grosses Stück die Entfernung der Finger und der Hand vom Herzen; und deshalb wird

die obere Extremität von der Arthritis urica seltener betroffen. Wenn sie aber betroffen wird, so geschieht es wieder in den Gelenken, welche an ihr vom Herzen am weitesten entfernt sind, nämlich an den Gelenken der Hand und der Finger in der Form des *Chiragra* (§ 419).

Die Kreislaufsstörungen an dem befallenen Gelenk sind ungemein bedeutend und erstrecken sich bis zur äusseren Haut. Man sieht in den ersten Tagen des Podagraanfalls das parasynoviale Gewebe beträchtlich anschwellen, und in den subcutanen Venen erkennt man die ausserordentlich pralle Füllung der Gefässe in einem Umfang, wie man sie sonst nur bei der acutesten Gelenkeiterung beobachtet. Die Entzündung des parasynovialen Gewebes pflanzt sich leicht auch in das paratendinöse Bindegewebe fort, und so entsteht eine phlegmonöse Schwellung längs der Sehnen, welche sich ebenfalls durch die pralle Füllung der Blutgefässe und bedeutende Erhöhung der örtlichen Temperatur auszeichnet; auch treten allgemeine fieberhafte Steigerungen der gesammten Körpertemperatur ein. Kurz, das ganze Bild des podagristischen Fusses könnte auch von einem geübten Diagnostiker leicht fälschlich als Gelenkeiterung mit consecutiver Phlegmone gedeutet werden; doch scheint mir gerade die Störung der Circulation bei der Arthritis urica noch bedeutender, als bei der Synovitis suppurativa. Uebrigens klärt der weitere Verlauf bald die Diagnose auf, wenn sie nicht schon durch Berücksichtigung der ätiologischen Momente gesichert war.

Dass enge Beziehungen zwischen der Arthritis urica und der gewöhnlichen Panarthritis alter Leute (man könnte sie als Panarthritis opulentiae und Panarthritis pauperum unterscheiden) obwalten, geht nach Ablauf der acuten Entzündung aus der Untersuchung des Gelenks hervor. Der erste und zweite Anfall der Arthritis urica lassen vielleicht noch ein ziemlich intactes Gelenk zurück, aber die folgenden Anfälle verfehlen nicht, die wohlbekannten Verdickungen des Gelenkkörpers, besonders des Capitulum metatarsi, die fibrösen Verdichtungen der Synovialis, die Rauhigkeit der Gelenkflächen zurückzulassen, welche wir z. B. auch bei Hallux valgus entstehen sehen (vgl. § 521). Daraus kann man freilich nicht beweisen, dass schon vor der Arthritis urica die Anfänge der gewöhnlichen Panarthritis vorhanden waren, aber die Vermuthung, welche ich in dieser Beziehung aussprach, wird doch durch dieses endliche Resultat der Arthritis urica eher unterstützt, als widerlegt. Bei wiederholten Anfällen gewinnt auch immer die Arthritis urica die Qualität der Polypanarthritis; denn nach und nach werden die verschiedensten Gelenke der unteren und oberen Extremität befallen. Im pathologisch-anatomischen Bilde unterscheidet sich dann die Polypanarthritis urica von der gewöhnlichen Polypanarthritis (§ 106, allg. Thl.) nur noch durch die Anwesenheit von *Concrementen harnsaurer Salze in den Gelenken.* Von beiden Processen werden auch die Sehnenscheiden, Schleimbeutel und das paratendinöse Bindegewebe nicht geschont.

Der Schmerz bei den acuten Anfällen der Arthritis urica ist in seiner Intensität von keiner Form der Gelenkentzündung übertroffen. Die leiseste Berührung der Zehe, der Druck der leichtesten Decke, die Erschütterung durch das Gehen im Krankenzimmer rufen unerträgliche Schmerzen hervor. Der Podagrist muss sich auch mit dem Gedanken trösten, dass die Anfälle, welche übrigens im Frühjahr am häufigsten auftreten, erst in langen Intermissionen wiederkehren; und endlich kann er sich in seinen Qualen an die bekannte Thatsache erinnern, dass jeder Anfall in einigen Wochen sein Ende findet und dass der glückliche Besitzer des Podagras im allgemeinen die Aussicht auf ein recht langes Leben, leider freilich auch auf eine längere Reihe von Anfällen hat. Individuen mit Podagra erreichen häufig ein ungewöhnlich hohes Lebensalter; doch können auch Anfälle von Pneumonie und Nephritis (sogenannte innere Gicht), ferner Endocar-

ditis u. s. w. zum Tode führen. Unter den Localstörungen, soweit sie nicht dem acuten Anfall selbst angehören, sind für die Arthritiker die sogenannten Gichtabscesse am meisten störend. Dieselben entstehen aus colossalen Abscheidungen von harnsauren Salzen in und um die Synovialhöhle, welche schliesslich zu einer Perforation der Haut führen. Dann entleert sich aus der Hautöffnung eine bald mehr zähflüssig rahmige, bald mehr körnig bröcklige, glänzend weisse, zuweilen auch mit Eiter gemischte, weissgelbliche Masse.

Bei der Aetiologie der Arthritis urica muss selbstverständlich der Schwerpunkt der Behandlung in die Regulation der Diät, in die Anregung der normalen Körpersecretionen, der Diurese und Diaphorese, und endlich zur Tilgung der harnsauren Diathese in den Gebrauch von Bädern, besonders von Thermen und salinischen Quellen gelegt werden. In dieser Beziehung muss ich auf die Lehrbücher der inneren Pathologie und Therapie verweisen. Hier kann nur die eigentlich chirurgische Behandlung der eigenthümlichen Gelenkentzündung des Podogras in Betracht kommen. Leider können wir nicht einmal die Schmerzen des acuten Anfalls mit allen unseren örtlichen Mitteln bewältigen. Die Application des Eises ist noch das beste Mittel, aber es nützt wenig genug und wird von manchen Arthritikern nicht vertragen. Carbolinjectionen (vgl. § 44, allg. Thl.) habe ich bis jetzt nur in den chronischen Stadien der Arthritis urica anzuwenden Gelegenheit gehabt, und zwar mit gutem Erfolg; ein Versuch mit denselben wäre auch in den acuten Anfällen zu machen, und ich glaube, dass man mindestens auf die schmerzstillende Wirkung der Injectionen hoffen darf. Morphium in subcutaner Anwendung und Einreibung von Chloroformliniment können ebenfalls versucht werden. Bei dem Hervortreten der Störungen im Blutkreislauf liegt die Verordnung von örtlichen Blutentziehungen sehr nahe; aber auch sie bringen nur vorübergehende Erleichterung der Schmerzen, und Blutentziehungen bei älteren Leuten sind überhaupt nicht ohne Bedenken. Die letzten Perioden des Anfalles können wie die gewöhnliche Polypanarthritis mit Carbolumschlägen, Localbädern u. s. w. behandelt werden. Das echt chirurgische Eingreifen mit dem Messer ist nur in den seltenen Fällen berechtigt, in denen das befallene Gelenk endlich vereitert und seine harnsauren Concremente nach aussen entleert. So spaltete ich Gichtabscesse unter den Vorsichtsmaassregeln der Asepsis und erzielte eine schnelle Heilung. Sollte eine Gelenkfistel mit zeitweiliger Entleerung von Eiter und harnsauren Salzen nach der Incision zurückbleiben, so könnte sogar die Resection zur Frage kommen.

Ueber die Entzündungen des ersten Metatarso-Phalangealgelenks bei *Hallux valgus* vgl. § 521.

§ 512. Die Entzündungen der kleinen Tarsalgelenke. Caries der Fusswurzel.

Obgleich an den kleinen Tarsalgelenken nicht weniger als fünf getrennte Synovialkapseln zu unterscheiden sind (nämlich eine für das Gelenk zwischen Metatarsus I und Os cuneiforme I, eine zweite gemeinschaftlich für die Verbindungen zwischen Metatarsus II und III und zwischen Os cuneiforme II und III, eine dritte zwischen Metatarsus IV und V und Os cuboides, eine vierte zwischen den drei Ossa cuneiformia und dem Os naviculare und eine fünfte zwischen Os cuboides und Calcaneus), so wird doch selten eine dieser Synovialhöhlen allein der Sitz einer isolirten Entzündung. Unter dem Einfluss der scrofulösen und tuberculösen Diathese, häufig angeregt durch eine Verletzung, entwickeln sich die Entzündungen der kleinen Tarsalgelenke in der Form einer Synovitis granulosa, bald als primär synoviale, bald als primär osteale Entzündung, immer

aber so, dass die Entzündung von dem Gelenk sehr bald in die Knochensubstanz, oder von der Knochensubstanz in das Gelenk vordringt. So wird dann auch durch Vermittelung der spongiösen Substanz der kleinen Fusswurzelknochen sehr leicht und schnell die Entzündung von der einen zu der andern Synovialkapsel fortgeleitet, wenn nicht schon bei der nahen Anlagerung der einzelnen Synovialkapseln oder durch directe Communicationen zwischen ihnen eine directe Fortleitung von der einen zur andern stattfindet. Nach den Untersuchungen von Münch sind der Calcaneus, der Metatarsus I, das Os cuneiforme I und der ihm entsprechende Theil des Os naviculare besonders geneigt für die Entstehung der Myelitis granulosa. Der Osteomyelitis granulosa, wie der Synovitis granulosa kommt eine bedeutende Neigung zur partiellen Vereiterung des hyperplasirten Markgewebes oder des synovialen Granulationsgewebes (vgl. § 106, allg. Thl.) zu. Die Abscesse führen zur Perforation, meist gegen die Dorsalfläche des Fusses hin, welche von nachgiebigeren Weichtheilen bedeckt ist, als die Plantarfläche, und die so gebildeten Fistelgänge führen die Sonde entweder in die Gelenkhöhle oder auf die Wandung des osteomyelitischen Herdes. Wenn dann endlich noch die Gelenkflächen durch Knorpelnekrose oder Knorpelabsorption rauh werden und bei dem Versuch der Bewegung unter dem Finger knirschen, dann ist das Bild der sogenannten *Caries der Fusswurzel* vollendet. Diffuse synoviale und parasynoviale Schwellungen, gemischt mit ostealen und periostealen Schwellungen, durchzogen von Fistelgängen — das sind die wesentlichen Züge dieses Krankheitsbildes. Was die Häufigkeit des Vorkommens der Caries der Fusswurzel betrifft, so kamen von 587 Fällen von Caries, welche in der Statistik Billroth's die untere Extremität betreffen, 150 auf den Fuss (239 auf das Knie, 198 auf die Hüfte).

Bei der mechanischen Bedeutungslosigkeit der kleinen Gelenke, welche z. B. bei dem Gehen doch nur als feste Verbindungen functioniren, käme es auf eine Contractur oder Ankylose derselben durch Verödung der Gelenkkapsel gar nicht an; deshalb beschäftigt sich auch die Therapie der Caries der Fusswurzel nicht mit einer mechanischen Behandlung der Entzündungen der einzelnen Gelenke, sondern vielmehr mit den ätiologischen Momenten und mit den consecutiven oder primären Entzündungen der Knochen. Wir empfehlen Leberthran, Eisenmittel, Malz- und Soolbäder gegen die scrofulöse Diathese; besonders aber auch eine gute Luft und Ernährung. Local sind Fussbäder mit Potaschezusatz beliebt, von denen man annimmt, dass sie die Knochenfisteln zur Heilung bringen. Viel Erfolg pflegt man mit allen diesen Mitteln nicht zu haben, und wenn nach einer Behandlung von der Dauer mehrerer Monate oder einiger Jahre endlich die Heilung eintritt, so hat man das Resultat wohl öfters der Zeit und der besseren Pflege des Kindes als den verordneten Specialmitteln zu danken. Ich bin überzeugt, dass man viel bessere Resultate der Behandlung erhalten würde, wenn man die Anfangsstadien der Erkrankung besser beachten und ihnen gegenüber zu der richtigen Therapie sofort greifen würde. Diese Therapie ist ohne Zweifel die intraosseale und intraarticuläre Carbolinjection (vgl. über dieselbe §§ 44, 95, 115, allg. Thl.). Sobald schon eine partielle Vereiterung der Granulationen in der Synovial- oder der Markhöhle eingetreten ist, wird der Erfolg der Injectionen freilich unsicher; bevor jedoch eine eiterige Einschmelzung der Granulationen stattgefunden hat, giebt es kein zuverlässigeres antiphlogistisches Mittel, als die Carbolinjectionen. Insbesondere ist hierbei der Markentzündung in den Knochen Rechnung zu tragen, und man kann sich von der Erweichung der Knochensubstanz bei dem Einstechen der Pravaz'schen Spritze ein zutreffendes Bild verschaffen. Ich habe Fälle dieser Art behandelt, in welchen die Hohlnadel bei Beginn der Behandlung in die Markhöhle der Fusswurzelknochen so leicht eindrang, als wenn

sie nur Weichtheile zu perforiren gehabt hätte. Im weiteren Verlauf stellte sich durch Sklerose des Knochengewebes eine ungefähr normale Consistenz desselben her, so dass schliesslich die Nadel nicht mehr in die Knochensubstanz eindrang. Dann war die Entzündung beseitigt, und die Kranken fingen an, schmerzfrei zu gehen. Wenn die Abscesse schon entwickelt sind, so ist die operative Behandlung kaum mehr zu umgehen.

Bei noch uneröffnetem Abscess muss unter Spray bei Narkose die Eröffnung erfolgen. Doch wäre mit der Eröffnung allein wenig gewonnen, weil nach Abfluss des Eiters in der Wandung des Abscesses ungesunde, schlaffe und mit käsigen Herden (Micrococcen) durchsetzte Granulationen zurückbleiben. Dieselben gelangen nur zu einer unvollkommenen narbigen Schrumpfung; es bleiben eiternde Fistelgänge zurück, die granulirende Entzündung greift auf benachbarte Knochen und Gelenke über, und trotz des mehr oder minder freien Abflusses des Eiters schreitet die Krankheit fort, zerstört die Functionsfähigkeit der Extremität und gefährdet sogar durch die Folgezustände der andauernden Eiterung, durch Erschöpfung der Körperkräfte, durch amyloide Degeneration der Unterleibsorgane und durch Tuberculose das Leben. Deshalb empfiehlt es sich, dass sofort nach Eröffnung des Abscesses und unter Benutzung derselben Narkose der Finger in den Entzündungsherd eingeführt werde, um ein genaues Bild von der Ausdehnung der Erkrankung zu gewinnen. Dann entfernt man auch sofort mit Hülfe des Hohlmeissels oder des scharfen Löffels alle Granulationen und die gesammte entzündlich erweichte Knochensubstanz. (Vgl. über *Evidement* der Knochen § 287, allg. Thl.) Findet man nun, dass auch die Corticallamellen erweicht sind, so löst man sie von den umgebenden Weichtheilen, dem entzündlich geschwellten und in seiner Verbindung mit dem Knochen aufgelockerten Periost mittelst des Elevatoriums ab, und dann wird aus dem Evidement der Knochen eine mehr oder weniger formelle *Resection*.

§ 513. Resection und Amputation zur Behandlung der Caries der Fusswurzel.

Wenn man auch in früherer Zeit schon zuweilen die partiellen Resectionen der Fusswurzelknochen bei Knochen- und Gelenkcaries mit günstigem Erfolg ausgeführt hat, so war doch früher in der Mehrzahl der Fälle der Erfolg wenig befriedigend, weil bald bedeutende Eiterungen folgten, bald auch Fisteln zurückblieben, welche ein Fortbestehen der Krankheit kennzeichneten. Auch hier ist es den Grundsätzen der antiseptischen und aseptischen Chirurgie, welche in dem letzten Jahrzehnt immer weiter ausgebildet wurden, vorbehalten gewesen, die Majorität von Misserfolgen in eine Majorität von Erfolgen umzuwandeln. Die Ausführung der Operationen unter Spray, die gründliche Irrigation der zurückbleibenden Wundfläche mit 3—5 % Carbollösungen, der Verband mit Protectiv und Salicyljute gewähren mindestens die Sicherheit, dass der Operation keine stürmischen Eiterungen folgen und dass nicht durch die Operation selbst die zurückgelassenen Knochen und Gelenke zur Eiterung, zum Fortschreiten der Caries geführt werden. Die von Lister besonders empfohlenen Auswaschungen der zurückbleibenden Flächen mit Chlorzinklösungen (ungefähr 5 %) vermehren die Wahrscheinlichkeit, dass nicht kleine Herde des kranken Gewebes zurückgelassen werden. Auch kann nach dem Verfahren v. Mosetig's die Höhle, welche die Operation zurücklässt, mit *Jodoformpulver* bestreut werden (vgl. § 492). Immerhin bleibt zu empfehlen, dass die Ausräumung recht sorgfältig und lieber in etwas zu grossem Umfange, als in zu geringem erfolgt. Eine gute Drainirung muss den Abfluss der Wundsecrete sichern.

Obgleich unleugbar durch die Bemühungen Lister's, Volkmann's und vieler anderer die Erfolge der partiellen Fusswurzelresectionen bei Caries viel günstiger geworden sind, so darf man doch nicht übersehen, dass ein genaues Erkennen der Ausdehnung, welche die Krankheit gewonnen hat, in vielen Fällen unmöglich ist, und dann die eben geschilderten Operationen nur erfolglose therapeutische Versuche bleiben. Je früher man einschreitet, desto mehr kann man erwarten, noch einen localisirten Krankheitsherd zu finden; das ist der wesentliche Grund, weshalb ich *die erste Abscesseröffnung als den günstigsten Zeitpunkt für den Versuch zum Evidement und zur Resection* empfehle. Bestehen schon längere Zeit Fisteln, so sind oft in dichtester Nähe des primären Erkrankungsherdes neue Herde in Entwickelung begriffen, welche zwar in ätiologischem Zusammenhang mit dem ersten Herd stehen, deren Communication mit demselben aber oft nicht mehr, weder mit dem Finger noch mit der Sonde, ausgemittelt werden kann. Deshalb bleiben immer noch die bezeichneten operativen Verfahren auch bei langem Bestand der Fisteln indicirt, und die meisten Fälle von Caries der Fusswurzel, welche zur Behandlung der chirurgischen Kliniken kommen, zeigen eben fortgeschrittene Stadien. Man wird aber begreifen, dass der operative Versuch der Auslöffelung und der partiellen Resection unter solchen Verhältnissen nicht selten missglückt, dass an der Stelle der Incision Fisteln zurückbleiben oder neben der vernarbenden Operationswunde neue Abscesse sich bilden. Dann muss man in Erwägung ziehen, ob ein erneuter Versuch ähnlicher Art Aussicht auf Erfolg hat, oder ob man das radicale Verfahren der Amputation des Fusses wählen soll. Bei dieser Erwägung geben ebensowohl das Allgemeinbefinden des Kranken, beziehungsweise die oben bezeichneten Complicationen von Erkrankungen innerer Organe, wie auch die locale Ausdehnung der Krankheit am Fuss den Ausschlag. Noch bei ziemlich ausgedehnten Processen der Lungen (Cavernenbildung), welche auf der Basis der Caries der Fusswurzel entstanden waren, ist es mir gelungen, durch Amputation und Heilung der Amputationswunden per primam nicht nur eine Heilung des Localleidens, sondern auch eine Besserung und Stillstand des Lungenleidens zu erzielen. Auch bei Beginn der Erscheinungen von amyloider Degeneration ziehe ich immer die Amputation den zweifelhaften Wirkungen der Resection vor. Wenn ich auch nicht mehr, wie früher, die Amputation in den Vordergrund der operativen Therapie bei Caries der Fusswurzel stelle, so kann ich doch nicht umhin, davor zu warnen, dass man den Erfolgen der partiellen Resection der Fusswurzelknochen ein allzu sicheres Vertrauen schenke. Das Amputationsmesser muss hier leider zuweilen an die Stelle des Resectionsmessers treten.

Eine besondere Methodik der Schnittführung für die partiellen Resectionen der Fusswurzel ist nicht zu bestimmen. Der Lage der Fisteln und der relativ niedrigen Lage von bedeckenden Weichtheilen gemäss wählt man gewöhnlich zur Incision die Dorsalfläche des Fusses. Die Schonung der Sehnen ist am leichtesten für die Resection des Os cuboides und für das Os cuneiforme I zu erzielen. Die grösseren Gefässe und Nerven werden selbstverständlich thunlichst geschont. Ein Drainrohr, welches von der dorsalen Incision durch die Weichtheile der Planta auf der Plantarfläche herausgeleitet wird, also die ganze Dicke des Fusses durchsetzt, kann sehr gute Dienste für den Abfluss der Wundsecrete liefern. Für die Resection der grösseren Tarsalknochen werden später (§§ 537—542) die operativen Regeln gegeben werden.

Bei der Wahl der Amputationsmethode sind natürlich solche Methoden vorzuziehen, welche, wie die Methode von Chopart (Auslösung im Talonavicular- und im Calcaneo-cuboidealgelenk, Erhaltung von Talus und Calcaneus § 545), von de Lignerolles und Malgaigne (Exarticulatio sub talo, mit Erhaltung

des Talus (§ 547)) und von Pirogoff (Aufpflanzung des hinteren Abschnittes des Calcaneus auf die Sägefläche der Tibia § 546, vgl. auch § 547 die neue Operationsmethode von Mikulicz) einzelne Abschnitte des Fusses erhalten. Doch darf man in dem lobenswerthen Bestreben, möglichst viel zu erhalten, nicht den Operirten durch Zurücklassen kranker Knochen- und Gelenkpartien der Gefahr des Recidivs aussetzen. So kommt es vor, dass man während der Operation von der schonenden Methode zu der radicaleren, z. B. von der Chopart'schen zur Pirogoff'schen Amputation übergehen muss, weil man sich überzeugt, dass die zurückzulassenden Knochentheile, in dem erwähnten Fall der Talus oder der Proc. anterior calcanei, krank sind. Eine Bedeckung der Knochenstümpfe mit Weichtheilen, welche von Fistelgängen durchsetzt sind, ist zwar nach den Erfahrungen von Simon nicht unstatthaft, aber jedenfalls der erstrebenswerthen prima intentio nicht günstig und, wie ich glaube, besser zu unterlassen, wenn nicht der gewichtige Grund vorliegt, dass nur auf diesem Wege ein wichtiges Skeletstück erhalten werden kann.

§ 514. Die nicht-traumatischen Formen der Entzündungen des Talocruralgelenks.

An den grossen Fusswurzelknochen, welche die Verbindung zwischen dem Unterschenkel und dem Fuss vermitteln, unterscheiden wir zwei Gelenkverbindungen: 1) die Gelenkverbindung zwischen dem Talus und den beiden Unterschenkelknochen (*Talocruralgelenk*), und 2) die Gelenkverbindung zwischen dem Talus einerseits und dem Calcaneus, sowie dem Os naviculare andererseits (*Talotarsalgelenk*). Wie wir bei den Verletzungen diese beiden Gelenke besonders betrachteten, so muss auch hier für die Entzündungen jedes der beiden Gelenke besonders erörtert werden. Wir beginnen mit den *Entzündungen des Talocruralgelenks.* In Betreff der Theilnahme dieses Gelenks an Verletzungen ist auf die §§ 500—504 zu verweisen.

Es erübrigt noch, unter den Ursachen der Entzündungen des Talocruralgelenks der allgemeinen Zustände zu gedenken, an welchen dieses Gelenk Antheil nehmen kann. Die acuten und chronischen Formen der Polyarthritis, und zwar der Polyarthritis synovialis, wie der Polypanarthritis befallen ziemlich häufig das Talocruralgelenk (vgl. § 104 und § 106, allg. Thl.), ohne dass in dieser Beziehung etwas Besonderes zu erwähnen bliebe. Die Panarthritis urica, welche mit besonderer Vorliebe, wie wir schon erwähnten (§ 511), das Halluxgelenk befällt und in nachfolgenden Fällen leicht nach oben wandert, stattet natürlich auch dem benachbarten Talocruralgelenk ihre unliebsamen Besuche ab. Von der eingreifendsten prognostischen Bedeutung sind aber noch die Beziehungen der Scrofulose und Tuberculose zu den Entzündungen des Talocruralgelenks, welche hier nicht übergangen werden dürfen.

Ich habe nun schon öfters beobachtet, dass bei anscheinend ganz gesunden Kindern eine spontane, d. h. eine Synovitis von unbekannter Ursache auftrat. Anfangs erscheint dieselbe in der Form der einfachen Synovitis serosa, doch in der Regel schon mit etwas mehr Anschwellung des parasynovialen Gewebes, als man bei Hydropsien anderer Gelenke gewöhnlich beobachtet. Zuweilen ohne, zuweilen aber auch trotz correcter Behandlung, stellen sich die Zeichen des Uebergangs der Synovitis serosa in die Synovitis suppurativa ein; dann folgen Fistelbildungen und endlich in einigen Fällen, welche ich bis zum Ende verfolgen konnte, wies die Obduction die Miliartuberculose nach. An keinem andern Gelenk bin ich so sehr von der Möglichkeit überzeugt worden, dass aus einer einfachen Synovitis die tödtliche Miliartuberculose hervorgehe, als gerade an diesem (vgl. § 216, allg. Thl.).

Secundäre Veränderungen der Knochensubstanz kommen zwar bei der Synovitis des Talocruralgelenks oft vor; sie sind aber, wie ich noch zeigen werde (§ 515), an sich von untergeordneter Bedeutung.

In diesem gefährlichen Charakter sind, wie mir scheint, die einfachen Entzündungen des Talocruralgelenks früher nicht gehörig gewürdigt worden. Nach meiner Ueberzeugung sollten für das therapeutische Handeln gerade diese Beziehungen der Gelenkentzündung zu einem absolut tödtlichen Allgemeinleiden bestimmend sein. Uebrigens treten auch an diesem Gelenk secundäre Tuberkeleruptionen als Ausdruck einer primären Miliartuberculose auf. Ich habe das letztere bei Erwachsenen in einigen Fällen gesehen; bei Kindern machte mir umgekehrt der Gang der Ereignisse den bestimmten Eindruck, dass aus der Synovitis die Tuberculose erzeugt wird. Die einzige Zahl, welche in Betreff der Sterblichkeit der Fussgelenkentzündung vorliegt, giebt allein schon zu denken: nach Billroth starben von 39 Kranken (alle Formen der Fussgelenkentzündung zusammengerechnet) nicht weniger als 15.

Die Diagnose der Entzündungen des Talocruralgelenks stösst bei Beobachtung der im allgemeinen für die Diagnostik der Gelenkentzündung gegebenen Regeln (§ 108, allg. Thl.) auf keine erheblichen Schwierigkeiten.

Bei der Inspection kennzeichnen sich schon die einfachen Flüssigkeitsansammlungen im Gelenk (Hydrarthrus, Hämarthrus, Pyarthrus), soweit sie ohne oder mit geringer Betheiligung des parasynovialen Gewebes verlaufen, durch die Circumscription und durch die charakteristische Localisation der Schwellung. Die letztere wird, wie überall, von der anatomischen Anordnung der Synovialkapsel beherrscht, und es ist nothwendig, dass die Flüssigkeiten in den bänderlosen Abschnitten der Synovialis an dem vorderen Rande beider Malleolen vorzugsweise sich ansammeln müssen. Bei praller Füllung des Synovialsackes treten *am vorderen Rande beider Malleolen*, und besonders umfangreich entsprechend dem Malleolus externus, *die circumscripten Schwellungen* hervor. Bei Betheiligung des parasynovialen Gewebes sind zwar ähnliche Schwellungen vorhanden; doch sind sie nicht so umschrieben, und dehnen sich nicht nur um den ganzen Umfang der Malleolen, sondern auch auf die sehnenbedeckten Abschnitte der Synovialis, besonders über die vordere Kapselwand und selbst über die Umgebungen der Achillessehne aus. Eine solche diffuse Schwellung gestattet an sich schon einen Wahrscheinlichkeitsschluss auf die fortgeschrittenen Formen der Synovitis, besonders auf Synovitis granulosa, nach altem Sprachgebrauch *Tumor albus* articuli pedis (§ 108, allg. Thl.).

Die der Entzündung eigenthümliche Stellung des Fussgelenks entspricht stets einem höheren oder geringeren Grade von Plantarflexion, einem entzündlichen Pes equinus (vgl. § 522). Entspricht schon bei gestrecktem Knie nur eine stumpfwinklige Stellung des Fusses der Mittelstellung, welche gern von den Kranken bei entzündeten Gelenken unter dem Einflusse des Willens zur Linderung der Schmerzen eingenommen wird, so kommen noch mehrere Momente hinzu, welche die plantarflectirte Stellung des Fusses bei Entzündungen des Talocruralgelenks begünstigen. Die Stellung, in welcher die Synovialhöhle des Gelenks die grösste Quantität Flüssigkeit aufnehmen kann, ist nach den experimentellen Untersuchungen Bonnet's ebenfalls eine, wenn auch vom rechten Winkel wenig entfernte, plantarflectirte Stellung des Fusses, und alle Flüssigkeitsansammlungen in der Synovialhöhle drängen den Fuss in diese Stellung. Dazu kommt das Gewicht des Fusses, welches die Fussspitze nach unten fallen lässt, und endlich die federnde Wirkung der mehrfach schon erwähnten Ligamente, welche Tibia und Fibula zusammendrängen und so die plantarflectirte Stellung dieser Knochen auf dem hinteren, schmalen Abschnitte der Talusrolle anstreben. Die *Plantarflexion des*

Fusses bei Entzündungen des Talocruralgelenks ist somit ein sehr regelmässiges und leicht wahrnehmbares Symptom, sofern nicht durch die Behandlung von vornherein die Stellung corrigirt wurde.

In Betreff der Palpation ist zu bemerken, dass das Gefühl der Fluctuation nur bei grösseren Ansammlungen von Flüssigkeit leicht wahrgenommen werden kann. Die Schwellungen an dem Vorderrande der Malleolen sind meist so klein, dass die Untersuchung der einzelnen Schwellung mittelst zweier Finger (§ 27, allg. Thl.) sehr erschwert wird; einem Verdrängen der Flüssigkeit aus der Synovialtasche an dem einen Malleolus in die Synovialtasche an dem andern Malleolus, indem man auf jede der Schwellungen einen Finger drückte, steht die von den Dorsalflexoren fest auf die Knochen gepresste vordere Wand der Synovialis entgegen.

Wenn der Verdacht vorliegt, dass durch die Eiterung oder durch die granulationsbildenden Processe die Festigkeit der Bänder gestört wurde, so ist die Prüfung der *anormalen Bewegungen des Gelenks* statthaft. Im positiven Falle kann der Nachweis der anormalen Beweglichkeit an dem Talocruralgelenk nicht durch den Versuch seitlicher Verschiebungen gelingen, weil die Malleolen die Talusrolle in ihrem Charnier festhalten; dagegen gelingt er sehr leicht entweder durch den Versuch der Verschiebung von vorn nach hinten, oder bei Rotationen. Bei normaler Beschaffenheit der Gelenkflächen und Gelenkbänder dürfte freilich keine dieser Bewegungen trotz der völligen Zerstörung der Gelenkbänder ausführbar sein, indem die Malleolen auch diese Bewegung verhüten müssten. Doch leidet meistens bei der Synovitis granulosa auch die Gestalt der Gelenkflächen in Folge der Knorpelzerstörung, und das wuchernde Granulationsgewebe giebt gewöhnlich der convexen Fläche der Talusrolle eine mehr plane Gestalt, so dass nun die bezeichneten anormalen Bewegungen stattfinden können.

Das Fieber und seine correcte Beobachtung durch die Thermometrie besitzen für die Diagnostik der Entzündung des Talocruralgelenks ihre volle Bedeutung. Die Fieberhöhe ist allerdings im ganzen nicht beträchtlich und im Durchschnitt z. B. viel geringer, als bei den analogen Entzündungsprocessen, welche das Knie- und Hüftgelenk befallen. Das erklärt sich leicht aus der relativ kleinen Fläche der Synovialis, welche die fiebererregenden Substanzen resorbiren muss, und aus dem relativ geringen Druck, unter welchem die Flüssigkeiten, insbesondere der Eiter in dem Gelenk stehen. In letzterer Beziehung ist zu erwähnen, dass Bonnet bei Einspritzungen von Flüssigkeiten in die Gelenkhöhle des Talocruralgelenks die Gelenkflächen des Talus einerseits und die Gelenkflächen des Unterschenkelknochens andererseits um 2—3 Mm. auseinanderweichen sah. Dieses Verhalten begünstigt bei serösen und eiterigen Ergüssen keineswegs die Resorption.

Der Schmerz wird besonders bei dem Aufsetzen des Fusses auf den Boden bei dem Gehakt empfunden. Sobald bedeutende Veränderungen an den Gelenkflächen eingetreten sind, und etwa bei einer Synovitis granulosa der Knorpel zerstört ist, vor allem aber, sobald der granulationsbildende Process in die Knochensubstanz eingedrungen ist, äussert der Kranke bei dem Gehen einen viel heftigeren Schmerz, als bei dem Druck, welchen der untersuchende Finger des Arztes auf die Synovialis ausübt. Interessant ist bei fortgeschrittenen Processen dieser Art die Methode, nach welcher fast regelmässig die Kranken doch eine Art Unterstützung des Körpers durch den kranken Fuss ermöglichen, natürlich zum Zwecke der thunlichsten Schonung des erkrankten Gelenks. Durch eine mächtige Anstrengung der Plantarflexoren stellen sie das Talocruralgelenk möglichst fest und treten nur mit der Fussspitze auf; bei diesem Modus des Gehens lastet das Körpergewicht viel weniger auf den Gelenkflächen und wird viel mehr von den kräftigen Muskeln getragen.

§ 515. Betheiligung der Knochensubstanz an der granulirenden Entzündung des Talocruralgelenks. Prognose dieser Entzündung.

Das Uebergreifen der Entzündung von der Synovialis auf die Knochensubstanz geschieht, wie ich mich bei Resectionen überzeugte, gerade am Talocruralgelenk viel früher und viel häufiger, als man nach oberflächlicher Untersuchung sich vorstellen sollte. Besonders ist die Tibia in der spongiösen Substanz ihres unteren Abschnitts zu der Entwickelung einer ganz diffusen, und viel seltener in einzelnen Herden begrenzten Osteomyelitis geneigt. Man könnte sie auch eine entzündliche Osteoporose nennen; denn sie kennzeichnet sich weniger in einer Schwellung des Knochens, als in einer auffälligen Weichheit des Knochengewebes. Dasselbe lässt sich durch den geringsten Fingerdruck wie ein feiner Badeschwamm zusammendrücken. Klinisch erkennt man diesen Zustand durch eine bedeutende Empfindlichkeit der Tibia gegen den Fingerdruck, welche sich in der Ausdehnung von mehreren Centimetern nach oben erstrecken kann. Die unzweifelhaft primäre Gelenkentzündung, die Synovitis und die Chondritis können dabei sehr unbeträchtlich sein, und ich habe Kranke gesehen, welche Jahre lang wegen der Empfindlichkeit der Tibia den Gehakt nicht ausführen konnten, aber bei der Resection nicht nur keine Eiterung, sondern sogar nur eine sehr mässige Granulationswucherung auf der Synovialis erkennen liessen.

Wenn ich schon § 514 erwähnte, dass die nicht-traumatischen Gelenkentzündungen am Talocruralgelenk in der Mehrzahl der Fälle primär synoviale sind und erst secundär zur Betheiligung des Knochengewebes an der Entzündung führen, so darf doch hier die kleine Zahl von primär-ostealen Entzündungen des Talocruralgelenks nicht unerwähnt bleiben. Am seltensten geht die Entzündung von einer chronischen Markentzündung (Myelitis granulosa) der Malleolen oder der unteren Epiphyse der Tibia aus. Etwas häufiger entsteht die Synovitis granulosa des Talocruralgelenks von einer Myelitis granulosa des Talus. Man darf aber nicht etwa aus dieser Beobachtung den Schluss ziehen wollen, dass der Talus sehr geneigt zu dieser Form der Entzündung sei. Meist handelt es sich hier um ein secundäres Ergriffenwerden des Talus von seinen Nachbarknochen (dem Os naviculare und dem Calcaneus) aus, welche bei der sogenannten Caries der Fusswurzel (vgl. § 512) häufiger primär erkranken, als gerade der Talus. Immerhin ist es prognostisch und therapeutisch sehr wichtig, zu bestimmen, in welchem Maass und in welcher Ausdehnung die Knochen der Fusswurzel an den entzündlichen Processen Theil nehmen. Wie eine solche Bestimmung mit Hülfe der Pravaz'schen Nadel zu machen ist, wurde schon § 95, allg. Thl. erwähnt.

Die Sehnenscheiden der M. M. peronei und die Sehnenscheide des M. tibialis postic. liefern bei ihren nahen räumlichen Beziehungen zum Gelenk solche Schwellungen, welche als Folge der Gelenkentzündung imponiren können (vgl. § 506). Nur die Lage an dem hinteren Rand der Malleolen (während die Schwellungen bei Gelenkentzündung nach § 514 besonders sich an ihren vorderen Rändern localisiren), und die genaue functionelle Prüfung durch passive Spannung der afficirten Sehnen (z. B. bei vermuthlicher Entzündung der Peronealsehnenscheiden durch Supinationsbewegung, welche das Talocruralgelenk unberührt lässt, aber die Sehnen spannt und hierdurch in den Scheiden Schmerzen hervorruft) stellen die differentielle Diagnose fest.

In Betreff der Prognose der traumatischen Entzündung des Talocruralgelenks kann auf die §§ 500—504 verwiesen werden. Dass die Prognose der Synovitis granulosa quoad vitam als eine wenig günstige zu bezeichnen ist, erhellt schon aus § 514. Dagegen stellt sich die functionelle Prognose nach Ablauf der Ent-

zündungen für die Gebrauchsfähigkeit des Fusses nicht ungünstig. Die Functionen des Gelenks bei dem normalen Gehakt sind zwar nicht unerheblich, aber selbst der schlimmste Heilungsausgang der Entzündung, die Vernichtung der Beweglichkeit durch Ankylose, darf insofern noch als günstig betrachtet werden, als der Gehakt immer möglich und sogar, was Regelmässigkeit und Geschwindigkeit des Schrittes betrifft, vollkommen gut ausführbar bleibt. Was das ankylosirte Talocruralgelenk bei dem Gehakt nicht zu leisten vermag, das leisten an seiner Stelle die anderen Gelenkverbindungen des Fusses. Ungünstiger steht es freilich bei ankylosirtem Talocruralgelenk mit den schnellen Bewegungen des Laufens und Springens, wie mit den kunstvollen Bewegungen des Tanzens und analoger Leistungen. So darf es immer als eine therapeutische Aufgabe betrachtet werden, einige Beweglichkeit bei der Heilung der Entzündung zu erhalten; man darf aber auch zufrieden sein, wenn unter schwierigen Umständen ein ankylosirtes Gelenk nach der Entzündung zurückbleibt.

Unter allen Umständen, sei es bei Eintritt der Ankylose, sei es bei Beschränkung der Beweglichkeit, *muss die rechtwinklige Stellung des Fusses im Verlaufe der Behandlung gewahrt werden;* denn die Function des Fusses bei dem einfachen Gehen wird erheblich gestört, sobald die Plantarflexion, in welche das entzündete Gelenk sich zu begeben pflegt (§ 514), dauernd wird. Alsdann kann der Genesene nur mit der Fussspitze den Boden berühren, und es fehlt ihm die Möglichkeit, den Fuss auf dem Boden abzuwickeln.

§ 516. Zur Behandlung der Entzündungen des Talocruralgelenks.

Bezüglich der Therapie kann ich im Ganzen auf die allgemeinen Bemerkungen der §§ 115—117, allg. Thl. verweisen, doch hebe ich auch hier einzelnes, für die Behandlung der Entzündungen des Talocruralgelenks besonders Wichtige hervor.

Die Wärmeentziehung lässt sich bei acuten, heftigen Entzündungen des Talocruralgelenks in recht wirksamer Weise durch die Application der Eisbeutel erzielen, weil ziemlich ausgedehnte Abschnitte der Synovialis am vorderen Rand beider Malleolen — also da, wo der Eisbeutel am bequemsten anzubringen ist — ziemlich nahe unter der Haut liegen. Bei schweren Verletzungen, bei traumatischen acuten Vereiterungen des Gelenks wirkt das Eis nicht nur schmerzstillend, sondern vermag wohl auch den Vorgang der Entzündung in seiner Intensität wirklich herabzusetzen. Für acute Fälle ist das Eis an dieser Stelle eine bequeme, und in ihrer Bedeutung nicht zu unterschätzende Beihülfe für die Behandlung.

Für die meisten chronischen Entzündungen ist das warme Bad vorzuziehen. Es lässt sich gerade bei diesem Gelenk in Form von prolongirten Fussbädern sehr bequem anwenden, und so spielten früher besonders bei der Synovitis granulosa die warmen Bäder in der Praxis eine grosse Rolle. Der von alten Zeiten her übliche Zusatz von Potasche mag immerhin beibehalten werden, wenn man sich von der leichten Hautreizung, welche dieser Zusatz bewirkt, einen günstigen Einfluss versprechen darf. Die Anwendung der Bäder erfordert zuweilen, wenn das Herabhängen des Fusses Schmerzen verursacht, den Gebrauch von besonderen Fussbadewannen; man construirt dieselben aus Blech, am besten in der Form eines rechtwinkligen Dreiecks, so dass die beiden Blechwände (vordere und hintere) den Catheten entsprechen und die Kante des rechten Winkels auf die Bettebene gesetzt wird, während der Fuss entsprechend der offenen Hypothenuse in die Wanne gesenkt wird.

In den schweren Fällen von Entzündung des Talocruralgelenks sollte nie

der Schwerpunkt der Behandlung, wie dieses so häufig geschieht, in das warme Wasserbad gelegt werden. Seine Wirkungen müssen in allen wichtigeren Fällen, besonders bei noch frischer Entzündung, den Wirkungen der Carbolinjectionen und der fixirenden Verbände untergeordnet werden. Was zunächst die letzteren betrifft, so lässt sich keines von den grösseren Gelenken so leicht und bequem durch einen gewöhnlichen Gypsverband fixiren, als gerade das Talocruralgelenk. Die prominenten Punkte des Fusses sorgen dafür, dass auch die kleinsten Bewegungen des Gelenks verhindert werden, wenn nur der Verband ohne allzuviel Wattepolsterung vom vorderen Ende des Metatarsus durch die einfachen Stapestouren (§ 339, allg. Thl.) zum Unterschenkel geführt und hier bis zur Mitte desselben, oder bei Kindern bis zum oberen Ende fortgesetzt wird.

Da der Kranke mit einem fixirenden Verband am besten ruhig liegt und bei bedeutender Entzündung immer ruhig liegen muss, so kann man noch in Berücksichtigung der Circulationsverhältnisse und zur Beförderung des venös-lymphatischen Rückflusses dafür sorgen, dass der Fuss etwas höher zu liegen kommt, als der Unterschenkel. Glaubt man, dieses am besten durch Aufhängen erzielen zu können, so kann man dem Vorgang Volkmann's folgen und die Suspension an Ringen, welche in den Gypsverband befestigt wurden, arrangiren. Ich beschränke mich auf einfach hohe Lagerung des Fusses, weil ich in dem „Schweben" der Extremität keinen besonderen Vortheil zu erkennen vermag.

Während die Compression durch die geeigneten Verbände (z. B. mit elastischen Binden, vgl. § 350, allg. Thl.) am Talocruralgelenk recht gute Dienste leisten kann, pflegt man von der Traction durch Gewichte bei den Entzündungen dieses Gelenks keinen Gebrauch zu machen. Die technischen Schwierigkeiten, mit welchen die Anlegung der ziehenden Verbände für dieses Gelenk verknüpft sein würden, sind wohl daran Schuld; denn nur am Calcaneus dürfte der distrahirende Zug einwirken, während die Wirkung desselben auf den vorderen Abschnitt des Fusses nur die Neigung, welche der Fuss schon an sich besitzt, zur perversen Stellung der Plantarflexion unterstützen müsste.

Die Anwendung der Carbolsäure, sowohl in ihrer einfachsten percutanen Anwendung (vgl. § 60, allg. Thl.), besonders combinirt mit Compression durch eine elastische Binde, wie auch in ihrer wirksameren Form, als intraarticuläre Injection (vgl. § 115, allg. Thl.), ist mir für die Behandlung der Synovitis granulosa des Talocruralgelenks von grossem Nutzen gewesen. Dass man die Injectionen an dem vorderen Rande beider Malleolen ausführt, bedarf wohl keiner besonderen Empfehlung, da ja hier die Gelenkkapsel am freiesten liegt, und hier besonders die entzündlichen Anschwellungen sich entwickeln. Wenn der Erfolg der Carbolinjectionen in das Gelenk gering ist oder ausbleibt, so hat man besonders die Eventualität der begleitenden Knochenentzündung in das Auge zu fassen, und die intraossealen Injectionen (§ 95, allg. Thl.) zu versuchen. Bei dem Einstechen der Pravaz'schen Nadel in die Knochen (Talus, Tibia, Fibula) ermittelt man auch die grössere oder geringere Festigkeit derselben, und genügt so den Anforderungen der Diagnose.

Die Punction des Gelenks kann bei ausgedehnten Hydropsien der Gelenkkapsel nach Synovitis serosa zur Frage kommen, und stösst die Anwendung derselben gerade an dieser Stelle nicht auf wesentliche Bedenken. Bei catarrhalischen und bei manchen Fällen von traumatischen Eiterungen darf die Punction versucht und kann mit einer Carbolauswaschung des Gelenks (vgl. § 476, Schluss) verbunden werden.

Die Incision der Gelenkkapsel kann an diesem Gelenk in nicht seltenen Fällen mit guter Aussicht auf Erfolg geübt werden. Nur bedarf es meines Erachtens einer etwas genaueren Sichtung der Fälle. Für unbedingt indicirt halte

ich die Gelenkincision, wenn in Folge einer einfachen Kapselverletzung durch Hieb, Stich oder Schnitt eine Synovitis suppurativa eintritt. Manchmal genügt hier schon eine einfache Erweiterung der Hieb- oder Stichwunde; in schwereren Fällen ist es besser, am vorderen Rand des einen oder beider Malleolen, bei Eitersenkungen auch wohl am unteren oder hinteren Rand Incisionen in genügender Zahl und Grösse anzulegen. Ein Drainrohr lässt sich zwischen den Incisionen, welche den vorderen Rändern beider Malleolen entsprechen, am leichtesten durch den vorderen Theil der Gelenkhöhle, unter den Sehnen des M. tibial. ant., des M. extensor halluc. und des M. extensor digit. comm. long. legen, etwas schwieriger durch den hinteren Theil des Gelenks, wozu Incisionen am hinteren Rand beider Malleolen zu benutzen wären, welche schon wegen der dichten Anlagerung der Sehnen der M. M. peronei an den Malleolus ext., und der Sehne des M. tibialis postic. an den Malleolus int. nur schwer anzulegen sind. Ein Drainrohr, welches von vorn nach hinten durch die Höhle geführt, und das den einen oder anderen Malleolus umschlingen würde, kann wohl nicht viel nützen, weil die Gelenkflächen der Tibia und des Talus dasselbe zusammenpressen würden. Immerhin verdient diese *Drainirung des Talocruralgelenks bei traumatischen Eiterungen* volle Beachtung.

Bei Synovitis granulosa muss, ebenso wie bei dem Kniegelenk (§ 479), *vor dem Versuch der Behandlung durch Incision und Drainirung deshalb gewarnt werden, weil erfahrungsgemäss dieses Verfahren nicht zur Heilung führt.* Hier ist bei Eintritt der Eiterung die Resection das zutreffende Verfahren (vgl. § 517).

§ 517. Die Behandlung der Entzündungen des Talocruralgelenks durch Resection.

Die traumatische Eiterung mit gleichzeitiger Knochenverletzung steht gegenüber den Incisionen schon um vieles ungünstiger, als die einfachen Kapselwunden. Wenn die Gestalt der Gelenkflächen, welche das Talocruralgelenk constituiren, an sich einfach genug ist, um nach Eröffnung des Gelenks nicht allzu ungünstig auf die Retention des Eiters einzuwirken, so ändert sich durch die Knochenverletzung dieses günstige Verhältniss. Ein abgebrochener Malleolus, welcher durch seine Haftbänder von der Talusrolle abgezogen wird, lässt zwischen ihr und ihm selbst eine Hohlrinne, aus welcher keine Incision mehr einen recht freien Abfluss des Eiters ermöglicht. Noch schlimmer sind die Fissuren der verletzten Knochen, wie sie besonders bei den perforirenden Schussfracturen der Tibia (vgl. § 502) selten fehlen. In ihnen nistet sich die Eiterung ein, und so erlischt auch nach den Incisionen die Gelenkeiterung nicht, während die Osteomyelitis in ihren verschiedenen Ausgängen schon an sich einen gefahrvollen Verlauf nehmen kann. Unter diesen Umständen darf man sich auf die Wirkung der einfachen Incision nicht mehr verlassen und man sollte sie sofort durch das sicherere Mittel der Resection ersetzen.

In Betreff der zeitlichen Bestimmung des Termins, wann bei Verletzung des Talocruralgelenks die Resection vorzunehmen ist, entscheidet die Beobachtung der örtlich-entzündlichen und der allgemein-febrilen Processe. Ich halte es nicht für richtig, dass man eine in den Sehnenscheiden und dem parasynovialen Bindegewebe anhebende schwere Phlegmone bei zweifelloser Knochenverletzung anders behandelt, als durch die Resection. Auch sind die Ergebnisse der Resectionen in der kriegschirurgischen Praxis ziemlich günstig gewesen, obgleich das System der Asepsis bei denselben entweder gar nicht oder nur unvollkommen zur Anwendung kam. Gurlt stellt aus den sämmtlichen Kriegen 143 Fälle zusammen

mit einer Sterblichkeit von 35,96%. In Betreff des functionellen Erfolgs theilt Gurlt mit, dass von den Geheilten 61,82% eine ankylotische Verbindung, 34,54% eine straff-bewegliche Verbindung, nur 3,65% eine schlotternde Verbindung zeigten. Die Zahl der brauchbaren Füsse überwog die Zahl der wenig oder gar nicht brauchbaren. Dass diese Ergebnisse unter der Anwendung des aseptischen Systems sich bessern werden, ist zweifellos.

Was die Indicationen zur Resection des Talocruralgelenks bei den nichttraumatischen Entzündungen, besonders bei der Synovitis granulosa betrifft, so bin ich der Meinung, dass man bis in die jüngste Zeit hier die Indicationen nicht richtig gestellt hat. Will man nur in denjenigen Fällen die Resection ausführen, in welchen nach langem Bestand zahlreicher Fistelgänge das Leben direct durch die Eiterung bedroht wird, so befindet man sich im Irrthum, wenn man dann auf befriedigende Ergebnisse hofft. Die der Operation vorausgehende Erschöpfung der Kranken, die Schwierigkeit, den Verlauf der Operationswunde aseptisch zu gestalten, die Ausdehnung der secundären Knochenentzündungen — alle diese Umstände erschweren die Prognose und bedingen, dass in dem Bereich dieses irrig gezogenen Indicationskreises die Erfolge nur sehr vereinzelt gewesen sind. Ebenso wenig wie mit den vereinzelten Erfolgen der spät ausgeführten Resection, wird man durch den Hinweis auf einzelne Heilungen bei langem Bestand der Synovitis granulosa mit Eiterung und Fistelbildung, welche ohne Resection eintraten, einen Beweis liefern können, dass die Frühresection überflüssig sei. Die Heilungen der Caries des Talocruralgelenks (Synovitis granulosa mit Ausgang in Eiterung) ohne Resection sind selten, durch späte Resection ebenfalls selten, durch Frühresection die Regel. Ich bin der Ueberzeugung, *dass die Indication zur Resection des Talocruralgelenks gekommen ist, wenn bei einer Synovitis granulosa der Ausgang des Processes in Eiterung sich kundgiebt.* Zuweilen kann dieser Ausgang schon aus den Ergebnissen der thermometrischen Beobachtung erkannt werden; in anderen Fällen kann man den Zeitpunkt abwarten, in welchem die Eiterung der Oberfläche sich nähert und die Fluctuation deutlich wird, und man kann durch eine Probepunction oder Probeincision, welche man der zu unternehmenden Resection vorausschickt, sich erst vergewissern, dass man es wirklich mit einer Eiterung zu thun hat.

Indem ich nicht leugnen kann, dass ich schon in dem obigen Satz die Indicationen zur Resection weit über das früher übliche Maass hinausspanne, darf ich mich ebensowohl auf die Erfahrungen über die Gefahr der bezeichneten Entzündungsform für das Leben (§ 514), als auf die Erfahrungen der relativen Gefahrlosigkeit und der guten functionellen Resultate der Resection (§ 541) berufen. Ich gehe aber auf Grund der letzteren Erfahrungen noch einen Schritt weiter, und resecire auch bei chronischer Entzündung des Fussgelenks dann, wenn noch keine Eiterung in demselben eingetreten, also auch das Leben noch nicht bedroht ist. Es giebt Fälle von ausserordentlich langsamer Entwickelung der Synovitis granulosa am Talocruralgelenk; minimale Schwellung des Gelenks, kein Fieber, leidliches Allgemeinbefinden, aber — und das scheint mir wesentlich in das Gewicht zu fallen — vollständige Störung des Gehakts, indem die Schmerzen bei Belastung des kranken Gelenks durch das Körpergewicht zu bedeutend sind. In solchen Fällen findet man dann auch häufig jene diffuse Osteomyelitis oder entzündliche Osteoporose der Tibia, deren Erscheinungen in § 515 berührt wurden. Ich betrachte es als ganz selbstverständlich, dass man, nachdem man die Behandlung eines solchen Falles übernommen hat, zunächst alle nicht operativen Hülfen, besonders die Immobilisation und Carbolinjection, zur Behandlung heranzieht. Mehrmals aber bin ich so unglücklich gewesen, von der sorgfältigsten Behandlung keinen Erfolg zu sehen; vielmehr wurden die Zustände trotz aller Mittel nur noch schlimmer, vielleicht eben wegen jener

consecutiven Knochenerkrankung, gegen welche die genannten Mittel wohl nur unvollkommen einwirken können. Dann habe ich es nicht für richtig erachtet, bei den Kindern die unangenehmen Folgen des mangelhaften Gebrauchs der Extremität, die Atrophie der Muskeln, das Zurückbleiben des Wachsthums eintreten zu lassen; dann habe ich nicht gezögert, die Kranken den geringen Gefahren der Resection auszusetzen, um ihnen eine trag- und gehfähige Extremität zu verschaffen. Die Exstirpation der Synovitis, welche bei scrofulös-tuberculöser Gelenkentzündung an diesem Gelenk ebenso nothwendig ist, wie am Kniegelenk (§ 479), wird durch meine neue Methode mit vorderem Querschnitt, welche § 539 genau beschreibt, sehr erleichtert.

So schwer es ist, die Indicationen zur Resection eines einzelnen Gelenks in kurze Sätze zusammenzufassen, so will ich doch in Anbetracht des mir eigenthümlichen Standpunktes in der Fussgelenkresectionsfrage versuchen, mich in einzelnen Sätzen zu präcisiren. Die Resection des Talocruralgelenks wird indicirt:

a) durch Verletzungen:
- *α*) durch Hieb- und Stichwunden, wenn dieselben Eiterung und Jauchung zur Folge haben, und wenn die Eiterung und Jauchung nicht durch Punction, Carbolinjection, Incision und Drainirung beherrscht werden kann;
- *β*) durch complicirte Malleolenfracturen mit demselben Ausgang;
- *γ*) durch Schussfracturen mit Zersplitterung der Knochen, wenn hohe Entzündung und hohes Fieber folgen;
- *δ*) durch schlecht geheilte Malleolenfracturen (Pes valgus und varus traumaticus, vgl. §§ 500 u. 502);
- *ε*) durch complicirte Luxationen, bei denen die Unterschenkelknochen die Haut perforiren.

b) durch einfache Entzündungen:
- *α*) durch die Synovitis granulosa mit Ausgang in Eiterung;
- *β*) durch die Synovitis granulosa ohne Eiterung, wenn längere Gehunfähigkeit besteht und die nicht-operative Behandlung erfolglos bleibt.

c) durch freie Gelenkkörper, wenn sie den Gang stören und auf anderem Wege nicht entfernt werden können (vgl. § 296 Schluss, allg. Thl., und § 520).

Ueber die Methode der Resection des Talocruralgelenks vgl. §§ 538—540.

§ 518. Die Entzündungen des Talotarsalgelenks und der Unterschenkelknochen.

Bei der räumlichen Entfernung der beiden Abschnitte des Talotarsalgelenks (Gelenk zwischen Talus und Calcaneus und Gelenk zwischen Talus und Os naviculare), bei der völligen Trennung der Synovialhöhlen beider Abtheilungen begreift es sich leicht, dass jeder dieser Abschnitte von einer Entzündung befallen werden kann, ohne dass der andere Abschnitt an derselben Theil nimmt. Man könnte vielleicht vermuthen, dass fast stets jedes der beiden Gelenke, das Talonaviculargelenk und das Talocalcaneargelenk, bei den Entzündungen seine Individualität geltend macht; doch kann man in Praxi feststellen, dass nur in einer Minderzahl von Fällen die Entzündung der einen oder der anderen Abtheilung des Gelenks isolirt auftritt. Die Ursache hierfür liegt in den Vorgängen, welche die Entzündung dieser Gelenke einleiten, und entweder gleichzeitig oder in kurzen Zwischenräumen nach einander beide Abtheilungen treffen. Als die gewöhnlichsten Reize, welche entzündungserregend auf das Talotarsalgelenk einwirken, er-

kennen wir 1) die Verletzungen, 2) die Myelitis granulosa (Caries) der Fusswurzelknochen.

Einen bestimmten Typus der Verletzungen des Talotarsalgelenks, welches in seiner hinteren Abtheilung durch die tiefe Lage des Gelenks, in seiner vorderen durch die bedeutenden Verstärkungsbänder der Kapsel gegen die geringfügigen Gewalten des Friedens gut geschützt ist, finden wir in den *Verletzungen des Gelenks durch Schusswaffen.* Die penetrirende Kraft der Kugel überwindet den Widerstand der Knochen und Bänder, welcher den einfach quetschenden Einflüssen eines Stockschlages, eines Falles gegenüber sich geltend macht. Nicht selten kommt es vor, dass eine Kugel, dem Verlauf der Drehungsaxe des Gelenks folgend, auf dem Fussrücken in das Caput oder Collum tali eintritt, hier die vordere Abtheilung des Gelenks öffnet, dann aber die Gegend des Sinus tarsi durchbohrt und nun auch die hintere Abtheilung des Gelenks verletzt. Noch häufiger wird von derselben Kugel das Talocruralgelenk und das Talotarsalgelenk, und zwar das letztere in beiden, oder in einer seiner Abtheilungen verletzt.

Man muss auch für die Schussverletzungen des Talotarsalgelenks, wie für die des Talocruralgelenks, die Folgen der Knochenverletzung von den Folgen der Gelenkverletzung unterscheiden. Die ersteren würden an sich, so weit man aus Analogien schliessen kann, gewiss unbedeutend genug sein; denn die spongiöse Knochensubstanz sämmtlicher hier betheiligter Knochen, des Talus, des Calcaneus und des Os naviculare, mit ihren dünnen Corticallamellen, ihrer reichlichen Marksubstanz mit spärlichen Knochenbälkchen, setzt der Kugel wenig Widerstand entgegen. Sie schleudert einen Cylinder von Knochensubstanz heraus und bewirkt so einen einfachen Lochschuss (§ 72, allg. Thl.) ohne viel Splitter und Fissuren, welcher die günstigen Bedingungen für die Heilung, wie sie den Lochschüssen überhaupt zukommen (vgl. § 473), ebenfalls zeigen müsste. Eine Ausnahme hiervon macht zuweilen der Calcaneus, besonders wenn die Kugel erst im matten Lauf ohne grosse Propulsivkraft auf ihn traf und etwa in seiner Substanz liegen blieb. Seine Corticallamellen sind schon etwas derber und werden unter solchen Umständen der Sitz von Längsfissuren und Sternfissuren, welche natürlich für die Entleerung des Eiters sehr ungünstig, für die Verbreitung der Entzündung dagegen sehr günstig wirken. Immerhin würde aber in der Knochenverletzung bei den perforirenden Schüssen des Talotarsalgelenks keine grosse Gefahr vorliegen, wenn nicht die Lage und die Construction des Talotarsalgelenks durch seine Entzündung die bedeutendsten örtlichen und allgemeinen Erscheinungen hervorrufen würden.

Die Synovitis suppurativa ist um so gefährlicher, je unvollkommener der Abfluss des Eiters ist, und unter je höherem Druck derselbe steht. Für die vordere Abtheilung des Gelenks bedingt schon die Anwesenheit des Taluskopfs, dass sehr leicht eine Verhaltung des Eiters zwischen ihm und den concaven Gelenkflächen des Os naviculare, des Calcaneus und des Ligam. calcaneo-naviculare eintritt. In Folge dessen entstehen neben hohem Fieber die heftigsten phlegmonösen Entzündungen, welche leicht auf die Sehnenscheiden des M. tibialis postic. und seiner Nachbarn übergreifen und von ihnen zum Unterschenkel fort verbreitet werden. Was die hintere Abtheilung des Gelenks betrifft, so habe ich beobachtet, dass die einfachste Schussverletzung desselben, durch eine Kugel, welche am hinteren Rand des Talus verlief und ausser der Verletzung der Gelenkkapsel zwischen Talus und Calcaneus nur eine seichte Rinne in den Körper des Calcaneus gerissen hatte, ebenfalls unter sehr heftigen Erscheinungen schliesslich das Leben bedrohte. In einem solchen Fall beginnt zwar die entzündliche Schwellung unterhalb der Malleolen, aber sie verbreitet sich so schnell in die Gewebe um die Malleolen, dass bald nachher schon dieselben Schwellungen hervortreten, als

ob das Talocruralgelenk verletzt wäre. In der That kann es recht schwer sein, bei einem Schuss von dem angegebenen Verlauf eine Differentialdiagnose zwischen der Entzündung des Talocrural- und des Talotarsalgelenks zu stellen, zumal da sowohl die Verletzung beide Gelenke zugleich getroffen haben, als auch die Eiterung durch die Knochen oder das Bindegewebe von dem einen zum andern Synovialsack fortgeschritten sein kann. Wie man durch Palpation, durch Prüfung der Bewegungen, durch die Form und den Umfang der Schwellung bei der Diagnose sich leiten lassen muss, bedarf keiner besonderen Vorschriften; es ergiebt sich das aus den anatomischen Beziehungen beider Gelenke und aus ihren differenten physiologischen Functionen (Dorsalflexion und Plantarflexion im Talocruralgelenk, Pronation und Supination im Talotarsalgelenk) von selbst.

Die Entzündungen des Talotarsalgelenks, welche uns die Praxis des Friedens zur Beobachtung und Behandlung übergiebt, tragen fast ausnahmslos den Charakter der fortgeleiteten, secundären Entzündung bei primärer Myelitis der Fusswurzelknochen. Ich hatte schon Gelegenheit, auf die Ursachen dieser Entzündungen, auf ihre Beziehungen zur Scrofulose und Tuberculose, auf ihren Verlauf u. s. w. hinzuweisen (§ 512). Wie durch die Ossa cuneiformia, das Os naviculare, das Os cuboides, so kann sich auch die Kette der Knochen- und Gelenkentzündungen durch den Talus und Calcaneus weiter verbreiten. In der That schiebt sich der Process, welchen man früher als „Caries der Fusswurzel" zu bezeichnen pflegte, in den meisten Fällen von vorn nach hinten, d. h. er dringt von den kleineren, vorderen Fusswurzelknochen allmählig zu den grösseren hinteren Fusswurzelknochen vor, von Knochen zu Gelenk und von Gelenk zu Knochen. Doch sind auch diejenigen Fälle nicht selten, in welchen der Calcaneus den Ausgangspunkt des Processes bildet (*Caries calcanei*). Dann entsteht zuerst in dem granulirenden Markgewebe des Calcaneus eine partielle Eiterung; der perforirte Abscess hinterlässt eine Fistel, welche in der Tiefe des Knochens auf entblösste Knochensubstanz führt. Früher oder später tritt eine Gelenkentzündung in einem der drei Gelenke hinzu, an welchen der Calcaneus Theil nimmt, natürlich in der Form einer Synovitis granulosa, welche aber ebenfalls einer partiellen Vereiterung verfällt und nun eine zweite Fistel bildet. Dann kann es geschehen, dass die einzelnen Krankheitsherde in den Knochen und Gelenken einen dritten und vierten Fistelgang eröffnen und endlich die ganze Fusswurzel aus erkrankten Knochen und erkrankten Gelenken zusammengesetzt ist. Am seltensten scheint ein solcher Process von einem primären Entzündungsherd des Talus auszugehen, dessen Knochensubstanz am besten geschützt gegen äussere Einflüsse liegt.

Die Regeln, nach welchen man die Behandlung der Entzündungen des Talotarsalgelenks leiten soll, weichen von den Regeln für die Behandlung der analogen Entzündungen des Talocruralgelenks in keinem wesentlichen Punkte ab (vgl. §§ 516 u. 517). Was die Ausführung der Resection betrifft, welche in der Behandlung der schweren Entzündungen des Talotarsalgelenks, und zwar sowohl bei perforirenden Wunden, wie bei den granulirenden Entzündungen, eine ebenso grosse Bedeutung besitzt, wie bei den Entzündungen des Talocruralgelenks, so ist hierüber § 542 zu vergleichen. Ueber Resection des Calcaneus vgl. § 537.

Die *Entzündungen des Tibiaschaftes* gehören meistens in das Gebiet der Myelitis acuta (§§ 91 u. 92, allg. Thl.) und sind fast ebenso häufig, als die analogen Erkrankungen am unteren Ende des Femurschaftes (§ 477). Deshalb sind auch Sequestrotomien hier häufig auszuführen; doch sind diese Operationen hier relativ leicht, weil die oberflächliche Lage der Innenfläche der Tibia unter der Haut, wo auch meist die Fisteln ausmünden, einen freien Zugang zur Sequesterlade und den Sequestern gewährt. Es ist deshalb nicht nöthig, den allgemeinen Regeln der Sequestrotomie (§ 286, allg. Thl.) noch weitere Bemerkungen hinzuzufügen.

Eigenthümlich ist die Neigung des Markgewebes am oberen und unteren Ende der Tibia zur Bildung von *Knochenabscessen* (vgl. § 93, allg. Thl.). Dieselben wurden von Brodie zuerst beschrieben. Wahrscheinlich gehört ein Theil dieser Abscesse in das Gebiet der Myelitis granulosa, ein anderer Theil aber in das Gebiet der *eiterig schmelzenden Knochensyphilome*, wie überhaupt syphilitische Erkrankungen der Tibia ziemlich häufig sind (§ 520, Schluss). Die Knochenabscesse werden bei heftigen nächtlichen Schmerzen mit gleichzeitiger Auftreibung der oberen oder unteren Epiphyse und bei Auftreten von Fieber wahrscheinlich. Man stellt mit dem Drillbohrer (Fig. 122, § 282, allg. Thl.) die Diagnose fest. Sowie Eiter neben der Bohrnadel abfliesst, legt man mit dem Trepan oder dem Meissel eine breite Oeffnung an. — An der Fibula kommt die Myelitis acuta selten vor und führt dann leicht zur Bildung langer Totalsequester, deren Entfernung nicht schwierig ist.

§ 519. Die Geschwülste an der Haut des Fusses und des Unterschenkels.

Die gewöhnlichen Hautgeschwülste, wie Angiome, Atherome, Fibrome und Lipome u. s. w., welche überall an der Hautdecke des Körpers vorkommen können (vgl. §§ 270 u. 271, allg. Thl.), sind an der Haut des Fusses und Unterschenkels nicht häufig. In Betreff der Fibrome ist zu bemerken, dass zuweilen im subcutanen Bindegewebe am Fussrücken und am Unterschenkel länglich geformte *Fibrome* vorkommen, welche zwar an Grösse ohne Bedeutung sind, aber trotz der geringen Längenentwickelung von 1—3 Ctm. doch sehr lästig für die Kranken werden, weil sie *mit subcutanen Nervenästen* in Verbindung stehen, z. B. mit dem N. saphenus am Unterschenkel, mit den Aesten des N. peroneus superficialis des Fussrückens. Die grosse Empfindlichkeit dieser Fibrome indicirt ihre frühe Exstirpation. Bei Exstirpationen dieser Art in der Nähe der Vena saphena am Unterschenkel, kann eine Verletzung derselben vorkommen, so dass eine Unterbindung oder Umstechung der Vene nothwendig wird.

Der Haut des Fusses sind eigenthümlich 1) die Schwielenbildungen, welche schon wegen ihrer Beziehung zu entzündlichen Vorgängen in § 509 Erwähnung fanden; 2) *die Hühneraugen, Clavi.* Beide Geschwulstformen sind Epidermiswucherungen, welche auf den Reiz des Stiefeldrucks zurückzuführen sind. Während die Schwiele einer diffusen Wucherung der Epidermis entspricht, ist der Clavus eine räumlich begrenzte, aber durch eine sehr bedeutende Production fester, horniger Epidermismassen ausgezeichnete Geschwulst. Am häufigsten findet sich der Clavus an der Aussenseite der kleinen Zehe, sodann auf der Höhe der Dorsalfläche der 3. und 4. Zehe, entsprechend dem vordersten Phalangealgelenk, aber auch gelegentlich auf der grossen Zehe und dann an der Plantarfläche u. s. w., kurz überall da, wo der Stiefel einen Druck auf hervorragende Theile des Fusses ausübt. Während allerlei Uebergänge von den Schwielen zum Hühnerauge vorkommen, ist an den gut charakterisirten Hühneraugen eine Neigung zur Verflüssigung der wuchernden Gewebe in der Schicht des Rete Malpighi bemerkenswerth. Offenbar handelt es sich dabei um eine Vermehrung des normalen Ernährungssaftes, welcher im Rete Malpighi circulirt. Da nun diese Anhäufung von Ernährungssaft unter dem Druck der starren Hornschicht des Clavus steht, so wirkt der Druck auf die Nervenenden des Papillarkörpers und erzeugt den heftigen Schmerz, welcher allen Besitzern von Hühneraugen wohl bekannt ist. Dann wird das Hühnerauge „geschnitten", d. h. es wird die unempfindliche Hornschicht mit einem scharfen Messer abgetragen, bis die kleine Höhle im Rete Malpighi, welche mit Ernährungssaft gefüllt ist, sich öffnet; dann ist der Schmerz

vorüber. Da aber das Gewebe des Rete Malpighi feucht genug ist, um den Spaltpilzen als Nährmaterial zu dienen, so sind gerade nach dem „Schneiden" die Entzündungen des Hühnerauges nicht selten. Es kann sogar eine Lymphangioitis, eine Phlegmone, ein Erysipelas von dem entzündeten Hühnerauge ausgehen. Bei alten Leuten kommt es vor, dass von dem vereiterten Hühnerauge aus sich Gangraena senilis (§ 510) entwickelt. Die nicht-operative Behandlung des Hühnerauges besteht in der Erweichung der Hornmassen durch Alkalien (z. B. Seifenwasser), in dem Schutz gegen Druck durch elastische Ringe, welche das Hühnerauge umgeben und im Niveau etwas höher liegen, als die Spitze des Hühnerauges u. s. w. Die echt chirurgische Behandlung ist das Ausschneiden des Hühnerauges bis auf den Papillarkörper. Bei beginnender Entzündung sollte das Auflegen einer Carbol-getränkten Watteplatte (§ 60, allg. Thl.) nicht versäumt werden. Uebrigens verschwinden die Hühneraugen von selbst, wenn die drückenden Stiefel und Schuhe durch zweckmässig geformte (vgl. § 521) ersetzt werden.

Die Seltenheit der *Warzen* (Papillome) an der Haut des Fusses wurde schon § 226, allg. Thl. erwähnt und dort auch auf die Ursache des seltenen Vorkommens der Warzen (Mangel der kleinen Hautreize, welche so oft die Warzen an der Hand — vgl. § 422 — hervorrufen) hingewiesen. An den Zehen, besonders am Nagelfalz und an den Hautflächen, in welchen sich die Zehen mit ihren Seitenflächen berühren, entstehen nicht selten *syphilitische Condylome*, welche mit den Condylomen an der Haut des Genitalapparats (§ 298) in ihren klinischen Erscheinungen übereinstimmen und dieselbe Behandlung erfordern. Auch mit den Plaques muqueuses der Lippen (§ 40, Schluss) können diese Wucherungen Aehnlichkeit haben, indem ihre Oberfläche feucht, ihre Farbe tiefroth wird.

Merkwürdig ist das relativ häufige Vorkommen der *melanotischen Sarkome* an der Haut des Fusses, und zwar der Art, dass gerade die ersten Sarkome hier, die späteren Sarkome am Unterschenkel und dann im ganzen Körper zerstreut sich entwickeln. In der Häufigkeit der primären Entstehung des melanotischen Sarkoms concurrirt mit der Haut des Fusses nur noch der Bulbus des Auges. Während man für den Bulbus noch die pigmentirten Theile der Chorioidea und Iris als physiologisch prädisponirt zur Entwickelung des pigmentirten Sarkoms betrachten kann, ist die Neigung der Haut des Fusses in dieser Beziehung unerklärlich. Dass ein Mensch, welcher sich nur mit einem kleinen melanotischen Sarkom an der Haut des Fusses vorstellt, fast rettungslos dem Tod durch Multiplication dieser bösartigsten Geschwulstform verfallen ist, wurde schon § 273, allg. Thl. erwähnt. Gewiss soll man die Exstirpation der primären Geschwulst nicht unterlassen, so lange sie noch die einzige Geschwulst zu sein scheint; doch schützt auch die früheste Exstirpation nicht gegen die Multiplication des Sarkoms. Wenn schon mehrere Sarkome am Fuss und Unterschenkel zerstreut erkennbar sind, und wenn gar an den verschiedensten Körperstellen schon Sarkome bestehen, so ist jeder operative Versuch zu unterlassen.

An der Haut des Unterschenkels und des Fussrückens ist ferner das häufige Vorkommen der *subcutanen Varicen* zu erwähnen. Die allgemeine Darstellung der Varicen und ihrer Behandlung in §§ 141, 142 u. 311, allg. Thl., nimmt so sehr schon Bezug auf die Varicen des Unterschenkels, dass hier auf die erwähnten §§ verwiesen werden kann. Auch die Beziehungen der Varicen zur Bildung und zu dem Bestehen der Unterschenkelgeschwüre wurden schon in § 142, allg. Thl., gebührend hervorgehoben. Es bleibt hier nur zu erwähnen, dass auch in den Muskeln des Unterschenkels Varicen zur Entwickelung kommen. Diese *intermusculären Varicen* gehören besonders den Bäuchen des *M. gastrocnemius* an. Sie treten zuweilen schon vor der Entwickelung der leicht erkennbaren subcutanen Varicen auf; man erkennt die intermusculären Varicen an der *teigigen*

Anschwellung der Wade. Auch ist das Gehen schmerzhaft, und es kommt, wie in § 506 erwähnt wurde, zu Berstungen der Venen und zu Blutergüssen. Ausser Compression und etwa noch Ergotininjectionen (§ 311, allg. Thl.) kann man nichts gegen die intermusculären Varicen leisten.

Syphilome der Hautdecke des Unterschenkels kommen besonders häufig entsprechend der Vorderfläche der Tibia vor; die häufigen Quetschungen der Haut an dieser Stelle können der Ausgangspunkt der Syphilombildung sein. In der Regel tritt bald ein eiteriger Zerfall der Knoten ein, so dass dann die Krankheit den Charakter der *syphilitischen Geschwürsbildung* hat (vgl. § 57, allg. Thl.). Die Entstehung und Behandlung der *Elephantiasis* an der Haut des Fusses und des Unterschenkels wurde schon im allg. Thl. in den §§ 272 u. 308 so weit erörtert, dass in Betreff dieser wichtigen Form der Geschwulstbildung auf diese §§ einfach verwiesen werden kann.

In den Unterschenkelgeschwüren (§ 57, allg. Thl. und § 509) entwickelt sich zuweilen ein *Epithelialcarcinom*, jedoch nur in sehr grossen Geschwüren von sehr langem Bestand und meist erst im höheren Alter. Man erkennt weissliche Pfröpfe zwischen den Granulationen gelagert, und man kann sie mit dem Finger herausdrücken, wie man den Inhalt eines Comedo im Gesicht auspresst. Die mikroskopische Untersuchung zeigt, dass diese Pfröpfe aus epithelialen Zapfen und aus kugelartigen Zusammenhäufungen von Epithelzellen zusammengesetzt sind. Auch in den Fistelgängen und Narben der Tibianekrose wurde die Entwickelung des Epithelialcarcinoms beobachtet (Bryant, Broca). *Diese Carcinome erfordern die Amputation.* Die Prognose der Amputation ist quoad recidivum günstig, wenn die Operation nicht allzu spät ausgeführt wird. Doch sind die secundären Drüsencarcinome in der Inguinalgegend zu beachten. Auch soll die Operation so vollzogen werden, dass der Hautschnitt mindestens 5 Ctm. von dem oberen Geschwürsrand nach oben entfernt bleibt.

§ 520. Die Geschwülste an den Sehnen, Gelenken und Knochen des Fusses und des Unterschenkels.

Die *Ganglien an dem Fuss* sind zum grösseren Theil *arthrogene Ganglien*, nur zum kleineren Theil tendogene. Wir sahen, dass an der Handwurzel das Verhältniss zwischen den beiden Arten der Ganglien umgekehrt ist (§ 423). In einem aber stimmen die Ganglien des Fusses mit denen der Hand überein, nämlich darin, dass beide viel häufiger an der Dorsalfläche, als an der Volarfläche vorkommen. Die bedeutendere Grösse (oft bis zur Grösse eines Hühnereies) und die geringere Verschiebbarkeit zeichnen die arthrogenen Ganglien des Fusses vor den tendogenen der Hand aus. Am Fuss liegen die Ganglien besonders häufig in der Nähe des Gelenks zwischen dem Os cuboides und den Metatarsi IV u. V, sowie in der Nähe des Gelenks zwischen Os cuboides und Proc. anter. calcanei, also am äusseren Fussrand; doch kommen auch Ganglien am Talocruralgelenk, am Talonaviculargelenk und endlich an allen übrigen Gelenken vor. Die Beziehungen dieser arthrogenen Ganglien zu den Synovialhöhlen der Gelenke sind ebenso eng, wie die der tendogenen Ganglien zu den Sehnenscheiden. Ueber die Beobachtungen von Gosselin und Michon ist § 107, allg. Thl. zu vergleichen. Die Behandlung der Ganglien am Fuss ist dieselbe, wie die Behandlung der Ganglien an der Hand, so dass einfach auf § 279, allg. Thl. verwiesen werden kann; eine Exstirpation oder Incision ohne die Maassregeln der Asepsis und ohne den Schutz des aseptischen Verbandes wäre für das Gelenk ebenso gefährlich, wie dort die Gefahr für die Sehnenscheide hervorgehoben wurde. Doch ist die aseptische Incision mit aseptischer Nachbehandlung bei den Ganglien des Fusses ebenso zulässig, wie bei den Ganglien der Hand.

Was die Knochengeschwülste an den Zehen betrifft, so ist das Vorkommen der zuerst von Dupuytren beschriebenen und nach seinem Namen benannten *Exostose der grossen Zehe* bemerkenswerth. Dieselbe entwickelt sich in typischem Bild von der Dorsalfläche der Vorderphalange der grossen Zehe, also zwischen dem Nagel und der Phalange, so dass der Nagel von dem kirschkern- bis kirschgrossen Osteom (o Fig. 322) emporgehoben wird. Schwere Quetschungen der Zehe, also eine traumatische Reizung des Periosts, werden von den meisten Kranken als Ursache der Entwickelung angegeben. Auch treten mit dem Anwachsen des Osteoms Schmerzen im gespannten Nagelbett ein. Die beste Art der operativen Beseitigung des Osteoms ist folgende: man führe einige Millimeter vom Nagelrand entfernt an den beiden Seitenrändern des Nagels und am Vorderrand einen Ω-förmigen Schnitt durch die Haut bis auf das Periost, und dann hebe man den Nagel mit seinem Nagelbett und mit dem Periost durch das Elevatorium (Fig. 124, § 283, allg. Thl.) von der Oberfläche des Osteoms ab, um endlich, nach Freilegung der Basis des Osteoms, mit einer Liston'schen Knochenzange (Fig. 116, § 280, allg. Thl.) das Osteom an seiner Basis abzutragen. Indem man dann den Nagel mit dem Nagelbett wieder auf die Dorsalfläche der Phalange zurücklagert, stellt man die physiologischen Verhältnisse wieder her. In dem Fall, in welchem ich durch Exarticulation der Vorderphalange der grossen Zehe das in Fig. 322 abgebildete Präparat gewann, war ich dadurch zur Exarticulation gezwungen, dass der Nagel irrthümlicher Weise abgetragen worden war und nun auf der Exostose ein eiterig-geschwüriges Nagelbett lag.

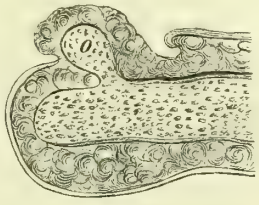

Fig. 322.
Sagittalschnitt durch die Vorderphalange der grossen Zehe mit Exostose (o) der Phalange (nach einem Präparat der chirurgischen Klinik zu Greifswald).

Chondrome sind an den Zehen- und Mittelfussknochen zwar viel seltener, als an den Fingern und der Hand (§ 423), aber doch etwas häufiger, als an anderen Theilen des Skelets (mit Ausnahme der Rippen § 205). Sie zeigen hier dieselben Beziehungen zu dem Periost und dem Markgewebe, wie an der Hand und den Fingern, so dass eine wiederholte Darlegung dieser Beziehungen nicht nöthig ist. Auch in Betreff der Behandlung ist den Bemerkungen des § 423 nichts hinzuzufügen; doch entschliesst man sich an den Zehen viel leichter zu der Entfernung durch die Exarticulation, als an den Fingern, weil der Verlust einer Zehe leichter zu ertragen ist, als der Verlust eines Fingers. — *Ein Osteom im parostealen Gewebe* des Metatarsus I, unter der Sehne des M. extensor hallucis gelegen, entfernte ich neuerdings, ohne den Knochen zu verletzen.

Am *hinteren Ende des Metatarsus I* entwickelt sich auf der Dorsalfläche, entsprechend der Höhe der dorsalen Fusswölbung, oft ein *Schleimbeutel*; der Druck des Stiefels scheint diese Bildung zu veranlassen. Der Hydrops dieses Schleimbeutels ist ziemlich häufig. Unter dem Schleimbeutel entstehen oft periosteale Verdickungen, welche bis zu einer Art Osteombildung fortschreiten können. Es kann die operative Eröffnung des Schleimbeutels und die Entfernung der osteomartigen Wucherungen nothwendig werden. *Sarkome* entwickeln sich in seltenen Fällen in der Knochensubstanz der Metatarsal- und Tarsalknochen; sie erfordern die Entfernung durch Amputation in der Fusswurzel oder am Unterschenkel (§§ 545—549).

Das Vorkommen *überzähliger Zehen*, sowie das Vorkommen *überzähliger Metatarsalknochen* und endlich die häufige *Schwimmhautbildung* durch Verwachsung der Haut an den Seitenrändern der Zehen sollen hier nur kurz erwähnt werden. In Betreff der Vererbung dieser Missbildungen, ihrer Behandlung u. s. w.

mag der Leser die Bemerkungen zu den gleichen Störungen an den Fingern (§ 424) vergleichen. Zu operativen Eingriffen wird der Chirurg wegen dieser Störungen am Fuss viel seltener aufgefordert, als bei denselben Störungen an der Hand. Hier verbirgt sich eben die Missbildung hinter dem Schuh und ist für Andere unsichtbar. Die Schwimmhautbildung, welche an den Fingern so störend ist, hat für die Function des Fusses gar keine Bedeutung. Das Vorkommen *des Riesenwuchses* an einzelnen Zehen oder am ganzen Fuss ist neuerdings durch H. Fischer mit ausgezeichneten Beispielen belegt worden. Der *angeborene Mangel der Zehen*, oder des vorderen Theiles des Fusses oder der Extremität bis zum Unterschenkel herauf, ist viel seltener, als die analogen Bildungsfehler der oberen Extremität (vgl. § 424).

Was die Fusswurzelgelenke betrifft, so werden *freie Gelenkkörper* nur selten beobachtet. Ich war einmal genöthigt, wegen eines freien Gelenkkörpers das Talocruralgelenk zu reseciren, um den freien Körper zu erreichen und herauszuziehen. Derselbe war nicht fühlbar und lag am hinteren Rande der Talusrolle, so dass die Incision von vorn her nicht auf den Gelenkkörper geführt haben würde. Deshalb wurde auch in § 517 die Extraction der freien Gelenkkörper als Indication zur Resection angeführt. Der Gang war so schmerzhaft, dass der Eingriff berechtigt erschien, und führte derselbe auch zum gewünschten Ziel. In anderen Fällen wäre natürlich das in § 296, allg. Thl. geschilderte Verfahren der aseptischen Gelenkincision vorzuziehen.

An den Knochen des Unterschenkels ist das Vorkommen von Sarkomen derselben hervorzuheben, und zwar in den verschiedenen Formen, welche § 288, allg. Thl. zusammenstellt. Resectionen sind zur Entfernung dieser Geschwülste zwar in manchen Fällen wohl ausführbar, aber doch nicht zulässig, weil das Recidiv nach den Resectionen fast regelmässig in den Narben auftritt. *Die Amputatio femoris* (§ 496) ist das zutreffende Verfahren, und zwar deshalb der hohen Amputatio cruris (§ 549) vorzuziehen, weil leicht Secundärknoten in dem Knochenstumpf bei letzterer Operation zurückgelassen würden (vgl. in Betreff der klinischen Erscheinungen die Bemerkungen über Sarkome des Femur § 489). Die Sarkome gehen häufiger von der Tibia, als von der Fibula aus. *Chondrome* sind viel seltener an den Unterschenkelknochen, als Sarkome. *Osteome* und *Exostosen* werden am oberen und unteren Ende der Tibia beobachtet. Eine *Exostosis cartilaginea*, wie dieselben am häufigsten am oberen Ende des Humerus (§ 383) vorkommen, beobachtete ich neuerdings an dem unteren Ende der Fibula. *Syphilome* kommen an der Tibia theils in der Form von Gummiknoten des Periosts und gummöser Verdichtung der Corticallamellen, auch als Periostose der Tibia, so dass die frei unter der Haut gelegene Innenfläche der Tibia gewulstet und rauh sich anfühlt, endlich aber auch als Syphilome des Knochenmarks (vgl. Knochenabscesse § 518, Schluss) vor. Nächtliche Knochenschmerzen (Dolores osteoscopi) sind die wesentlichste klinische Erscheinung.

§ 521. Die Contracturen an den Zehen und am Metatarsus. Hallux valgus.

Unter allen Contracturen der Zehen ist diejenige am häufigsten und wichtigsten, bei welcher sich die grosse Zehe in Abduction (d. h. abgewendet von der Medianebene des Körpers, aber zugewendet der Längsaxe des Fusses, welche von der Ferse zur dritten Zehe gezogen wird, also für diese Axe in Adduction) sich stellt. Diese Contractur wird in Analogie zum Genu valgum (§ 481) und zum Pes valgus (§ 533) als *Hallux valgus* bezeichnet.

Die Abduction der grossen Zehe ist keineswegs ein Produkt der Wachsthums-

vorgänge im jugendlichen Alter, welche an anderen Gelenken (vgl. § 481 und § 533) ähnliche Deviationen einleiten. Ihre Entwickelung beginnt häufig erst nach Vollendung des Wachsthums oder vollzieht sich wenigstens zum grössten Theil erst in den höheren Altersperioden. Sie wird wahrscheinlich beherrscht durch den Druck schlecht geformter Stiefeln, wie sich dieses leicht begreift, wenn man die sonderbaren Differenzen zwischen der normalen Form des kindlichen Fusses und den üblichen Schuh- und Stiefelformen vergleicht.

Bei kleinen Kindern ist in der Metatarsallinie die Form des Fusses entschieden anders, als bei Erwachsenen (vgl. Fig. 323). Die Linie der Metatarsalköpfchen senkt sich nicht so steil von dem Capitulum metatarsi I zu dem Capitulum metatarsi V nach hinten ab, als dieses bei Erwachsenen geschieht und wie es die übliche Stiefelform erfordert. Auf diesen Umstand wird von unsern Stiefelkünstlern ungeachtet der Mahnungen, welche von Zeit zu Zeit von Physiologen und Chirurgen erfolgt sind, keine Rücksicht genommen. Sie zwängen die breite Linie der Metatarsalköpfchen in den engen Raum des Stiefels ein, ohne dadurch die Form des Fusses zu verschönern. Aber auch abgesehen von der Schönheitsfrage, sind die häufigen pathologischen Folgen unserer schlechten Stiefelformen schlimm genug, um sie immer aufs neue zu verdammen. Der enge Stiefelraum findet seine Angriffspunkte an der Metatarsallinie, welche er zusammenpressen soll, in der kleinen und grossen Zehe. Die erstere verkümmert überhaupt im Wachsthum und erhält noch dazu als Zierde ein Hühnerauge (§ 519), welches allein schon oft den unglücklichen Träger zur Verzweiflung bringt. Die grosse Zehe weicht dem Druck vermöge ihrer grossen Bewegungsexcursion aus und stellt sich in Abduction. Entweder rückt sie hierbei auf die Dorsalfläche, oder auf die Plantarfläche der übrigen Zehen; das Erstere geschieht häufiger, weil ja überhaupt durch den Gehakt die Dorsalflexion der Zehen mehr begünstigt wird, als die Plantarflexion. Jede Uebertreibung dieser Abductionsstellung ist durch die Folgen, welche wir noch kennen lernen müssen, eine wirkliche Krankheit.

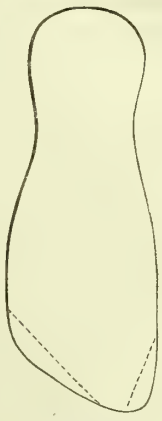

Fig. 323.
Form des Fusses bei Neugeborenen. Die gestrichelte Linie giebt etwas carrikirt die Form des Fusses bei Erwachsenen im vorderen Abschnitt.

Der Hallux valgus bringt immer den innern Abschnitt des Capitulum metatarsi ausser Contact mit der Phalangealgelenkfläche, und die Folgen des mangelnden Drucks machen sich um so mehr geltend, weil in den späteren Altersperioden überhaupt die Neigung zu hyperplasirenden Processen der Gelenkkörper zunimmt und in dem Gelenk der Vorgang der Panarthritis (Arthritis deformans, vgl. § 106, allg. Thl.) sich einnistet. Die Wucherung des Gelenkkörpers, welche von Volkmann als perverses Knochenwachsthum aufgefasst wird, betrifft besonders den von seinem Gegendruck befreiten inneren Abschnitt des Metatarsalköpfchens; Verdickungen der Synovialis, papilläre Wucherungen auf ihrer Fläche, endlich Zerfaserung und Schwund der Knorpelsubstanz treten hinzu und vollenden das Bild der Panarthritis. Uebrigens kann die Knochenwucherung bis zur Formation eines Exostosen-artigen Auswuchses gedeihen, und die Steigerung der subjectiven Beschwerden geht dieser Entwickelung parallel. Das Verständniss des Stiefelkünstlers folgt keineswegs dem Verlauf der Krankheit, und die Stiefel gewöhnlicher Formation drücken nun auf den wuchernden Gelenkkopf. Die Hautdecke über ihm wird schwielig verdickt, und zwischen Haut und Gelenkkapsel bildet sich durch den Druck und die Reibung ein accidenteller Schleimbeutel (Fig. 324 s), welcher übrigens öfter mit der Gelenkkapsel in Communication tritt. Dieser Symptomen-

complex wird von den englischen Chirurgen als „Bunion" bezeichnet. Der Schleimbeutel wird nun seinerseits durch die fortwährende Reizung seitens der Fussbekleidung der Sitz entzündlicher Processe. Bald bildet sich ein Hydrops desselben, bald eine Eiterung, und die letztere kann endlich zu einer Perforation, zur Bildung von Fisteln, welche keine Tendenz zur Heilung haben, zum ulcerösen Zerfall der Haut, endlich durch die Communication mit dem Gelenk sogar zu einer eiterigen Gelenkentzündung mit allen ihren Folgen führen. So kann der Krankheitsverlauf nach schmerzhaft verbrachten Monaten und Jahren endlich auch noch zu Zuständen führen, welche die eingreifendste chirurgische Hülfe erfordern. Nur ist dieser ungünstigste Verlauf doch ziemlich selten, und meist bleibt es bei den weniger bedenklichen, aber doch immer sehr unangenehmen Schwielen- und Schleimbeutelentzündungen.

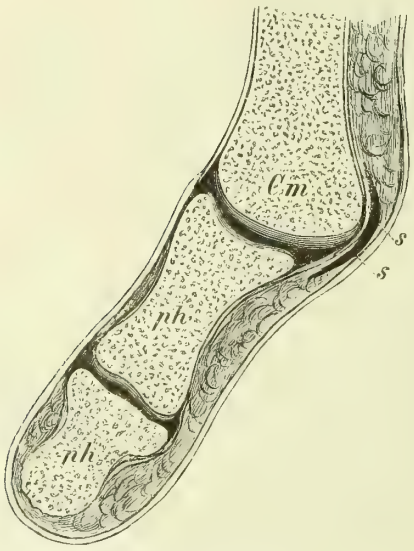

Fig. 324.
Abductionsstellung der grossen Zehe bei Hallux valgus. s s. Schleimbeutel auf dem freiliegenden Theil des Capitulum metatarsi (Cm). ph. ph. die Zehenphalangen.

Die Therapie müsste nach dem Gesagten eigentlich wesentlich in der Verbesserung der Instruction unserer Stiefelartisten gesucht werden; und dass die besseren unter ihnen doch einige Fortschritte in dieser Beziehung gemacht haben, dürfte aus der thatsächlichen, freilich auch nicht absoluten Immunität der besseren Stände erwiesen werden. Die arbeitenden, d. h. die wesentlich mit Händen und Füssen arbeitenden Klassen sind nicht in der Lage, für die Pflege ihrer Füsse genügend sorgen zu können. Auch versäumen sie leicht die Anfangsstadien der Krankheit, weil sie noch arbeitsfähig sind, und damit versäumen sie auch die Zeit, in welcher man durch einige sehr einfache Verbände die Stellung der Zehe corrigiren und so die schnelle und durchgreifende Heilung erzielen könnte. Erst die fortgeschrittenen Zustände führen den leidenden Arbeiter zur Behandlung durch den Arzt. Nun ist aber die Beseitigung der Knochenwucherung am innern Abschnitt des Capitulum metatarsi, die Heilung der Schleimbeutelentzündung oder gar der schon bestehenden Gelenkeiterung keine einfache Aufgabe mehr. Man darf sich deshalb auch nicht wundern, dass schon alle Systeme der orthopädischen Behandlung am Hallux valgus erprobt worden sind. Sehnenschnitte, Contentivverbände, besondere Maschinen, methodische Bewegungen — kurz alles, was zur Behandlung der wichtigsten Contracturen grosser Gelenke dient, ist auch für dieses kleine Gelenk versucht worden. Leider haben die meisten Kranken mit Hallux valgus weder Zeit, noch Lust, sich zu dem Zwecke einer längeren orthopädischen Behandlung für Wochen oder Monate dem Tragen der Stiefel und ihrer Arbeit zu entziehen; und noch weniger haben sie Geld, um sich mit einer Maschine zu versehen, wie eine solche z. B. von Pitha neuerdings zur Application während der Nacht empfohlen und abgebildet worden ist, eine Sandale und Stahlfeder am inneren Fussrand, gegen welche die widerspenstige Zehe durch Gurte angezogen wird. Billiger und einfacher ist der neuerdings von Lothrop empfohlene Apparat, ein Handschuhfinger, welcher die grosse Zehe umfasst und in einen Streifen aus-

läuft; an diesen Streifen schliesst sich Heftpflaster an, welches so an der Innenseite der Ferse befestigt wird, dass der Handschuhfinger einen adducirenden Zug auf die Zehe ausübt. Jedoch werden nur wenig Kranke mit Hallux valgus Lust und Verständniss für die Anwendung des Apparates haben. Die von Lothrop ausserdem empfohlene Tenotomie des M. abductor hallucis wird wohl nicht viel nützen, ebensowenig die Tenotomie der übrigen Sehnen. So interessant vielleicht auch die orthopädische Behandlung der Zehendifformitäten überhaupt und des Hallux valgus insbesondere wäre, so bleibt in Wirklichkeit für die gewöhnliche Praxis nur ein doppelter therapeutischer Weg übrig. Entweder schützen wir das prominente Köpfchen des Metatarsus durch einen elastischen Ring, wie solche auch zum Schutz von schmerzhaften Hühneraugen Verwendung finden, vor den Wirkungen des Stiefeldrucks, lassen aber die Zehe stehen, wie sie steht, oder wir entfernen den deformirten Kopf des Metatarsus I. durch die Resection (vgl. über die Technik dieser Operation § 537), stellen ohne Mühe die Zehe in gerade Stellung und erhalten sie während der Heilung in dieser Stellung.

Obgleich die kleinen Tarsalgelenke an cicatriciellen, myogenen und entzündlichen Contracturen des Fusses Antheil nehmen können, so ist dieser Antheil doch so geringfügig, dass er praktisch kaum in Betracht kommt. Eine, den kleinen Tarsalgelenken eigenthümliche Contractur kommt congenital vor und kann hier nicht ganz mit Stillschweigen übergangen werden, nämlich die *angeborene Knickung des Metatarsus* gegen den Tarsus in adducirter Stellung des vorderen Theils des Fusses. Henke hat mehrere Fälle dieser arthrogen-congenitalen Contractur nach Beobachtung am Lebenden und an der Leiche zusammengestellt und ihre Beziehungen zum congenitalen Pes varus hervorgehoben. Die Ursachen, welche die letztere, so häufige Contractur der Fusswurzel bedingen (vgl. § 527 u. f.), können gelegentlich auch einmal die wenig beweglichen Tarsometatarsalgelenke in Mitleidenschaft ziehen, oder in sehr seltenen Fällen auch diese allein und die beweglichen Talotarsalgelenke gar nicht betreffen. Diese letzteren Fälle müssen dann freilich ihre eigenen Ursachen haben, wie z. B. die Abknickung des Metatarsus des einen Fusses um die Zehenlinie des anderen Fusses bei sehr engem Uterus, welche aus der von Henke gegebenen Abbildung sehr deutlich hervorgeht. Immerhin sind die eigentlichen Metatarso-Tarsalcontracturen so selten, dass ihnen mehr die Dignität einer anatomischen Curiosität als einer praktisch wichtigen Krankheit zugemessen werden darf. Die seltensten Fälle, welche nicht bei Missgeburten, sondern bei lebensfähigen Kindern zur Beobachtung kommen, können nach den Grundsätzen der Therapie des angeborenen Pes varus (§ 529—531) behandelt werden.

§ 522. Die Ursachen der Contracturen des Talocruralgelenks. Aetiologie des myogen-paralytischen Pes equinus.

Die cicatriciellen Contracturen des Talocruralgelenks sind selten. Sie kommen z. B. nach Verbrennungen der Haut vor. Bezüglich derselben ist den allgemeinen Bemerkungen des § 110, allg. Thl. nichts Wesentliches hinzuzufügen.

Die häufigste und wichtigste Contracturform des Talocruralgelenks ist der *Pes equinus*, der Pferdefuss, wobei der Fuss in extremer Plantarflexion steht, die Ferse nach oben gegen die Wade gezogen, die Fussspitze nach unten gegen den Fussboden gesenkt. Was die ätiologische Stellung dieser Contractur betrifft, so ist sie der Typus der myogen-paralytischen Contracturen (vgl. § 110, allg. Thl.). Um zu begreifen, wie eine Muskellähmung zu einer so schweren mechanischen Störung des Skelets führen kann, wollen wir von der Voraussetzung ausgehen, dass alle Muskeln des Unterschenkels gelähmt sind. Ich benutze für die weiteren

Folgerungen das Schema der Fig. 325, in welcher T als Tibia den Unterschenkelknochen, P dem Fuss entspricht. P dreht sich gegen T in einer Rolle, welche das Talocruralgelenk darstellt; x ist der Drehpunkt dieser Rolle. Oben ist noch die Rolle der Femurcondylen und das untere Stück des Femur angefügt, um den oberen Insertionspunkt der M. M. gastrocnemii darzustellen. Die gestrichelte Linie G, dem Verlauf dieser Muskeln entsprechend, repräsentirt alle Plantarflexoren, während die gestrichelte-Linie E alle Dorsalflexoren (M. tibialis ant., M. extensor hallucis und M. extensor digit. comm. long.) darstellt.

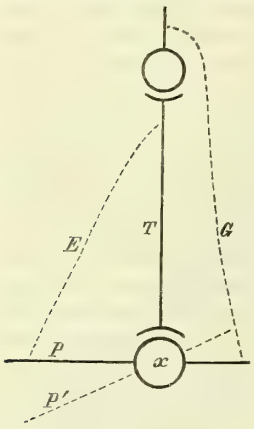

Fig. 325.
Schematische Darstellung der Entstehung des Pes equinus paralyticus.

Sind nun G und E gelähmt, so ist der Fuss (P) seinen passiv bewegenden Kräften überlassen. Hier macht sich zuerst die Schwere in ihrer Wirkung geltend. Vor und hinter der Drehungsaxe des Gelenks, welche in dem Schema dem Mittelpunkt des Kreises im Punkt x entspricht, liegen ungleich schwere Abschnitte des Fusses. Das Stück von P, welches dahinter liegt, hat vielleicht nur den vierten Theil des Gewichts desjenigen Stückes, welches vor der Axe liegt, und noch dazu wirkt ein Theil des letzteren am längeren Hebelarm auf das Gelenk ein. So wird der Schwere nach P mit seinem vorderen, längeren und schwereren Abschnitte nach unten sinken, während der hintere, leichtere, die Ferse, in die Höhe steigt. Widerstände für diese Bewegung können bei vollkommener Paralyse der Muskeln nur durch die etwaigen Band- und Knochenhemmungen des Gelenkapparats, demnach erst gegen das Ende der Bewegung hin geboten werden, oder endlich durch die elastische Spannung der Weichtheile, welche an der vorderen Fläche des Gelenks liegen, und durch die von der Schwere des Fusses angestrebte Bewegung gedehnt werden. Als Repräsentant der gedehnten und elastisch gespannten Weichtheile können wir in dem Schema den Muskel E betrachten. Wie es nun gelingt, durch Gewichte, welche lange Zeit an elastischen Fäden aufgehängt bleiben, diese Fäden für die Dauer zu verlängern, so gelingt es auch dem Gewicht von P, eine Dehnung von E und endlich eine wirkliche Verlängerung der Sehne, resp. des Muskels, sowie der übrigen gedehnten Weichtheile zu bewirken.

Während E nun wirklich länger wird, erfährt G unter den entgegengesetzten Bedingungen auch die entgegengesetzten Veränderungen. Da seine Insertionspunkte dauernd einander genähert sind, so könnte der musculös-sehnige Apparat, welchen wir durch die Linie G bezeichnet haben, sich falten und im gefalteten Zustande verharren. *Die Muskelsubstanz besitzt aber überall die Fähigkeit, bei andauernder Annäherung der Insertionspunkte des Muskels sich nutritiv zu verkürzen,* d. h. durch Schwinden von Muskelsubstanz ungefähr um so viel kürzer zu werden, als die Insertionspunkte dauernd einander genähert bleiben. Dieses Gesetz ist für die myogenen Contracturen von der grössten Bedeutung. Seine Begründung liefern uns nicht nur die Ergebnisse der pathologisch-anatomischen Untersuchung, sondern auch auf experimentellem Wege finden wir seine Bestätigung. Ein einschlägiger Versuch ist das mehrwöchentliche Tragen eines Contentivverbandes an irgend einem Gelenk. Haben wir wegen einer Fractur der Vorderarmknochen das übrigens gesunde Ellnbogengelenk in rechtwinkliger Stellung mehrere Wochen fixirt, so finden wir nach Abnahme des Verbandes die Bewegungsexcursion im Sinne der Streckung sehr beschränkt. Dass hieran wirklich nutritive Veränderungen Schuld sind, geht aus dem einfachen Versuch der Streckung

in der Narkose hervor, indem wir die Muskeln etwas gewaltsam dehnen müssen, bevor wir das physiologische Extrem der Streckung erreichen.

Sobald nun, um auf unser Schema zurückzukommen, G seine nutritive Verkürzung erfahren hat, gesellt sich zu der totalen Paralyse der Muskeln eine pathologische Beschränkung der Bewegungsexcursion. P kann endlich über die Stellung, welche durch die gestrichelte Linie P′ bezeichnet ist, nicht mehr in die Höhe gehoben werden. Es ist möglich — und kommt auch wirklich vor —, dass hierdurch nicht der Excursionswinkel verkleinert, sondern nur in seiner Lage verschoben wird; es gewinnt alsdann P auf der anderen Seite an Bewegung, was es auf der einen Seite eingebüsst hat. Das kann freilich nur durch Verschiebung der Knochen- und Bänderhemmung geschehen; und wie diese durch die Veränderungen der Gelenke nach myogenen Contracturen zu Stande kommen, kann erst später (§ 523) erörtert werden. Nach der anderen Richtung kann die Bänder- und Knochenhemmung sich nicht geltend machen, weil schon zuvor die Hemmung seitens des nutritiv verkürzten Muskels G eintritt.

Ob es spinale, cerebrale oder periphere Erkrankungen sind, welche zur Paralyse der Unterschenkelmuskeln führten, kann hier unberücksichtigt bleiben. Es genügt zu wissen, dass in dem kindlichen Alter zwischen 2 und 6 Jahren die Paralyse der Muskeln ziemlich häufig eintritt, und dass, wenn gleichzeitig die Oberschenkelmuskeln befallen waren, die Contractilität derselben meistens bis zu einem höheren Grade sich herstellt, während die Contractilität der Unterschenkelmuskeln mehr oder minder erloschen bleibt. Weder die exspectative Behandlung, d. h. die Zeit, noch die Anwendung der Elektricität, obgleich die letztere nicht unterlassen werden soll, geben Aussicht auf eine Restitutio ad integrum, und so muss sich, während die Behandlung des ursprünglichen Krankheitsprocesses mehr der inneren Klinik zufällt, der Chirurg mit den mechanischen Folgezuständen beschäftigen. Drei Fälle sind nun möglich. Von dem ersten Fall, der andauernden totalen Paralyse aller Muskeln, der Dorsal- wie der Plantarflexoren, ging die obige Erläuterung der paralytischen Contractur aus. Die passiven Kräfte, welche das Gelenk bewegen, vor allem die Schwere des Fusses bei mangelnder Gegenwirkung der Schwere des Rumpfes in dem Gehakt, bewegen den Fuss im Sinne der Plantarflexion; denn derjenige Theil, welcher vor der Drehungsaxe des Talocruralgelenks liegt, ist um vieles schwerer, als das kurze Fersenstück, welches sich hinter der Axe befindet. Deshalb bleibt die Fussspitze gesenkt, die Ferse erhoben. Alle Dorsalflexoren werden gedehnt und durch das Fussgewicht verlängert; die Plantarflexoren verharren in dauernder Annäherung ihrer Insertionspunkte und gehen deshalb eine nutritive Muskelverkürzung ein, d. h. sie gerathen in den Zustand der Muskelcontractur.

Nur selten entspricht aber diesem Bilde der dauernden completen Lähmung das eigentliche klinische Bild der myogen-paralytischen Contractur des Talocruralgelenks. Einzelne Muskelgruppen und einzelne Muskeln gewinnen, meist wohl spontan, selten in Folge der Behandlung durch Elektricität, einen Theil ihrer contractilen Kraft wieder, und nun wirken die passiven, mechanischen Kräfte und die activen Muskelkräfte bald zusammen in demselben Sinne, bald in verschiedenem Sinne, sich gegenseitig bekämpfend. Bei totaler Lähmung aller Dorsalflexoren und unvollkommener oder vollkommener Erhaltung der Contractilität in den Plantarflexoren summirt sich die contractile Kraft der letzteren zu den passiv bewegenden Kräften, welche ebenfalls in der Richtung der Plantarflexion wirken. In dem umgekehrten Falle aber kann die Contraction der Dorsalflexoren, wenn sie von den Wirkungen des Gehakts unterstützt wird, welcher immer den Fuss in die rechtwinklige Stellung zum Unterschenkel treibt, die Wirkungen der Schwere des Fusses erfolgreich überwinden, und dann bleibt die nutritive Verkürzung der

Plantarflexoren aus. Aber auch diese beiden Typen treffen für die Beobachtung nur selten zu; denn am häufigsten sind von den Plantar- wie Dorsalflexoren einzelne paralytisch, einzelne paretisch. Deshalb entstehen auch bei weitem nicht immer aus der „essentiellen" Lähmung der Unterschenkelmuskeln Contracturen des Talocruralgelenks, besonders dann nicht, wenn die Erkrankung die Kinder in schon etwas vorgeschrittenerem Alter, ungefähr vom vierten Jahre an aufwärts, befällt. In diesem Falle sind die Körperkräfte des Kranken im allgemeinen schon so weit fortgeschritten, und derselbe ist auch an das Gehen schon so gewöhnt, dass er dasselbe mit der gelähmten Extremität fortsetzt. Der ausgleichende Einfluss des Gehens, welches immer die ganze Länge der Fusssohle durch das Körpergewicht auf den Boden drückt, sorgt dafür, dass der Fuss im Talocruralgelenk nicht von seiner Mittelstellung dauernd abweicht.

Noch eine andere Entstehung der partiellen Paralyse der Unterschenkelmuskeln mag hier erwähnt werden, nämlich die durch Verletzung der Nervenstämme. Doch kann in dieser Beziehung auf § 507 verwiesen werden.

§ 523. Klinische Erscheinungen des Pes equinus. Pes excavatus.

Wir haben den Muskelapparat, als dessen Einheit die Achillessehne erscheint, die M. M. gastrocnemii und den M. soleus als die hemmenden Apparate für die Bewegung der Dorsalflexion kennen gelernt. Dieser Apparat wird unter den geschilderten Verhältnissen am meisten und am deutlichsten von der nutritiven Verkürzung betroffen; denn sein unterer Insertionspunkt, die hintere Fläche des Calcaneus, wird bei dem langen Abstand von der Drehungsaxe des Gelenks um eine viel grössere Strecke dem oberen Insertionspunkt genähert, als z. B. der untere Insertionspunkt des M. tibialis post., die Tuberositas ossis navicul., dem oberen. Die nutritive Verkürzung der Gastrocnemii tritt aber auch im klinischen Bilde am deutlichsten in Erscheinung, weil durch dieselbe die Hemmung der Dorsalflexion verschoben wird. Diese Hemmung tritt eben unter den veränderten Umständen viel zu früh ein, und der Versuch, bei gestrecktem Knie den Fuss über seine rechtwinklige Stellung hinaus zu führen, ja endlich ihn auch nur dieser Stellung zu nähern, misslingt. So geht dem Fusse ein Stück seiner Bewegungsexcursion im Gebiet der Dorsalflexion verloren; er kann dafür durch die Dehnung der Dorsalflexoren und vielleicht auch durch Atrophie der Knochensubstanz am hinteren Rand der Tibia und der Talusrolle, also durch Verschiebung der Knochenhemmung, ein Stück Plantarflexion wiedergewinnen. Aber die Bewegungsexcursion bleibt doch gewöhnlich zu klein, und besonders ist die Mittelstellung des Fusses ganz in das Gebiet der Plantarflexion verschoben, so dass bei dem Versuch zum Gehen nur die Fussspitze den Boden berühren kann. So liegt dann also eine Contractur des Talocruralgelenks vor, eine Contractur im Sinne der Plantarflexion, und man hat ihr den besonderen Namen des „*Pes equinus*" beigelegt. Obgleich die Aehnlichkeit des pathologischen menschlichen Pes equinus mit der normalen Stellung des Fusses beim Pferde nur sehr undeutlich ist, so hat sich doch die Bezeichnung der Art in die chirurgische Nomenclatur eingebürgert, dass ich, zugleich wegen der Kürze des Ausdrucks, denselben beibehalten will. *Der Pes equinus ist eine plantarflectirte Contractur des Talocruralgelenks.*

Was den zeitlichen Verlauf des Pes equinus paralyticus betrifft, so bleibt zu bemerken, dass nach Eintritt der Paralyse mehrere Wochen zu verstreichen pflegen, ohne dass von der Contractur etwas zu bemerken wäre. Diese Periode ist auch die günstigste für eine sehr einfache, prophylaktisch-mechanische Behandlung. Man braucht nur den herabhängenden Fuss in rechtwinkliger Stellung

zum Unterschenkel durch einen Contentivverband oder durch eine Blechschiene oder durch ein Stiefelchen mit seitlichen Stahlschienen zu fixiren, und man wird von einer Contractur gar nichts zu sehen bekommen. Bei Vernachlässigung dieser Behandlung — und in der Regel machen sich die Angehörigen oder der behandelnde Arzt dieser Vernachlässigung schuldig — bemerkt man nach 4—6 Wochen die ersten Zeichen der Contractur. Versucht man, bei gebeugtem Knie die Dorsalflexion des Fusses auszuführen, so gelingt dieses vielleicht noch über die rechtwinklige Stellung hinaus; aber wenn man nun im Maximum der Dorsalflexion den Fuss mit der einen Hand fixirt und mit der andern Hand durch Druck auf die Vorderfläche des Kniegelenks dieses in das Extrem der Streckung bringt, so erfährt der Fuss eine sehr bedeutende und für die fixirende Hand sehr deutlich wahrnehmbare Bewegung im Sinne der Plantarflexion — ein deutliches Zeichen, dass eine nutritive Verkürzung der Gastrocnemii schon eingetreten ist. Später, bei zunehmender Contractur, springt die Achillessehne durch jede passive Spannung, wenn man dem Fuss eine dorsalflectirte Stellung zu geben versucht, wie ein scharf gespannter Strang hervor, während die gänzlich atrophirte und ihrer Contractilität beraubte Musculatur der Wade deutlich erkennen lässt, dass man es keineswegs mit einer Kraftwirkung der Muskeln zu thun hat. Die Spannung der Achillessehne ist eine rein passive; sie verschwindet in plantarflectirter Stellung des Fusses, und erhält sich an dem todten Präparat genau so, wie sie am Lebenden war. Dieses Verhalten verdient hervorgehoben zu werden, weil gerade die Spannung der Achillessehne auf eine Muskelcontraction, auf einen Muskelkrampf bezogen wurde, und so ehemals die Irrlehre entstand, nach welcher durch antagonistische Wirkung der thätigen Muskeln die paralytischen Contracturen entstehen sollten.

Die secundären Veränderungen der Knorpelsubstanz und des ganzen Knochengerüstes treten erst sehr langsam, frühestens nach mehreren Monaten, meistens erst nach einigen Jahren in Erscheinung. Am vorderen Rande der Talusrolle schwindet der Knorpel, weil er mit dem Knorpel der Tibia bei den Bewegungen nicht mehr in Berührung kommt. Auch findet am vorderen und äusseren Theil des Talus ein vermehrtes Knochenwachsthum statt, weil — in Folge der gleichzeitig eintretenden Supinationsstellung (vgl. § 526) — dieser Theil des Talus von seinem Druck entlastet wird. Es nimmt also auch das Talotarsalgelenk Antheil an der Verkrümmung, und zwar entsteht eine Contractur in Supinationsstellung, welche an sich allein als Pes varus bezeichnet werden würde. Durch solche Betheiligung des Tibiotarsalgelenks wird der Pes equinus zum *Pes equinovarus*. Nach langen Jahren werden aber auch gleichwerthige Veränderungen an allen kleinen Gelenken des Tarsus bemerkbar. Der Fuss drückt durch die einfache Wirkung seiner Schwere das Fussgewölbe zu einem Gewölbe von engerer Spannung, von kürzerem Radius zusammen. Weniger geschieht dieses durch Bewegung in den kleinen Tarsal- und Tarsometatarsalgelenken, als durch Wachsthumsdifferenzen, welche sich an den kleinen Tarsalknochen, an den Ossa cuneiformia, dem Os cuboides und dem Os naviculare entwickeln. Ihre dorsalen Flächen erhalten durch verminderten Druck eine grössere Wachsthumsexpansion, als ihre plantaren Flächen. So wird die gesammte Fusswölbung ungewöhnlich tief, und zu dem Pes equinus gesellt sich der *Pes excavatus*, der Hohlfuss, le pied creux der Franzosen. Eigenthümlich ist zuweilen der Effect, welchen die pathologisch vermehrte Wölbung des mittleren Theiles des Fusses auf die Stellung der Zehen ausübt. Die Sehnen des Extensor digitor. comm. longus und brevis, wie auch der Extensores hallucis werden über die starke Fusswölbung straff gespannt, indem die Contactlinie länger ist, als bei der normalen Wölbung; sie ziehen dann die Zehen in das Maximum der dorsalen Flexion, so dass die Endphalangen

senkrecht endlich in die Luft hinein ragen. Ferner verkürzt sich durch andauernde Annäherung ihrer Insertionspunkte, der Capita metatarsorum und der unteren Calcaneusfläche, die mächtige Aponeurosis plantaris, und mit ihr die kurze Musculatur der Fusssohle. Früher betrachtete man gewöhnlich diese Contractur der Aponeurosis plantaris und der kurzen Plantarmuskeln als primäre Erscheinung und als Ursache der Hohlfussbildung; doch ist die Contractur in der Regel als secundäre Erscheinung aufzufassen.

Die bekannten kleinen Füsse, welche die Zierde des schönen Geschlechts in den höheren Ständen der chinesischen Gesellschaft bilden, liefern eine Illustration dafür, dass der Hohlfuss auf rein mechanischem Wege, ohne Zuthun der Aponeurosen, Bänder und Muskeln, entstehen kann. Wie englische Aerzte berichten, wird der Hohlfuss der Chinesinnen dadurch gebildet, dass durch Bandagen in früher Jugend schon die Fussspitze gegen die Ferse angezogen fixirt wird. Später vollendet das Tragen der engen Stiefeln von besonderer Form, was noch zu thun übrig bleibt, um die Schönheit des Hohlfusses zu einer dauernden zu machen.

§ 524. Die Behandlung des Pes equinus. Tenotomie der Achillessehne.

Der Pes equinus paralyticus erheischt in seinen ersten Stadien eine ätiologische und eine prophylaktische Behandlung. Die erstere, welche die Wiederherstellung der Contractilität der Muskeln sich zur Aufgabe stellt, hat trotz der Wirkungen des constanten und des unterbrochenen elektrischen Stromes keine Aussicht auf guten Erfolg, wie Volkmann sehr richtig betont. Liegt die Quelle des Leidens in den Centralorganen, so bleibt es eine einfache Pflicht, wenigstens die elektrische Contractilität durch Anwendung des Stromes in den Muskeln für einige Zeit zu erhalten, um für den Fall, dass im Centralorgan, Rückenmark oder Gehirn, die Leitung sich herstellt, die Function der Muskeln zu retten. Auch kann man versuchen, durch den constanten Strom, welchen man an der Wirbelsäule applicirt, eine Wirkung auf das Rückenmark auszuüben. Was sich nun nicht schon in den ersten Wochen nach Eintritt der Paralyse wieder herstellt, das bleibt auch für die Dauer in den gestörten Verhältnissen, und wenn man auch viele Monate oder einige Jahre nach dem Auftreten der Paralyse immer noch die Elektricität versucht, so hat man doch recht selten die Freude, eine befriedigende Wirkung zu erzielen. Ganz anders verhält es sich mit den Wirkungen der prophylaktischen Therapie, welche sich gegen die ersten Anfänge der Contracturen richtet. Sie wirkt ganz zuverlässig, und die einfachen Mittel, welche diesen sicheren Erfolg erzielen, wurden schon im § 523 bezeichnet.

Leider wird diese prophylaktische Behandlung oft vernachlässigt, so dass für die Behandlung der ausgeprägten Contractur später die Hülfe des Fachchirurgen oder Orthopäden angerufen werden muss. Worin dieselbe zu bestehen habe, hängt von der Dauer und der Entwickelung der Contractur ab. In den ersten Monaten ihres Bestehens ist es mir häufig noch gelungen, in der Narkose eine gewaltsame Dehnung des verkürzten Muskelapparats durch forcirte Dorsalflexion so weit zu erzielen, dass der Fuss in rechtwinkliger Stellung zum Unterschenkel durch einen Gypsverband fixirt werden konnte. Man erleichtert sich dieses forcirte Redressement sehr, wenn man sich an den Einfluss der Stellung des Kniegelenks auf die Spannung der Gastrocnemii erinnert und demselben hierbei eine etwas gebeugte Stellung giebt. Die so gewonnene Stellung des Fusses muss dann durch eine Reihe von Contentivverbänden oder durch Schienenapparate und endlich durch ein Schnürstiefelchen mit rechtwinklig von der Sohle ablau-

fenden Stahlseitenschienen, welche man am Knie durch einen Gurt befestigt, erhalten werden.

Die Verkürzung der Plantarflexoren erreicht im Verlaufe von mehreren Monaten und besonders im Verlaufe von einigen Jahren, einen solchen Grad, dass eine Dehnung in der Narkose zum Ausgleich nicht mehr genügt. Auch auf eine längere Reihe von wiederholten Dehnungen, welche endlich freilich auch zum Ziele führen würden, muss man deshalb verzichten, weil wir für solche Fälle in der *Tenotomie* ein bequemes, wenig verletzendes und schnell wirkendes Mittel zur Verlängerung der Muskeln besitzen. Es bedarf übrigens keineswegs einer tenotomischen Verlängerung aller verkürzten Plantarflexoren; es genügt, dass das Tenotom die hauptsächlichsten Widerstände wegräumt, welche dem forcirten Redressement des Fusses entgegen stehen. Wir verzichten auf die Tenotomie der übrigen Plantarflexoren, weil wir wissen, dass nach der Tenotomie der Achillessehne die Widerstände derselben in der Narkose sich sehr gut überwinden lassen.

Die *Tenotomie der Achillessehne* gehört zu den einfachsten Operationen, und wird bei länger bestehendem Pes equinus paralyt. durch die Atrophie des Unterschenkels und das scharf gespannte Vortreten der Sehne gegen die Haut, sobald der Fuss in die Dorsalflexion gestellt wird, ganz besonders leicht. Will man der Sehne die stärkste Spannung geben, so stellt man gleichzeitig das Kniegelenk in gestreckte Stellung. Man erzielt dieses am besten dadurch, dass man bei Rückenlage des Kranken mit der linken Hand den Mittelfuss umgreift, die Planta gegen die vordere Fläche des Unterschenkels drückt und zugleich durch diesen Druck die Extremität von der Ebene des Bettes oder des Operationstisches abhebt. Dann tritt auch die Gegend der Achillessehne frei vor das Auge des Operateurs. Nun sticht man am rechten Fuss am Innenrand, am linken Fuss am Aussenrand der Sehne ein Tenotom (Fig. 108, § 278, allg. Thl.) ein, führt die Spitze desselben hinter der Sehne ein, also zwischen ihr und dem Bindegewebe, welches die Sehne von der hinteren Kapselwand des Talocruralgelenks trennt. Der Daumen drückt die Haut und die Sehne gegen die Messerklinge an, während das in der vollen Hand gefasste Tenotom etwas hin und her bewegt wird. Am besten ist es, wenn die einzelnen Fasern erst dadurch sich trennen, dass der Daumen sie gegen die Schneide des Tenotoms drückt; denn hierdurch vermeidet man am sichersten das unangenehme Ausfahren des Messers durch Sehne und Haut, wie es dem Anfänger so leicht begegnet. Die vollendete Trennung bemerkt man durch einen Ruck des Fusses in der Richtung der Dorsalflexion, und man kann sich dann noch durch den tastenden Finger von der Diastase der Sehnenenden überzeugen, um eventuell Bündel, welche stehen blieben, durch das Tenotom noch nachträglich zu trennen. Eine Blutung aus der Stichöffnung findet nicht statt oder beschränkt sich auf wenige Tropfen. Die Verletzung der A. tibialis post. ist bei dem Pes equinus nur durch das absolute Ungeschick des Operateurs möglich, und deshalb ist es auch in diesem Falle gleichgültig, ob man den Aussen- oder Innenrand der Sehne als Einstichspunkt wählt. Bei dem Pes varus ist allerdings die Möglichkeit dieser Verletzung zu berücksichtigen (§ 529).

Die erste Nachbehandlung der Tenotomie soll nur in dem Verschluss der Stichwunde durch ein Klebepflaster oder besser durch aseptischen Verband (§ 278, allg. Thl.) bestehen. Man wartet nun erst einige Tage, ungefähr bis zum 5. Tag, die Bildung der ersten jungen Sehnensubstanz ((§ 68, allg. Thl.) ab, um nun die orthopädische Nachbehandlung zu beginnen. Nur in den ganz frischen und leichten Fällen der Contractur kann man einfach jetzt schon den Fuss ohne Hinderniss in die rechtwinklige Stellung bringen und in ihr fixiren. In den meisten Fällen

hat die Nachbehandlung keineswegs nur den einzigen Zweck, das junge Bindegewebe, welches zwischen den Sehnenenden in Bildung begriffen ist, auf die richtige Länge zu dehnen; vielmehr muss sie auch die Verkürzung der nicht durchschnittenen Plantarflexoren, sowie bei langem Bestehen der Contractur auch die secundären Veränderungen der Gelenkflächen und Gelenkbänder corrigiren. Man hat die Wahl, ob man die plötzliche Correction in der Narkose, und eine eventuelle Wiederholung derselben, wenn die erste nicht ganz zum Ziele führte, mit nachfolgendem Gypsverband, oder ob man die langsame Dehnung durch orthopädische Maschinen vorziehen will. Ich bevorzuge im ganzen das erstere Verfahren. Die Maschinenbehandlung führt indessen auch zum Ziel, und schon hier ist dem erfinderischen Genie des behandelnden Arztes auf dem Gebiete der Mechanik freier Raum gegeben. Er kann mit Federn, Schrauben, elastischen Schnüren oder wie immer den constanten Zug in der Richtung der Dorsalflexion ausüben lassen. Sehr bekannt und oft bewährt ist die ziemlich einfache, und dadurch um so brauchbarere Maschine für Pes equinus von Stromeyer (Fig. 326). Sie besteht

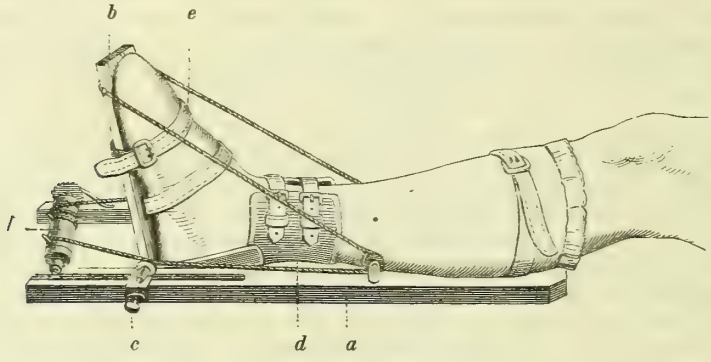

Fig. 326.
Stromeyer's Maschine für Pes equinus.

aus einem Fussbrett (b), welches mit einem Unterschenkelbrett (a) im Charnier (c) beweglich ist. Durch Spannung zweier Stricke (e), welche über Rollen laufen, kann die Fussspitze dem vorderen Rande des Unterschenkels genähert werden. Diese Spannung wird durch Aufwickeln der Stricke um eine Walze (f) bewirkt, welche täglich etwas mehr gedreht und in ihrer jeweiligen Stellung durch einen federnden Stellhaken fixirt wird. Ein breiter Gurt (d) umfasst die vordere Fläche des Talocruralgelenks und drückt den Fuss und Unterschenkel fest auf ihre Unterlagen, damit sie den Bewegungen derselben auch wirklich folgen.

Besondere Schwierigkeiten entstehen für die Behandlung durch die Complication des Pes equinus paralyt. mit der Bildung eines Hohlfusses (§ 523). Man hat hier auch wohl die subcutane Durchschneidung der Aponeurosis plantaris und der kurzen Muskeln der Planta pedis vorgenommen, aber bei dem secundären Charakter der Verkürzung dieser Theile ohne sehr befriedigenden Erfolg. Wesentliche Aufgabe gegenüber dem Hohlfuss ist die Correction der Form des ganzen Knochengerüstes, und sie kann nur durch Druckverlagerung und auf dem Wege des Ausgleiches durch das Wachsthum geschehen. Mit gutem Erfolg habe ich in einigen Fällen in der Narkose das Fussgewölbe gewaltsam so flach als möglich gebogen und in dieser Stellung für lange Zeit durch Contentivverbände fixirt. Wenn bei diesem Verfahren auch einige Fusswurzelknochen Infractionen erfahren, so schadet das gewiss nichts und trägt im Gegentheil nur zur Beschleunigung der Heilung bei.

§ 525. Pes calcaneus. Congenitale Defecte der Malleolen. Entzündliche und Gewohnheitscontracturen des Talocruralgelenks.

Nachdem wir gesehen, dass aus Muskelparalysen und -Paresen verschiedener Art der Pes equinus resultirt, bedarf es keines besonderen Nachweises, dass der Fuss gegen das Entstehen einer paralytischen Contractur in der Richtung der Dorsalflexion durch die mechanischen Verhältnisse sehr sicher geschützt ist. Damit soll nicht gesagt werden, dass nicht gelegentlich doch einmal ein paralytischer Pes calcaneus vorkäme. Der *Pes calcaneus* — so bezeichnet man die *dorsalflectirte* Contractur wegen des tiefen Standes des Calcaneus, welcher bei dem Gehen allein den Boden berührt, daher auch die deutsche Bezeichnung „Hackenfuss" — wird ebenso durch die Schwere des Fusses wie durch den Druck des Körpergewichts bei dem Gehen bekämpft. Die besonderen Bedingungen, unter welchen der Pes calcaneus paralyticus entstehen kann, werden noch bei Besprechung seiner Combination mit der gleichwerthigen Contractur des Talotarsalgelenks, bei Erörterung des Pes valgo-calcaneus (§ 526, Schluss), berührt werden müssen.

Einen annähernd myogenen Charakter, aber durchaus nicht immer einen paralytischen, tragen noch manche Fälle von congenitaler Contractur des Talocruralgelenks, besonders auch der *Pes calcaneus congenitus.* In eigentlich pathologischen Formen gehört derselbe zu den seltneren Erkrankungen; andeutungsweise in noch physiologischen Breiten der Bewegungsexcursion, d. h. einer physiologischen Correction durch den Gehakt noch fähig, findet sich eine Contractur der Dorsalflexoren des Fusses bei Neugeborenen sehr häufig. Man kann es als Regel betrachten, dass in den letzten Perioden der Schwangerschaft die Füsse des Fötus in einer dorsalflectirten Stellung am häufigsten verharren. Die Folge hiervon ist eine sehr kurze Entwickelung der Dorsalflexoren, und in solchen Fällen ergiebt die genaue Prüfung der Bewegungsexcursion, dass ein grosser Theil derselben dem Gebiet der Dorsalflexion, ein kleiner nur dem Gebiet der Plantarflexion angehört. Sogar activ ist das neugeborene Kind im Stande, die Dorsalfläche des Fusses soweit der Vorderfläche der Tibia anzunähern, dass beide in Berührung kommen. Umgekehrt ist die Längenentwickelung der Plantarflexoren und besonders der Gastrocnemii so bedeutend, dass die öfters hervorgehobene Function als Hemmung der Dorsalflexion bei gestrecktem Knie gar nicht von ihnen geleistet wird. Die meisten Kinder beginnen ihre ersten Gehversuche, wie man sich leicht überzeugen kann, noch im Zustande eines physiologischen Pes calcaneus; sie treten mit der Ferse zuerst auf und watscheln bei der unsichern Stütze, welche sie allein bei dorsalflectirter Stellung des Fusses dem Körper giebt, so lange, bis sie gelernt haben, den Fuss im rechten Winkel auf den Boden zu setzen. Noch später beginnt das Abwickeln des Fusses auf dem Boden, welches eine kräftige, active Plantarflexion erfordert. So wirken die Schwere des Fusses selbst, die Schwere des Körpers bei dem Gehen, und endlich noch die activen Bewegungen der Plantarflexoren bei dem Gehakt zusammen, um die Bewegungsexcursion allmählig in das Gebiet zu verschieben, welches nun für die weitere Lebenszeit permanent bleibt.

Es bedarf eines ziemlichen Uebermaasses dieser physiologisch kurzen Entwickelung der Dorsalflexoren, damit ein pathologischer Pes calcaneus, d. h. ein solcher entstehe, welcher der eben beschriebenen physiologischen Correction unzugänglich bleibt. Es giebt Fälle, in welchen die Dorsalfläche des Fusses wie angeheftet an die Vorderfläche der Tibia erscheint, ohne dass deshalb auf irgend eine Muskellähmung geschlossen werden könnte. Die schlimmsten Fälle von Pes calcaneus congenitus sieht man freilich häufig bei angeborenen Störungen der Centralnervenapparate (Spina bifida, Encephalocele), und deshalb auch häufig bei

todtgeborenen Missgeburten. Ihre Entstehung ist wohl auf den Druck der Uteruswandungen zu beziehen.

Der *Pes equinus congenitus* gehört, aus denselben Gründen, welche den Pes calcaneus nicht allzu selten congenital auftreten lassen, zu den seltensten Erscheinungen. Nur Andeutungen desselben habe ich bei Neugeborenen gesehen, von denen man annehmen musste, dass ihre Füsse gegen die Regel in der letzten Phase ihrer intrauterinalen Entwickelung die plantarflectirte Stellung beibehalten hatten. Was sonst die Lehrbücher von angeborenem Pes equinus berichten, bezieht sich gar nicht auf einen echten Pes equinus, d. h. auf eine Contractur im Talocruralgelenk, sondern auf eine analoge Contractur im Talotarsalgelenk und auf eine eigenthümliche Missbildung des ganzen Talus. Die Besprechung des angeborenen Klumpfusses (§ 527) wird mich zu diesem unechten Pes equinus congenitus zurückführen.

Den Rang von anatomischen Curiositäten nehmen die spärlich beobachteten Fälle ein, in denen bei mangelhafter Entwickelung des einen oder des anderen Malleolus, oder bei congenitalem Defect des einen Unterschenkelknochens eine totale Verdrehung des Fusses um seine Längsaxe vorliegt. Am merkwürdigsten ist der Fall von vollkommenem Defect der Tibia, welchen Billroth nach einem Präparat beschrieben hat. Der Fuss war ganz nach innen gedreht, also eine Supinationscontractur, welche übrigens congenital im Talocruralgelenk nie vorkommt. Ferner beobachtete Billroth am Lebenden einen congenitalen Defect des unteren Abschnitts der Fibula mit consecutiver Verdrehung des ganzen Fusses nach aussen (vgl. § 504).

Die *entzündliche Gruppe der arthrogenen Contracturen des Talocruralgelenks* umfasst bei der relativen Häufigkeit der Gelenkentzündung in diesem Gelenk sehr zahlreiche Fälle. Aus den Bemerkungen des § 514 geht ferner schon hervor, dass man fast ausnahmslos die extreme Plantarflexion, den Pes equinus, als Folge der Gelenkentzündung finden wird. Selbstverständlich geht auch an diesem Gelenk die entzündliche Contractur des Gelenks häufig in Ankylose über, deren verschiedene Varietäten man an den Präparaten einer jeden grösseren Sammlung leicht auffinden kann. Ein Präparat von knorpeliger Ankylose des Talocruralgelenks wurde schon im § 112, Fig. 23, allg. Thl. abgebildet.

Noch eine Klasse von Contracturen ist endlich zu nennen, welche einen durchaus gemischten myogen-arthrogenen Charakter trägt, die *Gewohnheitscontracturen*. Ein Krankenlager, welches durch Monate und Jahre andauert, sei es von einer Krankheit des Rumpfs oder der Extremitäten bedingt, lässt aus der gewohnheitsmässigen Stellung der übrigens ganz gesunden Füsse einen Pes equinus entstehen. Begünstigend wirkt die einfache Rückenlage. Die Mittelstellung des Fusses bei gestrecktem Knie im Gebiet der Plantarflexion, die Schwere des vorderen Fussabschnitts, und endlich der Druck der Bettdecke auf die Dorsalfläche der Zehen — alle diese Momente wirken zusammen, um zu Verkürzung der Plantarflexoren nach Analogie des Pes equinus paralyticus (§§ 522 und 523), zu Schrumpfungen der Synovialis und der Bänder, zu Knorpeldefecten u. s. w. zu führen. Auch die Combination mit Hohlfussstellung (§ 523) bleibt nicht aus. Eine solche Gewohnheitscontractur kann bis zu den höchsten Graden der Difformität führen, ohne dass je ein Muskel gelähmt oder das Gelenk entzündet gewesen wäre. Die dauernde Seitenlage im Bett führt zu einem Anstemmen des äusseren Fussrandes auf der Seite, auf welcher der Kranke liegt. Dann entsteht natürlich kein Pes equinus, sondern es kann ein Pes valgus als Gewohnheitscontractur resultiren (vgl. § 533).

Der Pes calcaneus congenitus kommt bei der sonderbaren Stellung, welche den Angehörigen sofort auffällt, häufig schon bald nach der Geburt zur Kenntniss

des Arztes, und bei der einfachen Aufgabe, welche hier vorliegt, kann man auch schon bald nach der Geburt die Behandlung beginnen. Man schiebt zwischen die Vorderfläche des Unterschenkels und die Dorsalfläche des Fusses Watteballen, und drückt dieselben mit einer Holz- oder Blechschiene gegen die Haut fest an, indem man die Schienen durch Binden oder Heftpflaster befestigt (Roser). Gypsverbände würden die zarte Haut, welche den Neugeborenen eigen ist, bald zu Erosion und Ulceration bringen, und ebenso wenig würden Maschinen hier anwendbar sein. Tenotomien sind bei der leichten Dehnbarkeit dieser dünnen Sehnen wohl immer überflüssig und in diesem Alter auch aus anderen Gründen zu vermeiden. Indem man den erwähnten Watteschienenverband nach je zwei Tagen erneuert, kann man die schwersten Fälle des Pes calcaneus congenitus in den ersten Lebensmonaten schon nach wenigen Wochen beseitigen.

Die *entzündlichen Contracturen des Talocruralgelenks* erfordern bei der geringen functionellen Bedeutung seiner Bewegungen für den Gehakt erst dann eine Behandlung, wenn der Fuss nicht im rechten Winkel zum Unterschenkel steht oder gestellt werden kann. Die Ueberwachung der Stellung des Fusses, während die Entzündung verläuft, und die eventuelle Fixirung desselben in rechtwinkliger Stellung, sobald er die Neigung zeigt, dieselbe zu verlassen (§ 515, Schluss), würde an sich genügen, eine jede Behandlung der Contractur überflüssig zu machen. Trotzdem kommt man durch die Vernachlässigung dieser so einfachen Verhältnisse recht häufig in die Lage, nach abgelaufener Entzündung die perverse Stellung des Fusses zu verbessern. Ob dieses durch die Wirkung orthopädischer Maschinen, oder durch manuelle Correction in der Narkose, oder endlich in verzweifelten Fällen durch die Resection geschehen müsse, entscheiden die Verhältnisse des einzelnen Falles nach den im § 117, allg. Thl. dargelegten Regeln.

§ 526. Die paralytischen Contracturen des Talotarsalgelenks. Pes varus und Pes valgus paralyticus.

Im Talotarsalgelenk vollzieht sich die Bewegung der *Pronation* und *Supination des Fusses*. Bei dieser Bezeichnung parallelisiren wir die Bewegungen des Fusses mit denen der Hand. Wenn der Kleinzehenrand des Fusses sich senkt, der Grosszehenrand sich erhebt, so entspricht dieses der Supination, da auch bei der gleichartigen Bewegung der Hand der Kleinfingerrand sich senkt, der Daumenrand sich hebt. Die umgekehrte Bewegung ist die Pronation. Wie wir nun am Talocruralgelenk eine plantarflectirte Contractur als Pes equinus, eine dorsalflectirte Contractur als Pes calcaneus unterscheiden, so müssen wir für das Talotarsalgelenk eine Supinations- und eine Pronationscontractur aufstellen. Die Häufigkeit beider Contracturformen macht es begreiflich, dass auch sie von Alters her besondere Bezeichnungen erhielten, welche wir im Folgenden beibehalten wollen. Die Supinationscontractur trägt den Namen *Pes varus*, Klumpfuss, die Pronationscontractur den Namen *Pes valgus*, Plattfuss.

Zu den myogenen Contracturen — die cicatriciellen übergehe ich hier, da sie bei ihrer Seltenheit kein besonderes Interesse besitzen — hat man früher fast alle Contracturen des Talotarsalgelenks gerechnet, bis eine genaue pathologisch-anatomische Untersuchung eine sehr grosse Gruppe derselben als arthrogen erkennen und unterscheiden lehrte. Doch sind die Fälle von wirklich myogener Contractur des Talotarsalgelenks immer noch zahlreich genug; da dieselben jedoch in ihrem Entstehen, ihrer Entwickelung und in ihrer Heilung die grössten Analogien mit den myogenen Contracturen des Talocruralgelenks zeigen, so darf ich mich in der Besprechung dieser Gruppe hier recht kurz fassen.

Die Lähmung der Unterschenkelmuskeln, welche im kindlichen Alter so häufig vorkommt, und deren Einfluss auf das Talocruralgelenk und seine Bewegungs-

excursion wir § 522 kennen gelernt haben, lässt begreiflicherweise auch das Talotarsalgelenk nicht unberührt. Bei gänzlicher oder fast gänzlicher Lähmung aller Muskeln und vollkommener Suspension des Gehakts wird auch im Talotarsalgelenk der Einfluss der Schwere des Fusses sich geltend machen müssen. Der schwerere Theil des Fusses liegt nun unverkennbar auf der Aussenseite der Drehungsaxe, und sein Gewicht bewirkt deshalb eine supinirende Bewegung des Fusses, welche durch eine Verlängerung der Pronatoren und Verkürzung der Supinatoren zu einer permanenten Supinationsstellung, zu einem *Pes varus paralyticus* führen kann. Da gleichzeitig die Pes equinus-Stellung im Talocruralgelenk sich ausbildet, so bekommen wir die combinirte Contracturform, welche wir als *Pes equinovarus* oder als *Pes varo-equinus* bezeichnen, je nachdem die Plantarflexion oder die Supination des Fusses mehr in Erscheinung tritt.

Wenn wir die Verkürzung der zum Tendo Achillis vereinigten Wadenmuskeln als ein wesentliches Symptom des einfachen Pes equinus kennen lernten, so muss hier noch betont werden, dass die Supinationsstellung, da ja dieselben Muskeln auch Supinatoren sind, ihre Insertionspunkte einander noch mehr nähert und deshalb eine noch bedeutendere nutritive Verkürzung der Muskeln unterstützt. In Betreff der Therapie pflegt der Sehnenschnitt an der Achillessehne, wenn er überhaupt nöthig ist, auch für die Correction der Pes varus-Stellung ausreichend zu sein. Die Verkürzung der übrigen Supinatoren, wenn man sie überhaupt durch die Vernachlässigung der auch hier wirksamsten prophylaktischen Behandlung zu Stande kommen liess, kann durch einfache Dehnung mit oder ohne Narkose geschehen, und die Sehnenschnitte, welche man am M. tibialis post. und an den anderen Supinatoren vorgenommen hat, sind wohl stets entbehrlich.

Der Umstand, ob der Gehakt nach erfolgter Lähmung der Muskeln ganz suspendirt blieb oder noch weiter ausgeführt wurde, entscheidet ebenso über die Entwickelung des Pes varus paralyticus, wie über die des Pes equinus paralyticus. Bei dem Gehen wirkt das Körpergewicht, indem die Planta pedis am äusseren Fussrand den Boden berührt, in pronirender Richtung so lange, bis die ganze Fläche der Planta den Boden berührt. Wird deshalb das Gehen fortgesetzt, z. B. wenn die Lähmung erst im späteren kindlichen Alter auftrat, so entsteht weder ein Pes varus, noch ein Pes equinus, noch auch ihre Combination. Ja es kann sogar unter diesen Umständen, wie Volkmann richtig hervorgehoben hat, der Gehakt eine Art von Pes valgus-Stellung hervorbringen, indem die gelähmten Muskeln der pronirenden Kraft des Körpergewichts keinen Widerstand leisten. Zunächst freilich ist ein solcher *Pes valgus paralyticus* keine Contractur im engeren Sinne des Wortes, sondern nur eine Erweiterung der Bewegungsexcursion in der Richtung der Pronation tritt hervor, und erst durch secundäre Knochenveränderungen kann die Pronationsstellung definitiv, und demnach zu einer Contractur werden. Ein solcher Pes valgus paralyticus kann sich auch mit einem Pes calcaneus paralyticus vergesellschaften, welcher durch analoge mechanische Verhältnisse sich ausbildet. Uebrigens kommt dieser Contracturform bei ihrer — nach den berührten ätiologischen Verhältnissen wohl begreiflichen — Seltenheit weder in ihrer reinen Form, noch in ihrer combinirten Form als *Pes valgo-calcaneus paralyt.* ein erhebliches Interesse zu.

Ueber Pes varus und valgus nach Nervendurchschneidung ist die Mittheilung über die Nervenverletzungen am Unterschenkel in § 507 zu vergleichen.

§ 527. Der Pes varus congenitus. Anatomische Befunde am Skelet des Pes varus.

Der Schwerpunkt der Lehre von den Contracturen des Talotarsalgelenks liegt in derjenigen Gruppe der arthrogenen Contracturen, welche nicht durch Entzün-

dung entsteht, sondern einer Entwickelungsstörung des Gelenks ihren Ursprung verdankt. In dieser Gruppe müssen wieder zwei Arten der Contractur unterschieden werden, die congenitalen und die im Leben erworbenen. Diese Scheidung deckt sich fast vollkommen mit den beiden Arten der Contractur, welche wir überhaupt unterscheiden; denn es ergiebt sich, dass der *arthrogene Pes varus fast ausschliesslich congenital, der arthrogene Pes valgus fast ausschliesslich* als erworben vorkommt. Der angeborene Pes varus ist eine so häufige Erkrankung, dass Dieffenbach auf je 1000 Menschen einen Klumpfüssigen rechnet. Bei einseitigem Klumpfuss soll derselbe häufiger linksseitig sein; bei doppeltem Klumpfuss oft auf der linken Seite schlimmer, als auf der rechten. Auch sollen mehr klumpfüssige Mädchen, als Knaben geboren werden.

Der angeborene Klumpfuss wurde, obgleich schon Scarpa das Gegentheil behauptet hatte, in den vergangenen Decennien von fast allen Autoren auf Störungen der Innervation bezogen, welche man im intrauterinalen Leben sich entwickeln liess und welche das ganze Krankheitsbild des Pes varus congenitus zu einem Pes varus paralyticus umstempelten. Schon die einfache Beobachtung des angeborenen Klumpfusses bei dem neugeborenen Kinde lehrt für die grösste Mehrzahl der Fälle das Gegentheil. Wir sehen das Kind die Plantar- und Dorsalflexoren mit voller Kraft gebrauchen; wir sehen, wenn die Kinder ausgetragen waren, einen vollen, fleischigen Unterschenkel, welcher ebenfalls an eine Lähmung der Supinatoren kaum denken lässt. Dagegen bemerken wir eine Stellung des Fusses, welche zwar auch stark supinirt, doch keineswegs identisch mit derjenigen ist, welche wir bei dem erworbenen Pes varus paralyticus (§ 526) als die gewöhnliche kennen. Endlich lehrt die Betastung der Fusswurzel des mit Klumpfuss geborenen Kindes, dass eine eigenthümliche Bildung der Knochenformen vorliegt, eine Missgestaltung des Talus und Calcaneus, welche man zwar früher auch schon bei Individuen, welche mit ungeheiltem Pes varus congenitus erwachsen waren, gefunden, aber für eine secundäre Folge der Muskelparalyse erklärt hatte. Hier musste eine genaue pathologisch-anatomische Untersuchung des Pes varus congenitus im neugeborenen Zustand die genügende Aufklärung geben. Diese Untersuchungen habe ich zuerst mit der nöthigen Sorgfalt angestellt, und nachdem ich auch die eigenthümliche normale Gestaltung des Fusswurzelskelets des Neugeborenen in den Kreis meiner Untersuchung gezogen hatte, erhielt ich genügende Beweismittel, um den für das Wesen des congenitalen Klumpfusses entscheidenden Satz aufzustellen: *Der Pes varus congenitus beruht auf einer excessiven Ausprägung der Gestalt der Knochen und der Gelenke nach demselben Typus, nach welchem auch die physiologischen Formen der Fusswurzelknochen und -gelenke innerhalb des Uterus sich entwickeln.*

Diese Auffassung ist nicht ganz übereinstimmend mit der Meinung derjenigen Autoren, welche den Druck des Uterus als wesentlichste Ursache der Entstehung des Klumpfusses und als Vorbedingung den Mangel des Fruchtwassers während der Schwangerschaft bezeichnen. Allerdings können die Beobachtungen einer narbigen Schwielenbildung bei Pes varus congen., welche zuerst Volkmann und Lücke machten, zu Gunsten einer allgemeinen Theorie gedeutet werden; mit einer solchen Deutung stehen aber die Ergebnisse der anatomischen Untersuchung, besonders die Verlagerung der Sehnenscheiden an den Knochen, welche ich § 528 schildern werde, im unlösbaren Widerspruch. Ich kann deshalb auch den neuen Beobachtungen von Conrad und Banga, welche bei spärlichem Fruchtwasser Kinder mit Klumpfüssen geboren werden sahen, nur eine casuistische Bedeutung zugestehen. Besonders ist Banga in der Verallgemeinerung des Ergebnisses seiner Beobachtungen zu weit gegangen. Gegenüber einer solchen Beobachtung kann man ohne Mühe ein Dutzend andere geltend machen, in welchen weder von Mangel

des Fruchtwassers, noch von schwieligen Druckstellen an den Klumpfüssen etwas zu finden ist.

Der normale Typus der Entwickelung entspricht der hochgradigen Supinationsstellung, in welcher die Füsse während der intrauterinalen Entwickelung sich befinden. Schon Dieffenbach hat auf die Beziehungen dieser normalen Supinationsstellung der neugeborenen Füsse zu dem congenitalen Klumpfuss die Aufmerksamkeit gelenkt. Um sie aber zu verstehen und in ihrer ganzen Bedeutung für das Wesen des Klumpfusses zu würdigen, bedarf es eines genauen Vergleichs einmal der Form der Knochen und Gelenke von dem Neugeborenen mit der Form derselben vom Erwachsenen, und sodann der physiologischen Form der Knochen und Gelenke des Neugeborenen mit der pathologischen Form derselben vom Neugeborenen-Klumpfuss. Da die erstere Aufgabe wesentlich in den Bereich der Anatomie gehört, so wollen wir uns hier im wesentlichen auf die zweite Aufgabe beschränken.

Die beste Belehrung giebt zunächst die äussere Seitenansicht des Calcaneus von einem congenitalen Klumpfuss (Fig. 327). Man erkennt die colossale Höhenentwickelung des Proc. anterior calcanei, welcher ungefähr die Höhe des Calcaneuskörpers erreicht. Leicht begreift sich hiernach, dass bei dem Versuche der Pronationsbewegung am Klumpfuss dieselbe schnell eine Hemmung erfährt, schon längst bevor der äussere Fussrand mit dem inneren in eine Ebene rückt. Deshalb senkt sich auch von der Kegelmantelgelenkfläche des Calcaneus nur ein ganz kleiner Abschnitt nach aussen herab, während bei weitem der grössere Theil der Fläche nach innen sich herabsenkt. Das Sustentaculum tali, welches normal die Supinationsbewegung hemmen soll, existirt nicht, und deshalb fehlt die Hemmung für die Supinationsbewegung. Die Andeutungen desselben Typus in der physiologischen Entwickelung werden bei dem Neugeborenen durch die bedeutende Höhenentwickelung des Proc. ant. calcanei und durch den relativ tiefen Stand des Sustentaculum tali gegeben (vgl. Fig. 331 u. 332, § 533). Die Unterschiede treten am schroffsten hervor, wenn man, wie dieses durch Nebeneinanderlegen von Fig. 328 und Fig. 327 geschehen kann, die Formen eines normalen ausgewachsenen Calcaneus und die Formen eines, in seiner angeborenen Klumpfussbildung ausgewachsenen Calcaneus zusammenstellt. Präparate, wie dasjenige, welchem der Calcaneus von Fig. 327 entnommen ist, dürften für die Zukunft einen besonders hohen Werth erhalten, weil wir fast regelmässig die Heilung des congenitalen Klump-

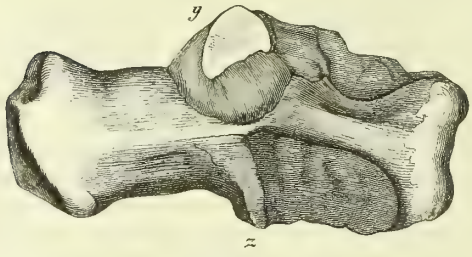

Fig. 327.
Aeussere Seitenansicht des Calcaneus eines Pes varus cong. (rechter Fuss). z. Rinne für die Peronealsehnen. y. Calcaneo-Fibulargelenkfläche.

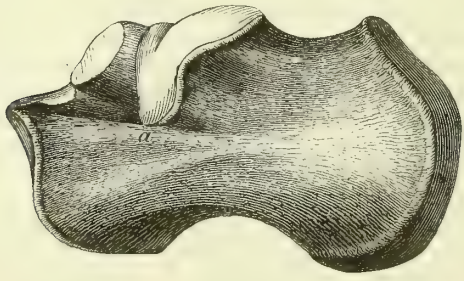

Fig. 328.
Aeussere Seitenansicht eines normalen Calcaneus (linker Fuss).

fusses in den ersten Lebensjahren erzielen. Uebrigens ist die Missgestaltung des Calcaneus an dem Klumpfuss eines Neugeborenen genau dieselbe, wie in Fig. 327; nur würde die Zeichnung des kleinen Knochens recht unvollkommen die Eigenthümlichkeiten der Form erkennen lassen, welche in Fig. 327 so scharf hervortreten.

Nicht minder charakteristisch sind die Knochen- und Gelenkformen an dem Talus des congenitalen Pes varus. Die wichtigsten Veränderungen finden wir hier an dem Collum tali und der für das Os naviculare bestimmten ovalen Gelenkfläche. Das Collum tali ist zwischen dem vorderen Rand der Talusrolle und dem äusseren Ende des Ovals zu einem langen Knochenstück (ct, Fig. 329), schon bei Neugeborenen von der Länge von mehreren Millimetern ausgebildet. Nach innen aber wird das Collum tali schnell kürzer, und das innere Ende des Ovals stösst mit der Gelenkfläche des Talus, welche dem Malleolus int. entspricht, ebenso zusammen, wie dieses auch normal bei Neugeborenen geschieht. Durch die lange Entwickelung des Collum tali auf der Aussenseite ist nun das äussere Ende des Ovals (o) weit nach unten gerückt, und der Längsdurchmesser desselben steht nicht mehr bei dem Pes varus in der fast horizontalen Richtung, wie wir sie für den physiologischen Taluskopf der Neugeborenen constatirten, sondern er ist, genau umgekehrt wie bei Erwachsenen, mit seinem äusseren Ende tief nach unten, mit seinem inneren Ende hoch nach oben gerichtet. Wenn der Taluskopf in seiner perversen Form, also bei Nichttheilung der Contractur, sein Wachsthum vollendet, so trägt er die intracapsulären Knochenstreifen, welche sich sonst am inneren Abschnitt des Collum tali entwickeln müssen (vgl. § 533), umgekehrt an dem äusseren Abschnitt des Collum tali, und ihre Entwickelung lässt die perverse Stellung des Ovals um so mehr hervortreten.

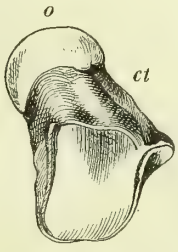

Fig. 329.
Talus von einem Pes varus congen. dext. nach Adams

Diese einfachen pathologisch-anatomischen Thatsachen liefern uns eine ausreichende Grundlage für das Verständniss der eigenthümlichen Stellung des ganzen Fusses. Das Os naviculare steht mit seinem Längsdurchmesser ebenso verkehrt, wie das Oval des Taluskopfes, welches ihm entspricht, und wie das Os naviculare stehen natürlich auch die Ossa cuneiformia, die entsprechenden Metatarsi und die Zehen, d. h. der innere Fussrand steht excessiv hoch und der äussere steht excessiv tief. Wie sich nun die physiologische Supinationsbewegung immer mit einer Adduction der Fussspitze und mit einer Plantarflexion, also einer Senkung der Fussspitze associiren muss, so gesellt sich auch zu der pathologischen Supinationsstellung eine Adduction und Plantarflexion des Fusses, wesentlich bedingt durch die beschriebene Längenentwickelung des Collum tali in seiner äusseren Hälfte. Die plantarflectirte Stellung des Klumpfusses hat dann zu der Ansicht geführt, dass eine gleichzeitige Verstellung des Fusses im Talocruralgelenk wie bei Pes equinus stattfände. Diese Ansicht ist irrthümlich; denn das Talocruralgelenk bei einem congenitalen Pes varus ist bei Neugeborenen ganz unverändert, und bei Erwachsenen ist die einzige bedeutende Veränderung in demselben nur die perserve Stellung des intracapsulären Knochenstreifs (vgl. Fig. 333a, ii, § 533). Deshalb liegt aber doch kein Pes equinus vor; vielmehr ist der *Pes varus congenitus eine reine Contractur des Talotarsalgelenks*, ohne wesentliche Theilnahme des Talocruralgelenks, und wenn er als Pes equino-varus aufzutreten scheint, so muss man sich daran erinnern, dass eine hochgradige Supination nothwendig auch zu einer erheblichen Plantarflexion des Fusses führen muss, und dass das höhere oder geringere Maass der letzteren Stellung bei dem Pes varus von der eigenthümlichen Längenentwickelung des Collum tali abhängt. An dem Os cuboides

dem Os naviculare und den Ossa cuneiformia kommen bei Pes varus allerdings Veränderungen der Knochenformen vor und wurden neuerdings von Kocher beschrieben; doch sind dieselben von geringer Bedeutung.

§ 528. Verhalten der Muskeln bei Pes varus congenitus. Klinischer Verlauf desselben.

Die Muskeln zeigen in ihrer Ausbildung wie in ihrem Verlauf an dem Präparat eines Neugeborenen-Klumpfusses keine hervorragenden Anomalien. In ihrer Stärke können sie dieselbe Entwickelung zeigen, wie an dem Unterschenkel eines Neugeborenen mit normalem Fuss. Erwähnenswerth bleibt nur eine Abweichung der Sehne des M. peroneus long., welche ich constant an den Präparaten aller hochgradigen Pedes vari congeniti fand; dieselbe verläuft nämlich nicht wie in normalen Verhältnissen über eine Rinne des Os cuboides zur Planta pedis, sondern über eine Rinne am Calcaneus (Fig. 327 z, § 527), welche übrigens ebenso regelmässig ausgebildet ist, wie die normale Rinne des Os cuboides. Sie zeigt denselben glatten, knorpeligen Ueberzug und bildet die Innenwand der normal construirten Sehnenscheide des M. peroneus. Analog dieser Bildung verhalten sich auch anormale, überzählige Gelenke zwischen den Fusswurzelknochen. Ich habe sie bis jetzt an zwei verschiedenen Stellen gefunden, indem ich zwischen dem Innenrand des Os naviculare und dem Vorderrand des Malleolus int. ein Tibionaviculargelenk, und zwischen dem hinteren Rand des Malleolus ext. und der Aussenfläche des Calcaneus ein Calcaneofibulargelenk fand. Von dem letzteren ist die Calcaneusgelenkfläche in Fig. 327 (§ 527) bei y zu erkennen. Die Ausbildung dieser überzähligen Gelenke ist überraschend vollkommen. Die, bald mehr ebenen, bald mehr concav-convexen Knorpelflächen sind glatt und von einem regelmässig gebildeten Synovialsack umschlossen.

Diese letzterwähnten abnormen Knochen- und Sehnengelenke, wenn ich mit dem letzteren Namen die Calcaneusrinne für die Sehnenscheide des M. peroneus long. bezeichnen darf, sind zwar für das ganze Krankheitsbild von untergeordnetem Werth; aber sie weisen doch mit Bestimmtheit darauf hin, dass die Entstehung des Pes varus in eine recht frühe Periode des fötalen Lebens zurückzuführen ist. Sie deuten an, dass schon zu der Zeit, in welcher die Gelenkspalten sich zu bilden anfingen, die Lagerung der Knochenkeime zu einander und die Lagerung der Sehnen zu ihnen gestört war. Man kann auf Grund aller dieser Befunde über das Wesen des Klumpfusses folgenden Satz aufstellen:

„Die Knochen- und Gelenkformen an dem hinteren Abschnitt der Fusswurzel entwickeln sich nach einem eigenen Typus, welcher der Supinationsstellung des Fusses in dem intrauterinalen Leben entspricht. Die physiologische Correction der Formen geschieht nach der Geburt durch den pronirenden Einfluss des Körpergewichts bei dem Gehen und Stehen (§ 533). Eine extreme Ausprägung jenes Typus (aus vorläufig unbekannten Gründen) führt zur Bildung von pathologischen Gelenk- und Knochenformen, welche das eigentliche Wesen des Pes varus congenitus darstellen und welche eigentlich nur deshalb als pathologisch zu betrachten sind, weil an ihnen die physiologische Correction, die Umprägung der Formen durch den Gehakt, nicht mehr sich vollziehen kann. Unter allen möglichen Formen, welche die Knochen und Gelenke der Fusswurzel von Neugeborenen aufweisen können, sondern sich die extremen Formen nur so weit unter dem Begriff des Pes varus ab, als sie nicht mehr auf dem gewöhnlichen Wege corrigirt werden können. Der Pes varus congenitus ist eine pathologische Entwickelung des Fusses in der extremsten Richtung der fötalen Anlage, welche zwar in ihren Folgen als

Krankheit aufzufassen ist, aber von dem physiologischen Typus nicht in der Richtung, sondern nur im Maass abweicht."

Nachdem wir schon im Vorhergehenden die Beziehungen des Pes varus congen. zu der Möglichkeit des Gehakts berührt haben, muss es nun unsere Aufgabe sein, den klinischen Verlauf der Contractur, ihre Folgen und ihre Prognose kurz zu besprechen. Das erste Lebensjahr bringt in den Verhältnissen der Contractur keine wesentliche Aenderung, wenn wir von den therapeutischen Erfolgen vorläufig absehen wollen, welche sich gerade in dieser Zeit am besten erzielen lassen. Erst die Gehversuche, welche am Schluss des ersten Lebensjahres von dem Kinde angestellt werden, lenken zuweilen in den leichtesten Graden des Pes varus congen. die Aufmerksamkeit der Angehörigen auf das Bestehen der Contractur, während freilich die schweren Grade des Leidens auch früher schon dem Laien deutlich erkennbar sind. Der Gehakt lässt nun den äusseren Fussrand den Boden berühren; aber wenn nicht wenigstens ein Stückchen der Planta pedis hierbei den Boden berührt, so ist entweder das Gehen auf der Fusskante für den unbeholfenen Säugling überhaupt unmöglich oder, was gewöhnlich geschieht, es beginnt die Dorsalfläche des Fusses den Boden zu berühren, wodurch wenigstens ein watschelnder Gang für das Kind ermöglicht wird. Dann wirkt aber das Körpergewicht nicht mehr in der Richtung der Pronation, sondern in der Richtung der Supination ein, und das Leiden verschlimmert sich mehr und mehr. Das Wachsthum der Knochen folgt nun nicht allein der schon bestehenden perversen fötalen Anlage, sondern auch noch dem in gleichem Sinne wirkenden Druck des Körpergewichts. Die Längenverhältnisse der Muskeln und Bänder passen sich natürlich der Wachsthumsrichtung der Knochen und dem Druck des Körpergewichts an. Das letztere biegt auch die vorderen Fusswurzelknochen und die Metatarsi zusammen, und es entsteht im Laufe der Jahre eine Hohlfussbildung, welche zur Zeit der Geburt noch nicht einmal angedeutet war. Endlich bilden sich auf der Dorsalfläche des Fusses dicke Schwielen in der Haut und subcutane Schleimbeutel, entsprechend den Stellen, welche vorzugsweise bei dem Gehen den Boden berühren und das Körpergewicht tragen müssen. Sehr regelmässig liegt ein grosser subcutaner Schleimbeutel auf dem Proc. anter. calcanei, indem auf diesen Knochentheil hauptsächlich die Körperlast drückt; Entzündungen und Vereiterung dieses Schleimbeutels können gelegentlich zu sehr unangenehmen Erscheinungen führen.

Wichtiger noch für die Function sind die secundären Veränderungen der Muskeln, von denen ich sagte, dass sie zur Zeit der Geburt wenigstens bei der grossen Mehrzahl der Pedes vari congen. ganz intact sind. Sie beginnen schon im Laufe des zweiten Lebensjahres und sind wesentlich durch den mangelhaften Gebrauch der Muskeln bei dem Gehakt bedingt. Ein ungeheilter Klumpfuss vollführt den Gehakt, ohne dass von einer feineren, regulirten Bewegung seiner Gelenke und also auch von einer regelmässigen Action seiner Muskeln etwas zu erkennen wäre. Der Klumpfüssige stampft mit dem contracten Fuss wie auf einer Stelze auf dem Boden hin; die Muskelarbeit wird hierbei nicht in Anspruch genommen, und die Folge der mangelnden Muskelthätigkeit ist hier, wie überall, fettige und bindegewebige Degeneration, Atrophie der contractilen Substanz und consecutive Parese und Paralyse. Schon am Ende des zweiten Lebensjahres stellt sich dieser Folgezustand bei einseitigem Klumpfuss recht deutlich an dem geringeren Umfang des Unterschenkels der erkrankten Seite heraus; hier wird der eine, und bei dem so häufigen doppelten Klumpfuss werden beide Unterschenkel im Laufe der Jahre so atrophisch, dass sie schliesslich nur noch aus Haut und Knochen zu bestehen scheinen. Bei einseitigem Klumpfuss tritt noch häufig die Verminderung des Längenwachsthums der Extremität hinzu, so dass beide Unterschenkel ungleich lang werden und hierdurch der Gehakt eine weitere Störung

erfährt. Endlich leidet bei langjährigem Bestehen des Klumpfusses sichtlich die Ernährung desselben: der Fuss bleibt klein, verkrüppelt, und seine Hautdecken sind bläulich gefärbt und fühlen sich kühl an.

§ 529. Zur Behandlung des Pes varus congenitus durch Tenotomie und Maschinen.

Es ist nothwendig, die am Schluss des vorigen § beschriebenen Folgezustände vor Augen zu haben, damit man den richtigen Zeitpunkt bestimme, in welchem unsere Therapie wirksam eingreifen muss. Man begegnet ungeheilten Klumpfüssen bei älteren Kindern wohl jetzt von Jahr zu Jahr seltener, weil die meisten Klumpfüsse schon in den ersten Lebensjahren zur Heilung gebracht werden. Aber doch glaube ich, dass in vielen Fällen der richtige Zeitpunkt versäumt und dann, wenigstens was die Muskeln betrifft, nur unvollkommene Heilung erzielt wird. Andrerseits kommt es auch wohl vor, dass die Behandlung zu früh beginnt und dann auf Hindernisse stösst, welche wiederum das Endresultat trüben. Die zarte Haut des Neugeborenen verträgt in den ersten Lebensmonaten noch nicht gut den Grad von Druck, welchen wir zur Correction des Zustandes auf den Fuss ausüben müssen; es entstehen leicht Geschwüre, welche eine Suspension der orthopädischen Behandlung für längere Zeit erfordern. Wenn man nun das Alter von einigen Jahren abwarten wollte, um die Behandlung zu beginnen, so würde die Haut freilich sehr widerstandsfähig gegenüber dem erforderten Druck sein; aber die Veränderung der Knochen- und Gelenkformen wäre noch viel weiter vorgeschritten und die Aufgabe schwieriger geworden, während auch nach Heilung der Contractur immer noch die Insufficienz der atrophirten und gelähmten Muskeln als unheilbarer Zustand zurückbleiben würde. *Die Heilung des Klumpfusses soll spätestens am Ende des ersten Lebensjahres geschehen.* Zu dieser Zeit ist die krankhafte Bildung der Knochen und Gelenke noch nicht wesentlich schlimmer, als zur Zeit der Geburt, und die Muskeln sind in ihrer Contractilität noch intact, während die Haut schon im Verlauf des ersten Lebensjahres an Widerstandsfähigkeit gewinnt, und der nun bald beginnende Gehakt das vollenden und ergänzen kann, was durch die Behandlung vorbereitet und eingeleitet wurde. Bei sehr kräftigen Kindern habe ich schon zuweilen im 7. oder 8. Lebensmonat die Behandlung begonnen; im Durchschnitt aber ziehe ich den 10. bis 12. Monat für die Behandlung vor.

Das richtige Princip der Behandlung ergiebt sich aus den Erfahrungen, welche wir auf Grund unserer anatomischen Untersuchungen über das Wesen des angeborenen Klumpfusses gewonnen haben, von selbst. Wir müssen durch Verlagerung des Drucks die krankhaften Formen der Gelenke und Knochen corrigiren. Indem wir einen Druck auf den Talus und Calcaneus im Sinne der Pronation einwirken lassen, bringen wir diejenigen Knochentheile zur Atrophie, welche zu lang und zu hoch entwickelt waren, z. B. der Processus anter. calcanei und der äussere Abschnitt des Collum tali. Dagegen werden durch den Pronationsdruck diejenigen Knochenpartien, welche durch die extreme Supinationsstellung einem atrophirenden Druck ausgesetzt waren, von diesem Druck entlastet, wie z. B. die Gegend des Sustentaculum tali und der innere Abschnitt des Collum tali. Der Ausgleich der Knochenformen hat auch den Ausgleich der Gelenkformen im Gefolge; denn wenn das Collum tali aussen zusammengepresst wird und so zum Theil atrophirt, zum Theil im Wachsthum zurückbleibt, so rückt damit auch das äussere Ende des Längsdurchmessers des Ovals allmählig höher, und das ganze Oval gewinnt seine normale Lagerung am Knochen. So erscheint in dieser Beziehung eine Restitution ad integrum sehr wohl möglich.

Dieses einfache therapeutische Princip, durch Druck die Knochen des Pes varus congen. umzuformen, ist zwar zu keiner Zeit, so lange man überhaupt den Klumpfuss behandelt, ganz aufgegeben gewesen, aber es hat doch gerade in den letzten Jahrzehnten einen sehr lebhaften Kampf mit einem fehlerhaften Princip der Behandlung zu bestehen gehabt. Als Stromeyer den subcutanen Sehnenschnitt in die orthopädische Therapie einführte, fing derselbe bald an, auch für die Behandlung des angeborenen Klumpfusses eine gewichtige Rolle zu spielen. Dem Beispiele Stromeyer's folgte Dieffenbach, und ihnen folgten wieder Hunderte ihrer Schüler nach, welche eine Sehne nach der anderen an dem angeborenen Klumpfuss durchschnitten und doch erst dann zum erwünschten Ziel der Heilung kamen, wenn sie eine längere, rationelle, orthopädische Nachbehandlung der Tenotomie folgen liessen. Es ist ja richtig, dass man einen kleinen Widerstand für die Correction der perversen Stellung des Fusses auch in den verkürzten Supinatoren findet, und da Dieffenbach und Stromeyer fast ausschliesslich an Klumpfüssen in vorgeschrittenerem Lebensalter und zu einer Zeit ihre Leistungen erproben mussten, in welcher man noch nicht gelernt hatte, die Muskelwiderstände durch die Cloroformnarkose wirksam herabzusetzen, so begreift sich leicht, dass sie aus ihren Tenotomien gewiss einen nicht unerheblichen therapeutischen Nutzen zogen. Heute aber können wir unsere Behandlung zum rechten Zeitpunkt beginnen und durch die Narkose nach Bedürfniss für unsere therapeutischen Maassregeln die Muskeln erschlaffen, und unter diesen veränderten Umständen *ist die Tenotomie für die Behandlung des Pes varus congenitus überflüssig geworden.* Dass sie überhaupt nicht viel nützte, kann man wohl ohne Mühe aus der relativ grossen Zahl alter Klumpfüsse beweisen, welche in Berlin, wie auch wohl in anderen grossen Städten, herumwandern. Man mag die Achillessehne so oft durchschneiden, als man will: auf die Form der Knochen und Gelenke kann ihre Trennung und ihre Verlängerung an sich nur völlig einflusslos sein. Die Schwierigkeit der Tenotomie bei kleinen Kindern, die Möglichkeit, dass das Tenotom die A. tibialis post. verletzt, oder dass an der tenotomischen Wunde eine Eiterung eintritt, sind weitere Gründe, die Tenotomie bei dem angeborenen Klumpfuss wenigstens bei kleinen Kindern zu unterlassen, während sie ja für die Behandlung des Pes equinus paralyticus ihren vollen Werth besitzt (vgl. § 524).

Wie sollen wir nun den Pronationsdruck auf den Pes varus einwirken lassen? Welche Hülfsmittel stehen uns zu diesem Zweck zu Gebote? Diese Fragen beantworten sich für die meisten Fälle aus Bequemlichkeits- und Nützlichkeitsgründen. In leichten Graden genügen methodische passive Pronationsbewegungen, welche der Arzt selbst täglich vornimmt, oder welche er von den Eltern des Kindes, falls sie Intelligenz genug hierzu besitzen und gehörig instruirt wurden, ausführen lässt. Die Bewegungen wirken wie der fallende Tropfen, welcher endlich auch den Stein aushöhlt. Die Hemmung für die Pronationsbewegung, welche bei jeder kraftvollen Pronationsbewegung in Anspruch genommen wird, führt zur Atrophie der gewucherten Knochentheile und diese endlich zur Heilung. In schweren Fällen gelingt jedoch die Heilung durch dieses einfache Mittel entweder zu langsam oder auch gar nicht.

Der Gebrauch der Maschinen ist für die Behandlung des Pes varus congenitus im zarten Kindesalter durchaus zu verwerfen, weil im ersten Lebensjahre, in welchem doch die Behandlung vollendet werden soll, an den kleinen Extremitäten die Maschinen überhaupt gar nicht ausreichend befestigt werden können. Ein vorzüglicher Mechaniker könnte vielleicht durch sehr sorgfältige Construction der Maschine diese Schwierigkeit überwinden, aber sie würde auch dann immer noch nicht mehr bieten, als der Gypsverband, welcher wohl jetzt als das souveräne Mittel zur Behandlung des Pes varus congenitus im zarten Kindesalter betrachtet werden muss.

§ 530. Die Behandlung des Pes varus durch den Gypsverband und durch elastische Züge.

Der Gypsverband soll bei möglichster Pronation des Fusses angelegt werden und den Fuss in dem Extrem seiner pronirten Stellung fixiren. Nun erfordert es auch für den, welcher im übrigen mit der Technik des Gypsverbandes wohl vertraut ist, noch ein eigenes Studium, um während der Anlegung desselben den Fuss auch wirklich in dem Extrem der pronirten Stellung zu erhalten. Die Muskelwiderstände, welche das Kind durch seine kraftvollen Contractionen der pronirenden Hand des Chirurgen opponirt, können durch die Chloroformnarkose beseitigt werden. Aber auch dann bleibt es noch immer schwer, an den glatten Zehen für die eigene Hand einen genügenden Stützpunkt für die Fixation zu gewinnen, während doch der Mittelfuss für das Anlegen des Verbandes frei bleiben muss. In der That erfordert das Halten eines kleinen Klumpfusses in dem Extrem der Pronation für das Anlegen des Gypsverbandes viel mehr Ausdauer und Kunstfertigkeit, als dieses Anlegen selbst. Es ist mir gelungen, diese Schwierigkeiten durch einen kleinen Kunstgriff zu beseitigen. Ich lege einen *Bindenzügel* um den Mittelfuss hinter der Zehenlinie an, und fixire ihn mit der Hand, welche aussen und oben von dem Fuss steht, der Art, dass der äussere Fussrand möglichst stark erhoben wird. Auch hierbei wird einige Uebung erfordert, um die correcte Haltung des Bindenzügels zu erreichen; aber diese Uebung lohnt sich durch die Bequemlichkeit und Wirksamkeit des Verfahrens. Der lange Hebelarm, an welchem die Hand des Chirurgen in pronirender Richtung zieht, gestattet eine Kraftentfaltung, welche sonst bei weitem nicht erreicht würde, und besiegt den Widerstand der Muskeln so wirksam, dass sogar die Narkose entbehrlich wird. Dabei bleibt der ganze Fuss für die Anlegung des Verbandes frei, und derselbe kann nun mit der Sorgfalt angelegt werden, welche seinen Erfolg sicher stellt. Die Fig. 171, § 349, allg. Thl. giebt ein klares Bild von der Anlegung des Bindenzügels, dessen äusserer Strang über den äusseren Fussrand natürlich am festesten angezogen werden muss. Dieser Strang kann in seiner Wirkung mit der physiologischen Wirkung des contrahirten M. peroneus long. verglichen werden. So unbedeutend die kleine Manipulation des Bindenzügels (welchen man übrigens auch durch das fester haftende Heftpflaster in Form eines langen Streifens ersetzen kann) erscheinen mag, so glaube ich doch, dass meine Erfindung werthvoller ist, als die Erfindung einer neuen Klumpfussmaschine. Mezger verfährt nach der Schilderung v. Mosengeil's nach einer anderen Methode, um dem Fuss bei dem Erhärten des Gypsverbandes eine möglichst pronirte Stellung zu geben. Nach Anlegung der gegypsten Flanellbinden wird für die Dauer des Härtens der Fuss auf den Boden aufgesetzt und hier bei gebeugtem Knie mittelst des Druckes der auf das untere Ende des Oberschenkels gelegten Hand festgehalten.

Der Gypsverband soll von der Zehengrenze bis mindestens zur Spina tibiae unter dem Kniegelenk geführt werden. Kürzer angelegt würde er leicht seine Wirksamkeit verlieren, indem sich der Unterschenkel und der Fuss im Verband drehen; auch eine überflüssige Ausfütterung mit Watte kann den engen Schluss des Verbandes und dadurch seine Wirksamkeit in Frage stellen. Durch Vermeidung dieser kleinen Fehler wird es gelingen, brauchbare Verbände zu erzielen.

Jeder Gypsverband soll nicht länger als 14 Tage liegen bleiben, und muss dann sofort durch einen neuen ersetzt werden. Am meisten befriedigt die Wirkung der ersten Verbände; weniger tritt die Wirkung der folgenden Verbände vor Augen. Doch versteht sich das eigentlich von selbst; denn mit jeder Vermehrung der Pronation wachsen die Widerstände. Indessen bringt doch auch in

den späteren Stadien der Behandlung jeder Verband einen kleinen Erfolg. Einen schnelleren Wechsel der Verbände, ungefähr nach je 3—6 Tagen, wird man eintreten lassen müssen, wenn man sehr schnelle Erfolge erzielen will; doch können auch bei 14tägigem Wechsel geringere Grade des angeborenen Klumpfusses am Schluss des ersten Lebensjahres im Verlauf von 1 — 2 Monaten, schwere Grade im Verlauf von 2 — 4 Monaten geheilt werden, und bei diesem langsamen Wechsel kann auch die Behandlung ambulant erledigt werden, was meistens von den Eltern vorgezogen wird.

Die Behandlung durch Gypsverbände kann aufhören, wenn bei dem Gehversuch ein grösseres Stück der Planta pedis den Boden berührt. Der Klumpfuss ist dann freilich noch nicht ganz beseitigt, aber er ist, bei einfacher Nachbehandlung, der physiologischen Correction durch den Gehakt zugänglich geworden. Auch von diesem Gesichtspunkt aus ist es gut, die Behandlung am Ende des ersten Lebensjahres, und nicht früher, zu unternehmen, damit die Gehversuche sofort nach Entfernung des Gypsverbandes beginnen können. Zwar zeigt dann wohl das Kind immer noch Neigung, den Fuss durch eine extreme Supinationsstellung zu sehr auf die Kante aufzusetzen; doch gelingt es leicht, diese Neigung durch das Tragen eines Stiefelchens, mit einer in die Sohle befestigten und zur Sohlenfläche im rechten Winkel gestellten, äusseren Stahlschiene zu beseitigen (Fig. 330). Die Schiene, welche entsprechend dem Talocruralgelenk ein Charnier für die Bewegungen der Plantar- und Dorsalflexion tragen kann, fixirt den Fuss in mehr pronirter Stellung. In den letzten Jahren fügte ich in der Regel noch einen elastischen Zug hinzu, wie solche Züge besonders von Barwell für die Behandlung der Fusswurzelcontracturen empfohlen worden sind; der elastische Zug läuft an beiden Enden in eine kleine gegliederte Kette aus, welche mit Haken an der Gegend des Metatarsus quintus des Schuhes und an der Grenze des unteren und mittleren Dritttheiles der Schiene befestigt ist. Der elastische Zug bildet so die Hypothenuse eines rechtwinkligen Dreiecks, dessen Katheten die Schuhsohle und das untere Dritttheil der Schiene bilden; er wirkt wie der M. peroneus brevis. Sobald der Zug durch Dehnung seine Kraft verliert, wird die Kette mit Gliedern eingehakt, welche dem Zug näher liegen, und so die Spannung wieder hergestellt. Auch erhalten die Eltern einige Reservezüge zur Ergänzung mit. Wenn diese Hülfsapparate nicht sorgfältig zur Anwendung gelangen, so müssen zuweilen noch im Laufe des zweiten Lebensjahres Recidive, d. h. wiederkehrende Neigung zu extremer Supinationsstellung, durch den einen oder anderen Gypsverband aufs Neue bekämpft werden. Die starke Rotation des ganzen Beins im Hüftgelenk nach innen, welche zuweilen den Klumpfuss complicirt, kann nach Lücke am besten dadurch bekämpft werden, dass man lange Riemen, welche von der Schiene des Scarpa'schen Stiefels ablaufen, an einen festen Beckengurt, und zwar an der entgegengesetzten Seite, z. B. bei linksseitigem Klumpfuss an die rechte Seite des Beckengürtels anknüpft. Wenn die Rotation nach innen mehr im Kniegelenk stattfindet, so legt man nach Meusel am Oberschenkel einen festen Gurt an und führt den Unterschenkel dadurch in die Rotation nach aussen, dass man den oberen Unterschenkelgurt des Scarpa'schen Stiefels durch eine Schraube mit dem Oberschenkelgurt in Verbindung bringt und an ihm befestigt. Am letzten Ende wird auch in sehr schlimmen

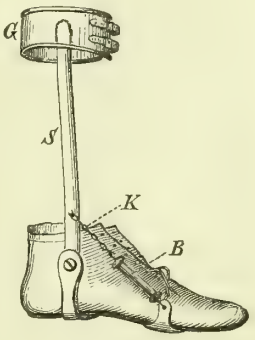

Fig. 330.
Scarpa'scher Stiefel mit äusserer Seitenschiene (S), und Unterschenkelgurt (G). Ein elastischer Zug nach Barwell (B) mit Kette (K).

Fällen die Ausdauer der Eltern und des Arztes gekrönt mit dem schönsten Erfolg — mit der Bildung eines normal geformten und normal sich bewegenden Fusses.

§ 531. Die Behandlung des Pes varus durch Maschinen, durch brüske Correction in der Narkose und durch Resection.

Der in Fig. 330 abgebildete Stiefel rührt von Scarpa her. Scarpa, welchem das Verdienst zukommt, zuerst (1806) eine ziemlich zutreffende Ansicht über das Wesen des Klumpfusses ausgesprochen zu haben, darf auch das Verdienst beanspruchen, dass er in seinem Stiefel den brauchbarsten Apparat wenigstens für die Nachbehandlung der Contractur erfand. Leichte Fälle können gewiss auch durch den Stiefel allein corrigirt werden; aber für schwere Fälle reicht die Kraft der einfachen Schiene nicht aus. Viele Chirurgen haben den Stiefel Scarpa's verbessert oder auch modificirt, ohne ihn zu verbessern; es mag mir erlassen bleiben, ihre Namen zu nennen, da ich nicht der Geschichtschreiber für die chirurgische Maschinenkunde sein will. So verschweige ich auch alle Maschinen, welche durch Schrauben, Federn, elastische Züge u. s. w. auf den Pes varus einwirken. Es kommt hier wirklich mehr auf die richtige Kenntniss der zu erzielenden Wirkung, als auf die mechanischen Mittel an, durch welche die Wirkung erzielt wird.

Die Maschinenbehandlung sollte überhaupt nur für die Fälle reservirt bleiben, in welchen wir erst an Kranken in vorgeschrittenem Lebensalter die Behandlung beginnen, und diese Fälle, welche schon in neuester Zeit sehr selten geworden sind, werden wohl in nicht zu ferner Zeit gänzlich verschwinden, wenn die Behandlung stets zur richtigen Zeit eingeleitet wird. Für Kinder, welche genug Intelligenz und guten Willen besitzen, um die Behandlung des Klumpfusses aus eigener Initiative zu unterstützen, und natürlich auch für Erwachsene hat die Maschinenbehandlung des angeborenen Klumpfusses unbestreitbare Vortheile. Die Kranken können selbst nach Bedürfniss die Wirkung der Maschine verbessern, und nach Wunsch dieselbe ab- und wieder anlegen. Für solche Zwecke entspricht am besten ein einfacher Apparat, an welchem nichts allzu Zerbrechliches sich vorfindet, und welcher nicht häufig reparaturbedürftig ist. Am besten gefiel mir vermöge dieser Eigenschaften ein Apparat, welcher zuerst von W. Busch construirt wurde, nachdem schon Bonnet früher orthopädische Maschinen mit Stricken für die Bewegungen durch die Kranken selbst angegeben hat. Eine einfache Hohlschiene für den Unterschenkel steht mit einem Fussbrett durch ein Nussgelenk in Verbindung. Ein derber Strick verläuft von dem Aussenrand der Unterschenkelschiene über eine Rolle am Aussenrand des Fussbretts bis zu dem Innenrand desselben, wo er befestigt ist. Der Strick liegt also ähnlich, wie die Sehne des M. peroneus long. am lebenden Körper, oder wie der Bindenzügel (§ 530) bei Anlegen des Gypsverbandes. Nun können die Kranken, so oft sie wollen, durch Ziehen an dem Strick kraftvolle Pronationsbewegungen an dem Fuss ausführen; oder, wenn sie ihre Hände anders beschäftigen wollen, wird der Strick möglichst fest angezogen und in dieser Stellung durch Festknüpfen an die Unterschenkelschiene dauernd erhalten, so dass der Fuss in dauernder Pronationsstellung verharrt.

Nächst der Maschinenbehandlung ist für die Behandlung der halb- oder ganzerwachsenen Pedes vari congen. die forcirte manuelle Correction in der Narkose als werthvolles Mittel zu nennen. Soviel ich weiss, hat v. Langenbeck zuerst dieses Verfahren eingeschlagen. Die Aufgabe ist es, die gewöhnlich sehr morschen Knochen zu infrangiren, und die Heilung der Infractionen bei möglichst extremer Pronationsstellung im Gypsverband zu Stande kommen zu

lassen. Das Verfahren muss je nach der Schwere des Falles öfters wiederholt werden, und ist wohl ebenso wirksam, wie die Maschinenbehandlung, wahrscheinlich sogar noch wirksamer als diese, dafür aber nicht ganz schmerzlos. Meine Erfahrungen über die gewaltsame Correction sind wenig zahlreich, aber die Erfolge waren sehr günstig. Man muss es fast bedauern, dass bei Kindern in den ersten Lebensjahren die knorpeligen Fusswurzelknochen zu elastisch sind, um das gewaltsame Infrangiren zu gestatten. Nachahmen liesse sich die schnelle Wirkung dieser Manipulation am Klumpfuss des frühen Kindesalters nur durch eine Knorpelexcision, und ich muss gestehen, dass ich im Vertrauen auf meine genauen Kenntnisse von der Missgestaltung des Talus manchmal prüfend erwogen habe, ob ich nicht zwischen dem Talocruralgelenk und Talonaviculargelenk eine keilförmige Excision des Knorpels aus dem gewucherten, äusseren Abschnitt des Collum tali wagen dürfe. Die forcirte Correction der Fussstellung würde nach einer solcher Excision nur noch auf die Hälfte der Schwierigkeiten stossen; und doch habe ich bis jetzt bei kleinen Kindern den Eingriff nicht gewagt, weil sich die Prognose desselben quoad vitam doch nicht genau bestimmen lässt, und weil man gegenüber dieser möglichen Gefahr auf dem andern Wege durch Verbände doch sicher, wenn auch langsam zum Ziele gelangt.

Dagegen ist bei grösseren Kindern und bei Erwachsenen die Resection der Fusswurzelknochen in den letzten Jahren eine oft ausgeführte und wohl berechtigte Operation geworden. Davy führte dieselbe nach dem Vorschlag von Little zuerst aus. Die Technik der Fusswurzelresectionen muss jetzt schon auf die Resection bei Pes varus bestimmte Rücksicht nehmen, und verweise ich in dieser Beziehung auf § 543.

Unternimmt man die Behandlung des angeborenen Klumpfusses nach Ablauf der ersten Lebensjahre, so darf man nur noch auf einen unvollkommenen functionellen Erfolg rechnen. Wohl kann man die Form des Fusses auch in dieser Periode befriedigend gestalten, aber die Störung der Muskeln, ihre Atrophie und Parese bleiben zurück, und auch die Behandlung durch den elektrischen Strom schafft gegenüber diesen Störungen nur geringen Nutzen. Bei halb Erwachsenen oder ganz Erwachsenen mit angeborenem Klumpfuss muss es genügen, dass die zu spät eingeleitete Behandlung aus der sehr unvollkommen tragfähigen Stelze, welche der hypersupinirte Fuss darstellte, eine brauchbare Stelze in dem mehr pronirten Fuss bildet. Die langjährige Atrophie und Parese der Muskeln ist unheilbar.

Dass endlich auch die Amputation noch unter die Heilmittel des angeborenen Klumpfusses gerechnet werden muss, diese traurige Thatsache sollte jedem Arzte eine ernste Mahnung sein, dass er es nicht versäume, zur rechten Zeit im frühen Kindesalter das Leiden zur Heilung zu bringen. Nur extreme Zustände, z. B. Vereiterung des oben (§ 528) erwähnten Schleimbeutels auf dem Processus anter. calcanei mit Vereiterung der nächst liegenden Gelenke, unerträgliche Schmerzen bei dem Gehen u. s. w. können die verstümmelnde Operation rechtfertigen.

§ 532. Pes valgus und Pes planus congenitus.

Als kurzen Anhang an die Geschichte des congenitalen Pes varus der gewöhnlichsten Form möchte ich hier noch die neuroparalytischen congenitalen Formen des Pes varus, sowie den angeborenen Pes valgus anführen. Klumpfussbildungen, welche neben Spina bifida, Encephalocele, Amyelie und Acranie sich vorfinden, müssen gewiss auf die Nervenlähmung bezogen werden. Die Uteruswandung wird den regungslosen Fuss in die extreme Supination drängen, zuweilen aber auch umgekehrt in die Pronation, wenn zufällig einmal der äussere

Fussrand in die Höhe gedrückt wurde. Man sieht gerade bei Missgeburten am häufigsten eine sonderbare Verschränkung oder Verkugelung der beiden Füsse, von denen der eine Pes varus, der andere Pes valgus ist, beide aber so in einander passen, dass sie im Uterus, wie später im Spiritusglas, einen sehr kleinen Raum zusammen einnehmen. Für solche complicirte Fälle möchte ich am ehesten den Einfluss des Mangels von Fruchtwasser im Uterus zugeben (vgl. hierüber § 527).

Eine besondere Kategorie von *Pes valgus congenitus* ist von Wagstaffe durch Beschreibung von drei Fällen aufgestellt worden, in welchen die Fibula zum grossen Theil fehlte oder rudimentär entwickelt war. In diesen drei Fällen fehlten auch regelmässig zwei Zehen. Die mangelhafte Entwickelung des Fusses hatte zu allerlei mechanischen Störungen geführt. Jedenfalls sind solche Befunde sehr selten und entsprechen nicht dem gewöhnlichen Verhalten des Pes valgus congenitus, welches ich einige mal Gelegenheit hatte, anatomisch zu untersuchen. Abgesehen davon, dass die Füsse fünf Zehen und im übrigen die Extremitäten eine normale Entwickelung zeigten, fand ich eine Form der Gelenkflächen und der Knochen, welche insofern von der normalen abwich, als sie nicht der physiologischen Form Neugeborener, sondern der physiologischen Form Erwachsener glich. Ich kann deshalb einfach auf die Beschreibung der letzteren Form in § 533 verweisen. Leichte Grade des Pes valgus congenitus sind eigentlich nicht pathologisch; denn der Fuss bedarf alsdann nicht der Wandelung, welche er sonst durch den Gehakt erleidet, ist aber im übrigen tragfähig. Ausgesprochene Pedes valgi congen., welche in ihrer Form die Tragfähigkeit des Fusses beeinträchtigen, sind sehr selten; sie bilden das äusserste Endglied in der Kette der möglichen Formen des Fusswurzelskelets nach der einen Seite hin, während die zahlreichen Pedes vari nach der anderen Seite diese Kette abschliessen. Ihre Therapie muss natürlich nach denselben Grundsätzen mit supinirenden Kräften gehandhabt werden, welche wir für die pronirenden therapeutischen Kräfte bei dem Pes varus im Vorhergehenden aufgestellt haben. Volkmann hat neuerdings für die Behandlung des Pes valgus congen. die Anwendung einer Guttaperchaschiene empfohlen. Die Schiene wird erwärmt der corrigirten Stellung des Fusses angepasst, dann in der neuen Form durch Uebergiessen von kaltem Wasser gehärtet, und dann mit Binden und Heftpflasterstreifen an die Extremität angelegt.

Bei den Neugeborenen fehlt in der Norm jede Fusswölbung, so dass die Füsse immer als Pedes plani zu bezeichnen sind. Auf diese Erscheinung hat in neuester Zeit Küstner hingewiesen. Erst im Verlaufe des Wachsthums tritt die gewölbeartige Anordnung des Fussskelets in den ersten Lebensjahren ein. Wenn die Bildung eines Pes valgus rachiticus (§ 534) schon in diesen Jahren eintritt, so wird die Bildung der normalen Fusswölbung unterbrochen, und es setzt dann die Entwickelung des Pes valgo-planus rachiticus unmittelbar in die normal-plane Bildung des neugeborenen Fusses ein.

§ 533. Pes valgus acquisitus. Seine Beziehungen zur normalen Entwickelung des Talotarsalgelenks.

Die im Leben entstehende arthrogene Contractur des Talotarsalgelenks fällt mit dem Begriff des Pes valgus fast ebenso genau zusammen, wie die congenitale mit dem Begriff des Pes varus. Ja man kann wohl sagen, dass fast alle nicht entzündlichen, arthrogenen Contracturen, welche noch nach den ersten Lebensjahren entstehen, *Pronationscontracturen* sind. Wer es unternimmt, für ihre Entstehung sich Aufklärung zu suchen, wird mit zwingender Nothwendig-

keit auf die normalen Entwickelungsvorgänge des späteren kindlichen Alters hingewiesen; nur sie können die Basis sein, auf welcher der Begriff von dem Wesen des Pes valgus festgestellt werden kann. Meine Untersuchungen über die normale Entwickelung des Talotarsalgelenks von der Geburt bis zur Vollendung des Wachsthums führten zu folgenden Ergebnissen.

Bei dem neugeborenen Kind steht der Fuss im Talotarsalgelenk in auffallend prononcirter Supinationsstellung. Bei der Mehrzahl der Individuen hängen die äusseren Fussränder so bedeutend herab, dass die plantaren Flächen der beiden Füsse activ und passiv mit Leichtigkeit in vollkommenen Contact gebracht werden können. Das neugeborene Kind ist befähigt, beide Füsse in eine Stellung zu bringen, welche etwa mit der betenden Haltung beider Hände — bei vollem Contact der Palmarflächen der Hand und Finger durch die Supinationsstellung — verglichen werden kann. Führt man nun bei dem Neugeborenen den Fuss in das Extrem der Pronationsstellung, so entspricht diese Stellung kaum einer Stellung beider Fussränder in der Horizontalebene; ein effectives Höherrücken des äusseren Fussrandes über den inneren Fussrand findet entweder gar nicht, oder in sehr beschränktem Umfang statt. Die Bewegungsexcursion im Talotarsalgelenk ist mithin bei Neugeborenen nicht positiv grösser, als die Excursion bei Erwachsenen; aber sie liegt räumlich verschieden von dieser und begünstigt die ausgiebigen Supinationsbewegungen, während bei Erwacssenen ausgiebigere Pronationsbewegungen möglich sind.

Die Abhängigkeit der Bewegungsexcursion von dem Eintreten der Hemmung lässt schon vermuthen, dass die Bewegungshemmungen bei Neugeborenen an diesem Gelenk anders disponirt sind, als bei Erwachsenen. Die genaue anatomische Untersuchung, der Vergleich der Knochenformen liefert hierfür den Beweis. Die hemmenden Apparate sind freilich dieselben, wie bei Erwachsenen; es ist der Contact derselben Knochenpunkte und derselben Knochenlinien, welcher bei Erwachsenen, wie bei Neugeborenen, die Bewegungen sistirt. Aber diese Knochenpunkte und -Linien liegen im Verhältniss zu dem Höhendurchmesser der Knochen, und im gegenseitigen Verhältniss zu einander, ganz anders, als bei Erwachsenen. Die Differenzen erkennt man genau bei dem Vergleich eines Calcaneus von einem Neugeborenen (Fig. 331) mit demselben Knochen von einem Erwachsenen (Fig. 328, § 527). Die Linie a (Fig. 328), deren Contact mit dem Talus die Pronation hemmt (vgl. auch Fig. 337, xz, § 538), liegt bei Neugeborenen im Verhältniss zu der Höhe des Körpers des Calcaneus viel höher, als bei Erwachsenen; ein Verhältniss, welches sich am besten aus der relativen Höhe des Processus anter. calcanei im Verhältniss zur Höhe des Calcaneuskörpers ergiebt. Bei Neugeborenen verhalten sich diese Höhen ungefähr wie 1 : 2, bei Erwachsenen wie 1 : 3; und dass bei dem Neugeborenen der Proc. anter. calcanei halb so hoch ist, als der Körper des Knochens, bedeutet für die Bewegung, dass der auf der Gelenkfläche des Calcaneuskörpers sich herabsenkende Talus von dem Proc. anter. viel früher aufgehalten wird, als wenn der letztere, wie bei Erwachsenen, nur $^1/_3$ von der Höhe des Körpers besitzt. Ferner lehrt ein Vergleich der inneren Seitenansicht des Calcaneus von einem Neugeborenen und von einem Erwachsenen (Fig. 332 a u. b), dass bei jenem das Sustentaculum tali (S) im Verhältniss zum Körper des Calcaneus viel tiefer liegt, als bei diesem. Bei Neugeborenen senkt sich der Innenrand des Knochens von der Spitze der hinteren Gelenkfläche ziemlich gleichmässig über das Sustentaculum tali bis zur vorderen Grenze des Knochens ab; bei Erwachsenen dagegen senkt sich diese Linie auf der Länge der Gelenkfläche zwar

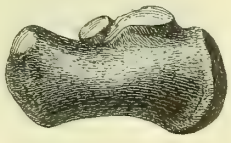

Fig. 331.
Calcaneus eines Neugeborenen, in der Seitenansicht von aussen.

herab, steigt aber in dem Sustentaculum tali noch einmal in die Höhe, und zwar bis zum Niveau des Körpers, um nun erst gleichmässig nach vorn abzufallen. Die späte Hemmung der Supinationsbewegung bei Neugeborenen ergiebt sich ganz natürlich aus dem relativen Tiefstand der Spitze des Sustentaculum tali.

Welches ist nun die Kraft, welche im Laufe des Wachsthums die Knochen umformt, die Knochenhemmungen verschiebt, die Bewegungsexcursion verlagert? Die Antwort lautet: es ist der Druck des Körpergewichts, welches bei dem Stehen und Gehen auf dem Calcaneus lastet. Wir müssen hier hervorheben, dass bei dem Gehen in jedem Schritt zuerst der äussere Fussrand den Boden berührt und das Talotarsalgelenk nun durch das Körpergewicht in die pronirte Stellung gedrängt wird. So drückt sich die Kante des keilförmigen Taluskörpers bei jedem Schritt auf die Oberfläche des Proc. anter. calcanei, und bei dem Stehen ruht dauernd das Körpergewicht auf dieser Oberfläche. Das Höhenwachsthum des Knochens wird auf der Linie des Contacts gehemmt und der Proc. anter. wird

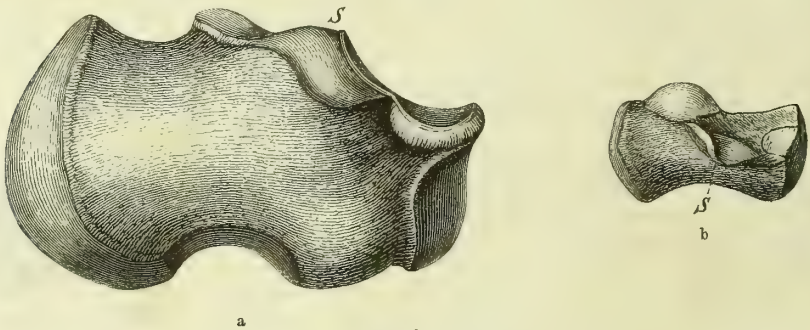

Fig 332.
Calcaneus von innen, von einem Erwachsenen (a) und einem Neugeborenen (b). S. Sustentaculum tali.

im Laufe der Jahre relativ niedriger, als er im ersten Lebensjahre war. Dagegen erfährt das Höhenwachsthum des Knochens an dem Sustentaculum tali keine analoge Hemmung; es entfaltet sich frei und ungehindert nach der Geburt, während innerhalb des Uterus noch der Druck seiner Wandungen den Fuss in das Extrem der Supination drängte und die Höhenentwickelung des Sustentaculum tali behinderte. Nach der Geburt fehlt jede Kraft, welche den Fuss wieder in dieses Extrem der intrauterinalen Supinationsstellung zurückdrängen würde; die gewohnheitsgemässen Bewegungen des Fusses bei dem Stehen und Gehen entwickeln mehr das Gebiet der Pronationsbewegungen, und nur besondere Leistungen der Füsse, wie z. B. ihre umklammernde Greifbewegung bei dem Klettern, beanspruchen die extreme Supinationsstellung.

Hier sind wir an dem Ereigniss angelangt, welches uns Differenzen in der Gestaltung der kegelförmigen Gelenkfläche des Calcaneus verstehen lehrt. Bei Erwachsenen ist die reine Kegelgestalt des Gelenkkörpers verwischt, weil auch er in seinem Wachsthum unter dem Einfluss der differenten Belastung durch das Körpergewicht steht. Der äussere Abschnitt des Gelenkkörpers wird durch das Stehen und Gehen mehr belastet, als der innere; dieser wächst energisch in die Höhe, jener bleibt im Höhenwachsthum zurück. Der Abschnitt der Gelenkfläche, welcher dem Sustentaculum tali zunächst liegt, ist bei der pronirten Stellung des Fusses, wie sie der Akt des Gehens und Stehens mit sich bringt, ganz frei von dem Contact mit der Talusgelenkfläche, also auch ganz frei von der Belastung durch das Körpergewicht; er wird von dem Höhenwachsthum des Calcaneus empor-

gehoben, gerade so, wie das Sustentaculum tali, und deshalb senkt sich bei Erwachsenen von der höchsten First der Gelenkfläche ein grösserer Abschnitt derselben nach aussen, als nach innen herab. Das intensive Wachsthum spricht sich auch in der Bildung einer intracapsulären Knochenfläche aus, welche auf der Höhe des Calcaneuskörpers die grösste Ausdehnung zeigt. Die stereometrische Gestalt der Gelenkfläche büsst natürlich bei dieser Differenzirung in dem Wachsthum des Gelenkkörpers die Reinheit ihrer Formen ein.

Auch in dem vorderen Abschnitt des Talotarsalgelenks markiren sich ähnliche Ereignisse durch die Einwirkung der Belastung bei dem Gehen und Stehen. Das Os naviculare wird bei extremer Pronationsstellung gegen den äusseren oberen Abschnitt des Ovals angedrängt, welches am Caput tali sich so deutlich heraushebt. Das Wachsthum des Talus von hinten nach vorn wird durch dieses Andrängen des Os naviculare an dem bezeichneten Abschnitt gehemmt, während der innere Abschnitt des Talus, entsprechend dem inneren Theil des Ovals, welches hier einen viel geringeren Druck zu ertragen hat, frei und ungehindert von hinten

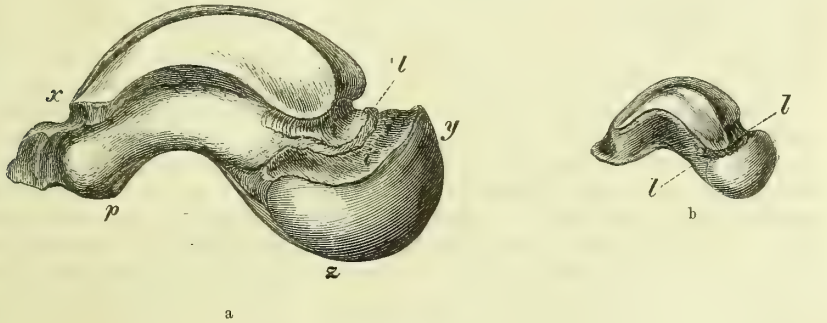

a b

Fig. 333.
Talus vom Erwachsenen (a) und vom Neugeborenen (b) in der Seitenansicht von innen.

nach vorn durch das Wachsthum sich ausdehnt. Die Bedeutung des vermehrten Wachsthums tritt hier besonders durch die Bildung intracapsulärer Knochenstreifen in Erscheinung. Vergleichen wir, um diese Verhältnisse zu übersehen, die innere Seitenansicht des Talus bei einem Neugeborenen (Fig. 333 b) und bei einem Erwachsenen (Fig. 333 a). Bei dem ersteren stossen die Gelenkflächen des Talocruralgelenks und die des Talotarsal- (Navicular-)gelenks in einer schmalen Linie (Fig. 333 b, l l) zusammen, welche den getrennten Synovialsäcken beider Gelenke zur Insertion dient. Bei Erwachsenen inserirt sich die Synovialkapsel beider Gelenke zwar auch noch auf einer gemeinsamen Linie (l), aber die beiden Gelenkflächen liegen einige Linien weit auseinander, weil sich in jedem der beiden Gelenke ein intracapsulärer Knochenstreif zwischen der Kapselinsertion und dem Rand der Gelenkfläche entwickelt hat (Fig. 333 a, i i). Die grösste Breite der knorpelfreien Knochenstreifen entspricht dem vorderen Rand der kleinen perpendiculär gestellten Gelenkfläche des Talus, welche mit der Gelenkfläche des Malleolus int. articulirt. Für das Talocruralgelenk kann man annehmen, dass der Knochenstreifen bis zu einem gewissen Theil seines Umfangs durch wirklichen Knorpelschwund entsteht und noch dem Gebiet der Gelenkfläche angehört. Dagegen hat im Talonaviculargelenk der intracapsuläre Knochenstreif nach seiner Gestalt und nach der Lagerung seiner Fläche offenbar seine Entstehung nur dem Knochenwachsthum zu danken. Seine Breite nimmt nach oben hin immer mehr und mehr ab, bis er an dem äusseren Abschnitt des Ovals, welcher mehr unter

dem Druck des Os naviculare steht, gänzlich verschwindet. Das Oval verändert natürlich durch die Entwickelung des Knochenstücks, welches dem intracapsulären Knochenstreifen entspricht, seine Lagerung und seine Form. Sein innerer und unterer Abschnitt wird nach vorn und unten durch das Wachsthum des Knochens vorgeschoben, während sein oberer und äusserer Abschnitt mehr zurücktritt. Wesentlich prägt sich diese Umgestaltung durch die verschiedene Stellung des längsten Durchmessers des Ovals aus; bei Neugeborenen ist er fast horizontal und nur wenig mit seinem äusseren Ende nach oben gerichtet, während er bei Erwachsenen um fast 45° von der horizontalen Richtung abweicht und, wie wir sehen werden, unter pathologischen Einflüssen (§ 535) sogar noch mehr der perpendiculären Stellung sich nähern kann. Das liegende Oval der Gelenkfläche des Caput tali wird durch die Differenzen des Knochenwachsthums zu einem mehr stehenden Oval umgeprägt.

Von den Formendifferenzen des Talus und Calcaneus des Neugeborenen und Erwachsenen, wie sie dort beschrieben wurden, dürfen wir nur mit Hülfe einer pathologischen Voraussetzung einen kleinen Schritt vorwärts gehen, um sofort das Wesen des Pes valgus acquisitus zu begreifen. Stellen wir uns vor, dass das Körpergewicht entweder in abnormer Grösse (z. B. verstärkt durch Tragen schwerer Lasten) oder in abnormer Dauer und Häufigkeit (z. B. bei angestrengtem Stehen und Gehen), oder endlich dass das normale Körpergewicht auf abnorm weichen und nachgiebigen Fusswurzelknochen lastet. Die Folge muss nothwendig ein Excess der normalen Umbildung der Gelenke und Knochen sein, von welcher wir oben nachwiesen, dass sie von der pronirenden Kraft des Körpergewichts bei dem Stehen und Gehen beherrscht wird. Der Excess ist schon von dem einfach speculativen Gesichtspunkt aus leicht zu skizziren. Der Processus anter. calcanei bleibt relativ zu dem Höhenwachsthum der übrigen Theile des Calcaneus noch mehr in diesem Wachsthum zurück; er wird sehr niedrig. Das Sustentaculum tali wächst relativ noch mehr empor, als gewöhnlich, und mit ihm hebt sich der innere Abschnitt der Kegelmantelgelenkfläche, so dass sie, statt wie bei Neugeborenen zu gleichen Hälften nach aussen und innen sich herabzusenken, in ihrer ganzen Ausdehnung nach aussen abfällt. Die intracapsulären Knochenflächen am inneren Abschnitt des Talushalses, welche in Folge der Entlastung dieses Abschnitts durch die Pronationsbewegung wachsen, gewinnen an Umfang. In Folge dessen wird das innere Ende des für das Os naviculare bestimmten Ovals noch mehr als gewöhnlich nach vorn und unten geschoben, und sein Längsdurchmesser, welcher bei Neugeborenen der horizontalen Richtung nahe stand, nähert sich noch mehr der senkrechten Richtung. Die functionellen Folgerungen sind ebenfalls einfach zu ziehen: allmählig erweitert sich das Gebiet der Pronationsbewegung immer mehr, während das Gebiet der Supinationsbewegung sich verkleinert. Die Verschiebung der Bewegungsexcursion geht parallel der Verschiebung der Knochenhemmungen. Der innere Fussrand steht für die neue Mittelstellung des Fusses im Talotarsalgelenk ungewöhnlich tief, der äussere Fussrand dagegen ungewöhnlich hoch — und so entsteht der Pes valgus.

§ 534. Klinische Aetiologie des Pes valgus. P. valgo-planus. P. valgus rachiticus und staticus.

Eine excessive Entwickelung der Knochenstücke, als deren optischer Flächenausdruck die intracapsulären Knochenstreifen erscheinen, muss dem Talus eine eigenthümliche Form geben, welche endlich die Construction des ganzen Fussgewölbes in Verwirrung bringt. In der normalen Mittelstellung des Fusses im Talotarsalgelenk, also bei mässiger Supination, bildet derselbe ein Gewölbe, als

dessen oberster Schlussstein der Talus betrachtet werden muss. Die Wölbung verschwindet bis zu einem gewissen Grade, sobald durch eine Pronationsbewegung das Os naviculare und mit ihm der vordere Abschnitt des Fusses den inneren Theil des Collum tali verlässt. Am inneren Abschnitt zeigt auch der normale Talus besonders scharf ausgeprägt die Qualität, welche der Schlussstein eines Gewölbes besitzen muss, nämlich die Form eines abgestumpften Keils, dessen Spitze nach unten gerichtet ist. Wie der Schlussstein jedes Gewölbes besitzt auch der Talus in der Richtung von hinten nach vorn, wie eben das Fussgewölbe gespannt ist, eine viel ausgedehntere obere Fläche, während die untere Fläche um mehrere Linien kürzer ist. In Fig. 333a (§ 533) bezeichnet die Distanz xy die Ausdehnung der oberen, die Distanz xz die Ausdehnung der unteren Fläche. Wenn nun die Linie xz um einige Millimeter länger wird, wie dieses durch das excessive Wachsthum der intracapsulären Knochenflächen ii nothwendig geschieht, so verliert der Talus die Fähigkeit, den Schlussstein des Fussgewölbes zu bilden. So ist bei dem, von einem Pes valgus entnommenen Talus (Fig. 334) die Linie xz viel länger geworden, als die Linie xy. Die Wölbung sinkt ein — der Fuss wird platt (*Pes valgo-planus*). Diese Beziehungen der Knochenformen des Talus zu der Fusswölbung greifen der Art in die Entwickelungsgeschichte des Pes valgus ein, dass sie den klinischen Erörterungen noch vorausgeschickt werden mussten, und wir können nun diese letzteren folgen lassen.

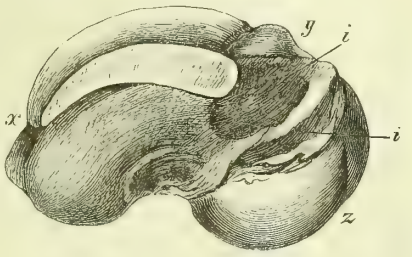

Fig. 334.
Ansicht des Talus bei Pes valgus von innen.

Die Erfahrung der Praxis zeigt, dass in ätiologischer Beziehung zwei Arten des Pes valgus nach Maassgabe der Altersperiode unterschieden werden können, in welcher sich besonders häufig, ja fast ausschliesslich der Pes valgus entwickelt. Die erste Periode umfasst das 3. bis 7. Lebensjahr; in ihr entwickelt sich der Pes valgus aber ausschliesslich auf dem Boden der Rachitis, deren Bestehen an den übrigen Knochen, besonders an den Rippen, leicht nachgewiesen werden kann. Wir fassen die hierher gehörigen Fälle unter der Bezeichnung des *Pes valgus rachiticus* zusammen. Die zweite Periode, welche den Pes valgus besonders häufig entstehen lässt, bezieht sich auf den letzten Abschnitt des kindlichen Alters, auf die Zeit zwischen dem 14. und 20. Lebensjahr. Diese Zeit ist dadurch ausgezeichnet, dass die jugendlichen Individuen der arbeitenden Klassen (die höhere Gesellschaft ist gegen den Pes valgus dieser Art geschützt) ihre körperlichen Anstrengungen beginnen. Die schwere Arbeit im Stehen und Gehen, das Tragen schwerer Lasten führt zu einem statischen Missverhältniss zwischen dem stützenden Fuss und der Belastung. Wir wollen die hierzu gehörigen Fälle unter der Bezeichnung *Pes valgus staticus* zusammenfassen.

Der Pes valgus rachiticus zeigt in seiner Entstehung und Entwickelung sehr einfache Verhältnisse. Die Kinder klagen über Schmerzen in den Füssen und schonen dieselben. Nur beim Gehen tritt die Deformität deutlicher hervor, indem das Körpergewicht den Fuss in eine extremere Pronationsstellung drückt, als am normalen Fuss geschehen kann. Die Ursache des Leidens liegt offenbar in der Weichheit des Knorpelgewebes, welche sich zwar hauptsächlich an den Ossificationsgrenzen, z. B. an den Knorpelknochengrenzen der Rippen, entwickelt, aber auch den übrigen Theilen des Knorpelskelets nicht fehlt. Mit der Heilung der Rachitis, welche auch ohne therapeutische Mittel gegen das 7.—9. Jahr zu erfolgen pflegt,

gleicht sich häufig die Stellung des Fusses aus; immerhin kann in die spätere Periode eine Anlage zum Pes valgus übergehen, und der Pes valgus staticus kann sich auf der Basis eines Pes valgus rachiticus entwickeln. Zu erwähnen bleibt noch, dass der Pes valgus rachiticus am wenigsten den Namen einer Contractur verdient; denn die Bewegungsexcursion ist bei dieser Erkrankung in der Regel gar nicht vermindert, sondern vielmehr in der Richtung der Pronation vermehrt. Man könnte diesen Zustand beinahe als „Distractur" bezeichnen.

Der Pes valgus staticus entwickelt sich zunächst in ähnlich einfachen Verhältnissen, wie der Pes valgus rachiticus. Die Bewegung erweitert sich nach der Richtung der Pronation, und bei dem Gehen und Stehen klagen die Kranken über leichte Schmerzen; auch hier kann es geschehen, dass nur in der aufrechten Stellung die hochgradige Pronation des Fusses auffällt. Nach Vollendung des Knochenwachsthums tritt dann keine weitere Verschlimmerung des Leidens mehr ein. Solche leichte Fälle werden gewöhnlich als „Anlage zum Plattfuss" bezeichnet, und es giebt ganze Völker und Volksstämme, welche in der Mehrzahl oder in einer grossen Zahl ihrer jugendlichen Individuen die Anlage zum Plattfuss aufweisen. Am bekanntesten ist die Neigung der Juden zu der platten Stellung des Fusses. Unter den deutschen Stämmen scheinen nach Mittheilungen, welche ich von Militärärzten erhielt, die Schleswiger in einer besonders hohen Quote an den verschiedenen Graden des Pes valgus zu erkranken.

Einen bemerkenswerthen Beitrag zur Statistik des Pes valgus hat Roberts geliefert. Unter 10000 Kindern von 8—12 Jahren zeigten 42,7 pro mille Plattfüsse; daran participirten jedoch die Kinder der ländlichen Districte nur mit 17,1 pro mille, die Kinder der Fabrikorte dagegen mit 79 pro mille. Vom 8. Jahre ab, dem Zeitpunkt, wo die Kinder zur Arbeit in den Fabriken herangezogen werden, steigt sehr schnell die Zahl der Plattfüsse. Roberts bezeichnet das lange Stehen als besonders schädlich. An Orten, welche keine Fabriken besitzen, beginnt in der Regel erst vom 14. Jahre ab die Entwickelung des Pes valgus staticus.

Während die Anlage zum Plattfuss nur gelegentlich, wie z. B. bei dem militärischen Ersatzgeschäft zur ärztlichen Kenntniss gelangt, kommen die weiter sich ausbildenden Grade des Leidens sehr schnell zur ärztlichen Behandlung. Die mässigen Schmerzen, welche bei Anstrengungen des Fusses auch bei geringfügigen Pedes valgi nicht ganz fehlen, steigern sich zu heftigen Schmerzen, und da dieses besonders bei jungen Leuten geschieht, welche schwere Arbeiten im Gehen und Stehen zu verrichten haben, z. B. bei Bäcker- und Schmiedelehrlingen, bei Commis, bei Kellnern, bei Müllerburschen u. s. w., so wird sehr schnell die Arbeitsfähigkeit gestört und die Hülfe des Arztes erfordert. Der Pes valgus complicirt sich mit entzündlichen Processen, es entsteht der *entzündliche Plattfuss*, die *Tarsalgie des adolescents* (Gosselin).

§ 535. Der entzündliche Plattfuss. Veränderungen an den Knochen bei Pes valgus.

Das Krankheitsbild, welches bei der ersten ärztlichen Untersuchung des entzündlichen Plattfusses sich darzustellen pflegt, hat sehr charakteristische Züge. Nicht dass gerade das Leiden sehr leicht zu erkennen wäre, im Gegentheil kann bei oberflächlicher Untersuchung der Arzt leicht das Wesen der Erkrankung übersehen und sich mit der nichtssagenden Diagnose eines Rheumatismus begnügen. Denn nur selten steht schon zu Beginn des entzündlichen Plattfusses der Fuss in permanenter hochgradiger Pronation; er rückt erst in diese Stellung ein, wenn man den Kranken stehen und so das Körpergewicht auf den Fuss einwirken lässt.

Charakteristisch aber ist die Localisation der Schmerzen; sie beschränkt sich auf drei bestimmte Punkte der Fusswurzel. Der erste derselben liegt hinter der Tuberositas ossis navicularis; er entspricht dem Ligam. calcaneo-naviculare, welches bei extremer Pronationsstellung stark angespannt wird und, wie wir § 536 sehen werden, beträchtlich gedehnt werden kann. Zugleich rückt hier das abnorm nach unten wachsende Caput tali so tief, dass bei pronirtem Fuss dasselbe den Boden berührt und die Hautdecken, wie das genannte Band, auf der Sohlenfläche des Stiefels oder auf der Bodenfläche zusammenquetscht. Der zweite Punkt liegt an der äusseren Spitze des Ovals des Caput tali, gegen welche das Os naviculare und mit ihm der übrige Fuss durch die extreme Pronationsstellung ganz besonders intensiv angedrängt werden; er liegt, ziemlich gleichweit vom inneren und äusseren Fussrand entfernt, auf der Höhe der Dorsalfläche des Fusses. Endlich finden wir den dritten schmerzhaften Punkt aussen am Processus anter. calcanei, dort wo bei der Pronation die Kante des Taluskörpers auf ihn tritt und durch den Contact die Knochenhemmung der Pronation wirksam wird. Man findet den dritten Punkt durch kräftiges Eindrücken des untersuchenden Fingers am vorderen Rand des Malleolus ext. Intelligente Plattfusskranke localisiren ihre Schmerzempfindungen sehr bestimmt auf diese drei Punkte, entweder auf alle drei, oder auf zwei oder in seltenen Fällen nur auf einen unter ihnen. Bei weniger intelligenten Kranken muss man die schmerzhaften Punkte erst genau durch die Palpation ausmitteln.

Im Beginn des entzündlichen Plattfusses fehlt noch, wie bei dem rachitischen Pes valgus, die Beschränkung der Bewegungsexcursion, die eigentliche Contractur. Im Verlauf des entzündlichen Plattfusses entwickelt die Contractur sich immer deutlicher, und zwar oft sehr schnell zu einer solchen Höhe, dass man bei der ersten Untersuchung nicht an eine Contractur, sondern an eine Ankylose des Talotarsalgelenks in pronirter Stellung zu glauben geneigt ist. Scheinbar unbeweglich steht der Fuss im Extrem der Pronation, und bei dem Versuch, ihm mit der untersuchenden Hand eine Supinationsbewegung zu geben, rückt er auch nicht um eine Linie aus seiner Stellung, als ob die Talotarsalgelenkflächen durch Knochen-, Knorpel- oder Bindegewebe unlösbar mit einander verschmolzen wären. Bei diesen Bewegungsversuchen sieht man dann auch durch willkürliche Muskelcontraction des M. extensor digit. comm. und der M. M. peronei die Sehnen dieser Muskeln prall gespannt unter der Haut hervortreten. Die Spannung hat dann zu der früher allgemein verbreiteten und dann auch neuerdings wieder aufgestellten Ansicht geführt, dass die Contractionen der genannten Muskeln die Schuld des ganzen Leidens tragen, dass also der Pes valgus eine myogene Contractur wäre, bedingt durch Insufficienz der Supinatoren und consecutive Verkürzung der Pronatoren. Die Grundlosigkeit einer solchen Hypothese würde sich für den aufmerksamen Beobachter schon aus dem Umstand ergeben, dass auch die Sehnen der Supinatoren, z. B. sehr deutlich der Tendo Achillis, einer ähnlichen, willkürlichen Spannung unterliegen. Der Kranke hat nur den Wunsch, die ihm äusserst schmerzhafte Supinationsbewegung, welche die untersuchende Hand anstrebt, mit allen Kräften zu verhindern. Hierzu dient ihm am besten die Contraction der Pronatoren; aber auch die Contraction der mächtigen Wadenmuskeln, welche ja doch nur eine sehr mässige Supinationswirkung haben, kann ihm einen Nutzen bringen, indem die Gelenkflächen fest auf einander gepresst und damit die beiden Abschnitte des Talotarsalgelenks unbeweglich gestellt werden.

Die Entzündungen, welche den Pes valgus compliciren, sind etwas eigenthümlicher Art; sie verlaufen mit den heftigsten Schmerzen und dabei mit den geringfügigsten objectiven Symptomen. Meist fehlt sogar jede palpable Schwellung der entzündeten Gelenke, und nur am Talonaviculargelenk kann man in seltenen

Fällen einen sehr mässigen synovialen Erguss nachweisen. Der neuralgische Charakter des Processes würde deshalb ganz passend durch die in Frankreich eingeführte Bezeichnung der *Tarsalgie* ausgedrückt werden, wenn nicht die pathologisch-anatomische Untersuchung uns über den entzündlichen Charakter der Störung belehren würde. Wir nehmen hier die Erörterung der anatomischen Verhältnisse des Pes valgus wieder auf (vgl. § 534).

Die Präparate, welche man von dem Pes valgus zur anatomischen Untersuchung erhält, gehören fast ausschliesslich älteren Individuen an, welche viele Jahre oder einige Decennien nach Beginn der Erkrankung gestorben sind. Gerade deshalb bedarf es des Leitfadens der klinischen Beobachtung, um sich in dem Bilde eines solchen Präparats zurecht zu finden. Am deutlichsten treten die Formenveränderungen der beiden wichtigen Knochen, des Talus und Calcaneus, hervor. Sie entsprechen bei allen Präparaten, welche ich untersuchte, in jeder Einzelheit der Beschreibung, welche ich schon oben (§ 534) vom theoretischen Standpunkt aus gegeben habe. Am Calcaneus fällt, ausser dem dort schon erwähnten Verhalten des Sustentaculum tali und der Kegelmantelgelenkfläche, noch eine grosse concave Grube (p Fig. 335) auf, welche auf der Oberfläche des Processus anter. calcanei und nach aussen von der, für den Eintritt der Kante des Taluskörpers bestimmten, tief eingeschnittenen Grube (h) liegt. Diese Hohlfläche (p) fehlt an keinem Präparat von hochgradigem Pes valgus; sie ist von einem fasrigen Knorpelgewebe überzogen und nimmt in sich die, zu einer Art von Gelenkkopf umgeformte Spitze des Fibulaknöchels auf, welcher ebenfalls neugebildeten Gelenkknorpel trägt. Zwischen den Gelenkflächen spannt sich sogar eine wohlausgebildete Gelenkkapsel aus — ein sehr vollkommenes Beispiel von einer echten *Gelenkneubildung* (§ 101, allg. Thl.). Sie erklärt sich freilich sehr einfach; denn bei der Erweiterung der Bewegungsexcursion im Sinne der Pronation, bei der zunehmenden Abschleifung der Knochenhemmung kommt schliesslich die Spitze des Fibulaknöchels auf die Oberfläche des Proc. anter. calcanei zu stehen, und nun schleifen die Bewegungen des Talocruralgelenks mit der Spitze des Fibulaknöchels eine von vorn nach hinten concave Grube, welche durch die Reizung des Periosts vertieft und durch seine knorpelige Metamorphose mit einer Gelenkfläche versehen wird. An Regelmässigkeit der Bildung in den Einzelheiten, besonders in der Glätte des Gelenkknorpels, können sich freilich diese accidentellen erworbenen Gelenke mit den, bei dem Pes varus congenitus (§ 528) erwähnten, abnormen Gelenken congenitaler Bildung nicht messen.

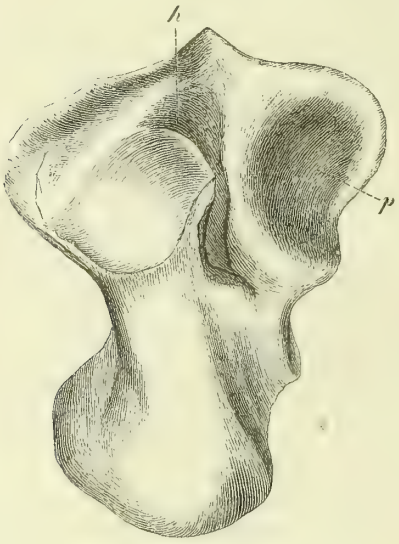

Fig. 335.
Calcaneus des Pes valgus, von oben gesehen.

Am Talus nehmen unter den Veränderungen die sehr breiten intracapsulären Knochenstreifen am inneren Rande des Collum tali eine hervorragende Stellung ein. Ihre Breite kann zusammen bis zu 3 Ctm. betragen (vgl. Fig. 334, § 534). Dass sie nicht durch einfachen Knorpelschwund vom Rande der Gelenkflächen aus entstehen können, dafür bürgt schon die deutliche Veränderung der Längendimen-

sionen des ganzen Knochens; doch ist es wohl nicht unwichtig, dass man sich auch klinisch sehr wohl am Lebenden von dem abnormen Längenwachsthum des inneren Abschnittes des Collum tali überzeugen kann. Denn damit fällt ebenso die Vermuthung, es könne sich bei der Missgestaltung des Knochens um senile Veränderungen handeln, welche mit Störungen des Knochenwachsthums gar nichts zu thun hätten, als auch die früher allgemein verbreitete Annahme, dass die knorpelfreien Stellen am Collum tali von einem entzündlichen Knorpelschwund herrühren könnten. Man braucht nur am lebenden Pes valgus die Distanz von dem vorderen Rand des Malleolus int. bis zur Tuberositas ossis navicularis zu messen und sie mit der analogen Distanz am gesunden Fuss, welchen man natürlich in dieselbe Stellung bringen muss, zu vergleichen. Noch leichter constatirt man die Wucherung des Collum und Caput tali durch die Betastung dieser Knochentheile selbst. Das Os naviculare rückt in seiner Totalität durch die Pronationsbewegung nach oben und nun tritt die Wölbung des Kopfes des Talus wie ein zweiter Malleolus internus am inneren Fussrand hervor. Diese Prominenz wurde früher, als man irriger Weise die Pro- und Supination in die Chopart'sche Gelenklinie verlegte, gewöhnlich für das nach unten gesunkene Os naviculare gehalten.

Die Präparate des Pes valgus zeigen endlich die Resultate der Gelenkentzündung, freilich oft gemischt mit den Erscheinungen der Polypanarthritis, welche wohl erst später die Gelenke befällt, deren Erscheinungen man jedoch von denjenigen ohne Mühe subtrahiren kann, welche der entzündliche Plattfuss zurückgelassen hat. Es ist kaum zu bezweifeln, dass das frische Auftreten der Entzündung bei Pes valgus mit einer Hyperämie und Schwellung der Synovialis am Talotarsalgelenk einsetzt; aber an diesen Entzündungen stirbt Niemand, und so erkennen wir an den zufällig von älteren Individuen gewonnenen Präparaten nur ein weiteres Symptom der Entzündung, nämlich eine eigenthümliche Rauhigkeit der Gelenkflächen an bestimmten Punkten. Regelmässig liegt eine solche, hügelig gewordene Partie der Gelenkfläche an dem oberen, äusseren Abschnitt des Ovals des Caput tali (f Fig. 336), und ihr entspricht eine ähnliche Partie am äusseren Abschnitt der Gelenkfläche des Os naviculare. Hier ist der Knorpel verdünnt, und die Fläche, welche normal eine regelmässige concave Biegung zeigt, besteht aus welligen Erhebungen und Einsenkungen. Die Niveaudifferenz kann einen oder einige Millimeter betragen, und die Erhebungen der Fläche des Os naviculare passen genau in correspondirende Vertiefungen der Talusfläche, während die Erhebungen dieser wiederum in die Einsenkungen der ersteren genau eingebettet sind. So entsteht *eine Verschränkung der Gelenkflächen in pronirter Stellung des Fusses,* und da auch der hintere Abschnitt des Gelenks an der Berührungsstelle zwischen der vorderen Kante des Taluskörpers und dem Processus ant. calcanei an diesen Veränderungen der Gelenkflächen Theil nimmt, so erreicht die Verschränkung eine Ausdehnung, welche jene scheinbare Ankylose, jene Unbeweglichkeit im Talotarsalgelenk wohl erklärt. Der Versuch der Supination drängt die Erhebungen und Vertiefungen der Gelenkflächen auseinander und verursacht eine Reibung der Knochen, welche gewiss sehr schmerzhaft von dem Kranken empfunden wird und ihn zur instinctiven Feststellung des Gelenks durch Contraction aller Muskeln (s. oben) zwingt. Die befallenen Stellen entsprechen genau den durch die Pronation unter erhöhten

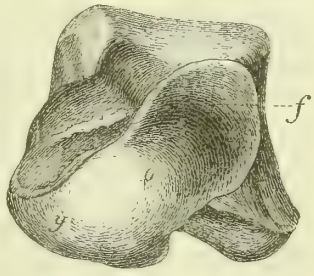

Fig. 336.
Talus von Pes valgus, von vorn gesehen.

Druck gerathenen Abschnitten der Gelenkflächen und sind nur als Folge dieses Druckes zu betrachten. Die grosse Regelmässigkeit, in welcher diese Veränderungen immer an derselben Stelle und in derselben Weise auftreten, prägt dem pathologisch-anatomischen Bild des Pes valgus einen sehr charakteristischen Zug auf.

§ 536. Veränderungen an den Bändern bei Pes valgus. Behandlung des Pes valgus.

Das Ligam. calcaneo-naviculare zeigt bei Pes valgus eine sehr bedeutende Vergrösserung seiner Fläche, indem dieselbe den gewucherten Theil des Taluskopfes in ihre Höhlung aufnimmt. Der Vorgang erklärt sich leicht durch die Spannung, welche das Band bei den extremen Pronationsbewegungen erfährt, wie auch durch die Expansion, welche der abnorm wachsende Taluskopf auf die ihn umgebende Kapsel ausübt. Mehr, als sie verdiente, hat diese Ausweiterung des Ligam. calcaneo-naviculare die Aufmerksamkeit früherer Beobachter auf sich gezogen. Neben den Krämpfen der Pronatoren und der Insufficienz der Supinatoren war es besonders die Atonie und Erschlaffung der Bänder an der Planta pedis, welche man als Ursachen des Pes valgus anschuldigte. Gewiss ist es richtig, dass bei einer schlechten Ernährung eine Atrophie der fibrösen Gebilde eintritt und dass diese Atrophie ihre Dehnung und Verlängerung begünstigt, aber das Punctum saliens ist doch für den Pes valgus die dehnende Kraft, welche die Verlängerung der Bänder bewirkt. Das Ligam. calcaneo-naviculare mag so schlecht ernährt sein, also nach alter Bezeichnung so atonisch sein, als nur möglich, nie wird es sich von selbst, aus eigener Initiative erschlaffen, d. h. verlängern können, wie es sich auch in Ermangelung contractiler Elemente nicht spontan verkürzen kann. Dass der Pes valgus ziemlich häufig bei chlorotischen Mädchen auftritt, kann ebenso und wohl noch mit mehr Recht auf die schlechte Ernährung und Insufficienz der Knochen, als auf die der Bänder bezogen werden. Und dann sieht man daneben einen rothbäckigen Burschen mit strammer Entwickelung der Musculatur; er hat einen viel schlimmeren Pes valgus, und doch wäre es sehr sonderbar, wenn man für ihn eine Schwäche der Bänder und Muskeln gerade an der Fusssohle substituiren wollte. Gewiss haben seine Bänder und Muskeln gegenüber den pronirenden Kräften besseren Widerstand geleistet, als die jenes chlorotischen Mädchens leisten konnten; aber entscheidend ist immer die Quantität der pronirenden Kräfte und das Verhalten des Fusswurzelskelets. Der *Pes valgus acquisitus existirt nicht ohne Veränderung der Knochen- und Gelenkformen im Talotarsalgelenk.* Darin sieht er trotz aller Verschiedenheit des Auftretens und der Entwickelung dem Pes varus congenitus ähnlich. Ein genauer Vergleich der Knochen- und Gelenkformen vom Pes varus congenitus (§ 527) und vom Pes valgus acquisitus lehrt den diametralen Gegensatz in den Längen- und Höhendurchmessern der einzelnen Knochentheile und in der Form und Stellung der Gelenkflächen. Vermittelnd stehen zwischen ihnen die normalen Formen des Neugeborenen, welche sich den Formen des Pes varus, und die normalen Formen des Erwachsenen, welche sich den Formen des Pes valgus anschliessen.

Für den, welcher das richtige Verständniss der Aetiologie, Anatomie und Mechanik des Pes valgus gewonnen hat, erledigt sich die Frage der Behandlung in wenigen Worten. Der Pes valgus rachiticus erfordert, abgesehen von der Behandlung der Rachitis durch Calcaria phosphor. und carbon., Eisenmittel und Bäder, nichts Anderes, als dass das befallene Kind einen *Stiefel mit innerer Seitenschiene* trägt, einen Scarpa'schen Stiefel mit umgekehrter Zugrichtung (vgl. Fig. 330, § 530) im Sinne der Supination, während bei Pes varus die äussere Seitenschiene im Sinne der Pronation wirkt. Durch sie wird der Fuss aus dem

Extrem der Pronation in eine mittlere Stellung geführt und in ihr erhalten. Die belasteten Knochenabschnitte werden entlastet und die gewucherten Knochenabschnitte dagegen unter etwas höheren Druck gestellt. Sobald die Rachitis schwindet, kann auch der Stiefel mit der Schiene wieder entfernt werden. Dieselbe einfache Behandlung genügt für die ersten Grade des statischen Pes valgus. Erst das Hinzutreten der entzündlichen Processe indicirt andere Maassnahmen.

Die ersten Entzündungsanfälle bei dem Pes valgus staticus werden häufig nach den alten gewöhnlichen Methoden, durch Ruhe und Contrairritantien, besonders Vesicatore und Jodtinctur, behandelt. Man kann dadurch auch die Entzündung wirksam bekämpfen, aber der Pes valgus bleibt. Besser ist es, auch hier schon zur Fixation des Gelenks in supinirter Stellung mittelst Gypsverband die Zuflucht zu nehmen; denn die Entzündung ist durch den perversen Druck, welcher auf einzelne Abschnitte der Gelenkflächen wirkt, bedingt, und das beste Antiphlogisticum ist unter diesen Umständen die dauernde Entlastung durch die supinirte Stellung. Absolut nothwendig wird aber die Fixation des Talotarsalgelenks in supinirter Stellung durch einen Contentivverband, sobald jene scheinbare Ankylose (§ 535), jene Verschränkung der Gelenkflächen eingetreten ist. Nur in den ersten Anfängen kann hier noch die einfache Ruhelage im Bett genügen, um die Correction der Stellung zu erzielen; in dieser Lage genügt die Schwere des Fusses, um nach einigen Tagen, in schlimmeren Fällen nach einigen Wochen den Fuss in die Supination zurückzuführen. Lücke rühmt auch für die späteren Stadien die Behandlung durch Stiefel, auf deren Sohle eine, der normalen Fusswölbung entsprechende, gewölbte Einlage befestigt ist. Um diese Einlage soll sich der Fuss im Stiefel herumkrümmen und so seine normale Wölbung wieder erlangen. Wenn die Verschränkung der Gelenkflächen einen höheren Grad erreicht hat, so erzwingen wir die Supination des Fusses nach der Methode Roser's in folgender Weise.

Der Kranke wird tief narkotisirt, bis die Muskelcontractionen gänzlich aufhören. Dann verschwindet auch die scheinbare Ankylose des Talotarsalgelenks. Ein leichter Druck und Zug in der Richtung der Supination genügt, um die Verschränkung der Gelenkflächen zu lösen, wobei man gewöhnlich das Knirschen der rauhen Gelenkflächen fühlt. Nun wird der Fuss in das Extrem der Supination gestellt und in dieser Stellung durch einen Gypsverband fixirt, welcher von den Zehen bis zur Mitte der Wade reicht und auf der Dorsalfläche des Fusses durch Gypscompressen oder dicke Lagen Gypsbrei besonders stark angelegt werden muss, damit das Zurückfedern des Fusses in die Pronationsstellung einen gehörigen Widerstand finde. Ich halte es für bequem, auch hier meinen Bindenzügel zur Fixation während des Anlegens des Gypsverbandes zu benutzen, obgleich er hier nicht so nothwendig ist, wie bei dem Pes varus (vgl. § 530). Er wird über den äusseren Fussrand gelegt und die Hand zieht ihn nach innen und unten an. Abgesehen von der Kraftersparniss erleichtert der Bindenzügel das Anlegen des Verbandes, welches nun durch die haltenden Hände nicht gestört wird. Mit dem Gypsverband können sich die Kranken etwas im Zimmer bewegen. Sie sind meistens überrascht von dem zauberhaften Aufhören des Schmerzes, welcher sie vor dem Anlegen des Verbandes peinigte. In leichteren Fällen von kurzer Dauer der Verschränkung kann schon nach 8 — 14 Tagen der Gypsverband durch den Scarpa'schen Stiefel mit innerer Seitenschiene ersetzt werden; in schweren Fällen muss der Gypsverband 4 — 6 Wochen getragen und eventuell auch einmal gewechselt werden. Die Nachbehandlung durch den Scarpa'schen Stiefel, welcher übrigens gestattet, dass die Kranken wieder ungehindert ihren Beschäftigungen nachgehen, ist kaum entbehrlich; denn ohne denselben würde der Gehakt sofort den Fuss wieder in die extreme Pronation drängen, und dadurch wäre auch sofort

das Recidiv des entzündlichen Plattfusses gegeben. Das längere Tragen des Scarpa'schen Stiefels kann auch am besten die Correction der Knochen- und Gelenkformen sichern und die normale Fusswölbung wieder herstellen. Auf die letztere legen freilich die Kranken kein besonderes Gewicht; sie sind gleichgültig gegen den Schönheitsfehler des Plattfusses und zufrieden, wenn sie schmerzfrei gehen und arbeiten können. Gewiss sichert aber nichts besser gegen die Gefahr der Recidive, als eben die Correction der Knochenformen, welche dem Talus seine keilförmige Gestalt wiedergiebt und ihn zu seiner Function als Schlussstein des Fussgewölbes wieder befähigt.

Wie viel oder vielmehr wie wenig man gegenüber dieser rationellen Behandlung des Pes valgus von der Application des Ferrum candens, welches den „Tonus" der plantaren Bänder herstellen soll, von den Tenotomien, von der Elektricität und den Maschinen zu halten hat, ergiebt sich aus dem Gesagten von selbst. Unter allen diesen Mitteln würden die Maschinen, welche in geeigneter Weise einen supinirenden Druck oder Zug auf den Pes valgus auszuüben hätten, noch am rationellsten erscheinen; und doch sind sie kaum zu gebrauchen, weil der Widerstand der Muskelcontractionen, welchen die Narkose so prompt beseitigt, grosse drückende Kräfte erfordert, unter welchen die Haut leicht Schaden leiden kann. Schnelligkeit der Wirkung und Schmerzlosigkeit sichern zudem dem manuellen Verfahren in der Narkose mit nachfolgender Fixirung im Gypsverband die wohlverdiente dominirende Stellung in der Behandlung des Pes valgus acquisitus.

§ 537. Die Resectionen an den Zehen, den Metatarsal- und Tarsalknochen.

Was die Resectionen an den Zehen betrifft, so ist fast niemals die Resection eines anderen Gelenks indicirt, als die des ersten Metatarsophalangealgelenks, und zwar durch die schweren Folgezustände des Hallux valgus, welche § 521 geschildert wurden. Die übrigen Zehengelenke sind so klein und von so geringer functioneller Bedeutung, dass ihre entzündlichen Processe entweder durch Gelenkincision beherrscht und corrigirt werden können, während andrerseits bei bedeutenden Erkrankungen und bei Verkrümmungen, welche die Function stören, die Exarticulation der kranken Zehe näher liegt, als die Resection. So mag es genügen, hier die *Resection des ersten Phalangometatarsalgelenks* kurz zu beschreiben.

Man führt einen kurzen Längsschnitt am Innenrand des Fusses auf den gewucherten Theil des Capitulum bis in die Knochensubstanz, hebt die Weichtheile mit dem Periost und den Sehnenscheiden von der Knochenfläche durch das Elevatorium ab und decapitirt mittels der Stichsäge oder der schneidenden Knochenzange. Die Blutung ist ganz unbedeutend, und wenn man für freien Abfluss der Wundsecrete sorgt, so füllt sich die Höhle schnell mit Granulationen aus. Die einzige Gefahr könnte durch Eiterung der Sehnenscheiden und nachfolgende Phlegmone entstehen, aber durch die Technik des subperiostalen und subcapsulären Resection (§ 293, allg. Thl.), sowie durch Beobachtung der Regeln des antiseptischen Verfahrens bei Operation und Verband vermindert sich diese Gefahr auf Null. Wenn auch in Folge des höheren Alters des Kranken die Knochenneubildung unvollkommen erfolgt, so bildet sich doch ein festes Gewebe zwischen Zehe und Metatarsus, und auf der intacten Plantarfläche der Haut kann das Körpergewicht wieder so gut wie früher getragen werden.

Ich habe früher diese Resection nur in solchen Fällen geübt, in welchen die eingetretene Gelenkeiterung eine Heilung ohne Resection überhaupt nicht mehr in Aussicht stellte. In den letzten Jahren habe ich auch ohne vorgängige Eite-

rung die Resection bei hochgradigem Hallux valgus, besonders bei bedeutender Schmerzhaftigkeit, und immer mit Erfolg geübt. Meiner Empfehlung folgend, operirten auch Hamilton und Rose in mehreren Fällen mit gutem Erfolg, und darf hiermit die Resection des Caput metatarsi primi als legitimirt für die Behandlung des Hallux valgus gelten. Jedenfalls ist es nicht richtig, wegen Hallux valgus die Zehe zu exarticuliren, wie das schon oft geschehen ist; denn die Exarticulation lässt auf dem prominenten Capitulum eine Narbe zurück, welche immer wieder dem Stiefeldruck ausgesetzt ist, und wenn man das Köpfchen des Metatarsus, wie dieses früher üblich war, mit entfernt, so verliert die Fusswölbung einen der wesentlichsten Stützpunkte, auf welchem die Körperlast ruhen soll. Für die übrigen Zehen, welche gelegentlich der Sitz ähnlicher Deviationen, besonders von Contracturen in dorsalflectirter Stellung werden, ist die Erhaltung nicht so wichtig; hier könnte man schon mit mehr Recht die Exarticulation als die leichter ausführbare und vielleicht auch im Durchschnitt schneller heilende Operation der Resection vorziehen. Als gefahrloser würde indessen auch für diese Zehen die Resection zu betrachten sein, weil sie die Sehnenscheiden nicht öffnet.

An den Metatarsalknochen werden Resectionen durch die Myelitis granulosa (§ 512) und sehr selten durch Chondrome der Metatarsalknochen (§ 520) indicirt. Die Technik der Resection ist den analogen Operationen an den Metacarpalknochen (§ 428) so gleich, dass hier das einfache Verfahren nicht wiederholt beschrieben zu werden braucht. Wenn es möglich ist, soll man bei der Resection die hintere Gelenkfläche des Metatarsus erhalten und hierdurch das betreffende Gelenk zwischen dem Metatarsus und dem anstossenden Tarsalknochen (Os cuboides, die drei Ossa cuneiformia) unverletzt lassen, damit keine Eiterung in diesem Gelenk den Verlauf stört.

Bei den kurzen Tarsalknochen (Os cuboides, Ossa cuneiformia, Os naviculare) kann es sich kaum um die Entfernung eines Stückes der betreffenden Knochen, also um eine Resection im engern Sinne des Worts handeln; vielmehr ist hier die gewöhnliche Aufgabe die Exstirpation oder Totalresection des ganzen Knochens aus seinen übrigen Verbindungen. Die gewöhnliche Indication, die Myelitis granulosa mit Ausgang in Eiterung, die sogenannte Caries der Fusswurzelknochen, wurde §§ 512 u. 513 besprochen. Doch können auch Schussverletzungen und ähnliche Verletzungen im Frieden den Anlass zur Operation geben. Die Schnitte zur Freilegung der Knochen werden meistens auf der Dorsalfläche des Fusses unter Beachtung des Verlaufs der Sehnen und unter Schonung derselben geführt; so muss z. B. bei der Resection des Os cuboides die Sehne des M. peroneus longus, und müssen bei Resection des Os naviculare die Sehnen der M. M. tibiales geschont werden. Bei Myelitis granulosa besteht oft die Resection nur in einem *Evidement* (vgl. § 287, allg. Thl.) der Marksubstanz, so dass die gesunden Corticallamellen erhalten und die Nachbargelenke uneröffnet bleiben. Freilich treten nach dem Evidement Recidive der scrofulös-tuberculösen Granulationsbildung und Eiterung in den Wundhöhlen oft ein, so dass man zu grösseren Unternehmungen, zu ausgedehnten Resectionen mehrerer der genannten Knochen, endlich sogar zur Amputation (§§ 544—549) genöthigt wird. Doch ist zu hoffen, dass die in den §§ 492 u. 513 gerühmte Jodoformbehandlung die Erfolge der kleineren Resectionen bessern und mehr sicher stellen wird.

Während die Resectionen des Talus in § 542 Berücksichtigung finden werden, muss hier noch die *Resection des Calcaneus* (nach Lossen zuerst von Monteggia 1814 ausgeführt) kurz beschrieben werden. Die Indication wird wieder durch Myelitis granulosa (§ 512) am häufigsten, seltener durch complicirte Fracturen (Schussverletzungen) gegeben. Vincent hat 69 Fälle von Re-

section des Calcaneus zusammengestellt, von denen 49 ein gutes, 20 ein ungünstiges functionelles Ergebniss hatten. Soweit es sich nur um eine Aushöhlung der granulirenden Herde aus dem Calcaneus oder um Entfernung einzelner Knochensplitter handelt, kann eine bestimmte Methodik der Resectio calcanei nicht angegeben werden; man benutzt für solche Fälle nach bestem Ermessen die Fistelgänge und Schusscanäle, welche man nach Bedürfniss und unter Schonung der Sehnen erweitert. Für die *Entfernung des ganzen Calcaneus* ist folgendes Verfahren zu benutzen:

Man umkreist die plantare Fläche des Calcaneus mit einem hufeisenförmigen Schnitt, welcher am äusseren Fussrand an der Gelenkverbindung zwischen dem Os cuboides und dem Proc. anterior calcanei beginnt, dann zur Insertion der Achillessehne und von hier zum inneren Fussrand läuft, wo er unterhalb der Linie des Talonaviculargelenks und so weit nach unten endigt, dass die A. tibialis post. nicht verletzt wird. Dieser einfache horizontale Schnitt, welcher die Form eines liegenden U zeigt, wurde von Ried und Erichsen empfohlen. Linhart setzt auf diesen Schnitt, entsprechend dem Innenrand der Achillessehne, noch einen kurzen senkrechten Schnitt auf, um die Operation zu erleichtern. Nun streift man mit dem Elevatorium den umschriebenen plantaren Lappen mit der Aponeurosis plantaris, den kurzen Fussmuskeln und dem Periost von der plantaren Fläche des Calcaneus ab. Ebenso hebt man das Periost mit den Sehnen und Muskeln von der hinteren Fläche (Tendo Achillis) und von den Seitenflächen ab, wobei innen die Sehnenscheiden und die Sehnen des M. flexor hallucis und des M. flexor digitor. comm. long., aussen der Ursprung des M. extensor digitor. brevis und die Sehnen und Sehnenscheiden der M. peronei abgelöst werden. Dann eröffnet man die Gelenkverbindung des Proc. ant. calc. mit dem Os cuboides, ferner die Gelenkverbindung zwischen Talus und Calcaneus von der hinteren Seite her. Nun werden die Bänder des Sinus Tarsi von hinten und von vorn her zugängig, und nach Durchschneidung derselben isolirt man endlich das Sustentaculum tali, wobei das Talonaviculargelenk geöffnet wird. Die Drainirung erfolgt mit Quer- und Längsdrain; der plantare Lappen wird wieder nach oben angenäht. Die Knochenreproduction ist bei der Resection nach Schussverletzungen gewöhnlich befriedigend, bei der Resection nach Myelitis granulosa minder bedeutend. Bei unvollkommener Reproduction ist die Function des Gehens später etwas gestört, weil der hintere Stützpunkt des Fussgewölbes zum Theil verloren geht.

§ 538. Die Resection des Talocruralgelenks nach der Methode v. Langenbeck's.

Ueber Indicationen zu dieser Operation sind die §§ 501, 502 (Behandlung des Pes valgus und Pes varus traumaticus), 513 u. 517 zu vergleichen. Die Geschichte der Operation lehrt uns nach den Untersuchungen Gurlt's, dass Moreau der Vater die erste Fussresection bei einem Verletzten 1782, sodann eine zweite bei Caries des Fusses 1792 ausführte. Die erste kriegschirurgische Resection des Talocruralgelenks vollzog v. Langenbeck 1859 an einem 1854 im Krimkriege verwundeten Officier, die zweite Neudörfer (ebenfalls 1859) im italienischen Kriege. Die Methodik der *Operation mit zwei seitlichen Schnitten* hat v. Langenbeck in folgenden Regeln festgestellt:

Die Operation beginnt mit der Entfernung des Malleolus ext. der Fibula. Ein kräftiger Schnitt trennt an dem hinteren Rande des Knochens, dicht vor der Sehnenscheide der M. M. peronei, die Weichtheile und das Periost. Er verläuft in der Länge von 3—4 Ctm. (bei Friedensresectionen; entsprechend länger, je

nach der Ausdehnung der Splitterung durch den Schuss, bei Kriegsresectionen) senkrecht nach unten bis zur äussersten Spitze des Malleolus. Hier wird noch ein kurzer Querschnitt nach vorn aufgesetzt, welcher in der Länge von 1—1 1/2 Ctm. dem vorderen Rand des Malleolus ext. folgt, also auf den ersten Schnitt spitzwinklig stösst (Fig. 337). Nun beginnt die Ablösung des Periosts durch das Elevatorium, und zwar der Art, dass der von jenen Schnitten umschriebene Hautlappen zusammen mit einem gleich grossen Periostlappen von dem Knochen abgehoben wird. Sodann wird an dem Ende der Längsincision das Elevatorium um die ganze Peripherie des Knochens herumgeführt, und nun beginnt an dieser Stelle, während der Zeigefinger der linken Hand das Periost zurückdrängt und schützt, die Arbeit der Stichsäge. Die vollendete Trennung des Knochens durch dieselbe wird durch die plötzlich zunehmende Beweglichkeit des unteren Stücks erkannt. Man fasst nun das Stück mit einer Resectionszange (Fig. 126, § 286, allg. Thl.) und lässt die Sägefläche allmählig nach aussen treten, indem man die

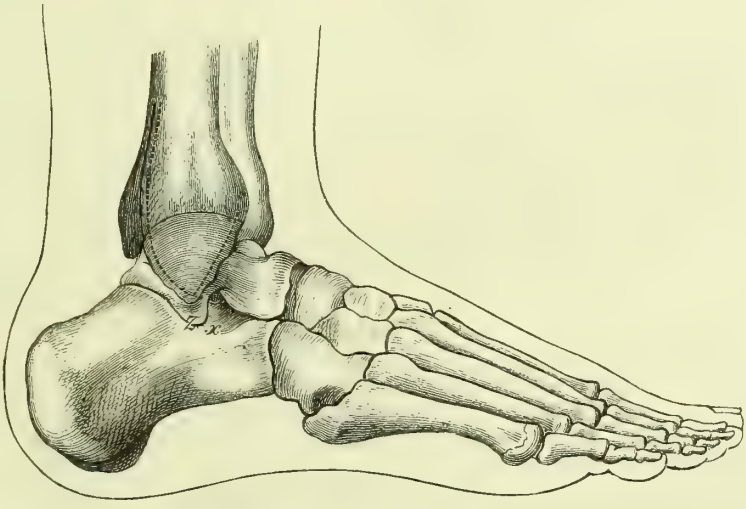

Fig. 337.

Skelet des Fusses mit Contour der umhüllenden Weichtheile, von aussen gesehen, um den Resectionsschnitt — gestrichelte Linie — am Malleolus ext. zu zeigen. xz sind die Contactpunkte des Talus und Calcaneus am Schluss der Pronation (vgl. § 533).

Periostablösung an der Innenseite des Knochens vollendet. Endlich trennt man hart am Knochen, und besser von innen nach aussen, als von aussen nach innen, die 3 starken Haftbänder, das Ligam. calcaneo-fibulare und die beiden Ligam. talo-fibularia mit dem Messer, indem man das abgesägte Ende des Knochens immer weiter und weiter nach unten und aussen drängt. Die Blutung bei diesem Theil der Operation darf nur sehr unbedeutend sein. Die Schonung der Peronealsehnenscheide ist bei pathologischer Verdickung des Periosts zuweilen möglich; meist wird sie in der ganzen Länge der äusseren Wunde geöffnet. Doch kann eine Durchschneidung der Sehnen mit Sicherheit vermieden werden.

Der Fuss, welcher bisher auf der Innenseite lag, wird jetzt für den zweiten Akt der Operation, für die Resection der Tibia, auf die äussere Seite umgelegt. Man überzeugt sich durch den tastenden Finger genau von der Lage der Innenfläche der Tibia, welche von Sehnen nicht bedeckt ist, und besonders von der Lage des unteren Randes des Malleolus int. Nun führt man genau von der Mitte

des Randes einen kräftigen Längsschnitt in der Länge von 3 Ctm. senkrecht nach oben durch Haut und Periost. Dann folgt ein zweiter Schnitt, genau dem unteren Rand des Malleolus int. in der Ausdehnung von 3—4 Ctm. folgend, in dessen Mitte das untere Ende des ersten Schnittes fällt (vgl. über diesen Schnitt Fig. 338). Beide Incisionen zusammen bilden sonach einen Viertelkreisbogen mit einem Radius, der von seiner Mitte aus senkrecht nach oben verläuft, oder, um mich eines populären Bildes zu bedienen, sie repräsentiren die Linien eines Ankers ⚓ (der Ankerschnitt v. Langenbeck's). Die Periostablösung mittelst des Elevatoriums beginnt in dem senkrechten Schnitt, auch hier der Art, dass Haut und Periost zusammen, und zwar hier in Form von 2 dreieckigen Lappen, von der inneren, freien Fläche der Tibia abgehoben werden (vgl. Fig. 338). Nun gleitet das Elevatorium gegen die vordere Fläche der Tibia, und hebt hier die Sehnen (Dorsalflexoren) mit dem Periost vom Knochen ab. Dann wendet sich das Elevatorium an der oberen Grenze des Längsschnitts auf die hintere Fläche

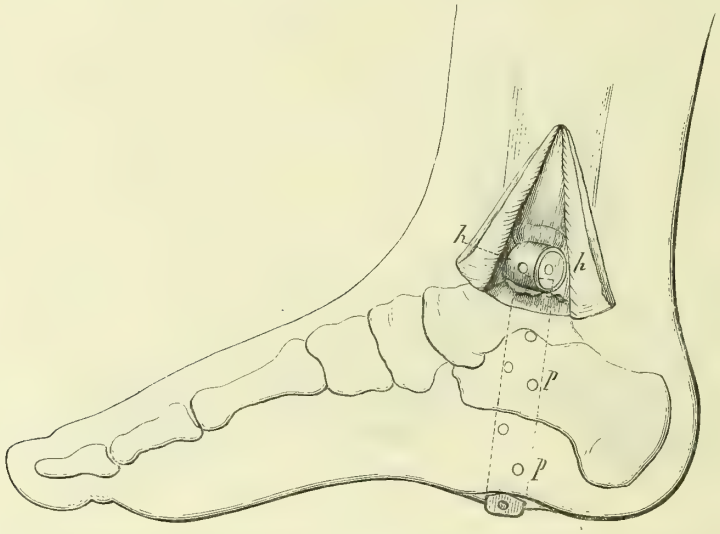

Fig. 338.

Skelet des Fusses, von innen gesehen. Zwischen den auseinandergezogenen Lappen des Ankerschnitts erkennt man die Sägeflächen der Tibia und des Talus, zwischen beiden das horizontale Drainrohr (h) (§ 545). In Betreff des perpendiculären Drainrohrs (p) ist zu bemerken, dass dasselbe nur in den Fällen eingelegt wird, in denen der Calcaneus entfernt oder perforirt wurde (§ 542).

der Tibia, um auch hier Sehnen (Plantarflexoren) und Periost von der Knochenfläche abzulösen. Jetzt ist oben, mit Ausnahme der Insertion des Ligam. interosseum, eine periostfreie Rinne an dem Knochen hergestellt, in welcher die Stichsäge arbeiten kann. Der Schutz der Weichtheile vor der Spitze der Stichsäge geschieht auch hier unter Beihülfe von stumpfen Haken wesentlich durch den Zeigefinger der linken Hand. Nach Vollendung der Durchsägung (welche normal ungefähr 2—3 Ctm. von dem unteren Rand des Malleolus int., bei Splitterfracturen aber je nach Bedürfniss viel höher fällt) ist die Mobilität des abgesägten Stückes noch gering. Erst nachdem das Ligam. deltoides im Verlauf des convexen Theiles des Ankerschnittes vom Rand des Malleolus int. abgetrennt wurde, gelingt es nun, mit der Resectionszange das abgesägte Stück erfolgreich zu fassen und allmählig die Sägefläche aus der Wunde heraus zu drehen, während das Elevatorium die Periostfläche, welche dem Ligam. interosseum entspricht,

allmählig vom Knochen abdrängt. Zu gleicher Zeit trennt sich die vordere Kapselinsertion oder wird mit dem Messer getrennt, und endlich geschieht ein Gleiches mit der hinteren Kapselinsertion. Schliesslich tritt der ganze abgesägte Theil des Knochens aus der Wunde heraus, und nach den angegebenen Maassen ist die letztere auch genau gross genug, um ihn heraustreten zu lassen, aber andrerseits auch nicht grösser, als es durchaus nothwendig ist. Die Sehne des M. tibialis postic. wird in der Regel entblösst, aber nicht verletzt. Die Blutung ist bei der Resection der Tibia wegen der zahlreichen kleinen Gefässe, welche das Elevatorium und die Säge trennen, etwas bedeutender, als die Blutung bei Resection der Fibula, erfordert aber in der Regel keine einzige Ligatur und kommt schon während Anlegung des Verbandes von selbst zum Stehen.

Es folgt endlich der dritte Akt der Operation, die Resection der Talusrolle. Während der nun schon schlotternd gewordene Fuss mit der linken Hand fixirt wird, dringt die Stichsäge durch das hintere Ende des convexen Theiles des Ankerschnittes auf den hinteren Rand der Talusrolle ein. Sie bewegt sich sodann, immer mit der Fläche jenem Convexschnitt folgend, der Art durch die Talusrolle nach vorn, dass ein convex nach oben durch die Gelenkfläche und ein convex nach unten durch die Sägefläche abgegrenztes Stück des Talus mit der ganzen Gelenkfläche der Talusrolle abgetrennt wird. Die exacte Ausführung dieses letzten Aktes der Operation erfordert am meisten technisches Geschick, oder vielmehr die geeignete Vorübung an der Leiche. Dieser Akt würde auch mit keinem andern Instrument als mit der Stichsäge auszuführen sein, ohne dass man eine weitere ausgiebige Trennung der Weichtheile zur Freilegung der Talusrolle vorausschicken würde. v. Langenbeck hat neuerdings diesen Akt zum zweiten gemacht, indem er schon nach Entfernung des Malleolus ext. die Absägung der Talusrolle vornimmt; dieselbe wird dann noch von dem Malleolus int. festgehalten.

Diese Beschreibung giebt das Bild der Operation ungefähr in der Form, wie sie am besten an der Leiche geübt werden soll; doch ist auch in der Friedenspraxis, besonders wenn die Indication zur Operation durch Synovitis granulosa gegeben ist, die grössere Zahl der Operationen genau nach diesem Schema ausführbar. Bei Knochensplitterungen muss man natürlich von dem Schema in manchen Punkten abweichen, besonders was die Aktion der Zange, des Elevatoriums und der Stichsäge an den Knochensplittern betrifft; nur scheint es mir unmöglich, über diese Abweichungen allgemeinere Vorschriften zu geben. Jeder Fall von Schussfractur hat seine kleine Eigenthümlichkeit. Auf die Modalitäten des Verfahrens bei ausgedehnter Verletzung des Talus komme ich noch an anderer Stelle (§ 542) zurück. In Betreff der Hautschnitte kann bei Schussfracturen zwar eine Verlängerung derselben geboten sein; doch sollte man von der Richtung und Form der Schnitte nicht ohne Noth abgehen. Denn sie sind durch die Erfahrung als solche erprobt, welche bei geringster Verletzung der Weichtheile die relativ bequeme Entfernung der relativ grössten Knochenstücke gestatten und ebensowohl für schnelle Heilung, wie für Wiederherstellung guter Functionen relativ die beste Gewähr geben.

§ 539. Die Resection des Talocruralgelenks durch vorderen Querschnitt mit Sehnen- und Nervennaht, nach C. Hueter.

Als ich in den letzten Jahren gerade nach Resectionen des Fussgelenks, welche ich selbst zuerst in grösserer Zahl von 1869 ab bei scrofulös-tuberculösen Fussgelenkentzündungen geübt habe und deren Erfolge ich im ganzen rühmen kann, einige schwere scrofulöse Recidive erlebte, standen dieselben in auffälligem

Gegensatz zu dem relativ so regelmässigen Verlaufe der Resectionswunden nach Kniegelenkresectionen, welche bei derselben Krankheitsform ausgeführt werden. Dieser Gegensatz schien mir darin begründet zu sein, dass die seitlichen Schnitte für Fussresection einen freien Einblick in das Gelenk und auf die Sägeflächen nicht gewähren können, wie wir durch die Bildung des grossen vorderen Lappens für die Knieresection einen solchen Einblick in das Kniegelenk gewinnen. Die Exstirpation der ganzen Gelenkkapsel, die genaue Revision der Sägeflächen — diese beiden wichtigen Hülfen für den Erfolg der Gelenkresection bei scrofulöser Gelenkentzündung bleiben ein frommer Wunsch, wenn wir das Fussgelenk mit seitlichen Längsschnitten reseciren. So griff ich nun zurück zu der alten *Methode des vorderen Querschnitts*, indem ich diese Methodik zu modernen Zwecken nutzbar zu machen, und ihre Mängel im Sinne der modernsten Grundsätze unserer Wissenschaft zu beseitigen bemüht war.

Der Hautschnitt wird vom hinteren Rand des Malleolus int. an dem unteren Rand desselben vorüber über die vordere Linie des Talocruralgelenks zur Spitze des Malleolus ext. (vgl. Fig. 339) und von ihr noch ein kleines Stück aufwärts am hinteren Rand des Malleolus ext. geführt. Der Nerv. peroneus superfic. wird hierbei getrennt. Nach Durchschneidung der Fascie suche ich nun zuerst die Sehne des M. tibialis ant. in seiner Scheide auf, führe einen starken Catgutfaden durch seine Substanz durch und lasse die Nadel an dem Faden hängen. Dasselbe geschieht mit der Sehne des M. extensor hallucis. Die beiden genannten Muskeln werden an dem betreffenden Faden auseinander gezogen, damit man nun die Art. tibialis ant. präparatorisch aufsuchen kann. Der M. extensor hallucis kreuzt an dieser Stelle über die Arterie und ist in Fig. 339 nach einwärts von der Arterie gezogen. Die Arterie wird doppelt unterbunden und zwischen den Ligaturen durchschnitten, ebenso die begleitenden Venen und der begleitende Nerv. peroneus prof., welcher etwas nach aussen von der Arterie liegt. Dann durchschneidet man unterhalb der durchgeführten Catgutfäden erst den M. tibialis ant., dann den M. extensor hallucis, endlich, nachdem ebenfalls ein Faden durch ihn geführt wurde, den M. extensor digitorum comm. Nun steht der queren Durchschneidung der ganzen vorderen Kapselwand nichts mehr im Wege. Indem der Fuss stark in Plantarflexion gestellt wird, erreicht man leicht die Seitenbänder der Malleolen, aussen das Lig. talo-fibulare antic., dann das Lig. calcaneo-fibulare und endlich das Lig. talo-fibulare post., innen das Lig. deltoides. Nun klafft das Talocruralgelenk weit auseinander. Die Ablösung des

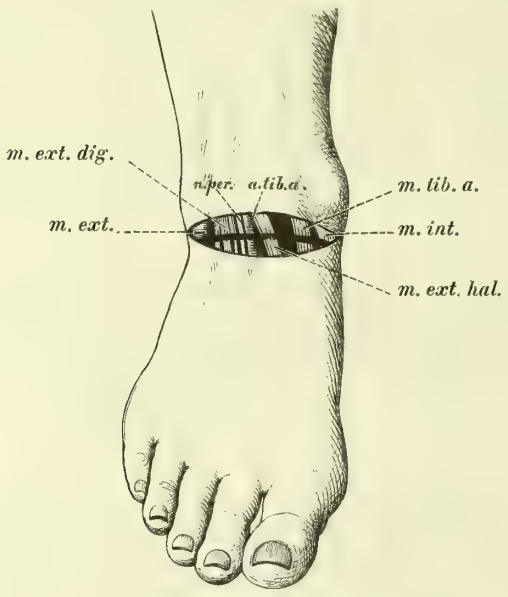

Fig. 339.

Vorderer Querschnitt zur Resection des Talocruralgelenks nach C. Hueter. m. ext. Malleolus ext. m. int. Malleolus int. m. tib. a. Musc. tibialis ant. m. ext. hal. Musc. extensor hallucis. a. tib. a. Art. tibialis ant. n. per. Nerv. peroneus prof. *m. ext. dig. Musc. extensor digitorum.

Periostes von dem Malleolus ext. der Fibula und von der Oberfläche der Tibia erfolgt, so weit man die Knochen absägen will, mit grösster Leichtigkeit und ohne Zerreissung des Periostes. Zum Absägen kann man die gewöhnliche Bogensäge verwenden; ebenso zum Absägen der Talusrolle, welches ebenfalls nicht die geringste Schwierigkeit darbietet. Nun erfolgt die Exstirpation der Gelenkkapsel an der vorderen und hinteren Wand so frei und leicht, als ob man ein Stück der äusseren Haut zu exstirpiren hätte. Die Revision der Sägeflächen ist leicht ausführbar; kranke Knochentheile können von der Sägefläche aus leicht und vollständig entfernt werden. Endlich folgt der interessanteste und allerdings auch schwierigste Theil der Operation, *die Vernähung der durchschnittenen Sehnen und Nerven in dem vorderen Querschnitt.* Die Nadeln in den drei Sehnen liegen schon bereit an den zuerst durchgeführten Fäden, welche das Hervorziehen der oberen, durch die Muskelcontractionen in die Scheiden zurückgewichenen Sehnenstümpfe sichern. Ich beginne mit der Naht der Sehne des M. extensor digit. comm.; ausser der schon anfänglich angeführten Sutur, welche nur mit der Nadel noch durch den unteren Sehnenstumpf hindurchgeführt zu werden braucht, wird noch eine zweite Sutur durch diese Sehne gelegt; ebenso verfahre ich dann mit der Sehne des M. extensor hallucis (vgl. über die Technik der Sehnennaht § 277, allg. Thl.). Nun ist der Fuss schon wieder so weit vereinigt, dass auch die Nervenstümpfe des N. peroneus prof. wieder sich nahe liegen. Sie werden mit der von mir eingeführten *paraneurotischen Nervennaht* vereinigt (vgl. über dieses Nahtverfahren § 316, allg. Thl.) Dann folgt die Sehnennaht des M. tibialis ant. Alle Sehnennähte werden so angelegt, dass bei dem Anziehen und Knoten der Fäden die Sehnenstümpfe etwas über einander gezogen werden; es sollen nicht die schlecht ernährten Schnittflächen der Sehnen, sondern es sollen die Flächen des gut ernährten Peritendineum, der Bindegewebsschicht, welche die Sehnen umhüllt, in Berührung gebracht werden, um die Verwachsung zu sichern. Jetzt wird noch der feine N. peroneus superf. durch die paraneurotische Naht vereinigt. Dann folgen 10—15 Seidensuturen für die äussere Haut, endlich aseptische Ausspülung, Einlegung zweier Querdrains, welche von einem Malleolus zum anderen verlaufen und in den Wundwinkeln ausmünden, Anlegen des aseptischen Verbandes und über ihm Anlegen des fixirenden Verbandes, wie gewöhnlich.

Es genügt zu bemerken, dass die paraneurotische und die peritendinöse Naht in den wenigen bis jetzt von mir nach dieser Methode operirten Fällen wirklich ihren vollen Dienst thaten: primäre Vereinigung der ganzen vernähten Wunde, Vereinigung der Sehnen mit freier Bewegung derselben in den Scheiden, Wiederherstellung der vollen Sensibilität an den vorderen Theilen des Fussrückens und der Zehen, also *vollständige Wiederherstellung der Function.* Gegen die Neigung zur Spitzfussstellung, welche bei anderer Methodik nicht gering ist, giebt die Narbe der Haut und der Sehnen volle Garantie. Die erste nach dieser Methode operirte Kranke machte nach 5 Wochen ihre ersten Gehübungen, ein Ergebniss, welches doch nach Resection wegen scrofulöser Entzündung bemerkenswerth ist. Ich werde von jetzt ab diese Methode des Querschnittes für Resection des Fussgelenkes wegen scrofulöser Entzündung als die gültige betrachten, und fühle mich berechtigt, dieselbe zur Nachahmung zu empfehlen.

Es bedarf kaum der ausdrücklichen Erwähnung, dass für andere Indicationen, als die durch scrofulöse Gelenkentzündung (§ 514), besonders auch für die Indication durch traumatisch-septische Eiterung, also in der kriegschirurgischen Praxis, die Methode v. Langenbeck's mit zwei seitlichen Längsschnitten (§ 538), ihren vollen und unzweifelhaften Werth behält. Hier gilt es ja nicht, die Synovialis zu exstirpiren und kleine Granulationsherde im Knochenmark zu entdecken und zu entfernen.

§ 540. Nachtheile der partiellen Resection des Talocruralgelenks. Nachbehandlung dieser Resection.

Bei den Schwierigkeiten, mit welchen jeder der drei Akte der Operation nach der älteren Methode der Längsschnitte (§ 538) verknüpft ist, liegt es sehr nahe, in dem einen oder anderen Falle den einen oder anderen Akt sich zu ersparen, d. h. eine partielle Resection statt der eben geschilderten totalen auszuführen. Das ist auch häufig genug geschehen und geschieht noch immer. Man lässt häufig die ganze Tibia, oder die Fibula, und am häufigsten die Talusrolle zurück, weil ihre Entfernung am schwierigsten ist. Ich habe selbst fast niemals eine partielle Resection des Talocruralgelenks gemacht; wohl aber habe ich Gelegenheit gehabt, den relativ ungünstigsten Verlauf partieller Resectionen an diesem Gelenk zu beobachten. Das Zurücklassen eines Malleolus erschwert in hohem Grade die Entleerung des Eiters aus der Höhle, welche die Resection zurücklässt, und deshalb pflegen unter diesen Umständen Phlegmonen, Eitersenkungen längs der Sehnen und Sehnenscheiden selten auszubleiben. Die Zurücklassung der Tibia bei Entfernung der Fibula und der Talusrolle hält v. Langenbeck unter den partiellen Resectionen für am meisten zulässig, während ich früher auch gegen diese Art der partiellen Resection mich aussprechen zu müssen glaubte. Jedoch bin ich jetzt der Ansicht, dass mit Benutzung des aseptischen Operations- und Verbandverfahrens die Gefahr der Eiterverhaltung und der Phlegmone geringer geworden ist, und dass man unter Benutzung dieser Cautelen gerade diese Art der partiellen Resection wohl wagen darf. Von der Gelenkfläche der Tibia prominirt kein Theil in die Wundhöhle, und durch Drainirung kann man für den inneren Abschnitt der Wundhöhle einen Ausfluss der Wundsecrete schaffen. Ich empfehle zu diesem Zweck, ein Drainrohr am vorderen, und ein zweites am hinteren Rande des Malleolus mittelst kleiner Incisionen herauszuleiten. Immerhin ist auch diese Art der partiellen Resection noch mit einer gewissen Vorsicht zu üben und besonders bei den *Friedensresectionen*, *wo man Gefahr läuft*, *mit der Tibia erkranktes Knochengewebe zurück zu lassen*, besser zu vermeiden. Die zurückgelassene Talusrolle wirkt immer ungünstig auf die Entleerung der Wundsecrete, und selbst v. Langenbeck, welcher im übrigen die partiellen Resectionen besser beurtheilt, als ich, empfiehlt aus diesem Grunde ihre methodische Entfernung. Sie hindert aber noch durch einen anderen Umstand den prompten Verlauf der Heilung. In den meisten Fällen trägt die Talusrolle wenigstens noch Reste ihres Knorpelüberzugs, bei einzelnen Schussfracturen sogar den ganzen Ueberzug; und nun muss entweder der Knorpel sich nekrotisch ablösen, oder er muss sich mit Bindegewebe und Granulationsgewebe überziehen. Im letzteren Falle kommt das neugebildete Knochengewebe der Tibia nicht einem homologen Gewebe von Seiten des Talus gegenüber zu stehen. Es verzögert sich die feste Vereinigung zwischen Talus und Tibia, welche doch das Ziel unserer Bestrebungen sein muss, um einen tragfähigen Fuss nach der Operation zu erzielen; ja durch mangelhafte, allzu bewegliche Verbindung kann das ganze Resultat der Operation in Frage gestellt werden. Die Vergrösserung der Knochenverletzung darf für die totale Resection jetzt nicht mehr hoch veranschlagt werden, da die antiseptische Behandlung gegen die eiterigen Entzündungen des Knochenmarks recht sicher schützt. Alles in Allem genommen verliert der Kranke durch die partielle Resection mehr, als der Operateur durch die weniger mühsame Ausführung der totalen Resection gewinnt. Man sollte nach meiner Ueberzeugung die partiellen Resectionen des Talocruralgelenks als die Ausnahme, die totalen Resectionen als die Regel betrachten; die wesentlichste Ausnahme wäre in der

kriegschirurgischen Praxis die Erhaltung der unverletzten und nicht von Entzündung ergriffenen Tibia.

In diesem Urtheil beirrt mich nicht die Statistik, welche Grossheim aus dem letzten Kriege zusammengestellt hat. Dort wird für Totalresectionen eine Sterblichkeit von 40%, für partielle Resectionen eine Sterblichkeit von 29,8% berechnet. Denn durchschnittlich wurde wohl die partielle Resection bei leichteren Verletzungen vorgenommen, als die totale. Auch stellt sich nach der neueren Statistik Gurlt's (§ 507) zwischen den partiellen und totalen Resectionen kein wesentlicher Unterschied in Betreff der Sterblichkeit und der functionellen Ergebnisse heraus.

Die Nachbehandlung (bei Ausführung der älteren Methode, welche in § 538 geschildert, während die Nachbehandlung bei Benutzung der neuen Methode schon § 539 kurz beschrieben wurde) muss in der geeigneten Weise schon auf dem Operationstisch beginnen. Eine theilweise Vereinigung durch Suturen kann bei langen Incisionen statthaft sein; meist jedoch bringt sie bei den beschriebenen kurzen Incisionen mehr Schaden als Nutzen. Die primäre Wundirrigation muss nach Vollendung der Operation mit 3—5% Carbollösung um so sorgfältiger erfolgen, wenn man nicht unter Carbolspray operirt hat. Hat man bei älteren, eiternden Schusswunden, oder bei lang bestehenden eiternden Fistelgängen operirt, so müssen die kranken Gewebe, so weit sie erweicht sind, mit dem scharfen Löffel und Elevatorium ausgekratzt und dann die Flächen der Gänge mit 5% Chlorzinklösung irrigirt werden. Was die Drainirung betrifft, so legte ich früher quer durch die Wunde ein fingerdickes neusilbernes Drainrohr; jetzt ersetze ich dasselbe durch drei bis vier elastische Drainröhren (vgl. h, Fig. 338, § 538), welche in Carbollösung aufgehoben und deshalb sicherer aseptisch sind. Sie werden parallel zusammengelegt, und ihre Zahl wird im weiteren Wundverlaufe entsprechend der Entwickelung und dem Zusammenrücken der Granulationen vermindert. Dann erfolgt die Einhüllung in einen aseptischen Verband, Protectiv auf die Wunden, Salicyljute in grosser Quantität um die ganze Gelenkgegend. Nun hält ein Gehülfe den Fuss in leicht plantarflectirter Stellung, wie dieselbe bei gestreckter Stellung des Knies der Mittelstellung entspricht, aber so angezogen, dass der von der Tibia und Fibula zurückgelassene Periostcylinder zu seiner natürlichen Länge ausgespannt wird. Dann folgt die Anlegung des Gypsverbandes, welcher durch das Einlegen zweier in Gypsbrei getränkter Longuetten oder langer Pappstreifen, des einen auf die Dorsalfläche des Fusses und Unterschenkels, des zweiten über die Ferse, die nöthige Festigkeit erhält. Der Verband soll sich von den Zehen bis mindestens dicht unter das Kniegelenk, oder noch besser bis oberhalb des Kniegelenks erstrecken. In neuerer Zeit ersetze ich den Gypsverband durch den in § 344, allg. Thl. erwähnten Pappschienenverband. Der Fuss wird auf Kissen etwas hoch gelagert und durch Sandsäcke gegen Verdrehung geschützt. Die Schwebevorrichtung, welche Volkmann empfiehlt und durch Eingypsen von Metallringen in den Verband, der dann mittelst der Ringe an Stricken suspendirt wird, herstellt, erleichtert zwar den Operirten die Bewegungen im Bette; doch giebt die feste Lagerung dem Bein mehr Ruhe, und da die Circulation durch hohe Lagerung ebenso erleichtert wird, wie durch die Schwebevorrichtung, so gebe ich der festen hohen Lagerung den Vorzug.

Die fieberhafte Reizung, welche der Operation folgt, hält sich gewöhnlich auf sehr geringer Höhe. Auch die ausgedehntesten Resectionen — und ich habe es im letzten Kriege bis zur Entfernung von 9 Ctm. Tibia getrieben, Bockenheimer bis zu 15 Ctm., und eben so viel wurden in zwei Fällen von Verletzung auf meiner Klinik von mir und Löbker resecirt — lassen niedrige Temperaturen beobachten, wenn nur der Abfluss der Wundsecrete regulirt ist. Bei sehr

grossen Resectionshöhlen macht sich das von selbst, bei den kleinen Höhlen der Friedensresectionen aber scheint mir die Wirkung der Drainröhren für das niedrige Wundfieber entscheidend zu sein. Sie bewirkt nicht nur, dass die Secrete frei nach aussen zu jeder Zeit abfliessen, sondern gestattet — und auch hierauf lege ich Gewicht —, dass bei dem Verbinden der Strom des Irrigators, dessen Spitze auf das Drainagerohr aufgesetzt wird, durch die ganze Wundhöhle durch die Seitenöffnungen des Rohres gleichmässig vertheilt und durch den Carbolgehalt der Irrigationsflüssigkeit jeder Punkt der Wundfläche vor Fäulniss möglichst geschützt wird. Wie bei vielen anderen grossen Operationen ist es auch hier möglich geworden, durch den aseptischen Verband Heilungen ohne Eiterung, jedoch mit reger Entwickelung von Granulationen zu bewirken.

Vor einer allzu verfrühten Entfernung der Drainröhren ist zu warnen, damit nicht in der Tiefe der Granulationen sich Eiter ansammelt und die beginnende Heilung stört. Je mehr sich die Wunde der Heilung nähert, desto nothwendiger wird es, den Gypsverband bei genau rechtwinkliger Stellung des Fusses zum Unterschenkel anzulegen. Mehrmals habe ich nach 5 Wochen die Wunden total geschlossen gesehen; einmal blieb der erste Gypsverband bis zur vollendeten Heilung liegen.

§ 541. Die functionellen Erfolge und die Sterblichkeit nach Resection des Talocruralgelenks.

Die Knochenneubildung erfolgt nach dieser Resection, wenn sie in der angegebenen Weise subperiosteal ausgeführt wurde, mit grosser Sicherheit und oft mit überraschender Schnelligkeit, und zuweilen in erstaunlicher Intensität. Ausbleiben derselben sah ich bis jetzt nur bei Kindern, bei welchen der Ausbruch einer Miliartuberculose bevorstand, oder welche durch vorausgehende lange Eiterung sehr erschöpft waren, sowie eine mangelhafte Entwickelung bei allzu spät ausgeführten Resectionen nach Verletzungen, wo das Periost durch sehr heftige phlegmonöse Eiterung seine knochenbildenden Eigenschaften verlieren kann. Die Knochenneubildung reproducirt die Formen der Malleolen oft überraschend genau, nur zuerst in etwas gigantischen Umrissen, und es bedarf zuweilen mehrerer Monate, bis durch allmählige Schrumpfung die neuen Malleolen ihre normalen Formen gewinnen. Dieselben können aber auch so normal sein, dass nur die Hautnarben noch Kunde geben von dem, was einst geschehen, während der Fuss in tadelloser Form erscheint. Wenn schon die Beobachtung am Lebenden über diese günstigen Ergebnisse der Fussgelenkresection keinen Zweifel lässt, so ist doch die anatomische Feststellung derselben am gewonnenen Präparat von Bedeutung. Schoemaker hatte $5\frac{1}{2}$ Jahre nach Ausführung der Resection Gelegenheit, die anatomische Untersuchung an den resecirten Theilen vorzunehmen. Die Reproduction der beiden Unterschenkelknochen betrug 6 Ctm., entsprechend der Länge der resecirten Knochenstücke. Doch war der zurückgelassene Theil des Talus völlig geschwunden, und so war eine Verkürzung der operirten Extremität um 2 Ctm. entstanden. Eine sehr derbe Fasermasse verband die Unterschenkelknochen mit dem Calcaneus und Os naviculare, und in derselben lag central eine kleine, mit Flüssigkeit gefüllte Gelenkhöhle. Die Verkürzung des Fusses entzieht sich zuweilen jeder Messung, d. h. sie existirt in der That nicht; doch geben manche Friedensresectionen auch Verkürzungen von einigen Linien, welche dann durch erhöhte Sohlen corrigirt werden müssen. Die Schussfracturen, welche die Entfernung grösserer Stücke der Tibia, Fibula und des Talus erfordern, können ebenfalls mit überraschend geringer Verkürzung in Folge der guten Knochenreproduction heilen. Doch kann man es immer noch kein schlechtes Re-

sultat nennen, wenn nach Entfernung von 9 Ctm. Tibia, wie ich es neuerdings beobachtete, eine definitive Verkürzung von 3 Ctm. resultirt.

Methodische passive Bewegungen, um die Beweglichkeit zwischen Fuss und Unterschenkel herzustellen, sind nach meiner Ansicht bei der Nachbehandlung besser zu unterlassen. Eine geringe Beweglichkeit pflegt ohne unser Zuthun zurückzubleiben; aber auch die ankylotische Verbindung ist nicht unerwünscht, denn auch sie gestattet einen fast normalen Gehakt. Passive Bewegungen könnten leicht ein Zuviel von Beweglichkeit erzielen, und das wäre viel schlimmer als nichts. Die Festigkeit der neuen Verbindung kann für die ersten Monate durch einen Schnürstiefel mit zwei Seitenschienen unterstützt werden, welche durch einen Ledergurt unter dem Knie befestigt werden. Zuletzt werden alle Apparate und auch der Stock überflüssig; und es kann nach dem, was v. Langenbeck und ich beobachteten, keinem Zweifel unterliegen, dass die Resection des Talocruralgelenks normale Form und fast normale — wenigstens für das Gehen genügende — Function erzielen und für die Dauer erhalten kann.

Die functionellen Erfolge der Resectionen des Talocruralgelenks aus dem französischen Kriege sind nach den Zusammenstellungen von Grossheim nicht so glänzend gewesen, als in den früheren Kriegen, besonders nicht so glänzend, als die ersten Erfolge v. Langenbeck's im schleswig'schen Kriege, durch welche die Operation in die kriegschirurgische Praxis eingeführt wurde. v. Langenbeck selbst theilt aus dem französischen Kriege mit, dass ihm nur 4 Fälle von guten Resultaten bekannt geworden seien, von welchen zwei von mir, zwei von Socin operirt wurden. Der Krieg ist ein Nothstand, und die chirurgische Noth war im französischen Kriege grösser, als im schleswigschen Kriege. Vor Allem sind es wohl Fehler in der Nachbehandlung gewesen, mangelnde Beachtung der so hochwichtigen recht- oder fast rechtwinkligen Stellung des Fusses, schlechte Schienen- und Contentivverbände, allzu frühe Beseitigung der letzteren, auch wohl vielleicht Fehler in der Indication, z. B. allzu späte Ausführung der Operation. Hier gilt es, gegenüber dem geringen Erfolg, nicht etwa in einem folgenden Kriege den Muth sinken zu lassen, sondern vielmehr die Resection des Talocruralgelenks weiter zu pflegen und zu zeigen, was wir aus den Misserfolgen gelernt haben.

Die Sterblichkeit nach Resectionen des Talocruralgelenks bei richtiger Auswahl der Fälle, bei richtiger Ausführung der richtigen Methode der Operation und endlich bei richtiger Nachbehandlung ist sehr gering. Was zunächst die Friedensresectionen betrifft, so meldete ich in einer ersten Mittheilung (1873) 14 Operationen mit einem Todesfall durch Tuberculose und einem Fall, welcher ungeheilt, wahrscheinlich mit Tuberculose, entlassen wurde. Diese Zahlen haben sich in dem letzten Lustrum mehr als verdreifacht, und wieder ist es die Tuberculose gewesen, welche in einigen Fällen den tödtlichen Ausgang veranlasste. Auch ist es mir nicht erspart geblieben, dass in einigen anderen Fällen die Amputation des Unterschenkels ausgeführt werden musste, weil die Resectionswunden nicht heilen wollten; indessen abgesehen davon, dass alle diese Amputationen zur Heilung führten, glaube ich die Ursache dafür, dass meine Resultate um etwas ungünstiger wurden, darauf beziehen zu dürfen, dass meine guten Erfolge mich verleiteten, auch in allzu verzweifelten Fällen die Resection noch zu versuchen. Besonders ungünstig ist die Caries des Fusses bei älteren Individuen, und sprach Volkmann sich in gleichem Sinne aus. Die *Frühresection bei Caries der Fusswurzel ist bei jugendlichen Individuen eine Operation von guter Prognose quoad vitam et quoad functionem.* Ich habe nun schon oft die Freude, einzelne meiner Fussresectionen nach mehrjähriger Heilung mit vollkommener Entwickelung der Extremität und normalem Gang wieder zu sehen, und darf versichern, dass ich bei Frühresection fast ausnahmslos gute Resultate zu verzeichnen

habe. Mit diesem Resultat sind die Beobachtungen anderer Beobachter nicht wohl zu vergleichen, weil man früher in der Friedenspraxis nur diejenigen Fälle zu reseciren pflegte, in welchen durch langdauernde Eiterung die Constitution der Kranken zerrüttet, durch zahlreiche Fisteln die Gewebe zerstört und die osteogene Eigenschaft des Periosts, wenn dasselbe überhaupt geschont wurde, vernichtet war. Dann brachte man wohl auch die Kranken in eine Art von Reconvalescenz, aber die Fisteln schlossen sich nicht, sondern leiteten die Sonde nach Monaten wieder auf rauhe Knochen, bis man sich endlich zu der Amputation des Unterschenkels entschloss, welche am besten gleich statt der Spätresection ausgeführt worden wäre und nur durch eine Frühresection zur Zeit der ersten Eiterung hätte vermieden werden können. Auf den neuen Grundlagen, welche wir hier für Indication, Methodik und Technik gewonnen haben, muss auch eine neue Statistik begründet werden; ich zweifle nicht daran, dass sie, gegenüber der hohen Sterblichkeit der Entzündungen des Talocruralgelenks (§ 514), ein glänzendes Zeugniss für die Berechtigung der Frühresection dieses Gelenks ablegen wird. Wenn v. Langenbeck noch 1874 anführte, dass er unter 8 wegen Caries unternommenen Resectionen keinen Fall von Heilung aufzuweisen hatte, und sich noch bei dieser Gelegenheit auf das abweisende Urtheil von Paget und Volkmann berief, so haben sich in jüngster Zeit auch die Erfahrungen v. Langenbeck's und Volkmann's günstiger gestaltet.

Die Sterblichkeit nach Resection des Talocruralgelenks in der kriegschirurgischen Praxis hat sich im französischen Kriege höher herausgestellt, als in den Feldzügen von 1864 und 1866. Während v. Langenbeck aus diesen Feldzügen mittheilt, dass von 11 Operirten nur 2 starben, was einer Sterblichkeit von 18 % entsprechen würde, so rechnet Grossheim aus dem letzten Feldzuge unter 50 Totalresectionen 20 Todesfälle (40%) und unter 47 partiellen Resectionen 14 Todesfälle (29,8%), oder insgesammt, wenn wir beide Kategorien zusammenrechnen, auf 97 Operationen 38 Todesfälle (35%; vgl. die analoge Zahl Gurlt's § 517).

Wie wenig man aber berechtigt war, wegen dieser Sterblichkeit an Stelle der Fussresection die Amputatio cruris zu üben, geht aus der Statistik Grossheim's hervor, welche lehrt, dass von 132 Fällen von Amputation wegen Verletzung des Fussgelenks im französischen Kriege 61 starben = 46,2% Sterblichkeit.

§ 542. Die Resection des Talotarsalgelenks. Die Entfernung des ganzen Talus.

Das Problem, die breite Eröffnung des Talotarsalgelenks durch die Resection vorzunehmen, kann und muss auch im einzelnen Fall auf verschiedenen Wegen gelöst werden. Am seltensten stellt uns eine einfache Schussfractur des Os naviculare oder des Caput tali die einfachste Aufgabe, nur diesen vorderen Abschnitt des Talotarsalgelenks zu reseciren. Die Aufgabe kann von einem einfachen Querschnitt aus, welcher der Gelenklinie von dem Innenrand der Sehne des M. tibialis antic. bis zur Sehne des M. tibialis posticus folgt und das Caput tali freilegt, durch die Decapitation dieses Knochentheils erfüllt werden *(Resection des Talonaviculargelenks)*.

Eine isolirte Resection des hinteren Gelenkabschnitts ohne Entfernung grösserer Stücke des Calcaneus oder Talus ist technisch kaum zu ermöglichen. Von der Innenseite das Gelenk zu eröffnen, würde nur nach Verletzung der A. tibialis post. und des Nerv. tibialis, sowie der Sehnen der Zehenbeuger und des M. tibialis post. gelingen, und ist deshalb unstatthaft. Der Weg von aussen zum Gelenk ist durch die Sehnen der M. M. peronei versperrt und würde überhaupt weder für

die Ausführung der Resection, noch für den Abfluss der Wundsecrete genügend frei werden. Von unten würde das Gelenk nur durch Entfernung des Calcaneuskörpers zu erreichen sein. Da aber diese Entfernung eine nicht ganz günstige functionelle Prognose gewährt, indem bei ungenügender Knochenreproduction die Planta pedis ihren wichtigsten Stützpunkt für das Auftreten verliert, da ferner die Verletzung durch die Calcaneusresection ebenfalls sehr bedeutend wird, so glaube ich, dass der Zugang von oben her am empfehlenswerthesten ist. Dieser Zugang ist freilich ein Umweg, denn er ist nur durch eine vorgängige Resection des Talocruralgelenks zu ermöglichen; aber so sonderbar es klingen mag, dass man die Resection eines gesunden Gelenks empfiehlt, um von der Resectionswunde aus zur Resection des kranken Gelenks fortzuschreiten, so gestaltet sich an diesem Punkt und bei dem Verlauf der meisten Schusswunden die Sache viel einfacher, als sie für den ersten Augenblick sich anhört. Entweder hat dieselbe Kugel, welche das Talotarsalgelenk verletzte, auch das Talocruralgelenk eröffnet — und dann ist die gleichzeitige Resection beider Gelenke an sich indicirt —, oder man darf nach den Symptomen vermuthen, dass vielleicht auch eine Verletzung des Talocruralgelenks vorliegt, und wenn man sich in dieser Vermuthung täuschte, kann man dann von oben her wenigstens die indicirte Resection des Talotarsalgelenks vornehmen, oder endlich, was wohl am gewöhnlichsten geschieht: man überzeugt sich erst nach der richtig indicirten und ausgeführten Resection des Talocruralgelenks, dass auch das Talotarsalgelenk in seinem hinteren Abschnitt an der Eiterung betheiligt ist, und lässt dann auch die Resection dieses Abschnitts folgen. Zu allen diesen 3 Eventualitäten habe ich in der kriegschirurgischen Praxis Beispiele erlebt, und ich würde mich nach diesen Erfahrungen gar nicht scheuen, auch vollkommen überzeugt, dass das Talocruralgelenk gesund ist, doch dasselbe zu reseciren, um die breite Eröffnung des verletzten Talotarsalgelenks folgen zu lassen.

Die combinirte Resection des Talocruralgelenks und des hinteren Abschnitts des Talotarsalgelenks erfordert keine anderen Schnitte durch die Weichtheile, als diejenigen, welche die isolirte Resection des Talocruralgelenks erfordert und welche schon § 538 und § 539 genau beschrieben wurden. Ueberhaupt erfolgen alle Akte der Operation genau in derselben Weise und in derselben Reihenfolge, wie sie dort geschildert wurden, mit Ausnahme des letzten. An die Stelle des horizontalen Absägens der Gelenkfläche der Tibiarolle tritt nämlich ein fast perpendiculärer Sägeschnitt, welcher den grösseren Theil des Taluskörpers von dem Collum und Caput tali abtrennt. Die Stichsäge wird von dem vorderen Ende des inneren Convexschnitts über den vorderen Rand der Talusrolle geschoben und schneidet nun den Knochen in der Richtung nach unten und zugleich etwas nach hinten durch. Da die Bänder des Sinus tarsi durch die Eiterung gewöhnlich schon gelockert sind, so gelingt es leicht, mit dem Elevatorium und der Knochenzange den vom Hals abgelösten Taluskörper zu extrahiren. Im Grund der Wunde liegt dann die Kegelmantelgelenkfläche des Calcaneus frei und kann, wenn es nöthig erscheint, mit dem Meissel oder der schneidenden Knochenzange abgetragen werden. Alle Einzelheiten des Verbandes und der Nachbehandlung bleiben dieselben, wie sie § 539 und § 540 geschildert wurden. Ueber die Lebensfähigkeit des kleinen Stücks des Talus, welches zurückgelassen wird, braucht man nicht besorgt zu sein. Das Collum tali empfängt von der Kapsel des Talonaviculargelenks, welches ganz unberührt bleibt, eigene Ernährungsgefässe, welche das zurückgelassene Knochenstück genügend versorgen.

Die grösste Resectionsaufgabe wird durch die gleichzeitige Eiterung des Talocruralgelenks und der beiden Abschnitte des Talotarsalgelenks gestellt. Hier handelt es sich um die *Entfernung des ganzen Talus*. Sobald die Resection

der Tibia und Fibula nach den in § 538 gegebenen Regeln vollendet ist, muss nun der innere Längschnitt bis zu der Linie des Talonaviculargelenks in einem Bogen verlängert werden, welcher mit nach unten gerichteter Convexität der Sehne des M. tibialis post. parallel läuft. Nun wird die Kapsel des vorderen Abschnitts des Talotarsalgelenks in genügendem Umfang von den Knochen gelöst, und die Extraction des ganzen Talus mit allen seinen Gelenkflächen erfolgt endlich unter dem Gebrauch des Elevatoriums und der Knochenzange oft mit überraschender Leichtigkeit, wenn nämlich die Bänder des Sinus tarsi durch die Eiterung zerstört oder gelockert sind. Im andern Fall muss noch eine sehr mühsame Trennung der Bänder des Sinus tarsi theils durch ein spitzes Scalpell, welches in den Sinus eingestossen wird, theils durch die Tractionen der Zange und durch die hebelnden Bewegungen des Elevatoriums erfolgen. Bei Benutzung der neuen Methode (§ 539) würde vom inneren Winkel des vorderen Querschnitts ein Längsschnitt auf das Collum tali zu führen sein. Die weitere Operation würde dann ebenso erfolgen, wie sie eben beschrieben wurde.

Die Prognose dieser ausgedehnten Resectionen ist nicht so günstig, als die Prognose der einfachen Resection des Talocruralgelenks. Das Leben des Verletzten, bei welchem man den Talus in seiner grösseren Hälfte oder ganz entfernen müsste, schwebt schon wegen der ausgedehnteren Verletzung der Weichtheile, wegen der grösseren Möglichkeit phlegmonöser Processe in bedeutenderer Gefahr. In Betreff der Functionen wäre nach vollendeter Heilung der Resectionswunde eine schlotternde Verbindung zwischen der Tibia und dem Calcaneus zu besorgen; doch scheint die gute Reproductionskraft des conservirten Malleolenperiosts eine knöcherne oder doch eine genügend feste Verbindung für die meisten Fälle zu sichern. Die Verkürzung des Beins, welche deshalb unausbleiblich ist, weil eine Neubildung des Talus nicht geschehen kann, ist bei der Schwere der Verletzung kaum in Betracht zu ziehen und könnte wohl stets durch eine hohe Sohle ausgeglichen werden. Die Erfahrungen v. Langenbeck's, denen sich die meinigen anschliessen, gestatten, auf dem betretenen Wege fortzuschreiten und auszumitteln, bis zu welcher Grenze die Resectionen geübt werden dürfen. Damit soll aber keineswegs ausgesprochen sein, dass ich auch die Versuche der gleichzeitigen Resection des Talus, Calcaneus, des Os cuboides und noch einiger Fusswurzelknochen für gleich berechtigt erachte. Gewiss kann man drei, vier oder fünf Fusswurzelknochen entfernen und doch das Leben des Kranken erhalten; aber man muss sich fragen, ob man auf diesem Wege dem Genesenen einen tüchtig tragfähigen Fuss erhält, dessen Leistungen mit denen des künstlichen Fusses nach Unterschenkelamputation verglichen werden könnten (vgl. auch die neue Operationsmethode von Mikulicz, § 547). Bei sehr complicirten Verletzungen der Fusswurzel soll man in dem Gebrauch des Amputationsmessers nicht allzu zaghaft sein.

§ 543. Die Resection der Fusswurzelknochen bei Pes varus. Resection bei rachitischen Verkrümmungen der Unterschenkelknochen.

Ueber die Indicationen für Resection der Fusswurzelknochen bei Pes varus ist § 531 zu vergleichen. Die genaue Kenntniss der Formveränderungen der Knochen bei dem angeborenen Klumpfuss ergiebt auch sofort den richtigen Plan für die Operation. Man wird dann nicht auf die sonderbaren Unternehmungen kommen, welche Davis-Colley und Lund ausführten; der erstere entfernte das Os cuboides, Theile des Calcaneus, des Talus, des Os naviculare, endlich der Ossa cuneiformia und der Gelenkflächen des Metatarsus IV und V; der letztere

exstirpirte beide Tali, wobei kleine Stücke des Os naviculare und des Malleol. ext. mit entfernt wurden. Andere Chirurgen haben bald den einen, bald den andern Knochen entfernt. Auch die Exstirpation des ganzen Talus nach vorgängiger Resection des Malleolus ext., welche Ried vornahm, ist nicht nothwendig. Unzweifelhaft kann man, wenn man einen grossen Theil der Fusswurzelknochen entfernt, die Klumpfussstellung corrigiren; aber es handelt sich doch um die Aufgabe, *mit möglichst geringer Verletzung eine befriedigende Correction zu erzielen.* Diese Aufgabe kann man nach meinen Erfahrungen, welche sich theils auf die genaue anatomische Kenntniss der Knochenformen, theils auf ausgeführte Resectionen beziehen, am besten nach folgenden Regeln lösen:

Die Entfernung des Collum tali ist die wichtigste Maassregel zur Erzielung der Correction der Klumpfussstellung. Zu diesem Zweck messe man die Linie ab, welche von dem vorderen Rand des Malleolus ext. in schräger Richtung nach innen, vorn und unten zum Os naviculare verläuft. Diese Linie entspricht einer ziemlich scharf vorspringenden Kante, welche man deutlich durchfühlt; wenn dieselbe nun ungefähr 6 Ctm. beträgt, so beginne man den Schnitt an der Grenze des oberen mit dem mittleren Dritttheil, also von dem Vorderrand des Malleolus ext. 2 Ctm. entfernt. Eine grössere Annäherung des Schnittes an den Rand des Malleolus würde zu einer Eröffnung des Talocruralgelenks führen, und diese Eröffnung muss vermieden werden. Der Schnitt fällt auf jene Kante und wird bis zum äusseren Rand des Os naviculare geführt. Nun hebt man das Paquet der Sehnen der Dorsalflexoren (M. extensor digit. comm., M. extensor halluc., M. tibial. ant.) von dem Collum tali nach innen ab und macht hierdurch eine Rinne für die Stichsäge frei. Die Sägelinie läuft parallel dem vorderen Rand der Tibia, aber einige Centimeter von ihr entfernt und nur innen dem Malleolus int. sich annähernd, also in frontaler Richtung. Das abgesägte Stück wird mit der Resectionszange (Fig. 126, § 286, allg. Thl.) gefasst und unter Trennung der Kapsel des Talonaviculargelenks herausgehoben. Für manche Fälle ist schon diese einfache Resection ausreichend. Wenn sich aber noch grosse Schwierigkeiten für die Correction der Stellung ergeben, so kann man von derselben Wunde aus leicht noch das Os naviculare entfernen. Endlich kann für die schwersten Fälle noch die Resection des Os cuboides nothwendig sein; man muss dann nach den in § 537 gegebenen Regeln einen Schnitt auf die Dorsalfläche des Os cuboides führen und dasselbe unter Schonung des Periosts und der Sehne des M. peroneus brevis freilegen, so dass man das Os cuboides unter Trennung der Gelenkbänder mit dem Elevatorium herausheben kann. Die Sehne des M. peroneus long. verläuft, wie § 528 bemerkt, bei dem angeborenen Klumpfuss in abnormer Weise nicht über das Os cuboides, sondern über die Aussenfläche des Calcaneus.

Mit diesem Verfahren kann auch der schlimmste Klumpfuss corrigirt werden und es bedarf keiner Exstirpation des ganzen Talus; auch können Calcaneus und die Ossa cuneiformia unberührt bleiben. Ich darf noch hervorheben, dass man die Correction nicht unmittelbar auf dem Operationstisch zu erzwingen braucht; man kann auch die Vollendung der aseptischen Wundheilung, ungefähr am Schluss der 3. Woche nach der Operation, abwarten, um dann in einer zweiten Narkose die Correction zu vollenden und die corrigirte Stellung durch einen Gypsverband zu erhalten. Dieses allmählige Verfahren ist für die Operirten weniger schmerzhaft, als die brüske Correction in den eben verletzten Theilen. Die orthopädische Nachbehandlung wird durch einen Scarpa'schen Schuh (Fig. 330, § 530) beendigt.

Im unteren Dritttheil der Unterschenkelknochen kommen häufig rachitische Verbiegungen vor, und zwar in den meisten Fällen mit der Convexität nach aussen, etwas seltener nach innen, in wenigen Fällen auch nach vorn ge-

richtet. Ob diese Verkrümmungen öfter von rachitischen Infractionen (§ 74, allg. Thl.) oder von der einfachen Belastung der rachitisch-erweichten Knochen durch das Rumpfgewicht herrühren, ist schwer zu entscheiden. Neben der allgemeinen Behandlung der Rachitis (vgl. § 96, allg. Thl.) sind folgende Verfahren zur Beseitigung der Verbiegung anwendbar: 1) man lässt einen Schnürstiefel mit doppelter Seitenschiene anfertigen, so dass beide Schienen durch einen Gurt unter der Crista tibiae fixirt werden; an der inneren Schiene (falls die Convexität nach aussen sieht) wird ein Ledergurt angeknöpft, welcher die Convexität der Krümmung aussen umfasst und durch festes Anziehen gegen die innere Seitenschiene einen Druck auf diese Convexität ausübt; 2) man biege in der Narkose, eventuell mit Infraction der Knochensubstanz, die Krümmung in die gerade Stellung und sichere das erzielte Ergebniss mit einem eng anschliessenden Gypsverband, ähnlich wie nach der Reposition einer dislocirten Fractur; 3) man führe eine *Osteotomie* aus, indem man einen kleinen Schnitt auf die Convexität der gekrümmten Tibia führt und von hier aus, entweder unter Abhebelung des Periosts mit dem Elevatorium oder unter Benutzung eines in der Mitte des Knochens angebrachten Bohrloches (v. Langenbeck) mit der Stichsäge einen Theil der Tibia ein- oder durchsägt. Der etwa stehengebliebene Theil der Tibia und die Fibula können dann mit den Händen eingeknickt werden. Bei leichten Fällen und bei Kindern in den ersten Lebensjahren genügen die beiden ersteren Verfahren, welche ungefährlich sind, weil sie keine äussere Wunde erzeugen. Bei bedeutenden Fällen und festgewordener Knochensubstanz der späteren Kinderjahre wird die Osteotomie nothwendig. Sogar kann es nöthig werden, ein *keilförmiges Stück aus der Tibia zu sägen.* Die Spitze des Keils ist selbstverständlich immer gegen die concave Seite der Krümmung gerichtet. Diese keilförmigen Resectionen sind aber schon erhebliche Eingriffe, welche man früher lieber vermied; seit Einführung des aseptischen Systems für Operation und Nachbehandlung sind auch diese Operationen sehr harmlos geworden.

§ 544. Die Exarticulatio digitorum pedis. Die Amputatio metatarsea. Die Exarticulatio metatarsea nach Lisfranc.

Ueber die Indicationen zu diesen Operationen vgl. die §§ 505, 506, 510, 512, 513, 519, 520. Besonders häufig werden diese Operationen durch Erfrierungsgangrän (§ 510) indicirt.

Zunächst schildere ich die beiden Operationen, welche sich zur Einübung an der Leiche empfehlen, die Exarticulation der fünf Zehen und die Exarticulation des Metatarsus in seiner Verbindung mit den drei Ossa cuneiformia und dem Os cuboides. Ich gebe die Regeln, wie sie bei der Uebung an der Leiche beobachtet werden müssen, jedoch mit dem Vorbehalt, dass bei der Ausführung dieser Operationen am Lebenden einzelne Abweichungen, wie sie der einzelne Fall vorschreibt, zulässig sind. Nur muss als Princip festgehalten werden, dass die Wundlinie, beziehungsweise die Narbenlinie, immer auf die Rückenfläche des Fusses zu liegen kommt; *deshalb muss die Stumpfdecke immer von den Weichtheilen der Planta pedis gewonnen werden.* Denn Narben, welche durch Benutzung der Weichtheile der Dorsalfläche des Fusses zur Stumpfdecke auf die Planta pedis zu liegen kommen, sind bei dem Gehen schmerzhaft und stören durch Geschwürsbildung die spätere Function.

Die Exarticulation der fünf Zehen (zuerst von Lisfranc vorgeschlagen) wird vollzogen, indem man mit der linken Hand die Zehen angreift und sie in die stärkste Plantarflexion stellt. Nachdem so die Hautdecke an der Dorsalseite für die Durchschneidung gespannt ist, führt man bei schräger Stellung der Schneide,

welche gegen die Capitula metatarsorum gerichtet sein muss, einen Schnitt, welcher von dem Capitulum metatarsi I bis zum Capitulum metatarsi V quer über die Grenze zwischen der Zehenhaut und der Hautdecke des Mittelfusses sich erstreckt und von einer Zehencommissur zur andern fortgeführt wird. Der Schnitt dringt sofort durch die Strecksehnen der Zehen, und nun werden die fünf Phalango-Metatarsalgelenke mit querer Trennung der Kapseln und unter Durchschneidung der Seitenbänder breit geöffnet. Dann führt man an der Plantarseite, indem man mit der linken Hand die Zehen in dorsalflectirte Stellung erhebt, einen Schnitt, welcher die Endpunkte des ersten dorsalen Schnittes verbindet und wieder von einer Commissur der Zehen zur andern läuft. Da die plantaren Zehencommissuren um etwa $1\frac{1}{2}$ Ctm. weiter nach vorn liegen, als die dorsalen Commissuren, so wird durch diesen plantaren Schnitt ein Lappen abgegrenzt, welcher zur Deckung der Metatarsalköpfchen die nöthige Länge besitzt. Besonders muss für den etwas grossen Kopf des Metatarsus I der Lappen möglichst lang gebildet werden. Nun nimmt man die fünf Zehen im Zusammenhang mit einander aus den Weichtheilen heraus. Die Nahtvereinigung erfolgt in der ganzen Breite der Wunde; ein dünnes Drainrohr kann quer unter die Nahtlinie gelegt werden (vgl. Fig. 75 § 251, allg. Thl.).

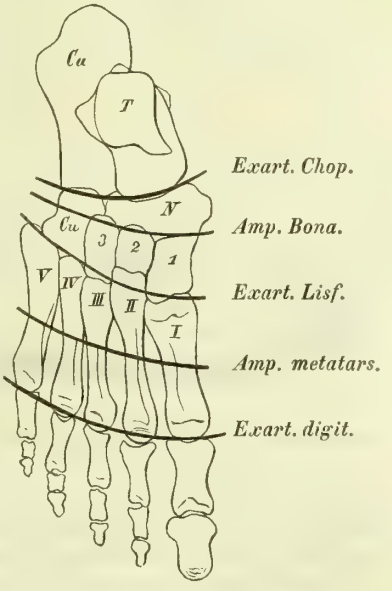

Fig. 340.
Schematische Zeichnung zur Erläuterung der Fussamputationen. Ca. Calcaneus. T. Talus. N. Os naviculare. Cu. Os cuboides. 1. 2. 3. Ossa cuneiformia. I. II. III. IV. V. Ossa metatarsi.

Diese Operation wird am Lebenden bei Frostgangrän der fünf Zehen ausgeführt. Die primäre Vereinigung erfolgt fast immer, und der Gehakt bleibt nach der Heilung ungefähr normal, da das Fussgewölbe unverletzt bleibt. *Bei Exarticulationen einzelner Zehen ist die Ovalairmethode die beste;* sie wird genau so ausgeführt, wie bei der Exarticulation eines Fingers (vgl. § 430). Die Spitze des Ovals liegt auf der Dorsalfläche, die Basis auf der Plantarfläche; die Narbe bildet einen Längsstreif auf der Dorsalfläche. Nach Exarticulation einer Zehe kann es bei geringer Breite der erhaltenen Stumpfdecke nothwendig sein, die Hervorragung des Capitulum metatarsi durch Abkneifen mit der Liston'schen Zange (Fig. 116, § 280, allg. Thl.) zu entfernen und hierdurch die Nahtvereinigung durch geringere Spannung zu sichern. *Doch soll man nicht ohne Noth das Caput metatarsi I entfernen, weil mit demselben einer der Hauptstützpunkte des Fussgewölbes verloren geht.* Was die Blutung betrifft, so genügt in der Regel die Ligatur der beiden plantaren Arterien, welche am Seitenrande jeder Zehe liegen; zuweilen sind auch dorsale Aeste mit der Ligatur zu versehen.

Der *Exarticulation des Metatarsus* (Exarticulatio tarso-metatarsea) *nach* Lisfranc (1815) soll eine genaue Ermittelung der betreffenden Gelenklinie durch Betastung vorausgehen. Auf der Aussenseite ist die Gelenklinie deutlich durch die Tuberositas metatarsi V markirt; innen muss man mit dem Daumennagel die feine Spalte zwischen Metatarsus I und dem Os cuneiforme I aufsuchen. Da beide Punkte nicht sichtbar, sondern nur fühlbar sind, so soll man sie mit dem Daumen und dem Zeigefinger der linken Hand markiren, während die Volarfläche

der linken Hand einen Druck auf die Zehen im Sinne der Plantarflexion ausübt. Nun verbindet man die beiden markirten Punkte durch einen *dorsalen Querschnitt* (Fig. 341 qq), welcher in einem Zuge Haut und Strecksehnen trennt. Indem man nun den Mittelfuss stark in Plantarflexion drängt, spannen sich die dorsalen Gelenkbänder und können dann um so leichter durchstochen werden. Man findet das Gelenk des Metatarsus I und die Gelenke der Metatarsi III—V in der Linie des Schnittes; nur das Gelenk zwischen Metatarsus II und Os cuneiforme II liegt etwas weiter zur Fusswurzel hin, etwa 5 Mm. hinter der Linie der Nachbargelenke. Man sucht das Gelenk stechend auf, indem man auf den Metatarsus II einsticht und immer weiter nach hinten sticht, bis die Messerspitze die Gelenkspalte öffnet. Die Durchschneidung der Ligamenta interossea erfordert gerade an dieser Stelle eine kräftige Führung des Messers. Nachdem die ganze Gelenklinie bis zum breiten Klaffen geöffnet ist, führt man nun an dem äusseren und inneren Fussrande die *beiden Längsschnitte* (vgl. den äusseren Längsschnitt ll, Fig. 341) von den beiden Endpunkten des Querschnittes. Diese beiden Schnitte sichern die gehörige Breite des zu bildenden Plantarlappens. Was aber Länge und Form des Lappens betrifft, so muss man nun bei der Ablösung des Metatarsus von den Weichtheilen der Planta pedis dafür sorgen, dass der Lappen nach vorn sich zuschärft, und dass er eine abgerundete Form erhält. Der Vorderrand des Lappens soll ähnlich dem Vorderrande einer Gamasche verlaufen, d. h. es soll der Lappen entsprechend dem Os cuneiforme I am längsten sein und bis zu den Ossa sesamoidea, also bis nahe an das Caput metatarsi I reichen, dann aber nach aussen kürzer und kürzer werden. Diese eigenthümliche Begrenzung des Lappens bezieht sich auf die verschiedene Höhe des zu bedeckenden Knochenstumpfes. Das Os cuneiforme I ist etwa 4 Ctm. hoch, das Os cuneiforme II etwas niedriger, noch niedriger das Os cuneiforme III, und endlich wird das Os cuboides von seinem inneren zum äusseren Theil immer niedriger. Drainirung und Naht erfolgen wie bei der Exarticulatio digitorum.

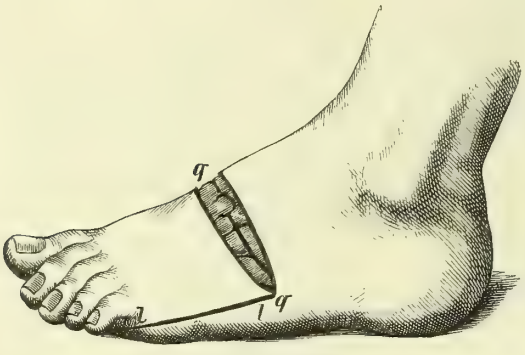

Fig. 341.
Schnittführung für Lisfranc's Amputation. qq. Querschnitt. ll. Längsschnitt.

Auch nach Lisfranc's Exarticulation ist die primäre Vereinigung sehr gewöhnlich. Der Gehakt bleibt aber nicht ganz ungestört; derselbe leidet dadurch, dass nur noch der kurze Stumpf statt der ganzen Länge der Fusssohle bei jedem Schritt abgewickelt werden kann; sodann dadurch, dass das Fussgewölbe von seinen drei Stützpunkten zwei (das Caput metatarsi I und die Tuberositas metatarsi V) verliert. Die Erhaltung des dritten Stützpunktes, des Aussenrandes der plantaren Fläche des Calcaneus, nützt unter diesen Umständen nicht viel. Wenn man demnach an die Stelle der Lisfranc'schen Exarticulation die *Amputatio metatarsea* setzen, d. h. durch die Continuität der Metatarsalknochen die Trennung mit der Säge vornehmen kann, so ist der Nutzen durch Erhaltung der Tuberositas metatarsi V nicht gering, und der Metatarsus I übernimmt mit seiner Sägefläche die Rolle des dritten Stützpunktes für das Fuss-

gewölbe. Im übrigen wird die Amputatio metatarsea nach denselben Regeln ausgeführt, wie die Lisfranc'sche Operation; nur wird statt der Trennung im Gelenk die Durchsägung der fünf Metatarsalknochen in einer Querlinie ausgeführt.

Was die Blutung betrifft, so sind bei den Metatarsalamputationen mindestens drei Arterien zu unterbinden: 1) der Endast der A. tibialis ant., zwischen der Sehne des M. extensor hallucis und den Sehnen des M. extensor digitor. comm.; 2) der stärkere äussere Endast der A. tibialis post., welcher zwischen dem Aussenrande des M. flexor digit. brevis und der kurzen Kleinzehenmusculatur liegt; 3) der schwächere innere Endast der A. tibialis post., welcher zwischen dem Innenrand des M. flexor digit. brevis und der kurzen Grosszehenmusculatur liegt.

Die aseptischen Verbände sollen bis über die Malleolen reichen und die fixirenden Binden sollen mit einigen Stapestouren (Fig. 157, § 339, allg. Thl.) den Unterschenkel oberhalb der Malleolen umfassen, damit der Verband nicht der Länge nach von dem Fusse abgleiten kann.

§ 545. Die Amputationen am vorderen Theil des Tarsus nach Bona, Chopart und Blasius.

Der Anfänger im Operationscursus verirrt sich zuweilen bei der Ausführung der Lisfranc'schen Exarticulation in die Gelenklinie hinter den Ossa cuneiformia, während er die Gelenklinie vor diesen Knochen aufsuchen sollte. Wenn dann die Operation noch durchgeführt werden soll, so muss die Exarticulation zwischen dem Os naviculare und den Ossa cuneiformia vollzogen werden. Dann aber stösst die Trennungslinie aussen auf die Mitte des Seitenrandes des Os cuboides, und so muss das Os cuboides quer durchsägt werden, um eine gerade Trennungslinie des Skelets zu gewinnen (vgl. Fig. 340, § 544). Diese Operation bezeichnet man als die *Operation von* Bona; sie ist eine Mischung von Exarticulation am innern und von Amputation am äusseren Theil des Fusses und deshalb nicht allzusehr zu empfehlen. Sie kommt auch am Lebenden seltener zur Ausführung, als die Operation von Lisfranc oder die gleich zu beschreibende Operation von Chopart. Die Lappenbildung ist dieselbe wie bei der Operation von Lisfranc (§ 544); nur wird die Lappengrenze etwas weiter nach hinten gelegt.

Die *Exarticulation nach* Chopart (1791) wird in der Gelenkverbindung zwischen Talus und Calcaneus einerseits und Os naviculare und Os cuboides andererseits ausgeführt. Die beiden Gelenkspalten, von welchen eine dem Talus und dem Os naviculare, die andere dem Calcaneus und dem Os cuboides angehört, haben zwar getrennte Synovialhöhlen; aber sie liegen in einer Querlinie und werden zusammen als „Chopart'sches Gelenk" bezeichnet. Die Bestimmung dieser Querlinie ist innen leicht, wo die Tuberositas oss. navicularis leicht zu fühlen ist; dagegen aussen schwierig, weil hier eine hervorragende Knochen-

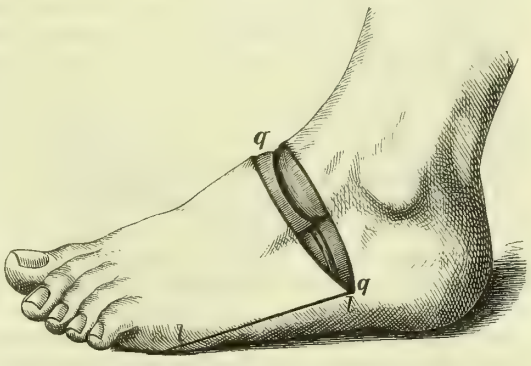

Fig. 342.
Schnittführung für Chopart's Exarticulation.
qq. Querschnitt. ll. Längsschnitt.

marke fehlt. Man muss von der Spitze der Tuberositas metatarsi V, welche den kurzen äusseren Seitenrand des Os cuboides überragt, einen Centimeter weiter nach hinten abmessen, um die Gelenkspalte zwischen dem Os cuboides und dem Proc. anter. calcanei zu bestimmen. Der innerste und äusserste Punkt der Querlinie wird nun, wie bei Lisfranc's Operation, mit dem Daumen und Zeigefinger der linken Hand bestimmt; im übrigen verläuft die Operation in ihren einzelnen Akten genau wie jene (§ 544), so dass hier eine wiederholte Darstellung unterlassen werden kann. Auch die Form des Lappens muss dieselbe werden, weil wieder die Gelenkfläche des Caput tali doppelt so hoch ist, als die Gelenkfläche des Processus anter. calcanei; nur fällt natürlich die vordere Lappengrenze nicht bis an die Ossa sesamoidea, sondern nur bis an die Mitte des Metatarsus I. Dieselben Arterien müssen unterbunden werden, wie bei Lisfranc's Operation (§ 544 Schluss); nur sind hier diese Arterien noch erheblich stärker, als weiter vorn. Die Prognose quoad vitam ist sehr gut, so weit sie nicht durch die indicirende Erkrankung getrübt wird. Schede berechnet (aus 156 Fällen) eine Sterblichkeit von 13,2%. Die Heilung per primam intent. ist sehr häufig. Aber in Betreff der functionellen Prognose sind einige Bemerkungen zur Chopart'schen Exarticulation noch nothwendig.

Dass der Gang nach dieser Operation nicht normal werden kann, versteht sich von selbst; es bleibt ja nur ein Stumpf des Fusses übrig. Doch ist die Länge der Extremität noch die normale, und wenn der Gang auch einen stampfenden Charakter erhält, weil eben die Abwickelung des Fusses auf dem Boden fehlt, so würde er immer noch befriedigend sein; aber es kann hier der besondere Fall eintreten, dass nach der Heilung der Wunde der Stumpf des Fusses sich in *Pes equinus-Stellung* begiebt. Es werden nämlich bei der Chopart'schen Exarticulation alle Sehnen am Fuss oberhalb ihrer Insertionen getrennt, mit einziger Ausnahme der Achillessehne, welche unberührt bleibt und nun die hintere Fläche des Calcaneus nach oben zieht, ohne dass ein Antagonist den Rest des Fusses wieder in Dorsalflexion bringen könnte. So stellen sich die Gelenkflächen des Caput tali und des Proc. ant. calcanei mit der Narbe nach unten gegen den Fussboden. Der Fuss verliert seine plantare Gehfläche, und die Narbe wird durch Druck gereizt. *Man kann deshalb der Ausführung der* Chopart'schen *Exarticulation die Tenotomie der Achillessehne vorausschicken,* wobei die Regeln des § 524 über diese Tenotomie zu beachten sind. Ganz nothwendig ist aber dieses Verfahren nicht mehr; denn bei aseptischem Verlauf der Wunde und schneller Heilung gewinnen, wie mir die Beobachtung der letzten Fälle dieser Art zeigte, die übrigen Sehnen schnell wieder ihre Insertion in der Narbe und es entsteht kein Pes equinus des Stumpfes mehr, welcher übrigens auch später noch durch Tenotomie der Achillessehne beseitigt werden könnte. Nach Ross ist die Pes equinus-Stellung nach Chopart's Amputation mehr willkürlich, indem das Fussgewölbe an seinem höchsten Punkt getrennt wird und der Stumpf stark gesenkt werden muss, damit der Geheilte für den Rest des Fussgewölbes an dem Innenrand einen neuen Stützpunkt (Fusspunkt) gewinnt. Jedenfalls wäre es nicht zulässig, wie es früher von einzelnen Autoren geschah, wegen dieser Neigung des Stumpfs zur plantarflectirten Stellung die ganze Operation zu verwerfen. Auch berechnet Schede die functionellen Misserfolge nur auf 9,5%. Sie ist eine werthvolle Methode, deren Erfolg durch eine genaue Ueberwachung der Stellung des Stumpfs und eventuell durch Correction der Stellung gesichert werden kann.

Blasius hat noch eine *Amputatio talo-calcanea* beschrieben, indem er empfiehlt, nach Vollendung der Chopart'schen Exarticulation die beiden Gelenkflächen des Talus und Calcaneus mit der Säge abzutragen und hierdurch die Exarticulation in eine Amputation umzuwandeln. Hierdurch wollte Blasius die

kleine Hervorragung des Caput tali entfernen und der Gefahr der Knorpelnekrose vorbeugen. Beide Motive sind nicht stichhaltig. Die Hervorragung des Caput tali stört bei guter Bildung einer reichlichen Stumpfdecke die Heilung nicht, und bei aseptischem Verlauf tritt keine Knorpelnekrose ein. Deshalb kann diese Methode als überflüssig bezeichnet werden.

§ 546. Die Amputation des Fusses nach Pirogoff.

Der Würdigung dieser werthvollen Methode, welche von Pirogoff 1852 beschrieben wurde, schicken wir die Regeln voraus, nach welchen dieselbe ausgeführt werden soll. Uebrigens *muss*, aus später zu erörterndem Grunde, *die Operation immer mit der Tenotomie der Achillessehne beginnen.* In Betreff der Ausführung dieses ersten Aktes der Operation ist indessen den Regeln des § 524 nichts hinzuzufügen.

Der Fuss wird nach Ausführung der Tenotomie über den Rand des Operationstisches frei gelegt und zuerst von der linken Hand in rechtwinkliger Stellung zum Unterschenkel (Mitte zwischen Dorsal- und Plantarflexion) gebracht. Man führt nun den ersten Schnitt in Steigbügelform (ss Fig. 343) vom untersten Rand des einen Malleolus senkrecht nach unten, quer durch die Planta pedis bis zum untersten Rand des anderen Malleolus. Dieser Schnitt fällt bei rechtwinkeliger Stellung des Fusses genau in die Längsaxe des Unterschenkels und soll in einem Zuge die Weichtheile bis auf den Knochen (Calcaneus) trennen. Nun wird der Fuss von der linken Hand mit der Spitze nach abwärts in das Extrem der Plantarflexion gestellt, so dass die Theile an der Dorsalfläche des Fusses für die Durchschneidung die nöthige Spannung erhalten. Der zweite Schnitt verbindet die Endpunkte des ersten Schnitts in querer Richtung über den Fussrücken hin (qq Fig. 343) und führt bei kräftigem Messerzug sofort in den vorderen Abschnitt des Talocruralgelenks. Die Talusrolle tritt nach vorn und diese Bewegung gestattet, die Schneide des Messers schräg von vorn nach hinten so zwischen der Talusrolle und den beiden Malleolen einzusetzen, dass innen und aussen die Seitenbänder (innen das Ligam. deltoides, aussen das Ligam. talo-fibulare ant., das Ligam. calcaneo-fibulare und endlich das Ligam. talo-fibulare posticum) getrennt werden. Nun tritt unter dem plantarflectirenden Druck der linken Hand die Talusrolle immer weiter nach vorn hervor, so dass man endlich am hinteren Rand der Talusrolle noch einmal in der Richtung des erstgeführten Steigbügelschnitts den Calcaneus umschneiden kann. Derselbe wird nun so durchgesägt, dass die Sägefläche mit den durchschnittenen Weichtheilen eine einzige Lappenfläche bildet. Endlich muss man, nachdem durch die Trennung des Calcaneus der Fuss weggefallen ist, die Malleolen umschneiden und mit der Säge der Art abtragen, dass auch die Gelenkfläche der Tibia mit entfernt wird. Doch darf nicht mehr vom Schaft der Tibia entfernt werden, als gerade die Gelenkfläche. Nun unterbindet

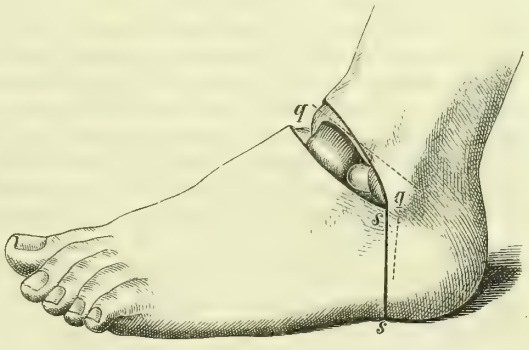

Fig. 343.
Schnittführung für Pirogoff's Amputation.
Die gestrichelten Linien deuten die Sägeschnitte an. ss. Steigbügelschnitt. qq. Querschnitt.

man die A. tibialis ant. im vorderen Schnitt, die A. tibialis post. im unteren Schnitt an der Planta pedis, sowie andere, etwa spritzende Aeste. Hervorragende Sehnenstümpfe, wie die der M. M. peronei, der M. M. tibiales werden mit der Scheere im Niveau der Hautwunden abgetragen. Endlich erfolgt die Nahtvereinigung. Bei genauer Beobachtung der aufgestellten Regeln ist die Spannung der Nähte in den Weichtheilen gerade gross genug, um die Sägefläche des Calcaneus auf der Sägefläche der Tibia festzuheften. Vor und hinter den vereinigten Sägeflächen können kurze Drains in die Nahtlinie eingelegt werden. Der aseptische Verband muss sich bis zur Mitte des Unterschenkels nach oben erstrecken.

Eine eigenthümliche Abweichung in der Methodik der Pirogoff'schen Operation musste Schoemaker benutzen, als er dieselbe bei ankylotischem Fussgelenk ausführen musste; es wurden die Sägeschnitte sofort rechtwinklig durch den Calcaneus und durch die Unterschenkelknochen geführt. Dieses Verfahren erscheint als eine Vereinfachung der Operation, und in der That hat Pirrie vorgeschlagen, in allen Fällen ohne Eröffnung des Talocruralgelenks die Durchsägung des Calcaneus hinter dem Gelenk und der Unterschenkelknochen oberhalb des Gelenks vorzunehmen. Doch wird dann leicht eine Verletzung der Weichtheile durch die Sägezähne vorkommen können; auch kann die Durchschneidung der Weichtheile nicht so exact geschehen, wie bei der oben beschriebenen Methodik.

In den meisten Fällen kommt es nicht zur Eiterung, und dann heilen die beiden Sägeflächen schnell zusammen. So wird eine *osteoplastische Verlängerung des Unterschenkels* durch das hintere Stück des Calcaneus erzielt. Die Länge der Extremität bleibt freilich immer noch um 2—3 Ctm. hinter der Länge des gesunden Beins zurück; aber dieser Höhenunterschied kann mit erhöhter Sohle gut ausgeglichen werden. Wenn Eiterung eintritt, so kann freilich die Sägefläche des Calcaneus von der Sägefläche der Tibia durch die Eiterung abgehoben werden, aber bei kräftiger Granulationsentwickelung aus den Sägeflächen kann immer noch eine feste Vereinigung durch Vernarbung eintreten. Sehr misslich für das spätere Gehen ist freilich eine schlotternde Verbindung zwischen dem Calcaneus und der Tibia; aber diese Fälle sind nur durch schlechte Ausführung der Operation (z. B. durch Abtragung eines zu grossen Stückes der Tibia) oder durch ausgedehnte Eiterung bedingt, und beide Missstände können vermieden werden. Die Sterblichkeit der Operation berechnet Schede aus 186 Fällen (mit 22 Todesfällen) auf 11,8 %, die Zahl der functionellen Misserfolge auf die sehr kleine Zahl von 7,9 %.

Eine nothwendige Vorbedingung für die Ausführbarkeit der Pirogoff'schen Amputation ist der gesunde Zustand in dem zu erhaltenden hinteren Theil des Calcaneuskörpers. Bei Caries der Fusswurzel (§ 512), welche eine häufige Indication zur Amputation des Fusses darstellt, ist dieser Zustand nicht immer vorhanden. Doch kann man sich noch dadurch helfen, dass man nach Durchsägung des Calcaneus von seiner Sägefläche aus eine Auskratzung der Markhöhle mit dem scharfen Löffel vornimmt; endlich kann man auch bei schwerer Erkrankung der Knochensubstanz das abgesägte Stück mit dem Elevatorium aus seiner Periosthülle herausheben, und so conservirt man wenigstens das Periost zur Bedeckung der Sägefläche der Tibia; doch ist selbstverständlich dann in Betreff der Länge und Abrundung des Stumpfs kein so gutes Ergebniss mehr zu erwarten, wie bei vollständiger Erhaltung des hinteren Abschnitts des Calcaneus.

Die Abrundung des Stumpfs ist ein weiterer Vorzug der Pirogoff'schen Amputation. Die Gehfläche entspricht der ehemaligen hinteren Fläche des Calcaneus, welche nun zur unteren Fläche geworden ist. Diese Fläche ist mit einem

guten Hautpolster versehen, welches noch den unteren Theil der Achillessehne einschliesst. Würde diese Sehne nicht schon vor Beginn der Operation durch Tenotomie getrennt werden, so würden die Contractionen der mächtigen Wadenmuskeln bestrebt sein, den Calcaneus von der Sägefläche der Tibia abzuziehen. Günther u. A. haben empfohlen, die Sägelinie an dem Calcaneus schräg von oben und hinten nach unten und vorn zu legen, damit die Drehung des Calcaneus um weniger als 90° zu erfolgen braucht. Doch erhält man dann keinen so gut abgerundeten Stumpf und man vermeidet doch nicht die Gefahr, dass die Wadenmuskeln das erhaltene Stück des Calcaneus nach unten und hinten abziehen.

Die Geheilten gehen nach Pirogoff'scher Amputation in der Regel schon nach kurzer Zeit ohne Stock; auch bedürfen sie keiner anderen Prothese, als eines gewöhnlichen Stiefels, welchen man mit zwei Seitenschienen an dem Unterschenkel befestigt und vorn mit Watte auspolstert. Bei der Syme'schen Amputation im Gebiet der Malleolen (§ 548) und bei der Amputatio cruris oberhalb der Malleolen (§ 549) ist eine solche Prothese schon nicht mehr ausreichend. Nur die Exarticulatio sub talo (§ 547) kann in functioneller Beziehung mit Pirogoff's Amputation auf eine Stufe gestellt werden; doch ist die Exarticulatio sub talo viel seltener ausführbar, als Pirogoff's Amputation. Der einzige Einwurf, welchen man gegen die letztere Methode machen kann, wäre der, dass sie kunstvoll in der Ausführung ist. Deshalb soll der Operateur die Methode Pirogoff's an der Leiche sorgfältig einüben, und bei der Ausführung der Operation am Lebenden muss der Operateur sich der oben zusammengestellten Regeln wohl bewusst sein. Die Modificationen dieser Regeln, welche von anderen Chirurgen gegeben wurden, sind so ohne Belang, dass sie hier übergangen werden können.

§ 547. Die Exarticulatio sub talo (de Lignerolles). Die osteoplastische Amputation der Fusswurzel nach Mikulicz.

Die Exarticulatio sub talo ist eine noch kunstvollere und schwierigere Operation, als Pirogoff's Amputation. Wie bei der letzteren der hintere Abschnitt des Calcaneus erhalten wird, so soll bei der Exarticulatio sub talo der ganze Talus erhalten werden. Wenn nun auch französischen Chirurgen (de Lignerolles, Malgaigne u. A.) das Verdienst zukommt, die „Amputation sous-astragalienne" zuerst erörtert zu haben (nach Lossen wurde sie von Textor d. Ä. zuerst am Lebenden 1841 ausgeführt), so sind doch die Schnittführungen, welche die genannten Autoren empfohlen haben, nicht sehr zweckmässig. Ich ziehe es vor, die Operation zuerst so zu schildern, wie ich sie von v. Langenbeck erlernt und später auch am Lebenden ausgeführt habe. Uebrigens hat schon Textor eine ähnliche Methode benutzt.

Die Führung der äusseren Schnitte weicht nur in zwei Punkten von der Führung der Schnitte bei Pirogoff's Amputation (vgl. § 546) ab: nämlich der erste Steigbügelschnitt soll nicht bis zum unteren Rand des Malleolus int. geführt werden, sondern schon am Sustentaculum tali endigen, weil der Talus oberhalb des Sustentaculums bedeckt bleiben soll; und ferner soll der zweite dorsale Schnitt nicht quer über den Fussrücken, sondern vom Sustentaculum tali aus erst nach vorn bis vor die Gelenkspalte des Talonaviculargelenks verlaufen, um von dem äusseren Rand dieses Gelenks gegen die Spitze des Malleolus ext. zurückzuweichen. Am Malleolus ext. treffen sich dann beide Schnitte im spitzen Winkel. So wird ein kurzer vorderer Lappen gebildet, welcher das Collum tali und den oberen Rand des Caput tali zudecken soll. Nach Führung des zweiten Schnitts dringt man sofort in das Talonaviculargelenk unter breiter Eröffnung seiner Kapsel ein und erreicht bei extrem plantarflectirter Stellung von hier aus

den Sinus tarsi, dessen Bänder durchstochen werden müssen. So öffnet sich das hintere Gelenk zwischen Calcaneus und Talus. Man lässt nun den Calcaneus immer weiter nach vorn hervortreten, indem man ihn aus der Fersenkappe auslöst. Hierbei muss die Schneide des Messers immer gegen die Knochenfläche des Calcaneus gerichtet werden, damit eine Verletzung der Weichtheile der Fersenkappe durch Schnitt oder Stich thunlichst vermieden werde. Die Achillessehne wird von der hinteren Fläche des Calcaneus abgelöst, und endlich folgt, während die Fussspitze senkrecht zur Bodenfläche nach unten gestellt wird, die Ablösung der Weichtheile der Planta von der unteren Fläche des Calcaneus. Die erhaltene Fersenkappe dient dann als Stumpfdecke für die untere und die vordere Fläche des Talus. Man muss sich bei der Operation besonders vor der Verletzung des Talocruralgelenks hüten, welches sonst vereitern könnte, aber auch vor der Verletzung des Gelenks zwischen Calcaneus und Os cuboides, obgleich dieses mit entfernt wird. Denn wenn man das letztere Gelenk im Anfang der Operation verletzt, so verliert man den festen Hebel, durch welchen die Bewegungen an der Fussspitze auf den Calcaneus übertragen werden; die Ausschälung des Calcaneus aus der Fersenkappe, welche ohnehin nicht leicht ist, wird dann sehr schwierig.

Die älteren Methoden für diese Operation bildeten, wie z. B. die Methode von Malgaigne, die Stumpfbedeckung an dem inneren Fussrand, oder wie die Methode von Verneuil an dem Fussrücken, so dass entweder die Narbe in das Bereich der Gehfläche kam, oder die sehr dünne Haut des Fussrückens eine mangelhafte Bedeckung der vorspringenden Knochentheile bildete. Die oben beschriebene Methode steht, was die Stumpfbedeckung durch die dicke Fersenhaut betrifft, der Amputation Pirogoff's gleich; auch ist die Länge des Beins ziemlich gleich nach beiden Operationen. Die Sterblichkeit der Operation ist gering; sie wird von Schede, welcher 32 Operationen dieser Art zusammenstellt, auf 6% berechnet. Die untere Fläche des Talus bildet eine kurze Wölbung, welche das Körpergewicht sehr gut trägt, und der Talus bleibt sogar im Talocruralgelenk beweglich. Wenn so die Function des Stumpfes noch eher besser als die Function des Stumpfes nach Pirogoff's Amputation wird, so muss man um so mehr bedauern, dass die Gelegenheit zur Exarticulatio sub talo so selten geboten wird. *Bei Caries der Fusswurzel ist fast immer der Talus mit erkrankt und kann nicht erhalten werden.* Bei Verletzungen ist entweder Talus und Calcaneus unverletzt — dann muss die Amputation Chopart's, wenn ausführbar, bevorzugt werden — oder beide Knochen, Talus und Calcaneus, sind verletzt und müssen entfernt werden. Nur die wenigen Fälle, in denen der Calcaneus bei Zertrümmerung des Fusses mit zertrümmert wird, der Talus aber unversehrt bleibt, bieten Gelegenheit zur Exarticulatio sub talo. So hatte ich bis jetzt erst einmal Gelegenheit, am Lebenden diese Operation auszuführen. Ich machte hierbei die Erfahrung, dass die Contractionen der Wadenmuskeln so am Fersenlappen zogen, dass die Nähte ausrissen, und ich war genöthigt, noch zum Schluss der Operation die Tenotomie der Achillessehne auszuführen. *Es sollte deshalb auch dieser Operation die Tenotomie der Achillessehne vorausgeschickt werden.* Die Function des Stumpfes war ausgezeichnet gut.

In neuester Zeit hat Mikulicz (1880) eine neue Methode der osteoplastischen Amputation der Fusswurzel angegeben, welche der Operation Pirogoff's nahe steht und übrigens auch als osteoplastische Resection (§ 542) bezeichnet werden kann. Indicirt ist die Operation von Mikulicz bei ausgedehnter Caries der Fusswurzel, welche Talus, Calcaneus und etwa noch die hinteren Theile des Os naviculare und des Os cuboides befallen, aber die Metatarsalknochen gesund gelassen hat. Man führt einen Schnitt quer in der Planta über die plantare

Fläche des Os naviculare und des Os cuboides vom inneren zum äusseren Fussrand. Die Endpunkte dieses Schnittes werden durch einen horizontalen Schnitt verbunden, welcher um die Spitzen beider Malleolen und quer über die Achillessehne verläuft. Nach Durchschneidung dieser Sehne dringt man von hinten her auf das Talocruralgelenk vor und entfernt den Talus, den Calcaneus, die hinteren Theile vom Os cuboides und vom Os naviculare (die letzteren durch einen senkrechten Längsschnitt von dem ersten plantaren Schnitt aus), endlich die beiden Malleolen und die Gelenkfläche der Tibia durch einen horizontalen Sägeschnitt, ähnlich wie Pirogoff's Amputation endigt. Mit den Knochen wird auch die von Fistelgängen durchzogene Haut der Fersenkappe und am seitlichen Fussrand, soweit sie von den beiden Hautschnitten eingeschlossen ist, entfernt. So wird gleichsam ein grosser rechtwinkliger Keil (der rechte Winkel nach vorn und oben gelegen, während bei Pirogoff's Amputation der rechte Winkel des Keils nach hinten und oben sieht) aus der Fusswurzel herausgeschnitten. Nun näht man die Hautränder der beiden Schnitte zusammen, indem man die Sägefläche des Mittelfusses auf die Sägefläche der Tibia, also die Fussspitze senkrecht nach unten stellt. Auf der Fussspitze soll der Geheilte später gehen und die Capitula metatarsorum sollen das Körpergewicht tragen. Man soll deshalb während der Wundheilung dafür sorgen, dass die Zehen in das Extrem der Dorsalflexion gestellt werden und hierdurch die Capitula frei nach unten stehen lassen. Der Stumpf wird, wie Mikulicz angiebt, etwas länger als das gesunde Bein. Ob der Geheilte besser auf seinen Metatarsalköpfchen, als auf dem Stumpf einer Unterschenkelamputation gehen wird, muss die Erfahrung erst noch lehren. Wird die Erfahrung günstig ausfallen, so würde man bei ausgedehnter Caries der Fusswurzel die Operation von Mikulicz an Stelle der Amputatio cruris setzen können; auch Zertrümmerungen der Fersengegend, welche den Mittelfuss und die Dorsalfläche des Fusses frei lassen, könnten Anlass zu dieser Operation werden.

§ 548. Die Amputation des Fusses nach Syme. Die Amputatio cruris.

Die Amputation von Syme (1842) wurde früher ausgebildet, als die bessere Methode von Pirogoff, und musste fast für alle Fälle der letzteren weichen, so dass sie mehr ein geschichtliches Interesse hat. Ich selbst habe die Methode von Syme nie mehr am Lebenden ausgeführt. Sie verläuft in ihren ersten Akten genau so, wie die Operation Pirogoff's, nur mit dem Unterschied, dass man, statt den Calcaneus hinter der Talusrolle senkrecht zu durchsägen, den ganzen Calcaneus aus der Fersenkappe ausschält. In der Schwierigkeit dieser Ausschälung liegt aber gerade ein wesentlicher Nachtheil der Syme'schen Operation. Syme will die Auslösung des Calcaneus wesentlich von dem Steigbügelschnitt aus in der Richtung von der Planta pedis gegen die hintere Fläche des Calcaneus vornehmen; dagegen empfiehlt Linhart die Auslösung von oben her, nachdem erst das Talocruralgelenk desarticulirt wurde. Gerade an der hinteren Fläche des Calcaneus wird so oft die Fersenkappe unwillkürlich von der Messerspitze durchstossen, dass Fergusson den Rath giebt, man solle diese Oeffnung zum Abfluss der Wundsecrete benutzen. Das wäre nun so übel nicht; aber oft wird die Fersenkappe bei der Auslösung des Calcaneus so vielfach mit dem Messer durchstochen, dass ihre Ernährung leidet und sie schliesslich abstirbt. Zweimal sah ich im Kriege solche Fälle, welche von anderen Chirurgen operirt worden waren; die grosse unbedeckte Knochenfläche der Unterschenkelknochen entwickelte Granulationen, welche sich nicht überhäuten wollten. Es sei übrigens noch bemerkt, dass die Operation Syme's, wie die Pirogoff's, mit einer Abtragung

der Malleolen durch die Säge abschliesst; nur ist es bei der Operation Syme's nicht nöthig, die horizontale Gelenkfläche der Tibia mit abzutragen, weil ja hier keine Calcaneussägefläche auf die Tibiasägefläche aufgepflanzt werden soll. So stehen am Unterschenkelstumpf die horizontale Knorpelfläche der Tibia und die beiden Sägeflächen der Malleolen neben einander. Gerade diese breite Fläche kann nicht zur Vernarbung kommen, wenn auch nur Stücke der Fersenkappe absterben. Ich meine deshalb: man soll in allen Fällen, in welchen die Operation Syme's nicht durch die Operation Pirogoff's ersetzt werden kann, statt der Operation Syme's die tiefe Unterschenkelamputation dicht oberhalb der Malleolen ausführen, weil bei dieser nur eine Sägefläche von viel geringerem Umfang durch die umgebende Haut unter Ausschluss der Fersenkappe leicht gedeckt werden kann. Die Sterblichkeit der Syme'schen Operation berechnet Schede (aus 596 Fällen, mit tödtlichem Ausgang in 65 Fällen) auf 10,9 %, also etwas niedriger als die Sterblichkeit nach Pirogoff's Operation; dagegen beträgt die Zahl der functionellen Misserfolge 10% (2% mehr als nach Pirogoff's Operation).

Die tiefe Unterschenkelamputation wurde in früherer Zeit verworfen, weil man die Verletzung der zahlreichen Sehnen und Sehnenscheiden in der Umgebung der Malleolen fürchtete. Sicherlich wurden ehemals auch oft Eiterungen in den Sehnenscheiden, Nekrose der Sehnen u. s. w. nach der tiefen Unterschenkelamputation beobachtet. Ein zweiter Grund für die Verwerfung der tiefen Unterschenkelamputation lag in den mangelhaften prothetischen Vorrichtungen, mit welchen man den geheilten Amputirten auszustatten pflegte. Dieselben trugen Stelzen mit einer Hülse, welche an das rechtwinklig gebeugte Knie befestigt wurden. Wenn nun der Unterschenkelstumpf sehr lang war, so stand er weit nach hinten ab und störte hierdurch mehr, als dass er irgend einen Nutzen durch seine Länge brachte. Man bezeichnete deshalb die Grenze zwischen dem mittleren und dem oberen Dritttheil des Unterschenkels als den *Ort der Wahl* (le lieu d'élection) und schrieb vor, an dieser Stelle immer die Amputatio cruris auszuführen. Der kurze Stumpf des Unterschenkels war dann eben lang genug, um bei rechtwinklig gebeugtem Knie mit der Fläche der Spina tibiae, welche dann nach unten sieht, auf die Hülse der Stelze das Bein aufzustützen. Für die heutige Zeit sind aber beide Gründe nicht mehr stichhaltig. Das aseptische Operations- und Verbandverfahren verhütet die Eiterung gänzlich oder beschränkt sie so weit, dass Vereiterungen der Sehnenscheide mit Sehnennekrose kaum mehr vorkommen. Auch wissen wir, dass die Sterblichkeit, welche überhaupt nach Amputatio cruris auf einen kleinen Procentsatz aller Fälle gesunken ist, bei der tiefen Amputation noch geringer ist, als bei der hohen. Endlich können wir nach tiefer Amputation dem Geheilten lange Hülsen geben, welche an ihrem unteren Ende einen künstlichen Fuss oder eine ganz kurze Stelze tragen; diese Hülsen schmiegen sich eng an den Umfang des Unterschenkels an, stützen sich etwas gegen die Spina tibiae und gestatten, indem sie um so fester sitzen, je länger der Stumpf ist, ein viel besseres Gehen, als es mit den Kniestelzen der früheren Zeit zu erzielen war.

So sind wir jetzt berechtigt, den Unterschenkel in jeder Höhe zu amputiren, nach unten bis dicht über den Malleolen, nach oben bis dicht unter dem Kniegelenk. Da die Methodik in den verschiedenen Höhen keinen wesentlichen Unterschied zeigt, so beschreibe ich die Operation, wie sie ungefähr in der Mitte des Unterschenkels zur Ausführung kommt. Ich gebe die Regeln zunächst so, wie ich sie bei den Leichenübungen beobachten lasse, und ich werde dann erst noch einige klinische Bemerkungen folgen lassen.

Die bequemste Methode der Amputatio cruris ist der *Cirkelschnitt*, beziehungsweise der Manschettenschnitt (§ 321, allg. Thl.). Die Höhe der Man-

schette muss nach den Regeln bestimmt werden, welche § 321, Schluss, allg. Thl. aufgestellt wurden. Wenn beispielsweise der Umfang des Unterschenkels an der Stelle, wo die Trennung der Knochen vorgenommen werden soll, 30 Ctm. beträgt, so würde nach der dort entwickelten Formel die mathematische Höhe des zu bildenden Hautcylinders 5 Ctm. betragen $\left(\text{denn } r = \frac{U}{2\pi}, \text{ also wenn } U = 30\right.$ ist, $r = \frac{30}{6} = 5$ Ctm.$\left.\right)$; doch muss man in Anbetracht der Schrumpfung der abgelösten Haut noch $1\frac{1}{2}$ bis 2 Ctm. hinzufügen, also den Manschettenschnitt in einer Länge von 7 Ctm. führen. Der geübte Operateur verfährt ohne Zahlenberechnung nach dem Augenmaasse; dem ungeübten aber kann die Berechnung empfohlen werden, wobei freilich auch der grösseren und geringeren Elasticität der Haut Rechnung getragen werden muss; die grössere findet sich bei jüngeren Individuen, bei narbiger Haut, bei geringer Entwickelung des Unterhautfettgewebes, und muss unter solchen Verhältnissen der Schnitt etwas höher genommen werden.

§ 549. Methodik der Amputatio cruris.

Man führt auf der Crista tibiae (dem freien äusseren Rande der Tibia) einen Längsschnitt, welcher der Länge der zu bildenden Manschette entspricht (vgl. Schluss des vorigen §). Der Schnitt beginnt an der Stelle, an welcher später die Durchsägung der Unterschenkelknochen vorgenommen werden soll; er trennt die Haut und das Periost. Am unteren Ende setzt man im rechten Winkel einen kurzen Querschnitt über die freie Fläche der Tibia auf bis zu ihrem inneren Rande. Von diesen beiden Schnitten aus hebelt man mit einem Elevatorium (Fig. 124, § 283, allg. Thl.) die Haut mit dem Periost von der freien Fläche der Tibia ab und gewinnt so einen breiten Perioststreifen, welcher sich später auf die durchsägte Markhöhle der Tibia legt (über den Nutzen eines solchen Verschlusses der Markhöhle durch Periost vgl. § 324, allg. Thl.). Dieser Theil der Operation ist ein Vorakt, welcher fast unblutig vollzogen wird.

Nun erst wird die zuführende Hauptarterie (A. femoralis) durch Fingerdruck des Assistenten oder durch Tourniquetdruck geschlossen (vgl. § 298, allg. Thl.); man legt das Bein bis zum Knie frei über den Rand des Amputationstisches; ein zweiter Gehülfe fasst den Fuss an, um das Bein in fester Stellung zu erhalten. Dann ergänzt man den kleinen Querschnitt, welcher vor der Periostablösung über die freie Fläche der Tibia geführt wurde, zu einem ganzen Cirkelschnitt, welcher die Haut im vollen Umfang der Extremität bis auf die Fascie trennt. Jetzt beginnt die Ablösung der Hautmanschette, wobei auf die in § 321, allg. Thl. empfohlene, senkrecht gegen die Fascie zu richtende Stellung der Messerschneide besonders zu achten ist. Bei Verwachsungen der Fascia cruris mit der Haut kann die Fascie auch, wie v. Bruns als Regel vorschlug, mit der Haut zurückgeschlagen werden. Nachdem die Ablösung des Hautcylinders bis zur Basis der Manschette erfolgt ist, schreitet man nun am Rande der nach oben zurückgeschlagenen Manschette zur Durchschneidung der Muskeln. Man setzt, indem man aussen von dem zu amputirenden Bein steht, das Amputationsmesser von unten her mit nach oben gerichteter Schneide am Innenrande der Tibia ein und führt einen kräftigen Schnitt, welcher die Wadenmuskeln senkrecht bis auf die Knochen trennt (vgl. diesen Augenblick der Operation in Fig. 148, § 321, allg. Thl.). Dann sticht man die Messerspitze von oben her am Aussenrand der Tibia bis auf das Ligam. interossum ein und trennt alle Muskeln, welche zwischen diesem Rande und der Fibula liegen (M. tibialis ant., M. extensor hallucis, M.

extensor digit. comm. long.), in einem kräftigen Zug. Endlich vollendet man die Trennung der Weichtheile, indem man ein schmales, an der Spitze zweischneidiges Messer, die sogenannte *Cateline* (ähnlich dem Lanzenmesser, vgl. Fig. 42, § 241, allg. Thl.), durch das Ligam. interosseum sticht, um mit demselben vom Spatium interosseum aus noch einmal beide Knochen, Tibia und Fibula, zu umschneiden. Jetzt ist die Zeit für die Durchsägung gekommen. Die Weichtheile müssen gegen die Säge mit den Fingern der linken Hand des Operateurs geschützt werden. Will man nach alter Sitte zu dem Schutz der Weichtheile Bindenstreifen verwenden, die sogenannten Retractionsbinden, deren Zipfel um die Knochen geführt werden, so müssen dieselben vorher durch Einlegen in Carbollösung aseptisch vorbereitet sein. Bei der Durchsägung beachte man, dass die Säge mit dem Griffende stark nach unten zur Fibula gesenkt wird, damit die Fibula etwas früher getrennt werde, als die Tibia (vgl. über diese Regel und über die allgemeinen Regeln der Methodik der Amputationen § 324, allg. Thl.).

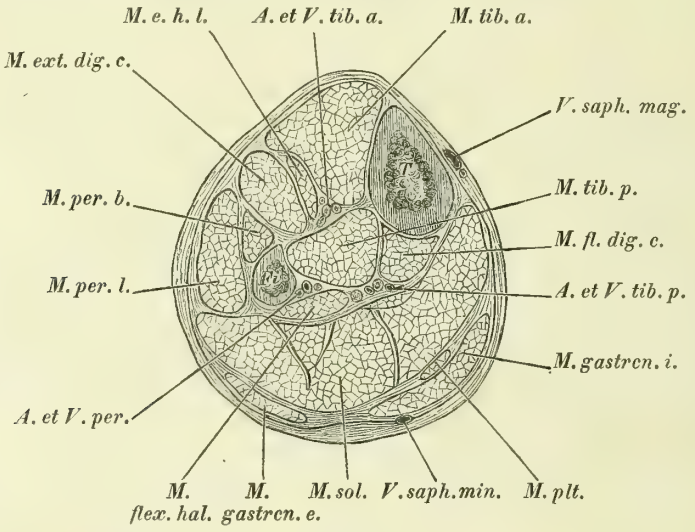

Fig. 344.

Querer Amputationsschnitt durch die Mitte des Unterschenkels (nach Braune).

T. Tibia. — Fi. Fibula. — V. saph. mag. Vena saphena magna. — M. tib. p. Musc. tibialis post. — M. fl. dig. c. Musc. flexor digitorum comm. — A. et V. tib. p. Art. et Vena tibialis post. — M. gastrcn. i. Musc. gastrocnemius int. — M. plt. Musc. plantaris. — V. saph. min. Vena saphena minor. — M. sol. Musc. soleus. — M. gastrcn. e. Musc. gastrocnemius ext. — M. flex. hal. Musc. flexor hallucis long. — A. et V. per. Art. et Vena peronea. — M. per. l. Musc. peroneus long. — M. per. b. Musc. peroneus brevis. — M. ext. dig. c. Musc. extensor digitorum comm. — M. e. h. l. Musc. extensor hallucis longus. — A. et V. tib. a. Art. et Vena tibialis antica. — M. tib. a. Musc. tibialis ant.

Nun sucht man die drei Hauptarterien auf, welche in Fig. 344 in ihrer Lage zu erkennen sind: die A. tibialis ant., die A. tibialis post., die A. peronea. Von einem gut geschulten Operateur darf erwartet werden, dass er die Lage dieser Arterien kennt und sofort die Schieberpincetten an sie anhängen wird, ohne dass es nöthig wäre, den Finger- oder Tourniquetdruck von der A. femoralis zu lüften, damit die Arterien durch ihr Spritzen erkennbar werden. Nachdem die drei Hauptarterien durch Ligaturen gesichert sind, kann nun die Lüftung des Drucks auf der A. femoralis eintreten, damit man kleinere Muskelarterien erkennt und ebenfalls ihre Unterbindung vollzieht. Auch auf die Lichtungen der grösseren Venen ist Rücksicht zu nehmen; besonders bei der häufigen Entwickelung der subcutanen und intermusculären Varicen wird eine Menge von

Venenligaturen nothwendig, so dass dann die Zahl der Ligaturen bis auf 20 und darüber steigen kann. Auch die Vena saphena pflege ich mit einer Catgutligatur zu versehen. Bei Fehlen der Varicen kann man auch bei magern und muskelschwachen Individuen mit etwa 5 Ligaturen auskommen. Wenn man wegen Gangraena senilis (§ 810) amputirt, so hat man es oft mit starren verkalkten Arterienwandungen zu thun. Dann muss man die Seidenfäden sehr fest anziehen, um die Lichtung der Arterien zu verschliessen. Bricht die Arterie unter dem Druck des Fadens, so muss man sie mit dem umgebenden Bindegewebe zusammen durch Umstechung schliessen (vgl. § 320 Schluss, allg. Thl.).

Wenn die Wunde trocken ist, so folgt nun die letzte Carbolirrigation, das Einlegen der Drainröhren in senkrechter Richtung von der Spitze des Manschettenlängsschnittes zum tiefsten Punkte am unteren Umfang des Cirkelschnittes, endlich die Nahtvereinigung von links nach rechts, so dass die Nahtlinie von oben nach unten verläuft. Diese Richtung der Nahtlinie entspricht der zweckmässigen Lagerung der Drainröhren von oben nach unten. Endlich wird der aseptische Verband angelegt, welcher bis oberhalb des Knies reichen soll, damit die Binden, welche die Verbandstoffe befestigen, an den Vorsprüngen des Knies einen guten Halt bekommen. Der Stumpf wird bei leicht gebeugter Stellung des Knies hoch gelagert, damit der venöse Rückstrom frei stattfinde. Dann legt man, um die Muskelkrämpfe zu beseitigen, zwei Sandsäcke quer oberhalb des Kniegelenks über das Bein (vgl. § 496).

Bei dem septischen Verlaufe der Wunden mit Eiterung, welcher früher üblich war, beobachtete man oft eine narbige Schrumpfung und Zurückziehung der Weichtheile gerade an der scharfen vorderen Kante der Tibia. v. Bruns rieth sogar noch neuerdings dazu, diese Stelle der Tibia am Schlusse der Operation abzukanten, indem man den Rand mit der Luër'schen Zange (Fig. 117, § 280, allg. Thl.) abkneift. Bei aseptischem Verlaufe sieht man von der Kante der Tibia keinen Schaden entstehen. Der erstgebildete Periostlappen (vgl. Anfang dieses §) umhüllt die Kante der Art, dass später der fertige Stumpf eine abgerundete Form erhält.

Kaum bedarf es der Erwähnung, dass man statt des Cirkelschnittes auch die Lappenbildung zur Amputatio cruris benutzen kann, wenn die Verhältnisse des Falles hierzu auffordern; nur für den Ovalärschnitt (§ 322, allg. Thl.) sind zwingende Gründe kaum jemals vorhanden. Wenn z. B. bei einer Amputation wegen Verletzung oder wegen Geschwürsbildung die krankhafte Beschaffenheit der Theile an einer Linie des Unterschenkels höher hinauf sich erstreckt, als am übrigen Umfang, so benutzt man diesen normalen Theil des Umfanges, um aus ihm den Lappen zu bilden. Hat man die Wahl zwischen der Bildung eines vorderen oder hinteren Lappens, so soll man dem vorderen den Vorzug geben, weil er wie ein Vorhang sich der Schwere nach über die Wundfläche der Knochen und Muskeln legt. Doch habe ich auch mit Bildung hinterer Lappen, welche durch Nahtspannung nach oben fixirt werden müssen, gute Erfolge erzielt.

Auch die Abweichung von den Regeln kann in der praktischen Chirurgie das richtige Verfahren sein; aber nur der Chirurg wird ungestraft und ohne Schädigung seines Kranken, ja sogar zu seinem Nutzen von den Regeln abweichen dürfen, welcher die wissenschaftliche Begründung dieser Regeln genau kennt.

Namenregister.

Abbe I. 228.
Abel II. 1028.
Abernethy I. 432. II. 730. 731.
Adams I. 379. 403. II. 44. 92. 145. 704. 719. 779. 849. 942. 1002. 1077.
Adelmann I. 409. 410. II. 9. 99. 300. 305.
Aepli II. 517.
Affre II. 532.
Alanson I. 451.
Albanese II. 700.
Albert II. 764. 800. 950. 969. 974.
Albrecht II. 64. 458.
Albugerig I. 489.
Alessandri II. 527.
Allingham II. 506.
Alquié I. 407. II. 15.
Althann II. 17.
Amussat I. 414. 415. 418. II. 512. 514. 529.
Angers I. 500. [588.
Annandale II. 45. 343. 528. 704.
Anthyllus II. 264.
Aran II. 9.
Aquapendente I. 264.
Armanni I. 270.
Arnold, J., I. 11. II. 725.
Asklepiades II. 264.
Athuriscus I. 489.
Auspitz I. 302. II. 600.
Avicenna II. 757.

Bär II. 565.
Bärensprung II. 23. 403.
Bainton I. 495.
Baizeau II. 208. 410. 411.
Balch II. 303.
Balser I. 202.
Banga II. 1075.
Barbe II. 697.
Barbette I. 420.
Barclay II. 526. 706.
Bardeleben I. 44. II. 12. 32. 80. 93. 112. 253. 306. 307. 309. 312. 315. 327. 328. 360. 399. 405. 416. 451. 498. 500. 503. 512. 519. 559. 593. 604. 620. 684. 690. 705. 738. 743. 817. 877. 888. 922. 979. 984. 1000. 1003. 1028.
Bardenheuer II. 315. 538. 548.
Bardinet II. 606.
Barss II. 632.
Bartels II. 403. 880.
Bartholmai II. 1027.
Bartscher II. 726.
Barwell I. 500. II. 443. 444. 710. 1083.
Basedow II. 293.
Baudens I. 453. II. 1003.
Bauer II. 921. 979.
Baum, W., II. 7. 9. 254. 285.
Baumgarten I. 145. 147. 148. II. 327.
Beau II. 853.
Beck I. 453. II. 297. 393. 458. 957.
Beely I. 488. II. 425.
Bégin II. 163. 466.
Beinl II. 72.
Beketow II. 648.
Bell, J., II. 381.
Bellocq II. 93. 94. 95.
Belmas II. 538.
Benevieni II. 264.
Bérard II. 274. 285.
Bérenger-Feraud II. 831.
Berger II. 848.
Bergmann I. 4. 70. 162. 191. 213. 226. 230. II. 12. 14. 17. 18. 19. 21. 24. 25. 31. 33. 34. 36. 37. 42. 43. 378. 958.
Bergson II. 426.
Berlin II. 14.
Berns I. 202.
Bert, P., I. 474.
Bertels II. 245.
Beumer II. 726.
Bidder II. 810. 922.
Biel I. 437.
Biesenthal II. 921.
Bigelow I. 373. 397. II. 674. 675. 676. 873. 874. 876. 878. 879. 881. 882. 1003.
Bilguer II. 24.
Bilharz II. 649.
Billroth I. 5. 191. 225. 226. 228. 240. 280. 281. 282. 305. 306. 357. 406. 417. 445. 505. II. 59. 83. 166. 168. 181. 190. 192. 194. 195. 228. 288. 289. 291. 314. 315. 321. 330. 344. 345. 368. 370. 371. 374. 375. 376. 377. 378. 379. 380. 385. 403. 416. 538. 681. 683. 710. 726. 763. 807. 895. 898. 915. 966. 971. 987. 995. 1011. 1028. 1042. 1046. 1072.
Binz I. 10. 223.
Birch-Hirschfeld I. 10. 227. 295.
Bisell II. 785.
Blackman II. 683.
Blandin II. 64. 80. 507.

Blasius II. 320. 347. 363. 537. 881. 882. 911.
Bliss II. 706. [1118.
Bluhm II. 31. 35.
Bochefontaine II. 16.
Bockenheimer II. 1107.
Böckel II. 224.
Böhme, R., I. 114.
Boerhave II. 301.
Böttcher I. 11.
Bohn II. 547.
Boinet II. 472. 476.
Bollinger I. 273. II. 416.
Bonn II. 882.
Bonnefons II. 32.
Bonnet I. 492. II. 298. 818. 904. 905. 932. 939. 962. 963. 968. 1016. 1019. 1046. 1047. 1084.
Borck I. 498. II. 893.
Bose II. 266. 270.
Bottini II. 164. 640.
Bouchacourt I. 420.
Bouchut II. 268.
Bouisson II. 240. 528.
Bourguet II. 533.
Bouvier I. 375.
Bozzini II. 574.
Boyer II. 127. 265. 266. 489. 534. 602. 928.
Brainard II. 446. 568. 644. 957.
Branca II. 111.
Brasdor I. 423. 425. II. 339. 1003.
Braun, H., II. 24.
Braune II. 726. 894. 1126.
Breschet II. 709. 797.
Bretonneau II. 264.
Breuer I. 190.
Broca I. 426. II. 20. 80. 335. 521. 1026.
Brodie II. 354. 1056. [1058.
Bromfield I. 415. 416.
Brooke II. 655.
Bruberger II. 298.
Brünninghausen II. 740.
Brugmanns I. 235.
v. Bruns, I. 333. 419. 421. 452. 453. II. 7. 29. 31. 40. 80. 81. 86. 87. 88. 106. 107. 108. 224. 277. 285. 286. 290. 310. 662. 710. 726. 1125. 1127.
Bruns, P., I. 72. 493. 503. II. 284. 286. 425. 726. 963. 1036.
Bryant II. 370. 455. 477. 1058.
Bryk II. 249.
Buchanan II. 663.
Bühring II. 208. 443.
Bünger II. 40. 333. 565.
Buhl I. 269.
Buntzen II. 405.
Burggräve I. 490.
Burow I. 44. 354. II. 85. 285. 527. 535. 609.
Burow, E., II. 269. 284. 327. 329.
Busch, F., II. 300.
Busch, W., I. 247. II. 9. 228. 379. 523. 524. 527. 633. 634. 639. 758. 787. 849. 877. 919. 1084.
Bushe II. 503.
Butcher II. 806.
Bylicki II. 963.
Cabrol II. 593.
Callisen II. 512. 513.
Campaignac II. 466.
Camper, P., II. 561. 564. 956.
Canquoin I. 323.
Carden II. 1004.
Carey II. 708.
Carletto II. 305.
Carnochan I. 366. 428. II. 60. 166. 333.
Carpue II. 110.
Carter II. 651.
Casabianca II. 109.
Causse II. 354.
Cauvy II. 393.
Cazin II. 744.
Celsus I. 224. 450. II. 544. 667.
Chapman II. 414. 421.
Charrière I. 332. 415. II. 203.
Chassaignac I. 318. 319. 349. II. 162. 178. 279. 323. 341. 383. 523. 524. 528. 564. 714. 997.
Cheever II. 215. 227. 277.
Cheselden I. 451. II. 528. 667.
Chopart II. 398. 632. 1044. 1045. 1117.
Chrobak I. 190. [1118. 1122.
Ciniselli II. 224.
Civiale II. 585. 610. 640. 670. 684.
Claude Bernard II. 14. 16.
Cline II. 416. 549.
Cloquet II. 122. 546. 559. 572.
Clot Bey II. 710.
Clover I. 474. 627.
Coates II. 287.
Cockle II. 332.
Coghill II. 297.
Cohen II. 205.
Cohn I. 4. 5. 6. 228.
Cohnheim I. 7. 9. 10. 145. 153. 159. 161. 191. 270. 273. 287. 288. 289. 290. 295. 299. 368. II. 148. 151. 252. 294. 377. 403. 728.
Collin I. 331.
Collis II. 75. 188. 816.
Colombat II. 878.
Colot II. 659.
Conrad II. 1075.
Copeland II. 489.
Cooper I. 315. II. 333. 376. 378. 446. 519. 530. 535. 558. 561. 564. 727. 729. 730. 735. 744. 746. 752. 792. 849. 874. 875. 878. 879. 885.
Corradi II. 668.
Corrigan II. 706.
Courty II. 674. 721.
Crawford II. 446.
Croff II. 942.
Cruise II. 575.
Cruse II. 605.
Cruveilhier I. 151. II. 374. 546. 779. 928. 930.
Curtius II. 495. 499. 683. 698. 705. 708. 710.
Czermak I. 202. II. 284.
Czerny I. 417. II. 289. 294. 314. 330. 540. 729. 807. 969.

Dalby II. 235.
Dally II. 927.
Danzel II. 500.
Davaine I. 59. 226. II. 470.
Davie II. 744.
Davis I. 139. 495. II. 921. 945. 1112.
Davy II. 1085.
Dauvergne II. 225.
Décès II. 266.
Défer II. 700.
de Guise II. 242.
Deininger II. 870. 890.
Dekkers II. 275.
de la Fons II. 139.
Delens II. 720. 746.
Delfau II. 684.
Delitsch II. 962. 963.
Delore II. 80. 243. 948. 979. 980. 1002.
Delpech II. 85. 113. 164.
Demarquay I. 428. II. 189. 191. 527. 577.
Dembczak I. 2.
Demme II. 182. 295.
Denamiel II. 671.
Denans II. 483. 484.
Deneffe II. 643.
Depierris II. 210.
Deroy II. 243.
Desault I. 483. II. 243. 268. 284. 398. 410. 537. 544. 684. 740. 869.
Deschamps I. 431.
Desormeaux II. 574. 575.
Desprès II. 328.
Devalz II. 292.
Dick II. 425.
Didot II. 857.
Dieffenbach I. 374. 387. 388. 394. 485. II. 36. 40. 69. 70. 73. 75. 76. 85. 99. 110. 111. 118. 119. 120. 156. 157. 184. 187. 188. 208. 210. 212. 281. 331. 333. 335. 336. 350. 354. 358. 360. 364. 494. 498. 502. 535. 537. 619. 620. 854. 855. 985. 1014. 1035. 1076. 1081.
Dieulafoy I. 324. II. 400. 528. 646.
Dittel I. 319. II. 383. 538. 581. 605. 615. 632. 639. 644. 714. 948. 949.
Dittmann I. 305.
Dolbeau II. 49. 527. 667.
Dollinger II. 928.
Dominik II. 808. 809.
Drachmann II. 446.
Dreyfus II. 552.
Dubois II. 71.
Dubreuil II. 710. 719. 950. 951.
Dubrisay II. 974.
Ducamp II. 605. 611.
Duchaussoy II. 507.
Duchenne II. 850.
Dumolard II. 297.
Dumreicher I. 497. II. 272. 538. 888. 893.
Duplay II. 764.
Duploug II. 527.
Dupuis II. 285.
Dupuytren I. 53. 411. 412. 426. II. 32. 200. 250. 303. 458. 502. 537. 632. 658. 666. 667. 668. 739. 758. 766. 779. 815. 816. 819. 848. 849. 855. 856. 928. 929. 930. 931. 1017. 1019. 1035. 1059.
Duret II. 16. 512.
Durham II. 257. 258. 261. 273.
v. Dusch II. 279.
Duverney II. 743.
Dzondi II. 887.

Eaton I. 485.
Ebermann II. 611. 624.
Eberth I. 215. II. 5.
Echevarria II. 36.
Eckholdt II. 312.
Edlefsen II. 629.
Ehrenberg I. 6.
Ehrmann II. 212.
Eiloy II. 479.
Eldridge II. 691.
Elliott I. 314.
Elsaesser I. 112.
Else II. 333.
Emmert II. 1036.
Engel II. 65.
Englisch II. 95. 554. 559. 573. 594. 683.
Erichsen II. 721. 1110.
Erlenmeyer II. 946.
Esmarch I. 346. 412. 413. 414. 457. 461. 466. 467. 475. 478. 488. II. 172. 173. 327. 379. 380. 385. 485. 492. 494. 495. 506. 618. 778. 806. 813. 843. 851. 888. 944.
Espagne II. 706.
Estlander II. 5. 86. 87. 1037.
Eulenburg, A., II. 20. 196. 376. 922. 924. 1000.
Eulenburg, M., II. 360. 848. 849. 979.

Fabricius von Aquapendente II. 264.
Fabricius Hildanus II. 27. 1003.
Fahnestock II. 202. 203.
Fano II. 250.
Fayrer II. 258. 710.
Feiler II. 793. 1029.
Felizet II. 7. 11.
Fergusson I. 326. 391. 392. 402. II. 77. 154. 156. 208. 399. 485. 489. 640. 667. 1123.
Fernire II. 272.
Fick I. 316.
Filehne II. 16.
Filhol I. 53.
Filkin II. 995.
Fine II. 513. 514. 729.
Fischer, G., II. 256. 258. 321. 327. 328. 331. 332. 333. 334. 336. 337. 341. 344. 359. 363. 367. 409.
Fischer, H., I. 142. 182. II. 15. 379. 380. 385. 392. 407. 809. 856. 1036.
Fisher II. 425.
Flaubert II. 188.
Fleet Speyr I. 432.
Fleischmann II. 249. 725.
Fleurant II. 643. 646.
Fock II. 922. 924.
Follin II. 1036.
Foulis II. 289. 290.

Fournet II. 348.
Fränkel II. 95. 177.
Franco, Peter, II. 529. 532. 659.
Frère Côme II. 643. 659. 661. 668. 669.
Frère Jaques II. 659.
Frentzel I. 326.
Frerichs II. 473.
Fricke I. 414. II. 66. 67. 690. 691.
Friedberg II. 11. 19. 543.
Friedländer I. 25.
Fritzsche II. 62.
Froriep I. 485.
Führer II. 975.
Fürstenheim II. 575.
Furneaux Jordan II. 942.

Galliet II. 75.
Gama II. 15. 35.
Garin II. 275. 276.
Gascogne II. 710.
Gaspard I. 224. 225.
Gaulke II. 953.
Gay I. 396. II. 178. 209.
Gegenbaur II. 744.
Geissler II. 559.
Gellé II. 878.
Gely II. 483. 484.
Gensoul I. 423. II. 79. 155. 156.
Gerdy II. 539. 1021.
Gesellius I. 436. 437.
Gibson II. 729.
Gies II. 769. 770.
Gilmore II. 477.
Giraldès II. 39. 74. 145.
Girard II. 977.
Glisson II. 365. 366. 423.
Gluck I. 443.
Göthe II. 63.
Goltz I. 142. 182. 454.
Gooch II. 360.
Gosselin I. 127. II. 602. 702. 854. 856. 961. 1036. 1058. 1092.
Gouley II. 613. 622.
Goursault II. 312.
Goyrand I. 407. II. 395. 786. 816. 848.
v. Gräfe I. 316. 317. 343. 350. 415. II. 34. 47. 111. 117. 123. 124. 170. 208. 304. 305. 779.
Grandidier II. 963.
Green II. 298.
Greene II. 700.
Gregory II. 614.
Gripas II. 581.
Gritti II. 1003. 1004. 1005.
Gross II. 344. 552. 604. 612. 638.
Grossheim II. 1107. 1109. 1110.
Grotkass II. 971.
Gruber II. 801. 990.
Grünfeld II. 574. 575. 576.
Gruithusen II. 670.
Guattani II. 312.
Guenau de Mussy II. 469.
Guérin, A., II. 80. 122.
Guérin, J., I. 44. II. 189. 532. 668. 927. 931.
Günther II. 1121.
Güntner II. 586.
Guersant II. 711. 785.
Güterbock II. 279. 622. 652. 933.
Gurdon Buck II. 893.
Gurlt II. 7. 257. 329. 387. 729. 733. 742. 748. 771. 787. 790. 808. 809. 810. 811. 824. 858. 871. 890. 935. 949. 961. 995. 1010. 1051. 1100. 1107. 1110.
Gussenbauer I. 139. 502. II. 69. 171. 225. 228. 289. 315. 483. 516. 536. 766.
Guthrie II. 885.
Guyon II. 517.

Habicot II. 264.
Hadden II. 528.
Hagedorn II. 273. 887.
Hallbauer I. 2.
Hamburger II. 301.
Hamilton II. 875. 1099.
Hamond II. 106.
Hannover II. 771. 807.
Harlow II. 32.
Harryson II. 426. 444.
Hart I. 409.
Harvey I. 434.
Hasse I. 436. II. 272. 273. 296.
Hasselmann II. 61.
Hayes II. 202.
Heath II. 622. 806.
Heaton II. 540.
Hebra I. 71. II. 53.
Heckel II. 550.
Hecker II. 297.
Heilborn II. 683.
Heine, B. (Würzburg), I. 382. II. 931.
Heine, C. (Prag), I. 305. II. 40. 290. 639. 957. 979. 1003.
Heineke II. 979. 990. 1000.
Heinzel II. 960. 961.
Heister II. 178. 492. 493. 530.
Hegar II. 498. 511. 528.
Helferich II. 183.
Heller I. 67.
Helmholtz I. 195.
Henderson II. 446.
Henke II. 129. 325. 326. 436. 1022. 1063.
Henle II. 431. 576. 748. 788. 949. 975.
Hennen II. 318.
Hennequin II. 712.
Hering I. 35.
Hermann I. 465. II. 458.
Herrgott II. 224.
Heschl II. 726.
Hess II. 686.
Hesselbach II. 555. 556.
Heurteloup II. 671.
Heusinger II. 327. 328.
Hey II. 30. 130. 638. 646. 950. 951.
Heyfelder I. 437. II. 161. 558.
Heynold II. 348.
Higguet II. 628.
Himly II. 725.
Hildanus II. 27. 1003.
Hill II. 646.

Hilton II. 14.
Hippokrates I. 224. II. 397. 741. 853. 877.
Hirschberg I. 343.
Hitzig II. 36. 1026.
Hölder II. 14.
Hönigschmied II. 1015. 1019. 1022.
Hodge II. 31.
Hodgen II. 806.
Hodges II. 14.
Hofmokl I. 499. II. 766.
Hohl II. 127.
Holmer II. 1000.
Holmes II. 367. 554. 710.
Hoppe I. 16.
Holt II. 310. 571. 609.
Horvath I. 194.
Hossard II. 443.
Houel I. 171.
Houston II. 506.
Houzé II. 180.
Howard I. 469. II. 272. 393. 639.
Howe I. 437.
Hoyer I. 79. 105.
Hueter, Herm., I. 271.
Hueter, Vict., II. 268.
Hugenberger II. 653.
Humphry II. 684.
Hunczowski II. 327.
Hunt II. 257.
Hunter I. 425. 426. II. 584. 597. 604. 668. 856.
Huppert II. 31.
Hutchinson II. 16. 35. 348. 415. 502. 690. 921.
Hyrtl II. 260. 476. 883.

Jacobsen II. 924.
Jacobson II. 670.
Jäger II. 188. 803.
Jäsche II. 84.
James II. 729.
Jameson II. 541.
Jansen II. 592.
Jarjavay II. 690. 1029.
Jeffray I. 379. 997.
Jessop II. 942.
Jewett II. 32.
Jobert II. 250. 299. 482. 483. 484. 536.
Jössel II. 757.
Jolly II. 235. 684.
Jourdain I. 388.
Journée II. 446.
Isermeyer II. 952.
Israel II. 416.
Isslai II. 921.
Jürgensen II. 303.
Justi II. 220.
Ivanchich II. 611.
Iversen II. 640.

Kade II. 511.
Kappeler I. 469. II. 313. 744.
Karpinski II. 878.
Kast II. 728. 729.
Kaufmann II. 294.
Keimer II. 882.
Keith I. 418.
Kempe II. 586.
Kerr II. 942.
Key II. 532.
Kingsley II. 207.
Kiwisch II. 384. 554.
Klebs I. 7. 67. 214. 226. 253. 270. 272. 273. 276. 286. 295. II. 292. 507.
Klein II. 254. 668.
Kluge I. 485.
Knorre I. 995.
Koch, R., I. 5. 10. 227. 228.
Koch, W., I. 465. II. 16. 281. 282. 328. 339.
Kocher I. 105. 110. 137. II. 9. 294. 295. 296. 298. 514. 515. 523. 536. 633. 684. 694. 704. 712. 753. 754. 1078.
Koderik I. 316. 317.
Köberle I. 416. 418. II. 72.
Köhler I. 228. 231. 475. II. 127. 656.
Kölliker (Vater) I. 300.
Kölliker (Sohn) II. 64. 600.
König I. 26. 246. II. 14. 36. 60. 61. 164. 178. 184. 275. 300. 307. 312. 388. 389. 394. 405. 451. 507. 638. 640. 848. 870. 889. 919. 935. 959. 990. 992. 995. 999. 1000. 1001. 1028.
Körte II. 181. 282. 974.
Köster I. 25. 273. II. 327.
Kohlrausch II. 566. 567.
Kolbe II. 203.
Korteweg II. 523.
Krabler II. 445.
Krause II. 698. 797.
Krimer II. 857.
Krönlein II. 278. 279. 527. 552. 554.
Küchenmeister II. 95.
Kühne I. 16. 214. 435.
Küster I. 440. II. 862.
Küstner II. 751. 1086.
Küttner II. 507.

Labbé II. 318. 528. 564. 646.
Laennec II. 548.
Lallemand II. 163. 705.
Lamb II. 299.
Lambert II. 690.
Lamm II. 297.
Landois I. 196. 211. 436. 437. 438. II. 20.
Landolfi I. 305. 370.
Langgaard II. 545.
Langenbeck d. Ä. (Göttingen) II. 243. 667. 668. 956.
Langenbeck, M. (Hannover) II. 532. 541.
v. Langenbeck (Berlin) I. 140. 332. 345. 350. 358. 379. 385. 386. 401. 472. 474. II. 47. 48. 74. 85. 86. 87. 107. 111. 115. 116. 118. 156. 157. 158. 171. 189. 194. 208. 209. 210. 211. 212. 215. 222. 223. 225. 227. 228. 258. 276. 277. 278. 288. 301. 332. 401. 407. 423. 425. 427. 443.

505. 700. 755. 772. 774. 775. 776. 777. 803. 806. 807. 810. 811. 813. 857. 858. 860. 861. 862. 870. 889. 890. 900. 937. 938. 939. 943. 960. 978. 980. 984. 985. 997. 1001. 1005. 1031. 1100. 1102. 1103. 1105. 1106. 1109. 1110. 1112. 1114. 1121.
Langenbuch II. 84. 188. 947.
Langer I. 53.
Lannelongue II. 122. 210. 211. 528. 563.
Larkin II. 27.
Larrey I. 488. 489. II. 197. 291. 410. 458. 546. 777. 779. 944.
Laugier I. 442. II. 746. 880.
Laurer II. 485.
Leasure II. 528.
Leber II. 131.
Lebert I. 26.
Lecomte II. 816.
Ledran II. 527. 533.
Lefort II. 338. 957.
Legros I. 500.
Leichtenstern II. 376. 547.
Leisrink II. 116. 374. 779. 922. 924. 940.
Leiter II. 307. 575. [941.
Lembert II. 482. 483. 484. 536.
Lemoine II. 560.
Lennox Browne II. 102.
Leplat II. 1036.
Leriche II. 292.
Leroy d'Étiolles I. 343. II. 584. 623. 674.
Lesser I. 63. II. 279. 1028.
Létiévant I. 443. 444.
Leube I. 263. II. 126. 280.
Lewin II. 616. 650.
Leyden II. 17. 18. 19. 363. 426.
Liebermeister I. 196. 216.
Liebreich I. 341. 474.
Liégeois II. 603.
de Lignerolles II. 1044. 1121.
Linhart II. 168. 202. 312. 552. 558. 818. 883. 1100. 1123.
Lisfranc II. 263. 498. 514. 515. 1114. 1115. 1116. 1117. 1118.
Lissard II. 274.
Lister I. 39. 44. 261. 334. 417. 418. 419. 477. 479. II. 857. 860. 861. 862. 944. 957. 1043. 1044.
Liston I. 380. 381. II. 698. 803.
Litten II. 728.
Little II. 987. 1083.
Littré II. 512. 514. 559.
Löbker II. 303. 478. 1107.
Löffler II. 807.
Löwenberg II. 232.
Löwenhard II. 528.
Löwenthal II. 963.
Löwer II. 705.
Löwy II. 563.
van der Loo I. 485.
Lorinser II. 564.
Lossen II. 523. 524. 527. 719. 729. 892. 942. 950. 954. 959. 1099. 1121.
Lothrop II. 1062. 1063.
Lotzbeck II. 552. 726. 794.
Louis II. 242. 416. 668.
Lowdham I. 452.
Lowers II. 942.
Lucae II. 231. 233.
Lucas II. 15. 110. 262.
Ludwig (Leipzig) I. 74. 173. 201.
Ludwig (Stuttgart) II. 244. 245.
Lücke I. 89. 105. 249. 279. 280. 305. II. 166. 167. 168. 252. 294. 295. 296. 646. 696. 771. 826. 827. 854. 937. 1003. 1075. 1083. 1097.
Lüer I. 312. 380. 381. II. 177. 272. 273. 623. 665. 826.
Lüning II. 942.
Lund II. 1112.
Luschka II. 10. 408. 451. 532. 698. 718. 725. 726. 744.
Luton I. 305. II. 296. 541.
Lutter I. 488.

Maas I. 92. 145. II. 35. 43. 164. 247. 425. 455. 587. 699. 708. 728. 729. 974.
Macewen II. 710. 1002.
Mac Cormac II. 996.
Mac Guire II. 729.
Mackenzie II. 307.
Macnamara II. 686.
Madelung II. 46. 327. 333. 414. 425. 848. 849. 950. 961.
Magitot II. 147. 148.
Maisonneuve I. 318. 323. II. 129. 148. 310. 341. 383. 527. 610. 710. 823. 857.
Malgaigne I. 384. 409. II. 73. 78. 165. 227. 391. 392. 412. 518. 520. 534. 718. 733. 758. 774. 784. 882. 883. 887. 938. 951. 952. 953. 956. 957. 1010. 1013. 1028. 1044. 1122.
Mallez II. 611.
Manne II. 224.
Marcet I. 214.
Marchand II. 629.
Marc Girard II. 531.
Marchetti II. 479. 480.
Markuse I. 233.
Marshall I. 390.
Marshall Hall I. 472.
Martin I. 72. 503.
Martins II. 1030.
Martyn II. 272.
Mason II. 514. 622.
Mathieu I. 15. 318. 382. 402. II. 129. 203. 364. 366. 584. 826. 1035.
Mathysen I. 485.
Maunder II. 414. 986. 1002.
Maunoir I. 418. 432. II. 327. 712.
Maupas II. 528.
Mayer, A., II. 980.
Mayer, L., II. 454. 455. 459. 460. 466. 477. 676. 811.
Mayor I. 478. II. 608.
Mazzoni II. 88.
Mc' Craith II. 706.
Mc' Intyre I. 492.
M'Coy II. 145.

M'Donnel II. 416.
Melchiori II. 693.
Meltzer II. 676.
Menière II. 14.
Mendel II. 679.
Mennel I. 97. 117.
Menzel II. 577. 848. 853.
Meplay II. 527.
Mercier II. 634. 635. 637. 640. 646. 662.
Merlé II. 319.
Meschede II. 824.
Messerer II. 7. 8. 9. 11. 717. 718. 719.
Meusel II. 168. 1083.
Meyer, H., I. 92. II. 719. 983. 984.
Mezger II. 1082.
Michel II. 284.
Michelena II. 609.
Michon I. 127. II. 1058.
Middeldorpf I. 90. 298. 319. 432. II. 309. 485. 757. 788.
Miflet II. 690.
Mijuleff II. 660.
Mikulicz II. 940. 977. 1045. 1112. 1121. 1122. 1123.
Miller II. 564.
Millot II. 656.
Mirault I. 429. II. 73. 74. 76. 80. 188. 189. 191. 224.
Mitscherlich I. 490. II. 141. 607. 779.
Moldenhauer II. 576.
Mollière II. 540.
Monod II. 700.
Monro II. 475.
Monteiro II. 729.
Monteggia II. 130. 735. 952. 1029. 1099.
Morand II. 242. 942.
Moreau II. 803. 1100.
Morel I. 410. 411.
Morel-Lavallée II. 123. 127. 128. 332.
Morel Mackenzie II. 297. [743.
Morgagni II. 698.
de Morgan II. 343.
Morosoff II. 919. 969.
Morton I. 462.
v. Mosengeil I. 29. II. 1082.
v. Mosetig II. 170. 936. 999. 1043.
Mothe II. 752. 753. 754.
Mott II. 333. 337.
Mouchet II. 451.
Mouton II. 301.
Müller, Joh., II. 239.
Müller, Max., II. 266.
Münch II. 1042.
Muralto I. 437.
Muriel II. 518.
Murray Humphry II. 1000.
Murray, J., II. 729.
Muzeux I. 312.

v. Nägeli I. 5. 6.
Nagel II. 204. 527.
Nankiwell II. 679.
Neisser II. 853.
Nélaton I. 116. 341. 442. II. 111. 117. 118. 129. 130. 224. 267. 489. 509. 570. 587. 667. 746. 819. 848. 875.
Nelson II. 650.
v. Nencki I. 3.
Nepveu II. 712.
Neudörffer II. 31. 284. 807. 1160.
Neumann II. 249. 294. 327.
Newman II. 564.
Nicaise II. 524.
Nicoladoni II. 312. 538.
Nitze II. 307. 575.
Nott II. 672. 673.
Notta II. 848.
Nunn II. 370. 632.
Nunneley II. 192.
v. Nussbaum I. 73. 261. 388. 407. 445. 446. 467. II. 153. 154. 166. 274. 318. 403. 458. 459. 465. 476. 479. 480. 483. 485. 486. 488. 500. 510. 538. 547. 641. 961. 1002.
Nyrop I. 382. 501. II. 443.

Oesterlen I. 377.
Oettingen II. 895.
Ogston II. 1001.
Ollier I. 90. 103. 382. 401. II. 99. 107. 108. 227. 579. 772. 787. 804. 807. 813. 857. 965. 966.
Ollivier II. 475.
Onimus II. 710. 847.
Oppenheim II. 935.
Oré I. 474.
Orth I. 246. II. 652.
Otis II. 458. 477. 481. 611. 614. 652. 654. 707. 770. 771. 808. 810. 811. 858. 870.
Otto II. 479. [890.

Pacquelin I. 239. 321.
Pagenstecher II. 17. 18.
Paget II. 375. 379. 640. 1110.
Pajola II. 669.
Panas II. 538. 581.
Pancoast I. 139. 495. II. 944.
Pansch I. 413.
Panum I. 161. 436.
Paracelsus I. 224.
Paravicini II. 168.
Paré I. 224. 414. II. 529. 532.
Parise II. 62. 508.
Park II. 995.
Parker II. 272.
Parkinson II. 621.
Paschen II. 919.
Passavant II. 210. 211. 213.
Pasteur I. 4.
Patruban II. 609.
Paul v. Aegina II. 233.
Pauli II. 248. 518. 531.
Payne II. 533.
Péan I. 416. 418. II. 320. 477. 527.
Pelletan II. 284. 534.
Pernice II. 478.
Perrève II. 609.
Petersen II. 408.

Petit I. 411. 451. 492. II. 5. 34. 529. 531. 532. 566. 740. 1029.
Petit-Radel II. 354.
Pfleger (Grei swald) I. 29.
Pfleger (Wie n) I. 53. 240. 241.
Pick I. 302. II. 600.
Pieniazek II. 285.
Pillore II. 512.
Pilz II. 333.
Pirogoff I. 488. II. 392. 394. 815. 1004. 1045. 1119. 1120. 1121. 1122. 1123. 1124.
Pirrie I. 418. II. 714. 1120.
v. Pitha I. 235. II. 276. 529. 593. 703. 708. 731. 733. 736. 739. 757. 766. 768. 785. 840. 849. 873. 893. 898. 932. 945. 950. 996. 1035. 1062.
Planty-Mauxion II. 684.
Plum II. 529.
Podrazki II. 192.
Poinsot II. 711.
Poland II. 961.
Polli I. 224.
Poncet II. 579.
Ponfick I. 63. 214. 272. 436. 440. II. 416.
Popp II. 547. 548.
Port I. 488. II. 788.
Porta II. 728.
Porter II. 974.
Pott II. 7. 34. 356. 419. 519. 554.
Pouliot II. 645.
Powell II. 703.
Prat II. 227.
Pravaz II. 931.
Preiss II. 528.
Prescott Hewett II. 14. 18. 39.
Proske II. 528.
Purmann I. 436.

Quain II. 895.
Quinart II. 204.

Rabe II. 160. 731. 897.
Ranchin II. 441.
Ranke II. 181. 644. 962. 963. 968.
Rauber I. 81.
Rauchfuss II. 425.
Rausche I. 2.
Ravaton I. 452.
Ravoth II. 524. 527. 528. 586. 705. 708.
Rayer II. 683.
Raynaud II. 853.
Récamier II. 466. 489.
v. Recklinghausen I. 17. 105. 151. 215. 246. 249.
Reczey II. 770. 935.
Regnoli II. 189. 194. 195.
Reid II. 950.
Reinecke II. 518.
Reiner I. 331.
Reliquet II. 650.
Renz II. 36. 839.
Reverdin I. 67. 73. 181. 351. 352. 355. 358. 359. 449. II. 7. 59. 67. 71. 91. 116. 119. 319. 320. 385. 848. 857. 972.
Reybard I. 325. II. 399. 484.
Reyher II. 701. 958. 962. 963. 968. 969.
Rhazes I. 489. II. 844.
Rhea Barton II. 941.
Rhoden II. 426.
Ribell II. 62.
Ribes II. 492. 528.
Rice II. 306.
Richardson I. 474. 475. II. 609. 974.
Richerand II. 83. 407.
Richet I. 137. II. 49. 285. 352. 753. 757.
Richter d. Ä. II. 275. 522. 544.
Richter, E., I. 344. II. 558.
Ricord II. 106. 589. 611. 620. 708. 709. 710.
Ried II. 143. 281. 769. 1100. 1113.
Riedel I. 90. 114. 145. 146. 164. II. 109.
Riedinger I. 413. 421. II. 99. 717. 883.
Riegel II. 260.
Riesel II. 546.
Rigal de Gaillac II. 261. 285. 690.
Rigaud II. 710.
Rindfleisch I. 105.
Riolan II. 410.
Rizzoli I. 377. II. 173. 188. 276. 446. 554.
Robert I. 331. II. 128. 881. [979.
Roberts II. 1092.
Rodgers II. 941.
Röser II. 564.
Rokitansky I. 26. 133.
Rolland II. 312.
Rollett II. 469.
Romberg II. 564.
Rose, E., I. 44. 471. II. 81. 153. 204. 209. 266. 291. 294. 296. 298. 534. 542. 895. 945.
Rose (New-York) II. 1099.
Rosenbach II. 416. 698.
Rosenstein II. 411.
Roser I. 22. 105. 116. 331. 373. 485. II. 13. 24. 25. 30. 59. 70. 135. 140. 141. 143. 168. 184. 185. 192. 229. 230. 239. 266. 272. 273. 327. 401. 451. 494. 522. 523. 524. 526. 527. 558. 587. 588. 592. 603. 613. 755. 781. 786. 825. 875. 876. 877. 878. 882. 888. 932. 933. 939. 944. 963. 977. 1027. 1097.
Ross II. 919. 1118.
Rossander II. 385. 659. 662. 942.
Roth II. 328. 333.
Rottenstein II. 131.
Roubaix II. 537.
Roussel I. 440. II. 528.
Roux I. 331. 455. II. 189. 208. 281. 411. 895. 1003.
Royer II. 411.
Rudtorffer II. 70. 668. 857.
Rütenik II. 127. 128.
Rupprecht II. 121.
Rust II. 363. 364. 419. 908.
Rydygier I. 388. II. 315.

Sabatier II. 259. 260. 399. 502.
Sacré II. 651.
Sala II. 519.

Saliceto II. 484.
Salleron II. 563. 686. 719.
Salter II. 143.
Saltzmann II. 808. 811.
Samuel I. 195.
Sandham II. 951.
Sanson II. 658. 709.
Santesson II. 711.
Sayre I. 139. 495. 502. II. 365. 391. 414. 415. 423. 424. 425. 441. 741. 921. 937. 938. 939. 941. 969.
Scarpa II. 523. 549. 550. 555. 895. 1075. 1083. 1084. 1096. 1097. 1098. 1113.
Schädel II. 704.
Schede II. 510. 536. 538. 935. 937. 956. 965. 1002. 1118. 1122. 1124.
Schelle II. 526.
Schellenberger II. 882.
Schellmann II. 19.
v. Scheven II. 858.
Schiffer II. 729.
Schildbach II. 444.
Schinzinger II. 753.
Schmalz II. 935.
Schmidt, A., I. 145.
Schmidt, Benno, II. 188. 492. 820.
Schneider I. 97. 117.
Schönborn II. 211. 213. 317. 847.
Schönlein II. 55.
Schoemaker II. 1108. 1120.
Schreiber II. 726.
Schrötter II. 285.
Schüller I. 105. 137. 271. 276. 277. 388. II. 15. 233. 236. 264. 269. 279. 280. 281. 284. 286. 299. 577. 625. 704. 751. 950.
Schüppel I. 26.
Schuh I. 326. II. 250. 260. 399. 411. 932.
Schultze, Max, I. 63.
Schultze II. 919.
Schuppert I. 470. II. 167. 254.
Schwabe II. 315.
Schwalbe II. 540.
Scott II. 554.
Scoutetten I. 453.
Scriba I. 162. II. 881.
Sédillot I. 393. II. 34. 75. 189. 193. 315. 407. 611.
Seligmüller II. 321.
Senac II. 410.
Serres II. 328.
Settegast II. 278.
Seutin I. 485. 487. 489. II. 532. 935.
Sidebottom II. 446.
v. Siebold I. 315. II. 328.
Siegle II. 278.
Silvester I. 472.
Simon, E., I. 340.
Simon, G., I. 329. 341. II. 71. 76. 77. 80. 164. 401. 473. 474. 477. 478. 479. 480. 488. 490. 499. 511. 528. 548. 572. 577. 625. 655. 678. 753. 949.
Simpson I. 418. 419. 463. 473.
Sistach II. 712.
Skey II. 320.
Skoda II. 411.
Shaw II 200.
Smith I. 493. 494. II. 209. 425. 663. 668. 669. 683.
Smith, H., II. 686. 714.
Smith, R. W., II. 745. 758. 789. 885.
Smith, Steph., II. 363. 729.
Smith, Thom., II. 178. 179.
Smyly, II. 532. 1036.
Smyth II. 338. 341.
Socin II. 27. 540. 635. 636. 969. 1109.
Soelberg-Wells II. 48. 49.
Sonnenburg I. 63. II. 1036.
Sonrier II. 229.
Souchier II. 632.
Soupart II. 531.
South II. 729.
Southey II. 405.
Spencer-Wells II. 464. 478.
Spiegelberg II. 678.
Stafford II. 610.
Starke I. 387.
Stearns II. 607. 608. 611. 612. 614.
Stehberger II. 278.
Stenon II. 728.
Steiner I. 473. II. 47. 49. 411.
Stephen Rogers II. 769.
Stephens II. 729.
Steudener I. 240. II. 698.
Stilling I. 418. II. 60. 611.
Störck II. 297. 307.
Stokes II. 714. 729. 945.
Stoltz II. 544.
Streubel II. 780. 785. 876. 951.
Stricker I. 11. 191.
Stromeyer I. 374. 375. 501. II. 16. 36. 40. 130. 359. 361. 392. 495. 797. 814. 932. 960. 985. 1070. 1081.
Struthers II. 813. 856.
Süersen II. 127. 128. 207. 213.
Sweeting II. 382.
Sydney Jones II. 316.
Syme I. 426. 455. II. 189. 193. 578. 611. 727. 759. 1121. 1123. 1124.
Symes II. 882.
Szymanowski I. 402. 486. 487. 488. II. 127. 485. 812. 815.

Tagliacozzi I. 355. 357. II. 111. 117.
Taylor I. 139. 502. II. 366. 423. 921. 931.
Teale I. 453. II. 678.
Teevan II. 10.
Teissier II. 364.
Terillon II. 576. 764.
Textor II. 995. 1121.
v. Thaden II. 426. 444. 656. 756. 924.
Thamhayn II. 756.
Thiele II. 563. 564.
Thierfelder II. 466.
Thiersch I. 44. 54. 67. 262. 288. 302. 305. 368. 506. II. 116. 192. 211. 620. 681. 682. 851.
Thiry II. 529. 646.
Thomas I. 437.
Thomas, Hugh Owen, II. 921.

Thomassin I. 345. 346.
Thompson II. 276. 383. 583. 605. 632. 652. 656. 665. 666. 670. 672. 673. 676. 706. 942.
Thornton II. 528.
Tiedemann II. 557.
Tiemann I. 337. 346. 380. II. 669.
Tillaux II. 552. 703.
Tillmanns I. 107. 246. II. 786. 816. 895. 927.
Tommasi-Crudeli I. 214.
Traube I. 196. 200. 207. II. 465.
Travers II. 1033.
Trélat II. 310. 564. 856. 957.
Treitz II. 507.
Trendelenburg I. 234. 471. 505. 508. II. 109. 153. 154. 192. 211. 274. 285. 304. 315. 318. 662.
Tripier II. 611.
v. Tröltsch II. 231. 239.
Trousseau II. 264. 309. 310. 311. 639.
Tscheschichin I. 196.
Tuchmann II. 675. 676.
Tüngel II. 509.
Turati II. 527.
Tyndall I. 277.
Tyrell II. 416.

Uhde II. 508. 546. 565. 815.
Ultzmann II. 662. 699.
Urbantschitsch II. 239.
Urlichs II. 794.
Uterhart I. 470.
Uytterhoven I. 489. II. 1013.

Vacca-Berlinghieri II. 312. 313.
Valette II. 704.
Valsalva I. 427. II. 236.
Velpeau II. 155. 156. 161. 323. 446. 514. 515. 538. 686. 700. 710. 739. 740. 741. 869. 990.
Verduin I. 452.
Vermale I. 452.
Verneuil I. 367. II. 60. 61. 244. 277. 310. 315. 495. 695. 710. 765. 927. 945. 1122.
Vésignié II. 1036.
Vetch II. 945.
Viborg II. 242.
Vicq d'Azyr II 265.
Vidal I. 337. II. 537. 555. 602. 658. 667. 686. 698. 709. 939.
Villemin I. 269. 270.
Vincent II. 1099.
Virchow I. 11. 111. 150. 151. 160. 161. 177. 252. 253. 255. 266. 279. 280. 282. 283. 284. 285. 286. 287. 289. 290. 292. 293. 294. 295. 296. 299. 300. 447. II. 12. 43. 61. 148. 150. 182. 239. 240. 279. 293. 327. 374. 403. 445. 446. 649. 725. 851. 853.
Völker II. 812.
Vogt, P., I. 302. 375. 402. 433. 446. II. 33. 278. 391. 425. 501. 502. 600. 703. 735. 751. 758. 764. 768. 813. 834. 837. 839. 840. 844. 856. 860. 954.
Voillemier II. 609. 646. 816.
Volkmann I. 45. 71. 121. 133. 138. 192. 231. 240. 250. 261. 286. 498. II. 19. 27. 37. 60. 112. 364. 365. 385. 417. 425. 441. 443. 444. 474. 667. 684. 690. 701. 711. 763. 806. 819. 820. 832. 854. 862. 888. 893. 919. 932. 942. 945. 950. 956. 965. 987. 990. 995. 996. 1011. 1025. 1044. 1061. 1068. 1074. 1075. 1086. 1107. 1109. 1110.
Voltolini II. 96. 103. 106. 220. 277.

Wagner I. 297. II. 157. 166.
Wagstaffe II. 1086.
v. Wahl II. 527. 922.
Waitz II. 826. 827.
Wald II. 363.
Waldenström II. 764.
Waldeyer I. 151. 294.
v. Walther II. 622. 769.
Wanscher II. 282.
Wardenburg II. 793.
Warner II. 333.
Warren II. 540.
Washburne II. 921.
Watson II. 279.
v. Wattmann I. 422. II. 668.
Weber, E., II. 872.
Weber, O., I. 29. 225. 226. 295. II. 198. 824. 855. 872. 932.
Weber, W., II. 872.
Wecker II. 59. 67. 70.
Wegner, G., I. 111. II. 143. 182. 461. 509.
Wehr II. 315.
Weichselbaum II. 191. 192. 807.
Weidenmüller II. 968.
Weil II. 260. 728.
Weinberg I. 380. II. 367.
Weinlechner II. 328.
Weiss II. 305. 396. 676.
Wendt II. 239.
Werner II. 416.
Wernher I. 366. II. 39. 42. 128. 144. 145. 375. 518. 558. 561. 562. 726. 932.
Wernich I. 433.
Wertheim I. 63.
Westphal II. 36.
van Wetter II. 643.
White, Ant., I. 398. II. 935.
White, Charl., I. 398. II. 752. 813. 856.
Whitehead II. 178. 179. 209.
Wilde II. 231. 239.
Willard II. 759.
Willett II. 425. 622.
Willigk II. 22.
Wilms II. 172. 960.
Wilson II. 527.
Wimmer II. 522.
Winckel II. 478.
Windler II. 203.
v. Winiwarter II. 81. 83. 186. 379. 380. 385.
Winternitz II. 706.
Witte II. 258.
Wölfler II. 296. 297. 315. 316. 483.
Wolff, J., I. 92. II. 30. 883. 939.
Wollaston II. 414.
Wolzendorff II. 299.

Wood II. 116. 164. 540. 545. 562. 681.
Worm Müller I. 436.
Würtz I. 224.
Wunderlich I. 218.
Wutzer II. 539. 878.
Wyeth II. 557. 761.
Wyman II. 413.

Zang II. 335.
Zaufal II. 96.
Zeiss II. 88.
Zeller II. 36.
Ziegler I. 26.
v. Ziemssen II. 308. 522.
Zuckerkandl II. 549.

Sachregister.

Abiogenesis I. 4.
Abmeisselung der ankylosirten Patella II. 986.
Abnorme Mobilität bei Knochenbrüchen I. 88.
Abrissfractur des Schenkelhalses II. 883.
Abscess I. 17, kalte I. 18, Spaltung ders. I. 347—350. — in den Bauchdecken II. 448—450. — der Brustwand II. 402. 403.
Accidentelle Wundkrankheiten I. 189.
Accipiter nasi II. 175.
Acetabulum, Bruch dess. II. 884, seine Epiphysenknorpel und ihre Beziehungen zur Coxitis II. 898. 899. — Perforation der Eiterung des Hüftgelenks durch das A. in das kleine Becken II. 923. — s. auch Pfanne.
Achillessehne, Riss ders. II. 1029. — s. Tendo Achillis.
Achorion Schönleinii II. 55.
Acromio-Clavicular gelenk, Luxationen dess. II. 743—746.
Acromion, Fractur dess. II. 734.
Acufilopressur der Arterien I. 418. 419. — zur Ligatur des Samenstrangs II. 714.
Acupressur der Arterien I. 418. 419.
Acupunctur der Hydrocele II. 703.
Acutorsion der Arterien I. 419.
Adenome I. 280. 367. 368, der Brustdrüse II. 376. 377, der Galea aponeurotica II. 41, der Gesichtshaut II. 60, des Hodens II. 711, der Kiefer II. 149, der Rectalschleimhaut II. 501, der Speicheldrüsen II. 251, der Tonsillen II. 215, der Zunge II. 185.
Adductoren des Oberschenkels, Sarkome in dens. II. 934. 935.
Aderlass I. 433. 434.
Adipocele II. 558.
Aether, Zerstäubung desselben zum Zweck örtlicher Anästhesie I. 475.
Aethernarkose I. 464—466. 474.
Aethylidenchlorid zur Narkose I. 474.
Aetzmittel I. 72. 322. 323.
Aetzpfeile I. 323.
Aeusserer Gehörgang, Perforation dess. durch Parotisabscess II. 245. — s. auch Ohr.
Agraphie II. 20.
Akephalocysten II. 472.
Akidopeirastik I. 90.
Akne der Gesichtshaut II. 56. — rosacea der Nase II. 98.
Aktinomykosis der Wirbelsäule II. 416.
Albuminurie, bei Fieber I. 215, bei Wundrose I. 243.
Alkoholinjectionen in die Nähe der Bruchpforte zur Radicalheilung der Hernien II. 540. — bei Hydrocele II. 700.
Alkoholismus bei Fieber I. 220.
Alveolarfortsätze, Brüche ders. II. 123. 124. Geschwülste ders. II. 147—152. Resectionen ders. II. 154. 155.
Amputatio antibrachii II. 866. — brachii II 814. — cruris bei Gangraena senilis II. 1038. 1039. — mammae II. 381. — femoris, nahe dem Hüftgelenk II. 945, bei Kniegelenksverletzungen II. 960. 961, bei Entzündungen des Kniegelenks II. 971, Methodik II. 1003—1008. — transcondylica II. 1003, nach Gritti II. 1004. — an der Grenze zwischen unterem und mittlerem Drittheil II. 1005—1007. Hohe A. femoris II. 1008. — cruris II. 1124—1127. — penis II. 617. 618.
Amputation bei Contracturen und Ankylosen des Kniegelenks II. 988. — der Finger II. 866—868. — bei Gelenkverletzung I. 136, bei Gelenkentzündung I. 140. — der Ohrmuschel II. 240. — der Tonsille II. 202. — des Unterschenkels bei carcinomatöser Degeneration alter Unterschenkelgeschwüre II. 1058, bei Knochensarkomen II. 1060. — am Fuss II. 1114—1127, der Zehen II. 1114. 1115, des Metatarsus (Lisfranc) II. 1115—1117, im Tarsus nach Bona II. 1117, nach Chopart II. 1117. 1118, nach Blasius II. 1118. 1119, nach Pirogoff II. 1119—1121, sub talo (de Lignerolles) II. 1121. 1222, nach Mikulicz II. 1122. 1123, nach Syme II. 1123. 1124.
Amputationen und Exarticulationen I. 448—462. Indicationen I. 448—450. Allgemeine Methodik I. 450—456. Blutstillung bei A. I. 456—458. Nachbehandlung I. 458. 459. Nachkrankheiten der Nerven und Knochen nach A. I. 459—462. Pro-

thetischer Ersatz nach A. I. 506—510. Vergleichung zwischen Amputation und Exarticulation I. 454. 455.
Amyloide Degeneration der Unterleibsorgane bei Fieber I. 214. 215. 216.
Analgegend, Untersuchung ders. II. 487, Krankheiten u. Operationen II. 489—496.
Anästhesie, örtliche, zum Zweck der Ausführung chirurgischer Operationen I. 475. 476.
Anchylochilie II. 69.
Anchyloglosson II. 183—185.
Aneurysma arterioso-venosum nach Aderlass in der Ellnbogenbeuge II. 797. — cirsoides der Galea aponeurotica II. 39. 40, am Vorderarm II. 797. — der Aorta, A. coeliaca, A. renalis II. 469, der A. axillaris II. 761, der Carotis II. 331, der Galea aponeurotica II. 39, der A. femoralis II. 894, der A. femoralis und der A. profunda femoris II. 935, der A. iliaca comm., der A. iliaca ext., der A. iliaca int., der A. A. glutaeae II. 727, der A. poplitea II. 993.
Aneurysmen I. 167—170, Formen ders. I. 168. A. varicosum I. 168, Diagnose dess. I. 169, Behandlung ders. I. 424—427.
Aneurysmennadel I. 431.
Anfrischung bei plastischen Operationen I. 356.
Angeborene Luxation I. 119.
Angiome I. 280. 281, der Haut I. 360. 362. —, capillare, am weichen Gaumen II. 214. — venosum an der Hand II. 851. — der Schenkelbeuge II. 934.
Ankylose I. 132—134, wahre und falsche I. 132. 133, knorpelige I. 133. 134, bindegewebige I. 133, knöcherne I. 134, Behandlung ders. I. 139. 140.
Annulus cruralis II. 557. 558.
Anorchidie II. 704.
Anterior splint I. 493. 494.
Antiperistaltische Bewegung in der Harnröhre II. 583.
Antiphlogose I. 50—52, bei Hautentzündung I. 68.
Antipyretische Behandlung I. 220—224. — Operationen I. 221. — Transfusion I. 223. 435.
Antisepsis I. 39. 40. 47—49, bei compl. Knochenbrüchen I. 101.
Antiseptische Irrigation der Wunden I. 47. — Operationen I. 48. 232.
Antiseptisches Verfahren bei jauchenden Wunden der Galea aponeurotica II. 6.
Antrum Highmori, Entzündung dess. II. 144—147. — Hydrops Antri II. 144, Schleimcysten dess. II. 145, Polypen dess. II. 145, Operationen an dems. II. 146. 147.
Anurie bei Peritonitis II. 462.
Anus vaginalis II. 494. — vesicalis II. 494. — artificialis II. 495. 509. 512—514. — praeternaturalis, Bildung dess. II. 535, Beseitigung dess. d. Operation II. 536—538. — s. auch Rectum.
Aorta, Aneurysmen ders. und ihre Behandlung II. 405. — abdominalis, Aneurysmen ders. II. 469, Ligatur ders. II. 727—729, digitale Compression ders. II. 944. 945.
Aortentourniquets II. 944.
Aphasie II. 20.
Aponeurosis palmaris, Contractur ders. II. 848. 849. — plantaris, Durchschneidung ders. bei Hohlfuss II. 1070.
Aposkeparnismus II. 12.
Apparate, prothetische I. 504—510, am Kopf I. 504. 505, am Hals und Rumpf I. 505. 506, an der oberen Extremität I. 506. 507, an der unteren Extremität I. 507—510. — zur Correction des Genu valgum II. 978. 979, zur Streckung der Kniecontracturen II. 984—986.
Apparatenlehre, allgemeine, s. Verbandlehre.
Apparatus ligamentosus sinus tarsi, seine Beziehungen zu den Luxationen des Talotarsalgelenks II. 1025.
Apyrexie I. 207.
Arachnitis s. Meningitis.
Archimedische Schraube z. Drehung eines Zahnrads I. 501.
Arrachement (Fracture par arr.) I. 81, II. 1015. 1019.
Arcus volaris der Hand, Verletzung und Unterbindung dess. II. 832—835.
Arsen bei Lymphomen I. 305.
Arseninjectionen in Sarkome d. Lymphdrüsen II. 330.
Arterien, Verletzungen ders. I. 141—148.
Arteria anonyma, Verletzung ders. bei Tracheotomie II. 266, Unterbindung ders. II. 337—339. — axillaris, Verletzungen und Unterbindung ders. II. 759—761. — carotis, Verletzungen ders. II. 322. 323. s. auch Carotis. — basilaris, eingeklemmt in einer Schädelbasisfractur II. 11. 19. — brachialis, Verletzungen ders. II. 796. 797, Aneurysmen ders. II. 797. 798, Unterbindung ders. II. 798. 799. — cricoidea II. 265. — deferentialis, Ligatur ders. bei Exstirpatio testis II. 714. — epigastrica int., Verletzungen ders. II. 447, Beziehungen ders. zur äusseren und inneren Inguinalhernie II. 551. 552. 555, Verletzung ders. bei der Herniotomie II. 555, Compressorium für dies. II. 555. — A. A. glutaeae, Aneurysmen ders. II. 727, Unterbindung ders. II. 731. A. iliaca comm., Aneurysmen ders. II. 727, Unterbindung ders. II. 729, Compression ders. durch einen in das Rectum eingeführten Stab II. 945. — iliaca ext., Aneurysmen ders. II. 727, Unterbindung ders. II. 730. 731, Statistik der Unterbindung II. 731. — iliaca int., Aneurysmen ders. II. 727, Unterbindung ders. II. 729. — intercostales, Verletzung ders. II. 389. — interossea antibrachii, Verletzung und Unterbindung ders. II. 832—834. — femoralis, Aneurysmen ders. II. 935, Verletzung und Unterbindung ders.

II. 894—897. — lingualis, Continuitätsunterbindung ders. II. 188—191. — A. A. lumbales, Verletzungen ders. II. 447. A. mammaria, Verletzung ders. II. 389. 395, Unterbindung ders. II. 395. 396. — mandibularis, Blutung aus ders. II. 155, Stillung der Blutung II. 163. — meningea med., Blutung aus ders. bei Schädelbrüchen II. 17—19, Behandlung dieser Blutung, Ligatur der A. m. m. II. 32—34. — obturatoria, ihr Ursprung aus der A. femoralis und ihre Beziehungen zu den Cruralhernien II. 557. — pharyngea asc., Blutung aus ders. II. 215. 216. — poplitea, Risse ders. II. 961, Aneurysmen ders. II. 961. 993, Gefahr ihrer Verletzung bei Resectio genu II. 998. — profunda femoris, Aneurysmen ders. II. 935. — radialis, Verletzung und Unterbindung ders. II. 831—835. — ranina, Blutungen aus ders. II. 184. 185, Umstechung ders. bei Zungenexstirpation II. 188. — scrotales, Durchschneidung ders. bei Exstirpatio testis II. 713. — spermatica int., hämorrhagischer Infarct des Hodens durch Embolie ders. II. 690, Unterbindung ders. bei Exstirpatio testis II. 714, Unterbindung ders. bei Neurose des Hodens II. 705, bei Hodengeschwülsten II. 712. — subclavia, Unterbindung ders. II. 339—341, Verletzungen und Unterbindung ders. unterhalb der Clavicula II. 758. 759. — subscapularis, Verletzungen ders. II. 761 — temporalis, Verletzung ders. II. 246. — thoracica longa, Verletzung ders. II. 369. — tibialis ant. und post., Verletzungen ders. II. 1013. 1031. 1032, Unterbindungen ders. II. 1032. 1034. — ulnaris, Verletzung und Unterbindung ders. II. 831—835. — vertebralis, Verletzungen ders. II. 322. 323, Aneurysmen ders. II. 331. 332.

Arterielle Transfusion I. 439. 440, bei Erfrierung I. 436.

Arteriendurchschlingung I. 418.

Arterienhaken I. 431.

Arterienligatur bei venöser Blutung I. 423.

Arterienpincetten I. 414. 415.

Arterienzangen I. 416.

Arteriitis s. Endarteriitis.

Arthritis I. 120, s. auch Gelenkentzündung.

Arthritis deformans I. 126, der Wirbel II. 426. 444, im Hüftgelenk II. 914. — gonorrhoica II. 603. — urica I. 123, in ihren Beziehungen zur Steinbildung II. 647, ihre Beziehungen zur Entstehung der Hydrocele urica II. 695, an den Fingergelenken II. 846, am Fuss II. 1039—1041.

Arthrogene Ganglien I. 127, Behandlung ders. I. 375—377.

Arthrotomie I. 396. 397.

Ascites II. 474.

Asepsis I. 39—47, A. bei compl. Knochenbrüchen I. 100.

Aseptische Narben I. 20, a. Ligatur I. 147. 148, a. Vorbereitung des Catheters II. 567.

Aseptischer Verband I. 43—47, bei Wunden der Galea aponeurotica und des Schädels II. 6. 51.

Aseptisches Wundfieber I. 45. 192. 231.

Aspiration I. 324. 325, des Blutes in die Luftwege bei Kieferresection II. 152—154. — des Darminhalts bei Einklemmung der Hernien II. 527. 528. — eines Gehirnabscesses II. 36. — der Flüssigkeiten aus den Bronchien nach Tracheotomie II. 263. 271. 279. — des Harns aus der Blase II. 646. — der Luft in verletzte Venen I. 149, in die verletzten Halsvenen I. 422, durch die verletzte Ven. jugularis ext. II. 322, durch die verletzte Ven. jugularis comm. II. 347. — der Pleuraexsudate II. 400.

Athelie II. 376.

Atheromatöse Degeneration der Arterien I. 166.

Atheromcysten der Gefässscheide der Carotis comm. II. 327.

Atherome I. 282. 362. 363, an den Bauchdecken II. 452, der Galea aponeurotica II. 38, der Ohrmuschel II. 240, am Penis II. 615, des Warzenhofs II. 378.

Atheromfistel I. 363.

Atlas, Erkrankungen dess. II. 362—364.

Atlanto-occipitalgelenke, Verletzungen und Erkrankungen ders. II. 362—364.

Atresia ani II. 494—496, A. recti II. 494.

Atrophie des Hodens II. 690, bei Varicocele II. 708. — des Leistenhodens II. 704.

Augen des Catheters II. 567.

Augenlidbildung II. 65—68.

Augenlidcarcinom II. 67.

Augenlider, Verletzungen und Krankheiten II. 52.

Aufregungsstadium der Narkose I. 467—470.

Aufrollen und Abrollen der Binde I. 480.

Auscultation (chirurgische) I. 34—36. — der Speiseröhre II. 301.

Ausgänge der Entzündung I. 38. 39.

Aushöhlen der Knochen I. 392—394.

Auslöffelung der Gewebe I. 48. 71.

Ausspülungen der Blase bei Cystitis II. 630—632.

Auswanderung der weissen Blutkörperchen I. 9.

Auricularanhänge am Ohr II. 239.

Autochthone Septikämie I. 225.

Autoplastie I. 351.

Autotransfusion II. 323.

Axendrehung der Darmschlingen II. 507. 508.

Bacillen s. Spaltpilze.

Bacterien s. Spaltpilze.

Bäder bei Fieber I. 223.

Bainton's Verband I. 495.

Bajonettknickung der Hand bei Fractura radii II. 817.

Balanitis II. 596—598.
Balggeschwulst s. Atherom.
Basedow'sche Krankheit II. 293.
Basisfracturen des Schädels II. 13—15.
Batrakasioplastik II. 250.
Bauch-blasen-harnröhrenspalte, angeborene II. 593.
Bauchblasenspalte, angeborene II. 679—682.
Bauchdecken, Verletzungen und Krankheiten ders. II. 447—453, Verletzungen II. 447. 448, Entzündungen II. 448—450, angeborene Störungen II. 450. 451, Geschwülste II. 452. 453.
Bauchgegend, Krankheiten ders. II. 447—731.
Bauchhöhle, und die in ihr eingeschlossenen Organe (ausschliesslich Darmcanal und Harnblase), Verletzungen und Krankheiten ders. II. 453—479, Verletzungen II. 453—460, Entzündungen (Peritonitis) II. 460—467, Geschwülste II. 467—472, Operationen II. 472—479, Abkühlung ders. bei Operationen II. 461. 509.
Bauchwand, Hernien ders. II. 546—548, Epiploocelen ders. II. 547.
Becken, schrägverengtes, bei Skoliose II. 438. — Verschiebungen dess. bei Coxitis II. 905—908.
Beckenfisteln II. 723.
Beckengegend, Krankheiten ders. II. 447—731.
Beckengelenke, Luxationen ders. II. 718—720, Entzündungen ders. II. 720. 721.
Beckenknochen, Verletzungen u. Krankheiten ders. II. 717—731. — Fracturen ders. II. 717. 718, Entzündungen ders. II. 721—723, Geschwülste ders. II. 725—727.
Beckenstütze, zur Anlegung des Gypsverbandes II. 888. 889.
Beinlade I. 492. 493.
Bellocq'sche Röhre II. 93—95. 106. 108. — Zum Einführen der Kettensäge bei Resection des Oberkiefers II. 159.
Betastung s. Palpation.
Bettnässen und seine Behandlung II. 706.
Beugemuskeln des Kniegelenks, Tenotomie ders. II. 986.
Beugungsluxationen der Halswirbel II. 353—355.
Bimanuelle Untersuchung der Blase II. 635.
Bindegewebsgeschwülste I. 280.
Binden, elastische I. 502. 503.
Bindenverbände I. 478—483.
Bindenzügel I. 499. 500, für Correction des Genu valgum II. 977.
Binoculus II. 174. 175.
Bistouri I. 308. 309, s. auch Messer.
Blase, Verletzungen und Krankheiten ders. II. 620—684, Verletzungen II. 620—624, Entzündungen II. 624—632, Punction II. 642—646, Steinbildung II. 646—656, Behandlung der Blasensteine II. 656—679, angeborene Störungen II. 679—682, Geschwülste II. 683. 684, Neurosen ders. II. 706.
Blasen der Haut am Fuss II. 1034. 1035.
Blasenblutung und Stillung ders. II. 620—622, bei Blasensteinen II. 653.
Blasencatarrh II. 626, s. auch Cystitis.
Blasengeschwülste und ihre Exstirpation II. 683. 684.
Blasenpunction II. 642—646.
Blasensteine II. 649—652, Erscheinungen und Diagnose II. 652—655, Behandlung II. 656—679.
Blasenstich, bei impermeabeler Strictur der Harnröhre II. 614.
Blasentroicart II. 642.
Blattsäge I. 378.
Bleivergiftung, Verfärbung des Zahnfleisches bei ders. II. 135.
Blepharadenitis ciliaris II. 55.
Blepharoplastik II. 65—68.
Blutcysten der seitlichen Halsgegend II. 328. 329.
Blutentziehung bei Entzündung I. 50, bei Fieber I. 222.
Blutentziehungen bei Schädel- und Gehirnverletzungen II. 35.
Blutergüsse im Beckenbindegewebe und am Blasenhals bei Fracturen der Beckenknochen II. 718. — s. auch Blutextravasat.
Blutextravasat I. 163—166, Resorption dess. I. 163. 164, Verjauchung dess. I. 164—166.
Blutgefässe, Verletzungen und Entzündungen ders. I. 141—172.
Blutgerinnsel s. Thrombus.
Blutkörperchen, Vermehrung der weissen bei Pyämie I. 250, bei Scrofulose und Tuberculose I. 272.
Blutstillung, spontane I. 142. 148. 408—423, provisorische bei arteriellen Blutungen I. 409—414, definitive bei art. Blutung I. 414—420, bei parenchymatöser Blutung I. 420. 421, chemische und thermische I. 420. 421, bei venöser Blutung I. 421—423. bei Amputationen I. 456—458.
Blutung aus der A. mandibularis II. 163. — aus Hämorrhoidalknoten II. 504. — der Rectalschleimhaut und Blutstillung bei ders. II. 503. s. auch Hämorrhagie.
Bogensäge I. 378.
Bogentourniquet (Dupuytren) I. 411.
Bogentrepan II. 29.
Bonnet's Drahtschienen I. 492.
Bougies II. 569. 571.
Bouton à chemise, zur Behandlung der Ranula II. 250.
Boutonnière s. Urethrotomia externa.
Brachydactylie II. 856.
Brainard's Catheterismus II. 568. 644.
Brand s. Gangrän. —, trockner, s. Mumification.
Brechen der Knochen durch Instrumente I. 377.
Brechmittel bei Fremdkörpern in den Luftwegen II. 261.

Bromessigsäure I. 322. 323.
Bronchialödem II. 263.
Bronchien, Flüssigkeiten in dens. und Aussaugung nach der Tracheotomie II. 268.
Bronchitis bei Hasenscharten II. 65. —, septische, nach Fracturen des Unterkiefers II. 126.
Bronchocele s. Kropf.
Bronchoplastik II. 281.
Bronchotome II. 265. 275. s. auch Tracheotomie.
Bruch der Knochen s. Fractur.
Bruchbänder I. 503. II. 541. 542, für Umbilicalhernien II. 545, für Inguinal- u. Cruralhernien II. 561—563. —, deutsche und englische II. 563.
Brucheinklemmung s. Einklemmung der Hernien.
Bruchentzündung II. 520.
Bruchfieber (Fieber bei Knochenbrüchen) I. 101.
Bruchmesser II. 530.
Bruchpforte II. 517, Alkoholinjectionen in die Nähe ders. zur Radicalcur der Hernien II. 540. —, plastischer Verschluss ders. II. 540. 541.
Bruchsack II. 517, Hernie ohne dens. II. 518, Exstirpation dess. II. 531. 540, Sanduhrform dess. II. 532, gedoppelter II. 533, Hydrocele dess. II. 533, Entzündung dess. II. 533.
Bruchsackhals II. 517, Schnürnaht dess. bei Radicaloperation II. 531. 540.
Bruchschmerz bei Knochenbrüchen I. 88.
Bruchschnitt II. 529—536, s. auch Herniotomie.
Bruchwasser II. 519, Ansammlung dess. bei Einklemmung II. 524.
Brüche s. Unterleibsbrüche, Hernien, Inguinal-, Crural-, Umbilicalhernien. — des Kehlkopfes II. 256—258.
Brückencallus nach Fractura epicondylica humeri II. 791.
Brückensäge II. 30.
Brust, die chirurgischen Krankheiten ders. II. 368—411.
Brustbein, Verletzungen und Krankheiten dess. II. 407—409, Brüche dess. II. 407. 408, Luxationen dess. II. 408, Trepanation dess. II. 408. 410, Caries dess. II. 408, angeborene Spaltung dess. II. 409, Verkrümmungen dess. II. 440.
Brustdrüse, Verletzungen und Krankheiten ders. II. 370—386, Entzündungen ders. II. 370—376, Geschwülste ders. II. 376—380, Operationen an ders. II. 380—383, Verbände an ders. II. 383—386.
Brustdrüsengeschwülste II. 376—380, Exstirpation ders. II. 380—383.
Brustfell s. Pleura.
Brustkorb, Weichtheile dess., Verletzungen und Krankheiten der Weichtheile II. 368—386, Verletzungen und Krankheiten des Brustkorbes selbst II. 386—411. —, Form bei Kindern und bei Erwachsenen II. 430—433, asymmetrische Form bei Skoliose II. 433—437.
Brustwarze, Entzündungen und Rhagaden ders. II. 371, angeborene Ueberzahl und Fehlen ders. II. 376, Geschwülste ders. II. 378.
Brustwirbelformen, kindliche und erwachsene II. 429. 430, asymmetrische, bei Skoliose II. 435.
Brustwirbelsäule, Verletzungen und Erkrankungen ders. II. 411—446, Brüche ders. II. 411—416, Entzündungen ders. 416—425, Verkrümmungen ders. II. 426—444, Geschwülste ders. II. 444—446.
Bubonen II. 934. — der Inguinalgegend II. 598.
Bubonocele II. 552.
Buckelbildung, skoliotische II. 437, vgl. übrigens über Buckelbildung Kyphose.
Bursa mucosa acromio-humeralis, Entzündungen ders. II. 764. — mucosa der Beugesehnen der Finger an der Vola der Handwurzel, Entzündung ders. II. 837. — der Dorsalfläche der Phalangealgelenke, Entzündungen ders. II. 837, freie Körper in ders. II. 855. — mucosa glutaeo-trochanterica, Entzündung ders. und ihre Verwechselung mit Coxitis II. 913. — mucosa hyo-thyreoidea, Hydrops ders. II. 326. — mucosa infragenualis, Erkrankung ders. II. 991. — mucosa Ligam. patellaris, Erkrankungen ders. II. 991. — mucosa des M. biceps brachii am Ellnbogen, Hygrome ders. II. 812. — mucosa des M. gastrocnemius, Hygrome ders. II. 990. — mucosa d. M. poplitei, Erkrankungen ders. II. 989. — mucosa des M. semimembranosus, Hygrome ders. II. 990. — praepatellaris, Bluterguss in dies. bei Fractura patellae II. 954, Erkrankung ders. II. 988. 989. — mucosa praetibialis, Erkrankung ders. II. 991. — mucosa subacromialis, Entzündungen ders. II. 764. — mucosa subcoracoidea, Entzündungen ders. II. 764. — mucosa subdeltoidea, Entzündungen ders. II. 764.
Bursae epicondylicae am unteren Ende des Humerus, Entzündungen ders. II. 800. 801. —, am Kniegelenk, Entzündungen ders. II. 990.
Buttercysten II. 377.

Calcaneus, Fracturen dess. II. 1027. 1028, Resection dess. II. 1100.
Callusbildung I. 90. 91.
Canalis cruralis II. 558.
Cancer aquaticus II. 56.
Cancroid s. Hautcarcinom.
Canquoin'sche Paste I. 323.
Canule à chemise II. 666.
Canulen, tracheotomische, II. 272—275, Improvisation ders. II. 272.
Canule der Troicarts I. 323. 324.

Caoutchouccatheter II. 570.
Capitium triangulare und quadrangulare II. 50.
Capistrum duplex II. 173, C. simplex II. 174.
Caput gallinaginis, seine Verletzung bei Cystotomia perinealis II. 666. s. auch Samenhügel.
Caput obstipum, entzündliches II. 355, myogenes II. 359—362, Apparate zur Behandlung II. 366. 367.
Caput succedaneum der Neugebornen II. 41.
Carbolausspülung der Gelenke I. 396. — des Kniegelenks nach Drainirung II. 995. — des Kniegelenks nach Punction II. 959. 965.
Carbolinjectionen I. 51. 68, intraosseale. I. 111, intra-articuläre I. 137. 396, bei Lymphangioitis I. 176, bei Lymphadenitis I. 180. 275, bei Trismus I. 187, bei Wundrose I. 249, in die Bauchhöhle bei Peritonitis II. 464, in die Bauchhöhle bei Peritonitis nach Herniotomie II. 531, bei Coxitis. II. 914. 917. 918. 920, in das Ellnbogengelenk II. 802, in die Handwurzelgelenke II. 843, in die Fingergelenke II, 846, bei Hydrocele II. 700, bei Ischias II. 946, in das Kniegelenk II. 967, bei Mastitis chronica II. 375, bei Myelitis granulosa der Wirbelsäule II. 421, bei Parotitis II, 245, bei Prostataschwellung II. 639. 640, bei Strumitis II. 296, in das Talocruralgelenk II. 1050, bei Tonsillitis II. 201.
Carbolnachweis im Harn I. 49.
Carbolplatten, feuchte I. 68. 139. 238. — zur Erzeugung der örtlichen Anaesthesie I. 476.
Carbolvergiftung I. 49. 50.
Carbolwaschung der Darmschlingen bei Herniotomie II. 531.
Carbunkel I. 58. 59. Behandlung dess I. 69. 70, der Gesichtshaut II. 56, der Nackengegend II. 326.
Carcinome I. 280. 293, der Haut I. 368, 371, der Augenlider II. 67, der Blase II. 683, der Brustdrüse II. 378—380, der Ellnbogengegend II. 813, der Galea aponeurotica II. 41, des Gaumensegels und der Tonsillen II. 214, der Gesichtshaut II. 61, an der Hand II. 851, 852, des Hodens II. 711, des Kehlkopfs II. 283, der Kiefer II. 151, der Leber II. 468, des Ovariums II. 469, des Uterus II. 469, der Lendenwirbel II. 469, der Lymphdrüsen der seitlichen Halsgegend II. 329, Exstirpation ders. II. 345—347. — der Lymphdrüsen der Schenkelbeuge II. 934, des Magens II. 315, der Nase II. 99, der Ohrmuschel II. 240, der Parotis II. 252, des Penis II. 615—618, des Pharynx II. 228, der Prostata II. 684, des Rectum II. 496—497, Behandlung II. 498. 499. 512. 514—516. — der Rippen II. 404, der Scapula II. 768, der Schilddrüse II. 294, des Scrotums II. 711, der Speiseröhre II. 307. 311. 312, der Unterlippe II. 81—89, in alten Unterschenkelgeschwüren II. 1058, der Zunge II. 185—187.
Caries des Atlas und Epistrophens II. 363. 364, der Beckenknochen II. 722, der Brust- und Lendenwirbelsäule II. 416—426, des Felsenbeins II. 235, der Fusswurzel, traumatische, II. 1027, der Fusswurzel II. 1041—1055, der Gelenke I. 121. 125, Behandlung der C. I. 136—138, Behandlung der C. durch Resection I. 403—405. — der Handwurzel II. 842. 843, des Halswirbel II. 357—359, der Knochen I. 108, Scroful. Caries der Kn. I. 267. 268, Behandlung der C. I. 392—394. — necrotica I. 109, der Rippen II. 401. 402. — sicca des Schultergelenks II. 763. — sterni II. 409. — der Zähne II. 131—134, s. auch Myelitis granulosa.
Carotis comm., Unterbindung ders. bei Parotisexstirpation II. 253, Aneurysmen ders. II. 331. 332, Unterbindung ders. II. 332—335. — ext., Unterbindung ders. II. 335. 336. — int., Verletzung ders. bei Tonsillotomie II. 201. 202. —, Verletzungen ders. II. 230, Unterbindung ders. II. 336. 337.
Cartilago arytaenoidea s. Giessbeckenknorpel.
Cartilago cricoidea s. Ringknorpel.
Cartilago thyreoidea s. Schildknorpel.
Castratio II. 712—715.
Catgut I. 334.
Catgutfäden I. 417. 432.
Catheter, II. 565—571, elastische, zum Aussaugen der Bronchien II. 268, von Metall II. 565—569. —, platte II. 569. —, zerlegbare II. 569. —, gerade II. 569. —, elastische II. 570. —, geflügelte II. 571. —, doppelläufige II. 572. —, Permanenz dess. II. 580—582. — à demeure II. 580—582.
Catheterfänger II. 624.
Catheterismus II. 565—574, Indicationen zu dems. II. 571. 572, Irrthümer und Unglücksfälle bei dems. II. 572—574, falsche Wege bei dems. II. 574. — posterior II. 568. 644. — bei Prostataschwellung II. 635—638.
Catheterkrümmung II. 567.
Cauliflower tumour II. 683.
Cauterisation en flèches I. 323.
Cavernöse Venengeschwülste I, 362, an der Hand II. 851.
Cavum ischio-rectale, Eiterung in dems. II. 490.
Cellularpathologie I. 11.
Cerebrospinalflüssigkeit, Abfliessen ders. bei Schädelbasisfractur II. 14, Zuckerreaction ders. II. 14.
Cerumen im äusseren Gehörgang II. 238.
Cheilangioskopie I. 204—206. 245.

Chemische Blutstillung I. 421.
Chimney-sweeper-cancer II. 711.
Chinin bei Fieber I. 223.
Chiragra I. 123. II. 846.
Chirotheka II. 868.
Chloralhydrat, Einspritzung dess. in die Venen zur Narkose I. 474.
Chloroformflasche I. 466.
Chloroforminjectionen bei Hydrocele II. 700.
Chloroformkorb I. 466.
Chloroformnarkose I. 464—466.
Chlorzinkpaste I. 323.
Cholestearinkrystalle in Hydrocelenflüssigkeit II. 697.
Cholestearinsteine II. 652.
Cholesteatome am Ohr II. 239.
Cholethorax II. 396.
Chondritis I. 120.
Chondrome I. 280. 287. 394, der Beckenknochen II. 726, der Brustdrüse II. 378, der Kiefer II. 149, der Ohrmuschel II. 240, des Penis II. 615, der Phalangeal- und Metacarpalknochen II. 855. 856, der Rippen II. 403. 404, der Schädelknochen II. 42, der Schleimhaut des Hodens II. 710, des Hodens II. 711, der Speicheldrüsen II. 251. 252, der Tonsillen II. 215, der Unterschenkelknochen II. 1060, an den Zehen und den Metatarsi II. 1059.
Chorda dorsalis, Beziehungen ders. zu den Fistulae coccygeae II. 724.
Chorditis vocalis II. 264.
Cicatricielle Contracturen s. narbige Contracturen.
Cirkelschnitt zur Amputation I. 450—452.
Circulationstod I. 218.
Circumcision der Vorhaut II. 589. 591.
Circumduction des Schenkelkopfs bei der Reposition der Luxationen um die Pfanne II. 878.
Cirrhose der Brustdrüse II. 375.
Cirsocele II. 706.
Clavi II. 1056. 1057.
Clavicula, Fractur ders. II. 731—733. 736—741, Luxation ders. II. 742—746, Resectionen ders. nach Luxation des sternalen Endes II. 744.
Cloaken bei Nekrose der Knochen I. 107, Erweiterung ders. bei Sequestrotomie I. 390.
Cloquet'sche Hernie II. 559.
Coecum, als Inhalt der Hernien II. 518. 561.
Colique salivaire II. 244.
Colliculus seminalis, Aetzungen dess. bei Neurose der Urethra II. 705, s. auch Caput gallinaginis und Samenhügel.
Collodium I. 495.
Collum femoris, Fractur dess. II. 882—890, Durchsägung bei Resectio coxae II. 936. — humeri, Fractur ders. II. 750. 751, Geschwülste an dems. II. 770. — scapulae, Fractur dess. II. 751.
Colobom des Ohrläppchens II. 229.
Colon descendens, operative Eröffnung dess. bei der Colotomie II. 512. 513.
Colotomie bei Atresia ani II. 495, bei Carcinoma recti II. 499, Methodik II. 512—514.
Colpeurynter, für Behandlung der Rectalblutungen II. 503.
Comedo I. 362.
Comminutivbruch s. Splitterbruch.
Commotio cerebri II. 15. 16.
Complicirte Brüche I. 84, klinischer Verlauf ders. I. 96. 97, Behandlung ders. I. 100. 101.
Complicirte Luxation I. 118.
Compressen, graduirte I. 491, zur Behandlung der Fractura radii II. 819.
Compressimeter bei dem Kleisterverband I. 485.
Compressio cerebri II. 16—19.
Compression der Arterienstämme, digitale I. 409, durch extreme Stellungen der Extremitäten I. 409. 410, durch Compressorien, Tourniquets I. 409—412, durch Esmarch's elastischen Schlauch I. 412 bis 414. — der Gewebe I. 52. 139. — bei Gelenkentzündung I. 139. — der Venen I. 422.
Compressor für die Art. meningea med. II. 34.
Compressorium für die Art. epigastrica II. 556, für Varicocele II. 709.
Congenitale Luxation des Humerus II. 758, des Hüftgelenks II. 927—931.
Condylome der Brustwarze II. 378. — an den Genitalien II. 598. 599. 615, Exstirpation ders. II. 617. — der Lippen II. 83, am Scrotum II. 712, an den Zehen II. 1057, der Zunge II. 181.
Conquassatio cerebri II. 19—21.
Constricteur I. 317. 318.
Consumptionstod I. 219.
Contentivverbände I. 484—490.
Continuitätsunterbindung s. Ligatur.
Contourschüsse der Bauchwand II. 448, der Brustgegend II. 369, der Halsgegend II. 318.
Contracturen I. 130—132, narbige I. 130, myogene I. 130. 131, neurogene I. 130. 131, arthrogene I. 131. 132, angeborene I. 131, entzündliche I. 131. 132, Behandlung ders. I. 139. 140. — der Handwurzelgelenke II. 843. 844, der Fingergelenke II. 846—850, der Finger nach Fractura radii II. 818, des Hüftgelenks II. 925. 926, des Hüftgelenks nach Coxitis II. 916. 925. 926, Behandlung durch Osteotomie II. 941. 942. — des Kniegelenks II. 971—988, narbige II. 971. 972, congenitale II. 973. 974, Genu valgum II. 974—979, Genu varum II. 979. 980, entzündliche-arthrogene II. 980—988. — der Muskeln, welche sich zur Achillessehne vereinigen II. 1064 bis 1066. — an den Zehen II. 1060—1063, an den Metatarsalgelenken II. 1063, am

Talocruralgelenk II. 1063—1073, am Talotarsalgelenk II. 1073.
Contrairritirende Behandlung I. 52.
Contraöffnungen I. 348.
Contrecoup, Fracturen des Schädels durch, II. 8. 9.
Contusio cerebri II. 19—21.
Cooper'sche Scheere I. 315. 316.
Cornua cutanea I. 369, der Gesichtshaut II. 59. 81.
Corpora oryzoidea I. 134. II. 855, in der Bursa praepatellaris II. 989.
Corps fibreux der Brustdrüse II. 374.
Corset für die Behandlung der Skoliose II. 442.
Cotylitis II. 898.
Cowper'sche Drüsen, Entzündung ders. bei Gonorrhoe II. 603, Cystenbildung II. 615, Exstirpation ders. II. 617.
Coxitis II. 897—925, Ursachen II. 897 bis 900, Erscheinungen II. 900—918, Behandlung II. 918—925.
Craniotabes I. 112.
Crepitation bei Knochenbrüchen I. 88, des Kehlkopfs bei seiner Verschiebung auf der Wirbelsäule II. 257.
Cretinismus, im Zusammenhang mit Kropf II. 292.
Cricoektomie II. 267.
Cricotomie II. 265, s. auch Tracheotomie, Cricotracheotomie.
Cricotracheotomie II. 266. 267. 271.
Croup der Granulationen I. 236, des Larynx II. 263.
Cruralhernien, Statistik II. 518, anatomische Verhältnisse ders. II. 556—558, klinische Verhältnisse ders. II. 558—560, Herniotomie bei dens. II. 560. 561, Bruchbänder für dies. II. 561—563.
Curare bei Trismus I. 187.
Cuirass, zur Feststellung der Halswirbelsäule II. 366.
Curette, von Leroy I. 343, zur Extraction der Fremdkörper aus der Harnröhre II. 584.
Curven der febrilen Temperatur I. 207.
Cynanche Ludwigii II. 244. 245.
Cysten der Alveolarfortsätze der Kiefer II. 147, der Brustdrüse II. 377, der Wangenhaut II. 60, der Zunge II. 185.
Cystenhygrome der Sacralgegend II.
Cystenkropf II. 293. [725.
Cysticercus cellulosae in der Wange II. 60, in der Zunge II. 185.
Cystinsteine II. 652.
Cystinurie II. 652.
Cystitis II. 624—629, Behandlung ders. II. 629—632. — gonorrhoica II. 603. 604. — nach Lithotripsie II. 673. 674.
Cystocele II. 554. — vaginalis II. 565.
Cystoplastik, bei angeborener Bauchblasenspalte II. 681. 682.
Cystosarkoma phyllodes II. 378.
Cystosarkome der Brustdrüse II. 378, des Hodens II. 711, der Kiefer II. 150.
Cystoskopie II. 574—576, bei Untersuchung auf Blasensteine II. 655.
Cystotomie bei Cystitis II. 632, bei Blasensteinen II. 656—659. — suprapubica II. 659—663. — perinealis II. 663—670, bei Geschwülsten II. 683. 684. — perinealis lateralis II. 663—665. — perinealis mediana II. 666. 667. — praerectalis II. 667. — vaginalis II. 678. — vestibularis II. 678. 679. — rectalis II. 658, — bilateralis II. 658. 667. — quadrilateralis II. 658. 667. — zur Behandlung der Blasenneurose II. 706.

Dachsparren, Aufrichtung ders. aus dem Nasenskelet bei Rhinoplastik II. 115. 116.
Dactylitis syphilitica II. 852.
Darmgeschwüre, welche zu Abscessen der Bauchdecken führen II. 450. 485. 486.
Darmcanal, Verletzungen und Krankheiten II. 479—516, Fremdkörper in dems. II. 479, Verletzungen 479—485, Entzündungen II. 485—494, Missbildungen II. 494—496, Stricturen II. 496—499, Geschwülste II. 499—506, innere Einklemmung und ihre Behandlung II. 506—511, Operationen II. 512—516, Störungen dess. bei Fieber I. 213.
Darmklemme II. 536. 537.
Darmnaht II. 481—485.
Darmresection bei Gangraen des Darms nach Einklemmung einer Hernie II. 535. 536.
Darmscheere s. Darmklemme.
Darmstichwunden bei Herniotomie II. 535.
Darmvorfall, traumatischer II. 456.
Darmwandbruch II. 559.
Darmwunden II. 479—481, Behandlung II. 481—485.
Daumen, Luxationen dess. II. 824—827.
Debridement multiple der Bruchpforte bei Herniotomie II. 555.
Decortication der Nase II. 99, des Hodens II. 702.
Decubitus, febriler I. 217. — der Ferse II. 1012. — bei Verletzungen der Wirbelsäule und des Rückenmarks II. 413.
Decubitusgeschwür der Trachealwände nach Tracheotomie II. 281, der Zunge II. 184.
Deferenitis II. 602.
Dehnung der Nerven I. 445—447, der Intercostalnerven II. 403, des Plexus ischiadicus II. 945—947, des N. cruralis II. 947.
Delirium tremens bei Fieber I. 220.
Demarkirende Eiterung I. 63.
Depression des Schädeldachs II. 10, Aufrichtung der deprimirten Stücke II. 26. 27.
Derivirende Behandlung I. 52.
Dermatophon I. 35. 245.

Dermoidcysten I. 360.
Dermoidgeschwülste der Blase II. 683, am Boden der Mundhöhle II. 249. 250, Exstirpation ders. II. 251. — der vorderen Halsgegend II. 327, der Ohrgegend II. 239, des Scrotums und des Hodens II. 710. — sublingualis II. 185, am Supraorbitalbogen II. 38. 39, an der grossen Fontanelle II. 38.
Desault's Verband für Claviculafracturen II. 740. 741.
Descensus testiculi, Störungen dess. II. 704.
Dexterocardie bei linksseitigem pleuritischen Exsudat II. 399.
Diabetes mellitus und insipidus nach Schädelverletzungen II. 16.
Diagnose der Entzündung I. 27—38.
Diakope II. 12.
Diaphysenresection I. 386. 387. 388.
Diastase der M. M. recti abdominis bei angeborener Bauchblasenspalte II. 680, der Patellafragmente bei Patellafractur II. 954.
Dickdarm, s. Colon, S Romanum, Rectum.
Dieffenbach's Nadelhalter zur Neurektomie des N. infraorbitalis II. 165.
Difformer Callus I. 93.
Digitalexploration des Rectum II. 488.
Dilatation der Stricturen der Speiseröhre II. 309—311, der Stricturen der Harnröhre, allmählige II. 605—607, beschleunigte II. 607—608, brüske II. 608—610.
Dilatationsgeschwülste I. 280.
Dilatatoren für Harnröhrenstricturen II. 607—610.
Dilatatorium zur Erweiterung der Abscessöffnungen I. 373.
Diphtheritis, Behandlung ders. nach Tracheotomie II. 277—280. — als Indication zur Tracheotomie II. 267. 268, der Blase nach Lithotripsie II. 673, des Larynx II. 263, der Rachenschleimhaut II. 217, Behandlung ders. II. 218. 219. — auf dem Schanker II. 599, der Wunde nach Cystotomia perinealis II. 666, nach Urethrotomie II. 580, der Tonsille II. 198, s. auch Wunddiphtheritis.
Discision der Ganglien I. 376.
Dislocationen der Fragmente bei Knochenbrüchen I. 85—87.
Distoma, als Kern für Blasensteine II. 649.
Distorsion der Gelenke I. 114. 115, des Fussgelenks II. 1016, des Schultergelenks II. 747, Behandlung ders. II. 754.
Distraction der Gelenke I. 138, 496, des Hüftgelenks II. 919, des Kniegelenks II. 967—970.
Dieulafoy's Aspirationsspritze I. 324. 325.
Divertikel, angeborene, der Harnröhre II. 593—596, der Speiseröhre II. 307.
Divulsion, fracture par d. II. 1015.
Doigt à ressort II. 848.
Dolabra repens I. 481.
Doppelbrüche des Beckenrings II. 717. 718.
Doppelhaken, scharfer I. 311, für Tracheotomie II. 277.
Doppellippe II. 60.
Doppelte Bruchsäcke II. 532. 533.
Doppelte Harnröhre II. 593.
Doppelläufige Catheter II. 572.
Drahtkorb I. 492.
Drainirung der Abscesse I. 348. 349, der Blase, bei Wunden II. 623, bei Cystitis II. 632, bei Cystotomie II. 662. 665. 666, der Gelenke I. 135. 396—398, des Ellnbogengelenks II. 802. 803, des Kniegelenks II. 959. 970. 993—995, des Hüftgelenks II. 921, der Markhöhle der Knochen I. 389. 404, der Tibia II. 999, der Pleurahöhle II. 398. 400, der Prostataabscesse II. 642, der Scheidenhaut des Hodens bei Hydrocele II. 702, des Talocruralgelenks II. 1051.
Drainrohr für das Antrum Highmori II. 146.
Drainröhren I. 43.
Dreieckige Tücher I. 478.
Drillbohrer I. 384. 389, zur Behandlung der Gehirnabscesse II. 35, zur Erkenntniss der Knochenabscesse II. 1056.
Ductus Bartholinianus, Steine in dems. II. 248. — ejaculatorii, Erkennen ders. bei der Urethroscopie II. 576. — omphalomesaraicus, Offenbleiben ders. II. 451. — Rivini, ihre Beziehungen zur Ranula II. 249. — Stenonianus, Fisteln ders. II. 242. 243, Steine in dems. II. 247. — Whartonianus, Steine in dems. II. 247.
Duplicirung der Lappen bei plastischen Operationen I. 357.
Dupuytren's Fingercontractur II. 849.
Durchleuchtung der Hydrocele II. 696. 697.
Durchsägung der Knochen bei Amputation I. 455. 456.
Durchschneiden der Fäden durch die Gewebe I. 328. 329.
Dysenterie, als Ursache der Stricturen des Dickdarms II. 497.
Dysphagia lusoria II. 308. — hysterica II. 308. — Valsalvae II. 256.

Echinococcen der Bauchdecken II. 451, der Brustdrüse II. 377. 378, der seitlichen Halsgegend II. 329, des Humerus II. 770, der Leber II. 449. 468, der Milz II. 449. 468, Diagnose II. 470—472, Behandlung II. 472—474. — in der Lunge und der Pleura II. 404. 405, der Nieren, Behandlung ders. II. 474. — am Oberschenkel II. 935, in den Phalangealknochen II. 856, der Pleurahöhle, Behandlung ders. II. 474. der Prostata II. 684, der Zunge II. 185.
Ecrasement I. 317—319, des Penis II.

618, zur Trennung des Samenstrangs II. 714, der Zunge II. 189. 193. — fracture par écrasement, des Calcaneus II. 1028.
Ecraseur I. 317—319.
Eczem I. 66. 67, am Scrotum II. 687.
Eichel, Entzündung ders. II. 596—598.
Eierstock, als Inhalt einer Hernie II. 554.
Eierstocksgeschwülste II. 469.
Eingiessen von Flüssigkeit in den Dickdarm II. 498. 511, bei Einklemmung der Hernien II. 528, bei Anus praeternaturalis II. 537.
Einkeilung der Schenkelhalsfractur II. 883—886.
Einkerbung der Bruchpforte bei Herniotomie II. 555.
Einklemmung, innere II. 506—508, Behandlung ders. II. 508—511. — der Hernien II. 522—536, Mechanik ders. II. 522—524, klinische Erscheinungen ders. II. 524—526, Behandlung ders. durch Taxis II. 526—529, durch Bruchschnitt II. 529—536.
Einkrempen der Wundränder I. 330.
Einwachsen der Ligatur I. 417.
Eisbehandlung I. 50.
Eisenbahnapparat I. 497, zur Behandlung der Oberschenkelfracturen II. 888. 893.
Eisenchloridwatte zur Blutstillung I. 421.
Eiterfieber s. Wundfieber und Pyämie.
Eiterkörperchen I. 10.
Ekkope II. 12.
Ektasien der Speiseröhre II. 308.
Ektopia vesicae II. 679—682.
Ektropien, narbige, der Augenlider und der Lippen II. 53, der Augenlider II. 65.
Ektropion des untern Augenlids, nach Nekrose des Oberkiefers II. 144.
Ektropoesophag II. 312. 313.
Elastische Binden I. 52. 502. 503, Strümpfe I. 503, Kniekappen I. 503, Catheter II. 570, zum Aussaugen der Bronchien II. 268. — Ligatur zur Trennung des Samenstrangs II. 714. — Züge I. 499. 500.
Elastischer Schlauch von Esmarch I. 412.
Elektrode zur Anwendung der elektrischen Behandlung bei Gaumensegellähmung II. 219.
Elektrolyse zur Behandlung der Echinococcen II. 474. — bei Hydrocele II. 703.
Elektrolytische Behandlung der Nasenrachenpolypen II. 224.
Elektropunktur des Herzens II. 411, bei Chloroformscheintod I. 473.
Elephantiasis Arabum I. 283. 365. 366, Entstehung ders. durch Erysipelas I. 248. — der Gesichtshaut II. 60, an der Hand II. 851, am Scrotum II. 710, der Vorhaut II. 615. — Graecorum I. 366, an den Fingern II. 853.
Elevation der deprimirten Schädelstücke bei Schädelbrüchen II. 26. 27.
Elevatorium I. 386.
Elfenbeinzapfen, Einpflanzung ders. bei Pseudarthrose I. 387.
Elliott's Sonde I. 313. 314.
Ellnbogengelenk und seine Umgebung, Verletzungen und Krankheiten II. 779—815. — Luxationen dess. II. 779 bis 786, Fracturen in der Nähe dess. II. 788—795, freie Gelenkkörper in dems. II. 795, Hydrarthros, Haemarthros dess. II. 796, Entzündungen dess. II. 799—803, Drainirung dess. II. 802, Resection dess. II. 803—812, Exarticulation dess. II. 814. 815.
Embolie I. 159—163.
Emissarien, venöse, des Schädeldachs, als Fortleiter der Entzündung von aussen in den Schädelraum II. 4. 5.
Emphysem, fauliges I. 157, traumatisches, von der Verletzung des Sinus frontalis ausgehend II. 47. — nach Rippenbrüchen II. 389. 390, Behandlung dess. II. 391.
Empyem II. 393, Behandlung II. 400. 401.
Endarterien I. 159.
Endarteriitis deformans I. 166. 167, am Fuss, Ursache des Mal perforant du pied II. 1036, der Gangraena senilis II. 1037.
Endo-laryngeale Operationen II. 284 bis 286.
Endo-thoracicale Geschwülste II. 404.
Endothelwucherung in der Arterie I. 145. 146.
Englisches Heftpflaster I. 494.
Englische Methode zum Vorziehen der Zunge in der Narkose I. 469.
Enkephalitis traumatica II. 22. 23—26.
Enkephalocele II. 43—46, Behandlung ders. II. 45. 46. — occipitalis II. 367.
Enroulement der Varicocele II. 709.
Enterocele II. 518.
Entero-epiploocele II. 519.
Enterotom II. 536. 537.
Entozoische Geschwülste I. 281.
Entropion der Augenlider II. 66.
Entspannungsnähte I. 329.
Entzündliche Luxation I. 119, des Hüftgelenks II. 911. 932. 933.
Entzündung I. 1—25, seröse I. 14, serofibrinöse I. 14, eitrige I. 15, granulirende I. 23—26, hyperplasirende I. 26—27, bei Erfrierung I. 63. 64, bei Verbrennung I. 62. 63.
Entzündungsversuch (von Cohnheim) I. 8.
Enuresis nocturna II. 706.
Ephidrosis parotidea II. 244.
Epicondylus int. humeri, Abscess dess. bei Luxation beider Vorderarmknochen nach aussen II. 783.
Epicystotomie s. Cystotomia suprapupica.
Epidermiszellen der Narben I. 21.
Epidermome an der Hand II. 851.
Epididymitis II. 688—690, Behandlung

ders. II. 690—692. s. auch Orchitis. — gonorrhoica II. 602.
Epilepsie nach Schädelverletzung, Heilung ders. durch Trepanation II. 36.
Epiploitis II. 520. 534.
Epiploocele II. 518, irreponible II. 521, abdominalis II. 452, der äusseren Bauchwand II. 547.
Epiphysenlinse, obere, des Femur und ihre Beziehungen zur Coxitis II. 898—902.
Epiphysentrennungen, traumatische I. 83.
Epiphytische Hautkrankheiten II. 55.
Epispadie II. 593.
Epistropheus, Erkrankungen dess. II. 362—364.
Epithelialcarcinom der Alveolarfortsätze der Kiefer II. 151, in Atheromsäcken sich entwickelnd II. 41, der Blase II. 683, der Brustdrüse II. 378—380, der Ellnbogengegend II. 813, des Gaumensegels und der Tonsillen II. 214, an der Hand II. 851. 852, des Kehlkopfes II. 283, der Ohrmuschel II. 240, des Penis II. 615—618, des Pharynx II. 228, des Scrotums II. 711, der Speiseröhre II. 307, in alten Unterschenkelgeschwüren II. 1058, der Zunge II. 185—187. s. auch Hautcarcinom.
Epitheliale Geschwülste I. 280. — Verklebung des Anus II. 494. — Verschmelzung der Platten der Vorhaut II. 592.
Epulis I. 301. II. 149. 154. 155.
Erblichkeit der Geschwülste I. 288.
Erbrechen bei Einklemmung der Hernien II. 525, in der Narkose I. 468.
Erfrierung der Haut I. 61—64, Behandlung ders. I. 70. 71. —, Behandlung durch Transfusion I. 436. — des Fusses und Unterschenkels II. 1009. 1037.
Ergotinlösung, injicirt bei Varicen I.
Ergotismus II. 853. [433.
Erhärtende Verbände I. 484—490.
Erschlaffungsstadium der Narkose I. 467. 470. 471.
Erstickung durch Glottisödem II. 216, bei Kieferresection II. 152—154, bei Resection des mittleren Theils des Unterkieferbogens II. 163, nach Tracheotomie durch Einfliessen von Blut in die Bronchien II. 271.
Erysipelas s. Wundrose. E. bullosum I. 241. — suppurativum I. 241. — gangraenosum I. 242. — erraticum I. 242. E. der Gesichtsgegend II. 54. 57, des Scrotum II. 686. 687. der Zunge II. 182.
Essentielle Lähmungen der Vorderarmmuskeln II. 849.
Eventeration bei Bildung grosser Brüche II. 519.
Evidement der Knochen I. 392—394, der Fusswurzelknochen II. 1043.
Exarticulatio femoris II. 942—945. — genu II. 1003. — humeri II. 814. 815. — cubiti II. 814. 815. — manus II. 865. 866.
Exarticulation der Finger II. 866—868, nach Panaritien II. 841. 866. 867, des Schultergelenks II. 776—779.
Exarticulationen I. 448—462, Vergleichung ders. mit der Amputation I. 454. 455. s. auch Amputationen.
Exciseur der Prostataschwellung II. 640.
Excision des harten Schankers II. 600. 601.
Exercierknochen an der Schulter II. 766.
Exophthalmus bei Retromaxillargeschwülsten II. 223.
Exostosen unter den Fingernägeln II. 856, der 7. Halsrippe II. 367, der grossen Zehe II. 1059, an der Fibula II. 1060.
Exostosis cartilaginea am oberen Ende des Humerus II. 770.
Exstirpatio laryngis II. 286. 288. 289. — recti II. 514—516. — testis bei Orchitis syphilitica II. 691, bei Orchitis tuberculosa II. 691, bei Hämatocele II. 702. 703, bei Kryptorchismus II. 704, bei Neurose des Hodens II. 705, bei malignen Geschwülsten II. 711. 712, Methodik der E. testis II. 712—714.
Exstirpation des Bruchsacks bei Radicaloperation der Hernien II. 531. 540, der Hautcarcinome I. 369. 371, der scrofulös infiltrirten Lymphdrüsen I. 275, der Mamma II. 380—383, des Netzes bei Epiploocele II. 521. 534.
Exstrophia vesicae II. 680.
Extension der Gelenke s. Permanente Extension.
Extensionsapparate, Schneider-Mennel's, I. 97. 117. — für das Kniegelenk II. 969.
Extraction der Sequester I. 391. 392, der Nasenpolypen II. 105. 106.
Extremitäten, künstliche I. 506—510, obere, ihre Verletzungen und Krankheiten II. 731—869.

Fäden zum Nähen I. 333. 334, Entfernung ders. I. 334. — für die Ligatur I. 416. 417, für Continuitätsligatur I. 432.
Fäulnissorganismen s. Spaltpilze.
Falsche Wege bei dem Catheterismus II. 574. 582. — durch den Catheterismus bei Prostataschwellung II. 637.
Faltbarkeit der Haut I. 53.
Fascia antibrachii II. 868. — brachii II. 868. — cribriformis, ihre Beziehungen zu den Cruralhernien II. 558. — nodosa, zur Stillung der Blutung aus der A. temporalis II. 52. — stellata II. 384.
Fascien, Verletzungen und Entzündungen I. 73. 74.
Favus II. 55.
Febrile Consumtion I. 206. — Metastasen I. 253. — Stase I. 199. 204.
Federn der Bruchbänder II. 561.
Felsenbein, Verletzungen dess. II. 13. 14.

229. 230, Caries dess. II. 235, Trepanation dess. II. 237.
Femoritis II. 898.
Femur, Fracturen II. 871, Fractura colli femoris II. 882. 890, Fractura femoris (Schenkelschaft) II. 892—894, Geschwülste dess. II. 833—835, Fracturen des unteren Endes dess. II. 961. 962, Geschwülste am oberen Ende dess. II. 935. —, unteres Ende, Sarkome dess. II. 992, Sequestrotomie an dems. II. 1002. 1003.
Femurepiphyse, obere, entzündliche Trennung ders. bei Coxitis II. 900—902. 911. 912, Steigerung des Wachsthums an ders. bei Coxitis II. 908.
Ferse, Decubitus ders. II. 1012. 1037.
Feststellende Verbände und Apparate I. 483—494.
Fettbrüche II. 558.
Fettembolie I. 90. 102. 161. 162.
Fibrome I. 280. 363, der Bauchdecken II. 453, der Brustdrüse II. 377, der Galea aponeurotica II. 41, des Kehlkopfs II. 283, der Kiefer II. 148, der Nerven I. 447, der Ohrmuschel II. 240, der Schädelbasis II. 42. 222, der Fissura pterygo-palatina II. 222. 223, im subcutanen Bindegewebe des Fusses, in Verbindung mit Nervenästen II. 1056, der Wangenhaut II. 60, des Zahnfleisches II. 150, der Zunge II. 185.
Fibrolipome der Sacralgegend II. 725.
Fibrosarkome der Tonsillen II. 215, der seitlichen Pharynxwand II. 224.
Fibula, Fracturen II. 1010. 1011. 1014—1020, Geschwülste ders. II. 1060.
Fick'sche Scheere I. 316.
Fieber, phlogistische und aphlogistische I. 189, esentielle I. 189. s. Wundfieber, Septikämie, Pyämie, Wundrose. — bei Knochenbrüchen I. 101.
Fiebererregende Stoffe I. 190. 192.
Fieberhafte Ausschaltung der Blutgefässe aus dem Kreislauf I. 199. — Kreislaufsstörungen s. Wund- und Eiterfieber.
Fiebertod I. 217—219.
Filz, plastischer, für Verbände I. 490. — zur Herstellung der Corsets zur Behandlung der Kyphose II. 425.
Finger, Verletzungen und Krankheiten ders. II. 815—869, Luxationen ders. II. 824—827, Fracturen ders. II. 827—829, angeborene Störungen, Fehlen ders. und Ueberzahl ders. II. 856, Contracturen nach Fractura radii II. 818. 819, Schnellen ders. II. 848.
Fingeramputationen und -exarticulationen II. 866—868.
Fingergelenke, Contracturen ders. II. 846—850, arthrogene II. 846. 847, Gewohnheitscontracturen II. 847, cicatricielle II. 848. 849, neurogene und myogene II. 849. 850.
Fingerkuppen, Anheilung d. abgetrennten II. 831.
Fischbeinbougies für Harnröhrenstricturen II. 607.
Fischbeinsonde für die Speiseröhre II. 304.
Fistelbildung I. 13. 107.
Fissura ani II. 489. 490. — sterni congenita II. 409. — pterygo-palatina, Fibrome in derselben II. 222. 223.
Fissuren des Schädels II. 11.
Fistula ani II. 490—494. — colli congenita II. 327. 328. — tracheae congenita II. 328. — vesico-vaginalis nach Cystotomia vaginalis II. 679.
Fistulae coccygeae II. 724. — sacrales II. 724.
Fixation der Gelenke I. 138.
Fleischpankreasclystiere I. 263.
Flötenschnabelfracturen an der Tibia II. 1010.
Florescenzstadien der Coxitis II. 904—912, Behandlung ders. II. 918—925.
Flügelsonde für Herniotomie II. 530.
Flügelzange, zum Abbrennen der Hämorrhoidalknoten II. 505.
Fluctuation I. 31—33.
Foetus in foetu II. 725.
Foramen coecum an der Zunge, seine Beziehungen zur Ranula II. 249. — Winslowii, Einklemmung der Darmschlingen in dems. II. 507.
Forcipressur der Art. I. 416.
Formen des Fusses, erwachsene und neugeborene II. 1061.
Formfehler, angeborene, der Harnröhre II. 593—596.
Fractura acromii II. 734. — des Processus coracoides II. 734. 735. — der Spina scapulae II. 735. Schussfracturen der Scapula II. 735. 736. — der Beckenknochen II. 717. 718, der Brust- und Lendenwirbel II. 411—414. Behandlung ders. II. 414—416. — claviculae II. 731—733. 736—741. — cruris II. 1010—1014. — malleolorum II. 1014—1020. — des Talus II. 1021, der Metatarsalknochen II. 1027, des Calcaneus II. 1027. 1028, des Sustentaculum tali II. 1028. — humeri II. 786—788, durch Muskelzug II. 787. — colli humeri II. 750. 751. — condylica humeri II. 780. 789. 790. — epicondylica humeri II. 783. 790. 791. — intercondylica humeri II. 789. — des unteren Femurendes II. 961. 962, der Nasenknochen II. 92. — patellae II. 953. 957. — des Penis II. 576, des Processus coronoides ulnae II. 794. — colli radii II. 794. — capituli radii II. 794. 795. — des Radius II. 816—821, der Vorderarmknochen II. 820, der Ulna II. 820. 821, der Rippen II. 386—391. — colli scapulae II. 751. — des Schenkelhalses II. 882—890, des Trochanter major II. 884. — intertrochanterica femoris II. 884. — sterni II. 407. s. auch Bruch und Knochenbruch.

Freie Gelenkkörper I. 134. 135, Behandlung ders. I. 407. 408. — im Ellnbogengelenk II. 795, im Kniegelenk II. 991. 992, im Talocruralgelenk II. 1060.
Freie Körper der Bauchhöhle II. 469, in der Scheidenhaut des Hodens II. 711, in den Sehnenscheiden der Handwurzel II. 855.
Fremdkörper, Operationen zur Entfernung ders. I. 338—346, Wirkungen ders. in den Geweben I. 338—340, Diagnostik ders. I. 340—342, Extraction ders. I. 342—346. — in der Bauchwand II. 448, in der Blase II. 623, Extraction ders. II. 623, 624. — der Blase als Kerne für Steinbildung II. 652. — in den Darmschlingen der Hernien II. 519, im äusseren Gehörgang II. 230—233, in der Hand und den Fingern II. 829, in der Harnröhre II. 582. 583, Extraction ders. II. 583—585. — in den Luftwegen II. 260—262, in der Nase, Extraction ders. II. 97. 98. — in der Speiseröhre II. 300—306, Extraction ders. II. 304—306. — in der Pharynxhöhle II. 216. 217, im Schädelraum II. 31. 32.
Frenulum linguae s. Zungenbändchen. — praeputii, angeborene Kürze dess. II. 592.
Fricke's Heftpflasterverband für Orchitis und Epididymitis II. 690. 691, für Hydrocele II. 701.
Fröschleingeschwulst s. Ranula.
Frostgeschwüre der Finger II. 835.
Funda maxillae I. 479. 480. — maxillae inf. II. 173. — nasi II. 175. — frontis II. 50.
Fungus durae matris II. 43. — des Hodens II. 712.
Funiculitis II. 602.
Funiculus spermaticus s. Samenstrang.
Furunkel I. 57. 58, Behandlung dess. I. 69. — des äusseren Gehörganges II. 234, der Gesichtshaut II. 56, am Scrotum II. 687.
Fuss, Verletzungen und Krankheiten dess. II. 1008—1127.
Fussgelenk, Distorsion ders. II. 1016. s. übrigens Talocruralgelenk, Talotarsalgelenk u. s. w.
Fusswurzel, Caries ders. II. 1041—1055.
Fusswurzelknochen, Formen ders. bei angeborenem Klumpfuss II. 1074—1078, Formen ders. bei Pes valgus II. 1085—1096. —, Evidement ders. II. 1043, Resection ders. II. 1043. 1044. 1098—1114, Verletzungen ders. II. 1020. 1021. 1026—1028, Caries ders. II. 1027.

Galaktocele II. 377. 698.
Galea aponeurotica, Verletzungen ders. II. 2—7, Geschwülste ders. II. 38—40.
Gallenblase, Hydrops ders. II. 468.
Gallenblasenfisteln II. 466.
Gallenfisteln II. 459.
Gallensteine II. 466.
Galvanokaustik I. 319—321, zur Tracheotomie II. 277, zur Behandlung der Stricturen der Harnröhre II. 611, zur Amputatio penis II. 618.
Galvanopunctur bei Aneurysmen I. 426.
Ganglien, tendogene und arthrogene I. 127, Behandlung ders. I. 375—377. — an der Handwurzel II. 853—855, am Fuss II. 1058.
Gangraen durch Erfrierung. I. 64, durch venöse Stase I. 156, der Darmschlingen bei Brucheinklemmung II. 524. 535, der Finger II, 853, des Scrotums durch Eiscompressen II. 685, durch Entzündung II. 686. 687.
Gangraena diphtheritica I. 236. — der Wangenhaut II. 56.
Gangraena senilis am Fuss II. 1037—1039.
Gangrène foudroyante I. 156. 230. 237.
Gastrotomia bei Oesophagusstricturen II. 310. 311, Methodik ders. II. 314—318.
Gaumen, Verletzungen und Krankheiten des harten und weichen Gaumens II. 195 — 215.
Gaumenlähmung, nach Diphtheritis II. 219.
Gaumensegel, Trennung dess. zur Entfernung der Fibrome der Schädelbasis II. 224.
Gaumenspalten II. 204—213.
Gedoppelte Bruchsäcke II. 532. 533.
Geflügelte Catheter II. 571.
Gefässfieber I. 190.
Gefässscheide der Schenkelgefässe, Hernien in ders. II. 559.
Gegenöffnungen zur Behandlung der Abscesse I. 348.
Gehirn, Theilnahme desselben an den Schädelverletzungen II. 15—26.
Gehirnabscess II. 24, Behandlung und Eröffnung II. 35.
Gehirndruck II. 16—19.
Gehirnentzündung, traumatische II. 23—26.
Gehirnerschütterung II. 15. 16.
Gehirnerweichung, rothe und gelbe, nach Contusio cerebri II. 22.
Gehirngeschwülste II. 43—47.
Gehirnpulsation II. 24.
Gehirnquetschung II. 19—21.
Gehörgang, äusserer, Brüche dess. II. 229, Fremdkörper in dems. II. 230—233, Entzündungen dess. II. 234, Polypen dess. II. 238. 239.
Geissfuss II. 140. 141.
Gelenke, Verletzungen und Entzündungen ders. I. 112—140, Contusionen ders. I. 112—114, Distorsion ders. I. 114. 115, Luxation ders. I. 115—119, Entzündung ders. I. 120—140, Behandlung der Ver-

letz. ders. I. 135. 136, Operationen an dens. I. 394. 408.
Gelenkdrainirung I. 396—398.
Gelenkeiterung I. 122, pyämische I. 122.
Gelenkentzündung I. 120—139, Formen ders. I. 120—128, Diagnose ders. I. 128. 129, Prognose ders. I. 129. 130, Behandlung ders. I. 135—139.
Gelenkgeschwülste und ihre Entfernung I. 407—408.
Gelenkincision I. 396. 397.
Gelenkkörper s. freie Gelenkkörper.
Gelenkmäuse s. freie Gelenkkörper.
Gelenkoperationen I. 395—408.
Gelenkresection I. 135. 136. 137. 140. 398—407, Indicationen zur G. I. 398—400, intermediäre, totale, partielle G. I. 400. 401, Methodik I. 401—405, Nachbehandlung I. 405—407, G. bei Gelenkgeschwülsten I. 407, G. bei freien Gelenkkörpern I. 408.
Gelenkrheumatismus I. 122. 123.
Gelenkzotten des Kniegelenks II. 992.
Genu valgum II. 974—979. —, Entzündliches II. 987. — varum II. 979. 980, Operative Behandlung des G. valgum II. 1001. 1002.
Gerade Catheter II. 569.
Geschwülste I. 278—306, Definition ders. I. 278. 279, systematische Ordnung ders. I. 279—281, mechanische Entstehung ders. I. 281. 282, Ulceration und Nekrose ders. I. 292. 293, Malignität ders. I. 293—295, Diagnostik ders. I. 297—301, gutartige und bösartige I. 299—301, Recidive ders. I. 301—303, Tod durch dies. I. 303. 304, Behandlung ders. I. 304—306, s. auch Geschwulstbildung. — der Haut und ihre Entfernung I. 360—371. — der Muskeln und Sehnen, und ihre Entfernung I. 375—377. — der Knochen und ihre Entfernung I. 394. 395. — der Gelenke und ihre Behandlung I. 407. 408. — der Bauchdecken II. 452. 453. — in der Bauchhöhle II. 467—470, der Blase II. 683. 684, der Brust- und Lendenwirbelsäule II. 444—446, des Darmkanals, des Rectum und der Analgegend II. 499—501, Behandlung ders. II. 501—506. — am Fuss und Unterschenkel II. 1056—1060, am Gaumen und an den Tonsillen II. 213—215, des Gehirns II. 43—47, der Gesichtshaut II. 59—61, der Glandula submaxillaris II. 251—254, der Halswirbelsäule II. 367. 368, an der Hand und den Fingern II. 850—856, des Hodens II. 710 bis 712, der Hüftgegend und des oberen Femurendes II. 933—935, des Kehlkopfs II. 283, der Kiefer, gutartige II. 147—149, bösartige II. 149—152. — der Lungen II, 404. 405, der Mamma II. 376—380, am Nabel II. 451, des Ohrs und der Ohrgegend II. 238—241, der Parotis II. 251—254, des Penis II. 615—617, der Pharynxhöhle II. 221—224, der Prostata II. 684, der Rippen II. 403—406, des Brustraumes II. 403—406, der Schilddrüse II. 294, der Schultergegend II. 766—768, der Clavicula, der Scapula, des Humeruskopfs II. 768—770, des Scrotums II. 710. 712, der Speiseröhre II. 307. 309.
Geschwulstbildung I. 278—306. — durch Entzündung I. 282—285, Irritamente ders. I. 285. 286. — auf der Basis der physiologischen Entwickelung I. 286. 287, Einfluss des Alters und der Erblichkeit auf dies. I. 287—289, klinischer Verlauf ders. I. 289—295. — durch Syphilis I. 295—297, s. auch Geschwülste.
Geschwulsttod I. 303. 304.
Geschwüre des Unterschenkels II. 1034.
Geschwürsbildung I. 64. 65, Behandlung ders. I. 72. 73.
Gesichtsgegend, Verletzungen und Krankheiten der Weichtheile ders. (Augenlider, Wangen, Lippen) II. 52—91.
Gesichtskrampf II. 90.
Gesichtsverbände II. 173—175.
Gewichtszug an der unteren Extremität I. 498, an der oberen Extremität I. 499, bei Coxitis II. 919. 920, am Kniegelenk II. 967—970, am Kopf II. 365.
Gewohnheitscontracturen an den Fingern II. 847, am Fuss II. 1072.
Gibbus II. 417.
Giessbeckenknorpel, Luxat. ders II. 257.
Gingivitis II. 134. — circularis II. 135.
Glandula Parotis s. Parotis. — sublingualis, Verletzungen und Krankheiten ders. II. 241—255, speciell II. 248—251. — submaxillaris, Verletzungen und Krankheiten ders. II. 241—255, Exstirpation ders. II. 254. — thyreoidea s. Schilddrüse.
Glans penis s. Eichel.
Gliome I. 280. 448.
Glisson's Schwebe II. 365. 366. 423.
Globulöse Embolie I. 157. 161—163, durch Aether und Chloroform I. 465.
Globulöse Stase I. 157—159, durch Aether und Chloroform I. 464.
Glottisödem II. 216. 263.
Glottisstenose II. 263.
Glüheisen I. 49, zur Blutstillung I. 420, zur Trennung des Samenstrangs II. 714.
Glycerineinathmungen bei Diphtheritis II. 278.
Goître plongeant II. 295, Behandlung ders. II. 298.
Gonorrhoe II. 601—603.
Gorgeret für das Rectum II. 492. 493, zur Eröffnung der Prostataabscesse II. 641, schneidende, für die Cystotomia perinealis II. 668.
Goryza II. 100.
Grätenfänger II. 305.
Granulationsabscesse I. 22.
Granulationsgewebe I. 13. 18. 19. 59. 60. 121. 125. 126.
Granulirende Entzündung der Haut I. 59. 60.

Granulom I. 282. 283, des äusseren Gehörgangs II. 239, des Nabels II. 451, der Trachea II. 281. 282.
Greffe animale I. 67. 359. — nerveuse I. 444. — périostale I. 91.
Greifenklaue II. 850.
Grosse Zehe, Abductionscontractur ders. II. 1063, Exostose ders. II. 1059. s. auch Zehen.
Grützbeutel s. Atherom.
Gubernaculum Hunteri, seine Beziehungen zum Descensus testiculi II. 704.
Gummibinden I. 72, zur Compression des Kniegelenks II. 964.
Guttaperchaverband bei Fractura patellae II. 957.
Gynäkomazia II. 374.
Gypsguss I. 485.
Gypshanfschienenverband I. 488.
Gypsjaquet von Sayre für Kyphose der Halswirbelsäule II. 365, zur Behandlung der Kyphose II. 423. 424.
Gypslattenverband zur Correction des Genu valgum II. 979.
Gypsmesser I. 488.
Gypsscheere I. 487.
Gypsverband I. 485—488, bei Fractura cruris II. 1012, zur Fixation des Oberschenkels und des Hüftgelenks II. 888. 889.

Haarnadelfänger II. 624.
Haarscheidenentzündung s. Furunkel.
Haarseilschüsse der Brustgegend II. 369.
Habituelle Luxation I. 119, des Schultergelenks II. 755, des Unterkiefers II. 129.
Hackenfuss II. 1071—1073.
Hämarthros I. 113, des Ellnbogengelenks II. 796, des Kniegelenks II. 947. 948.
Hämatocele II. 693. 697. 698, Behandlung ders. II. 700. 702. 703, des Samenstrangs II. 698.
Hämatemesis bei Magen- und Darmgeschwüren II. 485.
Hämatome I. 282, der Achselhöhle II. 768.
Hämatometra II. 469.
Hämaturie II. 454.
Hämorrhagia per diapedesin I. 16. 154. — per rhexin I. 154.
Hämorrhagische Entzündung I. 155.
Hämorrhagischer Infarct I. 160. 161, des Hodens II. 690.
Hämorrhoidalknoten am Anus und im Rectum II. 500. 503—506.
Hämorrhoiden der Blase II. 628.
Hämostase, thermische und chemische I. 420. 421.
Hämothorax II. 388.
Hängender Kopf, Operationen an dems. II. 153. 154.
Hagedorn-Dzondi'sche Schiene zur Behandlung der Fractura colli femoris II. 887. 888.
Haken, s. Doppelhaken.
Hakenkranz der Echinococcen II. 472.
Hakenzange, zur Tracheotomie II. 273.
Halfterbinde, s. Capistrum.
Hallux valgus II. 1060—1063.
Hals, die chirurgischen Krankheiten dess. II. 256—368.
Halsgegend, seitliche, Verletzungen und Krankheiten ders. II. 318—347.
Halsrippe, abnorme (7. H.) II. 331. 367. Exostose ders. II. 367.
Halswirbelgeschwülste II. 367. 368.
Halswirbelluxationen II. 349—355, Rotationsluxationen II. 351—353, Beugungsluxationen II. 353—355.
Halswirbelsäule, Brüche und Verrenkungen ders. II. 347—355, Entzündungen ders. II. 355—359, Verkrümmungen II. 359—361, Verletzungen und Krankheiten des Atlas und Epistropheus II. 362—364, Verbände und Apparate zum Feststellen der Halswirbelsäule II. 364—367, Geschwülste ders. II. 367. 368, Sarkome an ders. II. 223. 224.
Hammer zum Meisseln I. 380.
Hand und Handgelenk, Verletzungen und Krankheiten ders. II. 815—869.
Handexarticulation II. 865. 866.
Handgelenk, Luxation dess. II. 815. 816. 823. 824, Entzündung und Contractur II. 842—844, Resection II. 857—863, Exarticulation II. 865.
Handgelenkresection II. 857—863.
Handgeschwülste II. 850—856.
Handgriff von Bonnet, zur Reposition der Fractura radii II. 818. 819. — von Hey für den Catheterismus bei Prostatageschwellungen II. 638.
Handhabung des Meissels I. 383.
Handschuh von Feiler, zur Behandlung der Olecranonfractur II. 793.
Handtrepan II. 29.
Handwurzelgelenke, Entzündungen und Contracturen II. 842—844, s. auch Handgelenk, Radiocarpalgelenk, Intercarpalgelenk. Resection ders. II. 857—863, Exarticulation II. 865, Schusswunden II. 858. 859.
Harninfiltration am Perineum, nach Durchquetschung der Harnröhre II. 577, von falschen Wegen aus II. 582, im Bindegewebe des kleinen Beckens II. 623.
Harnrecipienten I. 506. II. 681.
Harnröhre, Verletzungen und Krankheiten ders. II. 565—620, Länge und Breite ders. II. 566. 567, angeborene Formfehler und ihre operative Behandlung II. 593—596. — Entzündung ders. II. 601—603, Strictnren ders. II. 603—605, Behandlung der Strictnren dess. II. 605—614, Durchquetschung ders. am Perineum II. 576—578, Behandlung ders. II. 578—582, Neurosen ders. II. 705.

Steine in ders. II. 649. —, weibliche, Erweiterung ders. durch Pressschwamm und durch den eingeführten Finger II. 678.
Harnröhrenfistel s. Urethralfistel.
Harnröhrensteine II 583.
Harnröhrenstrictur, narbige II. 578. Gonorrhoische II. 603—605. Behandlung II. 605—614.
Harnsäure und harnsaure Salze in den Steinen II. 647. 648. 650. 651.
Harnsäureinfarct bei Neugeborenen, seine Beziehung zur Steinbildung II. 648.
Harnstauung in der Blase II. 625.
Harnverhaltung bei Fracturen der Beckenknocken II. 718.
Hasenscharten II. 61—65, einseitige II. 62. 63, doppeltseitige II. 63—65, Functionsstörungen bei dens. II. 65, Operation ders. II. 71—81. — Operation der einseitigen II. 71—78. — Operation der doppeltseitigen II. 78—81. — Nachbehandlung nach der Operation ders. II. 76—78.
Haut, Verletzungen und Entzündungen I. 52—73, Betheiligung ders. am Fieber I. 208. 209, Operationen an ders. I. 347—371, Geschwülste ders. I. 360—371.
Hautanhängsel an der Ohrmuschel II. 62.
Hautblasen am Fuss II. 1034. 1035.
Hautcarcinom I. 368—371, operative Behandlung ders. I. 369—371, vgl. auch Epithelialcarcinom.
Hauthörner I. 369, der Gesichtshaut II. 59. 81.
Hautläppchen, Aufpflanzung derselben zu plastischen Zwecken I. 358—360.
Hautschwielen am Fuss II. 1034. 1035.
Hautsyphilom I. 367.
Hautüberpflanzung I. 67. 181.
Hebervorrichtung zur Entleerung der Blase II. 581.
Hedra II. 12.
Hedrocele II. 565.
Heftpflaster I. 494.
Heftpflasterband (Fricke's) für Orchitis und Epididymitis II. 690. 691. — bei Patellafractur II. 956, für Umbilicalhernien II. 544.
Heister's Beinlade I. 492.
Herausnehmen der Nähte I. 334.
Hernia abdominalis II. 546—548, nach Cystotomia suprapubica II. 663. — accreta II. 519. — cerebri traumatica II. 43. — diaphragmatica II. 547. 548. — inguinalis directa und indirecta II. 551. — inguin. interstitialis II. 552. — intercostalis II. 405. 546. — ischiadica II. 564. — lumbalis II. 546. — der Lunge in der oberen Brustapertur II. 415. — obturatoria II. 563. 564. — perinealis II. 565. — properitonealis II. 527. 552. — pulmonis traumatica II. 392, Behandlung ders. 394. — rectalis II. 565. — scrotalis II. 553, s. auch Hernia inguinalis. — des Unterleibes II. 516—565.
Herniotom II. 530.
Herniotomie II. 529—536, bei Umbilicalhernien II. 545. 546, bei Inguinalhernien II. 554—556, bei Cruralhernien II. 560. 561, ohne Eröffnung des Bruchsacks II. 531. 532, Subcutane II. 532, Digitale II. 532. — bei Hernia obturatoria II. 564, bei Hernia rectalis II, 565.
Herpes der Lippe II. 57, des Praeputiums II, 596, zoster II. 403.
Herz und Herzbeutel, Verletzungen, Erkrankungen und Operationen II. 409—411. —, Hubhöhe dess. bei Fieber I. 201. —, Theilnahme dess. am Fieber I. 211.
Herzlähmung in der Narkose I. 470. 471.
Heterochthone Septikämie I. 225.
Heteroplastie I. 351.
Hey's Brückensäge II. 30.
Hidroadenitis in der Achselhöhle II. 765.
Hinken, freiwilliges, bei Coxitis II 902.
Hirnabscess II. 24, Behandlung und Eröffnung II. 35.
Hirndruck II. 16—19.
Hirnentzündung, traumatische, II. 23—26.
Hirnerschütterung II. 15. 16.
Hirnpulsation II. 24.
Hirnquetschung II. 19—21.
Histioide Geschwülste I. 279.
Hochlagerung des Unterschenkels bei Entzündung, Erfrierung u. s. w. II. 1009.
Hoden, Verletzungen und Krankheiten II. 684—717. —, am Perineum II. 704, Inversion dess. II. 704, Neurosen dess. II. 705.
Hodenatrophie II. 690.
Hodenentzündung s. Orchitis.
Hodengeschwülste II. 710—712.
Hodensack s. Scrotum.
Hohlfuss II. 1067. 1068, Behandlung II. 1070.
Hohlhebel, spiegelnder, für die Neurektomie des N. infraorbitalis.
Hohlpelotten für Bruchbänder II. 563.
Hohlscheere I. 315.
Hohlsonde I. 312. 313.
Holzkeil, als Mundspeculum II. 177. 178.
Homoiotherme Thiere I. 194.
Hordeolum II. 56.
Hospitalbrand I. 235.
Hüftgelenk u. Hüftgelenksgegend, Verletzungen und Krankheiten ders. II. 870—947.
Hüftgelenk, Verletzungen II. 870. 871, traumatische Luxationen II. 871—882, Schussverletzungen II. 870. 890. 891, Entzündungen II. 897—925, Contracturen II. 925. 926, congenitale Luxationen II. 927—931, entzündliche Luxationen II. 911. 932. 933, Resection II. 935—941, Osteotomien II. 941. 942, Exarticulation II. 942—945.
Hüftgelenkresection, Indicationen II.

922—925, Methodik und Nachbehandlung II. 935—941.
Hühneraugen am Fuss II. 1056. 1057.
Hufeisenniere II. 479.
Humerus, Luxationen dess. im Schultergelenk II. 748—758. —, Luxatio subcoracoidea II. 749—756. —, L. axillaris, erecta, infraspinata, subacromialis, supracoracoidea, congenita II. 756—758. —, Fractura colli humeri II. 750—752. —, Fractur des Tuberculum majus II. 756. —, Fractur des oberen Endes mit Luxation II. 756. —, Fractur des Schafts II. 786—788. —, Fracturen des unteren Gelenkendes dess. (F. epicondylica und condylica) II. 788—791. —, Fractura epicondylica mit Luxation der Vorderarmknochen nach aussen II. 783. —, Geschwülste dess. II. 770. 813. —, Sequestrotomie an dems. II. 813. 814. —, Trennung der oberen Epiphyse durch Myelitis II. 813.
Humerusschwanzcanüle II. 273.
Hunter'sche Unterbindung I. 425. — Zange zur Extraction der Fremdkörper aus der Harnröhre II. 584.
Hydatide Morgagni's, ihre Beziehungen zur Spermatocele II. 698.
Hydatidenschwirren II. 471.
Hydrarthros I. 113. 123, Behandlung dess. I. 395. — des Ellnbogengelenks II. 796, des Kniegelenks II. 948. 962—965, des Schultergelenks II. 747.
Hydrocele II. 692—703, Aetiologie ders. II. 693—695. — H. urica II. 695, Diagnose ders. II. 695—699, Behandlung ders. II. 699—703. — des Samenstrangs II. 694. — congenita II. 693. — alter Bruchsäcke II. 694. — der Bruchsäcke II. 533. — colli congenita II. 327. — cranii traumatica II. 15. — bei Hodengeschwülsten II. 712. — der Samenbläschen II. 683.
Hydrocephalus und seine chirurgische Behandlung II. 46. 47.
Hydronephrose II. 467. 468, Diagnose ders. II. 468. 472, Behandlung II. 478.
Hydrops Ascites II. 474. — genu intermittens II. 963. — des Sinus frontalis II. 49.
Hydrorhachis II. 444.
Hydrostatische Cautele bei Punction I. 326. — Druckwirkungen der Kugel im Schädelraum bei Schussverletzungen II. 9.
Hydrothorax II. 396.
Hygrome der Kniekehle II. 989. 990, des Olecranonschleimbeutels II. 812, der Bursa muc. des M. biceps brachii II. 812, der Schleimbeutel der Schultergegend II. 766.
Hyothyreotomie s. Pharyngotomie.
Hyperplasie der unteren Nasenmuschel II. 104.
Hypertrophie der Tonsillen II. 198. 199.
Hypospadie II. 593—595.
Hysterische Dysphagie II. 308.
Jauchung der Hautcarcinome I. 371.
Ileosacralgelenk s. Synchondrosis sacro-iliaca.
Ileus, bei Einklemmung der Hernien, II. 526.
Immobilisation der Gelenke bei Entzündung I. 138.
Impetigo I. 66.
Inciseur der Prostataschwellung II. 640.
Incision bei Panaritium II. 840. 841, der Pleura II. 400. 401.
Indigosteine II. 652.
Infarct s. Hämorrhagischer Infarct. — hämorrhagischer des Hodens II. 690.
Infection, fieberhafte I. 191.
Infectionsgeschwülste I. 286.
Infractionen I. 83. 84, der Clavicula II. 736, der Rippen II. 387.
Infundibulum des Darms bei Anus praeternaturalis II. 536.
Infusion des Bluts I. 438.
Infusor I. 51.
Inguinalhernien. Statistik II. 518, anatomische Verhältnisse ders. II. 548—550. —, Unterscheidung der inneren und äusseren II. 550—553, Klinischer Verlauf ders. II. 553. 554, Herniotomie bei dens. II. 554—556, Bruchbänder für dies. II. 561—563.
Injectionen der Carbolsäure, parenchymatöse I. 51. 68, intraosseale I. 111, intraarticuläre I. 137. 396', bei Lymphangioitis I. 176, bei Lymphadenitis I. 180, bei Trismus I. 187, bei Wundrose I. 249. s. auch Carbolinjectionen.
Initialstadien der Coxitis II. 902—904, Behandlung ders. II. 916—918.
Insectennadeln I. 335.
Inspection bei Entzündung I. 27. 28, bei Knochenbrüchen I. 84—87, bei Luxationen I. 115. 116.
Inspissation des Eiters I. 179. 266.
Instrumentenlehre, allgemeine I. 307—476.
Intercarpalgelenk, Luxationen dess. II. 823. 824.
Intercostalneuralgien II. 403.
Interdentalschienen II. 124. 127.
Intermediäre Operationen I. 221. — Resectionen bei Verletzungen der Gelenke I. 400.
Interposition der Weichtheile zwischen die Fragmente des Knochenbruchs I. 95.
Intertrigo am Scrotum II. 687.
Intraarticuläre Carbolinjectionen I. 137. — Druck im Kniegelenk bei verschiedenen Stellungen dess. II. 962. 963.
Intraosseale Carbolinjectionen I. 111.
Invagination des Darms II. 506. 507, der Darmstücke bei Darmnaht II. 483. 484, zur Radicaloperation der Hernien II. 539.
Invaginatorium, für die Radicaloperation der Hernien II. 540.
Jochbein, Luxation ders. II. 124, Re-

section dess. zur Neurektomie des N. infraorbitalis II. 166. 167.
Jodbehandlung bei Kropf II. 296.
Jodinjectionen bei Hydrocele II. 700, bei Kropf II. 296, bei Prostataschwellung II. 639, bei Spina bifida II. 445.
Jodoformpulver, Einstreuung dess. bei Synovitis granulosa des Hüftgelenks II. 936. 940, des Kniegelenks II. 999.
Irreponible Hernien II. 520—522.
Irrigation I. 47. 48.
Irritable bladder II. 706.
Irritamente der Geschwulstbildung I. 285. 286.
Ischias II. 945—947.
Ischuria paradoxa II. 413.
Isthmus der Glandula thyreoidea, Durchschneidung dess. bei der Tracheotomie II. 265. 266.
Jury mast apparatus II. 365. 424.

Kaesige Infiltration I. 179. 180. 266.
Kali chloricum bei Cystitis II. 629.
Kanne, zur Ernährung, nach Verletzungen der Kiefer, Zunge u. s. w. II. 126.
Kautschukverband I. 489.
Kehlkopf, Verletzungen und Krankheiten dess. II. 256—290, künstlicher I. 505. II. 289.
Kehlkopfsexstirpation II. 286. 288. 289.
Kehlkopfsgeschwülste II. 283.
Kehlkopfsknorpel, Verkalkung und Verknöcherung ders. II. 256.
Kehlkopfresection II. 290.
Kehlkopfschnitt s. Thyreotomie.
Keilförmige Excision aus der Zunge II. 187. 188. — Exstirpation der Lippencarcinome II. 83. 84.
Keloid der Narben I. 22. 282.
Kephalohämatom der Neugeborenen II. 41, Behandlung dess. II. 41. 42, bei Rachitis II. 42.
Kettensäge I. 379.
Kiefer, Verletzungen und Krankheiten ders. II. 122—175, Verletzungen ders. II. 122—131, Entzündungen ders. II. 131—147, Geschwülste ders. II. 147—152, Operationen an dens. II. 152—175.
Kieferbogen, Brüche dess. II. 125. 126, Behandlung ders. II. 126—128.
Kiefercysten II. 147.
Kiefergelenk, Ankylose dess. II. 171, Resection dess. II. 164. 165. 173.
Kiefergeschwülste II. 147—152.
Kieferhöhle, Entzündung ders. II. 144—147.
Kieferklemme II. 170. 171, Behandlung ders. II. 171—173. — entzündliche, durch Tonsillitis II. 199. narbige II. 53.
Kiefernekrose II, 142—144.
Kieselsäure in Blasensteinen II. 651.
Kiotomie II. 202.
Klaffen der Hautwunden I. 53.
Klammerapparate zum Vereinigen der Knochen II. 384, für Fractura patellae von Malgaigne II. 956. 957.
Klappenbildung bei Brucheinklemmung II. 522. 523.
Kleisterverband I. 485.
Klumpenwerfen der Blutkörperchen bei Fieber I. 204.
Klumpfuss II. 1073—1085, Behandlung dess. durch Osteotomie II. 1112. 1113.
Klumphand II. 843.
Knebeltourniquet (Morel) I. 410.
Knickungsbruch der Malleolen II. 1015.
Knieförmige Scheere I. 315.
Kniegelenk und Kniegegend, Verletzungen und Krankheiten ders. II. 947—1008, Verletzungen II. 947—962, Entzündungen II. 962—971, Contracturen II. 971—988, Erkrankungen der Schleimbeutel II. 988—991, Geschwülste II. 991 bis 993, Operationen II. 993—1008, Drainirung II. 993—995, Resection II. 995 bis 1001, Osteotomien und Sequestrotomie II. 1001—1003, Amputation und Exarticulation II. 1003—1008.
Kniegelenksbänder, Abrisse ders. II. 948.
Kniegelenkresection II. 995—1001.
Kniekappen, elastische I. 503.
Kniekehlenhygrome II. 989. 990.
Kniescheibe s. Patella.
Knieschmerz, excentrischer, bei Coxitis II. 903.
Knochen, Verletzungen und Entzündungen I. 78—112, Operationen an dens. I. 377—408.
Knochenabscess I. 108, in der Tibia II. 1056.
Knochenblutung, Stillung ders. I. 420.
Knochenbrüche I. 79—103, Mechanik ders. I. 79—85, Diagnose ders. I. 85—90, Heilung ders. I. 90—97, Behandlung ders. I. 97—103, Operationen bei dens. I. 385 bis 388.
Knochenbruch durch Muskelzug I. 81.
Knochenentzündung s. Ostitis, Myelitis, Periostitis, Operationen bei ders. I. 388—394.
Knochengeschwülste I. 394. 395.
Knochennaht I. 384, bei Bruch des Unterkiefers II. 127.
Knochenquetschung I. 78.
Knochensägen I. 377—384.
Knochenschrauben I. 385.
Knochenstumpf, Prominenz dess. nach Amputation I. 460. 461.
Knochentransplantation I. 388.
Knochentrennung, durch Operation I. 377—384.
Knochenvereinigung durch Operationen I. 384. 385.
Knochenzangen, schneidende I. 380. 381, zum Fassen der Knochen I. 391.
Knopfnaht I. 329—335.
Knoten, chirurgischer, I. 330.
Körpertemperatur s. Temperatur.

Kohlenoxydgasvergiftung, Transfusion bei ders. I. 435.
Kolpocystotomie II. 678.
Kopf, chirurgische Krankheiten dess. II. 1—255.
Koprolithen II. 480. 500.
Kornzange I. 342, Gebrauch ders. zur Eröffnung tiefer Abscesse I. 373.
Kothabscess II. 520, nach Einklemmung der Hernien II. 525.
Kothrecipienten I. 506.
Kothsteine II. 480. 500.
Krampfaderbruch II. 706.
Krebscachexie I. 371.
Kreislaufstörungen, fieberhafte, siehe Wund- und Eiterfieber. Ueber Kreislaufstörungen überhaupt s. Entzündung, Arterien, Venen, Lymphgefässe.
Kreuzbein, Luxation dess. II. 719, Fisteln an dems. II. 724—725, Geschwülste an dems. II. 725. 726.
Kriebelkrankheit II. 853.
Kronenführer für Trepane II. 29.
Kropf, II. 291—298, Aetiologie dess. II. 292, als Indication zur Tracheotomie II. 269.
Kropfexstirpation II. 297. 298.
Kropftod II. 296.
Krümmungen der Wirbelsäule, normale, der Erwachsenen und der Kinder II. 428.
Kryptorchismus II. 704.
Kühlsonde zur Behandlung der Neurosen der Harnröhre II. 706.
Künstliche Athmung bei Scheintod I. 472.
Künstliche Nasen I. 504. — Augenlider, Wangen, Lippen I. 504. — Gaumen I. 504. — Kehlkopf I. 505. II. 289. — Oesophagus I. 505. — Arme und Hände I. 506. 507. — Füsse und Beine I. 507—510.
Kugelformen I. 344.
Kugelgelenkverbindungen bei orthopädischen Apparaten I. 500—503.
Kugellöffel I. 345. 346.
Kugelsonde I. 341.
Kugeltrephine I. 390.
Kugelzange, amerikanische, von Tiemann I. 346, zur Extraction der Fremdkörper aus der Harnröhre II. 584.
Kunstgelenke zur Regelung der Bewegung der Nearthrose nach Resection I. 506.
Kuppelbrenner I. 320.
Kyphose der Halswirbelsäule II. 357, traumatische, der Brust- und Lendenwirbelsäule II. 412, entzündliche II. 416—425, rachitische II. 419, senile II. 426.

Labium fissum, L. leporinum, s. Hasenscharte.
Labium majus, Inguinalhernien in dems. II. 550.
Lähmung der Gaumensegelmuskeln nach Diphtheritis II. 219, der Vorderarm- und Fingermuskeln II. 849.
Lagerungsapparate I. 491—494, für die Behandlung der Skoliose II. 441.
Laminaria digitata, Bougies aus L. II. 607.
Lammbluttransfusion I. 436. 441.
Landolfi's Aetzpaste I. 370.
Laparotomie bei Anus praeternaturalis II. 538, bei innerer Einklemmung II. 508—510, bei Einklemmung der Hernien II. 528.
Lappenbildung bei plastischen Operationen I. 353—358, granulirende Lappen I. 357, Duplicirung der Lappen I. 357.
Lappenschnitt zur Amputation I. 450. 452. 453.
Larynx s. Kehlkopf.
Laryngitis diphtheritica II. 263. 264. — tuberculosa II. 264. — syphilitica II. 264. — typhosa II. 264. — variolosa II. 264.
Laryngoskopie II. 282—284.
Laryngostenose, entzündliche II. 262—264, als Indication zur Tracheotomie II. 267—269. — Ursachen ders. II. 282. 283. — als Indication zur Laryngotomie II. 284—286.
Laryngotomie II. 284—288. — subhyoidea II. 227. 228. s. auch Pharyngotomie.
Leber, Störungen ders. bei Fieber I. 213.
Leberabscesse II. 449. 459. 466. Behandlung ders. II. 466.
Leberechinococcen, Vereiterung ders. II. 449. 471, Diagnose II. 468. 470—472, Behandlung II. 472—474.
Leberschwellungen, Geschwülste II. 468.
Leberverletzungen II. 454, Schusswunden der Leber II. 459.
Leistenbrüche s. Inguinalhernien. — bei Kryptorchismus II. 705.
Leistenhoden II. 704, Sarkomentwickelung in demselben II. 705, Exstirpation der Sarkome II. 714.
Lendenwirbel, Carcinome ders. II. 469.
Lendenwirbelsäule, Verletzungen und Krankheiten II. 411—446, Brüche ders. II. 411—416, Entzündungen II. 416—425, Verkrümmungen II. 426—444, Geschwülste ders. II. 444—446, compensative Lordose und Scoliose bei Beuge- und Abductionsstellung des Oberschenkels bei Coxitis II. 906—908.
Leontiasis der Gesichtshaut II. 60.
Lepra I. 366, an der Hand II. 852. 853, am Fuss II. 1036. 1037.
Leptomeningitis II, 23.
Leroy's Curette zum Herausziehen der Fremdkörper aus der Speiseröhre II. 304. — zur Extraction der Fremdkörper aus der Nase II. 97. 98.
Ligamenta ary-epiglottica, ödematöse Schwellung ders. II. 216.
Ligamentum Gimbernati, seine Beziehungen zu den Cruralhernien II. 558, seine Durchschneidung bei der Hernio-

tomie II. 560. 561. — ileo-femorale, seine Beziehungen zu den Luxationen des Hüftgelenks II. 873. 881. 882. — patellare, Riss dess. II. 953. 954, Behandlung II. 957.
Ligatur der Arterien I. 144—148, Aseptische Ligatur I. 147. 148, der Arterien in der Wunde I. 414—419, in der Continuität der Arterien I. 423—432, Methodik ders. I. 429—432, der Venen I. 421—423. — der Arterienstämme bei venöser Blutung I. 423, zur Behandlung der Entzündung I. 428, zur Behandlung der Geschwülste I. 428, der Elephantiasis I. 428, zum prophylaktischen Schutz gegen Blutung bei Operationen I. 428. 429. — zur Trennung der Gewebe I. 316—319. — elastische I. 317. 319. — der Aorta II. 727—729, der Carotis comm. II. 332—335, der Carotis ext. II. 335. 336, der Carotis int. II. 336. 337, der Art. anonyma II. 337—339, der Art. subclavia II. 339—341, der Art. vertebralis II. 341. der Art. femoralis II. 895—897, der Art. iliaca comm. II. 727. 729, der A. iliaca int. II. 729, der A. iliaca ext. II. 727. 730. 731, der A. A. glutaeae II. 727. 731, der A. mammaria II. 395. 396. der Art. meningea med. II. 33, der A. radialis II. 833, der A. ulnaris II. 833, der A. interossea II. 833. 834, des Arc. volaris sublimis II. 834, der Art. subclavia unterhalb der Clavicula II. 759, am Proc. coracoides II. 760, der Art. axillaris II. 760. 761. — s. auch Unterbindung. — des Bruchsacks zur Behandlung der Umbilicalhernien II. 544, der Hämorrhoidalknoten II. 506, der Nasenrachenpolypen II. 224, des Samenstrangs II. 714, der Scheidenhaut bei Hydrocele II. 703, der Varicocele II. 708.
Ligaturstäbchen I. 316. 419.
Linea alba, Hernien ders. II. 546.
Linsenmesser II. 30.
Lion forceps I. 391. 402.
Liparocele II. 558.
Lipome I. 280. 363, der Bauchdecken II. 452, subperitoneale II. 453, des kleinen Beckens II. 500. 503. 726. 727, der Brustdrüse II. 377, der Galea aponeurotica II. 41, der seitlichen Halsgegend II. 331, an der Hand II. 851, in der Incisura ischiadica major II. 727. 933, der Ligam. alaria des Kniegelenks II. 992, pararectale II. 726. 727, im subduralen Fettgewebe des Rückenmarkscanals II. 446. — der Schultergegend II. 767, am Scrotum II. 710, subperitoneale II. 547, der Wangenhaut II. 60, der Zunge II. 185.
Lippen, Verletzungen und Krankheiten ders. II. 52—91.
Lippeneinkniff II. 63, Operation bei dems. II. 73.
Lippenförmige Fistel des Sinus frontalis II. 48. — Wangenfistel II. 53.
Lippenherpes II. 57.
Lippenhyperplasien II. 59. 60.
Lippenödem, scrofulöses II. 60.
Lippenschanker II. 82.
Lippenschrunden II. 57.
Lippenspalten s. Hasenscharten.
Lippenzange von Beinl II. 72.
Liquor ferri sesquichlorati zur Blutstillung I. 421, zur Behandlung der Aneurysmen I. 426.
Liston'sche Knochenzange I. 380. 383, zur Beseitigung der Zahnwurzeln II. 141, zur Resection der Alveolarfortsätze II. 155.
Lithoklast II. 665.
Litholapaxie II. 670. 674. 675.
Lithothlibie II. 671.
Lithotome II. 667—670.
Lithotomie s. Cystotomie.
Lithotripsie II. 670—677.
Lithotripter II. 670. 671. 675, Anwendung dess. zur diagnostischen Untersuchung auf Blasensteine II. 655.
Lithotritie périnéale II. 667.
Littré'sche Hernie II. 559.
Lochbrüche des Schädels II. 9. 11.
Lochschüsse I. 80.
Löffel, der gefensterte, zur Extraction der Fremdkörper I. 342, Kugellöffel I. 345. 346. s. auch Scharfer Löffel.
Lösung, chemische, der Blasensteine II. 656. — der Sequester I. 107.
Lordose der Halswirbelsäule II. 357, der Lendenwirbelsäule bei angeborener Hüftluxation II. 928. — compensative, der Lendenwirbelsäule bei Coxitis II. 906.
Lüer'sche Knochenzange I. 312. 380. 383, zur Beseitigung der Zahnwurzeln II. 141.
Lüer's Zange, für Reposition der Daumenluxation II. 827.
Luftaspiration in die verletzten Halsvenen I. 422.
Luftkropf II. 291. 292.
Luftröhre, Verletzungen und Krankheiten ders. II. 256—290.
Luftröhrenfistel II. 328.
Luftröhrenschnitt s. Tracheotomie.
Lugol'sche Lösung II. 45.
Lungen, Betheiligung ders. am Fieber I. 212. — pyämische Metastasen in dens. I. 254. 255, Contusionen und Zerreissungen ders. II. 388, perforirende Wunden ders. II. 391—395.
Lungenbrüche in der oberen Brustapertur II. 332. 405.
Lungencavernen, durch die Brustwand perforirend II. 403, Incision ders. II. 403.
Lungengeschwülste II. 404. 405.
Lungenvorfall, traumatischer II. 392, Behandlung dess. II. 394.
Lupus I. 59. 60, Behandlung dess. I. 71. 72, Verschwinden bei Wundrose I. 248. — der Gesichtshaut II. 57—59, Exstirpation dess. II. 58. 59. — an der Hand II.

852, der Nase II. 99, des Ohrläppchens II. 234, der Rachenwand II. 220, der Zunge II. 181.
Luxationen I. 114—119, Diagnose ders. I. 115—117, Reposition ders. I. 117. 118. —, veraltete, I. 118. —, habituelle, I. 119. —, angeborene I. 119. —, entzündliche, I. 119. — mit Fracturen I. 116. 117, der Brust- und Lendenwirbel II. 413. 414, der Halswirbel II. 349—355, des Jochbeins II. 124, des Hodens II. 686, des Penis II. 576, der Sehnen am Fuss II. 1029. 1030, des Sternum II. 408. des Unterkiefers II. 128—131, der Clavicula II. 742—746, des Schultergelenks II. 746 bis 758, des Ellnbogengelenks II. 779—786. —, congenitale, II. 779. —, beider Vorderarmknochen nach hinten II. 779—782, nach aussen II. 782—784. —, divergirende, der Vorderarmknoten II. 785. — des Radiusköpfchens allein II. 786, der Handgelenke II. 815. 816. 823. 824, des Capitulum ulnae II. 823, des Intercarpalgelenks II. 823, der Metacarpalknoten II. 823. 824, der Finger II. 824—827, der Beckengelenke II. 718—720, des Hüftgelenks, traumatische, II. 871—882. L. ischiadica u. iliaca II. 873—879. L. obturatoria II. 879—880. L. suprapubica u. ileopectinea II. 880—881. L. supra- u. infracotyloidea II. 881—882. —, entzündliche II 911. 932. 933. —, congenitale II. 927—931. — des Kniegelenks, traumatische II. 949. 950, der Menisken des Kniegelenks II. 950. 951, des Fibulaköpfchens II. 951, der Patella II. 951—953, angeborne der Patella II. 973, des Unterschenkels II. 974, des Talocruralgelenks II. 1021—1025, des Talotarsalgelenks II. 1025. 1026, der Metatarsalknochen II. 1026, der Zehen II. 1026. 1027.
Lymphadenitis I. 176—181, käsige I. 179, Behandlung ders. I. 180. 181, scrofulöse I. 266. 267. — axillaris II. 764. 765. — cubitalis II. 796. — in der seitlichen Halsgegend II. 324—326.
Lymphangiektasie der Zunge II. 182.
Lymphangioitis I. 174—176, Behandlung ders. I. 176.
Lymphangiom der Lippen II. 59, der Schenkelbeuge II. 934.
Lymphdrüsen, Exstirpation der geschwollenen I. 181. 275.
Lymphdrüsenfisteln I. 179.
Lymphgefässe und Lymphdrüsen. Verletzungen und Entzündungen ders. I. 173—182.
Lymphome der Achselhöhle II. 768. —, leukämische, der seitlichen Halsgegend II. 330, Exstirpation ders. II. 345—347. — der Schenkelbeuge II. 933. 934. —, scrofulöse, der seitlichen Halsgegend II. 329, Exstirpation ders. II. 343—345.
Lymphosarkome s. Sarkome d. Lymphdrüsen.
Magen, Störungen dess. bei Fieber I. 213.
Magencarcinom, Exstirpation dess. II. 314—316.
Magenfistel, Anlegung derselben durch Gastrotomie II. 314—318.
Magenpumpen II. 303.
Magnesitverband I. 490.
Main en griffe II. 850.
Makrochilie II. 59.
Makroglossa II. 182.
Makrostomie nach Noma II. 57. —, angeborne II. 61. 62, operative Behandlung ders. II. 69.
Mal perforant du pied II. 1036.
Malakomeningitis II. 23.
Malleus II. 102.
Malum Pottii, an der Halswirbelsäule II. 356, der Brustwirbelsäule II. 419.
Malum Rustii II. 363.
Mamma s. Brustdrüse.
Mammaexstirpation II. 380—383.
Mammafisteln II. 372. 373.
Mammageschwülste II. 376—380, Exstirpation ders. II. 380—383.
Mammasteine II. 377.
Mammilla s. Brustwarze.
Mandeln s. Tonsillen.
Mandrin der Catheter II. 570.
Manschettenschnitt I. 452.
Manualexploration des Rectum II. 488, bei innerer Einklemmung II. 511, zur Reposition der Zwerchfellhernien II. 548.
Manus vara congenita II. 843.
Marantische Thrombose I. 152.
Maschine zur Behandlung des Pes equinus II. 1070, zur Klumpfussbehandlung II. 1084. 1085.
Massage I. 51. 52. 78. 139, der Tonsillen II. 204.
Mastdarm s. Rectum.
Mastdarmbougies II. 498.
Mastdarmfisteln II. 490—494.
Mastdarmsonden II. 489.
Mastdarmspecula II. 487. 488.
Mastitis II. 370—376. — adolescentium II. 374. — chronica II. 374, Behandlung ders. II. 375.
Mastodynie II. 375. 376.
Maulbeersteine II. 651.
Mc'Intyre's Lagerungsschiene für die untere Extremität I. 492.
Mechanik der Einklemmung der Hernien II, 522—524, der Luxationen I. 115.
Mediastinitis II. 326. — antica II. 408. — postica bei Myelitis granulosa der Brustwirbel II. 417.
Meissel I. 380. 383.
Melaena bei Darmgeschwüren II. 485.
Meloplastik II. 68. 69.
Meningitis traumatica bei Schädelverletzungen II. 23. 25, Behandlung ders. II, 34—36.
Meningocele II. 44.
Menisken des Kniegelenks, Luxationen ders. II. 950. 951, Recectionen ders. II. 951.

Menstruale Blutungen aus der Brustdrüse II. 374.
Menstrualhämatom der Achselhöhle II. 768.
Mensuration I. 37.
Mentagra II. 55.
Mercier's Catheter II. 638.
Mesenteriallymphdrüsen, Schwellungen und Geschwülste II. 469.
Metacarpalknochen, Fracturen ders. II. 827, Entzündungen II. 844—846.
Metallcatheter II. 565—569.
Metalldrains zur Drainirung der Blase II. 662.
Metallfäden I. 333.
Metastasen, bei Pyämie I. 252—258. — secretorische, in der Parotis II. 243.
Metastatische Entzündungen des Kniegelenks. II. 967.
Metatarsalgelenke, Contracturen ders. II. 1063.
Metatarsalknochen, Luxationen II, 1026, Fracturen II. 1027, Geschwülste ders. II. 1059, — überzählige II, 1059.
Metatarso-phalangealgelenke, Arthritis urica ders. II. 1039. 1040.
Methylenäther zur Narkose I. 474.
Methylenbichlorid zur Narkose I. 474.
Mikrococcen bei Diphtheritis I. 233, bei Wundrose I. 245, s. auch Spaltspitze.
Mikrodactylie II. 856.
Mikrosporon s. Spaltspitze.
Mikrostoma II. 59, Behandlung und Operation des N. II. 69—71.
Mikrotie II. 235.
Milchfisteln II. 373.
Milchsteine II. 377.
Milchtransfusion I. 437. 438.
Milz, Störungen der M. bei Fieber I. 214.
Milzblutung II. 459.
Milzbrandcarbunkel I. 59.
Milzechinococcen, Vereiterung ders. II. 450.
Milzschwellungen u. Geschwülste II. 467. 468.
Milzverletzungen II. 455, Schusswunden der Milz II. 459.
Mimischer Gesichtskrampf II. 90.
Mitella triangularis II. 738. — quadrangularis II. 739.
Mitra Hippocratis I. 478. II. 50. 51.
Mohrenheim'sche Grube, Unterbindung der A. subclavia in ders II. 759. 760.
Molluscum contagiosum I. 364.
Monaden s. Spaltpilze.
Monoculus II. 174. 175.
Morgagni'sche Taschen des Kehlkopfs, Fremdkörper in dens. II. 260.
Münzenfänger II. 304. 305.
Mütze, von Köhler II. 127.
Mumification I. 6. 156.
Mumps II. 243.
Mund, künstlicher II. 70.
Mundbildung II. 69—71.
Mundhöhle, Untersuchung ders. II. 176—179. Die Krankheiten der Mundhöhle vgl. bei den Wangen, Zunge, Gaumen, Speicheldrüsen.
Mundspecula II. 176—179.
Mundwinkelhalter II. 177.
M. biceps brachii, Luxation dess. II. 735. —, Myositis syphilitica dess. II. 768. — compressor urethrae, Krampf dess. bei dem Catheterismus II. 572. 573. — extensores carpi radiales, Blutergüsse in ihre Sehnenscheiden II. 836. — peronei, Luxation ders. II. 1029. — peroneus long., Bluterguss u. Entzündung der Sehnenscheide ders. II. 1030. — plantaris, Riss dess. II. 1029. — psoas, Risse dess. II. 723, Abscesse in dems. II. 723. 724. — Quadriceps femoris, Risse dess. II. 953. 954, Behandlung II. 957. — rectus abdominis, Risse dess. II. 448. —, Diastase dess. II. 546. —, Diastase dess. bei angeborener Bauchblasenspalte II. 680. — sternokleidomastoideus, Muskelcallus bei Rissen dess. II. 332, Syphilome ders. II. 332. —, Risse dess. inter partum als Ursache des Caput obstipum II. 359, Tenotomie dess. II. 361. 362. — tibialis post., Verletzung und Luxation der Sehne dess. II. 1030.
Muskelcallus I. 75. 93, bei Rissen des M. sternokleidomast. II. 332.
Muskelgeschwülste, Entfernung ders. I. 375.
Muskelkrämpfe nach Amputationen I. 459.
Muskeln, Verletzungen u. Entzündungen I. 75. 76, Behandlung ders. I. 77. 78, Betheiligung ders. am Fieber I. 210, Operationen an dens. I. 371—377.
Muskeln des Fusses, Verhalten ders. bei angeborenem Klumpfuss II. 1078—1080.
Muskeln und Sehnen, Operationen an dens. I. 371—377.
Muskelrisse, im M. rectus abdominis II. 448.
Muskelschnitt s. Myotomie.
Muttermäler, pigmentirte I. 360.
Muzeux'sche Zange I. 312.
Myelitis I. 104—110. — suppurativa I. 104—107. — granulosa I. 107—109. 268, Behandlung der M. granulosa I. 392. 394. — granulosa der Brust- u. Lendenwirbelsäule II. 416—426, der Halswirbelkörper II. 357—359, der Handwurzelknochen II. 842. 843, der Metacarpal- und Phalangealknochen II. 844. 845, granulosa an den Beckenknochen II. 722. 723, der Rippen II. 402. — spinalis II. 412. 420.
Myome I. 280. 293, der Blasenwand II. 683, der Prostata II. 632. 684, am Scrotum II. 710.
Myophon I. 35.
Myositis I. 75. — ossificans I. 76. — trichinosa I. 76.

Myosarkome der Blasenwand II. 683, der Brustdrüse II. 378.
Myotomie I. 373—375, der Gaumensegelmuskeln bei Staphylorrhaphie u. Uranoplastik II. 208, an den Zungenmuskeln II. 184.
Myrthenblattsonde I. 313.
Myxome I. 280. 299, der Brustdrüse II. 378, des Nabels II. 451, der Nerven I. 447, an der Scheidenhaut des Hodens II. 710.
Myxosarkome des Hodens II. 711.

Nabelbrüche s. Umbilicalhernien.
Nabelfisteln s. Urachusfisteln.
Nabelgeschwülste II. 451.
Nabelgranulom II. 451.
Nabelvene, Phlebitis ders. II. 450.
Nachbehandlung der Amputationen I. 458. 459, der Gelenkresection I. 405—407.
Nachblutungen, primäre und secundäre I. 144. — frühe und späte (septische) I. 424.
Nachfieber I. 229.
Nachtripper II. 602.
Nadelhalter I. 331. 332.
Nadeln I. 329—335. — gerade I. 329. — gestielte I. 332. 333, zur Staphylorrhaphie und Uranoplastik II. 210.
Nadelpincette I. 333.
Nadeltrephine s. Drillbohrer. — zur Behandlung der Gehirnabscesse II. 35.
Nährflüssigkeiten für Cultur der Spaltpilze I. 4.
Naevi pigmentosi I. 361.
Nagel, eingewachsener am Fuss II. 1035. 1036.
Nagelsubstanz, Querfurchen an ders. nach fieberhaften Krankheiten II. 853.
Naht I. 327—338, Vorbedingungen und Contraindicationen ders. I. 327. 328, mechanische Wirkungen ders. I. 328—330, Methoden ders. I. 328—338, mit Drainirung I. 328, Knopfnaht I. 329—335, Entspannungsnähte I. 329, Vereinigungsnähte I. 329, umschlungene N. I. 335, Zapfennaht I. 336, Schnürnaht I. 336, trockene N. I. 337, Unterstützungsmittel für die N. I. 338, Sehnennaht I. 373, Knochennaht I. 384. — bei Amputationen I. 458, der Blase nach Cystotomia suprapubica II. 662, am Darm II. 481—485, bei Wunden der Galea aponeurotica II. 6, goldene, bei Radicaloperation der Hernien II. 538, der Schnittwunden der Kehlkopfknorpel II. 259.
Nahtdiastase, traumatische, der Schädelknochen II. 11.
Narbenbildung I. 20—23.
Narbengewebe I. 20.
Narbengeschwür I. 22.
Narbenkeloid s. Keloid.
Narbige Contracturen I. 22, der Halsgegend II. 319. 320.
Narkose zum Zweck der Ausführung chirurgischer Operationen I. 462—476, Indicationen zur N. I. 462—464, Aether- und Chloroformnarkose I. 464—468. — Störungen ders. I. 468—473, Beurtheilung der verschiedenen Narcotica I. 473—475, örtliche Anästhesie I. 475. 476. — bei Hasenschartenoperationen II. 72.
Nasale Sprache bei Gaumenspalten II. 206, bei Hasenscharten II. 65, bei Polypen der Nase II. 104, bei Tonsillitis II. 200.
Nase und Nasenhöhle, Verletzungen und Krankheiten ders. II. 91—122, Verletzungen II. 91—95, Untersuchung mit dem Spiegel II. 95. 96, Fremdkörper in ders. II. 97. 98, Entzündungen und Geschwulstbildungen an ders. II. 98—104, Operationen an ders. II. 105—122.
Nasenbildung s. Rhinoplastik.
Nasenblutung, Stillung ders. II. 92—95.
Nasenbrüche II. 92.
Nasencarcinom II. 99. 100.
Nasendouche II. 101. 102.
Nasenhöhle, Tamponade ders. II. 93.
Nasenmuscheln, als Basis der Polypen II. 103, Hyperplasie der unteren II. 104.
Nasenpolypen II. 103. 104, Behandlung ders. II. 105—108.
Nasenrachenpolypen II. 221—224, Behandlung ders. II. 224—227.
Nasenscheidewand, syphilitische Entzündung ders. II. 109, tuberculöse Entz. ders. II. 109, Abscesse ders. II. 109, plastische Operationen an ders. II. 120.
Nasenschleimhauttuberkel II. 109.
Nasenseptum, plastische Operationen an dems. II. 120—122. Vergl. auch Nasenscheidewand.
Nasenspiegel II. 95. 96.
Nasenspitze, Hebung ders. bei Rhinoplastik II. 115. 116.
Nasensteine II. 97.
Nasensyphilis II. 109.
Nasenverbände II. 175.
Nasenwurzellappen, Bildung dess. bei Stirnrhinoplastik II. 112.
Natr. benzoicum bei Fieber I. 224, bei Tuberculose I. 276, bei Cystitis II. 630.
Natr. salicylicum bei Fieber I. 224, bei Cystitis II. 630.
Nearthrose, Anlegung einer N. am Unterkiefer bei Kieferklemme II. 172. 173. — nach Gelenkresection I. 405, nach Luxation I. 119.
Nebenhodenentzündung s. Epididymitis.
Nebenschilddrüse II. 291.
Nekrose der Beckenknochen II. 723, des Gelenkknorpels I. 124, der Kiefer II. 142—144, der Knochen I. 106, Behandlung ders. I. 389—392. — der Phalangen nach Panaritium II. 840, der Beugesehnen der Finger II. 839. 840—842, der Sägeflächen I. 381, nach Amputation I. 462, der Schädelknochen, traumatische II. 23. — im

Schenkelhals und Schenkelkopf II. 922, der Sehnen I. 127.
Nélaton's Catheter II. 570. 580. 581.
Nephritis II. 466, bei Fieber I. 215. 216.
Nephrotomie II. 477—479.
Nerven, Verletzungen und Entzündungen ders. I. 182—188, Quetschung ders. I. 182, Durchschneidung ders. I. 183. 184, Entzündung ders. I. 184. 185, Regeneration der durchschnittenen N. I. 184, Betheiligung ders. am Fieber I. 210, Operationen an dens. I. 442—448.
Nerven des Kopfes und Rumpfes. Nerv. accessorius Willisii, Verletzungen dess. II. 321, Neurektomie aus dems. II. 343. — acusticus, traumatische Lähmung dess. II. 14. 21. — facialis, traumatische Lähmung dess. II. 14. 20. 21, Lähmung dess. II. 90, Krampf im Gebiet dess. II. 90. 91, Dehnung dess. II. 91. 254. 255. — hypoglossus, traumatische Lähmung dess. II. 20. — hypoglossus, Verletzungen dess. II. 321. — infraorbitalis, Neurektomie dess. II. 165—167. — N. intercostales, Neuralgien und Dehnung dess. II. 403. N. lingualis, Neurektomie dess. II. 169. — mandibularis, Neurektomie dess. II. 167. 168. — nasociliaris, Neurektomie dess. II. 170. — recurrens ex vago, Verletzungen dess. II. 321, Verletzung dess. bei Oesophagotomie II. 313. — supraorbitalis, Neurektomie dess. II. 169. 170. — sympathicus, Verletzungen dess. II. 320. 321. — trigeminus, Neuralgien der Zweige dess. II. 91, Behandlung ders. II. 165—170. — vagus, Verletzungen dess. II. 321. — zygomaticus malae, Neurektomie dess. II. 170.
Nerven der oberen Extremität. Nerv. medianus, Durchschneidung dess. und Nervennaht II. 822. 829, Aufsuchung dess. am Oberarm II. 799. — radialis, Durchschneidung dess. bei Amputatio brachii II. 814, Verletzung und Lähmung dess. II. 849. 850, Aufsuchung dess. am Oberarm II. 799. — ulnaris, Verletzung und Lähmung dess. II. 850, seine Verletzung bei Ellnbogenresection II. 803, seine Durchschneidung an der Hand II. 829. 830, Aufsuchung dess. am Oberarm II. 799.
Nerven der unteren Extremität. Nerv. cruralis, Neuralgien und Dehnung dess. II. 947. — ischiadicus, Neuralgien und Dehnung dess. II. 945—947. — obturatorius, Beziehungen dess. zur Hernia obturatoria II. 564. — peroneus, Verletzung dess. II. 1030. 1031. — popliteus, Lähmung dess. nach Knieresection II. 1000. — tibialis, Verletzung dess. II. 1030. 1031.
Nervendehnung I. 445—447, bei Trismus I. 187; s. auch Plexus cervicalis, brachialis, ischiadicus.
Nervenfieber I. 190. 210.
Nervengeschwülste, ihre Behandlung I. 447—448.
Nervenhäkchen II. 166.
Nervennaht I. 442—444, paraneurotische I. 443.
Netzbruch s. Epiploocele.
Netzexstirpation bei Verletzung II. 457, bei Epiploocele II. 521. 534.
Netzgeschwülste II. 469.
Netzvorfall, traumatischer II. 456. 457.
Neuralgien, ihre Behandlung durch Neurektomie I. 444. — im Amputationsstumpf I. 459. 460. — an den Intercostalnerven II. 403. — der Mamma II. 375. 376. — des Nerv. obturatorius bei Hernia obtur. II. 564. — der Zweige des N. trigeminus II. 91, Behandlung ders. II. 165—170.
Neurektomie I. 184. 444. 445. — des N. accessorius Willisii II. 343.
Neurektomien an den Aesten des N. trigeminus II. 165—170. — des N. infraorbitalis II. 165—167. — des N. mandibularis II. 167. 168. — des N. lingualis II. 169. 180. — des N. supraorbitalis II. 169. 170. — des N. zygomaticus malae II. 170. — des N. nasociliaris II. 170. — an den Nerven des Oberarms II. 799.
Neuritis I. 185, Behandlung durch Neurektomie und Nervendehnung I. 445.
Neurome I. 280. 298. 447. — am Amputationsstumpf I. 460. — der Sacralgegend II. 726.
Neuroplastik I. 444.
Neurosen des Hodens II. 705. des Samenstrangs II. 705, der Harnröhre II. 705.
Neurotomie I. 183. 184. 444. — an den Zweigen des N. trigeminus II. 91.
Nieren, Störungen ders. bei Fieber I. 215. 216.
Nierenbecken, Steine in dens. II. 648.
Nierenbeckenentzündung II. 466.
Nierenblutung II. 454. 455.
Nierenentzündung II. 466.
Nierenschwellungen u. Geschwülste II. 468. 469.
Nierenverletzungen II. 454. 455. —, Schusswunden der Nieren II. 458.
Noma II. 56.
Nosocomialgangrän I. 235.
Nuck'sches Divertikel, Beziehung dess. zur Bildung der Hernien II. 517.
Nussgelenke an orthopädischen Apparaten I. 503.

Obere Extremität, ihre Verletzungen und Krankheiten II. 732—869.
Oberkiefer, Brüche dess. II. 122—124. Entzündungen und Geschwülste s. Entz. und Geschw. der Kiefer. Operationen am Oberkiefer, vgl. Operationen an den Kiefern. —, temporäre Resection zur Entfernung der Retromaxillargeschwülste II. 225—227.
Oberkieferresection II. 155—161, Statistik derselben II. 160.

Oberlippe, Carcinom ders. II. 82. 83. s. auch Lippen.
Oberlippenspalten s. Hasenscharten.
Oberschenkel, Verletzungen und Krankheiten der oberen Hälfte II. 870—947, der unteren Hälfte II. 947—1008.
Oberschenkelamputation nahe dem Hüftgelenk II. 945.
Oberschenkelexarticulation II. 942—945.
Obturatoren für Oeffnungen des Gaumens I. 504. II. 207. 208.
Odontome in den Kiefern II. 148.
Oedem durch venöse Stase I. 154.
Oehrsonde I. 313.
Oesophagitis II. 307.
Oesophagusresection II. 314.
Oesophagoskopie II. 307.
Oesophagotomia interna II. 310. 311. — externa II. 311—314.
Oesophagus s. Speiseröhre. —, künstlicher II. 318.
Offene Wundbehandlung I. 44. 45.
Ohnmacht I. 142. 143, bei Pleurapunction II. 399. [II. 229—241.
Ohr, Verletzungen und Krankheiten dess.
Ohrenschmalzpfröpfe II. 238.
Ohrentzündungen II. 233—237.
Ohrenspiegel II. 231.
Ohrgeschwülste II. 238—241.
Ohrläppchen, Colobom dess. II. 229.
Ohrlöffel II. 232.
Ohrmuschel, Verletzungen ders. II. 229, Geschwülste ders. II. 240.
Olecranarthritis II. 799.
Olecranon, Fractur dess. II. 791—793, Schleimbeutel dess. u. Entzündung ders. II. 795. 796.
Olecranonschleimbeutel, Hygrom dess. II. 812.
Omarthritis II. 762.
Omentum s. Netz.
Onkotomie I. 347.
Onychia maligna der Finger II. 840, an den Nägeln der Zehen II. 1035. — syphilitica II. 852. 1036.
Onychogryphosis an den Fingernägeln II. 853.
Oophorocele II. 554.
Operationen an den Blutgefässen I. 408—442, an der Haut I. 347—371, Abscesseröffnung I. 347—350. —, plastische I. 350—360. Geschwülste der Haut I. 360—371. — an den Nerven I. 442—448, an den Venen I. 432—442.
Operationslehre, allgemeine I. 307—
Orchichorie II. 705. [476.
Orchidoplastik II. 705.
Orchitis, II. 688—690, Behandlung ders. II. 690—692. — gonorrhoica II. 688. — — syphilitica II. 689. — tuberculosa II. 689. 690. — nach Cystitis II. 690.
Organisation der Thromben I. 145.
Organoide Geschwülste I. 279.
Orthopaedie, Begriff ders. I. 496.
Os acromiale II. 734.
Os capitatum, Luxation dess II. 823.
Os coccygis s. Steissbein.
Os sacrum s. Kreuzbein.
Oscheocele II. 552.
Oscheoplastik II. 685.
Osteoklast I. 377, Benutzung ders. zur Correction des Genu valgum II. 979.
Osteome I. 280. 394. — cartilaginosum am oberen Ende des Humerus II. 770. — des Femur II. 993, der Kiefer II. 148. 149, des Penis II. 615, der Schädelknochen II. 42, des Sinus frontalis II. 49, der Unterschenkelknochen II. 1060, an der grossen Zehe 1059. — parosteales am Metatarsus II. 1059.
Osteomyelitis s. Myelitis.
Osteophon I. 34. 110.
Osteophonie I. 110. s. auch Percussion der Knochen.
Osteoplastische Resection des Ellnbogengelenks II. 812, der Nase II. 107. 108, des Oberkiefers II. 225—227, der Schädelknochen II. 31.
Osteotom I. 382.
Osteotomie I. 140. 403, am Kniegelenk II. 1001. 1002, zur Correction des G. varum II. 980, des G. valgum II. 1001. 1002, bei ankylotischem Knie II. 987, am Schenkelhals II. 941. — subtrochanterica II. 942. — am Unterschenkel II. 1114.
Ostitis albuminosa I. 103. s. auch Periostitis und Myelitis.
Othaematom II. 240.
Otitis interna und externa II. 234.
Otoplastik II. 240—241.
Otoskopie II. 231.
Ovalairschnitt zur Amputation I, 450. 452—454, zur Exarticulation der Finger II. 866, zur Amputatio femoris II. 1006.
Ovarium s. Eierstock.
Oxalatsteine II. 651.
Oxalsaure Kalksteine II. 651.
Oxalurie II. 651.
Ozaena II. 100—102.

Pachymeningitis II. 23.
Palpation bei Entzündung I. 28—34, bei Knochenbrüchen I. 88, bei Luxationen I. 116.
Palpebra tertia, fieberhafte Kreislaufstörungen in ders. I. 202—204, s. auch Augenlid.
Panaritium I. 56, Behandlung dess. I. 69. — an Hand und Fingern II. 837—841.
Panarthritis urica an den Zehengelenken II. 1039. 1040. — pauperum II. 1040. — opulentiae II. 1040, Behandlung ders. II. 1041.
Pankreasgeschwülste II. 469.
Pansement amovo-inamovible I. 485.
Papillome I. 284. 285. 363, der Blase II. 683, entzündliches, der Gesichtshaut II. 59, der Haut an der Hand II. 851, des Kehlkopfs II. 283, des Nabels II. 451.

Pappcravatte II. 360. 364.
Pappschienenverband I. 490.
Pappwatteverband I. 490.
Paraadenitis I. 178.
Parabolische Feder I. 501.
Paraffinkrebs am Scrotum II. 711.
Paraffinverband I. 489.
Paramastitis II. 371.
Parametritis II. 723.
Paraneurotische Nervennaht I. 443.
Paraneurotische Phlegmone I. 185.
Paraphimose II. 586. 587, Behandlung ders. II. 591. 592.
Parapleuritis II. 402.
Pararectale Lipome II. 726. 727.
Parasynovitis I. 128, des Kniegelenks II. 966.
Paraurethrale Abscesse II. 604.
Parenchymatöse Blutung, Stillung ders. I. 420. 421.
Parenkephalocele II. 44.
Parese der Armmuskeln bei Lipomen der Schultergegend II. 767.
Parirfracturen der Ulna II. 821.
Paronychium II. 839.
Parotis, Verletzungen und Krankheiten ders. II. 241—255, Exstirpation ders. II. 253. s. auch Speicheldrüsen, Speichelfistel, Ductus Stenonianus u. s. w.
Parotisexstirpation II. 253. 254.
Parotisgeschwülste II. 251—254.
Parotisschwitzen II. 244.
Parotitis II. 243—246.
Partielle Resection I. 400, des Ellnbogengelenks II. 810, des Fussgelenks II. 1106, des Handgelenks II. 860, des Kniegelenks II. 998.
Passive Bewegungen bei Knochenbrüchen I. 103.
Patella, Luxationen ders. II. 951—953. — angeborene II. 973. —, Exstirpation bei Resectio genu II. 997. —, Fracturen ders. II. 953—957. Tanzen ders. bei Hydrarthros II. 963. — ankylotische, Abmeisselung ders. II. 986.
Parulis II. 134.
Pavillon des Blasentroicarts II. 643, des Catheters II. 567.
Pectus carinatum II. 440. — excavatum II. 440.
Pelikan II. 140. 141.
Pelotte der Bruchbänder II. 541. 545. 561—563.
Pelotten an orthopädischen Apparaten I. 503, zum Verschluss von Oeffnungen des Darmcanals I. 505.
Pendelmethode zur Reposition der Luxatio humeri subcoracoidea II. 753.
Penis, Verletzungen und Krankheiten dess. II. 565—620, Fracturen dess. II. 576, Luxationen dess. II. 576, sonstige Verletzungen dess. II. 576—585, Amputation dess. II. 617. 618.
Penisgeschwülste II. 615—617, Entfernung durch Amputatio penis II. 617. 618.
Pepsin zur Auflösung der Blasensteine II. 656.
Percussion bei Knochenbrüchen I. 89.
Percutane Umstechung der Arterien I. 432. — Wirkung der Carbolsäure I. 68. 139. 371, bei Synovitis serosa des Kniegelenks II. 964.
Percuteur für Lithotripsie II. 671.
Pergamentknittern an der Wand des Kephalohämatoms II. 41, bei Hydrops antri Highmori II. 145, bei Kiefercysten II. 148.
Periarthritis scapulo-humeralis II. 764.
Pericardiotomie II. 410. 411.
Pericardium s. Herzbeutel.
Perichondritis granulosa II. 403.
Perineum, Verletzung der Harnröhre durch Quetschung dess. II. 576—578. Harninfiltration an dems. II. 577. 582.
Periorchitis serosa II. 694.
Périostite albumineuse am Humerus II. 813, am Femur II. 966.
Periostitis I. 104.
Peripleuritis II. 403.
Periproctitis II. 490.
Perispermatitis serosa II. 694.
Peritomie I. 70.
Peritoneale Transfusion I. 440.
Peritonitis II. 460—463, Behandlung ders. II. 463—465. —, septische, b. Bruucheinklemmung II. 525. 526.
Perityphlitis II. 486.
Perityphlitische Abscesse II. 449.
Perlgeschwülste am Ohr II. 239.
Permanente Extension I. 99. 140. 495. der Gelenke I. 138—140, bei Coxitis II. 919. 920, am Kniegelenk, für Behandlung der Entzündungen des Kniegelenks II. 967—970, der Kniecontracturen II. 981.
Permanenter Catheter II. 580—582.
Permanentes Wasserbad I. 71.
Pernionen der Finger II. 833.
Pes calcaneus II. 1071—1073. — equinovarus II. 1067. 1074. — equinus paralyticus 1063—1070. — equinus congenitus II. 1072. — equinus nach Chopart's Amputation II. 1118. — excavatus II. 1067. 1068, Behandlung II. 1070. — valgocalcaneus II. 1074. — valgus II. 1073. 1074. 1085—1098. — valgus traumaticus II. 1018. — varo-equinus II. 1074. — varus II. 1073—1085. — varus traumaticus II. 1018. — varus, durch Verletzung des N. peroneus II. 1031.
Pétrissage I. 52.
Pfanne, des Hüftgelenks, Erweiterung ders. bei Coxitis II. 910. 911, s. auch Acetabulum.
Pfeilsonde II. 661.
Pferdefuss, II. 1063—1070.
Pferdehaar, Einführung dess. in Aneurysmen I. 427, als Bougies II. 607.
Phagedänischer Schanker II. 599.
Phalangealgelenke, Vereiterung ders.

nach Panaritium II. 840. 841, Resection ders. II. 841. 864.
Phalangealknochen, Fracturen ders. II. 827—829, Nekrose nach Panaritium II. 840, Entzündungen ders. II. 844—846.
Phantomgeschwulst im Epigastrium II. 499.
Pharyngealabscesse II. 220. 221.
Pharyngoskopie II. 220.
Pharyngotomia subhyoidea II. 227. 228.
Pharynx, s. Rachenhöhle, Rachenschleim-
Pharynxexstirpation II. 228. [haut.
Phimose, angeborene II. 585—587, operative Behandlung ders. II. 587—591. —, erworbene, II. 586, als Ursache der Bildung der Hernien II. 586. — senile II. 586. —, als Ursache der Umbilicalhernien
Phlebitis der Nabelvene II. 450. [II. 543.
Phlebolithen I. 172.
Phlebotomie I. 433. 434.
Phlegmone I. 17, im kleinen Becken II. 721. 722, der Dorsalfläche der Hand II. 835. 836, der Volarfläche der Hand II. 838—841, des Fussrückens II. 1036, der Fusssohle II. 1037, des Scrotums II. 686. 687, der Tonsille II. 198. 199, am Vorderarm II. 821. 822, der Zunge II. 182.
Phonetische Canülen II. 289.
Phosphatsteine II. 651. 652.
Phosphornekrose der Kiefer II. 142. 143.
Phosphorsaure Ammoniakmagnesia bei Cystitis II. 627, bei Steinbildung II. 648. 651. 652.
Pigmentsarkom I. 366.
Pilimictio II. 683.
Pincette für Alles I. 333.
Pincetten, chirurgische I. 311, anatomische I. 311, zur Arterienunterbindung I. 414. 415.
Pistolenschienen zur Behandlung der Fractura radii II. 819.
Planum inclinatum I. 497.
Plantarflexion des Fusses bei Entzündungen des Talocruralgelenks II. 1047.
Plaques muqueuses der Lippenschleimhaut II. 83.
Platte Catheter II. 569. 606, Anwendung ders. bei Prostataschwellungen II. 637. 638.
Plattfuss II. 1073. 1074. 1085—1098, entzündlicher II. 1092—1096.
Plastische Operationen I. 350—360, Indicationen I. 351—353, Methoden I. 353—360, am Gaumen II. 208—213, an der Blase II. 681. 682, zum Verschluss der Bruchpforte II. 541, am Penis II. 618—620, am Scrotum II. 685. s. auch Rhinoplastik u. s. w.
Pleura, Ergüsse von Luft und von Blut in dieselbe II. 388, Perforirende Wunden ders. II. 391—395, Entzündungen ders. ohne Verletzung II. 396. 397, Punction ders. II. 389. 394. 395. 397. 398—400, Incision ders. II. 394. 398. 400. 401.
Pleuritis, operative Behandlung ders. II. 396—401.
Plexus cervicalis, Verletzungen dess. II. 321, Dehnung dess. II. 343. — brachialis, Verletzungen dess. II. 322, Compression ders. durch Callus der Claviculafracturen II, 738, Dehnung dess. II. 341—343. — ischiadicus, Neuralgien dess. und Dehnung II. 945—947.
Plica falciformis, ihre Beziehungen zu den Cruralhernien II. 558.
Plombirung II. 133.
Pneumatische Traction zur Aufrichtung deprimirter Schädeltheile II. 27.
Pneumatocele, vom Proc. mastoides aus entwickelt II, 240.
Pneumatocele cranii II. 42. 47.
Pneumonie, febrile I. 213, hypostatische I. 213, septische, nach Fracturen des Unterkiefers II. 126, bei Hasenscharten II. 65.
Pneumothorax II. 388.
Podagra I. 123, II. 1039.
Poikilotherme Thiere I. 194.
Polsterung der Schienen I. 491.
Polyarthritis synovialis I. 123.
Polymazie II. 376.
Polypanarthritis I. 126. s. auch Arthritis deformans und Panarthritis.
Polypen I. 284. 285. 369, des Antrum Highmori II. 145, des Gaumensegels II. 221, des äusseren Gehörgangs II. 238, des Kehlkopfs II. 283, der Nase II. 103—108, des Oesophagus II. 309, des Rectum II, 500. 503, der Urethralschleimhaut II. 615.
Polypenzangen II. 105.
Polythelie II. 376.
Porcellanbrenner I. 320.
Poroplastic felt I. 490.
Poroplastischer Filz zur Herstellung der Corsets für Kyphose II. 425.
Posthitis II. 596—598.
Präputialsteine II. 616. 650.
Präputium, Enge des Orificium praeputii II. 585—591.
Pravaz'sche Spritze I. 36. 37. 111.
Pressschwamm zum Herausziehen der Fremdkörper aus der Speiseröhre II. 306, zur Erweiterung der weiblichen Urethra II. 678.
Prima intentio I. 54. — reunio I. 54.
Primäres Wundfieber I. 229. 230—232.
Processus alveolares, Brüche ders. II. 123. 124, Geschwülste ders. II. 147—152, Resectionen ders. II. 154. 155. — coracoides, Fractur dess. II. 734. 735. — coronoides mandibulae, Fracturen dess. II. 124. — Verwachsung dess. mit dem Oberkiefer und Trennung ders. II. 171. 173. — coronoides ulnae, Fracturen dess. II. 794. 795. — supracondyloideus am untern Ende des Humerus II. 813, am Femur II. 993. — styloides ulnae, Fractur dess. II. 820. 821. — vaginalis peritonei, seine Beziehungen zur Entstehung der äusseren In-

guinalhernie II. 549. — vermiformis, als Inhalt der Hernien II. 559. 561. — xiphoides sterni, Luxation dess. II. 408.
Proctitis II. 491.
Proctoplastik II. 498.
Prolapsus ani et recti II. 500—502. — der hinteren Blasenwand bei angeborener Bauchblasenspalte II. 680. — cerebri II. 43. — des Hodens durch die zerrissene Scrotalhaut II. 685, s. auch Vorfall.
Prominenter Knochenstumpf nach Amputation I. 460. 461.
Pronationsbruchband II. 563.
Pronationsfracturen der Malleolen II. 1014—1018.
Prophylaktische Trepanation II. 34.
Prostata, Verletzungen und Krankheiten ders. II. 620—684, speciell II 632—642. 684. — Corpora amylacea und Steine in ders. II. 649.
Prostataabscesse II. 640—642.
Prostatacatheter II. 637. 638.
Prostatageschwülste II. 684.
Prostataschwellung II. 634.
Prostatitis II. 633.
Prostatom II. 633.
Protectiv-drain I. 405.
Protectiv-silk I. 43.
Prothetische Apparate I. 504—510, am Kopf I. 504. 505, am Hals und Rumpf I. 505. 506, an der oberen Extremität I. 506. 507, an der unteren Extremität I. 507—510.
Psammome I. 448, der Dura mater II. 43, an der Innenwand der Orbita II. 43.
Pseudarthrose I. 94—96, Behandlung ders. I. 387. 388, der Clavicula II. 738, nach Humerusfractur II. 787, nach Fractura colli femoris II. 883, nach Fractur des Schenkelschafts II. 893, bei Patellafractur II. 955, der Tibia II. 1014.
Pseudofluctuation I. 32. 33.
Pseudoplasmen s. Geschwülste.
Psoasabscesse, Verwechselung ders. mit Coxitis II. 913 —, bei Myelitis der Brust- und Lendenwirbelsäule II. 418.
Psoitis II. 723.
Psoriasis palmaris II. 852. — der Zunge II. 181.
Ptyalin in Speichelsteinen II. 247.
Ptyalocele II. 248.
Ptyaloektasie II. 248.
Pulpitis II. 132.
Puls, erhöhte Frequenz dess. bei Fieber I. 211, doppelschlägiger I. 211.
Punctio vesicae suprapubica II. 642—646. — vesicae rectalis II. 646. — vesicae perinealis II. 646. — vesicae infrapubica II. 646, bei impermeabler Strictur der Harnröhre II. 614. — pericardii II. 410. pleurae II. 398—400. s. auch Punction.
Punction I. 323—328, Gefahren ders. I. 325, aseptische I. 326. 327. — der Echinococcengeschwülste II. 472—474, der Peritonealhöhle II. 474—476, der Enkephalocele II. 45, des Hydrocephalus II. 47, der Gelenke I. 395. 396, des Hodens bei Bluterguss II. 686, des Kniegelenks, bei Haemarthros und Patellafractur II. 956, bei Hydrarthros II. 965, bei Eiterung II. 959. — der Scheidenhaut des Hodens bei Hydrocele II. 699—701.
Punctionswunden bei Knochenbrüchen I. 84.
Pyämie I. 250—263, Beziehungen ders. zur Septikaemie I. 250. 251, P. simplex und P. multiplex (metastatica) I. 251. 252. — Metastasen bei ders. I. 252. 256. — Diagnose ders. I. 256—259. —, Aetiologie ders. I. 259. 260, Prognose ders. I. 260. 261, Behandlung ders. I. 261—263.
Pyämische Gelenkeiterung I. 122.
Pyarthros I. 113. 122, Behandlung ders. I. 396.
Pyelitis II. 467.
Pyelitische Abscesse II. 449.
Pylorusresection, wegen Carcinom II. 315. 316.
Pyramide des Trepans II. 29.
Pyrogone Substanzen I. 225.

Rabenschnabelzange II. 139.
Rachenabscesse II. 220. 221.
Rachengeschwülste II. 221—224.
Rachenhöhle, Verletzungen und Krankheiten der Wandungen ders. II. 215—228.
Rachenschleimhaut, Entzündungen ders. II. 217—221.
Rachitis I. 111. 112, Behandlung ders. I. 112. — des Schädels II. 38. — der Wirbelsäule II. 419. 439, des Thorax II. 439. 440. — als Ursache des Genu valgum II. 976, als Ursache des Genu varum II. 979. 980, des Pes valgus II. 1091. 1092.
Rachitische Kyphose II. 419.
Radicaloperation der Hernien II. 522. 538—541, bei Umbilicalhernien II. 546, bei Inguinalhernien II. 553. 554, bei Cruralhernien II. 561, der Hydrocele II. 701—703.
Radiocarpalgelenk, Luxationen dess. II. 815. 816, Resection dess. II. 859. 860.
Radius, Fractur des Collum und des Capitulum II. 794. 795, Fractur des unteren Endes II. 816—821.
Rankenneurom der Sacralgegend II. 726.
Ranula II. 185. 248—251.
Reamputation I. 461.
Recidive des Unterlippencarcinoms II. 88. 89.
Recipienten für den Harn I. 506, für den Koth I. 506.
Rectalbougies II. 498.
Rectalsonden II. 489.
Rectalspecula II. 487. 488.
Rectangular staff II. 663.
Rectocele vaginalis II. 565.
Rectum, unteres Ende dess. und Diagnostik seiner Krankheiten II. 487—489, Entzündungen II. 489—494, Verletzung

dess. bei Cystotomia perinealis II. 664, Missbildungen II. 494—496, Stricturen II. 496—499, Geschwülste II. 499—506, Operationen II. 512—516, Exstirpation dess. II. 514—516.
Reibegeräusche bei Sehnenscheidenentzündung I. 127, bei Gelenkentzündung I. 128.
Reimplantation der ausgezogenen Zähne II. 141.
Reiskernkörper in der Bursa praepatellaris II. 989.
Renversés am Vorderam I. 481.
Reposition der Fragmente bei Knochenbrüchen I. 97. 98, der Luxationen I. 117. 118, der eingeklemmten Hernien II. 526—529, R. en bloc II. 527, Behandlung ders. II. 533.
Reproduction des Unterkiefers nach subperiostaler Resection II. 164.
Resectio costarum II. 401. 403. 406. 407. — coxae, Indicationen II. 922—925, Methodik und Nachbehandlung II. 935—941. — cubiti II. 803—812, mit ulnarem Längsschnitt II. 803. 804, mit radialem Längsschnitt II. 804. 805, Nachbehandlung und functionelle Erfolge II. 805—810, intermediäre und partielle II. 810—812. — genu II. 995—1001, Methodik II. 995—998, Nachbehandlung und Erfolge II. 998—1001, partielle II. 998, bei Verletzungen des Kniegelenks II. 960. — manus II. 857—863, Indicationen II. 857—859, Methodik und Nachbehandlung II. 859—863. s. auch Resection.
Resection der Gelenke s. Gelenkresection. — der Alveolarfortsätze II. 154. 155, der Brustwand II. 407, am Calcaneus II. 1099. 1100, des Darms bei Gangrän nach Einklemmung einer Hernie II. 535. 536, der Fusswurzelknochen, Indicationen II. 1043. 1044, Methodik II. 1098—1114. — des harten Gaumens zur Entfernung der Fibrome der Schädelbasis II. 225. — des Kehlkopfs II. 290, des Kiefergelenks II. 164. 165, des prominenten Knochenstumpfs I. 461. 462, der Metacarpalknochen II. 863, der Metatarsalknochen II. 1099, der Fingergelenke II. 863. 864, osteoplastische, des Nasenskelets II. 107. 108. — des Oberkiefers II. 155—161, temporäre, des Oberkiefers zur Entfernung der Retromaxillargeschwülste II. 225—227. — des Oesophagus II. 314, des Schultergelenks II. 770—776, Indicationen II. 770—772, Methodik II. 772—775, Nachbehandlung II. 775. 776, des Talocruralgelenks II. 1100—1110, des Talotarsalgelenks II. 1110—1112. — bei Klumpfuss II. 1112. 1113. — des Unterkiefers II. 161—165, — an den Zehen II. 1098.
Resectionsmesser I. 401. [1099.
Resectionssägen I. 402.
Resolution der Entzündung I. 38.
Resonanz-Steinsonde II. 655.
Retentio urinae bei Fracturen der Beckenknochen II. 718.
Retention der Fragmente bei Knochenbrüchen I. 98. 99.
Retentionsgeschwülste I. 280. 362.
Retractionsbinden bei Amputation I. 456.
Retromammale Lipome II. 377.
Retromammale Phlegmone II. 371.
Retromaxillargeschwülste II. 222. 223, Exstirpation II. 225—227.
Retroperitoneallymphdrüsen, Schwellungen und Geschwülste II. 469.
Retropharyngealabscesse II. 220. 221. 358. 359.
Retropharyngealkropf II. 294.
Reybard's Ventilcanüle I. 325.
Rhabdomyom am Scrotum II. 710.
Rhagaden der Brustwarze II. 371, der Lippe II, 57, syphilitische an den Fingern II. 852.
Rhinitis II. 100—102.
Rhinoplastik II. 110—122, Indicationen zu ders. II. 110. 111. — totale, aus der Stirnhaut (indische Methode) II. 111—116. — totale, aus der Armhaut (italienische Methode) II. 117. 118. — aus der Wangenhaut (französische Methode) II. 117. 118. — partielle II. 118—120. Plastische Operationen am Nasenseptum II. 120—122.
Rhinoskopie II. 95. 96. — posterior II. 96.
Rictus lupinus II. 63. 204.
Riesenhafte Entwickelung der Brustdrüse II. 376.
Riesenwuchs der Zehen II. 1060.
Ringknorpel, Durchschneidung dess. bei der Tracheotomie II. 270.
Rippenbrüche II. 386—391, Mechanik ders. II. 386. 387. Complicationen ders. II. 388—390. Behandlung ders. II. 390. 391.
Rippencaries II. 401. 402.
Rippengeschwülste II. 403—406.
Rippenknorpel, Fracturen ders. II. 386, Luxationen ders. II. 387.
Rippenresection II. 401. 403. 406. 407.
Rippenwinkel, Hervorragung dess. bei Skoliose II. 437.
Rissbrüche (fractures par arrachement) I. 81, der Malleolen II. 1015. 1019.
Rissfracturen der Crista ilei II. 717, des Schenkelhalses II. 883.
Risswunden der Arterien I. 143.
Rodent ulcer I. 293. 369.
Roland'sche Furche am Grosshirn, Verletzungen in der Nähe derselben II. 20. 21.
Roser-Nélaton'sche Linie I. 116, II. 875. 906. 912, bei angeborener Hüftluxation II. 930.
Rosshaar zur Naht I. 334. s. auch Pferdehaar.
Rotationsluxationen der Halswirbel II. 351—353.
Rothlauf s. Wundrose.
Rothweininjectionen bei Hydrocele II. 700.
Rotzgeschwüre in der Nase II. 102.
Rougine II. 28.

Rückenmark, Verletzung desselben bei Brüchen und Verrenkungen der Halswirbelsäule II. 347. 348.
Rückenmarksentzündung, traumatische II. 412, bei Kyphose II. 420.
Rundsäge I. 379. s. auch Trepan.

Sacralgeschwülste II. 446. 725. 726.
Sacrocoxalgie II. 720.
Sacrocoxitis II. 720. 721, Verwechselung ders. mit Coxitis II. 913.
Sägen s. Knochensägen.
Samenbläschen, Hydrocele ders. II. 683.
Samencanälchen, Vorfall ders. in Stichwunden des Hodens II. 686.
Samenhügel, Erkennen dess. bei der Urethroskopie II. 576.
Samenstrang, Verletzungen und Krankheiten dess. II. 684—717, Hydrocele dess. II. 694, Hämatocele dess. II. 698, Ligatur dess. II. 714, Neurosen dess. II. 705, Varicen dess. II. 706—710.
Sandale zur Behandlung des Risses der Achillessehne II. 1029.
Sandsäcke I. 491.
Sanduhrform des Bruchsacks II. 532.
Saponin zur örtlichen Anästhesie I. 475.
Sarkome I. 280. 366. 395. 407. — melanodes I. 366. —, Verschwinden durch Wundrose I. 247. — der Bauchdecken II. 453, der Beckenknochen II. 726, der Brustdrüse II. 378, der Fascia lata und der benachbarten Muskeln des Oberschenkels II. 934. 935, des oberen Femurendes II. 935. —, melanotische, am Fuss und Unterschenkel II. 1057. — der Halswirbelsäule II. 223. 224. 368, des Kehlkopfs II. 283, der Kiefer II. 149. 150. — gigantocellulare II. 150. — der Kniegelenkkapsel II. 992, des unteren Femurendes und des oberen Tibiaendes II. 992, des Leistenhodens II. 705, Exstirpation ders. II. 712. 714, — der Lymphdrüsen der seitlichen Halsgegend II. 330, Exstirpation ders. II. 345—347. — der Lymphdrüsen der Schenkelbeuge II. 934, der Nieren II. 468, des Netzes II. 469, des Pankreas II. 469, des Ovariums II. 469, der Oberarmmuskeln II. 767, der Scapula II. 768, der Clavicula II. 768, des Humerus II. 770, der Axillarlymphdrüsen II. 768, der Prostata II. 684, der Rippen II. 404, der Lungen II. 404, der Schädelknochen II. 42, der Scheidenhaut des Hodens II. 710, des Hodens II. 711, des Leistenhodens II. 705, der Schilddrüse II. 294, der Speicheldrüsen II. 251. — an den Tarsal- und Metatarsalknochen II. 1059, an den Unterschenkelknochen II. 1060. — der Tonsillen II. 215, der Ulna II. 813, der Zunge II. 185.
Scalpell I. 308, s. auch Messer. —, geknöpftes I. 312.
Scalpirung des Schädels II. 6.
Scapula, Fracturen ders. II. 735. 736. 751. —, Luxation ders. II. 743. —, Geschwülste ders. II. 768. —, Resection und Exstirpation ders. II. 768—770.
Scapularknarren II. 764.
Scarpa'sches Dreieck, seine Beziehungen zur Ligatur der A. femoralis II. 895.
Scarpa's Stiefel zur Behandlung des Klumpfusses II. 1083, des Plattfusses II. 1097. 1098.
Schädel, Verletzungen und Krankheiten dess. und seiner Hüllen II. 1—52.
Schädelbasis, Brüche ders. II. 13—15, Behandlung der Brüche ders. II. 28. —, Fibrom ders. II. 222.
Schädelbrüche, Mechanik ders. II. 7 bis 9. — durch Contrecoup II. 8. 9. —, Formen ders. II. 9—12. —, Diagnose ders. II. 12—15. —, Verlauf des einfachen II. 21—22. —, Verlauf des complicirten II. 22—24. —, Behandlung des complicirten II. 26—36.
Schädelcontusion II. 1.
Schädeldecken, s. Schädel.
Schädelfissuren II. 11.
Schädelknochen, Verletzungen ders. II. 7. —, Nekrose ders., traumatische II. 23. —, nicht-traumatische Entzündungen ders. II. 37. 38. —, syphilitische Entzündung ders. II. 37. —, tuberculöse Entzündung ders. II. 37. —, Caries ders. II. 37. —, Rachitis ders. II. 38. —, Geschwülste ders. II. 41—43.
Schädelsplitter, Form ders. II. 10.
Schädelverbände II. 49—52.
Schädelverletzungen II. 1—36.
Schärpe II. 739.
Schanker an den Lippen II. 82. — an der Vorhaut und dem Penis II. 597—601.
Scharfer Löffel I. 381.
Scheeren I. 315. 316.
Scheidenhaut des Hodens, ihre Beziehungen zur Hydrocele II. 692, fibröse Verdickung bei Hämatocele II. 697. —, Exstirpation ders. bei Hydrocele II. 702. —, Geschwülste ders. II. 710. —, freie Körper in ders. II. 710.
Scheintod in der Chloroformnarkose I. 471—473. — als Indication zur Tracheotomie II. 269.
Schenkelbeuge, Lymphome ders. II. 933. 934.
Schenkelbrüche s. Cruralhernien.
Schenkelcanal II. 558.
Schenkelhalsfractur II. 882—890.
Schenkelhals, Vermehrung seines Wachsthums bei Coxitis II. 908, Verminderung dess. bei Coxitis II. 909.
Schenkelkopf, Veränderungen dess. bei Coxitis II. 909, bei Arthritis deformans II. 914.
Schenkelriemen an den Bruchbändern
Schenkelring II. 557. 558. [II. 562.
Schenkelsporn, Beziehung dess. zum eingekeilten Schenkelhalsbruch II. 886.

Schieberpincetten I. 332. 414.
Schiefe Ebene I. 497.
Schiefer Sitz zur Behandlung der Skoliose II. 443. 444.
Schiefhals, Schiefkopf s. Caput obstipum.
Schienenverbände I. 490. 491. 493, für Malleolenfractur von Dupuytren II. 1017.
Schilddrüse, Verletzungen und Krankheiten ders. II. 290—298, mittleres Läppchen ders. und seine Bedeutung für die Ausführung der Tracheotomie II. 270.
Schilddrüsenexstirpation II. 297. 298.
Schilddrüsengeschwülste II. 291.
Schildknorpel, Brüche dess. II. 257, s. auch Thyreotomie.
Schlauch, elastischer von Esmarch I. 412.
Schlauchklemme I. 412.
Schleimbeutel auf den Dornfortsätzen der Halswirbel II. 367, der Kniegelenksgegend, Erkrankungen ders. II. 988—991, s. auch Bursa mucosa. — am hintern Ende des Metatarsus I. Entzündung dess. II. 1059, des Olecranon, Verletzung und Entzündung dess. II. 795. 796, des Tuber ischii, Entzündungen dess. II. 724, der Kreuz- und Steissbeingegend, Entzündungen ders. II. 724. 725, s. auch Bursae mucosae.
Schleimcysten des Antrum Highmori II, 145, der Wangenschleimhaut II. 60.
Schleimhäute, Betheiligung ders. am Fieber I. 208. 209.
Schleimhautentzündung, scrofulöse I. 265.
Schleifendes Fussbrett I. 498.
Schleimpapeln der Lippenschleimhaut II. 83.
Schleuderbinde I. 480, für die Stirn II. 50, für den Unterkiefer II. 173, für die Nase II. 175.
Schliewener Kind II. 725.
Schlingenführer I. 317.
Schlingenschnürer I. 316.
Schlottergelenke nach Resection I. 406, nach Schultergelenkentzündung II. 766.
Schlüsselbein s. Clavicula.
Schlundsonden und Handhabung ders. II. 301—303.
Schlundzangen II. 306.
Schnabel des Catheters II. 567.
Schnarchen bei Nasenpolypen II. 104. bei Tonsillitis II. 200.
Schneeballenknistern I. 34.
Schneiden mit Erhebung einer Hautfalte I. 311, von innen nach aussen I. 312. 347.
Schnellende Finger II. 848.
Schnittwunden des Kehlkopfs und der Luftröhre II. 258. 259.
Schnüren des Gypsverbandes I. 486.
Schnürnaht I. 336, des Bruchsackhalses bei Radicaloperation II. 531. 540.
Schoossgelenk, s. symphysis ossium pubis.
Schorfbildung, Heilung unter dem Schorf I. 55, auf Wunden der Galea apon., und Heilung unter dem Schorf II. 2.
Schornsteincanülen II. 285.
Schornsteinfegerkrebs am Scrotum II. 711.
Schrägschnitt, vorderer zur Resectio coxae II. 935—937.
Schraube zum Niederdrücken des aufsteigenden Fragments der Tibiafracturen II. 1013. [111.
Schraubentourniquet (J. L. Petit) I.
Schraubenwirkung bei bewegenden Apparaten I. 499—502.
Schreibekrampf II. 847.
Schüttelfrost, bei Fieber I. 209, bei Wundrose I. 242, bei Pyämie I. 256, bei dem Catheterismus II. 573.
Schuh's Trogapparat I. 326.
Schulterblatt s. Scapula.
Schultergelenk, Verletzungen dess. II. 746—748, Luxationen II 748—758, Entzündungen II. 762—766, Resection II. 770—776, Exarticulation II. 776—779, Contracturen und Ankylosen dess. II. 752. 765. 766, Schlottergelenk II. 765. 776.
Schultergürtel, Verletzungen u. Krankheiten dess. II. 732—779.
Schussfracturen I. 80, des oberen Humerusendes II. 771, am Talocruralgelenke II. 1020, der Scapula II. 735. 736, der Clavicula II. 738.
Schussverletzungen I. 343—346, der Blase II. 622, des Hüftgelenks und des Schenkelhalses II. 870. 890. 891, s. auch Schusswunden.
Schusswunden, penetrirende, d. Bauchhöhle II. 458—460, der Beckenknochen II. 718. 721. 722, der Handwurzel II. 858. 859, des Hodens II. 685, des Scrotums II. 685, des Kniegelenks II. 948. 949. 957—962, des Kehlkopfs und der Luftröhre II. 258.
Schwangerschaft, Einfluss ders. auf die Bildung der Hernien II. 517.
Schwebeapparat zur Behandlung der Kyphose II. 425.
Schweissdrüsenadenom I. 367, der Gesichtshaut II. 60.
Schwerhörigkeit, Behandlung ders. II. 237—239.
Schwielen an der Haut der Hand II. 851, des Fusses II. 1034. 1035. 1056.
Schwimmhautbildung zwischen den Zehen II. 1059. 1060.
Scirrhus des Hodens II. 711. — mammae II. 379. 380. — der Schilddrüse II. 294.
Scrofulose I. 263—277. Scrofulöse Initialentzündung und Prädisposition I. 264. 265. — Lymphadenitis I. 266. 267. — Knochen- und Gelenkentzündung I. 267 bis 269. —, Beziehungen ders. zur Tuberculose I. 269—271. —, Prognose ders. I. 274. 275. —, Behandlung ders. I. 275—277.
Scrotalhaut, Lappenbildung aus ders. bei Urethroplastik II. 619.

Scrotalgeschwülste II. 710—712.
Scrotum, Verletzungen und Krankheiten dess. II. 684—717.
Scybala im S. romanum II. 500.
Secretorische Metastasen I. 254. 256. 258.
Sectio alta s. Cystotomia suprapubica.
Sehnen, Verletzungen und Entzündungen I. 76. 77, Behandlung ders. I. 77. 78, Operationen an dens. I. 371—377, Sehnenschnitt I. 373—375.
Sehnencallus I. 93.
Sehnengeschwülste I. 375—377.
Sehnenluxationen am Fuss II. 1029. 1030.
Sehnennaht I. 372. — an den Fingersehnen II. 830.
Sehnennekrose I. 77.
Sehnenscheiden der Beugesehnen der Finger, Entzündung ders. II. 838. 839, Behandlung ders. II. 841. — der Strecksehnen der Finger, Verletzungen u. Entzündungen ders. II. 836. 837, Ganglien an dens. II. 853—855. — der M. M. peronei, Verletzungen ders. II. 1029. 1030. — des M. tibialis post. II. 1030. — des M. peroneus long. II. 1030.
Sehnenscheidenentzündung I. 77. 126—128.
Sehnenschnitt s. Tenotomie.
Seitliche Verschiebung der Haut bei plastischen Operationen I. 353.
Selbstzertrümmerung d. Blasensteine [II. 656.
Senile Kyphose II. 426.
Senkungsabscesse bei Myelitis granulosa der Brust- und Lendenwirbelsäule II. 417. 418, Behandlung ders. II. 421. 422. — von der Halswirbelsäule ausgehend II. 356—359.
Sepsin I. 226. 230.
Septikämische Fieber I. 224—250. —, Versuche über dies. I. 224. 228. —, Erscheinungen ders. I. 228—231. —, Prognose und Behandlung ders. I. 231. 232, s. auch Wunddiphtheritis und Wundrose. —, Unterschied gegen Pyämie I. 250.
Septische Infection des Frosches I. 198—201.
Septum crurale, seine Beziehungen zu den Cruralhernien II. 557.
Sequester I. 106, Entfernung ders. I. 390. 392.
Sequesterlade I. 106, Resection ders. bei Sequestrotomie I. 390.
Sequesterzangen I. 391.
Sequestrotomie am Becken II. 723. — am untern Femurende II. 1002. 1003. — intrabuccale bei Kiefernekrose II. 144.
Serres fines I. 337.
Shok I. 142. 143. 182. — Verbot der Narkose bei dems. I. 471.
Siebold'sche Scheere I. 315.
Silberdraht zur Naht I. 333.
Singultus bei Eiterungen der Scapula II. 736, bei Peritonitis II. 462.
Sinus maxillaris, Entzündung dess. II. 144—147. — frontalis, Verletzungen, Entzündungen und Geschwulstbildung dess. II. 47—49. — pocularis, Schleimhautverklebung in dems. II. 594. — transversus, Verletzung dess. II. 230. —, venöse, des Schädels, Verletzung ders. II. 19.
Sitzdarmbeinlinie s. Roser-Nélaton'sche Linie.
Skoliose der Brustwirbelsäule durch Vernarbung eines Empyems II. 401. 426—444. —, narbige II. 426. —, pleuritische II. 426. —, coxitische II. 426. Entwicklungsskoliose II. 427—439. —, statische II. 439. —, rachitische II. 439. —, Behandlung II. 440—444. — der Halswirbelsäule II. 358. —, compensative, der Lendenwirbelsäule bei Coxitis II. 908.
Sodawaschungen bei beginnendem Scirrhus mammae II. 379.
Sonde I. 313. Nélaton's Kugelsonde I. 341. — bicoudée II. 637. — à dard II. 661. — à empreinte II. 605. — für Urethrotomie II. 578.
Sondirung I. 36. 313. 341.
Soolbäder I. 277.
Spaltbarkeit der Haut I. 53.
Spaltbildungen, angeborene, der Gesichtshaut II. 61, der Bauchwand II. 679—682, s. auch Spalten.
Spalten des harten und weichen Gaumens II. 204—213. — im Arcus palatoglossus II. 205. —, angeborene, des Sternum II. 409, in der Unterlippe II. 62.
Spaltpilze I. 5, im Blut bei Septikämie I. 227. 228, in Blasensteinen II. 673.
Spaltung der Abscesse I. 347—350.
Spanisch-Fliegenpflaster, Cystitis nach Anwendung dess. II. 626.
Spannung der Haut bei dem Schneiden I. 310.
Specula s. Spiegel, Nasenspiegel, Kehlkopfspiegel u. s. w.
Speichelcysten II. 246—248.
Speicheldrüsen, Verletzungen u. Krankheiten ders. II. 241—255.
Speicheldrüsencysten II. 247.
Speicheldrüsenentzündungen II. 243—246.
Speicheldrüsenfistel II. 241.
Speichelfistel II. 241—243.
Speichelgangcysten II. 247.
Speichelgangfistel II. 242.
Speichelsteine II. 246—248.
Speiseröhre, Verletzungen und Krankheiten ders. II. 299—318.
Speiseröhrendivertikel II. 307.
Speiseröhrenektasie II. 308.
Speiseröhrenfisteln II. 299.
Speiseröhrengeschwülste II. 307. 309.
Speiseröhrenspiegel II. 307.
Speiseröhrenstricturen II. 306—312.
Spermatocele II. 695. 698. 699.
Sphincter ani, Lähmung dess. nach Einführung der ganzen Hand in das Rectum

II. 488. — Dehnung dess. bei Fissura ani II. 490.
Sphygmophon I. 34.
Spica coxae I. 483. — humeri II. 869. — manus I. 482. II. 868. — penis II. 590. — perinei II. 715.
Spina bifida II. 444—446. — der Halswirbelsäule II. 367. — des Kreuzbeins II. 725. — ventosa der Metacarpal- und Phalangealknochen II. 844.
Spiralfracturen der Tibia II. 1021.
Splenitis II. 465. 466.
Splenotomie II. 476. 477.
Splint, anterior I. 493. 494.
Splitterbruch I. 82, der Schädelknochen II. 11.
Splitterextraction bei Schädelbrüchen II. 26.
Spondylarthrocace der Brust- und Lendenwirbelsäule II. 419, an der Halswirbelsäule II. 356.
Spornbildung bei Anus praeternaturalis II. 536, in Divertikeln der Harnröhre II. 594. 595.
Spray I. 41. 42.
Spreizlade zur Lagerung der unteren Extremität II. 893.
Spreukissen I. 491.
Spritze zur Transfusion I. 438.
S Romanum, Stricturen und Geschwülste II. 497, Behandlung II. 498. 516, Kothsteine in dems. II. 500, operative Eröffnung dess. bei der Colotomie II. 512.
Stapes I. 482.
Staphyloplastik II. 211. 213.
Staphylorrhaphie II. 208—213.
Staphylotomie II. 213. 214.
Stase s. venöse, globulöse, febrile Stase.
Stauung s. Stase.
Steatom I. 363.
Steine im harnbereitenden und im harnentleerenden Apparat II. 646—652, Erkenntniss und Behandlung II. 652—679. — in den Speichelgängen II. 246—248, in der Vorhaut II. 616.
Steinlöffel II. 661.
Steinschnitt s. Cystotomie.
Steinschnittlage II. 663.
Steinsonden II. 654, rechtwinklige II. 663, gerinnte II. 663.
Steinzangen II. 660. 661.
Steinzertrümmerung s. Lithotripsie.
Steissbeinwirbel, Luxation ders. II. 720, Entzündungen an dens. II. 721, Fisteln an dens. II. 724. 725.
Steissdrüse, Erkrankung ders. II. 725, Geschwulstbildung an ders. II. 726.
Stelzen zum Ersatz der unteren Extremität I. 508.
Sternbinde an der Brust und dem Rücken II. 384.
Sternbrüche des Schädels II. 9.
Sternfractur des Calcaneus II. 1028.
Sternoclaviculargelenk, Luxation dess. II. 742—746. L. suprasternalis II. 742, retrosternalis II. 743, praesternalis II. 743.
Sternum s. Brustbein.
Stichsäge I. 378. 379.
Stielung, künstliche I. 317.
Stichwunden des Darms, Verschluss ders. durch Ligatur II. 535.
Stimmbänder, Lähmung ders., als Indication zur Tracheotomie II. 269. s. auch Chorditis, Laryngostenose u. s. w.
Stirnlappen, Modelle ders. für Rhinoplastik II. 113.
Stomatitis mercurialis II. 135.
Stomatoplastik II. 69—71.
Stotteroperationen II. 184.
Strecksehnenscheiden der Finger, Entzündungen und Verletzungen II. 836. 837.
Streckung, gewaltsame, der Contracturen in der Narkose I. 140. — des Hüftgelenks in der Narkose II. 920. — gewaltsame, der Kniecontracturen in der Narkose II. 982—984.
Strictura ani II. 495. 498. — recti II. 496—499. — der Speiseröhre II. 306—312, der Harnröhre s. Harnröhrenstrictur.
Strohladen I. 491.
Stromuhr, Versuche über Fieber mit ders. I. 201. 202.
Strümpfe, elastische I. 503.
Struma s. Kropf. — aerea II. 292. — exophthalmica II. 293. — cystica II. 293, in abgeirrten Lappen der Schilddrüse II. 327.
Strumitis II. 291. 295. 296.
Stückbruch der Schädelknochen I. 9. 11.
Stylet der Trocarts I. 323. 324.
Subluxationen der Tibia nach Streckung der Kniecontracturen II. 982. 983.
Subnormale Temperatur bei Diphtheritis I. 238.
Subperiostale Knochenbrüche I. 83.
Subperiostale Resectionen der Gelenke I. 401.
Suffocation s. Erstickung.
Supinationsfracturen der Malleolen II. 1018—1020.
Suspension der unteren Extremität I. 493, des Unterschenkels, bei Entzündung, Erfrierung u. s. w. II. 1009. — bei Fractura cruris II. 1012. — verticale, des Vorderarms bei Blutungen II. 832.
Suspensorien für das Scrotum II. 716.
Suspensorium mammae simplex II. 383. — duplex II. 384.
Sustentaculum tali, Fractur dess. II. 1028.
Sutura nodosa s. Knopfnaht. — circumvoluta s. Umschlungene Naht. — clavata s. Zapfennaht. s. auch Naht.
Sycosis II. 55.
Sympexions II. 650.
Symphysis ossium pubis, Luxation ders. II. 718—720, Entzündungen ders. II. 720. 721.
Synanche s. Cynanche.

Synchondrosis sacro-iliaca, Luxationen ders. II. 719, Entzündungen II. 720. 721. — spheno-occipitalis, Fibrome an ders. II. 222.
Syndactylie an den Fingern, Operationen zur Beseitigung ders. II. 856. 857, an den Zehen II. 1059.
Synovialcallus I. 93.
Synovitis I. 121—126. — laevis s. pannosa I. 121. 125. — serosa I. 123—125. — serofibrinosa I. 121. — granulosa I. 121. 125. 126. — tuberculosa I. 122. 268. 269. — papillaris I. 122. 126. — tuberosa I. 122. 126. — Behandlung der S. granulosa I. 136—138, durch Gelenkresection I. 403—405. — granulosa des Ellnbogengelenks II. 800, des Kniegelenks II. 965. — serosa des Kniegelenks II. 962—965.
Syphilis, als geschwulstbildender Process I. 295—297, der Rachenschleimhaut II. 205. 206, der Speiseröhre II. 308.
Syphilitische Erkrankungen an der Hand und den Fingern II. 852, des Penis und der Vorhaut II. 597—601, der Zehen II. 1057. — Gelenkentzündung am Ellnbogengelenk II. 800, Geschwüre des Rectum II. 496, Kniegelenkentzündung II. 970.
Syphilome I. 297. 367, der Beckenknochen II, 722, der Corpora cavernosa des Penis II. 615, des harten Gaumens II. 196, im Hoden II. 689, der Kniegelenkkapsel II. 992, der Lymphdrüsen der Cubitalgegend II. 796. 813, der Mamma II. 375, im Musc. sternokleidomast. II. 332, der Oberarmmuskeln II. 767. 768, der Clavicula II. 768, der Rippen II. 402, des Sternum II. 409, am Unterschenkel II. 1058, an den Knochen des Unterschenkels II. 1060, der Zunge II. 181.

Taenia echinococcus II. 470.
Tätowirung I. 177.
Talgdrüsenadenom I. 368, der Galea aponeurotica II. 41.
Talocruralgelenk, Blutergüsse II. 1016. Vereiterung nach Malleolenfractur II. 1020, Eröffnung des Gelenks bei complicirten Fracturen und Schusswunden II. 1020. 1021, Luxationen 1021—1025, Entzündungen dess. II. 1045—1053, Drainiruug II. 1051, Resection dess., Indicationen II. 1051—1053, Contracturen dess. II. 1063—1073, Resection dess., Methodik II. 1100—1110.
Talotarsalgelenk, Luxationen dess. II. 1025. 1026, Entzündungen dess. II. 1053 bis 1055, Schussverletzungen dess. II. 1054, Resection, Indication der Res. II. 1055, Methodik der Res. II. 1110—1112, Contracturen dess. II. 1073—1098.
Talus, Fractur dess. II. 1021. 1028. —, totale Luxation dess. und Exstirpation II. 1026. —, Resection und Exstirpation dess. II. 1111. 1112.
Tamponade der Nasenhöhle II. 93.
Tamponcanüle für die Trachea II. 153. 154. 274.
Tanzen der Patella, bei Ansammlung von Flüssigkeiten im Kniegelenk II. 963.
Tapotement I. 52.
Tarsalgelenke, kleine, Entzündungen ders. II. 1041—1043. —, Resectionen ders. II. 1098—1100.
Tarsalgie des adolescents II. 1092. 1094.
Tarsorrhaphie II. 67.
Tauchender Kropf II. 295, Behandlung dess. II. 298.
Taxis der eingeklemmten Hernien II. 526—529.
Taylor's Apparat zum Feststellen der Halswirbelsäule II. 366, zur Behandlung der entzündlichen Kyphose der Brust- und Lendenwirbelsäule II. 423.
T-binde II. 716.
Telangiektasien I. 360.
Telegraphendraht zu Schienen I. 491.
Temperatur, Steigerung bei Entzündung I. 12. 80, Steigerung bei Fieber I. 192—197. 206—209. —, Postmortale Steigerung bei Tetanus I. 186. —, Subnormale, bei Diphtheritis I. 238. — Steigerung bei Wundrose I. 242. 243.
Temperaturerhöhung bei Entzündung I. 12.
Temperaturtod I. 219.
Tenaculum I. 415. 416.
Tendo Achillis, Contractur dess. bei Pes equinus II. 1064—1066, Tenotomie dess. II. 1069. 1070.
Tendogene Ganglien I. 127, Behandlung ders. I. 375—377, — an der Hand II. 853—855, am Fuss II. 1058.
Tendophon I. 35.
Tendoplastik an den Beugesehnen der Finger II. 822. 830.
Tendovaginitis I. 126. 127. — crepitans I. 127. — suppurativa I. 127. — granulosa I. 127. s. auch Sehnenscheiden.
Tenotom I. 374.
Tenotomie I. 76. 140. 373—375, der Achillessehne II. 1069. 1070, als Vorakt zu Chopart's Amputation II. 1118, zu Pirogoff's Amputation II. 1119, der Gaumensegelmuskeln bei Staphylorrhaphie und Uranoplastik II. 208. — der vorderen Hüftmuskeln (M. sartorius, M. tensor fasciae latae) II. 926. — bei angeborenem Klumpfuss II. 1081. — des M. sternokleidomast. II. 361. 362, der Beugemuskeln des Unterschenkels bei Kniecontracturen II. 986.
Teratoide Geschwülste I. 279. 280, der Sacralgegend II. 725.
Teratom, auricularis, am Hals II. 327.
Testis, Testiculus s. Hoden.
Tetanus s. Trismus. — nach Fremdkörpern in der Hand II. 829, nach Ligatur des Samenstrangs II. 714
Testudo I. 482. — cubiti II. 868. — genu I. 483. — bei Patellafractur II. 956.

Thermalbäder bei Knochenbrüchen I. 103.
Thermische Blutstillung I. 420.
Thermokaustik I. 319—321.
Thermokaustische Tracheotomie II. 277.
Thermokauter I. 239.
Thermosäule I. 29—31. 194. 207.
Thierbluttransfusion I. 436. 441.
Thorakotomie II. 398. 400. 401.
Thorax, eng-breiter II. 434, schräg-verengter II. 434. 435, skoliotischer II. 436, rachitischer II. 439. 440.
Thoraxringe, Entwickelung ders. II. 432. 433.
Thoraxverkrümmungen II. 436. 439. 440.
Thoruli straminei I. 491.
Thrombo-embolische Entstehung der Pyämie I. 252.
Thrombus, intra-arterieller I. 145, intravenöser I. 149—153. — Fortgesetzter I. 150. — Eiterige Schmelzung dess. I. 151. 172. —, Marantischer I. 152. — Klappenständiger I. 152. — Inficirte I. 161.
Thyreoiditis II. 291.
Thyreotomie, bei Brüchen der Kehlkopfsknorpel II. 257. 258. Methodik ders. II. 265. 286—288.
Tibia, Fracturen ders. II. 1010—1020, Abscesse im Markgewebe ders. II. 1056, Geschwülste ders. II. 1060, oberes Ende, Sarkome dess. II. 992. Drainirung der Markhöhle ders. II. 999. s. auch Unterschenkel.
Tiefe Abscesse, Eröffnung ders. durch die Kornzange I. 373.
Tonsillarsteine II. 197.
Tonsillen, Krankheiten und Operationen an dens. II. 195—215, speciell II. 196—204.
Tonsillengeschwülste II. 213—215.
Tonsillitis II. 197—201, Behandlung ders. II. 200. 201.
Tonsillothlipsie II. 204.
Tonsillotome II. 203. 204.
Tonsillotomie II. 201—204.
Torsion der Arterien I. 418.
Tourniquets I. 410. 411. für die Aorta II. 944.
Trachea s. Luftröhre.
Trachealfisteln II. 281.
Trachealwand, vordere, Verschwärung ders. bei Diphtheritis nach Tracheotomie II. 281.
Tracheoplastik II. 281.
Tracheostenose II. 264, durch Narbenbildung II. 282.
Tracheotome II. 275—277.
Tracheotomie, als Vorakt der Kieferresection II. 153, bei Brüchen der Kehlkopfsknorpel II. 257, bei Fremdkörpern in den Luftwegen II. 261. 262, bei entzündlicher Laryngo- und Tracheostenose II. 263. 264, Methodik ders. II. 264—282. — bei Erstickung und Scheintod I. 472. II. 268. 269. bei Lähmung der Stimmbänder II. 269, bei Stenose der Luftwege durch Geschwülste II. 269, Nachbehandlung nach Tr. II. 277—282. substrumosa II. 266. 298.
Tracheotomische Canülen II. 272—275.
Traction der Gelenke durch Gewichte s. Permanente Extension. — permanente, bei Coxitis II. 919. 920.
Tractionsverbände I. 495, zur Behandlung der Kniegelenkentzündung II. 967—970, zur Behandlung der Kniecontracturen II, 981, am Kopf II. 365.
Tragebeutel für das Scrotum II. 716.
Transfigirung der Abscesse I. 347.
Transfusion I. 434—442, Indicationen I. 434—436, Methodik I. 436—440, Unglücksfälle und Vorsichtsmaassregeln bei Transfusion I. 440—442. — arterielle I. 439. 440. —, antipyretische I. 223. 435. — bei Erfrierung I. 436.
Transfusionsfieber I. 441.
Transfusionsspritze I. 438.
Transfusoren I. 440.
Trennung der Gewebe I. 307—327, Mechanik der Trennung der Gewebe I. 307. 308, Methoden ders. I. 307. 308. — mit dem Messer I. 308—313. — mit der Scheere I. 314—316. — durch Ligatur I. 316—319. — durch Kaustik I. 319—323. — durch Stich I. 323—327. —, Messer, Formen ders. I. 308. — Haltung ders. I. 309. 310. —, Messer, zur Resection I. 401. — der Knochen I. 377—384.
Trepan I. 379. II. 28—30.
Trepanation II. 28—36, Methodik II. 28—31, Indicationen II. 31—36. — des Felsenbeins II. 237, des Sinus frontalis II. 48, des Sternum II. 408, der Wirbelsäule II. 415. 416.
Trephine s. Trepan.
Triangelverband, zur Behandlung der Fractura humeri II. 788.
Trichiasis vesicae II. 683.
Trichterschnitt bei Amputationen I. 451.
Trigonum linguale II. 190.
Tripelphosphat im zersetzten Harn bei Cystitis II. 627, bei Steinbildung II. 648. 651. 652, bei Diphtheritis der Blase II. 627.
Tripper s. Gonorrhoe.
Trismus und Tetanus I. 185—188, Erscheinungen ders. I. 186, Behandlung ders. I. 187. 188, nach Fremdkörpern in der Hand II. 829, nach Ligatur des Samenstrangs II. 714.
Trochanter major, Fractur dess. II. 884, seine Entfernung, bei Hüftgelenkresection II. 938.
Trockene Naht I. 494.
Trogapparat I. 326.
Troicarts I. 323—326, Führung dess. I. 324. — für Blasenpunction II. 642.

Trommelhöhle, Verletzungen ders. II. 229.
Trommelschlägelfinger II. 853.
Tubage des Larynx II. 268.
Tuberculose I. 263—277, örtliche und allgemeine I 271—274, Prognose ders. I. 274. 275, Behandlung ders. I. 276. 277, der Blase II. 628, des Hodens und Nebenhodens II. 689. 690, der Mamma II. 375, der Prostata II. 684.
Tuberculum carotideum II. 323.
Tumor albus der Gelenke I. 128, s. auch Synovitis granulosa — coxae II. 908. — genu II. 966.
Tumoren, s. Geschwülste.
Tunica vaginalis testis, ihre Beziehungen zur Hydrocele II. 692.
Tympanitis bei Brucheinklemmung II. 526, bei Peritonitis II. 462, Punction bei ders. II. 465.
Typhlitis II. 486.
Typhus, Vereiterung der Muskelrisse des M. rectus bei T. II. 448. — des membres I. 106.

Ueberhäutung des Narbengewebes. I. 20. 21.
Ueberweiterung der Harnröhre II. 614.
Ueberwurfzange II. 139.
Ueberzählige Finger II. 856.
Ueberzählige Zehen II. 1060.
Ulcus rodens I. 369, der Gesichtshaut II. 61, der Stirnhaut II. 41.
Ulna, Fractur ders., II. 820. 821, Luxation des Capitulum ulnae II. 823. — Sarkom ders. II. 813, s. auch Olecranon.
Umbilicalhernien, Statistik II. 518, Entstehung II. 542. 543, Behandlung II. 544—546.
Umhüllende Verbände I. 476—483.
Umlauf am Fingernägel II. 840.
Umschlungene Naht I. 335.
Umstechung der Arterien I. 419, percutane der Arterien I. 432. — in Wunden der Galea aponeurotica II. 3.
Unguis incarnatus II. 1035. 1036.
Unterbindung der A. brachialis am Oberarm II. 798, in der Ellnbogenbeuge II. 799, s. auch Ligatur.
Untere Extremität, Verletzungen und Krankheiten ders. II. 870—1127.
Unterfütterung der Lappen bei plastischen Operationen I. 357.
Unterkiefer, Brüche dess. II. 124—128, Luxationen dess. II. 128—131, Entzündungen und Geschwülste dess., vgl. Entzündungen u. Geschw. der Kiefer. — Operationen am Unterkiefer, vgl. Operationen an den Kiefern.
Unterkieferdurchsägung, als Vorakt für die Exstirpation der Zunge II. 189. 193. 194, zur Exstirpation von Tonsillargeschwülsten II. 215.
Unterkieferresection II. 161—165, subperiostale II. 164.
Unterleibsbrüche II. 516—565.
Unterlippencarcinome II. 81—83, Exstirpation ders. II. 83—88, Recidive ders. nach der Exstirpation II. 88. 89.
Unterlippenfisteln, angeborene II. 62.
Unterlippenspalten II. 62.
Unterminirung der Haut I. 179.
Unterrockscanüle II. 666.
Unterschenkel, Verletzungen u. Krankheiten dess. II. 1008—1127. Amputation des U. II. 1123—1127.
Unterschenkelknochen, Geschwülste ders. II. 1060.
Urachuscysten II. 451.
Urachusfisteln II. 451.
Uranoplastik II. 208—213.
Uratsteine II. 650.
Ureteren, Steine in dens., II. 648. 649.
Ureterenmündung, Zuklemmung ders. d. den Lithotripter II. 676.
Urethra, s. Harnröhre.
Urethralfieber II. 573.
Urethralfistel, lippenförmige, nach Verletzungen II. 583, nach Urethrotomie II. 585, nach phagedänischem Schanker II. 599, operative Behandlung II. 618—620, eiternde II. 604.
Urethralsteine II. 583.
Urethritis gonorrhoica II. 602.
Urethroplastik II. 595. 618—620.
Urethroskopie II. 574—576. 605.
Urethrotome II. 610. 611.
Uréthrotome caché II. 585.
Urethrotomia ext. II. 578. 579, Nachbehandlung nach ders. II. 579—582, bei Stricturen II. 611—614, als Vorakt der plastischen Operationen am Penis II. 620. — interna, II. 610. 611. 613.
Uterusgeschwülste II. 469.
Uvula bifida II. 205.

Varicen I. 170—172. 281. — aneurysmaticus I. 169. Behandlung ders. I. 433. — der Vena saphena II. 934, am Fuss und Unterschenkel II. 1057 1058, der Wadenmuskeln II. 1029, Blutungen aus dens. II. 1032.
Varicocele II. 706—710.
Varix aneurysmaticus, nach Aderlass in der Ellnbogenbeuge II. 797.
Vas aberrans Halleri, seine Beziehungen zur Spermatocele II. 698.
Vasomotorische Nervencentren I. 196.
Velpeau's Verband für Claviculafractur II. 739. 740. 745.
Vena axillaris, Verletzungen und Unterbindung ders. II. 761. 762. — facialis, Thrombose ders. II. 245. — femoralis, Verletzung und Unterbindung ders. II. 894. 895. — dorsalis manus, Verletzung ders. II. 831, — jugularis comm., Verletzung ders. bei Tenotomie des M. sternokleidomast. II. 361, operative Verletzung

ders. und Unterbindung II. 346. — jugularis ext., Verletzungen ders. II. 322. — saphena, Varicen ders., II. 934. — spermatica int., ihre Beziehungen zur Varicocele II. 707. — umbilicalis, Phlebitis ders. II. 450.
Venen, Verletzung ders. I. 148—150, Operationen an dens. I. 432—442, am Hals, Verletzung ders. II. 324. s. auch Vena.
Venenligatur I. 421, wandständige I. 422,
Venöse Blutung, Stillung ders. I. 421. — Sinus des Schädels, traumatische Blutung aus denselben. II. 19. — Stase I. 153—157. — Transfusion I 438.
Ventilcanüle am Troicart I. 325, zur Tracheotomie II. 274.
Ventrikelflüssigkeit in der Hydrocele cranii traumatica II. 15.
Veraltete Luxation I. 118.
Verband- und Apparatenlehre, allgemeine I. 477—510, umhüllende und feststellende Verbände und Apparate I. 477—494, vereinigende, ziehende und drückende Verbände und Apparate I. 494—503, die prothetischen Apparate I. 504—510.
Verbandwechsel I. 45—47.
Verbände an der Brust II. 383. 384, an der oberen Extremität II. 868. 869, an den Kiefern und der Gesichtsgegend II. 173—175, bei Knochenbrüchen I. 98. 99, am Schädel II. 49—52, bei den Operationen am Urogenitalapparat und am Becken II. 715. 716, s. auch Verbandlehre u. aseptischer Verband.
Verbrennung der Haut I. 60—63. Behandlung ders. I. 70. 71.
Vereinigende Verbände I. 494. 495.
Vereinigung der Gewebe durch die Naht I. 327—338.
Vereinigungsnähte I 329.
Verhämmern des Schädels II. 16.
Verkäsung I. 179. 266.
Verkürzung des Beins nach Knieresection II. 1000. 1001.
Vernähen I. 330.
Verrenkung s. Luxation.
Verrucae II. 850.
Verschlucken der Zunge in der Narkose I. 469.
Vesicorectalfistel II. 641, nach Cystotomia vaginalis II. 679.
Vessie à colonnes II. 628.
Vielköpfige Binde I. 479.
Visirlinie bei Anlegen des Gypsverbands an der unteren Extremität II. 889. 1012.
Volvulus der Darmschlingen II. 507. 508.
Vorderarm, Verletzungen und Krankheiten dess. II. 815—869. Fracturen der Knochen dess. II. 820. 821, complicirte Fracturen II. 822. 823.
Vorderarmamputation II. 866.
Vordere Schiene von Smith I 493. 494.
Vorfall des Netzes und Darms bei Wunden der Bauchwand II. 456. 457.
Vorhaut, Enge ders., s. Phimose. — Entzündung ders. II. 596—598, Geschwülste ders. II. 615.
Vorhautsteine II. 616.

Wadenmuskeln, Krampf ders. II. 1028. 1029, Varicen ders. II. 1029.
Wärme s. Temperatur.
Wärmeabgabe I. 29—31. 192, Messung ders. durch die Thermosäule I. 29—31. 194.
Wärmebeherrschende Nervencentren I. 196.
Wärmeproduction I. 192.
Wärmeregulation I. 193—197.
Wanderabscesse, von der Halswirbelsäule ausgehend II. 356—359, bei Myelitis granulosa der Brust- und Lendenwirbel II. 417. 418, Behandlung ders. II. 421. 422, bei Myelitis granulosa der Brust- und Lendenwirbel, Beziehungen ders. zu den Bauchdecken II. 449, des M. ileopsoas II. 418. 723, Verwechselung ders. mit Coxitis II. 913.
Wanderniere II. 469.
Wanderung der Pfanne bei Coxitis II. 911.
Wandständige Venenligatur I. 422.
Wangen, Verletzungen und Krankheiten II. 52—91.
Wangenbildung II. 68. 69.
Wangenfistel, lippenförmige II. 53.
Wangenspalte, angeborene II. 61. 62.
Warzen an der Hand II. 850, an der Haut des Fusses II. 1057.
Wasserbad I. 71, permanentes, zur Behandlung der Quetschwunden der Hand II. 831.
Wasserbruch s. Hydrocele.
Wasserfester Gypsverband I. 490.
Wasserglasverband I. 489.
Wechselwarme Thiere I. 194.
Wellenschnitt bei Hasenscharten-Operation II. 75.
Wiederbelebung bei Chloroformscheintod und bei Scheintod überhaupt I. 471—473.
Wiener Aetzpaste I. 322.
Wirbelbögen, Brüche ders. II. 413.
Wirbelsäule, die chirurgischen Krankheiten ders. II. 347—368 (Halswirbelsäule), II. 411—446 (Brust- und Lendenwirbelsäule).
Wolfsrachen II. 63.
Wundbehandlung I. 43—50.
Wunddiphtheritis I. 232—239, Aetiologie ders. I. 233—235, Erscheinungen ders. I. 235—238, Behandlung ders. I. 238. 239.
Wundfieber I. 45.
Wund- und Eiterfieber I. 189—277, Ursachen ders. I. 189—192. 197. 225. 226. 233—235. 243—246, klinische Erscheinungen ders. I. 192—197. 204—217. 228—230. 235—238. 240—243, Prognose

ders. I. 217—220. 231. 238. 246—248, Behandlung ders. 220—224. 231. 232. 238. 239. 248—250, vgl. auch Pyämie, Wundrose, Wunddiphtheritis, Septikämie.
Wundrose I. 239—250, klinische Erscheinungen ders. I. 240—243, Aetiologie ders. I. 243—246, Prognose ders. I. 246—248, Behandlung ders. I. 248—250. — nach Wunden der Galea aponeurotica II. 4.
Wundstupor I. 183.
Wurzelperiostitis bei Zahncaries II. 132

Xanthinsteine II. 652.

Y-band s. Ligam. ileo-femorale.

Zahnblutung, Stillung ders. II. 142.
Zahncaries II. 131—134.
Zahnextraction II. 136—142.
Zahnfisteln II. 134.
Zahnfleischentzündungen II. 134—136.
Zahnfleischspaltung II. 135.
Zahnplastik II. 141.
Zahnrad, Bewegung desselben an orthopädischen Apparaten I. 501.
Zahnschlüssel II. 140.
Zahnzangen II. 136—139. Englische Z. II. 138. 139.
Zapfennaht I. 336.
Zehen, Luxationen ders. II. 1026. 1027, überzählige II. 1059, angeborener Mangel II. 1060, Riesenwuchs ders. II. 1060, Contracturen ders. II. 1060—1063.
Zellgewebsemphysem, nach Rippenbrüchen II. 389. 390, Behandlung ders. II. 391.
Zerstörung, chemische, der Gewebe I. 322.
Ziegenpeter II. 243.
Ziehende Verbände I. 495—502.
Zinkbougies II. 571. 607.
Zinkröhren zum Offenhalten der Nasenlöcher nach Rhinoplastik II. 115.
Zunge, Verletzungen u. Krankheiten ders., II. 176—195, Untersuchung ders. und der Mundhöhle II. 176—179, Verletzungen ders. II. 179. 180, Entzündungen ders. II. 181. 182, angeborene Störungen an ders. II. 182—185, Geschwülste ders. II. 185—187, Operationen an ders. II. 187—195.
Zungenbändchen, Verwachsung dess. mit dem Boden der Mundhöhle u. Trennung der Verwachsung II. 183—185.
Zungenblutungen, Stillung ders. II. 179.
Zungenexstirpation II. 187—195.
Zungenhaken II. 177.
Zungenspatel II. 177.
Zungentuberculose II. 181.
Zungenzange I. 469. II. 180.
Zweiköpfige Binde I. 478.
Zwerchfellbrücke II. 547. 548.
Zwerchsackhernien II 552.
Zwischenkiefer, Betheiligung desselben an der Hasenscharte II. 63, Prominenz dess. II. 64, Behandlung des prominenten Z. bei der Hasenschartenoperation II. 79—81.
Zymoid I. 191. 228.

BERICHTIGUNGEN.

Erster Theil.

Seite 45 Zeile 11 von unten lies „dringlichsten“ statt „dringlichen“.
„ 65 „ 1 von unten lies „Geschwürslehre“ statt „Geschwulstlehre“.
„ 87 „ 6 von unten lies „§ 75“ statt „§ 76“.
„ 133 „ 19 und 20 von unten lies „Verhalten der Gelenkflächen“ statt „Verhalten Gelenkflächen“.
„ 174 „ 1 von unten lies „Lymphthromben“ statt „Lymphtromben“.
„ 206 „ 3 von oben lies „Gefässen“ statt „Cefässen“.
„ 220 „ 12 von unten lies „protrahirte“ statt „protahirte“.
„ 346 müssen die Unterschriften der Figuren 97 und 98 umgestellt werden. Fig. 97 betrifft Tiemann's Kugelzange, Fig. 98 Thomassin's Kugellöffel.
„ 380 muss es in der Unterschrift zu Fig. 117 heissen: „Schneidende“ statt „Scheidende“.
„ 432 Zeile 22 von unten lies „Fleet Speir“ statt „Fleet Speyr“.
„ 437 „ 4 von unten lies „Howe“ statt „Home“.

Zweiter Theil.

Seite 284 Zeile 19 von unten lies „Pelletan“ statt „Pelletau“.
„ 296 „ 21 von unten lies „Schwalbe“ statt „Hasse“.
„ 365 „ 16 von unten lies „mast“ statt „must“.
„ 717 „ 7 von oben lies „Rissfracturen“ statt „Rissfractionen“.
„ 724 „ 11 von unten lies „coccygeae“ statt „coccygei“.
„ 737 „ 15 von unten lies „typische“ statt „ypische“.
„ 1129, links, Zeile 7 von oben lies „Böhm“ statt „Böhme“.
„ 1129, rechts, Zeile 21 von oben ist einzufügen „Chavoix II. 277“.
„ 1129, rechts, Zeile 5 von unten lies „Curling“ statt „Curtius“.
„ 1130, rechts, Zeile 11 von oben lies „Echeverria“ statt „Echevarria“.
„ 1131, links, Zeile 19 von oben lies „Gascoyen“ statt „Gascogne“.
„ 1132, links, Zeile 26 von unten ist einzufügen „Jacenko II. 389“.
„ 1132, rechts, Zeile 27 von unten ist einzufügen „Krakauer II. 526“.
„ 1133, links, Zeile 9 von oben ist einzufügen „Langton II. 563“.
„ 1133, rechts, Zeile 14 von oben ist einzufügen „Luke II. 532“.
„ 1136, links, Zeile 2 von oben ist hinter „Salleron“ die Zahl 563 zu streichen und dann einzufügen „Salmon II. 563“.
„ 1136, links, Zeile 24 von unten ist hinter „Schwalbe II.“ einzufügen „296“.

Erklärung der Abbildungen.

Seite

Fig. 1. Schema für die Wirkung der Zusammenpressung der Schädelhöhle. § 5 . . 8
Fig. 2. Schema der Form der Schädelsplitter. § 6 10
Fig. 3. Schema für die Depression des Schädeldachs. § 6 10
Fig. 4. Schematische Darstellung der Compressio cerebri durch ein Blutextravasat aus der A. meningea med., welches zwischen dem knöchernen Schädeldach und der Dura mater liegt. Frontaler Durchschnitt durch den Schädel, entsprechend der Scheitelhöhe. § 8 18
Fig. 5. Rougine zur Ablösung des äusseren Schädelperiosts. § 14 28
Fig. 6. Führung des Bogentrepans. § 14 29
Fig. 7. Handtrepan. § 14 29
Fig. 8. Trepankrone mit Pyramide im senkrechten Durchschnitt. § 14 29
Fig. 9. Linsenmesser. § 14 30
Fig. 10. Hey's Brückensäge. § 14 30
Fig. 11. Schädel von einer Eisenstange durchbohrt (Fall von Harlow). § 15 . . 32
Fig. 12. Trepanation zur Aufsuchung der A. mening. med. Nach C. Hueter und P. Vogt. § 15 33
Fig. 13. Dermoid am Supraorbitalbogen. § 18 39
Fig. 14. Aneurysma crisoides. Nach dem Gypsabguss von Bünger und Roth. § 18 40
Fig. 15. Enkephalocele der Glabella. § 20 44
Fig. 16. Capitium triangulare. § 23 50
Fig. 17. Capitium quadrangulare. § 23 50
Fig. 18. Funda frontis. § 23 50
Fig. 19. Mitra Hippocratis. § 23 51
Fig. 20. Touren des aseptischen Verbands für Einhüllung des Schädeldachs. § 23 51
Fig. 21. Makrostomie nach Noma. § 26 57
Fig. 22. Leontiasis der linken Gesichtshälfte. § 28 60
Fig. 23. Senkrechte Wangenspalte. Nach Fergusson. § 29 62
Fig. 24. Horizontale Wangenspalte. Nach Fergusson. § 29 62
Fig. 25. Die drei Grade der Lippenspalte. § 29 63
Fig. 26. *a.* Prominenter Zwischenkiefer bei doppelter Hasenscharte im sagittalen Durchschnitt. *b.* Derselbe in Profilansicht. § 30 64
Fig. 27. Narbiges Ektropion des unteren Lids. § 31 66
Fig. 28. Dieffenbach's Blepharoplastik. § 31 67
Fig. 29. Dieffenbach's Stomatoplastik bei narbiger Mikrostomie nach Lupus. § 33 70
Fig. 30. Der künstliche Mund. § 33 70
Fig. 31. Operation des Lippeneinkniffs. § 35 73
Fig. 32. Dieffenbach's Methode der concaven Anfrischung. § 35 73
Fig. 33. Malgaigne's Methode. § 35 73
Fig. 34. Methode von Mirault-Langenbeck. § 35 74
Fig. 35. Methode von Giraldès. § 35 74
Fig. 36. Federapparat zur Nachbehandlung der Hasenschartenoperation. Nach Fergusson. § 37 77

Seite
Fig. 37. Operation der doppelten Hasenscharte. § 38 79
Fig. 38. G. Simon's Lippenwangenlappen zur langsamen Rücklagerung des Zwischenkiefers. § 38 80
Fig. 39. Doppelte Hasenscharte von unten gesehen. Nach Bruns. § 39 81
Fig. 40. Beginnendes Lippencarcinom. § 40 82
Fig. 41. Jaesche's Bogenschnitt zur Cheiloplastik. § 41 84
Fig. 42. Cheiloplastik. Nach Delpech. § 41 85
Fig. 43. Cheiloplastik mit Lippenverziehung. Nach v. Langenbeck. § 42 . . . 86
Fig. 44. Cheiloplastik mit Bildung zweier Wangenlappen. Nach v. Bruns. § 42 . 86
Fig. 45. Cheiloplastik. Nach Esthlander. § 42 87
Fig. 46. Cheiloplastik mit Bildung eines Kinnlappens. Nach v. Langenbeck. § 42 87
Fig. 47. Cheiloplastik. Nach Zeis. § 42 88
Fig. 48. Sagittaler Durchschnitt durch die Mitte des Gesichtsschädels, um die Anwendung der Bellocq'schen Röhre zu zeigen. § 46 94
Fig. 49. Trichterförmiges Speculum. § 47 95
Fig. 50. Zweiklappiges Speculum. § 47 96
Fig. 51. Fränkel's Nasenspiegel. § 47 96
Fig. 52. Bild der Rhinoskopia posterior. Nach Voltolini. § 47 96
Fig. 53. Spritze für die Bespülung der Nase. Von Lennox Browne. § 50 . . 102
Fig. 54. Schleimhautpolyp von dem unteren Rand der mittleren Muschel ausgehend. § 51 103
Fig. 55. Osteoplastische Resection der Nase. Nach v. Bruns. § 53 108
Fig. 56. Bildung des Nasenwurzellappens und des Stirnlappens. § 56 112
Fig. 57. Modelle der Stirnlappen. Nach Dieffenbach und v. Langenbeck. § 56 113
Fig. 58. Dachsparrenaufrichtung. Nach v. Langenbeck. § 58 116
Fig. 59. Italienische Methode der Rhinoplastik. § 59 117
Fig. 60. Nélaton's Rhinoplastik aus der Wangenhaut. § 59 118
Fig. 61. v. Langenbeck's Methode der Bildung eines Nasenflügels aus der Hautdecke des anderen. § 60 119
Fig. 62. Methoden zur Bildung des Septum. § 61 120
Fig. 63. v. Gräfe's Apparat zur Behandlung der Brüche des Alveolarfortsatzes des Oberkiefers. § 62 123
Fig. 64. Kanne zur Ernährung nach Verletzungen der Kiefer, Zunge u. s. w. § 64 126
Fig. 65. Rütenik's Apparat für Unterkieferbrüche. § 64 127
Fig. 66. Handgriff zur Reposition der Unterkiefer-Luxation. § 65 130
Fig. 67. Invasion der Spaltpilze in die Zahnsubstanz. Nach Leber und Rottenstein. § 66 131
Fig. 68. Englische Zahnzangen für obere Zähne. § 70 138
Fig. 69. Englische Zahnzangen für untere Zähne. § 70 139
Fig. 70. Ueberwurfzange. Nach de la Fons. § 70 139
Fig. 71. Zahnschlüssel. § 71 140
Fig. 72. Pelikan. § 71 141
Fig. 73. Geissfuss. § 71 141
Fig. 74. Drainrohr für das Antrum Highmori. § 75 146
Fig. 75. Schnittlinie durch die Weichtheile bei Resection einer Oberkieferhälfte. Nach Gensoul, Velpeau, Dieffenbach, v. Langenbeck und Fergusson. § 81 156
Fig. 76. Schnittlinien für die Stichsäge bei Resection einer Oberkieferhälfte. § 82 158
Fig. 77. Nervenhäkchen. § 86 166
Fig. 78. Spiegelnder Hohlhebel für die Neurektomie des N. infraorbitalis. Nach Wagner. § 86 166
Fig. 79. Der N. mandibularis, freigelegt durch Wegmeisseln der Corticallamellen des Unterkiefers. § 87 167
Fig. 80. Frontaler Durchschnitt durch die Zunge, entsprechend dem letzten Backzahn. § 88 169

Seite

Fig. 81. Capistrum duplex. § 91 174
Fig. 82. Monoculus. § 91 175
Fig. 83. Binoculus. § 91 175
Fig. 84. Zungenspatel. § 92 177
Fig. 85. Stumpfer Haken zum Herabdrücken der Zunge. Nach Fränkel. § 92 177
Fig. 86. Mundwinkelhalter. Von Lüer. § 92 177
Fig. 87. Holzkeil zum Auseinanderdrängen der Zahnreihen. § 93 178
Fig. 88. Heister's Mundspeculum. § 93 178
Fig. 89. Mundspeculum. Von Whitehead. § 93 178
Fig. 90. Zungenzange. Nach Houzé. § 94 180
Fig. 91. Anchyloglosson. § 96 183
Fig. 92. Das Trigonum linguale. § 99 190
Fig. 93. Regnoli's Schnittführung zur submentalen Zungenexstirpation. Nach Collis. § 101 194
Fig. 94. Tonsillitis hyperplastica und phlegmonosa. § 104 199
Fig. 95. Fahnestock's Tonsillotom. § 106 203
Fig. 96. Kolbe's Tonsillotom. § 106 203
Fig. 97. Spalte des harten und weichen Gaumens. Nach v. Langenbeck. § 107 205
Fig. 98. Obturator. Nach Süersen. § 108 207
Fig. 99. Staphylorraphie mit seitlichen Entspannungsschnitten. Nach Dieffenbach. § 109 208
Fig. 100. v. Langenbeck's Tenotom für die Gaumenmuskeln. § 109 208
Fig. 101. v. Langenbeck's Messer für Uranoplastik. § 109 209
Fig. 102. v. Langenbeck's Messer zur Ablösung der Gaumen- von der Nasenschleimhaut. § 109 210
Fig. 103. Elektrode zur Einführung hinter das Gaumensegel. § 114 219
Fig. 104. Fibrom der Schädelbasis, von der Synchondrosis spheno-occipitalis entspringend. § 116 222
Fig. 105. Retromaxillargeschwulst, nach einer im Besitz v. Langenbeck's befindlichen Originalzeichnung. § 116 223
Fig. 106. Schema der Speichelfisteloperation. Nach de Guise. § 127 242
Fig. 107. Dupuytren's bouton à chemise zur Behandlung der Ranula. § 132 . 250
Fig. 108. N. facialis zum Zweck der Dehnung freigelegt. § 135 255
Fig. 109. Vordere Ansicht des Kehlkopfs und der Luftröhre mit den Schnitten für die operative Eröffnung. § 140 265
Fig. 110. Cricotomie. § 142 270
Fig. 111. Improvisirte Canüle aus Blei. Nach Howard. § 143 272
Fig. 112. Tracheotomische Canüle. Nach Lüer, modificirt von Hagedorn. § 143 273
Fig. 113. Durham's Hummerschwanz-Canüle. § 143 273
Fig. 114. Roser's Hakenzange. § 143 273
Fig. 115. Lissard's Nachbehandlungs-Canüle. § 143 274
Fig. 116. Ventil-Canüle. Nach Bérard. § 143 274
Fig. 117. Trendelenburg's Tampon-Canüle. § 143 274
Fig. 118. Lange Canüle für strumöse Tracheostenose. Nach König. § 143 . . . 275
Fig. 119. Richter's Tracheotom. § 144 275
Fig. 120. Garin's Tracheotom. § 144 276
Fig. 121. Rizzoli's Tracheotom. § 144 276
Fig. 122. v. Langenbeck's Doppelhaken für Tracheotomie. § 144 277
Fig. 123. Granulom in der Trachea. § 146 282
Fig. 124. Schematische Darstellung der einfachen laryngoskopischen Untersuchung. § 147 283
Fig. 125. Spiegelbild des Kehlkopfs. Nach E. Burow. § 147 284
Fig. 126. Dupuis' Canüle. § 148 285
Fig. 127. Gussenbauer's phonetische Canüle. § 150 289
Fig. 128. Phonetische Canüle. Nach C. Hueter. § 150 289

		Seite
Fig. 129.	Trachea durch Struma seitlich comprimtrt. Nach Lücke. § 154	295
Fig. 130.	Lippenförmige Fistel der Trachea und des Oesophagus. § 156	299
Fig. 131.	Das untere Ende der gewöhnlichen Schlundsonde. § 157	302
Fig. 132.	Schematische Darstellung der Einführung der Schlundsonde mit Anziehen der Zunge nach vorn. § 157	302
Fig. 133.	Das untere Ende der Fischbeinsonde mit Metallknopf. § 158	304
Fig. 134.	Das untere Ende des Münzenfängers. Nach v. Gräfe. § 158	305
Fig. 135.	Der Grätenfänger. Von Weiss. § 158	305
Fig. 136.	Schlundsonde, deren Branchen nach links und rechts sich öffnen. § 158	306
Fig. 137.	Unteres Ende der Fischbeinsonde mit konisch geformtem Pressschwamm. Nach Rice. § 158	306
Fig. 138.	Trousseau's Dilatationssonde, mit olivenförmigen Elfenbeinknöpfchen zum Anschrauben. § 159	310
Fig. 139.	Ektropoesophag. Von Vacca-Berlinghieri. § 162	313
Fig. 140.	Naht nach ausgedehnter Resection des carcinomatösen Pylorus. Nach Wölfler. § 162	316
Fig. 141.	Anlegung einer Magenfistel durch Gastrotomie. § 163	317
Fig. 142.	Narbencontractur am Hals mit Verziehung des Mundes. Nach Merlé. § 164	319
Fig. 143.	Fistula colli congenita. § 168	328
Fig. 144.	Unterbindung der Carotis comm. § 171	334
Fig. 145.	Unterbindung der A. anonyma. § 173	338
Fig. 146.	Unterbindung der A. subclavia. § 174	340
Fig. 147.	Schnitt zur Dehnung des Plexus brachialis. § 175	342
Fig. 148.	Zwei Halswirbel mit der Drehungsaxe für die Proc. obliqui. § 179	349
Fig. 149.	Luxation des 5. Halswirbels nach vorn. § 181	353
Fig. 150.	Caput obstipum mit Verkürzung des rechten M. sternokleidomast. Nach Stromeyer. § 184	361
Fig. 151.	Gewichtstraction am Kopf. § 186	365
Fig. 152.	Mathieu's Cuirass zur Fixation der Halswirbelsäule. § 186	366
Fig. 153.	Glisson'sche Schwebe. § 186	366
Fig. 154.	Taylor's Apparat zur Feststellung der Halswirbelsäule. § 186	366
Fig. 155.	Weinberg's Apparat zur Behandlung des Caput obstipum. § 186	367
Fig. 156.	Schnittführung bei Amputatio mammae. § 194	382
Fig. 157.	Suspensorium mammae simplex. § 195	383
Fig. 158.	Suspensorium mammae duplex. § 195	384
Fig. 159.	Fascia stellata. § 195	384
Fig. 160.	Unterbindung der A. mammaria int. § 200	396
Fig. 161.	Resectio costae. § 206	406
Fig. 162.	Taylor's Apparat für Kyphose. § 214	423
Fig. 163.	Suspensorium zur Anlegung des Gypscorsets bei Kyphose. Nach Sayre. § 214	424
Fig. 164.	Schwebevorrichtung zur Behandlung der Kyphose. Von Rauchfuss. § 214	425
Fig. 165.	Krümmungen der Wirbelsäule in der Profillinie vom Neugeborenen und vom Erwachsenen. § 216	428
Fig. 166.	4. Brustwirbel vom Neugeborenen und vom Erwachsenen, von oben gesehen. § 216	429
Fig. 167.	Horizontaler Durchschnitt durch den 4. Wirbelkörper eines 16jährigen Individuums. § 216	430
Fig. 168a.	Fötaler Brustkorb, von vorn gesehen. § 217	430
Fig. 168b.	Erwachsener Thorax (verkleinert), von vorn gesehen. Nach Henle. § 217	431
Fig. 169.	Vierter Rippenring aus dem ersten Lebensjahr. § 217	432
Fig. 170.	Eng-breiter Thorax. § 218	434
Fig. 171.	Schräg-verengter Thorax. § 218	435
Fig. 172.	Vierter Brustwirbel von einer rechtsseitigen Skoliose. § 218	435
Fig. 173.	Skoliotischer Thorax. Nach Henle. § 218	436
Fig. 174.	Lagerungsapparat für Skoliose. § 221	441

Seite

Fig. 175. Corsetvorrichtung mit Pelotten. § 221 442
Fig. 176. Der schiefe Sitz. Nach Barwell und Volkmann. § 221 444
Fig. 177. Lumbale Spina bifida. Nach Virchow. § 222 445
Fig. 178. Netzstück mit multipler Umstechung. § 228 457
Fig. 179. Scolex eines Echinococcus mit Hakenkranz und einzelnen Haken. § 235 472
Fig. 180. Darmnaht. Nach Lembert. § 240 482
Fig. 181. Darmnaht. Von Gussenbauer, nach Wölfler. § 240 483
Fig. 182. Darmnaht. Nach Gely. § 240 483
Fig. 183. Darmnaht. Nach Jobert. § 240 484
Fig. 184. Darmnaht. Nach Denans. § 240 484
Fig. 185. Dreiklappiges Rectalspeculum. § 242 487
Fig. 186. Fergusson's Rectalspeculum. § 242 488
Fig. 187. Schematische Darstellung der Mastdarmfisteln. § 243 491
Fig. 188. Schema der einfachen Fistelspaltung mit dem geknöpften Messer. § 244 492
Fig. 189. Schema der Fistelspaltung bei unvollkommener äusserer Fistel mit der Hohlsonde und dem Gorgeret. § 244 493
Fig. 190. Apparat für Prolapsus recti. Von P. Vogt § 248 502
Fig. 191. Mastdarmpolyp mit doppelter Ligatur. § 249 503
Fig. 192. v. Langenbeck's Flügelzange zum Abbrennen der Hämorrhoidalknoten. § 251 505
Fig. 193. C. Hueter's Methode der Exstirpatio recti, mit Bildung eines musculocutanen Lappens. § 257 515
Fig. 194. Experiment zur Theorie der Mechanik der Brucheinklemmung. Von Lossen. § 260 523
Fig. 195. Experiment zur Theorie der Mechanik der Brucheinklemmung. Von W. Busch. § 260 524
Fig. 196. Cooper's Herniotom. § 263 530
Fig. 197. Anus praeternaturalis, mit Spornbildung und Anlegung der Darmklemme am Sporn. Nach Otis. § 266 536
Fig. 198. Dupuytren's Darmklemme. Modificirt von Blasius. § 266 537
Fig. 199. Nabelbruchband. Von Langgaard. § 270 545
Fig. 200. Ansicht der hinteren Fläche der vorderen Bauchwand von einem frontalen Medianschnitt des Beckens aus. § 272 548
Fig. 201. Vordere Ansicht der Gegend des Poupart'schen Bandes. § 273 . . . 551
Fig. 202. Frontaler Durchschnitt durch die Linie des Poupart'schen Bandes. § 276 556
Fig. 203. Deutsches Bruchband mit Schenkelriemen. § 279 562
Fig. 204. Englisches Bruchband. § 279 563
Fig. 205. Metallcatheter. § 281 566
Fig. 206. Die normale Krümmung des Catheters. Nach Kohlrausch. § 281 . . 567
Fig. 207. Stellung des Catheters bei der Drehung desselben um die Symphyse. § 281 568
Fig. 208. Urethroskop mit Conductor. Nach Grünfeld. § 285 575
Fig. 209. Cystoskop mit Glasfenster. Nach Grünfeld. § 285 575
Fig. 210. Hebervorrichtung bei permanentem Einlegen des Nélaton'schen Catheters. § 288 581
Fig. 211. Hunter's Zange zur Extraction der Fremdkörper aus der Harnröhre. § 290 584
Fig. 212. Die Spaltung der Vorhaut auf der Hohlsonde bei der Operation der Phimose. § 292 588
Fig. 213. Die Bildung des Läppchens am inneren Blatt des Präputiums. Nach Roser. § 292 589
Fig. 214. Ricord's Zange zur Operation der Phimose. § 293 589
Fig. 215. Spica penis. § 293 590
Fig. 216. Angeborenes Divertikel der Harnröhre im sagittalen Durchschnitt. § 295 594
Fig. 217. Dilatator. Von Stearns. § 303 608
Fig. 218. Dilatator. Von Michelena. § 303 609
Fig. 219. Dilatator. Von Holt. § 303 609

Seite
Fig. 220. Civiale's Urethrotom. § 304 610
Fig. 221. Maisonneuve's Urethrotom. § 304 610
Fig. 222. Frontaler Durchschnitt durch den Penis. Nach Henle. § 307 . . . 618
Fig. 223. Schema zur Operation der lippenförmigen Urethralfistel. § 308 619
Fig. 224. Lüer's Catheterfänger. § 310 624
Fig. 225. Leroy's Haarnadelfänger. § 310 624
Fig. 226. Krystalle des Tripelphosphats und des harnsauren Ammoniaks. § 312 . . 627
Fig. 227. Kindliche Blase im sagittalen Durchschnitt. Nach W. Busch. § 315 . 633
Fig. 228. Blase mit Prostataschwellung. Nach W. Busch. § 315 634
Fig. 229. Erweiterung der Harnröhre in der angeschwollenen Prostata. Nach Socin. § 316 636
Fig. 230. Mercier's Prostatacatheter. § 317 638
Fig. 231. Mercier's Sonde bicoudée. § 317 638
Fig. 232. Blasentroicart mit Docke. § 320 642
Fig. 233. Punctio vesicae suprapubica. § 320 643
Fig. 234. Uratstein auf dem Durchschnitt mit concentrischer Schichtung. § 323 . 651
Fig. 235. Maulbeerstein (aus oxalsaurem Kalk bestehend). § 323 651
Fig. 236. Cystinstein mit strahligem Gefüge. § 323 652
Fig. 237. Steinzangen. § 328 660
Fig. 238. Steinlöffel. § 328 661
Fig. 239. Metalldrain für die Nachbehandlung der Cystotomie. § 329 662
Fig. 240. Steinschnittlage mit der Linie des seitlichen Perinealsteinschnitts. § 330 663
Fig. 241. Lüer's Lithoklast. § 330 665
Fig. 242. Unterrockscanüle zur Nachbehandlung der Cystotomia perinealis. Nach Thompson. § 331 666
Fig. 243. Lithotom. Nach Langenbeck d. Ä. § 332 668
Fig. 244. Schneidendes Gorgeret. Nach Louis. § 332 668
Fig. 245. Lithotome caché. Nach Frère Côme. § 332 669
Fig. 246. Lithotom. Von Smith. Zeichnung nach Tiemann. § 332 669
Fig. 247. Lithotripter. Von Jacobson. § 333 670
Fig. 248. Civiale's Trilab. § 333 670
Fig. 249. Heurteloup's Percuteur oder Lithotripter. § 333 671
Fig. 250. Doppelläufiger Catheter zur Ausspülung der Blase. Von Nott. § 334 . 673
Fig. 251. Apparat zum Ausspülen der Blase nach Litholapaxie. Von Bigelow. § 335 675
Fig. 252. Angeborene Bauchblasenspalte. § 338 680
Fig. 253. Hydrocele der Scheidenhaut des Hodens. § 345 692
Fig. 254. Schematische Zeichnung der Einmündung der Vena spermat. sin. in die V. renalis und der Vena spermat. dextr. in die V. cava. Nach Otis. § 353 707
Fig. 255. Ricord's subcutane Ligatur zur Behandlung der Varicocele. § 354 . . 708
Fig. 256. Vidal's Enroulement der Varicocele. § 364 709
Fig. 257. Aseptischer Verband für die Nachbehandlung der Operationen in der Beckengegend. § 357 715
Fig. 258. Die T-binde. § 357 716
Fig. 259. Das Schliewener Kind mit contractiler Sacralgeschwulst. § 363 725
Fig. 260. Unterbindung der A. iliaca externa. § 366 730
Fig. 261. Hauptdrehungsaxe des Schultergürtels. § 367 733
Fig. 262. Fractura claviculae mit typischer Dislocation der Fragmente 737
Fig. 263. Mitella triangularis. § 370 738
Fig. 264. Mitella quadrangularis. § 370 739
Fig. 265. Einige Touren des Velpeau'schen Verbands. § 370 739
Fig. 266. Die III. Tour des Desault'schen Verbands für Fractura claviculae. § 370 740
Fig. 267. Sayre's Verband für Fractura claviculae. § 370 741
Fig. 268. Luxatio subcoracoidea in schematischer Darstellung. § 375 750
Fig. 269. Stellung des Arms bei dem III. Akt des Kocher'schen Repositionsverfahrens. § 376 754

Seite

Fig. 270. Unterbindung der A. axillaris. § 379 761
Fig. 271. Vorderer Schrägschnitt für Resectio humeri. § 385 774
Fig. 272. Schnittführung für die Exarticulatio humeri mit Bildung eines grossen äusseren Lappens. § 387 777
Fig. 273. Luxation beider Vorderarmknochen nach hinten, mit Einbiegung des Contours an der Streckseite. § 388 780
Fig. 274. Luxationen der Vorderarmknochen nach aussen. § 389 783
Fig. 275. Middeldorpf's Triangelverband für Fractura humeri. § 391 788
Fig. 276. Unteres Ende des Humerus mit den Trennungslinien der Fractura condylica und der Fracturae epicondylicae. § 392 789
Fig. 277. Brückencallus nach Fractura epicondylica. § 392 791
Fig. 278. Unterbindung der A. brachialis in der Ellnbogenbeuge. § 396 799
Fig. 279. Esmarch's Schiene für die Nachbehandlung der Ellnbogenresection. § 400 806
Fig. 280. Durchschnitt des Oberarms in seiner Mitte. § 404 814
Fig. 281. Die typischen Dislocationen bei Fractur des unteren Endes des Radius. § 405 817
Fig. 282. Lüer's Zange zur Reposition der Daumenluxation. § 410 826
Fig. 283. Tendoplastik mit Benutzung eines Sehnenlappens, um die Lücke zwischen den Sehnenenden auszufüllen. § 412 830
Fig. 284. Unterbindung der A. radialis und der A. ulnaris. § 414 833
Fig. 285. Unterbindung des Arcus volaris sublimis. § 414 834
Fig. 286. Schnitt Lister's zur Handgelenkresection. § 427 861
Fig. 287. Chirotheka für den Daumen. § 431 868
Fig. 288. Spica humeri ascendens. § 431 869
Fig. 289. Luxatio iliaca (rechts) mit Verkürzung des Beins, Beugung, Adduction und Rotation nach innen. Nach Cooper. § 434 874
Fig. 290. Luxatio obturatoria (rechts) mit Verlängerung des Beins, Streckung, Abduction und Rotation nach aussen. Nach Cooper. § 436 879
Fig. 291. Fractura colli femoris (rechts) mit Verkürzung und Rotation nach aussen. Nach Cooper. § 439 885
Fig. 292. Eingekeilter Bruch des Schenkelhalses, beziehungsweise nach aussen des Schenkelschaftes. § 439 886
Fig. 293. Beckenstütze zur Anlegung des Gypsverbands für Oberschenkelbrüche. Nach Bardeleben. § 440 889
Fig. 294. Unterbindungsstellen der A. femoralis. § 443 896
Fig. 295. Schenkelkopf eines Neugeborenen im frontalen Durchschnitt. § 444 . . 899
Fig. 296. Schenkelkopf eines 7jährigen Kindes im frontalen Durchschnitt. § 444 . 899
Fig. 297. Frontaler Durchschnitt durch das Acetabulum und das obere Femurende nach einer Coxitis, mit entzündlicher Trennung des Femurkopfes vom Schenkelhals und gleichzeitiger Verschmelzung der Reste des Femurkopfes mit dem Acetabulum. § 445 902
Fig. 298. Schematische Darstellung der Beugestellung des Oberschenkels und der Correction derselben durch Bewegung des Beckens. § 447 906
Fig. 299. Schematische Darstellung der Abduction des rechten Oberschenkels und der Correction durch die Abductionsstellung des Beckens. § 447 . . . 907
Fig. 300. Taylor's Apparat zur Behandlung der Coxitis. § 454 921
Fig. 301. Die Ansicht der Hüftgegend von hinten bei normalem Verhalten (a) und bei doppelter Luxatio congenita (b). Nach Dupuytren. § 459 . . 929
Fig. 302. Vorderer Schrägschnitt zur Resectio coxae. Nach C. Hueter. § 462 . . 936
Fig. 303. Exarticulatio femoris mit Bildung eines vorderen Lappens mittelst Durchstich. § 466 943
Fig. 304. Tourniquet für die Aorta. Nach Esmarch. § 466 945
Fig. 305. Verlauf des Plexus ischiadicus über die Spina ischii, und Schnitt zur Dehnung des Plexus ischiadicus am unteren Rande der Glutäalfalte, nach aussen vom M. biceps. § 467 946
Fig. 306. Malgaigne's Klammer zur Behandlung der Patellafractur. § 472 . . 957

Seite
Fig. 307. Sayre's Apparat zur Extension des Kniegelenks. § 478 969
Fig. 308. Genu valgum bei gebeugtem Knie. § 481 975
Fig. 309. Schematische Darstellung der gewaltsamen Streckung der Beugecontractur des Kniegelenks. § 485 983
Fig. 310. Sagittaldurchschnitt des Kniegelenks. § 488 989
Fig. 311. Resectio genu, mit Andeutung des vorderen Lappenschnitts und den horizontalen Drains, sowie den perpendiculären Drains, für die Nachbehandlung der Knieresection und für die Drainage des Kniegelenks. § 490 994
Fig. 312. Innerer Längsschnitt zur Resectio genu. Nach C. Hueter. § 491 . . 996
Fig. 313. Sägeschnitt durch die Basis des Condylus int. femoris bei Ogston's Operation zur Correction des Genu valgum. § 494 1002
Fig. 314. Ovalairschnitt zur Amputatio femoris. § 496 1006
Fig. 315. Malgaigne's Schraube zur Depression des aufsteigenden Fragments bei Tibiafractur. Modification von Uytterhoven. § 499 1013
Fig. 316. Pronationsfractur der Malleolen. § 500 1015
Fig. 317. Supinationsfractur des Malleolus ext. § 502 1019
Fig. 318. Normale Contouren des Fusses, zu welchen an der Ferse in gestrichelten Linien die anormalen Contouren bei Luxationen des Fusses im Talocruralgeleuk nach vorn und hinten hinzugefügt sind. § 503 . . . 1023
Fig. 319. Unterbindung der A. tibialis antica. § 508 1033
Fig. 320. Unterbindung der A. tibialis postica. § 508 1034
Fig. 321. Frontaldurchschnitt durch die Vorderphalange der grossen Zehe. § 509 1035
Fig. 322. Sagittalschnitt durch die Vorderphalange der grossen Zehe mit Exostose der Phalange. § 520 1059
Fig. 323. Form des Fusses bei Neugeborenen. § 521 1061
Fig. 324. Abductionsstellung der grossen Zehe bei Hallux valgus. § 521 . . . 1062
Fig. 325. Schematische Darstellung der Entstehung des Pes equinus paralyticus. § 522 1064
Fig. 326. Stromeyer's Maschine für Pes equinus. § 524 1070
Fig. 327. Aeussere Seitenansicht des Calcaneus eines Pes varus cong. § 527 . . 1076
Fig. 328. Aeussere Seitenansicht eines normalen Calcaneus. § 527 1076
Fig. 329. Talus von einem Pes varus congen. dext. Nach Adams. § 527 . . . 1077
Fig. 330. Scarpa'scher Stiefel mit äusserer Seitenschiene und Unterschenkelgurt. § 530 1083
Fig. 331. Calcaneus eines Neugeborenen, in der Seitenansicht von aussen. § 533 1087
Fig. 332. Calcaneus von innen, von einem Erwachsenen (a) und einem Neugeborenen (b). § 533 1088
Fig. 333. Talus vom Erwachsenen (a) und vom Neugeborenen (b) in der Seitenansicht von innen. § 534 1089
Fig. 334. Ansicht des Talus bei Pes valgus von innen. § 534 1091
Fig. 335. Calcaneus des Pes valgus, von oben gesehen. § 535 1094
Fig. 336. Talus vom Pes valgus, von vorn gesehen. § 535 1095
Fig. 337. Skelet des Fusses mit Contour der umhüllenden Weichtheile, von aussen gesehen. § 538 1101
Fig. 338. Skelet des Fusses, von innen gesehen. § 539 1102
Fig. 339. Vorderer Querschnitt zur Resection des Talocruralgelenks. Nach C. Hueter. § 539 1104
Fig. 340. Schematische Zeichnung zur Erläuterung der Fussamputationen. § 544 1115
Fig. 341. Schnittführung für Lisfranc's Amputation. § 544 1116
Fig. 342. Schnittführung für Chopart's Exarticulation. § 545 1117
Fig. 343. Schnittführung für Pirogoff's Amputation. § 546 1119
Fig. 344. Querer Amputationsschnitt durch die Mitte des Unterschenkels. Nach Braune. § 549 1126

Druck von J. B. Hirschfeld in Leipzig.